ZB MED - Informationszentrum Lebenswissenschaften

Die Histopathologie der Hautkrankheiten

Unna, Paul Gerson

Berlin, 1894

ZB MED - Informationszentrum Lebenswissenschaften

Shelf Mark: Ui VI 1659

urn:nbn:de:hbz:38m:1-119078

Visual Library

ZB MED Köln
4402755-01

AUS DER BIBLIOTHEK
ERICH HOFFMANN

1978

Herrn Professor Erich Hoffmann
in grösster Verehrung
Paul Unna jr

LEHRBUCH

DER SPECIELLEN

PATHOLOGISCHEN ANATOMIE

Prof. Dr. E. Hoffmann
Bonn, Baumschul-Allee 25

VON

Dr. JOHANNES ORTH,
ORD. PROFESSOR DER ALLGEM. PATHOLOGIE UND PATHOLOG. ANATOMIE,
DIRECTOR DES PATHOLOG. INSTITUTS IN GÖTTINGEN.

ACHTE LIEFERUNG.

(ERGÄNZUNGSBAND. II. THEIL.)

(HAUTKRANKHEITEN, BEARBEITET VON Dr. P. G. UNNA.)

MIT 1 CHROMOLITHOGR. QUARTTAFEL.

BERLIN 1894.
VERLAG VON AUGUST HIRSCHWALD.
NW. UNTER DEN LINDEN 68.

Neuester Verlag von **August Hirschwald** in Berlin.

Babes, Prof. Dr. **V.** und **P. Blocq**, Atlas der pathologischen Histologie des Nervensystems. I. Lieferung. Die krankhaften Veränderungen der Muskelnerven und deren Endigungen. 1892. Lex.-8. Mit 8 lithograph. Tafeln. 14 M. 2. Lieferung. Régénération des nerfs. Degeneration und Entzündung der Nerven. gr. 8. Mit 9 lithogr. Tafeln. 1894. 18 M.

Ewald, Prof. Dr. **C. A.**, Klinik der Verdauungskrankheiten. I. Die Lehre von der Verdauung. gr. 8. Dritte neu bearbeitete Auflage. 1890. 7 M. — II. Die Krankheiten des Magens. Dritte neu bearbeitete Auflage. gr. 8. Mit Holzschnitten. 1893. 14 M.

Forselles, Dr. **A.** af in Helsingfors, Die durch eitrige Mittelohrentzündung verursachte Lateralsinus-Thrombose und deren operative Behandlung. gr. 8. 1893. 6 M.

Fraenkel, Prof. Dr. **Alb.** und Dr. **G. Troje**, Ueber die pneumonische Form der acuten Lungentuberculose. Klinische und pathologisch-anatomische Mittheilungen. gr. 8. Mit 3 Buntdrucktafeln. (Sonderabdruck aus d. Zeitschrift f. klin. Medicin XXIV.) 1894. 5 M.

Fraenkel, Prof. Dr. **C.**, und Prof. Dr. **R. Pfeiffer**, Mikrophotographischer Atlas der Bakterienkunde. Zweite Auflage. (Im Erscheinen.) à Lfg. 4 M.

Goldscheider, Stabsarzt Dr. **A.**, Ueber den Schmerz in physiologischer und klinischer Hinsicht. gr. 8. 1894. 1 M. 60.

Henoch, Geh. Rath Prof. Dr. **E.**, Vorlesungen über Kinderkrankheiten. Ein Handbuch für Aerzte und Studirende. Siebente Aufl. gr. 8. 1893. 17 M.

Hoppe-Seyler, Prof. Dr. **F.**, Handbuch der physiologisch- und pathologisch-chemischen Analyse für Aerzte und Studirende. Sechste Auflage, bearbeitet von F. Hoppe-Seyler u. H. Thierfelder. gr. 8. Mit 16 Holzschnitten. 1893. 14 M.

Hueppe, Prof. Dr. **Ferd.**, Ueber die Ursachen der Gährungen und Infectionskrankheiten und deren Beziehungen zum Causalproblem und zur Energetik. Vortrag. gr. 8. 1893. 1 M. 20.

Jolly, Geh. Rath Prof. Dr. **F.**, Ueber Irrthum und Irrsein. Rede. gr. 8. 1893. 80 Pf.

Israel, Prof. Dr. **James**, Erfahrungen über Nierenchirurgie. 1894. gr. 8. Mit 2 Tafeln und Holzschnitten. 6 M.

Israel, Prof. Dr. **O.**, Practicum der pathologischen Histologie. Leitfaden für Studirende und Aerzte. gr. 8. Zweite verm. Auflage. Mit 158 Abbildungen im Texte und 7 Tafeln. 1893. 15 M.

Klemperer, Privatdocent Dr. **Felix** und Privatdocent Dr. **E. Levy**, Grundriss der klinischen Bakteriologie für Aerzte und Studirende. gr. 8. 1894. 8 M.

Klemperer, Privatdocent Dr. **G.**, Grundriss der klinischen Diagnostik. Vierte vermehrte Auflage. Mit 59 Abbildungen. 8. 1893. Gebunden. 4 M.

Koenig, Prof. Dr. **Fr.**, Lehrbuch der speciellen Chirurgie. Für Aerzte und Studirende. Sechste Auflage. In 3 Bänden. gr. 8. 1893—1894. 43 M.

Levison, Dr. **F.**, Die Harnsäurediathese. gr. 8. 1893. 3 M.

Mannheim, Dr. **P.**, Der Morbus Gravesii (sogenannter Morbus Basedowii). Gekrönte Preisschrift. gr. 8. Mit 2 Taf. 1894. 4 M.

von Noorden, Prof. Dr. **C.**, Lehrbuch der Pathologie des Stoffwechsels für Aerzte und Studirende. gr. 8. 1893. 13 M.

LEHRBUCH

DER SPECIELLEN

PATHOLOGISCHEN ANATOMIE

VON

DR. JOHANNES ORTH,
ORD. PROFESSOR DER ALLGEM. PATHOLOGIE UND PATHOLOG. ANATOMIE,
DIRECTOR DES PATHOLOG. INSTITUTS IN GÖTTINGEN.

ACHTE LIEFERUNG.

(ERGÄNZUNGSBAND. II. THEIL.)

(HAUTKRANKHEITEN, BEARBEITET VON DR. P. G. UNNA.)

MIT 1 CHROMOLITHOGR. QUARTTAFEL.

BERLIN 1894.
VERLAG VON AUGUST HIRSCHWALD.
NW. UNTER DEN LINDEN 68.

Prof. Dr. E. Hoffmann
Bonn, Baumschul-Allee 25
Hoffmann

DIE

HISTOPATHOLOGIE

DER

HAUTKRANKHEITEN

BEARBEITET

VON

Dr. P. G. UNNA.

MIT 1 CHROMOLITHOGRAPHIRTEN QUARTTAFEL.

BERLIN 1894.
VERLAG VON AUGUST HIRSCHWALD.
NW. UNTER DEN LINDEN 68.

Ui VI
1659a

Zentral-
bibliothek
der
Medizin
Köln
38 M

Dem Zoologen, Dermatologen und Syphilidologen

Herrn Professor Rudolf Bergh

in treuer Freundschaft

gewidmet

vom Verfasser.

Vorwort.

Im Jahre 1848 erschien das erste Lehrbuch der speciellen, pathologischen Anatomie der Haut. Gustav Simon veröffentlichte die Resultate seiner mehrjährigen, mikroskopischen Studien über Hautkrankheiten, welche er, angeregt durch die kurz zuvor erschienenen Arbeiten über die normale Anatomie der Haut, insbesondere durch die klassische Abhandlung des älteren Krause (1844), unternommen hatte. Es war dieses Werk von Simon in Ansehung der damaligen Kenntnisse und Hülfsmittel der Untersuchung eine bedeutende Leistung, welcher wir auch heute unsere Achtung nicht versagen können.

Bald darauf begann eine neue Epoche der pathologischen Anatomie, welche auch für die Hautkrankheiten eine Fluth von Einzelbeobachtungen zu Tage förderte. Solche Zeiten sind der Zusammenfassung und Ordnung nicht gerade günstig, wie sie die Abfassung eines Lehrbuches erheischt. Besonders beklagenswerth für die Histopathologie der Haut war es aber, dass Virchow's monumentales Geschwulstwerk, welches in so viele andere Kapitel der Pathologie Ordnung und Klarheit brachte, gerade in dieser Richtung eine nie mehr ausgefüllte Lücke zeigte. So blieb auch das reformatorische Werk von F. Hebra ohne ein histopathologisches Gegenstück, obwohl gerade Hebra mit der pathologischen Anatomie, wenigstens bei der Systematisirung der Hautkrankheiten, Fühlung zu gewinnen suchte.

Erst die allerjüngste Zeit hat uns mit einem neuen und ausgezeichneten Werke dieser Art beschenkt, dem Atlas von Vidal und Leloir, von welchem jedoch erst einige Lieferungen erschienen sind. Die Ziele des französischen Werkes sind dieselben, wie diejenigen des vorliegenden Buches, die Mittel und Wege dagegen durchaus andere, sodass sich beide wohl eher ergänzen, als sich gegenseitig unnöthig machen dürften. Dort liegt der Schwerpunkt in einer bildlichen Darstellung des anatomischen Befundes, während eine ausführliche klinische Erörterung dem Atlas zugleich den Werth eines Lehrbuches der Hautkrankheiten verleiht. Der vorliegenden Arbeit war, als einem Theil des Orth'schen Lehrbuches, nur die Aufgabe zugefallen, eine dem heutigen Wissen entsprechende, genaue und anschauliche Schilderung des pathologisch-anatomischen Befundes aller Dermatosen zu geben.

Doch schien mir, als ich vor 5 Jahren vor diese Aufgabe gestellt wurde, in derselben implicite noch eine andere und höhere zu liegen, deren Verfolgung allerdings — davon überzeugte ich mich bald — diesen dermatologischen Theil des Werkes über den knappen Zuschnitt der übrigen Theile hinaus anschwellen lassen würde. Während bei den inneren Organen, abgesehen von den mehr zufälligen Operationsbefunden, die Untersuchung sich fast ausschliesslich mit Leichenmaterial befasst und begnügen muss, kommen uns bei der Haut zwei wesentliche Vortheile zu statten. Erstens können wir stets frisches, lebendes Material zur Untersuchung erhalten und zweitens sind wir in der glücklichen Lage, das zu excidirende Material vorher mit blossem Auge beobachten und uns über sein Verhältniss zur Gesammterkrankung genau belehren zu können. Diese besonders glückliche Lage der Dermatopathologie legt ihr aber auch besondere Pflichten auf und zwar nach zwei Seiten hin. Zunächst der klinischen Beobachtung gegenüber. Denn wenn überhaupt die Möglichkeit hier einmal vorliegt, die klinische Beobachtung mit dem histologischen Befunde bis ins Einzelste zu vergleichen, so erwächst uns auch die Pflicht, hier diese beiden Bilder, unter denen sich das pathologische Geschehen darstellt, stets auf einander zu reduciren, klinisch mit histologisch geschultem, mikroskopisch mit dermatologisch geschultem Blicke zu sehen, jede Disharmonie als einen Sporn zu weiterem Studium nach beiden Richtungen zu betrachten und nicht zu ruhen, bis wenigstens die makroskopische und mikroskopische Pathologie der Haut ein harmonisches Ganzes bildet.

Dass aber aus einer solchen nothwendigen, weil möglichen Durcharbeitung gerade der Hautpathologie, der allgemeinen Pathologie und derjenigen der inneren Organe kein Vortheil erwachsen würde, möchte wohl Niemand ernstlich behaupten. Ist doch die ganze Entzündungs- und Geschwulstlehre von Affektionen der Haut ausgegangen und hat sich in kritischen Zeiten stets wieder durch Anlehnung an die betreffenden Vorgänge der Haut, weil diese lebend der Controlle durch das blosse Auge zugänglich sind, neue Kraft und Nahrung geholt. Eine ganze Reihe von Processen sind überhaupt klinisch nur an der Haut bekannt; vielleicht existiren sie an inneren Organen, fallen aber am Leichenmaterial nicht mehr in's Auge. Auf welche Weise sollten wir von ihnen Kenntniss erhalten, wenn nicht durch Vergleichung mit den histologischen Befunden der Haut? Die im Kapitel der Cirkulationsanomalien und neurotischen Entzündungen mitgetheilten Thatsachen haben vermuthlich Beziehungen zu manchen, welche die Nervenpathologie kennt, ohne sie bisher klinisch verwerthen zu können. Die Katarrhe der Schleimhäute, dem Wesen nach noch so dunkel, erhalten vielleicht ihre Erleuchtung durch die jetzt besser bekannten Katarrhe der Haut u. s. f. Der Dermatologe wird sich nicht anheischig machen, erklärend auf die ihm fremden Gebiete übergreifen zu wollen, aber er hat deshalb um so mehr die Pflicht, die Hautbefunde, welche einen solchen Vergleich zulassen, mit möglichster Umsicht und Geduld festzustellen, damit die Untersucher anderer Organe die Vergleichung anstellen können. Dahin muss es und wird es mit der Zeit kommen,

dass bei jeder fragwürdigen Affektion innerer Organe eine analoge, besser bekannte und klinisch zu beobachtende Hauterkrankung zur Erklärung herangezogen wird.

Eine vorläufige Durchsicht der Literatur belehrte mich bald, dass eine im angegebenen Sinne wirklich erklärende Histopathologie der Haut im allgemeinen nicht existire, dass eine Harmonie zwischen klinischem und histologischem Bilde nur an wenigen Punkten erreicht sei und dass die mikroskopischen Befunde bisher den Klinikern mehr Räthsel aufgegeben als gelöst haben. Kein Wunder, dass gerade sehr hervorragende Dermatologen, gerade diejenigen, welche am meisten gelernt haben sich auf ihren klinischen Blick zu verlassen, unmuthig von der heutigen Histopathologie der Haut sich abwenden, da alle Hautentzündungen sich mikroskopisch doch zum Verwechseln ähnlich sähen. Der Vorwurf, dass in den meisten dermatologischen Lehrbüchern die mikroskopischen Befunde nur ein dekoratives Beiwerk darstellen, ist in der That nur zu sehr berechtigt. Denn wenn zwei klinisch verschiedene Hautkrankheiten mikroskopisch denselben Befund ergeben, ist der letztere gewiss falsch oder ungenügend und zeigt das Mikroskop Unterschiede, wo wir klinisch keine finden, so fordert diese Disharmonie ebenso dringend zu einer Revision der klinischen Thesen auf. An einzelnen Daten fehlt es allerdings nicht und neuerdings mehren sich auch in erfreulicher Weise diejenigen, welche das Endziel der Mikroskopie, die Erleuchtung der Klinik, anstreben und erreichen. Aber leider handelt es sich dabei meistens um seltene Krankheiten der Haut, wie die Pityriasis rubra pilaris, das Epithelioma contagiosum, Darier's Krankheit, Lepra, die Myome u. a. m. Die wichtigsten, weil alltäglichen Hautentzündungen dagegen, das Ekzem, die Akne, die Bläschenkrankheiten, Trichophytie, Favus, die Syphilide haben nur eine winzige, geradezu verschwindende Literatur. Nicht viel besser steht es mit den Hautgeschwülsten, nur dass uns hier an einzelnen Stellen die Pathologen zur Hülfe kommen; ihre Arbeiten haben denn auch — ich nenne nur die meisterhafte Schilderung der Angiome, der Onychogryphose von Virchow, der Neurofibrome von v. Recklinghausen — klinisch sofort ein besseres Verständniss erschlossen.

Neben solchen einzelnen Fundgruben des Wissenswerthen dagegen an den meisten Stellen ein buntes Mosaik von einzelnen bedeutsamen neben zahlreichen schwer verständlichen oder wenig charakteristischen Befunden, Vieles durch ungenügende Bezeichnung des Fundortes oder Stadiums der Krankheit nicht bloss unbrauchbar, sondern wirklich bereits von anderen Autoren an unrichtiger Stelle verwandt, daher allmählich eine Sammlung von sich unnöthigerweise widersprechenden, mehr contradiktorischen als conträren Behauptungen (z. B. bei Psoriasis), welche nur durch ihre stereotype Wiederkehr in allen Literaturübersichten (besonders der Dissertationen) mit dem Schein von etwas Wissenswerthem bekleidet werden — das ist in der That die unerfreuliche Ausbeute bei einer grossen Anzahl unserer wichtigsten Hautkrankheiten.

Hiernach gab es für mich nur zwei Wege, um meiner Aufgabe

gerecht zu werden. Entweder ich begnügte mich mit der einfachen Wiedergabe der zerstreuten Angaben, dieselben kritisch sichtend, die verschlungenen Knoten der literarischen Missverständnisse geduldig lösend, das ganz Unbrauchbare beseitigend, um die meisten Kapitel mit einem „Ignoramus“ zu schliessen — ein unfruchtbares, andere Forscher abschreckendes, wenn auch nicht allzuschweres Beginnen. Oder ich konnte den Versuch wagen, auf Grund eines neuen Materials — wie seiner Zeit Gustav Simon — die Hautpathologie von vorn bis zu Ende durchzuarbeiten, eine begeisternde Aufgabe, aber sicher ein die Kraft eines Einzelnen und die kurze Frist von 5 Jahren weit übersteigendes Unternehmen. Ich habe dennoch das letztere vorgezogen; lieber ein höchst unvollkommenes Bild dessen, was in Zukunft zu leisten ist, als eine traurige Retrospective.

Eine grosse Schwierigkeit lag in der Beschaffung des Materials. Zwar hatte ich dasjenige einer Privatklinik und zweier Polikliniken zur Verfügung, welches, soweit es anging, ausgenutzt wurde. Aber ohne die liebenswürdige Unterstützung der Herren von Esmarch, Gutsch, Lauenstein und Sick, welche mir wiederholt bei Operationen excidirtes Material zur Verfügung stellten und der Herren Oberärzte des allgemeinen Krankenhauses in Hamburg, sowie der Herren Prosectoren Dr. Eugen Fraenkel und Dr. Simmonds, welchen ich die Benutzung eines umfangreichen Leichenmaterials verdanke, hätte ich die Arbeit sicher nicht vollenden können. Ihnen sage ich an dieser Stelle meinen wärmsten Dank, sodann aber auch allen jenen Dermatologen, welche durch Austausch von Material und Präparaten meine Kenntnisse bereicherten und welche an verschiedenen Stellen dieses Buches genannt sind.

Die zweite nicht so leicht zu überwindende Schwierigkeit betrifft die Methodik. Dem alten Vorwurfe, dass so viele Hautkrankheiten sich mikroskopisch bis zur Verwechslung ähnlich sehen, dass eine mikroskopische Diagnose ohne Ahnung des klinischen Aspekts häufig unmöglich sei, liegt etwas ganz Richtiges zu Grunde, ein fundamentaler Mangel der bisherigen Untersuchungsmethoden. Dieselben begnügen sich bekanntlich der Hauptsache nach mit Kernfärbungen. Nun ist ja nicht zu leugnen, dass wir durch blosse Kernfärbungen, besonders durch die von Flemming ausgebildete Mitosenfärbung bereits einen Einblick in viele pathologische Verhältnisse gewinnen, besonders einen raschen Ueberblick über die pathologisch angefachte Reproduktionsfähigkeit der verschiedenen Gewebsbestandtheile. Aber andererseits wird Jeder gern zugeben, dass wir nach unseren sonstigen Vorstellungen das hauptsächliche pathologische Geschehen in das Protoplasma der Zellen verlegen. In diesem haben wir also auch die Hauptunterschiede der Krankheiten zu finden, an ihm können wir in vielen Fällen allein die Geschichte einer Hautkrankheit studiren. Die Kerne an und für sich dagegen bewahren, soweit sie nicht selbst pathologisch verändert sind, eine unveränderliche Jugendfrische. Sie sind die Zeugungsorgane der Gewebe, aber eben als solche nicht geeignet, Zeugen für die feineren Veränderungen abzugeben, die sich im Gewebe abspielen. Es ist daher

ein ganz folgerichtig entstandener Fehler, wenn eine grosse Menge Arbeiten der Hautpathologie sich mit der blossen Constatirung eines auffallend jugendlichen oder „embryonalen“ Gewebes begnügt und hierunter nichts mehr und nichts weniger versteht, als Kernanhäufungen und es ist bei dieser einseitigen Betrachtungsweise auch die Rathlosigkeit vieler Autoren ganz begreiflich, unter den zur Wahl stehenden Anschauungen von Virchow und Cohnheim über die Herkunft der „jugendlichen Zellen“ eine Entscheidung zu treffen. Diese Schwierigkeiten sind natürlich nicht gehoben, sondern nur für den weniger Eingeweihten verschleiert durch den Gebrauch des Wortes „Rundzellen“, welcher in Deutschland zu diesem Zwecke ebenso im Schwange ist, wie in Frankreich die „embryonale Zelle“.

Hier galt es also, zuerst Rath zu schaffen und dieses konnte nur geschehen durch Aufsuchung specifischer Färbungsmethoden für das Protoplasma. Nachdem diese sich zuerst in der relativ leichten Auffindung der Plasmazellen bewährten, wurden sie allmählich soweit vervollkommnet, bis auch der Leib der protoplasmaarmen Bindegewebszelle der normalen Cutis sich dem Blicke völlig entschleierte*).

Aber die Haut enthält neben dem lebendigen Protoplasma noch grosse Massen relativ erstarrten, wenn auch keineswegs unthätigen Zwischengewebes. Auch dieses offenbarte bei den bisher beliebten Kernfärbungen nur in wenigen Fällen feinere Differenzen, welche zur Unterscheidung der histologischen Bilder ausreichten. Hier galt es, an Stelle der blossen Kernfärbung specifische Färbungen der einzelnen, differenten Intercellularsubstanzen zu setzen. Auf die Färbung des elastischen Gewebes folgte die specifische Färbung des Kollagens, sowie die der Degenerationsprodukte des Protoplasmas und der Intercellularsubstanzen, der hyalinen, mucinösen und fibrinoiden Massen, des Elacins, Kollacins und Kollastins.

Endlich erforderte auch die eigenthümlich starke Tingibilität der Hornsubstanz die Benutzung ganz besonderer Färbemethoden zur Sichtbarmachung der Hornbakterien, welche für diesen Zweck erst zu schaffen waren.

Es ist nicht wunderbar, dass bei Innehaltung dieser Methoden die meisten Hautkrankheiten sich nicht bloss nicht mehr ähnlich sehen, sondern häufig sogar eine Fülle von histologischen Symptomen zu Tage treten lassen, deren Deutung zum Theil noch vertagt werden muss. Es ist daher zu erwarten, dass mit fortdauernder Verbesserung der Methodik wir in nicht zu langer Zeit dahin kommen werden, die histologische Diagnose der Dermatosen auf dieselbe Höhe zu erheben, auf der die klinische heute steht. Jedenfalls ermöglichten mir diese neuen Färbemethoden bereits, so unvollkommen sie noch sein mögen, eine freiere und unbefangenere Beurtheilung vieler bisheriger Anschauungen und es fand sich oft genug, dass sich scheinbar widersprechende Angaben wohl begründet und in Uebereinkunft zu bringen waren.

---

*) Die betreffenden Methoden werden von mir successive in den Monatsheften für praktische Dermatologie veröffentlicht.

Die beständige Verbesserung der Methodik neben der sachlichen Durcharbeitung des Materiales brachte natürlich einen Uebelstand mit sich, nämlich eine ungleichmässige Bearbeitung der einzelnen Kapitel, einen Mangel, der sich nur in einzelnen Fällen durch eine Umarbeitung älterer Kapitel ausgleichen liess. Eine völlige Neubearbeitung älterer Theile war theils wegen des drängenden Abschlusses der Arbeit, theils wegen des beschränkten Vorrathes an Material ausgeschlossen. Manche Kapitel waren auch schon gedruckt, als neue methodische Fortschritte sich zeigten oder wichtige einschlägige Arbeiten erschienen, welche Berücksichtigung verdienten. So war das Erysipelkapitel bereits im Sommer 1893 gedruckt, während mir erst im Winter 1893 an einem reichen Material von Degenerationen der Cutis die Deutung gewisser, dort gefundener auffälliger Fasern gelang, welche ich nun hier als Elacin definiren konnte. Die klinisch wie histologisch gleich interessanten Arbeiten über die Parakeratosis von Mibelli und Respighi erschienen erst, als das Kapitel der Parakeratosen, in das sie gehören, längst gedruckt war; ich habe der Affektion bei den Keratomen wenigstens eine vorläufige Unterkunft verschafft. Andere wichtigere Arbeiten konnten wenigstens bei der Correctur noch in das Literaturverzeichniss gebracht werden*).

Wenn schon durch die besprochenen Umstände ein grösserer Umfang dieser Arbeit sich nicht vermeiden liess, so bedarf es noch einer besonderen Begründung, dass ich den einzelnen Kapiteln stets eine kurze klinische Diagnose der betreffenden Krankheiten vorausgesetzt habe. Diese Vorsicht war unumgänglich nöthig, denn die meisten vermeidbaren Widersprüche in der mir vorliegenden Literatur beruhen auf Missverständnissen, welche durch eine unscharfe Diagnostik herbeigeführt wurden. Die Autoren hatten ein verschiedenes Material unter Händen, während sie über das gleiche zu arbeiten wähnten, sei es, dass verschiedene Stadien derselben Affektion vorlagen oder sogar ganz verschiedene und nur fälschlich gleich benannte (z. B. echte Ichthyosis und Keratome, echte Fibrome und Neurofibrome, Akne und beliebige andere Follikulitiden u. s. f.). Diese Quelle fortgesetzten Irrthums muss in Zukunft ganz vermieden werden. In dem vorliegenden Buche beziehen sich meine eigenen histologischen Angaben immer nur auf die genau vorher klinisch begrenzte Affektion.

Ich habe es mir sodann angelegen sein lassen, überall auf die klaffenden Lücken unseres Wissens aufmerksam zu machen und die Art der Befunde möglichst genau anzudeuten, auf deren Beschaffung es zunächst hauptsächlich ankommt.

Eine grosse Beschränkung habe ich mir andererseits durch den Fortfall aller Abbildungen im Texte auferlegt. Ob darunter die Anschaulichkeit der Darstellung gelitten hat, muss ich dem Urtheile des Lesers anheimgeben. Die vorausgeschickten Bemerkungen über die auf Färbetechnik beruhenden Fortschritte in der histologischen Diagnostik

*) Bei der wichtigen Arbeit von Neuss über Cyanose (Wiener klin. Wochenschrift, 1893, No. 26—33) war auch dieses nachrägliche Citat nicht mehr möglich.

genügen aber wohl, um klar zu machen, dass eine Ausstattung gerade dieses Buches mit Holzschnitten wenig wissenschaftlichen Werth gehabt und dasselbe nur unnöthig vergrössert und vertheuert hätte. Die wesentlichen elementaren Veränderungen des Protoplasmas und der Intercellularsubstanzen, welche hier neu eingeführt werden, habe ich dagegen auf einer Farbentafel skizziren lassen.

Die bei der Haut in Betracht kommende Nomenclatur habe ich soviel wie möglich vereinfacht. Dem Vorgange der Engländer folgend, bezeichne ich mit „Gang“ (duct) den Schweissdrüsenausführungsgang; es gibt eben ausser diesem keine sonstigen Gänge in der Haut. Die Schweissdrüsen heissen häufig „Knäuel“, die Haarfollikel nebst Talgdrüsenanhang kurz „Follikel“, da es auch nur eine Art von Follikeln gibt. Die innere Wurzelscheide bezeichne ich aus demselben Grunde mit „Wurzelscheide“, da die sog. äussere Wurzelscheide garnicht dem Papillenhaare, sondern dem Balge angehört, deren Stachelschicht sie darstellt. Die oft gebräuchlichen, übermässig langen Ausdrücke „Körnerzellenschicht“ und „Stachelzellenschicht“ lauten regelmässig Körnerschicht und Stachelschicht, da ausser Zellen im Epithel überhaupt keine Elemente vorhanden sind. Die alte Bezeichnung „rete Malpighi“ für Stachelschicht ist ganz fallen gelassen, da die letztere nicht, wie Malpighi meinte, ein Netz darstellt und der ewige Fortgebrauch dieser Bezeichnung nur gewissen, längst überwundenen Irrthümern über die Oberhaut Vorschub leistet. Wenn der grosse Malpighi, dem wir so Vieles, in der Dermatologie u. a. die Entdeckung der Talgdrüsen, verdanken, heute noch lebte, würde er wohl der Erste sein, welcher die fehlerhafte Darstellung der Oberhaut als eines weichen Netzes mit Hornbedeckung (anstatt einer nach unten Leisten tragenden nach oben verhornenden Platte) aufgeben würde. Es klingt anachronistisch, ist aber thatsächlich nothwendig, auch heute noch darauf aufmerksam zu machen, dass wir unter Epidermis die ganze Oberhaut und nicht, wie es noch immer in zahlreichen, selbst in dermatologischen Abhandlungen aufgefasst wird, die Hornschicht verstehen. Die näheren Bezeichnungen der auf die Knäuel und Gänge bezüglichen pathologischen Begriffe sind von den griechischen Worten „Spira“ (Knäuel) und „Syrinx“ (enger Gang) abgeleitet, z. B. Spiradenitis, Syringadenom, perispiral. Die besonders bei den in diesem Buche neubeschriebenen Krankheiten nothwendig werdenden, auf die Abstammung bezüglichen Beiwörter sind immer so gewählt, dass die Endsilbe „genes“: „erzeugt durch“ heisst, während die Endsilbe „phoros“: „erzeugend“, „herbeiführend“ bedeutet. So heisst Impetigo staphylogenes, Impetigo streptogenes: die durch Staphylokokken, Streptokokken herbeigeführte Impetigo; pyofore Organismen dagegen sind „eitererregende Organismen“. Die Anlockung durch chemotaktisch wirksame Substanzen gab Anlass zu den kurzen Bezeichnungen Serotaxis (Anlockung von Serum), Leukotaxis (Anlockung von Leukocyten), Fibrinotaxis, Sebotaxis.

Indem ich diese Vorbemerkungen schliesse, möchte ich meinem früheren Assistenten, Herrn Dr. Taenzer (Bremen) für die Anfertigung des Registers und für seine werthvolle Hülfe bei der Aufstellung der

Literaturübersichten, sowie dem Präparator meines Laboratoriums, Herrn Max Colhoun, für seine unermüdliche Unterstützung bei Durcharbeitung des histologischen Materials meinen verbindlichsten Dank sagen.

Ich übergebe dieses Buch der Oeffentlichkeit mit dem Wunsche, dass es unter den Pathologen der Dermatologie und unter den Dermatologen der mikroskopischen Anatomie neue Freunde zuführen möge.

Hamburg, Juni 1894.

Unna.

Tafelerklärung.

1. Plasmazellen.

Framboësie.

Polychromes Methylenblau, Glycerinäthermischung. — Specifische Protoplasmafärbung. — Kollagen und Nuclein entfärbt; ausser dem Protoplasma nur Kernkörperchen gefärbt. Die Geschwulst der Cutis besteht lediglich aus grossen, runden oder kubischen Plasmazellen (vgl. S. 504).

2. Plasmazellen.

Carcinoma Paget.

Polychromes Methylenblau, neutrales Orcein. — Kollagen ist orceinfarben, Protoplasma und Kerne blau, Mastzellenkörnung roth gefärbt. Die Zelleninfiltration des Carcinoms besteht aus Plasmazellen (v. S. 744).

3. Zerfall des Protoplasmas.

Mykosis fungoides.

Polychromes Methylenblau, Glycerinäthermischung. — Specifische Protoplasmafärbung. Kerne entfärbt bis auf Kernkörperchen und Mitosen. Protoplasmabröckel erfüllen die Lymphspalten (vgl. S. 508).

4. Elacin.

Senile Degeneration der Gesichtshaut.

Wasserblau, Karbolfuchsin. — Kollagene Fasern blau, basophile elastische (Elacin) roth (vgl. S. 993).

5. Elacin.

Senile Degeneration der Gesichtshaut.

Methylenblau, Säurefuchsin + Tannin. — Kollagene Fasern roth, basophile, elastische (Elacin) blau (vgl. S. 993).

6. Collacin.

Senile Degeneration der Gesichtshaut.

Methylenblau, Säurefuchsin + Tannin. — Das Collacin findet sich im oberen Theil der Cutis, doch unterhalb des subepithelialen, elastischen Convolutes und innerhalb degenerirter Herde von Kollagen in Form von Schollen, Körnern und Fragmenten von eckigen Balken, sämmtlich tief blau gefärbt (vgl. S. 994).

7. Elacin.

Myxödem.

Wasserblau, Karbolfuchsin, — Der mittlere Cutisabschnitt, oben von zwei Haarschrägschnitten, unten von einigen Gefässen und einem Nerven begrenzt, zeigt neben blauen Kollagenfasern sehr viele rothe Elacinfasern, von denen auch einige die lockere obere Cutisschicht durchsetzen (vgl. S. 1008).

8. Kollacin, Elacin und Kolloid.

Kolloide Degeneration.

Säurefuchsin, Pikrinwasser, Pikrinalkohol. — Ein Cutisabschnitt, rechts von einem Lanugobalge, links von einer Epithelleiste begrenzt, ist in kolloider Degeneration begriffen. Besonders die stark pikringelbe Partie rechts unten ist vollkommen kolloid degenerirt. Rechts in der Ecke unten sind einige Elacinfasern und oben im Centrum einige Kollacinblöcke und -körner roth gefärbt (vgl. S. 1004).

9. Kollastin und Kolloid.

Kolloide Degeneration.

Saures Orcein, Hämatoxylin. — Ein Cutisabschnitt zwischen zwei Lanugobälgen zeigt rechts die in Blöcke zerfallene, homogene, fertige kolloide Substanz, links deren Entstehung aus einem Filz von Kollastinfasern, welche sich vom Centrum nach der Peripherie aufhellen und homogen werden (vgl. S. 1003).

10. Ballonirende Degeneration der Epithelien.

Varicellen.

Polychromes Methylenblau, neutrales Orcein. — Uebersichtsbild einer zeltartig erhabenen Spitzpocke. Drei Septen theilen die Höhle ab, von ballonirten Epithelien und Riesenepithelien mit vielen Kernen umgeben. Ebensolche lose am Grunde des Bläschens (vgl. S. 637 ff.).

11. Ballonirende Degeneration der Epithelien.

Zoster.

Gentianaviolett, Jod, Anilin. — Abschnitt aus einem Zosterbläschen. Ballonirte Epithelien von jeder Form und Grösse, zum Theil mit vielen Kernen, lose zerstreut im unteren Abschnitt des Bläschens, während der obere theils von bandartig ausgezogenen, fibrinoid entarteten Epithelien, theils von Fibrin erfüllt ist (vgl. S. 156).

12. Ballonirende Degeneration der Epithelien.

Varicellen.

Polychromes Methylenblau, neutrales Orcein. — Ballonirte Epithelien aus dem Grunde des Bläschens, von den einer Papille aufsitzenden basalen Stachelzellen sich ablösend. Starke amitotische Kernvermehrung in denselben (vgl. S. 637 ff.).

13. Reticulirende Degeneration der Epithelien.

Variola.

Polychromes Methylenblau, neutrales Orcein. — Umwandlung der Epithelien in Elementarbläschen durch Colliquation des Binnenplasmas unter Erhaltung des Kernes und der äusseren Zellwand (vgl. S. 635, 636 und 639).

14. Plattenzellen.

Granulationsgewebe.

Polychromes Methylenblau, Alkohol + Xylol. — Flachschnitt einer alten Granulation. Zwischen den Kollagenplatten liegen, ebenfalls horizontal ausgebreitet, grosse mehrkernige Plattenzellen von meist trapezoider Form, die durch Ausläufer von Spongioplasma unter sich zusammen hängen (vgl. S. 833).

15. Chromatotexis.

Rotz.

Methylenblau, Säurefuchsin + Tannin. — Chromatinschmelze aus einem akuten Rotzknoten. Rechts ein nekrotisches Gefäss. Kollagen und Protoplasma sind zu einer homogenen, nekrotischen Masse verschmolzen, welche durch Säurefuchsin rosa gefärbt ist (vgl. S. 459 ff.).

16. Mastzellen mit Hüllplatte.

Neurofibrom.

Polychromes Methylenblau, neutrales Orcein. — Neurofibromatöse Fasern orceinfarben. Bindegewebszellen und Kerne blau. Mastzellen methylenroth. Rechts eine gewöhnliche Mastzelle, ausserdem drei mit methylenrother Hüllplatte (vgl. S. 851).

17. Hyaline Degeneration der Bindegewebszellen.

Aktinomykose.

Methylenblau, Säurefuchsin + Tannin. — Einzelne Leukocyten. Die hyaline Entartung der Bindegewebszellen führt zu ganz homogenen, rosa gefärbten Zellen oder zur Abscheidung homogener, dunkelroth gefärbter Kugeln neben dem wohlerhaltenen Kern und einzelnen Abschnitten wohlerhaltenen, blauen Protoplasmas. Diese Zellen zerfallen sodann in Haufen hyaliner Kugeln (vgl. S. 466).

18. Xanthommasse.

Xanthom der Augenlider.

Fixation in Flemming's Mischung. Wasserblau, Karbolfuchsin. — Die gelben, fischrogenähnlichen Xanthommassen erfüllen die Lymphspalten der Cutis und schliessen oft einzelne oder mehrere Bindegewebskerne ein. Sie entsprechen den „Xanthomzellen" der Autoren (vgl. S. 957.)

19. Xanthommasse mit Riesenzellen.

Fibroxanthoma giganto-cellulare multiplex.

Fixation in Osmiumsäure. Methylenblau, Tannin. — Die mit Kernringen, seltener mit Kernhaufen versehenen Riesenzellen liegen eingehüllt von der Xanthommasse, welche alle Spalten des kollagenen Gewebes erfüllt (vgl. S. 964).

Prof. Dr. E. Hoffmann
Bonn, Baumschul-Allee 25

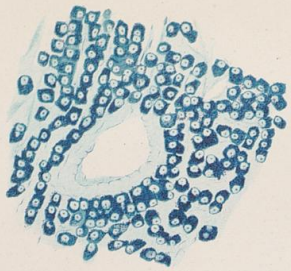

1. Plasmazellen (Framboesie).

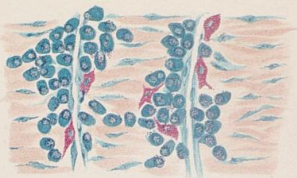

2. Plasmazellen (Carcinoma Paget).

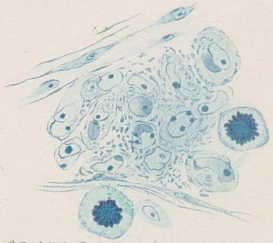

3. Zerfall des Protoplasmas (Mykosis fungoides).

4. Elacin (Senile Degeneration der Gesichtshaut).

5. Elacin (Senile Degeneration der Gesichtshaut).

6. Collacin (Senile Degeneration der Gesichtshaut).

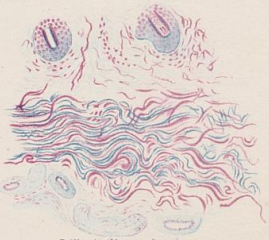

7. Elacin (Myxoedem).

8. Collacin, Elacin u. Colloid (Colloide Degeneration).

9. Collastin u. Colloid (Colloide Degeneration).

10. Ballonirende Degeneration der Epitelien (Varicellen).

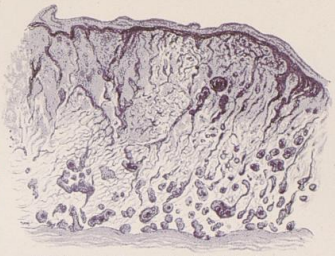

11. Ballonirende Degeneration der Epitelien (Zoster).

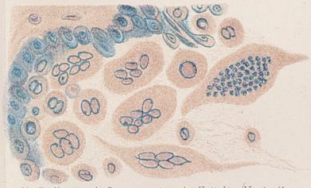

12. Ballonirende Degeneration der Epitelien (Varicellen).

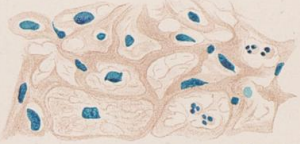

13. Reticulirende Degeneration der Epitelien (Variola).

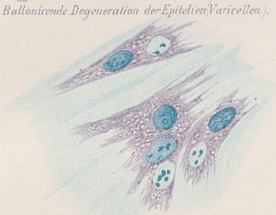

14. Plattenzellen (Granulationsgewebe).

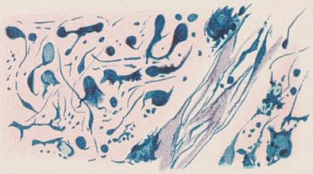

15. Chromatotexis (Rotz).

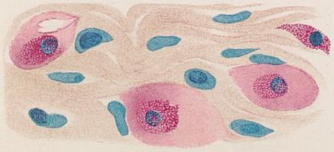

16. Mastzellen mit Hüllplatte (Neurofibrom).

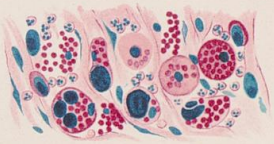

17. Hyaline Degeneration der Bindegewebszellen (Actinomykose).

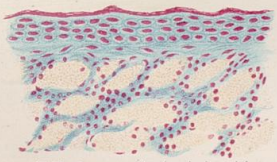

18. Xanthommasse (Xanthom der Augenlider).

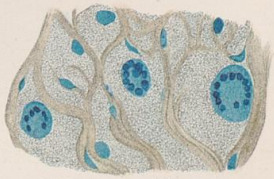

19. Xanthommasse mit Riesenzellen.

H. Colhoun pinxit.

Verlag v. A. Hirschwald in Berlin.

Meisenbach, Riffarth & Co. Berlin.

Zur Benutzung der Literaturübersichten.

Der fette Druck einzelner Namen weist im allgemeinen auf diejenigen Arbeiten hin, in welchen der Leser die Literatur des Gegenstandes am besten und vollständigsten gesammelt findet. Ausserdem ist nur noch bei einigen Autoren der Name fett gedruckt, wenn sich durch die Arbeit derselben in der Auffassung des betreffenden Gegenstandes ein wesentlicher Umschwung vollzogen hat.

Bei den sich oft wiederholenden Titeln der Lehrbücher, Monographien und Zeitschriften sind folgende Abkürzungen vorgenommen. Es bedeutet:

Lebert: Lebert, Physiologie pathologique. Paris 1845.
Förster: Förster, Handbuch der allgemeinen pathologischen Anatomie. Leipzig 1865.
Virchow: Virchow, Die krankhaften Geschwülste. Berlin 1863.
Rindfleisch: Rindfleisch, Lehrbuch der pathologischen Gewebelehre. 2. Auflage. Leipzig 1871.
Lücke: Lücke, Die Lehre von den Geschwülsten. 1869 in Pitha-Billroth's Handbuch der Chirurgie.
Uhle und Wagner: Uhle und Wagner, Handbuch der allgemeinen Pathologie. Leipzig 1874.
Cohnheim: Cohnheim, Vorlesungen über allgemeine Pathologie. Berlin 1882.
v. Recklinghausen: v. Recklinghausen, Handbuch der allgemeinen Pathologie. Stuttgart 1889.
Ziegler: Ziegler, Lehrbuch der allgemeinen und speciellen pathologischen Anatomie. 5. Auflage. Jena 1887.
Klebs: Klebs, Allgemeine Pathologie. Jena 1889.
Baumgarten: Baumgarten, Lehrbuch der pathologischen Mykologie. Braunschweig 1890.
Winiwarter: Winiwarter, Die chirurgischen Krankheiten der Haut und des Unterhautzellgewebes. Stuttgart 1892.
Willan: Willan und Bateman, Praktische Darstellung der Hautkrankheiten. Deutsch v. Blasius. Leipzig 1835.
Rayer: Rayer's theoret.-prakt. Darstellung der Hautkrankheiten. Deutsch von Stannius. Berlin 1837.
Gibert: Gibert, Traité pratique des maladies spéciales de la peau. Paris 1840.
G. Simon: G. Simon, Die Hautkrankheiten, durch anatomische Untersuchungen erläutert. Berlin 1848.
Wilson: Erasmus Wilson, Die Krankheiten der Haut. Deutsch von Schröder. Leipzig 1850.
F. Hebra: Hebra u. Kaposi, Lehrbuch der Hautkrankheiten. Stuttgart 1876.

Kaposi: Kaposi, Pathologie und Therapie der Hautkrankheiten. 3. Aufl. Wien und Leipzig 1887.
Neumann: Neumann, Lehrbuch der Hautkrankheiten. 4. Aufl. Wien 1874.
Auspitz: Auspitz, System der Hautkrankheiten. Wien 1881.
Schwimmer: Schwimmer, Die neuropathischen Dermatosen. Wien und Leipzig 1883.
Duhring: Louis A. Duhring, Traité pratique des maladies de la peau, traduit et annoté par Barthélémy et Colson. Paris 1887.
M'Call Andersen: M'Call Andersen, A treatise upon diseases of the skin. London 1887.
Piffard: Piffard, An elementary treatise upon diseases of the skin. New-York 1876.
Morrow: Morrow, Drug eruptions. New-York 1887.
White: White, Dermatitis venenata. Boston 1887.
Crocker: Crocker, Diseases of the skin. London 1888.
Jamieson: Jamieson, Diseases of the skin. Edinburgh 1888.
v. Ziemssen: v. Ziemssen, Handbuch der Hautkrankheiten. 14. Bd. des Handbuches der speciellen Pathologie und Therapie. Leipzig 1883—1884.
Behrend: G. Behrend, Die Hautkrankheiten. Braunschweig 1879.
H. Hebra: H. Hebra, Die krankhaften Veränderungen der Haut. Braunschweig 1884.
Lesser: Lesser, Lehrbuch der Hautkrankheiten. 3. Aufl. 1887.
Besnier-Doyon: Pathologie et traitement des maladies de la peau par Kaposi, Notes et additions par Besnier et Doyon. Paris 1881.

V. A.: Virchow's Archiv.
A. A.: Auspitz's Archiv: Archiv für Dermatologie und Syphilis. 1869—1873. Vierteljahrsschrift für Dermatologie und Syphilis. 1874—1888. Archiv für Dermatologie und Syphilis. 1889—1894.
Mon.: Monatshefte f. praktische Dermatologie. Hamburg 1882—1894.
Annales: Annales de Dermatologie und Syphiligraphie. Paris 1869—1894.
Giorn.: Giornale italiano delle mallatie ven. e della pelle. Milano.
Journ. of cut.: Journal of cutaneous and genito-urinary diseases. New-York.

Inhalts-Verzeichniss.

Seite

I. **Circulationsanomalien** 1
A. Anämie 2
B. Hyperämie 8
1. Wallungshyperämie 10
2. Stauungshyperämie 13
C. Angioneurosen 21
1. Angioneurotische Oedeme 22
2. Erythantheme (Auspitz-Unna) 25
a) Symptomatische Erythantheme 26
Urticaria traumatica 26
b) Idiopathische Erythantheme 28
D. Oedem 32
E. Blutung 48

II. **Entzündungen** 72
A. Traumatische Entzündungen 78
1. Traumatische Entzündungen aus mechanischen Ursachen 78
2. Traumatische Entzündungen aus physikalischen Ursachen 80
Verbrennung 81
3. Traumatische Entzündungen aus chemischen Ursachen 98
Joddermatitis 100
Cantharidindermatitis 104
Crotondermatitis 108
Anhang 109
Jododerma pustulo-tuberosum 110
Bromoderma pustulo-tuberosum 113
B. Neurotische Entzündungen 115
1. Die Erythemgruppe 115
a) Akute neurotische Erytheme 116
Erythema nodosum 116
Erythema exsudativum multiforme (Hebra) und Herpes Iris . 118
b) Chronische neurotische Erytheme 121
Neurolepride 121
Die angioneurotische Grundlage 123
Das embolisirte Neuroleprid 125
Neurosyphilide 130
α) Erythematöse Neurosyphilide 130
β) Erythematös-papulöse Neurosyphilide 131
2. Prurigogruppe 137
a) Prurigo mitis, Prurigo Willan 138
b) Prurigo gravis, Prurigo Hebra 140
3. Hydroagruppe
(Dermatitis herpetiformis Duhring) 145

Seite

4. Herpesgruppe.
Herpes genitalis, Herpes facialis 149
Zoster 154
C. Infektiöse Entzündungen 160
1. Lokale infektiöse Entzündungen 162
aa) Lokale infektiöse Entzündungen der Oberhaut . . 162
aa) Oberflächliche Entzündungen der Oberhaut, Hautkatarrhe 163
α) Feuchte Hautkatarrhe 166
a) Seröse 167
Scabies: A. vulgaris 167
B. norwegica 171
Impetigo serosa 172
Impetigo protuberans 173
Pemphigus: A. Pemphigus acut. benin. . 177
B. Pemphigus acut. malign. . 177
C. Pemphigus chronicus. . . 178
b) Leukoseröse und serofibrinöse. . . . 182
Cheiropompholyx 182
Miliaria rubra et alba 186
Impetigo: contagiosa 188
vulgaris 189
circinata 192
streptogenes 193
Ekzem 194
I. Das akute Bläschenekzem (Impfekzem) . 194
II. Das chronische, eigentliche Ekzem . . . 200
1. Die Parakeratose 201
2. Die Akanthose 203
3. Spongiöse Umwandlung des Epithels und Bläschenbildung 208
4. Die Vorgänge im Bindegewebe . . 214
5. Rückblick 217
6. Status spongoides. Ekzema rubrum. Nichtinfektiöse Ekzemrecidive . . . 219
7. Status hyperkeratodes. Ekzema keratodes. Ekzema rimosum . . . 222
8. Status pruriginosus. Ekzema pruriginosum 223
9. Status psoriasiformis 225
10. Status herpetoides 226
11. Status seborrhoicus. Das seborrhoische Ekzem 227
a) Seborrhoea simplex 233
b) Typus circumcisus 234
c) Typus petaloides 234
d) Typus nummularis (und annularis) 235
e) Typus rosaceus, Rosacea seborrhoica 236
f) Seborrhoea capitis. Alopecia seborrhoica 238
α) Pityriasis capitis. Alopecia pityrodes 238
β) Ekzema seborrhoicum crustosum capitis. Alopecia seborrhoica 243

Seite

γ) Ekzema seborrhoicum madidans capitis. Alopecia ekzematosa 245
g) Typus exfoliativus malignus. Pityriasis rubra seborrhoica. . . . 247
c) Leukofibrinöse.
Impetigo leukofibrinosa (leuko-fibrinöse Blase) 250
Impetigo multilocularis 251
Pemphigoides Exanthem. Leukofibrinöse Blase mit colliquirender Nekrose 254
Ekthyma (Willan-Vidal) 255
d) eitrige. 260
Impetigo staphylogenes, Eiterblase (Bockhart) 260
Impetigo herpetiformis 263
β) Trockene Hautkatarrhe. 265
Psoriasis 265
Pityriasis rosea Gibert (Pityriasis maculata et circinata Duhring) 272
Pityriasis rubra Hebra. 276
Dermatitis exfoliativa Wilson-Brocq . . . 279
Dermatitis scarlatiniformis recidivans (Dermatitis scarlatiniformis generalisata recidivans Vidal-Leloir, Dermatitis exfoliativa acuta benigna Brocq, Erythema desquamativum scarlatiniforme recidivans Féréol, Besnier) 281
Darier's Dermatose (Psorospermosis follicularis vegetans) 282
Keratosis follicularis contagiosa Brooke . . 288
Parakeratosis scutularis 291
Keratosis suprafollicularis (alba et rubra) . . 292
Pityriasis rubra pilaris 297
1. Follikuläre Papeln 298
2. Porale Papeln 301
3. Sinuöse Papeln 301
4. Erythrodermie 302
5. Psoriatiforme Scheibe 303
6. Stalaktitenförmige Scheibe 305
Lichen 306
Allgemeines über den lichenösen Process . . 306
I. Einfache Elementarformen 312
1. Polygonale Papel 312
2. Obtuse Papel 313
3. Folliculäre Papel 314
4. Plane Papel 316
II. Synantheme 318
5. Ringförmige Papel 318
6. Lichenscheibe 320
7. Erythrodermie 322
Ichthyosis 323
1. Ichthyosis nitida 324
2. Ichthyosis serpentina, Sauriasis . . . 329
3. Ichthyosis hystrix 331
Akrokeratosis (Akrokeratoma Neuburger) . 333
Parakeratosis variegata 335
Hyperkeratosis subungualis 336
Onychoses parasitariae 339
bb) Tiefe Entzündungen der Oberhaut 345
a) Entzündungen der Follikel 348

Seite

Akne 348
Folliculitis varioliformis (Akne varioliformis) . 361
Folliculitis necrotica (Boeck) 367
Sykosis staphylogenes. Staphylogene Bartflechte 368
Folliculitis staphylogenes 372
Trichophytie 374
Favus 380
Folliculitis scrophulosorum (Lichen scrophulosorum Hebra-Kaposi, Akne cachecticorum Kaposi) 388
Perifolliculitis suppurativa conglomerata Leloir 390
Folliculitis exulcerans Lukasiewicz . . . 392
b) Entzündungen der Knäueldrüsen 393
Spiradenitis disseminata suppurativa. (Acnitis Barthélemy, Hydradenitis destruens suppurativa Pollitzer, Hydrosadenitis disseminata suppurativa Dubreuilh) 393
ββ) Lokale infektiöse Entzündungen der Lederhaut . 399
a) Serofibrinöse Entzündungen 401
Erysipel 401
Progressive Phlegmone (Dupuytren, Pseudoerysipel Rust) 418
b) Eitrige Entzündungen 420
Umschriebene Vereiterung der Haut, Hautabscess . . 420
Allgemeine Uebersicht 420
Furunkel, Furunkulose 426
Umschriebene Phlegmone, Panaritium 433
c) Entzündungen mit Neigung der Haut zum Zerfall und zur Nekrose 435
Ulcus molle 435
Ulcus serpiginosum 439
Vaccine 445
Noma 450
Karbunkel 450
Anthrax, Pustula maligna, Milzbrand 452
Malleus, Rotz 457
Aktinomykosis 464
Mycetoma, Madurafuss 469
Orientbeule, Orientgeschwür 472
d) Entzündungen mit Neigung der Haut zur Geschwulstbildung 476
α) Lokal bleibend 476
Erythema bullosum vegetans 476
Rhinosklerom 480
Nackenkeloid 487
Elephantiasis nostras sive streptogenes 490
Elephantiasis filariosa; Lymphskrotum 498
β) Der Generalisation fähig 503
Framboesie (Yaws) 503
Mykosis fungoides 506
Syphilis 516
1. Allgemeines über Syphilide 516
2. Initialsklerose 521
3. Sekundäre Syphilide 530
Roseola 530
Papula 531
I. Die einfachen papulösen Syphilide 533
a) Das kleinpapulöse Syphilid . . . 533

Seite

b) Das grosspapulöse Syphilid . . . 536
α) Die condylomatöse Papel . . . 537
β) Die palmare und plantare Papel 539
γ) Die bullöse Papel der Neugeborenen 539
c) Die Abheilung der Papel 540
II. Die gemischten papulösen Syphilide 545
a) Das papulo-crustöse Syphilid . . . 545
b) Das papulo-crusto-pustulöse Syphilid (Ekthyma superficiale) 549
c) Das varicelliforme Syphilid . . . 551
d) Das varioliforme Syphilid 552
4) Tertiäre Syphilde 553
a) Einleitung 553
b) Das einfache tuberöse Syphilid 556
c) Das gemischte tuberöse Syphilid 559
α) Das tubero-crustöse Syphilid 559
β) Das tuberös-vegetirende Syphilid . . . 560
γ) Das tubero-crusto-ulcerirende Syphilid (Ekthyma profundum) 562
d) Gumma 564
Tuberkulose 569
I. Lupus; Tuberculosis vulgaris cutis; typische primäre Tuberkulose der Haut 569
1. Lupus circumscriptus, nodularis . . . 572
2. Lupus diffusus, radians 577
a) Die Epithelhypertrophie beim Lupus 582
b) Die serofibrinöse Entzündung des Lupus 585
c) Die fibrilläre Sklerose des Lupus, das tuberkulöse Fibrom. Lupus sclerotic cus; Lupus elephantiasticus . . . 589
d) Die Vereiterung und Schmelzung des Lupus. — Lupus exulcerans, Lupus vorax. Lupus phagedaenicus . . . 592
e) Die Resorption des Lupus. — Lupus resolutivus. — Die Lupusnarbe . . 593
II. Skrophuloderma, die sekundäre Hauttuberkulose 594
III. Tuberkulöses Geschwür 601
Lepra 603
Leukämie 617
Pseudoleukämie 620
2. Akute Exantheme 623
Masern 625
Scharlach 628
Varicellen 634
Pocken 639
Phlyctaenosis streptogenes 653
Pustulosis staphylogenes 661
III. Progressive Ernährungsstörungen 665
A. Maligne Neubildungen 665
α) Carcinom 665
1. Carcinoma vulgare 665
I. Vegetirende Formen 685
a) Papilläre 685
b) Grobreticuläre 688

Seite

II. Walzenförmige 689
a) Reticuläre 689
b) Einfach walzige 691
c) Acinöse 694
d) Styloide 695
III. Alveoläre 696
a) Grossalveoläre 696
b) Kleinalveoläre 699
IV. Carcinomatöser Lymphbahninfarkt 700
2. Carcinoma Jakob, Ulcus rodens verum 714
3. Carcinom der Seemannshaut 719
4. Xeroderma pigmentosum 725
5. Paget's Carcinom der Brustwarze 737
6. Naevo- und Melanocarcinome 746
β) Sarkome 754
Spindelzellensarkom 758
Rundzellensarkom 768
Riesenzellensarkom 774
B. Benigne Neubildungen 782
α) Echte Geschwülste (Wucherungsgeschwülste) 786
1. Der Oberhaut 786
a) Akanthome 788
Verruca vulgaris 788
Kondylom 791
Epithelioma contagiosum 795
Akanthosis nigricans 804
Sonstige Akanthome 805
b) Drüsenhypertrophien und Adenome 805
I. Hypertrophie und Adenom des Knäueldrüsenapparates 805
1. Allgemeines, Hypertrophien 805
2. Spiradenom (Spirom) 808
3. Syringadenom 815
II. Hypertrophie und Adenom der Talgdrüsen . . 816
1. Talgdrüsenhypertrophien 816
2. Steatadenom 820
2. Der Cutis 825
a) Bindegewebsgeschwülste 825
aa) Fibromatosen 826
Granulationsgewebe 826
Stauungsfibromatose 835
Pachyakrie 838
bb) Fibrome 839
α) Hautfibrome 839
Fibroma simplex 839
Keloid 842
β) Neurofibrom 847
b) Neurom 852
c) Angiom 856
Angioma simplex s. glomeruliforme 857
Angioma cavernosum 862
d) Myom 863
e) Chondrom, Osteom, Hautsteine 866
β) Stauungsgeschwülste 871
1. Der Oberhaut 871
a) Keratome 871
Callus, Schwiele 872
Clavus, Leichdorn 873
Cornu, Hauthorn 875

Seite
Angiokeratom 880
Sonstige Keratome 882
Onychogryphose 884
Porokeratosis 895
b) Cysten 897
aa) Traumatische Epidermiscysten 897
bb) Folliculäre Cysten 898
aaa) Horncysten 900
1. Kleine cylindrische Horncysten; Comedo, Doppelcomedo 901
2. Kleine kuglige Horncysten. — Hornperlen. — Milium 905
Milium 906
3. Grosse Horncysten (Pseudo-Atherome) 909
bbb) Talgcysten 911
cc) Syringeale Cysten 912
1. Gangcysten. Hydrocystoma 914
2. Poruscysten. — Hornperlen. — Prickley heat. — Crystallina 916
2. Stauungsgeschwülste der Cutis 920
Angiektasie 920
Lymphangiom und Lymphangiektasie 926
A. Lymphangiom des Papillarkörpers 938
a) Lymphangioma superficiale simplex (Lymphangioma circumscriptum) 938
b) Lymphangioma superficiale auf der Basis tiefliegender lymphangiektatischer Processe 940
B. Lymphangiom des Hypoderms 944
a) Lymphangioma tuberosum multiplex (Pospelow) 944
b) Lymphangioma subcutaneum solitare 944
C. Lymphangiom der subcutanen Gefässe 946
Lipom 948
Xanthom 953
A. Xanthom der Augenlider 954
1. Xanthoma vulgare der Augenlider 954
2. Riesenzellenxanthom der Augenlider 959
B. Generalisirtes Xanthom 960
Urticaria pigmentosa 964
3. Pigmentgeschwülste 968
1. Hämosiderosen 971
2. Melanosen 975
a) Actinische Melanosen 977
Epheliden 977
Pinta caerulea 978
b) Toxische Melanosen 979
Pigmentsyphilis 979
Morbus Addisonii 982
Arsenpigmentose 985
Maculae caeruleae 985
c) Reflektorische Melanosen 985
Chloasma 985

IV. Regressive Ernährungsstörungen 988
A. Vorwiegend degenerative Zustände.
1. Mit oder ohne Massenzunahme.
Senile Degeneration 988
Cutis hyperelastica 997
Kolloide Degeneration 1001
Myxödem 1004

Seite

2. Mit Massenverlust:
Striae . . . 1011
Geschwüre, Ulcera . . . 1015
1. Das überhornte Geschwür . . . 1016
2. Das anämische Geschwür . . . 1018
3. Das überwuchernde Geschwür . . . 1018
4. Das hämorrhagische Geschwür . . . 1019
5. Das ödematöse Geschwür . . . 1020
Plantargeschwür, Malum perforans . . . 1022
Nekrose, Gangrän . . . 1023
A. Indirekte Nekrose der Haut . . . 1028
1. Nekrose durch kapilläre Stase . . . 1028
Erfrierung . . . 1030
Diabetische Gangrän . . . 1034
2. Nekrose durch Gefässkrampf . . . 1037
3. Nekrose durch einfachen Druck . . . 1037
4. Nekrose durch Eintrocknung . . . 1038
5. Die progressive Gangrän . . . 1040
B. Direkte Nekrose der Haut . . . 1044
B. Vorwiegend atrophische Zustände . . . 1047
1. Einfache Atrophien . . . 1047
Atrophie der Haut . . . 1047
Atrophie der Haare . . . 1051
Alopecia senilis et praematura . . . 1052
Alopecia neurotica . . . 1054
Trichorrhexis simplex . . . 1055
Trichorrhexis nodosa, Besenhaare . . . 1056
Monilethrix, Spindelhaare . . . 1058
Vorübergehendes und periodisches Ergrauen der Haare. Leukotrichia. Ringelhaare . . . 1061
Atrophie der Nägel . . . 1064
Abfall der Nagelplatte . . . 1064
Consistenzveränderungen der Nagelplatte . . . 1066
Flores unguium . . . 1066
Leukonychia striata . . . 1067
Leukonychia totalis . . . 1067
Skleronychie . . . 1068
Einfache Nagelatrophien . . . 1069
Deformationen der Nagelplatte . . . 1071
Stauungsnägel . . . 1071
Totale Atrophie der Nägel . . . 1072
Atrophie des Pigments . . . 1076
Vitiligo . . . 1078
Canities . . . 1079
2. Atrophien mit voraufgehender Entzündung oder Hypertrophie.
Narben . . . 1082
Ulerythema centrifugum (Erytheme centrifuge Biett, Lupus erythematosus Cazenave) . . . 1089
Ulerythema sykosiforme . . . 1100
Ulerythema akneiforme . . . 1102
Ulerythema ophryogenes . . . 1104
Alopecia areata . . . 1108
Sklerodermie . . . 1119
Kartenblattähnliche Sklerodermie . . . 1121
Morphaea . . . 1124
Diffuse Sklerodermie . . . 1128
Ainhum . . . 1133

Seite

V. **Missbildungen** 1135

A. Progressive Ernährungsstörungen 1137
1. Wucherungsgeschwülste 1137
Syringadenom, Syringom 1137
Akanthoma adenoides cysticum 1140
Keratoma palmare et plantare 1143
Verruca dorsi manus et pedis 1144
Naevi 1145
Weiche Naevi 1147
Harte und gemischte Naevi 1157
Haarnaevi 1161
Riesennaevi 1163
Naevi lineares 1163
Elephantiasis congenita fibrosa 1166
Hypertrichosis congenita universalis.
Trichostasis 1168
2. Stauungsgeschwülste 1171
Hyperkeratosis congenita universalis 1171
Dermoide 1176
Atherome 1177
Pigmentnaevi 1182
Naevi seborrhoici 1182
Naevi angiomatosi, Elephantiasis congenita angiomatosa 1186
Elephantiasis congenita lymphangiectodes 1196

B. Regressive Ernährungsstörungen 1199
Congenitaler Defect der Haut 1199
Albinismus partialis 1200
Atrichia localis, Hypotrichosis localis 1200
Atrichia. Hypotrichosis congenita universalis 1201

VI. **Saprophyten und Fremdkörper** 1203

A. Saprophyten.
Pityriasis versicolor 1204
Erythrasma 1205
Tinea imbricata 1205
Piedra 1206
Lepothrix 1207

B. Fremdkörper.
Argyrie 1208

I. Circulationsanomalien.

In diesem Kapitel herrscht ein auffallendes Missverhältniss zwischen den klinischen und anatomischen Befunden. Jene decken einen schier unerschöpflichen, mit jedem Tage sich mehrenden Reichthum an Formen auf, welche der anatomischen Erklärung bedürfen, diese sind nicht nur spärlich an Zahl, sondern vor allem von einer wenig lehrreichen Monotonie. Zum Theil liegt der Grund hiervon in der hauptsächlich functionellen Natur der Circulationsanomalien überhaupt. Ueber rein functionelle Veränderungen des Gefässinhaltes kann der Leichenbefund natürlich so wenig directen Aufschluss geben, wie etwa über die Sensibilitätsanomalien der Haut, welche sofort nach einer Nervendurchschneidung auftreten. Was der Leichenbefund uns gibt, sind entweder präparatorische Gewebsveränderungen (z. B. Gefässverwachsungen) oder begleitende Nebenumstände (z. B. Pigmentverschiebungen) oder endlich dauerndere, durch die Circulationsanomalien hervorgerufene Folgezustände (z. B. Blutungen). Aus diesen können wir auf die klinisch vorhanden gewesenen Aenderungen der Blut- und Lymphvertheilung einen Rückschluss machen. Zum Theil liegt der Grund aber auch in einer noch mangelhaften Technik der Untersuchung und in dieser Beziehung dürfen wir nicht müde werden, an der Verbesserung unserer heutigen Methodik zu arbeiten.

Es bedeutet schon einen grossen Fortschritt, dass wir überall, wo es angeht, an Stelle von Leichentheilen dem Lebenden entnommene Hautstückchen zur Untersuchung verwenden, an die Stelle der Nekropsie die Zoopsie setzen. Durch methodische Verbesserung der Art dieser Hautentnahme vom Lebenden, durch möglichste Ueberraschung des lebendigen Status und möglichst unveränderte Fixirung dieses Zustandes bis zur Schnittführung werden wir sicher dahin gelangen, auch feinere Aenderungen der Circulation bis zur anatomischen Demonstration festzuhalten. Und da, abgesehen vom Auge, die Haut das einzige Organ ist, wo wir die Construction der histologischen Bilder zu einem Gesammtprocesse an der Hand der klinischen kontrolliren können, so haben wir schon im Interesse der entsprechenden Vorgänge in inneren Organen, welche uns auch klinisch verborgen sind, die Pflicht, die anatomische Untersuchung der Circulationsanomalien an der Haut so viel wie möglich zu vervollkommnen. Gibt es doch an der Haut eine ganze Klasse von Circulationsstörungen, die Angioneurosen, die der Untersuchung zugängig sind und deren Existenz an inneren Organen wir bis-

her nur — so z. B. in den hysterischen Affectionen des Nervensystems — vermuthen können.

Ich halte es daher für rathsam, bei dem Kapitel der Circulationsanomalien noch mehr als bei den übrigen, neben den bisherigen histologischen Befunden auch das grob Anatomische, das Topographische und weiter das Klinische zu berücksichtigen, soweit von letzterem eine Klärung unserer allgemein pathologischen Vorstellungen über die Circulationsstörungen zu erwarten ist. Ich hoffe damit nicht nur einen vorläufigen Ersatz für die hier besonders weit klaffenden Lücken unseres anatomischen Wissens zu schaffen, sondern vor Allem auch durch eine übersichtliche Zusammenstellung der mannichfaltigen Vorgänge, welche der Untersuchung harren, das Interesse der Pathologen von Fach mehr als bisher dem schwierigen Gegenstande zuzuführen.

Was die Eintheilung betrifft, so folge ich der hergebrachten Ordnung und füge nur als ein besonderes Kapitel die Angioneurosen gehörigen Ortes zwischen den Kapiteln: Hyperämie und Oedem ein.

A. Anämie.

Unter Anämie der Haut versteht man klinisch zwei ganz verschiedene Arten von Hautblässe, nämlich einerseits den wirklichen Mangel an Blut in den Hautcapillaren, andererseits nur den Mangel an färbenden Bestandtheilen des Blutes. Da der letztere stets nur eine Folge allgemeiner Veränderungen des Gesammtblutes ist, so findet sich die anatomische Erörterung der hierher gehörigen Zustände (Chlorose, Leukämie, Hydrämie, Zerstörung der Blutkörperchen durch Gifte) bei der speciellen Pathologie des Blutes. In Folgendem wird uns mithin nur die quantitative Abnahme des Blutes innerhalb des Hautgefässsystems beschäftigen.

Dieselbe ist entweder eine Theilerscheinung der Abnahme des Gesammtblutes oder eine lediglich auf die Haut beschränkte Blutarmuth. Erstere finden wir in acuter Weise auftreten bei der Verblutung nach Verwundungen, bei grösseren Darm- und Lungenblutungen, in chronischer Art bei den durch Darmparasiten erzeugten Blutverlusten, bei fortgeschrittenen, zur Kachexie führenden Krankheiten (Tuberkulose, Krebs), in letzteren Fällen allerdings combinirt mit gewissen qualitativen Abweichungen der Blutflüssigkeit, wie sie den beständigen Zerfall und Wiederersatz seiner Theile begleiten. Bei diesen symptomatischen Anämien spielt die Haut im Allgemeinen eine regulatorische Rolle, indem durch die Contraction der Hautgefässe das noch vorhandene Blut den lebenswichtigen Organen dauernd in erhöhtem Maasse zugeführt wird. Zu dieser Rolle ist die Haut wie kein anderes Organ befähigt, da einerseits die Arterien und Venen der Haut während ihres subcutanen Verlaufes mit einer besonders starken Musculatur ausgestattet sind, andererseits das collagene Maschenwerk, in welchem die Hautgefässe eingebettet liegen, durch die glatte Musculatur der Haut und das sich sehnenartig an dieselbe inserirende, ungemein reiche Ge-

flecht umspinnender elastischer Fasern in einer beständigen, starken Spannung erhalten wird. Ein jedes in vivo excidirte Hautstückchen gibt durch seine bedeutende Verkleinerung, der entsprechende Substanzverlust durch seine Vergrösserung Kunde von diesem inneren Hautdrucke. Infolge dieser anatomischen Verhältnisse bildet die Haut den natürlichen Regulator sämmtlicher Blutverluste des Körpers. Wir müssen uns die normale Circulation der Haut nicht so leicht und einfach zu Stande kommend denken wie die der Knochen oder Lungen mit ihren muskelarmen Gefässen und Geweben; sie wird vielmehr beständig dem hohen Hautdrucke und Hautgefässdrucke unter der Beihülfe von wichtigen Hemmungsganglien abgerungen, und das Blut verlässt die Hautbahn sofort, wenn es nicht durch sein Gesammtvolumen zum Betreten derselben gezwungen ist.

Es folgt weiter hieraus, dass zum Zustandekommen einer isolirten Anämie der Gesammthaut bei erhaltenem Gesammtvolumen des Blutes ganz besonders starke Einflüsse maassgebend sein müssen. So finden wir in der That die Hautblässe als Symptom sehr starker psychischer Erregungen, der Angst und des Schreckens, heftiger Reizungen sensibler Nerven, so besonders bei abdominalen Schmerzen, endlich eines direkten starken Einflusses auf die vasomotorischen Centren im Fieberfrost und bei gewissen Vergiftungen (Strychnin, Ergotin). In anderen Fällen combinirt sich der tonisirende Einfluss bestimmter nervöser Erregungen mit dem depletorischen der Anschoppung fernliegender Organe, so bei manchen Ohnmachten, bei der vom Darm aus eingeleiteten Nausea, bei chronischem Alkoholismus, übertriebener Muskel- und Gehirnthätigkeit in einer für uns nicht immer entwirrbaren Weise. Eine echt regulatorische Function übernimmt endlich die Haut in der constant jede Herzschwäche, speciell aber die Agone begleitenden fahlen Blässe. Dieser Selbststeuerung des Organismus haben wir es zu verdanken, dass auf dem Secirtische die bunten Bilder der meisten Dermatosen einer nur von secundären Krankheitsprodukten unterbrochenen, eintönigen Farblosigkeit Platz machen, ein beklagenswerther Umstand, da er dazu beigetragen hat, das Interesse der pathologischen Anatomen an den feineren, mit blossem Auge wahrnehmbaren Nüanzirungen der lebendigen äusseren Decke im allgemeinen abzustumpfen. Diese normale Blutleere der todten Haut weicht gewöhnlich erst beim Nachlass der Todtenstarre an den abhängigen Theilen einer Senkungshyperämie und nur bei den äussersten Graden peripherer Blutstauung (Tod durch Herzfehler) bleibt von vornherein der agonale Gefässkrampf der Haut aus.

Viel mannichfaltiger in ätiologischer und klinischer Beziehung als die allgemeinen Hautanämien verhalten sich die umschriebenen und wir können hier auch in jedem Falle genauer den Antheil bestimmen, den eine etwa konkurrirende, primäre Verminderung des Blutgehaltes an der Verkleinerung des Gefässbaumes hat. Wenn wir zum Zwecke der blutlosen Operation oder der Anästhesie einer Extremität lange Zeit hindurch eine erhöhte Lage geben, ist die entstehende Anämie Folge des durch Entweichen einer grösseren Blutmenge lokal verringerten Blutdrucks, schnüren wir dieselbe Extremität dagegen in tiefer Lage

von dem Ende aus centralwärts elastisch ein, so entweicht das Blut secundär, indem es der primären Verkleinerung des Gefässbaumes durch Druck nachgibt. In beiden Fällen folgt bekanntlich nach Eintritt normaler Circulationsverhältnisse eine Hyperämie der gelähmten Gefässe, in letzterem Falle eine stärkere als in ersterem. Langdauernde partielle Anämien durch äusseren Druck auf den Gefässbaum der Haut gehören zu den gewöhnlichsten Vorkommnissen. Theils wird der Druck von aussen durch Kleidung, Bandagen, Werkzeuge ausgeübt, theils durch innerhalb oder unterhalb der Cutis liegende und sich vergrössernde Massen wie Abscesse, Injectionsmassen, spastische Oedeme (Urticariaarten, Quincke's Oedem). Nicht entfernt so sicher wie durch Druck wird eine partielle Hautanämie durch arterielle Ligatur bewirkt; es liegt das an der ganz universellen Anastomose aller Hautcapillaren untereinander. Nur bei Unterbindung der Hauptarterien einzelner Extremitäten kommt es bis zur Ausbildung des Collateralkreislaufs zu einer vorübergehenden Anämie.

An diese lokalisirten Druckanämien schliesst sich eine Gruppe von spastischen Anämien der Haut, in welcher die Ursache der partiellen Blutleere lediglich in einem abnorm starken Contractionsgrade der Gefässwandungen zu suchen ist. Zunächst gibt es eine Druckanämie, welche nicht wie die eben erwähnten mechanischer, sondern spastischer Natur ist. Auf einen leichten Druck, z. B. das Beschreiben mit einem Griffel, antwortet die normale Haut mit einer rasch aufflackernden strichförmigen Hyperämie, der nach einem Intervall von $^1/_2$ bis 1 Minute eine 5 bis 10 Minuten und länger dauernde strichförmige Anämie folgt. Sie beruht auf einer direkten Reizung der Gefässe ohne Dazwischenkunft centraler Ganglien. Innerhalb der physiologischen Breite gehört sodann noch hierher die blasse Hautfarbe der Bewohner südlicher Klimate, der Bäcker und Maschinisten, der Feuerarbeiter überhaupt. Wie die Kälte der Luft compensatorisch an den Bewohnern der nördlichen Gegenden eine frische rothe Wangenfarbe durch dauernde Gefässparese hervorruft, so erzeugt der anhaltende Aufenthalt in der Wärme regulatorisch eine habituelle Blässe des Gesichts. Unter pathologischen Verhältnissen spielt eine solche Compensationsanämie eine Rolle bei gelähmten, zu Stauungs- und Senkungshyperämien neigenden Gliedern; sie ist das Analogon zum Oedem durch stärkeren Venentonus an solchen Gliedern. Bei weitem wichtiger aber ist eine in das Gebiet der Angioneurosen gehörende idiopathische Erkrankung spastischer Art, welche die Enden der Finger und Zehen befällt, die Raynaud'sche Krankheit. Die geringeren Grade derselben bezeichnen wir als „todte Finger" oder „lokale Synkope", die höheren als „lokale Asphyxie"; Uebergangsformen verbinden diese Extreme, so dass eine strenge Unterscheidung unthunlich erscheint. Die äussere Kälte bildet das auslösende Moment für diese lediglich auf die Hautgefässe beschränkte und in den höchsten Graden zur Nekrose führende Krankheit, jedoch müssen wir eine besondere Reizbarkeit des vasomotorischen Apparates als Grundlage, wie bei allen Angioneurosen, annehmen. Dass nur die Extremitätenenden von dieser „lo-

kalen Synkope“ ergriffen werden, erklärt sich daraus, dass nur hier der äussere Reiz auf sämmtliche Gefässe zugleich wirken kann, sodass ein Ausgleich durch Anastomose, wie sonst überall, unmöglich wird. Darin gleicht die Affection der Kältestauung, die an ganz gesunder Haut durch starke Kälte erzeugt wird und der Erfrierung vorangeht. Sie unterscheidet sich von derselben aber sonst vollkommen dadurch, dass hier eine auf bestimmte periphere Bezirke beschränkte, scharf abgegrenzte, totale Anämie vorliegt, die ohne stechenden Schmerz und peinliches Jucken einsetzt und aufhört, und spontane, periodische Steigerungen erfährt, in welchen äussere Erwärmung keinen Effekt auf dieselbe ausübt. Bei der Kältestauung ist der Temperaturabfall der zureichende Grund, bei der lokalen Synkope nur die auslösende Kraft für das Hervortreten einer auch sonst vorhandenen nervösen Störung.

An diese Erkrankung würden wohl die Hautsymptome des Ergotismus zu reihen sein, falls die begleitende Anämie der Ergotinvergiftung wirklich nur spastischen und nicht vielleicht organischen Ursachen ihr Dasein verdankt.

Alle bisher erwähnten Anämien nämlich, die allgemeinen sowohl als die lokalen, lassen sich unter dem einen anatomischen Gesichtspunkt zusammenfassen, dass es sich hier nur um functionelle (primäre oder secundäre), aber nicht um organische Verengerungen des Gefässbaumes handelt. Sie bieten daher auch alle (mit Ausnahme der höheren Grade von Asphyxie) dasselbe makroskopische wie mikroskopische Bild.

Makroskopisch sieht die Haut in diesen Fällen durchaus nicht einfach weiss (beim Europäer) aus, sondern besitzt ein gelbliches und zugleich mehr als normal durchscheinendes, wachsiges Colorit. Es ist mithin ausser dem Fortfall der rothen Farbcomponente noch etwas anderes in der Beschaffenheit der Haut verändert und dieses finde ich in dem Fortfall eines grossen Theiles der Gewebsflüssigkeit; die anämische Haut ist im allgemeinen trockner als die normale. Bei vollständiger Austrocknung wird die Cutis gelbbraun und hornartig durchscheinend; das gelblich Durchscheinende der Haut bei functionellen Blutgefässverengerungen ist ein erster Schritt auf diesem Wege. Daher kommt es, dass, wo Anämie mit mässigem Oedem sich paart, die Haut nicht die Wachsfarbe der Ohnmacht, sondern ein mehr bläuliches und undurchsichtiges, milchiges Weiss aufweist. Hier ist das collagene Gewebe in gequollenem und nicht wie dort in abnorm trockenem Zustande. Geht allerdings das Oedem an besonders dünnen Hautstellen (Augenlid, Vorhaut) immer weiter, so wird schliesslich durch den Wassergehalt die Haut gerade wieder durchscheinend, gallertig; eine Mischung von verschieden brechbaren Körpern ist eben um so durchscheinender, je mehr eine der Componenten an Masse überwiegt. Die Leichenfarbe der Haut ist, obgleich auch eine anämisch gelbliche, doch wiederum etwas undurchsichtiger, vielleicht durch die Todtenstarre des Gewebes und dadurch dem Normalen ähnlicher als die Farbe der Anämie im Leben.

Konkurriren noch andere farbige Elemente, so erhält die Anämie

verschiedene charakteristische Nuancen. Die fast bis zur Stase gehende Verlangsamung des Capillarkreislaufs beim Choleraanfall gibt der blutarmen Haut ein aschfarbenes Colorit. Auch bei der lokalen Asphyxie der Hände und Füsse, so lange dieselbe nicht die höchsten Grade erreicht, herrscht der bläuliche Ton des in der Tiefe langsam strömenden Blutes vor. Bei den farbigen Rassen endlich wird durch die Blutarmuth die Haut nur noch dunkler. Diese von vielen Beobachtern angegebene Thatsache erklärt sich ebenfalls durch die grössere Trockenheit der Haut. Einerseits schrumpft mit dem Papillarkörper die Oberhaut auf eine geringere Oberfläche und die Pigmentkörner rücken näher aneinander, andererseits verschwindet bis zu einem gewissen Grade der milchweisse, stark reflektirende Charakter des kollagenen Gewebes; aus beiden Gründen muss die dunkele Farbe gesättigter erscheinen.

Mikroskopisch geben selbstverständlich die bisher besprochenen Arten der Anämie fast genau dieselben, wenig erheblichen Befunde wie die normale Haut der Leiche. Man muss bei dem Bilde der letzteren sich nur stets erinnern, dass man in ihr eben das Bild der Anämie vor sich hat. Die capillaren Gefässe der Cutis und des Papillarkörpers sind auf lichtungslose, aus Endothelzellenreihen bestehende Stränge geschrumpft, die grösseren Gefässe an der Grenze des Hypoderms dagegen befinden sich in gelähmtem Zustande, d. h. maximal weit. Bei der Leichenhaut enthalten die Venenstämme gewöhnlich Blut, oft auch einzelne venöse Capillaren, die rein anämische Haut, in vivo excidirt, sollte blutlos sein. Auch darin müsste bei geschickter Vereisung der anämischen Haut und Zerlegung mit dem Gefriermikrotom wohl eine Differenz von der Leichenhaut gefunden werden, dass dort die grösseren Gefässe ebenfalls verengt und blutleer gefunden würden. Ausserdem ist an jeder anämischen Haut der Papillarkörper geschrumpft und die untersten Epithelien haben sich enger palisadenartig aneinander gelegt, so dass die untersten intraepithelialen Spalten im Gegensatz zu den höheren geschwunden erscheinen.

Weit interessantere Befunde ergeben diejenigen Anämien der Haut, welche durch organische Verengerungen bedingt sind. Hier haben wir hauptsächlich zwei Gruppen von Verengerungen zu unterscheiden, die wir als Verödung und als Verwachsung der Blutgefässe bezeichnen können.

Die Verödung der Gefässe beginnt an den Capillaren und schreitet zu den grösseren und widerstandsfähigeren Blutgefässen fort. Wir finden sie in der Umgebung von Atheromen, Dermoiden, grösseren Talgcysten, Harnsäureconcrementen, abgekapselten Lipomen, von geschwulstartigen Infarkten der Lymphspalten, z. B. Lepromen als Folge des Druckes in und um Narben, an den Striae gravidarum als Folge des Zuges. Die zunächst mechanisch blutleer gewordenen Capillarschlingen gehen mit der Zeit der Lichtung verlustig und wandeln sich wieder in Zellstränge um, aus denen sie ursprünglich hervorgegangen sind. An die Stelle der Zellstränge tritt allmählich derbfaseriges collagenes Gewebe und damit ist ein Theil des Gefässbaumes der Circulation auf alle Zeit entzogen.

Die weit häufiger vorkommende Verwachsung der Gefässe, die von Friedländer sogenannte Endarteriitis obliterans, beginnt im Gegensatz dazu an den grösseren Arterien und Venen des Hypoderms und schreitet nach aufwärts und in der Richtung der Capillaren fort. In grossartigster Weise können wir diesen Process an der syphilitischen Initialsklerose verfolgen, aber auch die späteren Syphiliden ohne Ausnahme tendiren dazu, ebenso die leprösen und tuberkulösen Affektionen, überhaupt mehr oder weniger alle chronisch entzündlichen Processe der Haut. Unter diesen sind aber wiederum zwei Kategorien besonders hervorzuheben, nämlich die zur Sklerose des Bindegewebes führenden, die Sklerodermie, das Keloid, die Morphaea, die syphilitische Initialsklerose einerseits und die zur Atrophie führenden Narben, senile Atrophien, Atrophien nach universellen Dermatosen (Pityriasis rubra Hebra, Ulerytheme, Liodermien, Alopecien) andererseits. Vielleicht kommen in allen diesen Fällen zu dem Gefässverschlusse durch Intimawucherung noch mechanische Momente hinzu, welche die sekundäre Verödung des Capillargebietes beschleunigen, der Druck durch massenhaft neugebildetes kollagenes Gewebe bei den Sklerosen und die Kontraktion des Narbengewebes bei den Atrophien.

Thatsache ist, dass wir bei den sklerosirenden und atrophisirenden Processen der Haut die Gefässverwachsung ganz allgemein antreffen und dass wir in diesen Fällen die parallel gehende Verödung eines grossen Theiles der Capillaren, welche doch schliesslich die weisse Farbe der betreffenden Stellen bedingt, auf den endarteriitischen und endophlebitischen Process zurückzuführen geneigt sein werden. Aber es ist ebenso sicher, dass wir bei vielen chronisch entzündlichen Dermatosen (z. B. Lupus, Erythema bullosum vegetans) eine ausgesprochene Gefässverwachsung antreffen, ohne dass im mindesten in vivo eine Anämie der betreffenden Haut zu bemerken gewesen wäre. Dieser scheinbare Widerspruch erklärt sich jedoch einfach daraus, dass in den zuletzt genannten Fällen der Proliferationsvorgang immer nur einzelne grössere Gefässe, nicht alle befällt. Die allseitige Kommunikation der Hautcapillaren verhindert das Zustandekommen eines umschriebenen, blutleeren Bezirks in diesen Fällen genau wie bei den nicht so seltenen Befunden von umschriebenen hyalinen Thrombosen und vereinzelten harmlosen Bakterieninfarkten des Capillargebietes, wie denn das ganze Gebiet der Embolie und Thrombose in der Aetiologie der Hautanämie aus demselben Grunde keine Rolle spielt.

Diese Erfahrungen müssen uns vorsichtig machen in der Zurückführung der sklerotischen und atrophischen Anämien auf den so ungemein weit verbreiteten endangitischen Proliferationsprocess und weisen in allen Fällen auf die angeführten mechanischen Hülfsmomente hin. Nur wo sämmtliche grössere Gefässe eines Hautbezirks erkrankt sind, darf von einer kausalen Beziehung die Rede sein, hier aber auch sicher, denn der Process in den Arterien schafft genau dieselben Widerstände wie eine Kontraktion der Arterien, auf welche ja unausbleiblich eine Abblassung der Haut folgt und bei der Dauerhaftigkeit der organischen Verengerung muss eine dauernde Schrumpfung des weniger belasteten

Gefässbaumes die Folge sein. Sind dagegen, wie es zuweilen vorkommt, die grossen Venen der Haut stärker von dem Processe ergriffen als die Arterien, so ist nicht Anämie, sondern Oedem zu erwarten, wenn überhaupt eine mechanische Folge der Gefässverengerung zu Tage tritt. Ein solches Verhalten scheint nun in der That bei gewissen chronisch entzündlichen Processen der Haut vorzukommen, welche mit Oedem der Cutis und insbesondere des Papillarkörpers einhergehen.

B. Hyperämie.

Die Blutüberfüllungen der Haut zerfallen in zwei scharf geschiedene Klassen, in die Wallungshyperämien oder Erytheme und in die Stauungshyperämien oder Cyanosen. Im Gegensatz zu den verursachenden Momenten der Anämien der Haut auf functioneller Basis haben wir es bei den Hyperämien jederzeit mit einer Lähmung, einer Verminderung des Gefässtonus zu thun. Eine organische Erweiterung der Gefässe dagegen, etwa durch Narbenzug und entsprechend der organischen Verengerung derselben, gibt es nicht. Aber diese Herabsetzungen des Gefässtonus erstrecken sich durchaus nicht stets auf alle Theile des Gefässbaumes gleichmässig; die Hautvenen sind in vielen Fällen nicht betroffen, in einigen sogar relativ enger als die Arterien (viele Angioneurosen), die Arterien in anderen Fällen allein verengt bei starker Erweiterung der venösen Abschnitte (gewisse Senkungshyperämien). Immerhin überwiegen die Gefässerweiterungen so sehr über streckenweise ausgebildete Verengerungen, dass man stets bei Excisionen in vivo, meist auch an der Leiche die Gefässe auf grössere Strecken bluthaltig findet als an normaler Haut. Leider kann man wegen der nachträglichen spastischen und mechanischen Verschiebungen aus dem Orte des blutigen Inhalts nicht auf den Ort der Hyperämie in vivo schliessen; momentane Abklemmungen und Erfrierungen der lebenden Haut würden hier allein richtige Bilder liefern können.

Wir sind mithin bei den Hyperämien wie bei den meisten Circulationsanomalien der Haut sehr viel auf die makroskopische Beobachtung angewiesen. Diese liefert aber bei aufmerksamer Beobachtung auch durchaus befriedigende Aufschlüsse über die ungemein wechselnden, hyperämischen Bilder.

Zunächst haben wir diffuse und herdförmige Blutüberfüllungen zu unterscheiden, wie man seit langem auch klinisch Erytheme von Roseolen getrennt hat. Bei dieser Unterscheidung kommen aber nicht allein die absoluten Grössenverhältnisse in Betracht, obwohl man alle erbsen-, linsen-, nagelgliedgrossen, getrennt stehenden Erytheme unterschiedslos als Roseolen oder Maculae zu bezeichnen pflegt. Bei weitem wesentlicher ist es, ob die Capillarerweiterungen die oberflächliche Blutbahn der Haut continuirlich befallen oder in solcher Weise, dass dabei präexistente Unterschiede in der Vertheilung der Hautgefässe zu Tage treten, ob es sich mit anderen Worten um einförmige oder figurirte Erytheme handelt. Jede künstliche Injection der Haut

erschliesst zunächst bei schwächerem Druck nur die direkt zugängigen Gefässkegel der Haut, deren Projectionen an der Oberfläche, lauter runde oder ovale Kegelschnitte, insgesammt den Eindrück eines figurirten, roseolenartigen Erythems hervorrufen. Erst allmählich bei wachsendem Druck füllen sich auch die zwischen den Kreisen übrig gebliebenen Räume, ein continuirlich zusammenhängendes System von Ecken und Ringen. Jene direkt mit Blutzu- und abfluss versorgten Abschnitte der Hautoberfläche habe ich „Flächenelemente", das netzförmige Continuum dazwischen „collaterales Netz" genannt. In letzterem befinden sich nur indirekt durch collaterale Capillaren gespeiste Capillarbezirke. Die Gesammtheit der Flächenelemente zusammen mit dem collateralen Netz bilden erst die gleichmässige Capillarbahn, deren starke Erfüllung mit Blut wir soeben als einförmige Erytheme bezeichnet haben.

Es gibt aber eine grosse Anzahl von herdförmigen Erythemen, welche gar keine Beziehung zu dem inneren Bau der Gefässbezirke der Haut äusserlich erkennen lassen, so die meisten infectiösen Erytheme. Um einen in einer beliebigen Capillare festsitzenden Embolus bildet sich, gleichgültig ob inmitten eines Flächenelementes oder des collateralen Netzes ein hyperämischer Hof, z. B. beim Masern-, beim Typhusexanthem. Auch diese Erytheme hat man Roseolen genannt und sie können ebenfalls zu diffus rothen Flächen zusammenfliessen, wie beim Scharlach. Man sieht hieraus, dass das herdförmige Auftreten der Röthe allein ebensowenig ein Beweis dafür ist, dass es sich um circulatorische Elemente handelt, wie die blosse Uniformität eines gegebenen Erythems schon gegen einen Aufbau aus solchen spricht. Nur die Entwickelung des Exanthems gibt hierüber im Einzelfalle Aufschluss

Wie nun jeder einzelne Gefässkegel der Cutis von einem elementaren, ringförmigen Abschnitt des collateralen Netzes umfasst wird, welcher unter Umständen farbig auf der Haut hervortritt, so eine zu einem Gefässstämmchen des Hypoderms gehörige Anzahl von 4, 8 und mehr Gefässkegeln wiederum von einem gemeinsamen grösseren, ringförmigen Theile desselben. Deshalb sehen wir bei den figurirten Erythemen neben kreisförmigen und ovalären Flecken grosse und kleine, periphere und centrale Ringe, Halbringe und Segmente von solchen in buntem Wechsel auftreten.

Welches ist nun das ausschlaggebende Moment, auf dessen Wirksamkeit eine solche fundamentale Verschiedenheit der Erytheme zurückzuführen ist? Da der Hauptunterschied der Capillarprovinzen, der Flächenelemente und des Netzes in der zwischen beiden herrschenden Druckdifferenz besteht, so liegt es hier am nächsten, an einen den Tonus der zu- und abführenden Gefässe regulirenden Faktor zu denken, mit einem Worte an einen — je nachdem — hervortretenden oder mangelnden Nerveneinfluss. In der That gehören fast alle figurirten Erytheme zu der Klasse der Angioneurosen. Aber viele sicher unter Nerveneinfluss stehende Erytheme (Zornerythem, Chloralerythem, klimakterische Wallungen) sind diffus und zeigen durchaus keine Beziehung zu den Flächenelementen. Es ist nun auch nicht die vage

Beziehung auf einen beliebigen Nervenreiz, welcher das Wesen der figurirten Erytheme ausmacht, sondern es ist eine ausgesprochene Neigung der Hautgefässe insgesammt oder einzelner derselben, auf ganz bestimmte Reize wie stärkeren Blutdruck, stärkere Abkühlung, toxische infektiöse Einflüsse mit ungewöhnlich starkem Muskeltonus zu antworten. Diese abnorme Reizbarkeit des Gefässsystems führt entweder zu einer einfachen, makulösen Differenzirung der Flächenelemente vom kollateralen Netze, z. B. bei der Livido annullaris e frigore oder sie bringt in weiterem Gefolge die charakteristischen Erscheinungen des Oedems, der papulösen Anschwellung und bullösen Abwandlung zu Wege, wie wir sie hauptsächlich bei einer Klasse der Angioneurosen, den Erythanthemen, beobachten. Sie ruft so starke und charakteristische Effekte einfach hervor durch die sie stets begleitende Inkoordination im Tonus der Hautarterien und Hautvenen, durch den relativ stärkeren Venentonus, der seinerseits wieder dadurch zu Stande kommt, dass die Venenanfänge nicht unter demselben starken Blutdrucke wie die Hautarterien stehen. Diese unzweckmässige, neuropathische Hemmung des normalen Blutabflusses stempelt die figurirten Erytheme insgesammt zu Stauungshyperämien, wenn der cyanotische Charakter auch in sehr verschiedenem Grade bei ihnen auspeprägt ist. Die einfachen diffusen oder herdförmigen Erytheme sind dagegen meistens Wallungshyperämien.

1. Wallungshyperämie.

Die Wallungshyperämien oder echten Erytheme lassen sich definiren als Blutüberfüllungen der Hautgefässe bei verminderten Widerständen und gesteigerter Stromgeschwindigkeit. Diese anatomische Definition entspricht genau dem klinischen Begriffe der Wallung, insofern sich in den Augen des praktischen Arztes hiermit untrennbar die Symptome erhöhter Hautwärme und hellrother Färbung verbinden. Denn diese letzteren sind die natürliche Folge der durch Aufhebung der normalen Widerstände erlangten grösseren Stromgeschwindigkeit. Man sieht sofort, dass die oft gebrauchten Synonyma für die Wallungshyperämie der Haut, die Namen: „Active“ oder „arterielle“ Hyperämie viel weniger passend sind, wie sie denn auch nur gewissen Irrthümern Vorschub geleistet haben. „Aktiv“ sind bei der Wallung die Hautgefässe sicherlich nicht betheiligt, denn sie sind gelähmt, ihr Idiotonus ist gehemmt. Und arteriell ist höchstens die Farbe des Blutes, während der ganze Vorgang der Blutüberfüllung in ebenso hohem Grade die gelähmten Arterien wie die ebenfalls gelähmten Venen der Haut betrifft

Halten wir uns aber streng an die einfache, obige Definition, so bleibt uns für die eigentlichen Erytheme eine in sich gleichartige Klasse von Erscheinungen, die allerdings einen weit kleineren Umfang besitzt, als gewöhnlich angegeben wird. Speciell gehören nach dieser Definition eine Reihe von erythematösen und angioneurotischen Entzündungen

(akute Exantheme, toxische Erytheme) nicht hierher; auch eine ganze Anzahl von Hyperämien mit verminderter Stromgeschwindigkeit müssen fort und den Stauungshyperämien zugewiesen werden. Besonders muss es in unseren Augen den einfachen Erythemcharakter einer Affection verdächtigen, wenn sie sich im weiteren Verlauf mit Oberhautveränderungen, mit Abschuppung combinirt, da wir sicher wissen, dass die gewöhnlichen, in die physiologische Breite fallenden Erytheme niemals eine solche Folge nach sich ziehen. Im Begriffe der einfachen Wallung im Gegensatz zur Entzündung liegt eben der Ausschluss jeder secundären Gewebsveränderung; die einfache Gefässlähmung genügt, um den schädlichen Reiz hinwegzuspülen. Die dergestalt eingeschränkte Klasse der Erytheme umfasst solche von mehr allgemeinem und solche von rein lokalem Charakter. Erstere antworten auf centrale oder central vermittelte, diese auf örtliche Reize.

Im Gegensatz zu den intensiven, gewaltsamen psychischen Eindrücken, Schrecken, Angst, Todesfurcht, welche im Stande sind, den hohen Tonus der Hautgefässe noch auf's äusserste zu verstärken und als Zeichen äusserer, hülfloser Schwäche alles Blut von der Peripherie dem Herzen zuzutreiben, werden die psychischen Erytheme der Spannung, Freude, der Scham und des Zornes durch die weit schwächeren Impulse erzeugt, welche eben hinreichen, um in den Gefässganglien selbst den normalen Tonus aufzuheben und die dadurch erzeugte Blutfülle der peripherischen Gefässe dokumentirt die beginnende Reaction des Organismus gegen diese schwächeren Reize.

Die allgemeinste hierhergehörige pathologische Erscheinung ist die Fieberröthe, welche die Reaction auf die Contraction sämmtlicher Hautgefässe im Fieberfrost darstellt und um so hochgradiger ausfällt, je intensiver die Frostanämie war und je mehr der natürliche Umschlag zur Gefässlähmung durch künstliche Mittel (äussere Wärme, heisse Getränke) verstärkt wird. Alle anderen central bedingten Erytheme sind mehr regionär beschränkt, so die diffusen prodromalen Beugeerytheme der Pocken*), die Gruppe der toxischen reinen Erytheme, vor allem der nach Atropin, Amylnitrit und Chloral beobachteten einfachen Hyperämien, welche hauptsächlich Kopf und Hals, weniger den Rumpf und die Gelenke der Extremitäten befallen. Auch von einzelnen Organen werden regionär beschränkte Erytheme ausgelöst, so eine umschriebene Wangenhyperämie bei der Phthisis, bei Pneumonien und bei der Dentition der Säuglinge. Sodann mehr fliegende Wallungen von den weiblichen Genitalien aus (Klimakterium, Menstruation). Endlich im Bereich bestimmter Nervencentren und einzelner peripherischer Nerven bei Hysterie und Neuralgien.

Die letzteren leiten über zu den Erythemen rein lokalen Charakters, unter denen man physikalische, chemisch bedingte und infektiöse Erytheme unterscheiden kann. Schon bei den Anämien wurde eine idiotonische Druckanämie der Hautcapillaren nach leichtem Drucke, z. B.

*) Die roseolenartigen Früherytheme der Variola und Vaccina gehören zu den Erythanthemen.

nach dem Beschreiben der Haut mit einem Griffel erwähnt (das normale Autogramm der Haut). Dieser lang anhaltenden Anämie geht gewöhnlich eine rasch vorübergehende Hyperämie der gedrückten Capillaren vorher. Bei vielen Individuen aber, also noch innerhalb der physiologischen Breite, kommt es zu keiner Anämie, sondern es folgt eine Hyperämie, die längere Zeit bestehen bleibt. Sehr selten und daher pathologisch ist es, wenn diese Druckhyperämie lange anhält, nach aussen sich weiter verbreitet und selbst in urticarielles Oedem übergeht (angioneurotisches Autogramm). Bekannter sind die Druckhyperämien, welche durch Stösse und Schläge, durch wiederholte Berührung, z. B. durch Kratzen oder nach langem Druck, wie nach der Entfernung von Kleidungsstücken, Binden, Bandagen, nach langem Liegen auf einer Stelle auftreten. Sie gehen nur sehr selten in Entzündung über (entzündeter Clavus, eingewachsener Nagel); die an das Kratzen sich anschliessenden Entzündungen haben stets ihre Ursache in Infektionen. Anders verhält es sich bei der Wärmelähmung der Hautgefässe, welche etwa bei 40° C. beginnt, sich bis zu 50° C. steigert und bei noch höheren Temperaturen allmählich, aber regelmässig in entzündliche Hyperämie mit Oedem, schliesslich in Verbrennung übergeht. Auch die Kälte führt, aber nur indirekt auf dem Wege der Selbststeuerung übermässig contrahirter Gefässe, zur reaktiven Blutwallung, wie wir sie in der frischen Wangenröthe der Bewohner kalter Klimate, nach der Applikation des Eisbeutels oder Aethersprays sehen. Auf chemischem Wege verursacht sind die durch örtliche Applikation der Acria und Rubefacientien entstehenden Wallungen, sodann die durch Insektenstiche, durch Sonnenbrand und Elektrolyse verursachten Erytheme. Auch diese leiten wie die Wärmehyperämien bei Steigerung der Dosis unmerklich zu wahren Entzündungen hinüber.

Endlich reihen sich den auf chemischem Wege entstehenden Wallungen noch einige Infectionsexantheme an, da wir hier ja sicher nur ein chemisches, vom specifischen Keim ausgehendes und örtlich wirkendes Gift annehmen können. Es sind dies die roseolaähnlichen Flecke beim Typhus abdominalis, Typhus exanthematicus, bei Dysenterie, Diphtherie und Pneumonie, bei Recurrens, akutem Gelenkrheumatismus und der Grippe. Es ist sehr wahrscheinlich, dass hier keine central verursachten Gefässlähmungen vorliegen. Andererseits handelt es sich auch nicht um angioneurotische Störungen wie beim Choleraexanthem und den Frühexanthemen der Vaccine. Die genannten Roseolen sind vielmehr einfach als Reaktionshöfe um mehr oder weniger vereinzelte Embolien des specifischen Keimes und daher auch als Gräber dieser Keime zu betrachten, ein Umstand, der der Züchtung der letzteren aus diesen rasch vergänglichen Efflorescenzen nicht günstig ist. Ob es sich aber in allen diesen Fällen nur um einfache Gefässlähmung oder um eine leichte Entzündung handelt, bleibt noch zu erforschen.

Dass die anatomischen Befunde bei den Hyperämien nach der Excision e vivo oder an der Leiche sehr geringe und schwierig zu benutzende sind, ist schon einleitender Weise hervorgehoben worden. Dieses geht hauptsächlich auf die soeben angeführten reinen Erytheme,

wo ausser der funktionellen Schwäche der Gefässmuskeln, welche in der Agone und bei der Excision gewöhnlich aufgehoben sind, keine weiteren Veränderungen vorkommen; die Stauungshyperämien hinterlassen, wie wir noch sehen werden, viel deutlichere Spuren ihrer Existenz.

Im Leben dokumentirt sich jede Wallungshyperämie durch höhere Wärme und durch Röthung der Oberfläche. Je stärker die letztere ausgebildet ist, desto dunkler und bläulicher erscheint sie; nicht etwa, wie man gemeint hat, weil jede „arterielle" Hyperämie von selbst in eine mehr „venöse" übergeht, sondern weil bei stärkerer Wallung auch die tiefer gelegenen Arterien und Venen der Haut stärker gefüllt sind und dann bläulich durch die hellere Röthe des oberflächlichen Gefässnetzes hindurchschimmern. Auch bei längerer Dauer der reinen Erytheme tritt kein Oedem und keine Pigmentirung ein. Erweiterung der Saftspalten und Anhäufung von Pigmentschollen in der Cutis weisen daher stets auf komplicirende Stauungsvorgänge hin.

2. Stauungshyperämie.

Auch die Stauungshyperämien oder Cyanosen besitzen eine einfache und klare anatomische Definition; es sind Blutüberfüllungen der Hautgefässe bei vermehrten Widerständen und verringerter Stromgeschwindigkeit. Diesen Bedingungen der Stauung entspricht die Kühle der Haut und die bläulichrothe Farbe. Häufig treten zu diesen Symptomen Oedeme und Blutungen hinzu und wie die Wallungshyperämien in Entzündung übergehen können, so endigen die Stauungshyperämien nicht selten in Nekrose.

Auch hier haben wir gegen die oft gebrauchten Namen der „passiven" oder „venösen" Hyperämie Verwahrung einzulegen. Denn einerseits sind naturgemäss die Hemmungen, welche lokal zu Stauungen führen, oft, ja meistens in aktiver Thätigkeit der Gefässwandungen begründet, und andererseits erfüllt die stauende Blutmenge in manchen Fällen die arterielle Seite des Gefässbaumes so gut wie die venöse. Dagegen deckt sich der Name: Stauungshyperämie sowohl mit den klinischen Symptomen wie den anatomischen Befunden. Bei den Wallungshyperämien ist lediglich der Blutzufluss vermehrt, bei den Stauungshyperämien der Blutabfluss erschwert. Während aber die anatomischen Bedingungen für jene ganz einheitlicher Natur sind, nämlich in einer Lähmung der Vasomotoren bestehen, sind dieselben für die Gruppe der Cyanosen so verschieden wie nur möglich. Bald treten sie auf als Theilerscheinung allgemeiner Stauungen, bald sind sie lokal bedingt durch centripetal liegende Hemmnisse des Blutabflusses in den Venen oder in den Arterien und Venen (Kälteeinfluss) oder endlich im Capillarbezirk selbst (Aufhebung des Atmosphärendruckes). Danach sind die begleitenden Umstände, vor allem aber auch die anatomischen Folgezustände durchaus verschieden und müssen für jede Art von Stauung einzeln erörtert werden.

Am einfachsten und am ähnlichsten der Wallungshyperämie liegen

die Verhältnisse bei den allgemeinen Stauungen, die theils akut infolge von Athmungssuspension (Erstickung, Erhängen, Asphyxie der Neugeborenen, der Chloroformirten, Hustenparoxysmen), theils chronisch durch organische Herzfehler und Lungenkrankheiten bedingt als sogenannte Blausuchten auftreten. Hier handelt es sich auch um gleichförmige Ueberschwemmungen des gesammten Gefässbaumes, wie bei den Erythemen; nur dass die Erweiterung bei den Cyanosen am venösen Ende desselben beginnt und sich umgekehrt bis in die Arterienanfänge fortpflanzt und dass die gleichmässige Parese der Musculatur nicht von den aussen den Gefässen aufsitzenden Ganglien, sondern vom Gefässinhalte ausgeht. Folge des letzteren Umstandes, d. h. der zu Grunde liegenden mechanischen Drucklähmung der Gefässmusculatur ist es, dass man bei allen länger dauernden Cyanosen auch noch nach der Excision und an der Leiche die Erweiterung der Gefässe und besonders der Capillaren stets nachweisen kann, wozu in letzterem Falle die sich leicht hinzugesellenden Senkungshyperämien das ihrige beitragen. Uebrigens möge man nicht vergessen, dass bei allen mit Dyspnoe einhergehenden Blausuchten ausser der mechanischen Entstehungsweise der Blutstauung in der Haut auch noch die durch Athmungssuspension gesetzte centrale Lähmungshyperämie (Heidenhain) mit in Betracht kommt.

Die allgemeinen Blausuchten äussern sich nicht in einer alle Theile der Haut gleichmässig befallenden bläulichrothen Verfärbung, sondern nur diejenigen Hautprovinzen weisen das charakteristische Kolorit auf, welche durch ihre exponirte Lage die Stätten physiologischer Wallungen sind, besonders also das Gesicht mit Einschluss der Ohren, die Hände, Füsse, die Ellbogen, das männliche Glied etc. Nur dort macht sich die Rückstauung lebhaft geltend, wo normalerweise der Arterien- und Venentonus der Haut ein geschwächter ist und das Capillargebiet mithin relativ offen steht.

Noch umschriebener sind die cyanotischen Stellen dann, wenn die Ursachen der allgemeinen Stauung im arteriellen Theile des Körperkreislaufes sich befinden, wenn durch Fettherz, Arteriosklerose, Schwielen im Herzfleische etc. ausser der Stromgeschwindigkeit auch der Blutdruck erheblich abgenommen hat. Dann tritt an den spitz zulaufenden Enden des Körpers, der Nasenspitze, den Ohren, den Fingern und Zehen unter dem Einflusse des hier besonders starken Wärmeverlustes ein dem schwächeren Blutdruck entsprechender, regulatorischer höherer Tonus der Arterien und Venen auf, der seinerseits den Blutstrom daselbst einschränkt und verlangsamt. Diese normalerweise durch physiologische Wallung frischrothen Hautregionen nehmen alsdann die bekannte ominöse blaue Verfärbung an, die sich durch Erwärmung wieder in die Farbe der Wallung zurückverwandeln lässt. Die besondere Disposition der spitzen Extremitäten des Körpers zu den verschiedensten Arten der Cyanose wird uns noch mehrfach aufstossen; man könnte alle diese Formen unter dem Begriffe der Akrocyanosen zusammenfassen. Entsprechend dem besseren Tonus der Hautgefässe in diesen Fällen findet man post mortem von einer Gefässerweiterung wenig mehr vor.

Ganz andere Bilder treten bei den lokalen Stauungshyperämien auf. Sehr lehrreich ist unter diesen zunächst die akute Kompressionshyperämie, wie wir sie durch Anlegung einer Aderlassbinde ohne Aderlass künstlich erzeugen.*) Nach der ersten, rasch sichtbar werdenden Anschwellung der Hauptvenen tritt diese in einer allgemeinen, aber relativ schwachen Anschwellung des ganzen Armes wieder zurück. Derselbe färbt sich graublau bis aschgrau mit zerstreut stehenden zinnoberrothen Flecken. In exquisiten Fällen erweisen sich die zinnoberrothen Flecke als Flächenelemente, die von dem graublau gebliebenen Kollateralnetz umsäumt sind. Bei noch stärkerer Stauung breitet sich die zinnoberrothe Farbe diffus über den Arm aus und es treten theils ganz anämische weisse Flecke, theils rothe oder blauschwarze Blutpunkte zerstreut dazwischen auf. Dieser Hergang beweist, dass die grossen Venen sowohl ihrer eigenen Ausdehnung als auch der des Capillargebietes einen starken spastischen Widerstand entgegensetzen, der durch Uebergreifen auf das arterielle Gebiet sogar an einigen Punkten zur Anämie führen kann. Die zinnoberrothen Flecke rühren vom Austritt hämoglobinhaltigen Serums, die blauen und rothen Punkte von tiefer oder höher liegenden Austritten rother Blutkörperchen her.

Als Residuen von dem ganzen Vorgange, der zwischen Stauungshyperämie und spastischer Anämie die Mitte hält, bleiben am Orte der hämoglobinhaltigen Ausschwitzungen schwach bräunlich pigmentirte Stellen zurück, während die kleinen diapedetischen Petechien die Verfärbungen aller Blutaustritte durchmachen.

Langsamer sich entwickelnde Compressionshyperämien zeigen nur sehr selten (am Unterschenkel beispielsweise) spastische Venenverengerung, sondern führen direkt zur Venendilatation. Besonders an den Beinen während der Gravidität kann man die successive Anschwellung erst der grossen Venenstämme in Form blauer bis blauschwarzer tiefliegender Stränge, dann der kleineren Hautvenen in der Gestalt karminrother, baumförmig verästelter und reichlich communicirender Aeste und endlich in hochgradigen Fällen die Capillaren als eine allgemeine bläuliche Röthung neben ödematöser Schwellung gut beobachten. In solchen Fällen werden die Venen besonders vor den einschnürenden Klappen wurstförmig ausgebuchtet und verlieren hier gewöhnlich durch die Gravidität einen Theil ihrer Contractilität auf immer — die häufigste Gelegenheitsursache für die Bildung von Varicen. Der gravide Uterus comprimirt sämmtliche Schenkelvenen gleichmässig und nur dadurch ist diese doch immerhin nur schwache Compression im Stande, so starke Stauungen nach sich zu ziehen. Denn der reichliche anastomotische Zusammenhang aller Venen untereinander erfordert es, dass ein wenn auch nur schwacher Druck auf die Gesammtheit aller Venen einer Region ausgeübt werde, wenn eine Stauung eintreten soll. So entstehen Stauungen des Armes nach Geschwülsten der Achselhöhle, des Beines nach Beckengeschwülsten, der Bauchhautvenen (Caput Medusae) bei Retraction aller Portalvenen durch Lebercirrhose, der die Bauchmuskeln

*) s. Auspitz, Ueber venöse Stauung in der Haut. A. A. 1874. S. 275.

am ganzen Thoraxausgang durchsetzenden Venen bei vermehrter Thätigkeit dieser Muskeln, am Kopfe des Neugeborenen durch Druck auf die gesammte Peripherie des Kopfes. Vereinzelte, auch absolute Hindernisse des Venenstromes, wie grössere Thromben, Kalkconcremente, Operationsnarben bedingen niemals eine Venenstauung, sondern nur eine Verlegung, ein Ausweichen des normalen Verlaufes des Venenblutes.

Auch unter den lokalen Stauungshyperämien gibt es solche, bei welchen das Stauungshinderniss vom Gefässinhalte ausgeht. Die Aufhebung des atmosphärischen Druckes durch einen Schröpfkopf erzeugt zunächst eine Fixation des Blutes und der Lymphe im Gewebe. Während das Arterienblut in den zu schwach belasteten Hautbezirk hineinstürzt, wird auch das Venenblut angesogen und die stark transsudirende Lymphe im Gewebe festgehalten. Es lassen sich durch dieses einfache Mittel in kurzer Zeit die höchsten Grade der Stauung, des wässerigen und blutigen Oedems erzeugen; schliesslich kommt es zur Stase, zur Bildung bluthaltiger Blasen und zur Nekrose. Ist die Schröpfbeule nicht bis zur Stase gelangt, so löst sich die Stauung sehr rasch wieder, das Oedem verschwindet und es verbleiben nur noch längere Zeit die diapedetischen Blutaustritte, die sich langsam verfärben.

Eine ähnliche Zusammendrängung des Blutes von beiden Seiten des Gefässbaumes in den Capillarbezirk hinein findet sich als künstlich hervorgerufene Veränderung bei allen durch langsame Abklemmung, in geringem Maasse auch bei den durch Scheerenschlag exstirpirten Hauttheilen (Tumoren) und darf nicht zur Annahme einer starken Hyperämie im lebenden Gewebe verleiten. Diese künstliche Hyperämisirung kennzeichnet sich stets dadurch, dass nur die oberflächlichsten Capillaren sehr blutreich sind und der Blutgehalt nach der Tiefe rasch abnimmt.

Wieder eine andere Gruppe der Stauungshyperämien wird von den Senkungshyperämien gebildet. Auch bei diesen kommt es, wie bei den letztgenannten Cyanosen zu einer rückläufigen Bewegung des Venenblutes, aber zugleich ist die Vis a tergo, der arterielle Blutdruck stark verringert oder ganz aufgehoben, so dass die Anschoppungen der Capillarbezirke weit geringer sind als beim Schröpfen. Der Anstoss zur rückläufigen Bewegung des Venenblutes wird stets von der Schwere ausgeübt, am erfolgreichsten natürlich nach dem Tode während der Lösung der Todtenstarre, indem das Blut aus den grossen Venenstämmen, der Schwere folgend, in die abhängigen Capillarbezirke zurücksinkt, aus denen es während der Agone herausgepresst war. Wir haben schon oben gesehen, dass ein begünstigendes Moment für die Bildung der Todtenflecke in allen während des Lebens bestehenden Gefässlähmungen gelegen ist, umschriebenen Drucklähmungen beispielsweise ebenso wie allgemeinen Blausuchten. Bei den letzteren kommt es sogar oft gar nicht zur agonalen Anämie und die Cyanose des Lebenden geht an vielen Stellen direkt in Todtenflecke über.

Senkungshyperämien am Lebenden zeigen geschwächte, bettlägerige Personen, Rekonvalescenten nach langdauernden Krankheiten, da die Aspiration der Lunge, die Triebkraft des Herzens, die Muskel-

bewegungen, genug jeder Antrieb des Venenblutes hier darniederliegt. Am Rücken, Kreuzbein, den Sitzknorren, Fersen tritt zunächst zur normalen Wallungshyperämie beim Aufheben des Körpers eine Senkungshyperämie hinzu. Dadurch ist der sonst wohlthätige Ausgleich der Wallungshyperämie paralysirt, die gedrückte Haut wird weder zur Zeit der Druckanämie noch während der interkurrenten Perioden von Stauung gehörig ernährt und verfällt daher allmählich der Nekrose (Decubitus).

Die häufigsten Senkungshyperämien beobachten wir jedoch an den Beinen von professionell aufrecht stehenden Personen, bei Männern seltener als bei Frauen, bei denen die Compressionsstauung der Gravidität noch hinzukommt. Besonders die Gefässe der Haut des Unterschenkels, in geringerem Grade des Fuss- und Kniegelenks, selten des Fusses und Oberschenkels zeigen dabei eine Reihe charakteristischer Veränderungen, die nicht so einfach sich gestalten, wie man gewöhnlich annimmt. Die Schwere wirkt ja natürlich auf die Blutsäule in den Arterien genau so druckerhöhend, wie auf diejenige der Venen, dort beschleunigend, hier hemmend. Sie allein bewirkt einen ähnlichen Zustand der Anschoppung der Capillaren besonders in den Füssen wie in viel höherem Grade der Schröpfkopf. Auf diese erste, gewöhnlich rasch vorübergehende Periode muskulärer Insufficienz der Gefässe folgt jedoch sehr bald eine zweite Periode der Compensation, in welcher die anfänglichen Beschwerden vollkommen überwunden werden. Die Erhöhung des Tonus der Arterien sowohl wie der Venen führt diese Compensation auf das einfachste herbei, freilich nicht, ohne zugleich die Widerstände für die ganze Circulation des Beines erheblich zu vermehren. Und an diesem Punkte setzen alle jene späteren Symptome gestörter Compensation ein, welche unter dem Bilde der Varicen und der Unterschenkelgeschwüre allgemein bekannt sind. Die sehr geschwächte Vis a tergo gestattet es dem Blute der grossen Venen, bis zu den Klappen der subcutanen Venen des Unterschenkels herabzusinken. Die Stauung in dieser dritten Periode, den gewöhnlich zur Behandlung kommenden Fällen, ist mithin ihrem Wesen nach eine Senkungshyperämie. Deshalb schwellen auch bei einem Druck auf die erweiterten Venenstämme die central gelegenen Theile derselben an (Trendelenburg), nicht die peripheren, wie bei gewöhnlichen Stauungshyperämien. Zunächst werden die Klappen ausgebuchtet, die Venen über denselben dilatirt und durch Dehnung in der Länge geschlängelt. An Stelle der Klappen bilden sich sodann unter Schwund der Muscularis und der elastischen Häute sackartige Erweiterungen, die Varicen. Auf diesem Punkte kann der Process lange stehen bleiben; ja es kann durch umschriebene Coagulationen in den Varicen mit nachfolgender Durchwachsung und Organisation oder Verkalkung zu einer Verkleinerung der offenen Venenbahnen und damit zu einer relativen Selbstheilung kommen. Andrerseits kann unter günstigen Verhältnissen oder durch Kunsthülfe (permanente Compression) ein Erstarken der dilatirten Venenwände durch Neubildung von Bindegewebe eintreten, wodurch die Folgen der Senkungshyperämie auf die Unterschenkel ebenfalls compensirt werden. Immerhin kommt es in einer nicht geringen

Anzahl von Fällen schliesslich zu einer Insufficienz auch der organischen Widerstände, die in den Klappen und den Wandungshypertrophien der varicösen Venen gegeben waren, und nun erst zu einer capillaren Stauung in den ganzen Unterextremitäten oder einzelnen Hautbezirken — vierte Periode. Gewisse schwache Punkte dieser Region sind es, an denen schon vorher die Folgen der permanenten Stauung zu Tage getreten sind, so die Haut über der vorderen Fläche der Tibia, im Umkreise der Malleolen. Die mildeste Form ist eine einfache Pigmentirung, theils in Form von Flecken, theils mehr diffus, hin und wieder als regelmässige Marmorirung nach der Grösse von Flächenelementen; eine stärkere Pigmentirung allein tritt immer nur bei Abwesenheit von Oedem und nach sehr langem Bestande der Stauung auf. Je schwächer der arterielle Tonus der Extremitäten, um so eher zeigt sich ein mehr allgemeines oder mehr umschriebenes Oedem, in leichteren Fällen nur in der Gegend des Fussgelenkes; in diesen Fällen pflegen die diapedetischen Erscheinungen weniger ausgebildet zu sein. In der vierten Periode der vollständigen Insufficienz kommt es hier nun an umschriebenen, mark- bis thalergrossen Stellen zu einem mit starker Hyperämie einhergehendem Oedem. Durch die Capillarerweiterung und das sanguinolente Oedem werden diese Flecke dunkelblauroth bis schwärzlich gefärbt, weich und schmerzhaft bei Berührung. Jetzt bedarf es nur noch einer leichten Verwundung der Oberhaut, eines Stosses, um den fast plötzlichen Zerfall der Stelle und die Bildung eines sehr schwierig heilenden Unterschenkelgeschwürs zu veranlassen. Dieses ist die gewöhnlichste Entstehungsart dieser Geschwürsform. Eine andere Gelegenheitsursache gibt das Ekzem der Unterschenkel, welches durch Kratzen auf die juckende und sehr zum Ekzem disponirte Stauungshaut übertragen wird. Dann tritt unter Combination der ekzematösen Entzündung und der Stauung ein sonst beim Ekzem ungewöhnlicher Zerfall der oberen Hautschichten ein, zunächst gewöhnlich am Orte von tieferen Kratzeffekten, deren Heilung nun versagt*). Fallen grössere, in den Wandungen verdünnte Venen in den Bereich der unter der Stauung erweichten Hautpartien, so erfolgen sehr leicht heftige Blutungen, die trotz ihres venösen Charakters schwer stillbar sind, da die Umgebung der Gefässe ihre Elasticität vollkommen verloren hat.

Wir haben schon mehrfach auf die nahen Beziehungen zwischen den Stauungshyperämien und Anämien hinzuweisen gehabt; dieselben haben ihre natürliche Begründung darin, dass bei beiden Zuständen die Widerstände im Capillargebiete abnorm grosse sind; nur die Blutmengen sind bei beiden verschieden. Deshalb gehen aber in vielen Fällen beide Zustände unmerklich in einander über, indem an einzelnen Punkten der Hautcirculation Widerstände vergrössert oder abgeschwächt werden.

Wenn eine einfache Kälteanämie bei einem gewissen Grade der Reizung der Endothelnerven in eine wohlthätige Wallungshyperämie

*) Andere Ursachen der Ulcera cruris siehe unter: Ulcus cruris.

umschlägt und unter Mithülfe des regulatorischen Gefässnervenapparates plötzlich alle bisherigen Widerstände beseitigt werden, so ist zwischen diesen Zuständen keine einfache Vermittelung mehr denkbar. Dort ist die Haut dem sich immer enger schliessenden Cirkel der Gefässcontraction durch Kälte und Blutarmuth preisgegeben, der zur Erfrierung führt. Hier ist sie maximal durchblutet und damit dem Einfluss der Kälte entzogen. Ganz andere Verhältnisse zeigen sich aber, wenn schon in der Norm ein leichter Grad von Stauung in der Haut besteht, hervorgerufen durch einen etwas erhöhten Venentonus. Einen solchen finden wir bei vielen jugendlichen, mageren Individuen, besonders an den Extremitäten. Werden dieselben mässigen Abkühlungen ausgesetzt, also z. B. in der Kälte entkleidet oder kalt gebadet, so bemerkt man eine nach Flächenelementen geordnete regelmässige Marmorirung, indem die sich stärker contrahirenden Flächenelemente weiss aus dem blaugrauen oder bei stärkerer Stauung mit zinnoberrothen Flecken durchsetzten Grunde des Collateralnetzes hervortreten. In dieser Livedo anullaris e frigore ist also wiederum ein Mittelzustand gegeben zwischen einfacher Kälteanämie und der einfachen diffusen Kältecyanose (Livedo diffusa), wie sie als Ausdruck einer lediglich verlangsamten peripheren Circulation auch oft genug zur Erscheinung gelangt.

Diese leichte, fast noch physiologische Veränderung eines erhöhten Venentonus bei der Livedo anullaris führt uns zur Betrachtung des Frostes (Perniosis) und damit in das Gebiet der Angioneurosen hinüber, welches bis auf die anämischen Erscheinungen ganz und gar dem Kapitel der Stauungshyperämie einverleibt werden muss. Denn hier handelt es sich, wie der Name besagt, um mehr oder weniger starke Inanspruchnahme des Gefässtonus. Eine solche ist aber mit der Lähmungshyperämie der Wallung unvereinbar. Auch innerhalb dieser letzten Gruppe von Stauungshyperämien zeigt sich die nahe Verwandtschaft mit den Anämien dadurch, dass die angioneurotischen Anämien und angioneurotischen Cyanosen direkt ineinander übergehen. Der lokalen Synkope der Hände und Füsse entspricht unter den angioneurotischen Cyanosen nicht nur der Symptomencomplex des Frostes, es gibt auch noch einen speciellen Zustand der Extremitätenenden, den man als „lokale Asphyxie“ (Raynaud) oder „regionäre Cyanose“ (Weiss) bezeichnet und als einen mittleren Zustand zwischen der lokalen Synkope und der Perniosis (Frost) auffassen kann. Die folgende kleine Tabelle gibt Aufschluss über den Zusammenhang der Gefässtonus-Anomalie mit den Symptomencomplexen:

	Lokale Synkope	Lokale Asphyxie	Perniosis (höheren Grades)
Venentonus . .	abnorm stark	abnorm stark	abnorm stark
Arterientonus	abnorm stark	stärker als normal, doch relativ schwach gegenüber dem Venentonus	normal oder abnorm schwach
1. Anämie	sehr stark ausgebildet	stellenweise vorhanden	fehlt
2. Cyanose	fehlt	vorwiegend	stark ausgebildet
3. Temperatur . .	konstant erniedrigt	unregelmässig gesunken	nur zuweilen gesunken
4. Subject. Symptome	fehlend oder sehr gering	zeitweise vorhanden	stets erheblich
5. Schwellung . .	fehlt	stellenweise vorhanden	stets vorhanden
6. Zinnoberrothe Flecke	fehlen	kommen vor	stets vorhanden
7. Frostbeulen .	fehlen	fehlen	stets vorhanden
8. Nekrose	auf kleinen Bezirken, schmerzlos auftretend.	grössere Bezirke befallend und progressiv, schmerzhaft, bis zur Mumification.	fehlt.

Die mit Perniosis behafteten Hände und Füsse zeigen auch schon in der Wärme einen abnormen Gefässtonus nämlich einen relativ zu starken Venentonus, daher eine bläuliche, ungesunde Farbe, eine kühle, etwas feuchte Oberfläche und eine Neigung zum Auftreten zinnoberrother Flecke. In der Kälte aber treten erst die Stauungserscheinungen stärker hervor. Es kommt dann nicht zum Umschlag in eine wohlthätige Wallungshyperämie, wie an gesunder Haut wegen des relativ schwachen arteriellen Tonus, sondern nur zu einer Verstärkung des Tonus überhaupt. Wenn aber an einzelnen Stellen grössere Kälteeinwirkung eine arterielle Lähmung herbeiführt, so bewirkt diese nur das Auftreten eines stark juckenden, sanguinolenten Oedems, einer Frostbeule (Pernio). Auch die Perniosis ist eine evidente Acrocyanose. Sie kann nur an den Enden der Extremitäten zu Stande kommen, da nur hier die Kältewirkung, nämlich die Stauung nicht durch kollaterale Bahnen ausgeglichen wird. Auch die Nasenspitze ist in seltenen Fällen neben den Händen und Füssen oder ohne dieselben Sitz einer Perniosis, einer bläulichen Stauungsröthe. Dieses sind die seltenen Fälle, in welchen man mit Recht von einer rein angioneurotischen Rosacea sprechen kann. Die gewöhnlichen Fälle von Rosacea sind seborrhoischer, entzündlicher Natur. Keinesfalls ist die Frostbeule eine Erfrierung der Haut und die Perniosis wird mit Unrecht bisher überall bei der Erfrierung abgehandelt. Ihr Platz ist bei den „Angioneurosen", worunter wir solche Cirkulationsstörungen zu verstehen haben, die sich durch eine abnorm starke muskuläre Reizbarkeit der Hautgefässe auszeichnen und uns im nächsten Kapitel eingehender beschäftigen werden.

C. Angioneurosen.

Unter Angioneurosen der Haut versteht man eine grosse Gruppe von Hauteruptionen, die klinisch unter einander bedeutende Verschiedenheit aufweisen, aber sämmtlich auf eine abnorm hohe Reizbarkeit des Muskeltonus der Hautgefässe als wesentliche Bedingung ihrer Existenz hinweisen. Ausser den wichtigsten, allgemeinen Reizen, welche als Ursachen dieser Ausschläge in Frage kommen — Schwankungen des Blutdruckes und der Aussentemperatur — gibt es eine grosse Menge specieller Reize, die immer nur bestimmte Formen des Exanthems bei bestimmten Individuen hervorrufen, eine Beziehung zwischen Reiz und Individuum, die wir mit Idiosynkrasie des letzteren bezeichnen. Die Exantheme haben einen mit dem Reize synchronen Ablauf und da dieser in den meisten Fällen akut einwirkt, im Allgemeinen einen flüchtigen Charakter. Doch gibt es auch chronische Exantheme dieser Art, bei denen fortwirkende Schädlichkeiten unbekannter Natur angenommen werden müssen (Perniosis, Urticaria communis chronica, Quincke's Oedem). In allen Fällen tritt eine symmetrische Vertheilung von angiogenem Habitus hervor und in den meisten zeigen die Efflorescenzen ein Gebundensein an die cirkulatorischen Flächenelemente der Haut, besonders wo sie die Form von Roseolen, papulösen Erythemen, Quaddeln, Knoten, Bläschen und Blasen aufweisen, weniger wo diffuse Anämien und Hyperämien erzeugt werden. Je nach der grösseren oder geringeren Betheiligung der einzelnen Abschnitte des Gefässbaumes zerfallen die angioneurotischen Exantheme in die Unterabtheilungen der Anämien, Cyanosen, Oedeme und Erythantheme. Ob es angioneurotische Blutungen gibt, ist noch fraglich. Da den Angioneurosen als Hauptmoment eine funktionelle Störung des Muskeltonus zu Grunde liegt, so ist die pathologisch-anatomische Ausbeute bei ihnen gegenüber der klinischen im Allgemeinen gering. Nur bei stärkstem und andauerndem Ergriffensein der Haut zeigen sich auch stärkere histologische Veränderungen, so bei den bullösen Erythanthemen. Die Mehrzahl zeigt, soweit überhaupt histologische Alterationen sichtbar werden, ein sehr einheitliches anatomisches Skelett — hypertrophische Veränderungen an den Blutgefässen und Erweiterung der Lymphbahnen —, welches oft die lebendige Mannichfaltigkeit der klinischen Bilder nicht ahnen lässt.

Wir müssen weiter von vornherein von den reinen Angioneurosen der Haut einige wohldefinirte Dermatosen trennen, die stets bisher mit ihnen zusammengeworfen wurden: das echte Erythema multiforme Hebra und das Erythema nodosum. Diese gehören mit den Neurolepriden und Neurosyphiliden in eine besondere, höchst interessante, kleine Gruppe infektiöser Hautentzündungen, welche durch einzelne angioneurotische Symptome allerdings eine oberflächliche Aehnlichkeit mit den wahren Angioneurosen gewinnen. Bei ihnen treten aber — dem infektiösen, specifischen Reize entsprechend — eine Reihe von

histologischen Störungen der Hauttextur hinzu, die den einfachen Angioneurosen fremd sind.

Da die anämischen und cyanotischen Angioneurosen bereits in den Kapiteln: Anämie und Stauungshyperämie erwähnt sind, haben wir uns in diesem speciell nur mit den ödematösen Angioneurosen und den Erythanthemen zu beschäftigen.

1. Angioneurotische Oedeme.

Die grosse Mehrzahl aller Angioneurosen der Haut komplicirt sich mit mehr oder minder starkem, spastischem Oedem. Nichtsdestoweniger betrachten wir unter dieser Ueberschrift nur eine kleine Gruppe von Fällen, eigentlich nur zwei genauer definirte Krankheiten, das akute, circumscripte Oedem (Quincke's Oedem) und die sogenannte Urticaria factitia. Es sind dieses eben nur die einzigen Dermatosen, bei denen das angioneurotische Oedem allen sonstigen Symptomen voran in den Vordergrund tritt und bei denen insbesondere ein an das circulatorische Flächenelement der Haut gebundenes Erythema papulatum nicht die Grundlage des Oedems ausmacht. Denn wo das letztere der Fall ist — wie bei den meisten Urticariaarten —, da concentrirt sich das Hauptinteresse so sehr auf dieses circulatorische Flächenelement, dass es gerathen scheint, alle dahin gehörigen Erscheinungen zusammenzustellen und unter einem gemeinsamen Namen, dem der Erythantheme, abzuhandeln.

Das akute, circumscripte Oedem Quincke's muss hierher und nicht zu den Erythanthemen gezählt werden aus dem einfachen anatomischen Grunde, weil es nicht blos die Cutis, sondern stets das Hypoderm befällt und sein Ausbreitungsbezirk nicht mit den letzten oberflächlichen circulatorischen Elementen, auch nicht mit einer Gruppe von solchen übereinstimmt. Offenbar sind es die durch die Muskelfascie eben hindurchgehenden, grösseren Hautäste, an welchen sich die abnormen Reizphänomene abspielen und das begleitende Oedem der Cutis spielt nur eine unwesentliche Rolle gegenüber dem subkutanen Oedem, welches die Haut bis zu apfelgrossen Knoten hervortreibt. Eine etwa vorhergehende Hyperämie des Hypoderms als Einleitung des spastischen Oedems kommt für gewöhnlich nicht zur Wahrnehmung und so verläuft jede Beule unter dem Bilde des einfachen, nicht wegdrückbaren, nicht plastischen, sondern elastischen, umschriebenen Oedems.

Allerdings unterliegt es keinem Zweifel, dass eine innere Verwandtschaft dieser Fälle mit den papulösen Erythanthemen besteht und unter den letzteren habe ich (siehe diese) gerade zur Illustration dieser Verwandtschaft einen Fall von allmählichem Uebergange eines Quincke-schen Oedems in ein echtes, der Cutis angehöriges papulöses Erythanthem genauer beschrieben. Aber es besteht weiter noch ausser dem verschiedenem Angriffspunkte des Reizes der Unterschied, dass diese „Riesenurticaria" (Milton) fast niemals, die papulösen Erythantheme fast stets symmetrisch auftreten. Immerhin ist die grosse Analogie

beider Processe für uns sehr werthvoll, da bisher histologische Untersuchungen des Quincke'schen Oedems nicht vorliegen. Wir werden kaum fehlgehen, wenn wir diese Lücke vorderhand nach den anatomischen Befunden der papulösen und urticariellen Erythantheme uns ergänzen (s. diese).

Glücklicher sind wir in Betreff der sogen. Urticaria factitia. Auch hier kann von einer Zurückführung des Oedems auf die Grundlage eines circulatorischen Elementes nicht die Rede sein, denn wir erzeugen ja die Ausbreitung des Oedems willkürlich nach unserem Belieben. Wir müssen also vielmehr der gesammten Hautdecke das Vermögen zuschreiben, auf einen bestimmten adäquaten Reiz, den äusseren Druck, mit einem genau die Grenzen des Druckes anzeigenden Oedem zu antworten. Würden wir von einem einzigen Punkte aus, wie bei der Berührung mit einem Mückenstachel oder Brennesselhaar das Oedem eines ganzen Gefässkegels auslösen können, was nicht der Fall ist, dann nur würde auch die Urticaria factitia zu den echten Erythanthemen gehören. Diese Abhängigkeit von der gedrückten Hautfläche und Unabhängigkeit von den berührten circulatorischen Flächenelementen beweist eben, dass hier der adaequate Reiz auf andere Theile des Gefässbaumes und seines Nervensystems einwirken muss als bei den Erythanthemen, trotz der äusseren Aehnlichkeit der Efflorescenzen in beiden Fällen.

Es ist nun histologisch von grösstem Interesse, die Unterschiede der gedrückten und nicht gedrückten Haut bei zur Urticaria factitia Disponirten zu untersuchen. Mehrere künstlich erzeugte Quaddeln eines typischen, in meiner Klinik beobachteten Falles ergeben übereinstimmend folgende Resultate.

Die Cutis sammt dem Papillarkörper ist mässig angeschwollen in Folge eines interstitiellen Oedems sämmtlicher Lymphspalten der Haut. Die grösseren Lymphgefässe sind ebenfalls erweitert und treten auf einigen Schnitten als breite, endothelbelegte, Fibrin enthaltende Kanäle hervor. Bei dieser Gelegenheit möge ein wenig auffallendes, aber wenn nachweisbar, untrügliches Zeichen des Oedems der Lymphspalten der Haut hervorgehoben werden, welches besonders bei allen Erythanthemen von Wichtigkeit ist. Es ist nämlich nicht immer leicht und umso schwerer je feiner der Schnitt ist, zwischen interstitiellem Oedem der Haut und künstlich am Schnitt durch Druck erzeugten Spalten zu unterscheiden. Ist das Oedem nicht hochgradig und findet man keine Lymphgefässektasien, so wird man ohne Kenntniss desselben oft geneigt sein, ein vorhandenes derartiges Oedem zu übersehen. Dieses Kennzeichen beruht darauf, dass jedes Oedem der Lymphspalten die elastischen Fasern aus einander drängt. Wo man eine quer über ein Gewebslücke hinweggespannte, von den benachbarten Fasern verschieden gerichtete, elastische Faser bemerkt, da war diese Lücke in vivo bereits vorhanden, denn das im Schnitt durchgeschnittene Gerüst der elastischen Fasern weicht beim Quetschen des Schnittes immer parallel mit den collagenen Bündeln aus einander.

Derartig beweisende Bilder erhält man besonders an dickeren

Schnitten, welche auch eine nachträgliche Dislokation des collagenen Gewebes weniger leicht gestatten. Auf geringes Oedem in der Cutis fahnde man daher nur in dickeren Schnitten, die eine gute Elastin- und Collagenfärbung (durch saures Orcein) erhalten haben.

Neben der allgemeinen Erweiterung der Lymphbahnen der Cutis tritt eine Veränderung an den Blutgefässen hervor, die uns in verschiedenem Grade der Ausbildung auch bei allen Erythanthemen wieder begegnen wird.

Die Gefässwände sind zunächst reicher als gewöhnlich an einfachen spindelförmigen Bindegewebszellen; dieselben sowie ihre Kerne sind zudem voluminöser als normal und auch die collagene Zwischensubstanz ist verdickt und färbt sich stärker. Die Vergrösserung und Vermehrung der fixen Zellen erstreckt sich noch einige Zellenbreiten seitwärts von den Gefässen in die Cutis hinein, so dass diese sonst den capillaren Typus einhaltenden kleinsten Arterien und Venen eine Adventitia von 1—2 Zellen Breite erhalten. Innerhalb dieser letzteren finden sich nun auch, ob herzugewandert oder an Ort und Stelle aus fixen Zellen erzeugt, lasse ich dahingestellt, Mastzellen in ziemlich regelmässigen Abständen ein, die bei diesen akuten Processen für gewöhnlich nur klein und von rundlicher Form sind. Einzelne innerhalb solcher Gefässe aufgefundene Mitosen vervollständigen das Bild.

Wir haben also einen in allen seinen Theilen hyperplastischen Gefässbaum der Haut. Diese Hyperplasie begleitet alle Angioneurosen der Haut, welche mit länger dauernder arterieller Hyperämie einhergehen, sie ist ein Zeichen von Uebernährung der Gefässwände und ein bezeichnendes Gegenstück zu der funktionellen Reizung der Gefässwände, welche diesen wie allen Angioneurosen zu Grunde liegt.

Ein drittes, in keinem Schnitte fehlendes Symptom bilden die Mitosen der basalen Stachelschicht. Die Menge derselben ist allerdings verschieden und hängt wohl von der wechselnden Ausbildung der Hyperämie und des Oedems der Papillen ab. Man trifft aber hin und wieder Stellen, welche so sehr von Epitelmitosen wimmeln, wie man es sonst nur bei rasch wachsenden Geschwülsten zu sehen gewohnt ist. Dieser Befund zeichnet die Urticaria factitia vor anderen Urticariaarten aus und mag wohl mit der Vermittelung des Reizes durch das Epithel zusammenhängen.

Endlich findet man in den älteren Lagen der Stachelzellen ein mässiges Oedem, Erweiterung der Kernhöhlen und eine geringe der Lymphspalten des Epithels.

Diesen Befunden gegenüber zeigte eine Hautstelle des Rückens desselben Patienten, die jedenfalls seit Monaten nicht gereizt worden war: kein interstitielles Cutisödem, kein Oedem des Papillarkörpers und der Stachelschicht, keine Mitosen. Aber die Gefässe auch dieser Hautpartie zeigten an den Blutgefässen dieselben, wenn auch weniger stark ausgeprägten Erscheinungen der Hyperplasie, besonders beim Vergleiche mit der Rückenhaut eines ganz Gesunden. Die fixen Zellen der Gefässwände waren vermehrt, weniger voluminös als wie an den

gereizten Stellen, Mastzellen waren in jedenfalls die Norm weit überschreitender Menge vorhanden.

Sind diese abnormen Erscheinungen an den Gefässen der ungereizten Haut nun vielleicht die objektiven Zeichen der Disposition zur Urticaria factitia und die nothwendige Grundlage einer solchen? Ohne vielfältig erneute Untersuchung ungereizter Hautpartien derartig Erkrankter lässt sich diese Hauptfrage nicht definitiv entscheiden. Aber auch ein stets positives Resultat würde noch nicht beweisen, dass zum Zustandekommen des urticariellen Autogramms ein chronisch „gereizter", zellenreicher Gefässbaum der Haut gehört. Denn die Bürgschaft, dass keine unwillkürlichen Reizungen durch Druck an den untersuchten Stellen stattgefunden haben, ist nie eine absolute.

Im Uebrigen aber spricht viel dagegen, dieses Reizungssymptom als die nothwendige Grundlage der Urticaria factitia zu betrachten. Einmal lehrt die klinische Erfahrung, dass das Phänomen an bis dahin ungereizter Haut ebenso leicht zu Stande kommt, wie auf der kürzlich gereizten, bei der doch die Gefässhyperplasie sicher eine grössere ist; es besteht keine Steigerung des Effektes durch wiederholten Reiz. Sodann würde doch die Hyperplasie des Gefässbaumes, vorausgesetzt sie würde an allen nicht vorher gereizten Stellen gefunden, noch nie die Möglichkeit der funktionellen Reizung erklären. Denn für diese sind doch wohl jedenfalls Alterationen des Nervensystems der Hautgefässe allein massgebend, deren Untersuchung uns bisher noch vollkommen verschlossen ist. Ich vermag daher in der geringen Hyperplasie der „ungereizten" Haut nichts weiter als die zurückgebliebenen Reste einer früheren, unbemerkt vorübergegangenen Reizung zu erblicken, deren Existenz man eben an der äusseren Decke nie ganz ausschliessen kann.

2. Erythantheme (Auspitz-Unna).

Wohl die interessanteste Abtheilung der Angioneurosen bilden Eruptionen von maculo-papulöser Grundform, bei denen der Bau der Einzeleffloreszenz und die Gruppirung derselben keinen Zweifel über ihr Gebundensein an die circulatorischen Flächenelemente der Haut aufkommen lässt. Sie zeigen eine Fortentwickelung dieses Grundtypus nach zwei Richtungen. Entweder wird die Oberhaut in Mitleidenschaft gezogen, es kommt zum Aufschiessen von Bläschen und Blasen, oder der Process gipfelt in einem umschriebenen, starken Oedem der Cutis, in der Quaddelbildung. Bei bullöser Abwandlung der hier in Betracht kommenden Exantheme wurden dieselben meist zum Pemphigus oder zur Bläschenabwandlung des Erythema multiforme — zum Herpes Iris gestellt, beides mit Unrecht. Die quaddelförmigen Erythantheme besitzen dagegen, da sie weniger individuellen Schwankungen unterliegen, bereits seit langer Zeit einen Specialnamen in der Nosologie: Urticaria. Die verschiedenen Urticariaarten*) bilden jedoch mit den Angioneurosen

*) Mit Ausnahme der Urticaria factitia, die man lieber: „urticarielles Autogramm" nennen sollte.

maculo-papulöser Grundform mit oder ohne bullöse Abwandlung zusammen eine wohldefinirte Gruppe, welcher ich mit Rücksicht auf ihren Grundtypus den Auspitz'schen Namen der Erythantheme gegeben habe. Besonders bei dieser ist vor einer Verwechselung mit dem Erythema multiforme Hebra zu warnen (s. oben unter Angioneurosen), andererseits aber auch vor einer solchen mit der bullösen neurotischen Dermatitis (Hydroa).

Je nachdem die Erythantheme im Gefolge oder als Symptome anderer Störungen oder als selbständige chronische Erkrankungen der Haut auftreten, muss man symptomatische und idiopathische unterscheiden. Zu ersteren gehören die grösseren Gruppen der reflektorischen, toxischen und infectiösen Erythantheme. Die reflektorischen werden zumeist von Affectionen der weiblichen, seltener der männlichen Genitalien, von Herzaffectionen, Reizungen des Peritoneums, von der Dentition, schliesslich von blossen Geschmacks- und Geruchsempfindungen ausgelöst. Die toxischen Erythantheme sind entweder lokaler Natur (Urticaria durch Brennnesseln, Insektenstiche) oder universell verbreitet (alle angioneurotischen Arzneiexantheme). Als Beispiel infektiöser Erythantheme kann die dem Pockenausbruch zuweilen vorangehende Roseola gelten.

Interessanter und wichtiger noch, da bisher ohne feste Stellung im System, sind die idiopathischen (oder essentiellen) Erythantheme papulöser, bullöser und urticarieller Form, von denen nur letztere bisher als Urticariaarten einen eigenen Platz erworben hatten.

a) Symptomatische Erythantheme.

Als Beispiele der symptomatischen Erythantheme seien zwei aus der Gruppe der toxischen besprochen, eine lokale durch Brennesseln auf der Haut erzeugte Urticaria traumatica und ein nach Tuberkulininjection aufgetretenes papulöses Erythanthem.

Urticaria traumatica, durch Brennnesseln erzeugt.

Die sofort nach ihrer künstlichen Erzeugung am Arme des Erwachsenen excidirte Quaddel zeigt das Bild des acutesten, spastischen Oedems. Es fehlen alle hypertrophischen Veränderungen der Blutgefässe, besonders auch an den Capillaren der Papillarblutbahn, es fehlen ödematöse Veränderungen des Epithels und Mitosen in letzterem. Die einzige histologische Veränderung, die allerdings auffallend genug ist und alle klinischen Erscheinungen erklärt, betrifft die Lymphgefässe und Lymphspalten der unteren und mittleren Cutisschicht. Dieselben sind enorm erweitert, sodass die Blutgefässe, Nerven, Knäueldrüsengänge dieser Gegend streckenweise wie frei präparirt verlaufen. Die röhrenförmigen Hohlräume der Lymphgefässe erscheinen im Längsschnitt als breite Kanäle, im Querschnitt als scharf umrandete, endothelbelegte Löcher. Die erweiterten Lymphspalten sieht man am

besten bei guter Collagenfärbung dickerer Schnitte als unregelmässige, zuweilen runde und dann scharf conturirte, zuweilen mit zackigen Ausläufern versehene und dann verwaschen begrenzte Lücken im collagenen Gewebe. Die rapide gewaltsame Ausdehnung dieser präformirten Lymphbahnen dokumentirt sich auch noch in dem unregelmässigen Verlaufe der auf's äusserste angespannten, gestreckten, häufig gerissenen, hier und da bündelweise zusammengeschobenen elastischen Fasern.

Die Erweiterung der Lymphbahnen gipfelt an der unteren Cutisgrenze in der Umgebung des tiefen Blutgefässnetzes, ist noch sehr deutlich in der Mitte der Cutis, besonders um die aufsteigenden Gefässäste und verliert sich ganz allmählich gegen den Papillarkörper hin. Dieser ist im ganzen etwas ödematös ohne gröbere Lücken aufzuweisen; das Epithel ist diesem geringen Oedem entsprechend etwas gestreckt, das Leistennetz ein wenig verdünnt. Die zum Oedem führende Blutstauung beginnt also offenbar an den grösseren Hautvenen und steigt rückwärts dem Papillarkörper entgegen. Sie bedingt die Compression eines grossen Theiles der Blutcapillaren und erzeugt so die milchweisse Blässe der gereizten Haut. Zu einer reaktiven Zellwucherung der durch den Saft der Brennnessel gereizten Blutgefässe ist noch keine Zeit gewesen. Andere Entzündungssymptome fehlen, vor allem jede Leukocytose. Wir haben es hier mit dem reinen Bilde eines äusserst akut aufgetretenen, spastischen Oedems zu thun.

Erythanthema toxicum papulosum nach Tuberkulininjection.

Das bei einem Kinde mit den übrigen Symptomen der Tuberkulininjection auftretende und spontan verschwindende, universelle Exanthem stellte ein papulöses Erythem von quaddelartigem Habitus dar, vergleichbar etwa einem Lichen urticatus.

Das Hauptsymptom besteht auch hier wie im vorigen Falle aus einem durch die Cutis verbreitetem Oedem der Lymphspalten. Doch sind die gröberen Lymphgefässe weniger erweitert und die Erweiterung der Spalten erstreckt sich ziemlich gleichmässig vom Hypoderm bis in den Papillarkörper.

Die der Haut reichlich eingelagerten Haarbälge, Muskeln und Knäueldrüsen sind sämmtlich von breiten Lymphspalten umgeben. Diese letzteren sind aber nur an wenigen Stellen mit scharfem Contur vom collagenen Gewebe abgesetzt, sondern treiben das letztere in unregelmässiger Weise, Ausläufer zwischen dasselbe schickend, auseinander. Die Blutgefässe sind etwas zellenreicher als normal; besonders fallen in regelmässigen Abständen verstreute Mastzellen an denselben auf, die stellenweise an den Haarbälgen in bedeutenderer Menge sich zusammendrängen und die in dieser Anzahl mit Sicherheit als abnormer Befund angesehen werden müssen. Einzeln sind dieselben auch unabhängig von den Blutgefässen in dem collagenen Gewebe zerstreut. Das elastische Gewebe ist normal und über einzelne erweiterte Lymphspalten hinwegziehend, mechanisch gedehnt. Die Papillen weisen keine groben Lücken auf, sondern sind im ganzen nicht unerheblich angeschwollen.

Das sich zwischen dieselben einsenkende epitheliale Leistennetz ist hierdurch nicht lediglich gestreckt und verdünnt, sondern selbst von abnormer Breite. Seine Volumzunahme beruht hauptsächlich auf einem allgemeinen Oedem der älteren Epithellagen, welches sich als perinucleäres Oedem, als Erweiterung sämmtlicher Kernhöhlen darstellt, zum geringeren auf mitotischer Neubildung der basalen Stachelschicht.

Dieses Exanthem repräsentirt das Bild eines subakut aufgetretenen, spastischen Oedems von mässiger Spannung und gleichmässiger Ausdehnung über die capillaren Lymphwege. Dasselbe ist complicirt mit Hyperämie, beginnender Zellwucherung an den Blutgefässen, Anhäufung von Mastzellen, geringem Oedem der älteren und mitotischer Neubildung der jüngeren Stachelzellen.

b) Idiopathische Erythantheme.

In dieser Gruppe haben wir es mit chronischen Dermatosen zu thun, in welchen unablässig Effloreseenzen vom Habitus der Erythantheme auftreten und verschwinden, ohne dass eine andere Ursache als eine besondere Disposition der Haut verantwortlich gemacht werden kann. In einzelnen Fällen beginnen dieselben mit bestimmten Intoxikationen; doch sind diese nur als veranlassende, nicht als zureichende, erzeugende Ursachen aufzufassen, da nach typischem Ablauf der Intoxikation die Krankheit der Haut unbegrenzt fortdauert. Diese Disposition der Haut dokumentirt sich histologisch auf der Höhe der Erkrankung in dem den meisten Angioneurosen gemeinsamen Symptomenkomplex der „gereizten", zellenreicheren Gefässwand und einer sehr verschieden grossen Dosis von Oedem. Eine zweite und schwieriger zu entscheidende Frage aber ist es, ob die so geschaffene Strukturveränderung nun an sich den Grund abgibt zum unablässigen Fortspinnen des Processes oder ob sie hierfür als irrelevant, ob sie lediglich als ein gleichgültiges Residuum, als ein Beweis stattgehabter Effloreseenzenbildung anzusehen ist. Dieselbe Frage wurde von mir bereits bei dem analogen Fall der sogen. Urticaria factitia, d. h. der diesem Symptomenkomplex zu Grunde liegenden, bleibenden Disposition der Haut erörtert und zu Gunsten der Ansicht entschieden, dass die bleibenden Reizungserscheinungen nicht als Repräsentanten der der ganzen Erkrankung zu Grunde liegenden Disposition aufgefasst werden könnten. Bei den hier in Betracht kommenden Erythanthemen finden sich aber ernstere Störungen der Hautstructur und diese können für die Exantheme sicher nicht gleichgültig sein. So unterliegt es für mich keinem Zweifel, dass die schleimige Erweichung des Papillarkörpers in dem zu beschreibenden Falle von Erythanthema bullosum der immer erneuten Blasenbildung gewiss Vorschub leisten musste. In Bezug auf den Beginn der Effloreseenzenbildung jedoch, in Bezug auf die Frage, weshalb an diesen, meist symmetrischen Stellen und nicht an anderen die Blasen im gegebenen Falle aufschiessen, möchte ich mich wie bei der Urticaria factitia dahin entscheiden, dass die

histologische Basis hierfür noch nicht gegeben ist und in dem völlig dunklen Gebiet der Gefässnervenalterationen noch verborgen liegt. Dabei bleibt es durchaus nicht ausgeschlossen, dass bei bestehender Disposition äussere Traumata, vor allem Druck, ebenso gut direkt die Efflorescenzenbildung veranlassen können wie nervöse Irritantien innerer Natur.

Die weitere Eintheilung der idiopathischen Erythantheme kann nur nach den gröberen klinischen Merkmalen der fehlenden oder vorhandenen Blasen- resp. Quaddelbildung geschehen. Dieselbe ist natürlich zugleich auch eine anatomische. Ich unterscheide mithin drei Gruppen: die maculo-papulösen, die papulo-bullösen und die urticariellen Formen.

Maculo-papulöse Form.

Die hierher gehörigen Fälle sind bisher vereinzelt als merkwürdige Beispiele eines chronischen oder universellen Erythema multiforme Hebra, als Urticaria rubra, als Lichen urticatus beschrieben worden. Kein Fall gleicht genau dem anderen; aber trotz aller individuellen Abweichungen entsprechen sie alle dem Begriff eines maculo-papulösen, idiopathischen Erythanthems.

Fall D—A. Derselbe hat das besondere Interesse, dass er wie ein echtes Quincke'sches Oedem, wie ein Oedema acutum circumscriptum mit nicht gerötheten, nicht empfindlichen, nuss- bis apfelgrossen, rasch aufschiessenden und langsam wieder verschwindenden, in die Cutis reichenden, hauptsächlich aber subkutan sitzenden Oedemknoten begann und sich nach einer längeren Beobachtungsdauer in ein tubero-papulöses, zuletzt in ein typisches papulöses Erythanthem umwandelte. Die Efflorescenzen stellten dann kreisförmige, ringförmige oder selbst gyrirte, papulöse Erytheme dar. Dieser Fall repräsentirt zugleich das verbindende Glied der idiopathischen Erythantheme mit dem angioneurotischen Oedem, speciell dem Quincke'schen und dieses letztere fällt ja auch nur durch sein Uebergreifen auf subkutane Gebilde anatomisch aus dem Rahmen der Erythantheme heraus, während es klinisch mit denselben gewiss in eine Gruppe gehört.

Excidirt wurde eine reine Cutispapel aus der letzten Epoche der Krankheit. Schon bei Betrachtung der Schnitte mit blossem Auge fallen grosse runde und cylindrische Lücken im Gewebe auf, welche genau die Grenze der eigentlichen Cutis von dem erheblich geschwollenen Papillarkörper markiren. Das Mikroskop lehrt, dass man es hier mit den überaus stark erweiterten Lymphgefässen zu thun hat, welche das subpapillare Blutgefässnetz begleiten. Der Endothelbelag derselben ist überall deutlich, zeigt übrigens nirgends Mitosen. Auffällig ist es, dass weder in den Papillarkörper hinein noch unten in die Cutis Fortsetzungen dieser ad maximum erweiterten Lymphgefässe abgehen. Nur vereinzelt folgen noch drehrunde Lücken von wesentlich kleinerem Kaliber und im übrigen sind die Lymphspalten nur mässig, die Lymphgefässe nirgends mehr erweitert. Andererseits zeigt aber der Papillar-

körper, wie schon erwähnt, eine Aufquellung en bloc, welche nur zum Theil auf die mässige Erweiterung seiner Saftspalten, zum grössten Theile jedenfalls auf eine eigenthümliche, hydropische Beschaffenheit des ihn konstituirenden collagenen Gewebes zurückzuführen ist. Bei manchen Färbungen, welche dieses aufgequollene Gewebe stärker tingiren als das normale collagene Gewebe der Cutis, hebt sich der Papillarkörper als ein Ganzes in ungewohnter Weise scharf gegen die übrige Cutis ab und die Grenze beider wird von jenem grossen Lymphplexus gebildet.

Die Blutgefässe zeigen in der oberen Hälfte der Cutis deutliche Zellenvermehrung, ebenso innerhalb der Papillen, nicht aber im Bereich des tiefen Gefässplexus. Das epitheliale Leistennetz ist gestreckt und verdünnt. Die Stachelschicht zeigt keine Mitosen, jedoch leichte ödematöse Veränderungen in Gestalt der durchweg erweiterten Kernhöhlen.

Der hier vorliegende Oedemtypus ist durch die enorme Erweiterung der subpapillaren Lymphgefässe und die wohl damit zusammenhängende Aufquellung des Papillarkörpers ein ganz besonderer. Er setzt meines Erachtens eine starke Kontraktur oder wenigstens Unnachgiebigkeit der eigentlichen Cutis voraus, welche zur Aufstauung aller Lymphe an der Grenze des Papillarkörpers führt und dadurch dort jene varicösen Lymphangiectasien zu Wege bringt.

Bullöse Form.

Fall D—n. Ein viele Jahre lang bestehendes chronisches Erythanthem, welches zuerst gelegentlich eines Jodkalium-Gebrauches auftrat, seither aber ohne völlige Unterbrechungen andauert. Der früher rein pemphigoide Charakter verwandelte sich allmählich in einen erythematös-papulösen mit gelegentlicher Weiterentwickelung — besonders unter dem Einflusse äusseren Druckes — zum bullösen Typus.

Die Papeln sind fast immer gruppirt, in Kreisen oder Halbkreisen angeordnet, streng symmetrisch und vergehen von selbst in etwa 14 Tagen mit Hinterlassung eines bläulichen, etwas pigmentirten Fleckes. Ich exidirte 4 bis zur Blasenbildung gediehene Papeln.

Während die 4 Bläschen und Blasen der 4 Hautstücke in Bezug auf Lage und Art der bullösen Umwandlung manche Differenzen aufweisen, ist das Verhalten der Lederhaut in allen Präparaten ein gleichmässiges und bezieht sich nicht nur auf die durch die Lage der Bläschen gekennzeichneten Stellen stärkster Veränderung, sondern auf die Gesammtansdehnung der papulösen Erhabenheiten. Auch hier wie in dem vorigen Falle sind die Lymphspalten der ganzen Cutis mässig erweitert und sämmtliche Blutgefässwandungen abnorm reich an Bindegewebszellen besonders der oberen Cutishälfte. Während aber die Ektasien der Lymphgefässe an der Papillargrenze fehlen, ist der Hydrops des Papillarkörpers aufs höchste gediehen. Man glaubt ein myxomatöses Gewebe vor sich zu haben. Der Papillarkörper ist etwa auf die doppelte bis dreifache Dicke angeschwollen und besteht der

Hauptsache nach aus einer gallertigen, durchsichtigen, nur schwach tingiblen Substanz, in welcher die Bindegewebszellen mit ihren flügel- und fadenartigen Ausläufern weit verstreut und nur die Blutgefässcapillaren als zusammenhängende Zellenstränge sichtbar sind. Die Papillen sind dermassen angeschwollen, dass die meisten zu einem einheitlichen Plateau verschmolzen, einzelne nur noch mit den Kuppen von einander isolirt sind. Demgemäss hat sich das epitheliale Leistennetz grösstentheils zwischen ihnen herausgezogen und die Epithel-Cutisgrenze sich bedeutend abgeflacht.

Zu diesen Veränderungen des Bindegewebes, die offenbar nur als eine Weiterentwicklung der leichteren Veränderungen des Papillarkörpers im vorigen Falle zu betrachten sind, kommt aber noch ein neuer Faktor, eine geringe aber merkliche Auswanderung von Leukocyten, aus den erweiterten Gefässen der Papillarblutbahn. Dieselbe gehört aber nicht zu den typischen Charakteren wie die hydropische Umwandlung des Papillarkörpers, denn sie ist nicht an allen 4 Präparaten vorhanden. Sie stellt, wie auch sonst bei den Erythanthemen, nur eine Begleiterscheinung schwerer Fälle dar.

Die Bläschenbildung beginnt in fast allen Fällen mitten in der Stachelschicht. Es quellen einige Zellen, um welche sich die comprimirten Nachbarzellen concentrisch gruppiren. Dann tritt eine Verschmelzung, weiter eine Verflüssigung des Protoplasmas ein, während die Kerne der Epithelien noch länger erhalten bleiben. Die Höhlen im Umfange von 10—20 Epithelzellen zeigen einen flüssigen, serösen Inhalt nur mit Andeutung von Epithelresten oder einen geronnenen, der dann meist einige Leukocyten einschliesst. Oder endlich die vollständige Verflüssigung bleibt aus, der Inhalt bleibt ein schwer analysirbarer Brei aus erweichten Zellleibern und Kernbröckeln.

Neben diesen kleinen, äusserlich unsichtbaren Bläschen bilden sich die grösseren Blasen auch fast stets in der Mitte der Stachelschicht, aber erst auf Grund eines vorherigen starken Oedems derselben. Die Anfänge dieses Oedems bestehen wie bei anderen Erythanthemen zunächst in einem fast universellen perinucleären Oedem der einzelnen Zellen. Sämmtliche Kerne der Stachelschicht an diesen Stellen liegen frei in allseitig und stark vergrösserten Kernhöhlen. An einigen Orten schreitet dieser Process zu einer Art reticulären Colliquation der Stachelschicht fort, indem die Kernhöhlen sich noch immer mehr auf Kosten des Protoplasmas erweitern, bis von allen Zellen nur noch das Randprotoplasma und die Verbindungsbrücken als ein widerstandsfähigeres Gerüst übrig bleibt und der Complex ausgewaschener Zellen einem Pflanzengewebe ähnlich wird (Leloir's Altération cavitaire). Dabei bestehen aber gegenüber der reticulären Colliquation bei infectiösen Processen (Pocken) immer noch die Differenzen, dass die Epithelien hier vorher nur wenig aufquellen und dass die intracelluläre Höhlenbildung nicht von einzelnen Vacuolen, sondern von der einheitlichen Kernhöhle ausgeht.

An anderen Stellen tritt jedoch auch eine Verflüssigung der Epithelien, wie bei vielen kleinen Bläschen ein, ohne dass ein Gerüst von

Zellwänden zunächst Widerstand leistete. Die gequollenen Epithelien schmelzen durch einfache Colliquation zur Zellhöhle ein, die dann an dieser Stelle natürlich keine scharfen Conturen aufweist.

Auf diese Weise bilden sich grosse, schlaffe Blasen, deren flacher Grund mit abgeplatteten Stachelzellen bekleidet ist, deren Decke ebenfalls ausser der Horndecke noch unverhornte, abgeplattete Stachelzellen aufweist und deren Inhalt aus feinkörnigem oder fädigem Fibrin und einer mässigen Anzahl von Leukocyten besteht. Wegen der langsamen Entstehung der Bläsen aus gleichmässig gequollener Stachelschicht finden sich in denselben nur wenige comprimirte Trabekel und diese stellen meistens nachweislich, vielleicht alle, comprimirte Ausführungsgänge der Knäueldrüsen dar.

Viel seltener bilden sich und nur an beschränkten Stellen Bläschen nach Art der bei Hydroa zu beschreibenden, durch totale Abhebung der Oberhaut von dem gequollenen Papillarkörper. Man sieht daraus, dass nicht die Anschwellung des Papillarkörpers allein für dieses Phänomen ausschlaggebend ist, sondern das Verhältniss der Schwellung von Papillarkörper und Oberhaut. Dieses ist aber bei diesem bullösen Erythanthem nicht so sehr alterirt, da hier auch das gesammte Epithel an der ödematösen Schwellung von Anfang an Theil nimmt. Demgemäss ist der Grund der ausgedehntesten Blasen hier meist continuirlich mit Epithel bedeckt und nur an vereinzelten Stellen liegt der Papillarkörper nackt zu Tage.

Hier und da zeigt der Blaseninhalt ausser Fibrin und einigen Leukocyten eine Masse feiner Körner von nicht ganz gleichem Kaliber, die sich mit Karmin und Hämotoxylin färben und wahrscheinlich aus dem Zerfall von Epithelkernen bei der Colliquation der Zellen hervorgehen.

D. Oedem.

Oedeme der Haut setzen stets ein Missverhältniss zwischen Zu- und Abfuhr des Blutes voraus und zwar relativ ungünstige Verhältnisse des Blutabflusses. Deshalb schliessen sie sich direkt den Stauungshyperämien an und sind uns daselbst bereits mehrfach (Senkungshyperämien in vivo, urticarielle Erythantheme) begegnet. Nur die entzündlichen Oedeme machen hiervon eine Ausnahme; wenn man aber diesen Begriff nicht für die jede Hautentzündung komplicirende Schwellung gebraucht, sondern für die besonders starken Oedeme reservirt, welche manche Entzündungen begleiten, so ist auch diese Ausnahme nur scheinbar. Denn in diesen Fällen konkurrirt eben ein mechanisches Stauungsverhältniss mit der Entzündung der Haut. Die Hauptmasse der Hautwassersuchten machen jedoch die nicht entzündlichen oder mechanischen Oedeme aus, die wir zunächst betrachten.

Die klinische Erfahrung lehrt, dass eine einfache Wallung niemals von Oedem begleitet ist, so lange nicht besondere Einflüsse die normalen Tonicitätsverhältnisse stören. Ebenso hat das Experiment zur

Genüge gezeigt, dass der Verschluss selbst sämmtlicher Lymphbahnen einer Extremität kein Oedem hervorbringt. Die Anatomie der Hautgefässe ergibt eine auffallende und für die blosse Rückkehr des Hautblutes unnöthige Weite der Hautvenen. Die Physiologie lehrt endlich, dass aus den angeschnittenen grösseren Lymphstämmen der Extremitäten in der Ruhe keine Lymphe ausfliesst, obgleich jeder flache unblutige Einschnitt in den Papillarkörper beweist, dass fortdauernd an der Oberfläche der Cutis nicht unbedeutende Mengen von Lymphe gebildet werden.

Aus diesen Thatsachen geht zur Evidenz hervor, dass in der Ruhe alle oder nahezu alle Lymphe durch die venösen Blutbahnen aufgesogen wird und so direkt wieder zum Herzen zurückkehrt, die grossen Lymphgefässe dagegen in der Ruhe fast trocken sind, dass ferner hieran auch durch eine einfache Wallungshyperämie nichts geändert wird, indem die Hautvenen weit genug sind, auch unter diesen Verhältnissen Blut und Lymphe zurückzuführen. Es folgt endlich aus denselben Thatsachen, dass Hindernisse auf dem Wege der Lymphbahn von der Haut bis zu den Lymphdrüsen und von hier bis zur Subclavia und wäre es selbst die totale Obliteration des Milchbrustganges noch für kein einziges Oedem der Haut die zureichende Ursache abgeben.

Wir sind daher genöthigt, auf alle jene Theorien für die Erklärung der Oedeme zu verzichten, welche in den Lymphgefässen selbst, entweder in deren Verschluss oder wenn dieselben offen waren, in einem Mangel an Tonicität (Wagner) oder an Elasticität (Virchow) ihrer Wandungen den Grund der Oedeme suchten.

Die Lymphgefässe bilden physiologisch nur eine bei den mannichfaltigen Kaliberveränderungen der Venen der Haut, denen diese schon bei jeder Bewegung ausgesetzt sind, benutzte Seitenbahn der Lymphe. Die stärkere Inanspruchnahme dieser Seitenbahn ist daher schon an und für sich pathologisch und führt bei längerer Dauer jedesmal zu einer Lockerung der Hauttextur, zum Oedem. In keinem Falle kann mithin die abnorme Inanspruchnahme der Lymphbahnen durch die Hautlymphe in Veränderungen dieser Bahnen selbst begründet liegen; die Ursache ist vielmehr stets dahinter, in dem Verhalten der Blutbahnen zu suchen, in dem Missverhältniss der Blutzu- und abfuhr. Alle Veränderungen der Lymphbahnen selbst beim Oedem sind secundärer Natur.

Man kann die Hautödeme in akute und chronische oder elastische und plastische eintheilen. Wenn das Hinderniss für die normale Aufsaugung der Lymphe durch die venösen Capillaren plötzlich eintritt, wie bei der Urticaria, so kommt es im ganzen von dem betreffenden Gefässkegel versorgten Terrain zu einer Schwellung, die ihrerseits bei einer gewissen Stärke noch dazu beiträgt, den venösen Abfluss zu erschweren, indem durch den wachsenden Druck innerhalb der prallelastisch gespannten Haut die Venen stärker comprimirt werden als die Arterien. Dadurch steigt die Filtration der Lymphe beständig, bis die Elasticitätsgrenze der Haut und damit ein Gleichgewichtszustand erreicht ist, indem nun jede durch die Lymphgefässe abfliessende Portion

Lymphe durch eine gleich grosse Quantität nachfiltrirender Lymphe gerade ersetzt wird. Der ödematöse Bezirk grenzt sich genau mit dem Gebiet der spastisch verengten Gefässe ab. Es gehört schon ein bedeutender Druck dazu, das Oedem von dieser Stelle zu vertreiben und hierbei beobachtet man nur einen sehr zögernden Uebertritt der Lymphe in das die Quaddel umgebende Gewebe. Es ist offenbar die noch vollständig erhaltene Elasticität der benachbarten Haut, welche die Erweiterung der allseitig frei communicirenden Lymphspalten daselbst erschwert und damit zur scharfen Umgrenzung der Quaddel beiträgt. Beim Nachlassen des Druckes erhebt sich die Quaddel elastisch wieder zur alten Höhe oder noch darüber hinaus, indem die auf die Druckanämie folgende Wallungshyperämie die Anschwellung der Haut zunächst noch verstärkt. Im Gegensatz also zu den chronischen, plastischen Oedemen lässt sich das akute nicht fortmassiren und es senkt sich auch nicht der Schwere folgend abwärts.

Dieses Bild des akut entstandenen, elastischen Oedems liefern am typischsten die Urticariaformen in ihrem Höhestadium (s. Angioneurosen). An diese und an das akute umschriebene Oedem Quincke's reihen sich noch verschiedene Formen von spastischem Oedem, welche weniger gut definirt sind, die neuralgischen und sog. rheumatischen Oedeme. In beiden Fällen sind Affectionen peripherer, sensibler oder motorischer Nerven im Spiel und die Oedeme grenzen sich mit den Gebieten bestimmter Nerven ziemlich genau ab, sodass eine Mitreizung vasomotorischer Nerven und eine spastische Entstehung sehr plausibel erscheint. Dafür spricht auch der gewöhnlich akute Beginn und das schwankende Verhalten dieser Oedeme. Sie greifen meistens über die eigentliche Cutis in die Tiefe, selbst über den Panniculus hinaus auf die Muskeln, Gelenke, das periarticuläre Bindegewebe über und müssen daher jedenfalls durch spastische Erscheinungen an grösseren Gefässstämmen bedingt sein.

Auch die toxischen Oedeme lassen sich nicht gut anders als durch nervöse Incoordination in der Blutcirculation erklären. So viele Mühe man sich auch schon gegeben hat, einen Zusammenhang zwischen Nierenerkrankung und Hautödem zu finden, so können doch die bisherigen Erklärungsversuche alle als gescheitert betrachtet werden. Die Hydrämie und selbst die hydrämische Plethora der Nephritiker als solche ist nach Cohnheim's Versuchen nicht hinreichend, um die Hautwassersucht bei Nephritis und beim Scharlach zu erklären. Und örtliche Störungen z. B. an den Capillargefässen der Haut, auf die man bei der Scharlachnephritis zu rekurriren geneigt war, sind nach meinen diesbezüglichen Untersuchungen nicht vorhanden; abgesehen davon, dass auch durchaus nicht jede lokale Veränderung der Haut, sondern nur Verengerungen der Venenbahnen geeignet wären, die Oedeme wirklich verständlich zu machen. Eine anatomische Grundlage für das nephritische Oedem fehlt also bisher vollkommen. Uebrigens würden auch nur für die bleibenden Oedeme der parenchymatösen Nierenentzündungen solche organischen Veränderungen der Hautgefässe zur Erklärung brauchbar sein. Die rasch vorübergehenden Oedeme bei der Schrumpf-

niere vertragen sich garnicht mit solchen Alterationen, sondern nur mit einer neurogenen Entstehungsweise.

Diese wechselnden Oedeme bei der Nierencirrhose schliessen sich am nächsten an die besprochenen grösseren Formen akuter Oedeme an und unterscheiden sich nur dadurch, dass sie vorzugsweise an den Unterextremitäten, in der Knöchelgegend und überhaupt gerne dort auftreten, wo die Haut dünn, fettlos und leicht verschieblich ist, d. h. an den Prädilectionsstellen aller Oedeme aus allgemeiner Ursache.

Wenn aber diese Oedeme als spastische aufzufassen sind, dann liegt es nur zu nahe, auch die bleibenden Wassersuchten der Nephritiker für toxischen und rein functionellen Ursprungs zu halten. Auch bei diesen Oedemen liefert die anatomische Untersuchung der Haut in Bezug auf die Hautgefässe ein negatives Resultat. Es kann sich hier allerdings nicht um einen periodisch auftretenden Spasmus, sondern nur um eine andauernd stärkere Tonisirung der Hautgefässe handeln. Das zum Oedem führende Missverhältniss zwischen dem Blutzu- und abfluss wird wesentlich mit bedingt durch abhängige Lage und stellt sich zuerst und in höherem Grade an den unteren Extremitäten ein. Aehnlich zu erklären sind wohl auch jene Oedeme in der Nachbarschaft der leichten primären tuberkulösen Herde an der Haut und der Schleimhaut, jenes gedunsene Aussehen der skrophulösen Kinder, welches viele Autoren heute als neben der Tuberkulose bestehend und nur die Infection begünstigend von der Tuberkulose unter dem Namen lymphatischer Constitution oder „Lymphatismus“ trennen wollen. Gewöhnlich ist es die Haut der Augenlider, der Nase und der Oberlippen, weiterhin auch die der unteren Backen- und oberen seitlichen Halspartien oberhalb der Kieferdrüsen, welche das primär tuberkulöse Oedem aufweisen. Es entspricht diese Localisation genau dem ersten Auftreten der Tuberkulose an der Conjunctiva und Cornea, der Nasenschleimhaut und dem Gehörgange.

Mit diesen toxischen Oedemen betreten wir bereits das Gebiet der chronischen Oedeme, die mit einem dauernden Verlust der Elasticität der Haut einhergehen. Besonders die Wassersuchten der Nephritiker bieten an den unteren Extremitäten nach längerer Dauer ein Bild, welches sich in jeder Hinsicht von dem oben gezeichneten des elastischen Oedems unterscheidet. Die trockene, stark gespannte, bläulichweiss schimmernde Haut lässt sich leicht tief eindrücken und kneten, sie ist plastisch geworden, man fühlt beim Drucke keinen elastischen Widerstand. Die bei Seite gedrückte Flüssigkeitsmenge ersetzt sich nur sehr langsam wieder, eine Delle bleibt lange bestehen; die von Punkt zu Punkt verschiedene elastische Spannung der Haut ist durch Ueberdehnung verschwunden und an ihre Stelle ist der überall gleichmässig wirkende Flüssigkeitsdruck getreten. In der Ruhelage senkt sich demgemäss die Flüssigkeit innerhalb der Haut nach den tiefsten Punkten hin, wird aber überall auch leicht durch äusseren Druck, durch Binden, Bandagen, engsitzende Kleidungsstücke zurückgehalten. Ja, der äussere Druck kann bei längerer Dauer der Haut ihre schon geschwundene Elasticität bis zu einem gewissen Grade wieder verleihen.

Zu den chronischen spastischen, rein functionellen Oedemen rechne ich noch das kachektische und das paralytische; bei beiden Formen ist der histologische Befund in Bezug auf die Gefässstructur ebenfalls durchaus negativ. Die Oedeme bei Paralyse der Extremitäten erklären sich durch eine Incongruenz im Tonus der vom Centrum nicht mehr erregten, nur unter dem Einfluss der peripheren Ganglien stehenden, hypertonisirten Gefässe. Auf die Lähmung folgt zunächst eine Anämie und bei relativer Schwäche des arteriellen Tonus: Oedem. Eine solche hat die Einwirkung der Schwere an gelähmten Gliedern natürlich leicht zur Folge und demgemäss findet sich das paralytische Oedem meist nur an den Fussgelenken, Unterschenkeln, Handrücken. Weniger klar liegen die Verhältnisse beim kachectischen Oedem, da bisher eine genaue Begrenzung des Begriffes vollkommen fehlt. Wenn bei abzehrenden Krankheiten ohne Intercurrenz eines Herz- oder Nierenleidens schliesslich an abhängigen Körpertheilen Oedem eintritt, so liegt die Ursache desselben jedenfalls nicht an der schlechten Blutbeschaffenheit im allgemeinen, an der Hydrämie. Denn zugleich besteht Anämie und daher eine accomodative Verkürzung des gesammten Gefässbaumes der Haut. Wir wissen aber, dass bei allen Hypertonien die Disposition zum Oedem gegeben ist, da leicht eine Incoordination des Arterien- und Venentonus eintritt. Mir scheint nun, dass es für die sog. kachectischen Oedeme am nächsten liegt, den Grund für ein solches Ueberwiegen des Venentonus in der Aufsaugung toxischer Produkte aus dem Gewebe anzunehmen. Speciell von der Phthisis wissen wir mit Sicherheit, dass unter ihrem fortdauernden Einflusse das Hautgewebe allmählich besondere Eigenschaften annimmt. Wie die ersten und oberflächlichsten, sog. skrophulösen Affectionen bereits zu Oedem Veranlassung geben, so deuten später die kolbigen Verunstaltungen der Fingerenden auf eine specifische stauende Einwirkung des Giftes hin. Und im finalen Stadium, wo die kachectischen Oedeme und die colliquativen Schweisse auftreten, wird die Haut sogar ein guter Nährboden für die Bacillen; es kommt hin und wieder zu wahren tuberkulösen Geschwüren, zu käsigem Zerfall, der der Haut von vornherein fremd ist (s. Tuberkulose der Haut).

Die bisher betrachteten functionellen Oedeme bilden aber nur einen kleinen Theil aller mechanischen Hautwassersuchten. Weit häufiger und leichter verständlich sind die von äusseren oder inneren mechanischen Missverhältnissen abhängigen, nicht functionellen Oedeme, wie sie durch äusseren Druck, durch die Schwere, durch lokale Thrombose und allgemeine venöse Stauung herbeigeführt werden.

Man versteht die bei den mechanischen Oedemen in Betracht kommenden Kräfte besser, wenn man sie stets auf die Grundgleichung zurückführt, die ebensowohl für die physiologische Lymphabsonderung, wie für alle Oedeme (entzündliche und nicht entzündliche) Geltung hat:

$$l = a - v,$$

worin a die im Querschnitt einer Hautarterie in der Zeiteinheit passirende Flüssigkeitsmenge, v und l die entsprechenden Flüssigkeitsmengen bedeuten, welche in derselben Zeit die Venen und Lymphgefässe durch-

fliessen, die der Arterie entsprechen. Dabei ist von dem insensiblen Wasserverlust und von den geringen Flüssigkeitsquantitäten abgesehen, welche zur Erhaltung der Wachsthums- und Ernährungsprocesse in der Haut verbleiben und mit den Auswurfstoffen wieder zurückkehren.

In dieser Gleichung liegt zunächst die Erklärung der Kompressionsödeme, indem jede Verengerung des Venenquerschnittes eine Verkleinerung von v und eine entsprechende Vergrösserung von l zur Folge hat. Dabei ist jedoch zu beachten, dass die Stärke des Oedems weniger von der Hochgradigkeit des Hindernisses in einzelnen Venenstämmen, als vielmehr von dem Umstande abhängt, ob alle oder doch weitaus die meisten Venen der Region in ihrer Lichtung eine Beeinträchtigung erfahren. In letzterem Fall kann das Hinderniss geringfügiger Natur sein und doch ein stärkeres Oedem zur Folge haben als die vollständige Abklemmung der Hautvene. Es gilt in dieser Beziehung und aus denselben, dem Collateralkreislauf entspringenden Gründen dasselbe, was wir früher bei Besprechung der Stauungshyperämie konstatirten. Daher ist die circuläre Kompression der Extremitäten (durch eine Binde, ein Strumpfband) eines der sichersten Mittel, um jederzeit, auch an gesunder Haut ein Oedem zu erzeugen; nicht etwa, weil dadurch Lymphgefässe komprimirt würden, was für sich allein nicht den mindesten Hydrops der Haut zur Folge haben würde, sondern weil die Venen des ganzen Körpertheils dabei stärker komprimirt werden als die starreren Arterien und mithin v im Vergleiche zu a rascher abnimmt. Eine so starke elastische Abschnürung, dass dabei Arterien und Venen gleichmässig undurchgängig werden, führt bekanntlich nicht zum Oedem des Gliedes.

Die Schwere ist die zweite Hauptursache der im engeren Sinne bedingten Wassersuchten. Wie wir ja bei der Stauungshyperämie bereits besprochen haben, ist diese Wirkung nicht einfach so zu verstehen, als ob der Druck der Blutsäule sich an den Beinen lediglich zu dem inneren Drucke, wie er in den Venen herrscht, addire und daher voll als Ueberdruck zur Geltung komme. Dann müsste ja ein derartiger Ueberdruck mit Neigung zum Oedem schon beim Gesunden beständig vorhanden sein. Hier wird dasselbe aber eben durch das natürliche Hülfsmittel eines stärkeren Tonus der Gefässe kompensirt und zwar ebensowohl in den Arterien wie in den Venen. Wir sahen nun, dass auf dem Boden dieses stärkeren Gefässtonus die venöse Stauung sich mit ihren Folgen der passiven Dehnung und Varicenbildung als eine „Senkungshyperämie in vivo“ entwickelt, wenn der starke Tonus aller Gefässe die vis a tergo nahezu aufhebt. Bedingung eines Stauungsödems durch Schwere ist aber wie bei jedem Oedem das Wachsthum der Differenz a — v. Da nun die Arterien des Beines den auf ihnen ebenfalls lastenden Druck der Schwere durch stärkeren Tonus auch ihrerseits paralysiren, so kann a keinen abnorm hohen Werth besitzen und es ist ohne weitere Störung kein Grund einzusehen, weshalb v zur Bewältigung von a nicht hinreichen sollte. Deshalb finden wir auch durchaus nicht bei allen varicösen Unterschenkeln zugleich Oedem, ja, es ist nur in der geringeren Zahl der Fälle vorhan-

den. Was hinzukommen muss, ist ein Wachsthum von a oder ein Absinken von v.

Ein Nachgeben des arteriellen Tonus findet sich bei den Gravitationsödemen jugendlicher, in der Entwicklung begriffener Individuen, wie Bäcker und Kellner, welche übermässig lange Zeit in aufrechter Stellung zubringen, etwa wie sich bei solchen durch Insufficienz der Muskeln und Bänder Plattfuss entwickelt. Bei älteren Leuten wird zeitweise durch künstliche Reizungen und Ekzeme eine Hyperämie der varicösen Unterschenkel, damit ein Anwachsen von a und die Entstehung eines Oedems bewirkt; doch gehört dieses alsdann in die Kategorie der entzündlichen Oedeme. Ein unentzündliches Oedem durch Verminderung des arteriellen Tonus kommt im späteren Lebensalter nur selten vor und dann nur bei Greisen und herabgekommenen Individuen.

Dagegen walten im reiferen Alter die Oedeme durch Verminderung von v vor. Vor allem ist es die Erschwerung des Venenabflusses durch die immer stärker sich ausbildende Senkungshyperämie, welche hier in Betracht kommt. Allmählich wird an einzelnen Stellen die Barrière, welche der Klappenapparat unter Varicenbildung der Wirkung der Schwere entgegenstellte, überwunden, die Senkungshyperämie dringt in den Bereich der klappenlosen, kleinen Venen vor, ihren Tonus abschwächend und ihre Resorptionsfähigkeit für Lymphe vernichtend. Die Haut dieser Stellen am Unterschenkel, an den Fussknöcheln wird gedunsen, durch die hindurchschimmernden, stark erweiterten, subcutanen Venen blau oder violett gefärbt. Es bildet sich ein rothes Netz cutaner Venen, sodann eine capillare Hyperämie aus und endlich tritt Diapedese rother Blutkörperchen, Nekrose und Geschwürsbildung an den betreffenden Stellen ein.

So wie die Schwere an den abhängigen Körpertheilen wirkt die allgemeine venöse Stauung auf die Haut des ganzen Körpers. Bei nicht compensirten Herzfehlern treten mit der Erschwerung der Blutaufnahme in das rechte Herz zugleich Oedeme auf, die zuerst an gewissen Prädilectionsstellen sich einstellen, mit der Erleichterung des venösen Abflusses wieder schwinden, um schliesslich in allgemeinen Hydrops auszuarten. Auch die Oedeme der Herzkranken sind rein mechanischen Ursprungs.

Erst in vierter Linie ist die Venenthrombose als Ursache des Oedems zu nennen. Nur selten kommt es vor, dass die Venen einer Region mit sämmtlichen Collateralen, analog wie durch die Gipsthromben in den Versuchen von Solnitschefsky, verstopft sind. Dann muss es allerdings zu hochgradigstem Oedem, weiterhin auch zur Stase und zur Gangrän kommen. Selbst die Thrombose der Vena cruralis pflegt bei sonst Gesunden nur ein Oedem der Knöchel und des Fussrückens hervorzurufen und dieses vergeht bei zweckmässiger Lagerung und mechanischer Compression in wenigen Tagen, wenn die venösen Collateralen sich genügend erweitert haben. Zu den mechanischen Oedemen sind fünftens noch gewisse Fälle von sog. collateralem Oedem zu rechnen. Man hat unter diesem Namen diffuse

38M.

Schwellungen der Haut und des subcutanen Gewebes zusammengefasst, die oberhalb tiefliegender Eiterherde des subfascialen, intermuskulären, periostalen Bindegewebes, oberhalb von Pleuraexsudaten, in der Gesichtshaut bei Abscessen des Zahnfleisches, der Highmorshöhle, an der Vorhaut beim Vorhandensein von Schankern, an den Augenlidern bei jeder entzündlichen Affection der Umgebung auftreten, parallel mit dem Reifen und der Vergrösserung der Entzündungsherde an Ausdehnung zunehmen, keinen Calor, Rubor und Dolor aufweisen und nach chirurgischer Beseitigung der Spannung im tiefen Herde sofort zurückgehen. Diese ausstrahlenden Oedeme sind nicht alle von gleicher Herkunft. Nur der kleinste Theil kann als wirklicher Entzündungshof, d. h. als eine abgeschwächte Entzündung betrachtet werden (Cohnheim, Rindfleisch, Birch-Hirschfeld, Ziegler). Für die meisten hat die ältere Anschauung mehr Berechtigung, dass es sich um seröses Exsudat handelt, welches im Entzündungsherde entstanden, durch den daselbst herrschenden Druck, in die Umgebung gepresst ist (Hunter, Roser, Zimmermann). Und für die in noch weiterem Umfange, in bedeckendem, andersartigem Gewebe (Haut des Brustkorbs bei Empyem der Pleura) auftretenden Oedeme haben wir auf die Entzündungs- und Verdrängungstheorien auch zu verzichten und eine einfache Stauung anzunehmen (Bardeleben, Billroth, Hüter, Recklinghausen). Eine solche kann durch Venencompression innerhalb des Entzündungsherdes oder seitlich durch denselben zu Stande kommen, aber auch weit ausserhalb des letzteren, nämlich überall dort, wo derselbe und die ödematöse Nachbarschaft ihr Blut in gemeinsame grössere Venen entleeren. Klemensiewicz verdanken wir den Nachweis, dass die aus entzündeten Geweben kommenden Venen erweitert sind. Es kann daher auch leicht eine collaterale Rückstauung des Blutes im Umkreise des Entzündungsherdes entstehen. Sowohl die Stauungsödeme wie die Verdrängungsödeme unter den collateralen sind mechanischer Natur; letztere werden grössere Mengen von Eiweiss und Leukocyten (bei eitrigem Hauptherde) aufweisen als erstere.

Unter allen diesen mechanisch bedingten Oedemen kann man — wie bei den toxischen — akute, elastische von chronischen, plastischen Formen trennen. Die Oedeme durch Compression, Venenthrombose, collaterale Stauung liefern mehr Beispiele der ersteren, die Hydropsien durch Schwere und allgemeine venöse Stauung mehr der letzteren. Aber natürlich kann auch eine dauernde Compression, z. B. unterhalb einer circulären Narbe des Unterschenkels zu einem plastischen Oedem der Knöchelgegend führen. Beide Formen unterscheiden sich als mechanisch bedingte durch ein gemeinsames Characteristicum von den später zu besprechenden entzündlichen Oedemen: sie enthalten ein Gewebswasser von demselben Salzgehalt wie das Blutserum, von beträchtlich geringerem Albumingehalt, mit wenig Leukocyten und relativ mehr rothen Blutkörperchen. Der Albumingehalt sinkt bei längerem Bestande des Oedems.

Unter sich differiren sie aber bedeutend in ihrer Rückwirkung auf das Hautgewebe. Das akute, elastische Oedem zeigt keine anderen

Veränderungen als wie sie die mechanische Erweiterung der Lymphspalten mit sich bringt. Je nach dem Sitze des Oedems sind in einer Reihe der Fälle die Lymphspalten der gesammten Cutis, des Papillarkörpers und des Hypoderms gleichmässig dilatirt, in einer anderen Reihe dagegen ganz vorzugsweise die grossen Lymphräume des subcutanen Gewebes und die Lymphscheiden der grösseren Gefässe bei ihrem Eintritt in die Cutis. Die beste Uebersicht über dieses Lakunensystem gewinnt man an nicht zu feinen Schnitten, die auf Elastin gefärbt sind. Während sonst das elastische Fasernetz das collagene in regelmässiger Weise durchwirkt, ist es bei akutem Oedem durch die Spreizung der collagenen Bündel noch auffälliger als diese selbst aus der Lage gebracht. Zum Theil sind divergirende Reihen elastischer Fasern zu dickeren Bündeln zusammengedrängt, zum Theil, wo sie über breitere Lücken des Gewebes ausgespannt sind, gedehnt und selbst abgerissen. Im Anschlusse an die Lymphspalten sind auch die Lymphgefässe erweitert, doch nicht in dem Maasse wie die Lymphspalten und lange nicht so bedeutend, wie bei lange bestehenden Oedemen. Die Blutgefässe der Haut einschliesslich des Papillarkörpers zeigen keine Erweiterung und sind leer, was nicht auffallen kann, da die Haut bei akutem Oedem einen ungewöhnlich hohen inneren Gewebsdruck besitzt. Die subcutanen Blutgefässe dagegen und besonders die Venen sind weit. Die stärkere Contraction dieser Gefässe überrascht man nur, wenn man die spastisch ödematöse Haut in vivo vereist und dann sofort in Osmiumsäure oder Tannin fixirt. Das collagene Gewebe zeigt keine weitere Veränderung als die der mechanischen Auseinandertreibung. Die Oberhaut ist durchaus normal; ebenso die Follikel, Knäuel und Muskeln, die nur bei stärkerem Oedem in grossen Lymphspalten geradezu schwimmen. Von einer lokalen Leukocytose oder sonstigen „Entzündungserscheinungen, wie sie von einigen Autoren beschrieben wurden, findet sich bei dem rein spastischen, akuten, unentzündlichen Oedem (z. B. der Urticaria) nichts.

Je länger das Oedem besteht, desto stärkere Rückwirkungen erleidet das Hautgewebe. Zunächst ändert sich der Typus des Spaltensystems. Statt der mehr vereinzelten, grossen Lücken, die beim acuten Oedem sofort auffallen, finden sich viel gleichmässiger verbreitet eine Unzahl kleiner und mittelgrosser, durch welche die ganze Cutis verbreitert, gedunsen, grobporig erscheint. Die dickeren collagenen Bündel sind durch Eindringen der Saftspalten in dünnere und allerfeinste aufgefasert, ihre straffe Schichtung ist mehr oder weniger verloren gegangen, ihr Verlauf welliger geworden. Das elastische Gewebe schwindet immer mehr, je länger das Oedem dauert. Zuerst merkt man die Einwirkung an dem Elastin des Papillarkörpers. Die feinen Ranken desselben sind verdünnt, schwierig färbbar und schwinden schliesslich ganz, vom Epithel nach abwärts. In alten Fällen von Oedem des Unterschenkels bei Nephritis, Vitium cordis etc. ist das elastische Netz des Papillarkörpers vollständig verloren gegangen, während das collagene, früher feinfibrilläre Gewebe desselben gedunsen, weitmaschig erscheint, ähnlich dem Schleimgewebe in der Textur, doch

ohne dessen Gehalt an Schleim- und Spinnenzellen. Die Papillen sind angeschwollen, abgerundet und abgeflacht und das epitheliale Leistennetz ist dementsprechend auch abgerundet und flachwellig. Die elastischen Fasern der Cutis sind auch grösstentheils geschwunden, die zurückbleibenden verdünnt und schwächer färbbar, häufig in der Richtung der Hauptanschwellung der Cutis langgestreckt. Sie enden häufig mit so feinen Spitzen, wie man sie normalerweise nur im Papillarkörper trifft. An den elastischsten Hautpartien, wie am Hodensack z. B., ist der Schwund des Elastins relativ am stärksten.

Durch diesen Elastinmangel büsst die ödematöse Haut natürlich mit der Zeit immer mehr an Elasticität ein, d. h. die spontane, elastische Rückordnung des collagenen Gewebes, welches durch Druck oder die Bewegung des Körpers verschoben ist, geschieht immer träger und unvollkommener, die Muskeln der Haut verlieren einen grossen Theil ihrer Wirkung auf die Hauttextur. Dadurch ist wieder ein neuer Grund gegeben, welcher die ödematöse Anschwellnng der Cutis begünstigt. Indem das Oedem direkt das Elastin angreift, vernichtet es den bei der Heilung des Oedems wichtigsten Faktor und führt so einen unheilvollen Circulus vitiosus herbei, der mit vollständiger Widerstandslosigkeit der Haut, Bersten der Oberhaut und Lymphorrhoea externa endet. Möglicherweise leidet auch mit der Zeit die Muskulatur der Haut, doch war das in den von mir untersuchten Hautstücken noch nicht der Fall.

Stets aber geht bei längerer Dauer das subcutane Fettgewebe eine regressive Metamorphose ein. Die Fetttropfen verkleinern sich, bis schliesslich einfache endotheliale Platten an ihrer Stelle zurückbleiben, die von grossen, unregelmässig zusammengefallenen Lymphspalten getrennt sind. Das ganze Fettläppchen schrumpft auf den halben bis vierten Theil des ursprünglichen Volumens ein und gleicht einem zusammengefallenen, grobmaschig spongiösen Gewebe, in welches sehr verengte Blutgefässe und hier und da atrophische oder ödematöse Knäueldrüsen eingebettet sind.

Die epithelialen Anhangsgebilde der Haut werden erst spät vom Oedem beeinflusst und unterliegen dann einfach der regressiven Metamorphose, wie das Deckepithel und die Haarbälge, oder zuweilen quellen sie auch und participiren am Oedem, wie die Knäueldrüsen. Schliesslich bei immer schlechterer Ernährung (O-Mangel) schrumpfen die Epithelien und bringen es nicht mehr zur Neubildung; das Deckepithel verdünnt sich hauptsächlich in der Stachelschicht, während die Hornschicht ihre Dicke lange Zeit behält, unter Abnahme ihres Fettgehaltes. Schliesslich wird das Deckepithel bei zunehmender Spannung des Oedems vom schwellenden Papillarkörper so sehr ausgedehnt, dass es reisst. Die Neubildung der Haare hört auf und nach dem Ausfall derselben schrumpfen die Haarbälge auf feine Zellstränge zusammen.

Ein von diesem gewöhnlichen Bilde des mechanischen Oedems ganz abweichendes liefert allein das Gravitationsödem und lediglich deshalb, weil hier eine Senkungshyperämie nicht bloss konkurrirt, sondern den ganzen Process einleitet. In einer derartig geschwollenen, blaurothen

Haut des Unterschenkels sind auch in der Leiche noch die Blutgefässe, besonders Venen und Capillaren, maximal erweitert, an einzelnen so sehr, dass ein angiomatöser Eindruck entsteht. Die Gefässwände in der Cutis und dem Papillarkörper sind durch Zellenneubildung verdickt. Die ganze Haut ist, was bei den einfachen Oedemen nicht vorkommt, abnorm zellenreich, und zwar finden sich in diffuser Vertheilung grosse Spindelzellen mit reichlichem Gehalt an Spongioplasma und mässigem an körnigem Protoplasma. Um die Gefässe dagegen und besonders an deren Theilungsstellen werden auch ziemlich grosse Plasmazellen gebildet. Wo diese sich noch mehr anhäufen, gewinnt die Haut streckenweise das Ansehen von Granulationsgewebe, wozu die Weite der Gefässe und das interstitielle Oedem das ihrige beitragen. Abgesehen von diesen progressiven Veränderungen finden sich aber alle übrigen Symptome des mechanischen, chronischen Oedems, die Aufsplitterung des collagenen, der Schwund des elastischen Gewebes, die Atrophie der Epithelgebilde. Doch macht die letztere an einigen Stellen auch einer Hypertrophie des Leistennetzes Platz, an wieder anderen, wo die venöse Stauung einen hohen Grad erreicht, ist das Epithel streckenweise von der Cutis gelöst und eine Blasenbildung im Gange. Eine mehr oder weniger ausgeprägte Pigmentanhäufung, besonders in den oberen Theilen der Cutis und im Papillargewebe, entsprechend den in den letzteren Theilen häufigen, umschriebenen Blutaustritten, wahrscheinlich diapedetischen Charakters, vollenden das Bild dieses Stauungsödems. Von ihm zu den Bildern der elephantiastischen Verdickung und warzigen Hypertrophie der Oberfläche, wie sie uns bei der Elephantiasis nostras und dem Ulcus cruris begegnen werden, kommen viele Uebergänge vor; es schwindet in diesen Fällen das interstitielle Oedem im Innern der Bindegewebsbündel, welche sich verdicken und deren Spalten sich noch mehr mit protoplasmareichen Zellen füllen, während die gröberen Spalten und die Lymphgefässe nun eine erheblichere Erweiterung aufweisen; mit dieser collagenen Hypertrophie combinirt sich gewöhnlich eine epitheliale Neubildung weniger der Epithelanhänge als des Deckepithels.

Ehe wir von den mechanischen Oedemen zu den entzündlichen übergehen, müssen wir noch einer Theorie gedenken, welche neuerdings durch die bedeutsame Arbeit von Heidenhain über die Lymphagoga das allgemeine Interesse in Anspruch nimmt, die Theorie der „functionellen Oedeme". Nach dieser ist die Wasserabscheidung und die Abgabe einzelner — durchaus nicht aller — festen Stoffe der Lymphe aus dem Blute eine Function der Capillarendothelien, sie entstehen nicht durch Filtration, sondern durch Secretion. Diese Theorie ist in ihrem Grundgedanken nicht neu. Jankowsky und Rogowicz, Tigerstedt und Santesson, Klemensiewicz und Börner haben mehr oder minder deutlich „die Transsudation aus dem Blute einer aktiven Thätigkeit derjenigen Zellen, welche die Capillarwand zusammensetzen" zugeschrieben und wurden hierzu hauptsächlich — wie Heidenhain — durch die Schwierigkeit bewogen, gewisse Thatsachen mit der mechanischen Theorie des Oedems in Einklang zu bringen. Aber erst Heidenhain hat, und zwar durch den Nachweis lymphagoger Stoffe mehr als durch seine theoretischen Auseinandersetzungen dieser Theorie neben der von Ludwig und Cohnheim begründeten mechanischen Theorie einen festen Platz und einen hohen Grad von Ueberzeugungskraft verliehen. Eigentlich dürften wir in einer Pathologie des Oedems die Heidenhain'sche Lehre übergehen, da nach dem Schlussabsatz seiner Arbeit die „Capillarsecretion"

strikte nur für „normale" Verhältnisse Geltung haben soll und Heidenhain für pathologische die Filtrationshypothese nicht nur als berechtigt zugibt, sondern für die Stauungsödeme sogar von keiner anderen als mechanischen Erklärung wissen will. Aber so bequem dürfen wir uns die Sache doch nicht machen; denn wenn wir bedenken, dass schon jede Bewegung eines Gliedes einen Theil der Muskel- und Hautvenen bereits in Stauung versetzt und dadurch auf mechanische Weise „Stauungslymphe" producirt, so können wir in Bezug auf die Lymphproduction eine scharfe Grenze zwischen physiologischen und pathologischen Verhältnissen am allerwenigsten zulassen. Was das Oedem zur pathologischen Erscheinung stempelt, ist nicht die Art der Lymphherzeugung, sondern die abnorme Rückwirkung des Erzeugnisses auf die Hauttextur, die bei einer gewissen Höhe der Lymphproduction und oft genug innerhalb des physiologischen Gebietes beginnt. Und sodann würde der Streit, der bei den Stauungsödemen — wohl verstanden, den immer als solche erkannten, grob mechanischen — ruhte, bei den nervösen und toxischen Oedemen, die wir ebenfalls als mechanische, gleichsam als „fein mechanische" betrachten, nur um so lebhafter entbrennen.

Eine ausführliche Widerlegung der Schlüsse, welche Heidenhain aus seinen physiologischen Experimenten giebt, ist hier nicht am Platze und auch nicht dringend nöthig, da die meisten Schwierigkeiten, welche der Autor in der Erklärung derselben durch die mechanische Theorie findet, bereits gelegentlich des kritischen Referates über die obengenannten Vorgänger Heidenhain's von mir gehoben worden sind*). Immerhin werde ich die betreffenden Punkte, welche von Heidenhain nicht berücksichtigt worden sind, andernorts mit Rücksicht auf seine Arbeit noch einmal ausführlich zusammenstellen. Hier kann ich nur kurz die fundamentalen Differenzen beider Anschauungen berühren.

Erstens sieht Heidenhain, wie man das ja auch früher annahm, für die im Gewebe befindliche Lymphe ein Maass in der bei den Experimenten im Ductus thoracicus aufgefangenen Lymphe. Daher unterschätzt er nach meiner Auffassung die Menge der ersteren bedeutend. Nach den Quantitäten der Canülenlymphe am ruhenden Thiere müsste die in der Haut gebildete Lymphe wenig mehr als null betragen und trotzdem lehrt uns jeder oberflächliche Schnitt des gesunden Papillarkörpers bei Vermeidung der Blutung und der Gerinnung der Lymphe, dass der kleinste Bezirk des Papillarkörpers fortdauernd Lymphe tropfenweise producirt.

Zweitens berücksichtigt Heidenhain nicht die von mir zu wiederholten Malen hervorgehobenen Thatsachen aus der Anatomie der Haut, speciell die übergrosse Weite des Gesammt-Venenquerschnittes, welche für die blosse Blutabfuhr der Haut gewiss nicht bemessen ist.

Drittens spricht Heidenhain beständig von dem Effekt der Venenstauung nur in dem Sinne, dass dadurch der Capillardruck und somit die Filtration erhöht werde, aber nie in dem Sinne der mechanischen Theorie, wie sie von mir aufgefasst wird, dass durch die Venenstauung immer zugleich zwei lymphtreibende Momente zugleich eingeführt werden, nämlich erstens der höhere Capillardruck und zweitens die Herabsetzung oder vollkommene Aufhebung der Rückfiltration in die Venen hinein aus dem Gewebe.

Durch die letztere allzuenge Fassung der Filtrationstheorie erschwert sich Heidenhain das Verständniss seiner eigenen Resultate bedeutend, die sich, wie auch nicht anders zu erwarten, in ihren Hauptmomenten direkt als Folgen der von uns vertretenen mechanischen Theorie ergeben. Er nennt nur beiläufig Senator als Repräsentant der Ansicht von der Rückfiltration der Lymphe und zwar wird dieselbe auf Versuche von Magendie zurückgeführt. Heidenhain übersieht dabei, dass ich schon viel früher diese Ansicht als nothwendige Consequenz aller anatomischen, physiologischen und pathologischen Thatsachen über die Hautlymphe hingestellt und verfochten und mich dabei auf ganz andere Arbeiten und neuerdings speciell auf die von Klemensiewicz gestützt habe. Eigentlich hat er nach seinen eigenen Worten auch gar kein Recht, die Rückfiltration als unbewiesen zu betrachten, denn erstens giebt er ihre Möglichkeit direkt zu, indem er sagt, dass die Bedingungen nur zu einem „lebhaften" Flüssigkeitsstrom vom Gewebe in die Venen

*) Die nicht entzündlichen Oedeme der Haut. Eine historisch-kritische Studie. Mon. 1889. Bd. VIII. S. 446.

fehlen und zweitens lässt er das bei der Kochsalzinfusion den Geweben entzogene Wasser zum Theil in die Lymphwege, zum Theil direkt in das Blut abfliessen. Besteht aber eine stärkere Lymphproduction normalerweise und kommt sie nur im Ductus thoracicus nicht zur Geltung, weil schon vorher der concentrirtere Veneninhalt sich mit Wasser aus der Gewebslymphe wieder verdünnt hatte, dann entfallen schon die meisten Schwierigkeiten, auf die Heidenhain aufmerksam macht.

Es ist dann selbstverständlich und durchaus nicht auffallend, dass der erhöhte Arteriendruck nicht entfernt die lymphtreibende Wirkung besitzt wie die venöse Stauung.

Und es ist weiter die von Heidenhain gefundene Thatsache recht wohl erklärbar, dass bei Venenunterbindung die Lymphe einerseits reich an rothen Blutkörperchen, ihr Serum aber ärmer an gelösten Albuminaten wird. Denn falls bei Venenstauung Lymphe von gleichem Albuminatgehalt abgesondert wird, muss dieselbe in den Lymphstämmen um so viel ärmer an Albuminaten erscheinen, als sie an Wasser vermöge gehinderter Rückfiltration reicher geblieben ist. Hat aber Runenberg Recht, so sinkt mit steigendem Druck der Eiweissgehalt des Filtrates und die Stauungslymphe wird sogar aus zwei Gründen ärmer an Albuminaten. Die Diapedese rother Blutkörperchen unter denselben Verhältnissen beweist nichts für einen grösseren Uebertritt von Eiweiss. Diese Thatsache hat man schon vor Heidenhain's Arbeit ganz gut mit der Filtrationstheorie in Einklang zu bringen gewusst. Das Neue sind einmal die Auffindung gewisser chemischer Körper, Circulationsgifte, nach deren Injection in das Blut, die aus den Hauptlymphstämmen auffangbare Lymphe in ganz überraschender Weise in die Höhe getrieben wird und sodann einige neue Versuchsanordnungen mit schwierig zu deutenden Resultaten über die Lymphabsonderung, mit oder ohne Einführung lymphagoger Stoffe.

Nach Injection jener Körper (Krebsextrakt, Blutegelextrakt, Pepton), welche — neben den schon immer bekannten, wasseranziehenden Salzen und ähnlichen Substanzen— eine neue Klasse der Lymphagoga darstellen, wird die Lymphe sehr reichlich abgesondert, reich an Albuminaten, zuerst durch Niederschlag von Eiweisskörpern getrübt, später wieder hell und gerinnt langsam oder garnicht mehr; die anorganischen Salze sind in derselben qualitativ und quantitativ nicht verändert. Heidenhain zeigt, dass erhöhter arterieller Druck nicht die Ursache dieser Lymphproduction sein kann, denn sie tritt auch nach Unwegsammachung der Aorta ein; aber wir erfahren nicht, weshalb sie nicht die Folge einer starken, toxischen Einwirkung auf die Nerven und Muskeln der Gefässe und einer in Folge derselben eintretenden Incoordination zwischen Arterien und Venen sein kann. Bei einzelnen, wie beim Pepton, kommt sogar eine allgemeine Blutstauung begünstigend hinzu; aber Heidenhain weist nach, dass eine Lymphorrhoe im Ductus thoracicus auch ohne diese sich erzeugen lässt. Die sehr hohen Zahlen der Lymphproduction sprechen nur für ein sehr grosses Missverhältniss zwischen Blutzu- und abfuhr. Die vorübergehende Trübung der Lymphe spricht vielmehr für eine Ausschwemmung der Gewebsalbuminate durch dieselbe, als für ihre Secretion durch Capillarendothelien und die gleichzeitige Abnahme des Blutserumgehaltes an Albuminaten beweist noch durchaus nicht, dass der höhere und höher bleibende Albumingehalt der Lymphe auf Kosten der Eiweisstoffe des Blutserums zu Stande kommt. Denn jene Abnahme ist sehr unbedeutend; die Albuminate des Blutserums sind nicht ensprechend vermindert, wie die der Lymphe vermehrt sind und man kann nicht mit Sicherheit behaupten, dass die Lymphe deswegen albuminreicher ist, weil das Eiweiss aus dem Blute secernirt worden ist. Und wenn Heidenhain diese toxische Lymphorrhoe versiegen sah, nachdem er durch langdauernde Anämie die Capillarendothelien unreizbar gemacht hatte — im Gegensatz zu der nicht versagenden Injection hygroskopischer Substanzen —, so ist damit wieder ein solcher Eingriff in den gesammten Gefässtonus der Organe geschehen, dass das Resultat sich ebenso gut für die Erklärung des Oedems durch Incoordination des Arterien- und Venentonus verwerthen lässt.

Die Thatsache, dass nach Injection der von Heidenhain entdeckten Lymphagoga die Lymphe vorübergehend getrübt und dauernd albuminreicher wird — also der gewöhnlichen Stauungslymphe in der That nicht entspricht — würde auffallender sein, wenn wir nicht gerade Heidenhain die Kenntniss der anderen Thatsache verdankten, dass auch die Lymphe nach fast vollständigem Aortenverschluss und ohne Beihülfe jener Lymphagoga dieselbe vorübergehende Trübung und dauernde Albu-

minerhöhung, ja gegen Ende eine gelbliche oder röthliche Färbung aufweist. Denn diese Lymphe kann doch gewiss nur als eine Folge der hochgradigen Stauung betrachtet werden, welche jede Aortenabklemmung begleitet. Heidenhain weist bei diesem anfangs mitgetheilten Versuche geradezu auf die Identität dieser qualitativen Aenderung der Lymphe mit jener durch seine Lymphagoga erzielten hin, führt dieselbe aber merkwürdigerweise nicht auf die forcirte universelle Stauung, sondern auf eine Secretion der Capillarendothelien zurück.

Nach meiner Meinung verdanken wir Heidenhain sehr viel in dieser Frage, nur nicht den Umsturz der mechanischen Theorie des Oedems. Zunächst verdanken wir ihm den Nachweis von Stoffen, welche eine geradezu eklektische Wirkung auf die Lymphströmung entfalten. Dieselben reihen sich den oben besprochenen toxischen Körpern an. Der Mechanismus ihrer Wirkung ist für jeden einzelnen noch zu erforschen. Unser bisheriges Wissen spricht durchaus nicht dagegen, dass sie eine Incoordination im Tonus der Gefässe herbeiführen. Ihre Existenz ist kein Grund, von der rein mechanischen Theorie aller nicht entzündlichen Oedeme abzugehen, aber ein neuer und bedeutender Hebel für die Erforschung der in der Pathologie so wichtigen toxischen Oedeme, deren experimentelle Bearbeitung sie bedeutend erleichtern.

Wir verdanken Heidenhain weiter den Beweis dafür, dass „die Menge des aus den Blutcapillaren austretenden Wassers und die Menge der aus ihnen zu den Geweben hinströmenden chemischen Bestandtheile in keiner nothwendigen Beziehung steht". Wie den Sauerstoff bei der Gewebeathmung entnimmt jeder Gewebsbestandtheil aus der ihn umspülenden Lymphe auch den ihm fehlenden Antheil organischer Substanzen und nach diesem Verhältniss, nicht nach dem vorgebildeten derselben Stoffe im Blute, ersetzt sich der Defekt derselben in der Lymphe aus dem Blute. Diese moderne, sehr berechtigte Auffassung des Vorganges verträgt sich sehr wohl mit einer rein mechanischen Erklärung des Durchtrittes des Wassers und der Blutsalze, d. h. der allgemeinen Lösungsflüssigkeit, soweit dieselbe nicht ebenfalls — natürlich in geringerem Grade — der „Chemotaxis" der lebenden Gewebe unterliegt. Aber diese nothwendige Concession, dass ausser der physikalischen Filtration die chemischen Anziehungskräfte der Gewebsbestandtheile in's Spiel kommen, involvirt noch keineswegs die Annahme Heidenhain's, dass „die Stoffwechselprodukte der verschiedenen Organe als Reize auf die Capillarzellen wirken der Art, dass sie in jedem Organe die Absonderung solcher Substanzen veranlassen, welche dem Bedarfskonto entsprechen". Die Hypothese, dass die Capillarendothelien nach eigenen Gesetzen secerniren, ist physiologisch unnöthig und stösst auf so schwere Bedenken, dass die Histologen sich wohl weder auf normalem, noch pathologischem Gebiete mit derselben befreunden werden. Wir sind gewohnt, die stärkere Leistung einer Zelle an eine grössere Menge und höhere Complication von Protoplasma gebunden zu sehen und mit der Secretion speciell geht in allen genau untersuchten Fällen auch eine histologische Veränderung des Zellenleibes einher. Wenn hiervon schon physiologischerseits an den Endothelplatten der Capillaren nichts wahrzunehmen ist, so vermissen wir derartige Veränderungen — was für uns mehr in das Gewicht fällt — gerade dort, wo Heidenhain das Optimum der „Lymphsecretion" vermuthet, bei der Urticaria (s. Angioneurosen). Die Pathologie bedarf der Heidenhain'schen Vorstellung für die Oedeme der Haut durchaus nicht und ich kann nur angesichts der Heidenhain'schen Arbeit in diesem Punkte wiederholen, was ich seiner Zeit gelegentlich der Arbeit von Tigerstedt und Santesson sagte: „Aber selbst wenn heute noch gegenüber der weitaus überwiegenden Anzahl leicht erklärbarer Vorkommnisse der eine oder der andere Fall der mechanischen Theorie Schwierigkeiten bereiten sollte, so würden wir uns wohl hüten, ein solches Danaergeschenk wie die „aktive Thätigkeit der Endothelien" anzunehmen".

Die einzige experimentelle Thatsache in Bezug auf die Urticaria, welche schon Auspitz fand und welche von mir Jahr aus Jahr ein bestätigt gefunden wurde*), dass nämlich das Oedem der Urticariaquaddel unter der Aderlassbinde zurückgeht, verträgt sich, wie ich sehe, auch durchaus nicht mit der Heidenhain'schen Ansicht, dass bei offenen venösen Bahnen die Capillarendothelien hypersecerniren. Denn dann müsste die hinzutretende Stauung die Menge des Secretes noch erheblich steigern. Andererseits liefert dieselbe Thatsache aber eine Bestätigung meiner Theorie

*) s. a. a. O. S. 126.

des abnorm hohen Venentonus bei der Urticaria. Denn wir können uns in der That keinen anderen Effekt der Aderlassbinde denken, als dass der pathologische Zuwachs an Tonus in den kleinen Venen durch die erzwungene Rückstauung aus den grösseren Hautvenen aufgehoben wird.

Die histologische Untersuchung der toxischen akuten Oedeme wird zu zeigen haben, ob irgend welche Veränderungen der Capillarendothelien dabei gefunden werden, welche den Veränderungen der Epithelien bei Secretionszuständen analog zu deuten sind. Dann, aber auch nur dann, würde die Secretionshypothese eine anatomische Basis besitzen und die „Secretionsödeme" würden als dritte Klasse sich zwischen die mechanischen und entzündlichen einschieben. Soweit wir heute nach der von Heidenhain selbst gezogenen Parallele mit der Urticaria ab ingestis urtheilen können, wird die Untersuchung voraussichtlich negativ ausfallen wie bei den übrigen toxischen Oedemen.

Ein ganz neues Gebiet betreten wir mit der Besprechung der entzündlichen Oedeme. Allerdings müssen wir, um eine einheitliche Klasse von Vorgängen vor uns zu haben, eine grosse Reihe von Oedemen hier ausschliessen, denen meistens bisher ein entzündlicher Ursprung zugeschrieben wurde. Es sind dieses die toxischen, urticariellen, neuralgischen, rheumatischen, nephritischen und die meisten collateralen Oedeme, welche wir bereits, theils auf theoretische Deductionen, theils auf den nahezu negativen histologischen Befund hin, als mechanischen Ursprungs hingestellt haben. Nur dort erscheint der Begriff eines entzündlichen Oedems gerechtfertigt, wo eine wirkliche Entzündung akuter, subakuter oder chronischer Art vorliegt. Somit würde dieses Kapitel eigentlich als Anhang bei den Entzündungen abgehandelt werden können und es ist auch in der That weder rathsam noch nothwendig, die sämmtlichen Dermatosen an dieser Stelle zu besprechen, bei welchen ein entzündliches Oedem vorgefunden wird. Es genügt hier, auf die Genese dieser Erscheinung und die fundamentale Differenz aufmerksam zu machen, welche zwischen ihr und dem mechanischen Oedem oder Stauungsoedem im weitesten Wortsinne besteht.

Wie wir noch im Kapitel der Entzündungen sehen werden, betrachten wir als Mittelpunkt und primäre Erscheinung einer jeden Entzündung ein flüssiges Exsüdat. Es ist nicht nothwendig, dass dasselbe in allen Fällen makroskopisch und mikroskopisch als solches nachweisbar sei. Es kann völlig zu einem parenchymatösen Oedem, zu einer Quellung der zelligen und intercellulären Substanzen verbraucht werden, ja nur zur Unterhaltung von Wachsthums- und Proliferationserscheinungen an denselben hinreichen. Wenn in solchen Fällen sonstige Erscheinungen der Entzündung vorhanden sind, so haben wir Grund genug, die Affectionen für entzündlich zu halten und tragen dabei unseren klinischen Bedürfnissen Rechnung. Ein entzündliches Oedem kann man aber natürlich nur bei solchen Entzündungen erwarten, welche eine reichliche Menge von nicht im Parenchym verschwindenden Exsudat produciren, wie vor allem die serösen, fibrinösen, eitrigen Hautentzündungen.

Während bei dem mechanischen Oedem ein Transsudat geliefert wird, d. h. eine an Eiweiss (2—3 pCt.) und geformten Bestandtheilen relativ arme Lymphe, verlässt bei den entzündlichen Oedemen ein Exsudat die Blutgefässe, d. h. eine an Eiweiss und Blutzellen reiche,

dem Blutserum sich nähernde Lymphe. Das Transsudat wird durch ein mechanisches Missverhältniss zwischen Blutzu- und abfuhr erzeugt, es wird in das Gewebe hineingepresst; wenigstens genügt für alle bisher bekannten Transsudate diese mechanische Theorie ihrer Entstehung. Das Exsudat beim entzündlichen Oedem wie bei jeder Entzündung steht unter dem Einflusse einer chemischen Anziehungskraft, die von der die Entzündung herbeiführenden, in das Gewebe eingedrungenen Schädlichkeit ausgeübt wird; es wird aus den Blutgefässen herausgezogen. Die Transsudate bei den verschieden mechanischen Oedeme ähneln sich unter einander sehr in ihrer Zusammensetzung und unterscheiden sich hauptsächlich nur durch die Acuität oder Trägheit ihrer Entwickelung und die verschieden lange Dauer ihres Bestandes, sowie in quantitativer Beziehung; natürlich haben alle diese Verhältnisse eine Rückwirkung auf die Zusammensetzung des Transsudates vermöge der dadurch gegebenen grösseren oder geringeren Auswaschung des Gewebes. Die Exsudate sind ungemein verschieden, da die chemotaktische Kraft, die sie dem Blute entzieht, zugleich eine Auslese unter allen geformten und ungeformten Bestandtheilen des Blutes trifft; genau genommen, gleicht kein Exsudat dem anderen. Dennoch lassen sich grössere Gruppen von Exsudationen, wie seröse, serofibrinöse, leukocytäre, fibrinoleukocytäre, hämorrhagische u. s. f. aufstellen. Zu den entzündlichen Oedemen stellen nun hauptsächlich die serösen und fibrinösen Entzündungen der Haut ihr Contingent.

Bedenken wir, dass der Strom des Exsudates diametral entgegengesetzt gerichtet ist der normalen Abfuhr der Hautlymphe in die Venenanfänge der Haut — die leukocytären Exsudate werden ja nachweislich zum Theil aus den Venenanfängen herausgezogen —, so schafft jede Entzündung Verhältnisse des Saftstromes, welche das Resorptionsvermögen der Hautvenen lahm legen. Daher verbindet sich jede stärker exsudative Hautentzündung eo ipso mit einer Schwellung des Gewebes, einem Tumor. Wären die 4 Cardinalsymptome der Entzündung nicht gerade von der Haut, sondern etwa von der Lunge oder dem Magen hergenommen, so würde dem „Tumor" sicherlich nicht eine so hervorragende Stellung eingeräumt sein (viel eher hier der Functio laesa).

Die Schwellung aber, welche aus diesen Gründen bei jeder stärkeren serösen und fibrinösen Entzündung zu finden ist, pflegen wir noch nicht entzündliches Oedem zu nennen. Beispielsweise begleitet jedes Ekzem mit stärkerer fibrinöser Exsudation und jedes noch so schwache Erysipel eine merkliche Anschwellung dort des Papillarkörpers, hier der ganzen Haut. Von entzündlichem Oedem sprechen wir aber nur, wenn die Haut auf das Doppelte oder Dreifache angeschwollen, glänzend, gespannt ist und bei längerem Bestande des Zustandes teigig, eindrückbar wird; dieser Zustand complicirt das Ekzem, besonders das des Gesichts, wenn zu dem parasitären Katarrh eine durch chemische oder physikalische Reizmittel erzeugte Dermatitis tritt, eine heftige Einwirkung der Witterung, ein unpassendes Medicament u. dgl. oder wenn das Erysipel zu ausgedehnter Venenthrombose geführt hat. In

ersterem Falle entsteht das entzündliche Oedem durch Complication der bereits bestehenden Hautentzündung mit spastischem, im letzteren Falle mit gewöhnlichem Stauungsödem. Die Idiosynkrasien gegen gewisse Arzneimittel stellen ein grosses Kontingent für jene, einschnürende Verbände, die Einwirkung der Schwere (bei Beinekzemen) für diese Art der Complication. Eine natürliche Tendenz zur Erzeugung entzündlicher Oedeme besitzen die fibrinösen Entzündungen der Cutis, indem sie die Entstehung von Thrombosen der Blutgefässe begünstigen, so das Erysipel, die progressive Phlegmone, die Elephantiasis nostras.

Nach dieser Aetiologie versteht es sich von selbst, dass man kein einheitliches Bild vom entzündlichen Oedem aufstellen kann wie vom mechanischen. Die genannten primären Entzündungen stellen die Basis dar, auf welcher jene sich entwickeln und die anatomischen Bilder wechseln demgemäss von Fall zu Fall. Nur einige allgemeine Züge, welche denen der mechanischen Oedeme entsprechen, wird man hervorheben können. Bei akutem Beginn wird man neben den Symptomen der primären Entzündung (z. B. des Ekzems) stark erweiterte Lymphspalten und jene Verschiebungen des elastischen Netzes konstatiren, wie beispielsweise bei der Urticaria. Länger dauernde Oedeme führen zum Schwunde des elastischen Gewebes, zur allgemeinen Auffaserung des collagenen und zum Schwund des Fettes, wenn diese Veränderungen (wie beim Erysipel) nicht schon durch die primäre Entzündung herbeigeführt sind. Weiter aber bewirkt das Oedem auf dem Boden der Entzündung in vielen der durch diese gesetzten Veränderungen noch secundäre. Aus Bläschen werden grosse Blasen, leichte Abhebungen des Epithels führen zu ausgedehnten Entblössungen der Cutis, degenerirte und sonst trockene Partien des Epithels und Bindegewebes verwandeln sich in feuchte, gequollene, homogene, glasige, hyaline Substanzen.

E. Blutung.

Die Blutergüsse der Haut dokumentiren sich klinisch als solche, den Hyperämien einerseits, den Angiomen andererseits gegenüber dadurch, dass ihre rothe Farbe unter dem Drucke des Diaskops nicht verschwindet, sondern höchstens — durch Entleerung der Blutgefässe — um eine Nuance heller wird. Trotzdem ist das frei in die Gewebsmaschen ergossene Blut nicht unverrückbar daselbst fixirt; ein anhaltender Druck kann die elastischen und für gewöhnlich nicht geronnenen Blutkörperchenmengen in beschränkter Ausdehnung dislociren; besonders gilt das für die subcutanen Ergüsse, weniger für die cutanen und am wenigstens für die epidermoidalen und subepidermoidalen, die bei ihrer intensiv rothen Farbe nur durch ihre Unverrückbarkeit von oberflächlichen kleinen Angionen zu unterscheiden sind. Die rothe Farbe macht bei tieferer Lagerung einer blauen Platz; reicht die Blutung vom Papillarkörper bis in das Hypoderm, so mischt sich schon eine tiefblaue Farbe dem Roth der Oberfläche bei, beginnt dieselbe erst in den tieferen

Lagen der Cutis und reicht durch das ganze subcutane Gewebe, so erscheint sie auf der Oberfläche stahlblau bis blauschwarz, auch wenn die Schnittfläche rein blutroth gefärbt ist.

Die Form der Blutergüsse ist bei den tiefliegenden und tiefreichenden eine rundliche, verwaschene, bei den cutanen und epidermoidalen unregelmässiger, häufig zackig und sternförmig, dabei aber schärfer conturirt. Je nach der Grösse des Extravasates wölbt dasselbe die Hautoberfläche garnicht, etwas oder bedeutend, beulenartig hervor; doch zeichnen sich auch hierin die epidermoidalen Blutergüsse aus, indem schon die kleinsten knötchenförmige Hervorragungen der Oberfläche bewirken. In Betracht kommen hierbei ferner die Konsistenz des subcutanen Gewebes und der unterliegenden Theile sowie die Spannung und Anheftung der Haut. Starke Blutunterlaufungen von gleicher Grösse können an der fettreichen Haut des Abdomens, der Hinterbacken lediglich diffuse Anschwellung, auf dem Schädel eine dicke feste Beule und an fettloser Greisenhaut eine schlaffe, sackartig hängende, knetbare Geschwulst bilden.

Man theilt die Blutungen je nach der Grösse ein in Petechien (senfkorn- bis erbsengrosse), Ecchymosen (erbsen- bis thalergrosse) und noch grössere, flächenhafte Suffusionen. Die tiefreichenden und zugleich umfangreichen, die Haut mehr oder minder vorwölbenden nennt man Blutbeulen, Hämatome, Ecchymome. Eigentliche Hautzertrümmerungen analog den Gewebsveränderungen bei hämorrhagischen Infarkten anderer Organe kommen nur sehr selten vor; am ehesten verdienen den Namen die durch protrahirte Blutergiessungen erzeugten Blutbeulen, wie sie bei der Geburt, an der Vulva oder nach anhaltendem Schröpfen entstehen können. Im allgemeinen ist die Haut einerseits zu fest, andererseits zu elastisch hierfür; sie gibt dem übermächtigen Drucke der ergossenen Blutmengen langsam nach, ihr Gefüge wird gelockert, aber nicht vollkommen aufgehoben.

Dass die Blutgefässe der Haut garnicht sehr zu Blutungen disponirt sind, das lehren einerseits die zahlreichen Sectionen, bei denen viele innere Organe Blutungen aufweisen, während die Haut vollkommen frei von solchen ist und die ebenso zahlreichen Experimente an Thieren, bei denen durch Injection schädigender Stoffe in den Kreislauf allgemeine Ecchymosirung der inneren Organe, aber nicht die der Haut erreicht wurde, andererseits aber zeigt das auch die nähere Untersuchung derjenigen Traumata, welche vorzugsweise Blutungen an der Haut hervorbringen. Wir können hier absehen von den durch schneidende Elemente, durch Stich und Biss von Thieren erzeugten Blutungen; diesen Verletzungen gegenüber sind selbstverständlich nur die Blutgefässe der Knochen geschützt. Aber schon die blosse stumpfe Gewalt, selbst wenn dieselbe hochgradig ist, bringt an der Haut durchaus nicht immer Blutungen zu Wege. Ein starker Schlag, welcher eine Hautpartie trifft, die an und für sich nicht gefässreich ist und durch Muskelspannung oder Gliederstellung momentan anämisirt wird, wie die Haut an den Streckseiten der Extremitäten, über Knochenvorsprüngen und Gelenkenden, führt lieber zur totalen anämischen Ne-

krose als zur Blutung. Unvorhergesehene Stösse geben daher eher Anlass zu Blutunterlaufungen als solche, bei denen der Schlag durch willkürliche Anspannung der Haut gewissermassen parirt wird. Die sicherste Methode andererseits, Blutungen zu erzeugen, bildet das Quetschen und Kneifen der Haut, d. h. die Ausübung eines Druckes, bei welchem durch Verziehung oder Faltenbildung eine abgegrenzte Blutmenge in der gedrückten Hautstelle zurückgehalten wird. Die incompressible Blutflüssigkeit sprengt in diesem Falle die Gefässhäute und unter Umständen sogar die gesammte Hautdecke. Stösse und Schläge, welche zugleich die in der Haut befindliche Blutmenge fortzudrücken vermögen, geben dagegen fast niemals Anlass zu Blutungen; andererseits begreift sich aber, wie dieselben Traumata auf einer durch anderweitige Processe bereits hyperämisirten Haut leichter Ecchymosirungen herbeiführen können, so beispielweise auf varikösen Unterschenkeln, an mit Frost behafteten Händen und Ohren.

Geradezu entgegengesetzt wie der positive Druck wirkt daher der negative, durch Saugen mit den Lippen, dem Schröpfkopf erzeugte. Die Stärke des Druckes ist in diesen Fällen weit geringer und doch entsteht sofort eine nicht unbeträchtliche Blutung, einfach weil die gedehnten Gefässe hier gleichzeitig blutüberfüllt sind; ein fortgesetzter negativer Druck kann die ganze Haut sammt Hypoderm in ein schwammartig mit Blut durchsetztes Gewebe verwandeln und schliesslich sogar das Gefüge der Haut sprengen.

Ansaugung und Quetschung sind mithin die sichersten Mittel, um gesunde Blutgefässe der Haut zur Zerreissung zu bringen. Es ist der hohe Tonus der Hautgefässe und die leichte, vollständige Blutentleerung der Haut, welche der Entstehung von Hautblutungen hindernd in den Weg treten. Dieser Erfahrung muss man bei Beurtheilung der viel schwieriger zu deutenden Fälle von nicht-traumatischer Blutung eingedenk sein. Denn auffallend ist es gewiss im höchsten Grade, dass, während selbst grobe Traumata nur unter besonders begünstigenden Umständen Hautblutungen erzeugen, eine ganze Klasse von Dermatosen existirt, nämlich die der Purpuraerkrankungen, bei denen nicht einmal die geringsten Traumata nöthig sind, um ausgedehnte Ecchymosirungen zu bewirken und unter denen eine Reihe von Erkrankungen die Blutungen sogar lediglich in der Haut und nicht in anderen Organen zeigt (Purpura simplex, Purpura hämorrhagica acuta, Peliosis rheumatica). Dieser paradoxe Gegensatz allein weist schon darauf hin, dass speciell für die Hautgefässe, die so wenig zerreisslich sind, ganz eigenartige Ursachen und Verhältnisse existiren müssen, specifische Ursachen der Blutung, mit deren Auffindung man sich in neuerer Zeit viel beschäftigt hat, ohne bis jetzt zum Ziele gekommen zu sein.

Zunächst war es ganz natürlich, dass man gerade bei der Haut mit ihren Pupuraerkrankungen sich ziemlich allgemein solche Vorstellungen über den Mechanismus der Blutung bildete, welche eine gröbere Läsion der so gut geschützten Hautgefässe unnöthig machten, d. h. dass man gerne auf die von Stricker zuerst beschriebene, dann

von Cohnheim speciell in die Mechanik der Blutungen eingeführte Diapedese zurückgriff. Je weniger leicht eine Rhexis der Hautgefässe selbst bei vielen groben Verwundungen eintritt, um so mehr aprioristische Wahrscheinlichkeit musste die Existenz einer Blutfiltration, einer Diapedese bei den Hautgefässen im allgemeinen und den Purpuraerkrankungen im besonderen besitzen. Ich selbst habe, noch ehe mir persönliche Erfahrungen über die Histologie des Gegenstandes vorlagen, die beiden Vorgänge der Rhexis und der Diapedese scharf von einander getrennt und gerade von der Untersuchung der Hautblutungen eine Bestätigung und bessere Kenntniss der Diapedese ausgehen zu sehen gehofft.

Allein die auf meine Veranlassung unternommenen sorgfältigen Arbeiten von Herrn Dr. Sack, deren Resultate ich durch eigene nur bestätigen und ergänzen konnte, führten im reinen Gegensatz zu dieser aprioristischen Anschauung unabweisbar zu der Ueberzeugung, dass in fast allen Fällen von Hautblutung, sowohl bei Purpuraerkrankungen, wie bei den interkurrenten Blutungen anderweitiger chronischer und akut fieberhafter Processe, wirklich eine Rhexis der Hautgefässe vorliegt. Andererseits zeigte es sich, dass eine ausgesprochene Diapedese nur in wenigen und besonderen Fällen vorkommt. Im grossen und ganzen hat man also die nicht traumatischen Hautblutungen als Folgen der Rhexis aufzufassen und vor allem die Entstehung dieser zu studiren. Je weniger leicht nun die gewöhnlichen Schädigungen der Haut eine Zerreissung der Hautgefässe nach sich ziehen, um so nothwendiger ist es, hierbei die ferneren von den näheren Bedingungen der Blutung, die präparatorischen Gewebsveränderungen von der Mechanik der Gefässzerreissung selbst zu unterscheiden. Gerade wegen der Schwierigkeit der Erklärung der Hautblutung hat man sich stets befleissigt, alle irgendwie sichtbar werdenden Veränderungen der Gefässwände zu notiren und war nur zu sehr geneigt, wo man solche fand, dieselben unter allen Umständen mit der Rhexis in Zusammenhang zu bringen. Und doch ist es klar, dass man über den Punkt, ob eine Gefäss- oder Gewebsveränderung die Blutung wirklich begünstigt und mit herbeigeführt habe, nur durch eine genauere Einsicht in den Akt der Rhexis selbst ein Urtheil gewinnen kann. Ehe wir uns daher mit den präparatorischen Gewebsveränderungen beschäftigen, müssen wir die Mechanik der Gefässzerreissung an der Haut genauer kennen lernen.

Leider haben sich nun bisher von den meisten Fällen von Hautblutungen nur in beschränktem Maasse überzeugende Bilder zerrissener Blutgefässe gewinnen lassen und es ist kaum möglich, nach diesen wenigen Schnitten sich eine allgemeine zutreffende Vorstellung über die Mechanik der Blutung zu bilden. Hierzu gelangte ich erst an einem bestimmten Objekt, welches ich auch anderen Forschern ganz besonders zu diesem Studium empfehlen möchte, nämlich an solchen Hautstücken, bei denen intra vitam eine (z. B. infektiöse) Ursache zu Hautblutungen vorlag, nach dem Tode aber durch Hinzutritt von Senkungshyperämie die blutige Suffusion noch eine Zeit fortdauerte. Dann trifft man in jedem Schnitte dieses schwammartig von Blut durchsetzten

Gewebes Bilder der Rhexis und die Hautgefässe in jedem Stadium der Berstung an. Wenn an solchen Präparaten sich auch wenig mehr über die ferneren Ursachen der Blutung eruiren lässt, so sind sie andererseits sehr geeignet, über die Mechanik der Rhexis selbst Aufschluss zu geben.

Man findet hier in der Mitte aller grösseren Blutlachen sowohl im Hypoderm wie in der Cutis eine Anzahl von bindegewebigen Streifen, welche sich als durchschnittene Platten zu erkennen geben und obwohl frei im ergossenen Blute liegend, eine gemeinschaftliche Anordnung in Kreis- oder Röhrenform erkennen lassen. Man verfolgt sie denn auch hier und da bis zu deutlichen Abschnitten röhrenförmiger Organe, nämlich kolossal erweiterter Blutgefässe, deren Wandungen, auseinanderweichend, in einzelne Platten zerfallen. Zunächst adhäriren dieselben noch theilweise, decken sich dachziegelförmig oder an grösseren Gefässen concentrisch, wie die Blätterdurchschnitte eines Blüthendiagramms. Weiterhin stellen sie gerade oder gebogene, durchbrochene Linien dar, deren Diagnose als Gefässwandungstrümmer schliesslich schwierig werden kann. Es kommt nämlich in Betracht, dass nicht nur die Gefässwandungen, sondern auch die Faserbündel der Cutis durch die Blutung gelockert, gesprengt werden und auseinander weichen. In den grössten Blutlachen hat man regelmässig beides, isolirte Bindegewebsfasern und Endothelplatten der Blutgefässe, nebeneinander. Für die Differentialdiagnose hat man hauptsächlich zu beachten, dass die letztere sich auf demselben Schnitte oder benachbarten Schnitten in noch ungeplatzte Gefässe verfolgen lassen, dagegen nicht in drehrunde Fäden und Faserbündel übergehen, dass sie steifer und glatter und gewöhnlich einem gemeinsamen Centrum zugebogen sind, im Gegensatz zu den vielfach geschwungenen, isolirten Bindegewebsfasern und dass sie endlich gern die Mitte der grössten Blutlachen einnehmen. Dagegen gelingt der Nachweis endothelialer Zellen und Kerne im Gegensatz zu gewöhnlichen Bindegewebszellen der Cutis nur schwer oder garnicht; denn auch die letzteren sind innerhalb der Hämorrhagie maximal abgeplattet und es gehören starke Kernfärbungen dazu, um die platten, atrophischen Kerne überhaupt zur Anschauung zu bringen. Wo dann allerdings an einem solchen kollagenen Streifen mitten in der Blutung mehrere Kerne an derselben Seite und in regelmässigen Abständen folgen, da ist der sichere Nachweis eines Bruchstückes der Gefässwand geliefert, aber derselbe gelingt nur selten. Man wird jedoch, wenn man an solchen Hautstücken die Rhexisbilder studirt hat, in den meisten Fällen bald darüber ins Klare kommen, ob man es mit gewöhnlichem, aufgesplittertem Bindegewebe oder geborstenen Gefässen zu thun hat.

Wenn man mit diesen Erfahrungen an die gewöhnlichen Hautblutungen von geringerem Umfange, vor allem an die Purpuraformen herantritt, fällt zunächst auf, dass in der überwiegenden Mehrzahl der Fälle die Blutung sich auf den oberen Theil des Hypoderms und den unteren der Cutis, d. h. auf die Umgebung des tiefen Gefässnetzes beschränkt; selten erstreckt sie sich bis in die Höhe des Papillarkörpers und noch viel seltener befindet sie sich hier allein und im Epithel

(traumatische Blutungen). Diese Thatsachen deuten schon darauf hin, dass an der unteren Cutisfläche ein Locus minoris resistentiae für die sonst so gut geschützten Hautgefässe liegen muss. Es ist nicht die Nachgiebigkeit des subcutanen Gewebes als solche, welche hier in Betracht kommt. Denn dann müssten die Blutungen bei dickem Panniculus hauptsächlich im unteren Abschnitt desselben und nicht, wie es der Fall ist, hauptsächlich im oberen zu finden sein. Und eine solche Erklärung wäre auch deshalb nicht recht verständlich, weil innerhalb des subcutanen Gewebes sowohl die Arterien, wie die Venen eine starke Adventitia und relativ noch stärkere Media besitzen. Wie die Hautgefässe innerhalb der Cutis trotz der zarten Wandungen von nahezu capillarem Habitus durch das straffe Gewebe der Cutis selbst geschützt werden, so innerhalb des Hypoderms durch besonders starke, an elastischen und muskulösen Elementen überreiche Wandungen. Es liegt daher der Gedanke sehr nahe, den eben erwähnten Ort verminderten Widerstandes gerade an die Grenze beider Schutzapparate hin zu versetzen, dort, wo die Wandungsstärke der Hautgefässe plötzlich erheblich abnimmt und diese in die relativ starre Cutis, von eigenen Schutzapparaten entblösst, eintreten. Jeder Umstand, welcher den genauen Anschluss beider Schutzapparate hindert, muss dort eine Gelegenheitsursache für die Blutung abgeben. Beispielsweise muss schon eine blosse maximale Anfüllung aller Cutisgefässe mit Blut, wenn die Cutis sich nicht entsprechend ausdehnen kann (wie z. B. beim Kneifen), dazu führen, dass die ungeschützten Cutisgefässe eine Strecke weit in das widerstandlose Hypoderm hinübergedrängt werden und damit ist eine kleine aber vollständige Lücke in dem Schutzapparat der Hautgefässe gegeben.

Die sicheren Bilder von Rhexis bei den gewöhnlichen, nicht-traumatischen Blutungen an den Sack'schen und meinen eigenen Präparaten stehen mit dieser Auffassung nicht gerade im Widerspruch, insofern es sich dabei stets um dünnwandige Venen der Cutis-Subcutisgrenze handelt. Entweder geht der Riss durch die ganze Wandung oder durch das Endothelrohr allein, welches abgehoben und eingerollt erscheint und entspricht dann vermuthlich oder nachweisbar einem Risse der Aussenhaut an einer anderen Stelle des Gefässes, durch den das Blut sich in die Gewebsspalten der Cutis ergiesst. Immerhin besitzen diese zerrissenen Gefässe aber schon den Habitus der subcutanen Gefässe mit ausgebildeter Media und Adventitia und ihre Zerstörung, wenn wir sie als primäres Ereigniss betrachten, hat für uns immer noch etwas Unbegreifliches, da die Wandelemente im übrigen vollkommen gesund sind. Auch ist es klar, dass diese Bilder keineswegs den eindeutigen und verständlichen Befunden von Rhexis, wie ich sie oben beschrieben, entsprechen. Hierzu kommt noch, dass sie durchaus nicht konstant in jedem Falle nachweisbar sind und deshalb auch wohl von früheren Forschern selten gesehen wurden.

Dieses letzte Dilemma in der Rhexisfrage löst sich, wie ich glaube, dadurch, dass die meisten der geplatzten Gefässe von subcutanem Habitus auf senkrechten Schnitten der Haut gefunden wurden. Bedenkt

man, dass die subcutanen Gefässe, ehe sie in die Cutis eintreten, einen kürzeren oder längeren, annähernd horizontalen Verlauf an der Cutis-Subcutisgrenze der meisten Hautregionen besitzen, so ergeben senkrechte Hautschnitte fast immer Quer- und nur selten und mehr zufällig Längsschnitte dieser Gefässe. Während es nun für dickwandigere Gefässe von subcutanem Habitus ziemlich einerlei ist, wie sie bei diesem Studium getroffen werden, da der Riss stets evident hervortritt, liegt die Sache bei den Uebergangsformen von cutanem Charakter anders. Ein der Länge nach getroffenes und weithin zu verfolgendes Gefäss derart wird selten verkannt werden, ein quergeschnittenes fast immer, es sei denn, dass man sich an den Rhexisbildern en gros, wie ich sie oben beschrieben, darauf eingeübt hat, die disjecta membra eines solchen Querschnitts innerhalb der Blutmassen zusammenzufinden.

Bei dieser Sachlage bedeutet es einen methodischen Fortschritt, wenn man die Hautblutungen principiell auf Horizontalschnitten untersucht und damit die Uebergangsgefässe, auf die es hauptsächlich ankommt, der Länge nach trifft und verfolgen kann. Seitdem ich so verfahre, ist es mir noch in keinem Falle missglückt, die Rissstelle der Blutung aufzudecken und die auf diese Weise gewonnenen Bilder entsprechen nun auch weit mehr den Eingangs beschriebenen, indem die Aufsplitterung der wandungsschwachen Gefässe in ganz analoger Weise vor sich geht.

Hier an den nicht mehr durch die eigene Wanddicke und noch nicht durch das Cutisgewebe genügend geschützten Strecken des Gefässbaumes finde ich den locus minoris resistentiae und das primäre Ereigniss bei der Rhexis. Die vielfachen, aber nicht konstanten, unter sich morphologisch ungleichartigen Einrisse der tiefer gelegenen Strecken von subcutanem Habitus halte ich für secundäre, von den Hauptrissen fortgeleitete Einrisse. Dadurch erklärt sich nicht nur ihr inkonstanter, wandelbarer Charakter, sondern vor allem ihre Existenz im allgemeinen, die ohne diese Fortleitung von widerstandsloseren Partien mir ziemlich unerklärbar erscheint.

Ohne behaupten zu wollen, dass alle Blutungen der tieferen Hautschichten an den eben dünnwandig gewordenen Gefässen des Hypoderms bei ihrem Eintritt in die Cutis statthaben müssen und gern zugebend, dass besondere anatomische Verhältnisse und besondere äussere Umstände die Verlegung des Risses weiter abwärts und aufwärts zur Folge haben können, möchte ich doch für die überwiegende Mehrzahl der Hautblutungen ein Platzen des Gefässbaumes an dem besprochenen Ort geringeren Widerstandes als die Norm betrachten. Diese Anschauung hat einerseits eine gesunde anatomische Grundlage und andererseits alle mir bisher zu Gebote stehenden histologischen Thatsachen für sich.

Ist es uns derart möglich geworden, die Mechanik der Rhexis an den Hautgefässen im engeren Sinne besser als früher zu verstehen, so sind wir auf dieser positiven Basis jetzt auch im Stande zu beurtheilen, welche Rolle die verschiedenen präparatorischen Gewebsveränderungen bei der Blutung spielen, die man bisher theils als

wirkliche, zureichende Ursachen, theils als begünstigende Faktoren der Blutung angesehen hat.

In erster Linie kämen für die Rhexis Veränderungen der Gefässwände in Betracht und gewiss hat eine genügende Suche nach solchen stattgefunden. Babes hat bei infektiösen Purpuraerkrankungen neuerdings moleculare Zerstörung und Defektbildung der Gefässwandungen in einigen Fällen gesehen — und ist hierin offenbar glücklicher gewesen, als die meisten übrigen Forscher —, in anderen Fällen eine specifische hyaline Entartung derselben. Was die erstere Angabe anlangt, so bleiben die detaillirteren Nachweise abzuwarten und es ist in der That nicht bloss wahrscheinlich, sondern eine bekannte Thatsache, dass Bakterien und andere im Blute circulirende Parasiten eine direkte, unter Umständen hochgradig toxische Wirkung auf die Hautgefässe ausüben. Eine solche genügt an und für sich aber durchaus noch nicht, um irgend eine Blutung der Haut zu erklären. Man denke nur an die kolossale Gefässlähmung und Blutüberfüllung der Haut beim Scharlach, welche für gewöhnlich ohne jede Blutung verläuft. Man denke an die Embolisationen der Haut mit Streptokokken (s. Phlyctaenosis streptogenes) und Staphylokokken (s. Pustulosis staphylogenes), bei denen sogar grosse Partien des benachbarten Epithels nekrotisch werden, ohne dass gleichzeitig Blutungen in der Haut auftreten. Ja, selbst eine primäre Nekrose der embolisirten Capillaren der Haut sehen wir auftreten, beispielsweise im Rotzknoten, ohne dass sich Blutungen hinzugesellen; einfach deshalb, weil die nekrotischen Gefässe auf weite Strecken mit infektiösen Thromben gefüllt sind. Andererseits sind wir durch klinische Gründe gezwungen, bei gewissen Purpuraerkrankungen, wie der Purpura hämorrhagica chronica und dem Scorbut eine auf infektiöser Basis ruhende Disposition zur Blutung anzunehmen, welche durch leichte Traumata manifest wird (Purpura factitia). Ob diese aber in einer molecularen Brüchigkeit der Blutgefässe besteht oder in anderen Verhältnissen, ist noch vollständig unbekannt.

Die Frage der infektiösen Gefässdegenerationen liegt mithin so, dass deren Existenz in vielen Fällen gerade für die Haut nachgewiesen ist, dass eine nothwendige Beziehung derselben zur Hautblutung sicher nicht besteht, dass aber für einige Fälle ein präparatorischer Einfluss der Infection sehr wahrscheinlich ist. Es muss derselbe jedoch im Einzelfalle nachgewiesen und seine mechanische Wirkung erforscht werden.

Noch weniger günstig liegt die Frage in Betreff der hyalinen Entartung der Gefässe. Eine solche kommt bei lichenösen und sklerodermatischen Erkrankungen der Haut oft genug vor, ohne sich mit Blutungen im geringsten zu vergesellschaften. Ich fand sogar bei einem Hautsarkome eine ausgedehnte hyaline Entartung der Gefässe, ohne dass gerade bei diesem Sarkom die sonst so häufigen Blutungen konkurrirten. Dass die hyaline Entartung vereinzelter Hautgefässe an und für sich überhaupt Hämorrhagien im Gefolge haben könnte, möchte wohl Niemand ernstlich behaupten; die Folge derselben kann nur partielle Anämie der Haut sein. Aber selbst ausgebreitete Degenerationen

der Capillaren, die übrigens noch garnicht nachgewiesen sind, dürften direkt kaum einen Blutung befördernden Einfluss haben. Denn die hyalin degenerirten Gefässe selbst sind in ihrer Wandung verdickt und durchaus nicht brüchiger als normal; eine collaterale Hyperämie von der Stärke aber, dass sie Blutungen befördert, ist ebenfalls unbekannt, wenigstens an der Haut. Ebenso problematisch ist das von Wilson Fox als Grund von Hautblutungen von Syphilitischen beschuldigte Amyloid der Capillaren. Ueberhaupt kann bei einem normalerweise so sehr zur Anämie neigenden Organ, wie es die Haut ist, eine Massenzunahme der Gefässwände an und für sich ja doch niemals blutungsbefördernd wirken. Eine Schwellung der Wandungen der subcutanen Arterien und Uebergangsgefässe setzt den Blutdruck und die Blutfülle in der Cutis herab und wirkt dadurch eventuell aus anderer Ursache eintretenden Blutungen geradezu entgegen. Eine Wandschwellung im Capillarsystem erzeugt direkt an Ort und Stelle Anämie und in der Nachbarschaft so wenig Blutungen wie etwa ein anämischer, in die Haut eingesprengter Tumor, ein Keloid, eine Narbe.

Die letztgenannten Veränderungen spielen bei Uskow (Endothelschwellung der Capillaren bei Skorbut) und Leloir (Capillaritis desquamativa bei Petechien der Beine), die erstgenannten bei vielen Autoren, speciell bei Hayem, Kogerer, Mraçek eine Rolle. Hayem bezog die Blutungen der Haut bei einer kachectischen Phthisica und in einem Falle von Peliosis rheumatica auf die von ihm dabei aufgefundene Endarteriitis obliterans. Selbstverständlich kann bei einem so weit verbreiteten und sonst stets zur Anämie führenden Processe, wie es die Intimawucherung ist — man denke an Sklerodermien, knorpelharte Initialsklerosen, Lupusnarben etc. — nur dann eine Blutung befördernde Wirkung überhaupt in Frage kommen, wenn die Veränderung nur einzelne Arterien betrifft und die übrigen um so stärker mit Blut erfüllt sind, also auf dem Wege kollateraler Wallungshyperämie oder wenn die Wucherung nur oder hauptsächlich die Venen der Haut betrifft (Endophlebitis obliterans), also auf dem Wege der Stauungshyperämie, und im letzteren Falle wäre Oedem, Diapedese und ein chronisches Auftreten der Petechien zu erwarten. Da der letztere Vorgang als höchst unwahrscheinlich ausgeschlossen werden kann, so bliebe die kollaterale Fluxion als blutungsbefördernde Moment im Einzelfalle nachzuweisen, wo man eine Endarteriitis obliterans als Ursache von Blutungen anschuldigen will.

Auch Kogerer fand und sogar regelmässig eine ausgebreitete Endarteriitis der Hantgefässe bei Hämorrhagien mit Verdickung aller Gefässwände, hyaliner Entartung und theilweiser Verfettung derselben, Wucherung des Endothels und Verengerung des Lumens. Am stärksten erkrankt waren die grösseren Arterien des Stratum reticulare, danach die Gefässe des Fettpolsters, am wenigsten die subpapillaren Gefässe. Kogerer leitet aus diesen höchst intensiven Veränderungen übrigens die Blutungen nicht direkt ab, sondern durch das Medium der Circulationsstörungen und Thrombose. Leider kann ich diese Angaben durchaus nicht bestätigen und, abgesehen davon, ist schon die Regelmässig-

keit dieser Befunde bei ihm höchst verdächtig. Sollte es sich bei der sog. Endarteriitis obliterans nicht in vielen Fällen um einen abnormen Contractionszustand mit Fältelung der Intima und Verdickung der Media sonst gesunder Hautgefässe handeln? Dieser Einwurf ist um so berechtigter, als bei der speciellen Frage nach der Herkunft der Blutungen syphilitischer Neugeborener dieser Punkt ausführlich unter den Autoren discutirt werden konnte. Gewiss war es nach den Arbeiten Heubner's u. a. über die syphilitische Gefässerkrankung verführerisch, die eigenthümliche Purpura syphilitischer Neugeborenen auch auf Gefässveränderungen zurückzuführen. Aber schon Fischl protestirte mit vollem Recht gegen eine solche, auf keine positiven Befunde gestützte Annahme und zeigte, dass die angebliche hereditärluetische Gefässveränderung der Haut durch einen höheren Contractionszustand der Gefässe vorgetäuscht werde. Dieselben sind bis auf die Zerwühlung der Adventitia an Stelle der Blutung durchaus normal. Ihm schliesst sich Schütz an, während Mraçek neuerdings an den kleinen und mittleren venösen Gefässen bei hereditär-syphilitischer Purpura auffallende Veränderungen constatirte, Kernwucherung und bindegewebige Neubildung, und dieselben um so stärker ausgebildet findet, je bedeutender die Blutung ist. Auch diese Befunde bedürfen nicht nur der Nachprüfung mit den Kautelen der Vergleichung der Nachbargefässe und der Ausschliessung täuschender Contractionszustände, sondern auch der bisher noch vollkommen fehlenden Erklärung der Blutungsmechanik. Denn auch Mraçek leitet die Blutungen indirekt durch das Medium venöser Stauung ab, übersieht aber, dass dann noch andere klinische und anatomische Veränderungen vorhanden sein müssten. Im übrigen würde eine specifische Endophlebitis, wenn sich deren isolirte Existenz bei hereditär-syphilitischen Kindern bestätigen sollte, natürlich als befördernd für eine Rhexis aus anderer Ursache, in diesem Falle wohl in Betracht kommen können. Es ist recht bezeichnend für die Schwierigkeit einer histogenetischen Erklärung der Hautblutungen, dass auf der Suche nach blutungbefördernden Gefässwandveränderungen nicht solche gefunden wurden, durch welche die Gefässe verdünnt, mürbe, zerreisslicher werden, die also als direkt blutungbefördernd gelten können, sondern umgekehrt Wandverdickungen verschiedener Art, welche nur indirekt und mehr oder minder gezwungen für eine Theorie der Rhexis zu verwerthen sind.

In zweiter Linie hat man Gefässverstopfungen, welche bei Blutungen innerer Organe eine so grosse Rolle spielen, zur Erklärung der Hautblutungen herangezogen und auf die verschiedensten Befunde in dieser Richtung Werth gelegt. Am glücklichsten scheint wiederum Kogerer gewesen zu sein, welcher in seinen 13 Fällen von Hautblutungen niemals Thromben in den Venen vermisste uud solche auch häufig in den Capillaren und Arterien (meistens im Hypoderm) fand. Auch hier ist die Regelmässigkeit des Befundes den Resultaten anderer Autoren und meinen eigenen gegenüber auffallend; aber nehmen wir vorderhand an, dass keine Verwechselung mit einfach gestauten Blutsäulen vorgekommen ist, so ist doch zu bemerken, dass die Throm-

bose einer Hautvene an und für sich weder Blutung noch Oedem erzeugt; dafür ist die kollaterale Blutabfuhr zu reichlich. Es kämen mithin nur ausgebildete Venenthrombosen der Haut in Betracht, wenn gleichzeitig die Blutzufuhr normal oder überreichlich fliesst. Denn wo die Hautarterien sich verengern können, da kommt es trotzdem nicht zu Blutungen in der Haut; das lehren ja die Fälle von Thrombose in den grossen Beinvenen, welche wohl regelmässig Oedem, aber keine Blutungen erzeugen. Und dass selbst sehr ausgebreitete Venenthrombose der Haut bei arterieller Gefässlähmung bestehen kann, ohne dass für gewöhnlich Blutungen auftreten, zeigt das Erysipel. Ein zwingender mechanischer Grund für Hautblutungen liegt mithin in den Befunden Kogerer's durchaus nicht und ebenso wenig in den mehr sporadischen Befunden von Venenthromben anderer Autoren. In allen diesen Fällen liegt es viel näher, die Thromben entweder aus derselben, noch unbekannten Ursache wie die Blutung abzuleiten, oder sogar als Folge der Blutung aufzufassen, die ja jedenfalls sowohl für die geborstenen Gefässe wie für die benachbarten ein Circulationshinderniss ersten Ranges ist.

Mannichfaltiger sind die Angaben über Capillarembolien und -thrombosen. Ollivier und Ranvier führten die Entstehung von Petechien bei hochgradiger Leukocytose auf Anhäufungen von weissen Blutkörperchen und capillare Stase zurück. Fagge und Harris sahen in Hautblutungen bei sarkomatösen Geschwülsten innerer Organe Verstopfungen der Capillaren mit Sarkommassen und betrachteten diese als Ursache der Blutung. Besonders sind aber, seitdem Klebs bei einer Art Purpura der Neugeborenen (Hämophilia acquisita neonatorum Rittershain) Bakterienkolonien in den Gefässen auffand, viele Bakterienembolien mit oder ohne konsekutive Capillarthrombose bei den verschiedensten infektiösen und septischen Erkrankungen beschrieben worden (Cornil und Martin de Gimard, Eppinger, Petrone, Cohnheim, Weigert). Recklinghausen suchte dagegen bei dem Exanthem hämorrhagischer Variola, den Petechien der Diphtheritis und des Typhus vergeblich nach Capillarthrombosen. Wenn hier die erwarteten bakteriellen Thrombosen nicht gefunden wurden, so brauche ich nur an die oben bereits erwähnten totalen Verstopfungen der Papillargefässe mit Strepto- und Staphylokokken bei jenen septischen Exanthemen zu erinnern, um zu zeigen, dass umgekehrt auch ausgedehnte infektiöse Capillarthromben keine Blutung hervorzurufen brauchen. Diesen mehr vereinzelten Befunden bei verschiedenen Infektionskrankheiten gegenüber scheint es sich neuerdings immer sicherer herauszustellen, dass die Blutungen bei den eigentlichen Purpuraerkrankungen durchweg auf Embolien von Bakterien und sich daran anschliessende Capillarthrombosen zurückzuführen sind. Wie früher Klebs bei der Purpura neonatorum, so fand Letzerich bei der Purpura hämorrhagica chronica eigenartige Bacillen in gelatinöse, die Capillaren vollständig erfüllende Pröpfe eingelagert, die er durch Einwirkung der Organismen auf das Serumeiweiss des Blutplasmas entstehen lässt. Sie finden sich hauptsächlich an den Winkeln dichotomisch verzweigter

Capillaren und entsprechen den häufig zu findenden hellen Lücken innerhalb der Petechien; durch Druck entleeren sie sich aus der angeschnittenen Haut in toto. Seither haben sich die Befunde von Bacillen bei Purpura Jahr für Jahr gemehrt, ohne dass die Genese der Hautblutungen auf Grund dieser neuen Thatsachen in gleichem Maasse bearbeitet und geklärt wäre. Aber die Thatsache der bacillären Embolien bei den Purpuraerkrankungen als solche steht wohl über allen Zweifel fest und verdient die eingehendste Berücksichtigung bei der Theorie der Hautblutungen in Zukunft.

Gewiss werden dann auch eine Reihe von Blutungen, welche bisher auf das Vorhandensein einfacher Fibrinthromben zurückgeführt wurden, eine bessere Erklärung durch bakteriell-fibrinöse Thromben finden. Dies gilt besonders für die Fälle von Hayem, welcher die Blutungen bei den Purpuraformen zum Theil durch Verstopfung der Arterien und Capillaren mit fein granulirten Massen entstanden sein lässt, die „par précipitation granuleuse" autochthon im Blute entstehen und embolisch weiter verschleppt werden sollen. Bei den Experimenten, welche seiner Anschauung zu Grunde liegen, erzeugte Ochsenserum, in die Blutbahn des Hundes eingeführt, Hämorrhagien des Darmes, der Milz, der serösen Häute und es fanden sich an Stelle der Blutungen die Capillaren mit viskösen, hyalinen, stark lichtbrechenden Pfröpfen verstopft. Aber gerade Hautblutungen, auf die zur Erklärung der Purpurae alles ankommt, fehlten und so bleiben die Experimente von Hayem für die Erklärung der menschlichen Purpuraformen ebenso bedeutungslos, wie die Arbeiten über Fermentintoxication und die Entstehung von Hämorrhagien innerer Organe durch dieselbe von Köhler, Angerer und von Düring.

Es ist also nirgend die Embolie und Thrombose der Hautgefässe als solche, welche direkt zu Blutungen führt; soweit wir die Mechanik der Hautcirculation kennen, sind diese Vorgänge nicht hinreichend, um Blutungen in der Haut auf ähnliche Weise zu erzeugen, wie sie es beispielsweise im Darm, in der Retina, auf den serösen Häuten regelmässig thun.

Stets muss noch ein besonderer chemischer Einfluss hinzukommen, mag derselbe von Sarkommassen oder Bakterien ausgehen. Und auch das Vorhandensein von beliebigen pathophoren, parasitisch lebenden Bakterien genügt nicht einmal, sondern es bedarf ganz bestimmter, die Blutung specifisch beeinflussender Mikroorganismen. Nur die Embolien solcher bedingen — wenigstens bei den Purpuraformen — entweder direkt die Blutung, oder bereiten den Boden, sodass ein sonst irrelevantes Trauma die Blutung hervorruft. Wenn dem aber so ist, dann fragt es sich, ob überhaupt eine Verstopfung der Arterien, Capillaren und Venen zur Erzeugung dieser Blutungen nothwendig ist, ob es zur fortgesetzten, obturirenden, gelatinösen oder fibrinösen Thrombose um den Fremdkörper kommen muss oder ob nicht das Dasein des letzteren allein in den Hautgefässen genügt, um die Blutung hervorzurufen. Man könnte geneigt sein, der gleichzeitigen Gefässverstopfung wenigstens die Rolle eines begünstigenden Faktors zu lassen. Aber die speciell fibri-

nösen Hautentzündungen, das Erysipel, die progressive Phlegmone, die Elephantiasis nostras zeigen viel ausgedehntere Thrombosen der Hautgefässe, als man gewöhnlich annimmt und doch keine Neigung zur Hauthämorrhagie. So reducirt sich also schliesslich das vielbesprochene Kapitel der Embolie und Thrombose bei den Hautblutungen auf den Satz, dass es giftige Fremdkörper, insbesondere gewisse Bakterien gibt, deren Einfuhr in den Kreislauf der Haut auf noch unerklärte Weise und ohne nothwendige Dazwischenkunft ausgedehnter Thromben Hämorrhagien erzeugt.

In dieselbe Kategorie gehören alle jene Blutungen, welche man früher von einer „Blutdissolution" ableitete und zu denen man besonders die septischen Blutungen, die hämorrhagischen Pocken und die bei anderen akuten Exanthemen auftretenden Petechien rechnete. Wenn auch im gewissen Sinne alte, humoralpathologische Vorstellungen heutzutage wieder aufleben, indem, angeregt durch die Entdeckung der toxischen Bakterienproteine ein eifriges Studium der Wirkung vom Körper selbst gelieferter, hochcomplicirter organischer Verbindungen auf gesunde und kranke Gewebe beginnt, so hat doch die humoralpathologische Idee der Blutdissolution keine Aussicht, restaurirt zu werden. Denn nach derselben sollte das Blut als ganzes durch eine chemische Veränderung befähigt werden, die Gefässe zu durchdringen, während wir heutzutage die entsprechenden Blutungen allerdings auch von einer chemischen, innerhalb der Circulation befindlichen Noxe ableiten, diese letztere uns aber doch nur an den Ort der Blutung gebunden und an bestimmten Punkten des Gefässsystems streng lokalisirt vorstellen können. Allerdings gehört zu einer derart begrenzten chemischen Wirkung ein körperlicher (organisirter) Träger der Giftwirkung, wie wir ihn in den Bakterienembolien und selbst auch in verschleppten Sarkommassen vor uns haben. Bei den petechialen Formen der akuten Infectionskrankheiten (akute Exantheme, Friesel, gelbes Fieber, Typhus abdominalis, Typhus exanthematicus, Cholera, Diphtheritis, Puerperalfieber, Endocarditis ulcerosa, Cerebrospinalmeningitis, Pest) würde somit die für die Purpuraerkrankungen entwickelte Anschauung möglich sein. Aber man könnte einwenden, dass dieselbe für die Petechien bei dem chronischen Morbus Brightii, dem Gelenkrheumatismus, dem Icterus gravis, den schweren Malariaformen und der Leukämie schon weniger zutreffend und für die Blutungen, welche durch rein chemische Intoxicationen (Schwefelwasserstoff, Phosphor, Jodkalium, Schlangengift) hervorrgerufen sind, garnicht anwendbar seien. Indessen sind bei den genannten chronischen Krankheiten körperliche Elemente als Träger des Giftes durchaus möglich und auch bei den letztgenannten, anscheinend reinen Intoxicationen nicht ganz von der Hand zu weisen; ohnedas würden diese allerdings dem vagen, alten Begriffe der Blutdissolution verfallen. Erstlich wäre es möglich, dass die chemischen Gifte (P,H_2S) im Gefässsystem oder anderen Organen herdförmige, der Embolie fähige Degenerationsprodukte erzeugten oder sie könnten Bakterien den Boden bereiten und den Eintritt in die Circulation erst ermöglichen. Für Jodkalium speciell kommt noch in Betracht, dass es

gewöhnlich als Heilmittel bei chronischen Infectionskrankheiten wie Syphilis, Rheumatismus, gegeben wird und in solchen Fällen die Jodpurpura vielleicht keine einfache Intoxication vorstellt. Alles in Allem sind diese Fälle noch so problematisch und ausserdem so selten, dass wir gut thun werden, unsere Vorstellungen über Genese der Hautblutungen an anderen Beispielen zu klären.

Auspitz hat zuerst durch seine interessanten Versuche über venöse Stauung mittelst der Aderlassbinde nachgewiesen, dass eine hochgetriebene venöse Stauung allein genügt, um in gesunder Haut makroskopisch sichtbare Blutaustritte in Form rother bis schwarzblauer, feinster Petechien hervorzurufen. Besonders treten dieselben in der Nähe der Aderlassbinde in der Ellenbeuge gehäuft hervor. Aber diese Blutungen sind die einzigen, welche, experimentell am Menschen erzeugt, einen zweifellos diapedetischen Charakter an sich tragen. Sie treten innerhalb der zinnoberrothen Stauungsflecke, d. h. dort auf, wo bereits längere Zeit ein hämoglobinhaltiges Serum durch die Wand der gestauten Capillaren hindurchgepresst ist und sind, wie schon Auspitz hervorhob, als Analoga der von Stricker und Cohnheim bei Thieren erzeugten Diapedesen aufzufassen. Ihre Eigenthümlichkeit besteht in ihrer allmählichen Bildung und auffallenden Kleinheit. Unter den traumatischen auf Gefässzerreissung beruhenden Blutungen gleichen ihnen höchstens die durch die Stiche von Flöhen und anderen Insekten erzeugten minimalen Blutaustritte an Grösse, doch sitzen sie tiefer in der Haut als diese. Sehen wir uns unter den spontanen Ecchymosirungen auf der Grundlage venöser Stauung nach analogen Fällen um, so finden wir solche höchstens in gewissen, kleinsten, in chronischer Weise an den Unterschenkeln auftretenden Blutstippchen bei lange vorher bestehender, mit sanguinolentem Oedem einhergehender Stauung. Was bei der forcirten Einschnürung der Aderlassbinde in einer viertel bis halben Stunde zu Stande kommt, erscheint hier ganz allmählich im Laufe von Wochen und Monaten. Besonders ist die Umgebung indolenter Geschwüre von diesen, unmerklich sich steigernden, diapedetischen Ecchymosirungen heimgesucht, an welche sich eine immer tiefer werdende Pigmentirung durch Blutfarbstoffreste anschliesst.

Aber gerade diese, dem Experiment ziemlich gut entsprechenden und nicht allzuhäufigen Fälle lehren, dass die akuten Purpuraausbrüche, auch wenn sie sich auf die Unterschenkel erstrecken, nicht einfach auf eine Stauungsdiapedese zurückzuführen sind. Sie kommen plötzlich, über Nacht und sind gleich von Senfkorn- bis Linsengrösse. Auch die universellen Purpurafälle verschiedenster Art zeigen eine Vorliebe für die abhängigen Körpertheile; sie treten gern zuerst und am reichlichsten an den Unterschenkeln auf und es ist keine Frage, dass die Stauung als solche einen begünstigenden Einfluss auch auf diese durch die Rhexis entstehenden Blutungen ausübt, wie sie die diapedetischen Blutungen ja unter Umständen allein für sich hervorruft. Die Frage ist vielmehr nur die, ob eine Stauung an und für sich auch zur Rhexis der Hautgefässe führen kann.

Da ist nun zunächst zu bedenken, dass die Thrombosen der grossen

Beinvenen, während sie vermöge der venösen Stauung regelmässig zum Oedem führen, doch fast nie Hautblutungen bewirken. Sehr seltene Ausnahmen bestätigen nur diese Regel; so sah Rayer bei Thrombose der Vena iliaca dextra dreissig Stunden vor dem Tode das rechte Bein ödematös anschwellen und zwölf Stunden vor dem Tode sich mit Petechien und Suffusionen bedecken.

Sodann ist nicht zu übersehen, dass die Blutstauungen der Unterschenkel überhaupt keine reinen Stauungshyperämien sind, wie sie die Schwere etwa an muskellosen, schlaffen Schläuchen hervorrufen würde. Sondern es handelt sich in allen Fällen zunächst um einen reaktiv verstärkten Gefässtonus, der zur Aufhebung der vis a tergo, zu einem abnorm niedrigen Blutdrucke in den Beinvenen und dadurch endlich zu einer rückläufigen Bewegung der Blutsäule in letzteren, zu einer Senkungshyperämie führt. Diese letztere allein bedingt nun so wenig Blutungen per rhexin wie die Stauung allein, das lehrt die tägliche Praxis. Die absinkende Blutsäule weitet die grösseren, dann die kleineren Venen aus, bläht die Klappen, schafft variköse Anschwellungen, verlängert die Venen, bewirkt knäuelartig gewundene Venenpaquete, dringt endlich mit Ueberwindung der Venenklappen bis zu den Hautvenen selbst vor, diese zu wurmartig gewundenen Strängen erweiternd, welche die Cutis polsterartig anschwellen machen — alles das ohne konkurrirende Blutung durch Bersten der Venen. Es besteht eben immer noch der verstärkte arterielle Tonus, welcher die Blutzufuhr zu den erweiterten Venen auf dem normalen Wege beschränkt.

Sofort ändern sich aber diese Verhältnisse, sowie der Gefässtonus nachlässt, sei es, dass eine entzündliche Hyperämie hinzutritt, oder — ante mortem — eine einfache Gefässlähmung. Dann stehen die Hautvenen von beiden Seiten her unter erhöhtem Drucke, erweitern sich und geben schliesslich nach. So sehen wir nicht selten an varikösen Unterschenkeln ausgedehnte Ecchymosirungen auftreten, wenn durch ein Trauma, ein interkurrentes Ekzem längere Zeit eine Hyperämie der Haut unterhalten wird, während vorher Jahre lang die Senkungshyperämie keine Neigung zu Blutungen zeigte. Auf dieselbe Weise scheinen die Blutaustritte in der Agone an abhängigen Körperstellen (Rücken, Beine) zu entstehen, wenn die mangelnde Herzkraft eine Senkungshyperämie begünstigt und zugleich Gefässparalyse eintritt; noch erhöht wird diese Neigung zur agonalen Purpura, wenn eine allgemeine venöse Stauung — bei Herz- und Lungenkranken — schon vorher zu einer Blutüberfüllung der peripheren Gefässe geführt hatte.

Nicht also die Stauung allein, wohl aber ihre Combination mit Senkungshyperämie und die Verbindung der letzteren mit jeder Art von Wallungs- und Lähmungshyperämie haben wir als zureichenden Grund für die Ueberlastung und das Bersten der Hautvenen anzusehen. Eine solche complexe Aetiologie haben auch noch viele andere Blutungen. Wenn z. B. bei einer Jodpurpura die Petechien nur am Unterschenkel auftreten, so ist ausser der Jodwirkung sicher noch die mechanische Ueberlastung der Hautvenen durch die Schwere in dem erörterten Sinne betheiligt. Ebenso ist es gewiss kein Zufall, dass die

blutigen Suffusionen des Skorbuts gewöhnlich an den Waden, zur Seite der Achillessehne beginnen, die Flecke der Purpura simplex an den Unterschenkeln und Vorderarmen. Ob die „nervöse Purpura“ (Couty) als eine derartige durch Venenspasmus bei relativer Arterienweite zu erklärende Stauungsblutung oder anders aufzufassen sei, ob sie überhaupt durch Rhexis oder Diapedese entsteht, müssen künftige genauere Untersuchungen lehren. Strauss fand bei Tabetikern zur Zeit ihrer neuralgischen Krisen Petechien oberhalb der Schmerzpunkte. Faisans konnte bei gewöhnlichen Neuralgien ebenfalls Hautblutungen nachweisen, die mit den Schmerzpunkten zusammenfielen. Die mit spastischem Oedem vergesellschafteten kleinen Petechien im Verlaufe mancher Fälle von Angioneurosen (Urticaria, Erythanthemen) scheinen nach dem bisher Erörterten diapedetische Blutungen zu sein.

Ehe wir diese kurze Uebersicht über die wirklichen und angeblichen, ferneren Ursachen, welche für die Blutungen durch Rhexis in Betracht kommen, abschliessen, wäre noch eine Affection des gesammten Gefässsystems zu erwähnen, welche als angeborene Abnormität unter den präparatorischen Gewebsveränderungen eine isolirte Stellung einnimmt: die Hämophilie. Schönlein fand bereits — und dieser Befund wurde von anderen Autoren bestätigt —, dass dabei die Gefässwandungen ausserordentlich dünn sind. Es handelt sich hier bekanntlich meist um männliche Individuen bestimmter, erblich mit dieser Krankheit belasteter Familien, die eine dünne, pigmentarme Haut und blonde Haare besitzen. Es sollen bei ihnen auch spontan, ohne jede äussere Veranlassung Hautblutungen auftreten. Sicher aber ist, dass jede, auch die unbedeutendste mechanische Verletzung starke Blutungen nach aussen oder umfangreiche Blutbeulen nach sich zieht. Längerer Druck auf einer Stelle beim Liegen oder Sitzen kann bereits blaue Stellen und Hämatome erzeugen. Die schwierige Stillbarkeit der Blutungen gerade aus den unbedeutendsten Wunden der Haut, welche nachgewiesenermaassen nicht aus einer schlechten Gerinnbarkeit des Blutes abzuleiten ist, kann wohl nur von einer mangelnden Retraction und Elasticität der Hautgefässe herrühren und da die Dünnwandigkeit der eigentlichen Cutisgefässe schon eine bedeutende ist, so wird man kaum fehl gehen, wenn man den Ort der mangelhaften Wandausbildung im subcutanen Gewebe annimmt. In der That müsste ein Defekt des musculo-elastischen Systems der hypodermalen Gefässe den Ort des geringsten Widerstandes bei den Hautgefässen um ein beträchtliches vergrössern. Hier hat vor allem künftig die Untersuchung der Hämophilie einzusetzen.

Ziehen wir nun das Facit, in wie weit die bisher beobachteten oder sonst erschlossenen präparatorischen Gewebsveränderungen als für die Rhexis wirklich fördernd angesehen werden können, so bleiben uns nur sehr wenige befriedigende und aussichtsreiche Befunde in den Händen. Ganz fallen lassen mussten wir die viel besprochenen Angaben über mechanisch wirkende Gefässverstopfungen, seien sie durch Wandverdickungen, Intimawucherung, Endothelschwellung, Thrombosen, capilläre Embolien oder sonstwie erzeugt. Nur die Embolie speci-

fisch blutungerzeugender Bakterien verblieb als eine in Zukunft vielversprechende Hypothese bestehen. Aus den Theorien über eine besondere Brüchigkeit der Gefässwandungen retteten wir, bei dem völligen Mangel an brauchbarem Beweismaterial, nur wieder eine Zukunftshypothese, den angeborenen Wanddefekt der Hämophilen. Von der Klasse von Ursachen, welche man im allgemeinen als Stauungsvorgänge bezeichnen kann, stellte es sich heraus, dass die gewöhnlichen Formen der Stauung*) einzeln auch keine ausreichende Ursache für Hautblutung durch Gefässzerreissung abgeben, wohl aber in Combinationen mit einander oder mit gleichzeitiger Gefässparalyse und weiter, dass die Senkungshyperämie hierbei von allen Arten der Hyperämie vielleicht die wichtigste, vorbereitende Rolle spielt.

Fragen wir nun weiter, wie diese verschiedenen anatomischen Thatsachen mit der Mechanik der Rhexis, wie wir sie vorher erörtert, in Uebereinstimmung stehen, so ist das Moment der potenzirten Stauung in den tiefen Hautvenen gewiss schon jetzt eine ebenso plausible Rhexisursache wie der bisher nur hypothetisch angenommene Mangel an elastisch-contractilen Wandelementen in den subcutanen Gefässen der Bluter. Dagegen lässt sich die bakteriogene Blutung noch durchaus nicht ohne Weiteres im obigen Sinne begreifen; für ihre Erklärung müssen noch — vielleicht chemotaktische — Kräfte aufgefunden werden, welche eine uns unbekannte Form der Blutkörperchenbewegung veranlassen. Ebenso dunkel sind die rein durch chemische Agentien (Ka J, P, H_2S) hervorgerufenen Blutungen, während sich die agonalen und neuropathischen Petechien vielleicht als verschiedene Arten der potenzirten Stauungsblutung ergeben und dadurch unserem mechanischen Denken verständlich werden. Jedenfalls wird man in Zukunft bei jeder nachgewiesenen Rhexis sich die Frage vorzulegen haben, welche besonderen Umstände und Kräfte dieselbe in diesem einzelnen Falle veranlasst haben. Je weiter sich nach unseren Erfahrungen das Gebiet der Rhexis ausgedehnt hat, um so mehr beschränkt sich naturgemäss das der Diapedese. Wir werden gut thun, vorderhand eine diapedetische Petechie nur dort sicher anzunehmen, wo die Verhältnisse denen in dem Auspitz'schen Experiment möglichst gleich kommen, wo auf graublauem Grunde feinste, flohstichähnliche rothe oder blaue Punkte langsam auftreten, die keine Neigung zu rascher Vergrösserung und Konfluenz verrathen und wo hier und da eine fleckige Zinnoberröthe den Austritt von hämoglobinhaltigem Serum anzeigt. Uebrigens ist das Symptom der zinnoberrothen Flecke immer ein Zeichen von stärkerem Gefässtonus, kommt bei ausgeprägter Gefässlähmung auch durch starke Stauung nicht zu Stande (z. B. nicht beim Scharlach) und sein Fehlen ist mit dem Auftreten von diapedetischen Blutungen wohl vereinbar. Diese Verhältnisse finden sich in der That an manchen mit allgemeiner Stauung behafteten Unterextremitäten. Sodann kommen

*) Abgesehen von den eingangs besprochenen Traumata der Ansaugung und Quetschung.

derartige feinste Blutaustritte bei manchen Angioneurosen, gewissen Urticariafällen, bei anderen Erythanthemen, besonders der Vorderarme und Unterschenkel und schliesslich auch beim echten Erythema multiforme Hebra vor. In diesen Fällen ist die Stauung ebensowohl wie das spastische Oedem und die dabei auftretende Zinnoberröthe Folge einer abnormen Reizbarkeit der Gefässmuskulatur und des Vorwaltens der Venenverengerung.

Das Gebiet der Diapedese erweitert sich aber bedeutend, wenn wir der diapedetischen Hautblutung eine etwas weitere Definition geben. Einerseits ist es klar, da die Hauptursache der Diapedese, die Stauung, auch für die Rhexis als hauptsächliche Hülfsursache in Betracht kommt, dass viele Fälle existiren müssen, in denen die Blutfiltration und der Bluterguss nebeneinander vorkommen und ineinander übergehen. Auf einem die Diapedese aufweisenden Unterschenkel entwickelt sich die Rhexis durch neu hinzutretende Umstände leichter, weil bereits viele Hautvenen maximal mit Blut überfüllt sind. Daher geht, wo die Stauung in Betracht kommt (z. B. auch beim Schröpfen), das Gebiet der Diapedese unmerklich über in das der Rhexis.

Sodann kommen nachweisbar in sehr vielen Fällen mikroskopische Diapedesen vor, die der makroskopischen Wahrnehmung vollkommen entgehen, da sie zu klein sind. Ja, während bei der Durchmusterung der makroskopisch an der Leiche sichtbaren Blutaustritte vielleicht unter 10—20 Fällen nur eine auf diapedetischem Wege entstandene gefunden wird, trifft man bei einer grossen Reihe von entzündlichen und oft auch bei nicht entzündlichen Hautkrankheiten unvermuthet auf kleinste Blutanhäufungen im Cutisgewebe, welche nur auf dem Wege der Diapedese entstanden sein können. So bei Scharlach, Masern, Pocken, bei akuten Ekzemschüben, und wiederum bei Warzen, spitzen Condylomen, bösartigen Neubildungen, genug bei den heterogensten Dermatosen und ohne nothwendige Beziehung zu den entsprechenden Hauptprocessen. Erweitert man den Begriff der diapedetischen Hautblutung auch auf diese ebenso häufigen wie zufälligen Befunde und sieht von der klinischen Diagnose völlig ab, so ist das Gebiet derselben vielleicht noch grösser als das der rhektischen Blutungen. In diesen letzteren Fällen ist die diapedetische Entstehung schon durch die geringe Menge der Blutkörperchen gegeben; ein Riss in der Wandung führt stets zu grösseren Blutlachen. Aber auch die grösseren durch Filtration entstandenen Petechien wird man, abgesehen von dem Mangel einer Rupturstelle, daran erkennen, dass die Blutkörperchen sich im Gewebe den Blutgefässen entlang, also dendritisch vertheilt finden und weniger kompakte Massen bilden. Ich hatte früher gehofft, im Fibringehalt einen Indicator für die Art der Entstehung zu finden. Da es sich bei der Ruptur um das ganze Blut, bei der Filtration um eine an rothen Blutkörperchen reiche, an weissen Blutkörperchen und Eiweiss arme Lymphe handelt, so konnte man einen Unterschied in der Gerinnungstendenz voraussetzen, um so mehr, als die Meinung ziemlich weit verbreitet ist, dass das Blut im Gewebe, sobald es die Gefässwand verlässt, zur Gerinnung gelangt. Winiwarter gibt auch an,

dass die äusseren Theile eines in der Haut sitzenden Blutcoagulums geronnen sind. Mit der Weigert'schen Fibrinfärbung gelang es mir jedoch, bei keiner Art von Hautblutung Fibrin zu finden; ausser in einem Fall von Blutung in den Stichkanal einer subcutanen Injection, wo offenbar das Blut mit der äusseren Atmosphäre in Contact gekommen war. Jedoch gestalteten sich die Befunde etwas anders nach Anwendung meiner Methylenblau-Tannin-Fibrinmethode, welche ausser dem auch von der Weigert'schen Tinction dargestellten fädigen Fibrin speciell das körnige Fibrin anfärbt. Hier trifft man nun in den meisten Fällen grössere Mengen des körnigen Fibrins an. Bei den grösseren Blutlachen findet sich gewöhnlich eine periphere Zone, welche die Blutkörperchen mehr zerstreut, dazwischen aber zahllose Fibrinkörnchen enthält. Die letzteren sind aber auch durch die ganze Ausdehnung einzelner Blutungen nachzuweisen.

Die Erwartung nun, dass diese Art des Fibrins vielleicht lediglich an die rhektischen Blutungen gebunden sei, hat sich nicht erfüllt. Sie findet sich bei infectiösen Purpurafällen, bei präagonalen wie bei Stauungsblutungen in einigen Fällen reichlich, in anderen wieder spärlich und ebenso bei den diapedetischen. Ihr mehr oder minder verbreitetes Vorkommen hängt nämlich in erster Linie nicht von der Art des Blutaustrittes, sondern von der Menge der gleichzeitig austretenden Gewebslymphe ab. Diese wechselt aber in jedem Fall und wohl auch in jeder Phase der Blutung. Um die grösseren Blutlachen herum ist gewöhnlich eine serumreichere Zone mit starken Fibrinniederschlägen, aber auch bei der kleinsten diapedetischen Blutung kann gleichzeitig ein reichliches seröses Transsudat mit den bewussten Körnchen auftreten. Am auffälligsten ist der Gehalt an diesen Körnchen bei kleinen Blutungen, welche bei infektiösen Processen mit Neigung zur Gerinnung des Exsudates, z. B. beim Milzbrand, gelegentlich auftreten. Hier ist jedoch die Anwesenheit der relativ kleinen Blutkörperchenmasse ganz irrelevant gegenüber der Menge der schon allein für sich gerinnungsfähigen Gewebslymphe. Immerhin beweist das Vorkommen dieser Körnchenmassen, dass sowohl das filtrirte wie ergossene Blut im Hautgewebe gerinnen kann, wenn auch in ungewöhnlich lockerer Weise; die Gerinnungsbilder des nach aussen ergossenen Blutes fehlen aber im Innern des Hautgewebes.

So bleiben uns nur wenige Kriterien für die sichere Diagnose einer Hautblutung per diapedesin. Den absolut beweisenden Befund von die Capillar- und Venenwandungen einzeln durchdringenden, rothen Blutkörperchen habe ich bisher nicht erbringen können; ich glaube auch nicht, dass dieses rigorose Postulat bisher von irgend einem Forscher erfüllt ist. Dagegen hat der negative Befund des mangelnden Gefässrisses, seitdem derselbe leichter und sicherer nachweisbar geworden, an Werth gewonnen. Wo man daher auf Flachschnitten der unteren Cutisgrenze keine geplatzten Hautvenen antrifft, wo die Blutmengen unbedeutend und nur in Gefässnähe vorhanden sind, wo die Blutaustritte lediglich um die besser geschützten oberflächlichen Hautgefässe in den Papillen oder gar nur im Epithel sitzen, wo sonstige Anzeichen von

Stauung, Hämoglobingehalt der Lymphe, Oedem sich nachweisen lassen, wo dagegen die Annahme eines äusseren Traumas unzulässig ist, da werden wir nach dem heutigen Stande unseres Wissens eine diapedetische Hautblutung anzunehmen haben. Dass das Ertappen von Blutkörperchen bei ihrem Ausschlüpfen aus der Gefässwand in flagranti schwierig und bisher überhaupt nicht möglich gewesen ist, darf nicht Wunder nehmen. Sowohl die Capillaren wie die Blutkörperchen sind glatt und elastisch und nehmen sofort nach dem Durchschlüpfen wieder die frühere Form an. Wagner fand sogar bei Hautblutungen, die durch Quetschung entstanden waren, Blutcoagula so in die Oberhaut eingebettet, dass ihr Zusammenhang mit geborstenen Capillaren nicht nachweisbar und der Weg, auf dem sie in die Oberhaut gelangt, nicht einmal durch versprengte Blutkörperchen angedeutet war. Spricht dieser Befund, den ich bestätigen kann, für die leichte Dislocirbarkeit der höchst elastischen Blutmasse innerhalb der Lymphspalten des Gewebes, so mahnt er andererseits zur Vorsicht in der Beurtheilung kleiner, oberflächlicher Blutungen. Hier, an den oberflächlichen Capillaren, schliesst der Mangel eines nachweisbaren Gefässrisses noch nicht — wie an den grösseren Venen — die Möglichkeit eines Gefässrisses aus.

Wie auch nun die Blutung zu Stande kommt, die dem Blutgefäss entschlüpften Blutkörperchen bleiben in den Lymphwegen der Haut liegen, während das Blutserum, durch den Druck des Gewebes abgepresst, weiter nach aussen gelangt und von hier mehr oder minder rasch von den Lymph- und Blutgefässen der Peripherie wieder aufgesogen wird, soweit es nicht in einzelnen Fällen einer lockeren Gerinnung anheimfällt. Ist die Blutung unbedeutend, so werden nur in nächster Nähe die Lympspalten erweitert und die Lymphgefässe von Blutkörperchen erfüllt. Ist die Blutung erheblicher, so kommt es im Centrum derselben zu einer Auflockerung und Zerreissung der kollagenen Bündel. Die Blutmasse wird nach dem Ort des geringsten Widerstandes hingetrieben, also bei den Venenrissen an der Unterfläche der Cutis, auf die es meistens ankommt, theils nach dem subcutanen Gewebe hin, theils aufwärts in die Cutis, in den grösseren, die Blutgefässe umscheidenden Lymphspalten. Daher zeigt der grösste Theil aller Hautblutungen das Hypoderm von netzförmig zusammenhängenden und die Fettläppchen einscheidenden Strömen von Blutkörperchen durchsetzt bis in ziemlich grosse Entfernung von der Rissstelle. Ist hierdurch eine prallere Füllung des Hypoderms zu Stande gekommen und dauert die Blutung noch an, so bildet sich im unteren Theil der Cutis gewöhnlich eine grössere Blutlache, innerhalb welcher das kollagene und elastische Gewebe streckenweise zerwühlt und zerrissen und durchtretende Gefässe und Nerven frei präparirt, von der Umgebung abgedrängt werden. Zugleich werden mit dem wachsenden Gewebsdruck viele Capillaren und Venen, welche in den Bereich der Blutung fallen, ohne zerrissen zu sein, verengert und zum Theil vollkommen zusammengedrückt und dadurch bleibt die Circulationsstörung nicht auf das durchrissene Gefäss beschränkt, sondern es tritt eine unregelmässig vertheilte Anämie

und Stauungshyperämie hinzu, die die Resorption grösserer Blutcoagula nicht unerheblich verzögert. Andererseits aber führt die steigende Gewebsspannung auch zum Verschluss des gerissenen Gefässes durch die Blutung selbst. Die Stase tritt hier mithin an die Stelle des Coagulums bei Blutungen nach aussen und vermittelt den Verschluss der Rissstelle bis zur definitiven Vernarbung des zerrissenen Gefässes.

Die von der Subcutisgrenze aus sich in die Cutis erstreckenden Petechien begrenzen sich in letzteren mikroskopisch stets schärfer, als im subcutanen Gewebe, indem das straffere, von engeren Lymphspalten durchsetzte Cutisgewebe durch die sich vergrössernde Blutung in weiterem Umfange comprimirt und dadurch die Verbreitung des Blutes in die Nachbarschaft immer mehr erschwert wird. Doch nur die Blutkörperchen werden durch das auseinandergedrängte und stark gespannte Cutisgewebe fest zusammengehalten, während das Blutplasma von denselben abfiltrirt wird und als ein ödematöser Halo die Blutkörperchenmasse eine Zeit lang umgibt. Auch sonst combinirt sich mit der Blutung, wo sie aus Stauungsvorgängen hervorgeht, ein diffuses Oedem der Nachbarschaft, zu welchem die Compression benachbarter Venen und die umschriebene centrale Stase, welche der Rhexis folgt, das ihrige beitragen mögen. Bei Blutungen, welche durch Quetschungen der Haut entstehen, konkurrirt ausserdem noch öfters ein spastisches, nicht fortdrückbares Oedem der Umgebung, dessen Ursache ein direkter, stärkerer Tonus der mitgetroffenen Nachbargefässe ist.

Die kleinen Blutungen des Papillarkörpers und die Epithelialblutungen entstehen am häufigsten auf traumatischem Wege, bei Quetschungen und oberflächlichen Verwundungen, und zwar in der gesunden Haut oder — und dieses besonders oft — in harten, über die Hautoberfläche hervorragenden und dadurch leicht gestossenen und gedrückten Gebilden, wie Warzen, Hauthörnern. Meist sitzt die Blutung primär im Papillarkörper oder zwischen diesem und dem Epithel. Grenzt sie auch nur mit einem kleinen Theile direkt an die Stachelschicht, so hat letztere die Neigung, die Blutkörperchenmasse zu umwachsen und von der Haut zu sequestriren. Sie wird dann in toto von der Cutisoberfläche entfernt, bildet längere Zeit rothe Höckerchen an der Haut und wird schliesslich exfoliirt, „geboren".

In anderen Fällen stellt die Epithelialblutung eine secundäre hämorrhagische Umwandlung primär unblutiger Epitheldegenerationen dar, besonders von vesiculösen, pustulösen und bullösen Dermatosen, wie Variola, Varicella, Zoster, Herpes Iris, Pemphigus, Ecthyma. Dabei handelt es sich nur selten um ein Trauma, meistens um eine Complication mit Stauung oder infektiöser Purpura. Aber durchaus nicht jede sonstige Blutungsursache wandelt die obigen Epithelialdegenerationen in hämorrhagische um, wie es denn Auspitz nicht gelang, durch forcirte Stauung Pocken und Ecthymapusteln selbst mit Blut zu füllen, obwohl der Grund der Efflorescenzen von Petechien durchsetzt wurde. Es kommt hierbei im gegebenen Falle gewiss sehr auf die Widerstandskraft der die Papillen direkt bedeckenden Epithelschicht an.

Nur sehr selten tritt das Blut durch die äusserlich unverletzte

Oberhaut nach aussen. Es handelte sich in diesen Fällen um Blutungen, welche ihren Weg in das Lumen der Knäueldrüsen fanden und als blutiger Schweiss zu Tage traten. Gewöhnlich sind es nervös belastete Frauen, die an irgend welchen Krampfformen leiden (v. Franque). Den Blutungen gehen an den betreffenden Hautpartien heftige Schmerzen und ein Gefühl von Spannung vorher, die mit eintretender Blutung schwinden; sie treten meistens an der Stirn, Brust, den Achselhöhlen und Händen und zuweilen einseitig auf. Auch Hämophile zeigen vereinzelt eine derartige Hämatidrose.

Nur die in das Epithel gelangten Blutmassen behalten ihre rothe Blutfarbe unverändert bei und können theils hierdurch, theils durch ihren langen Bestand kleine Angiome vortäuschen. Es fehlt hier die umspülende Lymphe, welche sie auslaugt. In der Cutis dagegen beginnt sehr bald nach geschehener Blutung die Auslaugung des Hämoglobins, welches theilweise mit dem Blutplasma resorbirt, theilweise krystallinisch im Gewebe niedergeschlagen wird. Die zurückbleibenden Schatten quellen, zerbröckeln und werden ebenfalls resorbirt. Wo unter stärkerem Druck grössere Massen von Blutkörperchen dicht eingeschlossen sind, zerbröckeln dieselben auch ohne vorherige Hämoglobinabgabe zu gelben und bräunlichen Schollen, die allmählich in Pigmentkörner umgewandelt und als solche zum Theil von Bindegewebszellen aufgenommen werden.

Ungemein selten kommt ein anderer Ausgang der Blutung vor und nur, wenn von Anfang an das umgebende Gewebe stark comprimirt wurde und späterhin die die Resorption befördernden Bewegungen der Haut unterblieben, der Ausgang in Abkapselung und Cystenbildung. Den Inhalt der Cyste bildet ein hämoglobin- und pigmenthaltiges Serum mit einem bröckeligen Detritus von Blutkörperchen gemischt.

Das ergossene Blut bedingt während der Resorption eine Reihe charakteristischer Farbenveränderungen an der Oberfläche, die mit den Regenbogenfarben nichts gemein haben, sondern durch die Ueberlagerung der rothen Blutmassen und des gelben, hämoglobinhaltigen Serums mit farblosen, aber trüben Medien hervorgerufen werden. Nur die Farbe der ganz oberflächlichen Petechien wandelt sich von Roth in ein verwaschenes Gelb und schliesslich in ein schwaches Braun um. Tiefhinabreichende und daher nach dem Göthe-Brücke'schen Gesetze blau erscheinende Blutungen schimmern im Centrum grün durch die gelbliche, hämoglobinhaltige Peripherie hindurch und gehen daher in der Mitte vom Blau durch Grün und Gelb zum Braun, am Rande von Gelbroth zum Bräunlichgelb über.

Schliesslich verbleibt in einem, durch die Blutung gelockerten kollagenen Gewebe eine grössere oder geringere Menge von freiem und zum Theil in Zellen eingeschlossenem Pigment, welches der Hautstelle ein schmutzigbraunes oder — bei tieferem Sitz — graues Colorit ertheilt. Nach wiederholten Blutungen wird die Haut dunkelbraun bis dunkelgrau, doch nie so schwarz wie bei den epithelialen Pigmentirungen und echten Melanosen.

Literatur.

Lehrbücher von Cohnheim, Recklinghausen, Klebs, Winiwarter, Schwimmer, Morrow, White, Auspitz.
Raynaud, De l'asphyxie locale et de la gangrène symmetrique, Thèse. Paris 1862.
—, Bulletin de thérapeut. 1872. pag. 130.
M. Weiss, Prag. med. Wochenschr. 1882. S. 130. Zeitschr. f. Heilk. 1882. S. 233. Wiener Klinik H. 10 u. 14.
Sauer, Ueber lokale Asphyxie u. symmetr. Gangrän d. Extremitäten. Diss. Strassburg 1884.
Hochenegg, Ueber symmetrische Gangrän und lokale Asphyxie. Wien. med. Jahrb. 1885.
Fischer, Der symmetrische Brand. Arch. f. klin. Chir. Bd. 18. S. 335.
Ciarocchi, Ein Fall von lokaler Asphyxie und symmetrischer Gangrän der Extremitäten. Kongress in Pavia 1887.
Auspitz, Ueber venöse Stauung in der Haut. A. A. 1874. S. 275.
Vidal, Ueber Urticaria. Union médicale. 1880. No. 25.
Caspary, Ueber Urticaria factitia. A. A. 1882. S. 719.
Quincke, Ueber akutes umschriebenes Hautödem. Mon. I. 1882. S. 129.
Strübing, Ueber akutes angioneurotisches Oedem. Zeitschr. f. klin. Med. Bd. 9. Heft 5.
Widowitz, Ueber neuropathisches Oedem. Jahrb. d. Kinderheilk. 1886. 3. H.
Rapin, Einige seltene Formen von Urticaria. Rev. Med. de la Suisse Romande 1886. Dec. 15.
Riehl, Ueber akutes umschriebenes Oedem der Haut. Wien. med. Presse. 1888. S. 354.
Heidenhain, Versuche und Fragen zur Lehre von der Lymphbildung. Pflüger's Arch. Bd. 49. S. 209. 1891.
Dourdouffi, Einfluss des Nervensystems auf die Erzeugung von Oedem. Centralbl. f. d. med. Wissensch. 1887. S. 787.
Unna, Anämie. Mon. 1889. Bd. 9. S. 7.
Unna, Allgemeines über Hyperämie d. Haut. Mon. 1889. S. 62. Bd. 9.
—, Wallungshyperämie. Ebendas. S. 266.
—, Stauungshyperämie. Ebendas. S. 357.
Unna, Die nicht entzündlichen Oedeme. Mon. Bd. 8. S. 446. 1889.
—, Oedem. Ebendas. Bd. 10. S. 115, 173, 212.
—, Blutung. Ebendas. Bd. 10. S. 266, 315.
Unna, Angioneurosen. Ebendas. Bd. 11. 1890. S. 417, 488, 528.
Polotebnoff, Zur Lehre von den Erythemen. Mon. Ergänzungsheft 5 der Studien. 1887.
Unna, Urticaria simplex u. pigmentosa. Mon. Ergänzungsh. 1. 1887. (3. Heft.)
Zimmermann, Zur Lehre des entzündlichen Oedems. Münch. med. Wochenschrift. 1888. S. 141.
Hayem, Du sang et des altérations anatomiques. 1889. p. 479 ff.
v. Kogerer, Zur Entstehung der Hauthämorrhagien. Zeitschr. f. klin. Med. Bd. X. Heft 3.
Leloir, Beitrag zum Studium der Purpura. Annales 1884. S. 1.
Hayem, Läsionen der Arterien in zwei Fällen von Purpura hämorrhagica. Comptes rendus des sciences de la soc. de bil. 1870. p. 24.
Letzerich, Untersuchungen über die Aetiologie und Kenntniss der Purpura haem. Leipzig 1889.
Klebs, Beiträge zur Kenntniss der pathogenen Schizomyceten. VI. Arch. f. exper. Path. 1875. S. 473.
Faisans, Hauthämorrhagien bei Nervenaffectionen und speciell bei myelopathischer Purpura. These. 1882.
Couty, Nervöse Purpura. Gaz. hebd. 1876. No. 34—40.
E. Wagner, Die Epithelialblutungen. Arch. d. Heilk. 1868. S. 497. 1869. S. 337.
Immermann, Ueber die Extravasation bei Morb. mac. Werlhofii V. A. Bd. 63. 1875. S. 540.

Epstein, Die Aetiologie der Blutungen im frühesten Kindesalter. Oesterr. Jahrb. f. Pädiatr. 1876.
Fischl, Zur Kenntniss der hämorrhag. Diathese hereditär syphilit. Neugeborener. Arch. f. Kinderheilk. VIII.
Kolb, Zur Aetiologie der idiopathischen Blutfleckenkrankheit. Arb. d. Kais. Ges.-Amtes. 1891.
Babes, Ueber Bacillen d. hämorrh. Infection des Menschen. Centrbl. für Bakt. u. Parasit. 1891. S. 719.
Sack, Beiträge zur Kenntniss der Hautblutungen. Mon. 1893. S. 49 ff.

II. Entzündungen.

Der Begriff der Entzündung ist als einer der wichtigsten und alltäglichsten von den Affectionen der Haut aus auf die gesammte Pathologie übertragen worden. Man sollte meinen, dass derselbe hier an der Quelle scharf und relativ einfach zu definiren sei und dass die bekannten Schwierigkeiten einer Umgrenzung dieses Begriffes in der allgemeinen Pathologie sich lediglich aus den ungemein grossen Differenzen der verschiedenen Organe herleite, wie sich denn in der That kaum grössere Unterschiede denken lassen, als beispielsweise zwischen den entzündlichen Zuständen der serösen Häute und des Centralnervensystems. Aber gerade an der Haut wächst diese Schwierigkeit in besonders hohem Maasse, und zwar einfach deshalb, weil die Zahl derjenigen Affectionen der Haut, die zu den Entzündungen gerechnet worden sind, die entsprechende bei allen anderen Organen bei weitem übertrifft. Wenn man die Geschwülste der Haut und wenige andere Affectionen abrechnet, ist im Laufe der Zeit das ganze Gros der übrigen Dermatosen zeitweise zu den Entzündungen gezählt worden. Kein Wunder deshalb, wenn pathologischerseits gerade bei den Hautkrankheiten das rein anatomische Eintheilungsprincip in Kapitel der Entzündungen zumeist verlassen wurde und eine lose Aneinanderreihung der klinischen Morphen nach den gangbaren Handbüchern an seine Stelle trat. Statt einer Untertheilung in fibrinöse, eitrige, hämorrhagische Entzündungen u. s. f. finden wir eine solche in erythematöse, papulöse, bullöse Exantheme. Oder wir sehen in buntem Wechsel unter vollständigem Verzicht auf ein rationelles pathologisches Schema: Scarlatina und Urticaria, Ekzem und Pocken, Psoriasis und Erysipel, Syphilis und Favus aneinandergereiht.

Diese allgemeine Scheu vor einer in das feinere Detail eintretenden wissenschaftlichen Erörterung der so ungemein verschiedenartigen Entzündungszustände an der Haut ist ebenso leicht erklärlich wie es schwer ist, sie selbständig zu überwinden. Wir können uns nur schrittweise einem besseren Zustande nähern und so bedarf der folgende Versuch einer genaueren Eintheilung der Hautentzündungen vom anatomischen Standpunkte besonderer Nachsicht. Hauptsächlich von Seite der pathologischen Anatomen, denn, um es von vornherein auszusprechen, eine rein pathologisch-anatomische Eintheilung dieser grossen Anzahl verschiedenartigster Affectionen halte ich bei dem jetzigen Stande

unserer Kenntnisse für absolut unmöglich. Es würde das pathologische Verständniss nicht nur nicht fördern, sondern geradezu stören, wenn man z. B. alle fibrinösen Hautentzündungen zusammenfassen und demgemäss Verbrennungen eines bestimmten Grades, Zoster, Erysipel, gewisse Ekzeme und Varicellen in eine Gruppe zusammenstellen, dagegen Verbrennungen anderer Grade, andere Ekzemformen, die Pocken anderweitig unterbringen würde. Auf ähnliche sinnstörende Consequenzen stösst man, von welcher Seite her man auch dieses Gebiet mit bekannten anatomischen oder pathologischen Formeln abzumessen sucht, und zwar merkt man bei solchen Versuchen bald, dass es meistens ätiologische Faktoren sind, deren Nichtberücksichtigung sich durch Verkettung von disparaten oder Trennung von adäquaten Vorgängen rächt.

Benutzt man jedoch diese selben ätiologischen Momente mit als Eintheilungsprincip, so kann man schon jetzt das Gebiet der Entzündungen auf rationelle Weise in gewisse Krankheitsgruppen zerlegen, die nicht nur dem klinischen, sondern auch dem pathologisch-anatomischen Auge eine gewisse Befriedigung gewähren. Der Vorwurf, den man jeder ätiologischen Eintheilung vom anatomischen Standpunkte macht, dass eine und dieselbe Ursache die verschiedenartigsten Folgezustände hervorrufen könne (z. B. verschiedene Hitzegrade) und wiederum verschiedene Ursachen an demselben Organe ganz die nämlichen, ist nur in starker Einschränkung berechtigt. Gerade die Haut mit ihren zahllosen Modalitäten der Erkrankung zeigt auf das eindringlichste, dass beim genauen Studium jede andere Einwirkung auch eine andere Reaction des Organes zur Folge hat und speciell die sich von Tag zu Tag unserer Erkenntniss mehr erschliessenden infektiösen Entzündungen der Haut beweisen die enorme Verschiedenheit der Wirkungen selbst morphologisch nahestehender Infectionsträger, man denke an Favus und Trichophyton, an Syphilis und Lepra. Nun kommt aber hinzu, dass gerade die Parasiten der Haut mit demselben Rechte als anatomisches wie ätiologisches Moment zu gelten haben. Wo wir bereits die Vertheilung der Parasiten innerhalb der Haut kennen, da hat sich an diese Erkenntniss sofort ein besseres Verständniss des ganzen Processes angeschlossen und die pathologische Anatomie desselben ist fortan ohne stetige Berücksichtigung des gegenseitigen Verhältnisses von Gewebe und Infectionsträger unmöglich geworden. Die infektiösen Entzündungen der Haut bilden aber so sehr die Mehrheit, dass das hier sich bewährende Eintheilungsprincip unbedenklich auf die ganze Klasse der Entzündungen übertragen werden kann. Immerhin müssen die obersten Gruppencharaktere so gewählt werden, dass sie eine unmittelbare und constante Beziehung zu bestimmten anatomischen Besonderheiten der zu der Gruppe gehörigen Affectionen erkennen lassen und ich werde zu zeigen haben, dass dieses bei der von mir gewählten Eintheilung in der That der Fall ist.

An den infektiösen Entzündungen der Haut springt diese Beziehung am deutlichsten in die Augen und diese stellen somit ein lehrreiches Vorbild für die übrigen Entzündungen dar. Die nächste Ein-

theilung dieser grossen Gruppe wird nämlich durch den Sitz und die Verbreitung der infektiösen Keime einerseits im gesammten Organismus andererseits in der Haut allein gegeben. Danach unterscheiden wir lokale Infectionskrankheiten der Haut und allgemeine Infectionskrankheiten mit symptomatischer Hauterkrankung (Pocken, Scharlach, Masern etc.).

Die weitere Untertheilung der ersten sehr umfangreichen Gruppe geschieht folgerichtig nach dem speciellen Sitze des Infectionsträgers innerhalb der Haut, und zwar zunächst in zwei Hauptgruppen, je nachdem die Keime in der Oberhaut sitzen (resp. postulirt werden müssen) oder in der Cutis. Zur Oberhaut gehören in diesem Sinne natürlich auch deren Anhangsgebilde: Haare und Nägel. Dieses anatomisch-ätiologische Eintheilungsprincip führt auf ungezwungene Weise zu natürlichen Krankheitsgruppen. Die neuerdings immer mehr als eine natürliche grosse Gruppe der Dermatosen betrachteten Hautkatarrhe, die von Laien speciell sogen. Flechten, decken sich vollständig mit der Gruppe der „lokalen Infectionskrankheiten der Haut mit dem Sitz der Infectionskeime in der Oberhaut". Nur durch das Gebundensein derselben an die Zellen der Oberhaut verstehen wir die unabänderlich mit denselben verknüpften Anomalien der Verhornung (Parakeratose), den Beginn der entzündlichen Veränderungen der Cutis an der Epithelgrenze, den andauernd oberflächlichen und dadurch meist benignen Charakter der Affectionen und die mangelnde Tendenz, auf das Hypoderm und innere Organe fortzukriechen. Selbst der rein pathologische Charakter der Gruppe harmonirt mit dem epithelialen Sitz des Keimes; denn offenbar hiermit hängt es zusammen, dass nur die leichtesten Formen der Entzündung, die seröse, sero-fibrinöse und eitrige Entzündung in dieser Gruppe angetroffen werden. Ja, bei vielen tritt die Exsudation so sehr in den Hintergrund, dass es kaum zu einer nachweisbaren Menge von Exsudat kommt und die entzündliche Ausschwitzung offenbar allein dem Zellwachsthum, speciell dem Wachsthum, der Hyperplasie der Stachelzellen und ihrer Proliferation (Akanthose) zu Gute kommt. Ich stehe keinen Augenblick an, die hier vorkommende Schwellung der Epithelzellen und ihr regeres Wachsthum als einen leichtesten Grad von Entzündung, als eine wahre parenchymatöse Entzündung der Stachelschicht, hervorgerufen durch epitheliale Infection, anzusehen. Je nach der Menge nachweisbaren Exsudates oder auch nach dem stärkeren Hervortreten der Epitheldegeneration einerseits, der Epithelproliferation andererseits, zweier Processe, die sich nie ausschliessen, die vielmehr stets in allerdings verschiedener Ausprägung verquickt sind, richtet sich die letzte Untertheilung der hierhergehörigen Dermatosen in feuchte und trockene Hautkatarrhe, wenn man will: in „Ekzematosen" und „Parakeratosen". Der Sinn dieser letzten Gruppirung ist, wie man sieht, ein rein pathologischer.

Höhere und bösartigere Formen der Entzündung begegnen uns sofort bei den lokalen infektiösen Entzündungen der Haut mit Sitz des Infectionsträgers in der Cutis. Auch ist hier naturgemäss die Variation der Entzündungsformen eine viel grössere.

Den sehr wenigen einfach serösen und sero-fibrinösen Entzündungen genenüber (progressive Phlegmone, Erysipeloid, Erysipel) gehört die grösste Menge der hierher zu zählenden Affectionen zu den eitrigen und nekrotisirenden Entzündungen: Furunkel, Panaritium, Phlegmone, Ulcus molle, Anthrax, Carbunkel, Rotz, Actinomycose etc.

Diesen eigentlichen infektiösen Entzündungen der Cutis reiht sich nun aber noch die sehr bedeutsame und wichtige Abtheilung der sog. Granulome an, welche man neuerdings allgemein und gewiss mit Recht von den eigentlichen Tumoren als „infektiöse Geschwülste" getrennt hat. Sie sind mit den infektiösen Entzündungen der Cutis so nahe verwandt und durch so viele Uebergänge verbunden, dass eigentlich nur der bei allen mehr oder minder stark hervortretende Geschwulstcharakter ihre Sonderstellung begründen muss. Der klinischen Verwandtschaft, die z. B. bei einem Vergleich des weichen Schankers mit der syphilitischen Initialsklerose, des Gumma mit dem Furunkel sofort in die Augen springt, entspricht die histologische, und so werden wir gut thun, die Gruppe der Granulome als vierte (geschwulstbildende) Abtheilung der infektiösen Entzündungen der Haut mit Sitz des Infectionsträgers in der Cutis unserem Systeme einzuverleiben. – Viel weniger Klarheit im Einzelnen wie im Ganzen bietet eine zweite Hauptabtheilung der Entzündungen, die der neurotischen. Unter diesem Namen vereinige ich eine kleinere Anzahl von entzündlichen Krankheiten der Haut, welche unter sich freilich ungemein verschieden, doch alle eine gewisse Beziehung zum Nervensystem aufweisen, oder besser gesagt, deren Eigenthümlichkeiten wir uns bisher nur durch die Annahme eines specifischen Nerveneinflusses auf den Ablauf der Entzündung erklären können. Aus diesem Grunde lassen sie sich nicht einfach und vollständig wie die infektiösen Entzündungen oder die sogleich zu besprechenden traumatischen Entzündungen durch die blosse Anwesenheit eines Entzündungserregers in der Haut begreifen, obwohl die meisten derselben (wenn nicht alle) ebenfalls auf infektiöse Ursachen zurückgeführt werden können. Sondern in irgend einer noch näher zu erforschenden Weise bedarf diese Ursache der Mithülfe oder der alleinigen Vermittelung des Nervensystems und diese letztere prägt nicht nur dem klinischen, sondern, was uns hier allein interessirt, auch dem anatomischen Bilde dieser Affectionen Eigenthümlichkeiten auf, welche eine Sonderstellung der betreffenden Krankheiten zu erfordern scheinen. Uebrigens verhehle ich mir keinen Augenblick, dass die Schöpfung dieser Klasse von neurotischen Entzündungen einen sehr provisorischen Charakter besitzt und hoffe, dass dieselbe durch theilweises Aufgehen in die Klasse der infektiösen Entzündungen mit der Zeit besser zu begrenzen und zu definiren sein wird.

Die Beziehung der hierhergehörigen Dermatosen zum Nervensystem ist nun eine sehr verschiedene, aber wenigstens zweifache, je nachdem ihnen vorwiegend ein neuritischer oder angioneurotischer Charakter zukommt. Zu den neuritischen Entzündungen kann man den Zoster, den Herpes progenitalis und labialis, sodann als chronisch neuritische Dermatose: die Hydroa (Dermatitis herpetiformis Duhring) rechnen. Als

wesentlich angioneurotische Entzündungen würden sich dem anschliessen: das Erythema multiforme Hebra, das Erythema nodosum, die Neurosyphilide und Neurolepride (Unna) und die Prurigines. Anatomisch weisen die ersteren den fibrinösen Charakter auf, unterscheiden sich aber von den nahestehenden Infectionskrankheiten (z. B. Variola) durch ihre grobanatomische Vertheilung nach Nervenbahnen und die Mitleidenschaft der letzteren. Die letzteren Entzündungen gehören zu den serösen und hyperplastischen und nähern sich dadurch einerseits den entzündlichen Formen der Angioneurosen, andererseits den infectiösen Geschwülsten. Der angioneurotische Charakter derselben ist anatomisch darin ausgesprochen, dass die Entzündungserscheinungen sich fast ausschliesslich an die nächste Umgebung des Gefässbaumes halten.

Weit durchsichtiger in ätiologischer Beziehung ist eine dritte Klasse der Hautentzündungen, nämlich die der traumatisch bedingten, der speciell sog. Dermatitiden. Man wird sie zweckmässig, der Aetiologie noch weiter folgend, in mechanisch, thermisch und chemisch verursachte Entzündungen eintheilen. So klar aber die Genesis dieser Processe, so ungemein verschiedenartig ist der pathologische Vorgang im Einzelnen und nicht nur zwischen den durch verschiedene Traumata hervorgerufenen Entzündungen, sondern sogar innerhalb der bloss quantitativen Abstufungen derselben Processe herrschen die allergrössten Differenzen. So führt beispielsweise der Einfluss einer gewissen Temperatur lediglich zur Gefässparalyse, einer höheren zu einer serösen Entzündung und einer noch höheren direkt zur Nekrose. Wollte man daher die hierhergehörigen pathologischen Zustände lediglich nach einem einzelnen anatomischen Bilde beurtheilen, so würde die Verbrennungsdermatitis allein dreimal, nämlich unter den Circulationsstörungen, den sero-fibrinösen Entzündungen und den nekrotisirenden Entzündungen zu figuriren haben. Hiergegen wäre nichts einzuwenden, wenn diese anatomischen Bilder sonst nichts unter sich Gemeinschaftliches darböten, welches durch ihre Vertheilung in verschiedene Kapitel verloren ginge. Dieses ist aber in der That der Fall und nicht bloss bei den Verbrennungen, sondern bei allen traumatischen Entzündungen.

Zunächst sind dieselben alle durch Agentien hervorgerufen, in deren Natur eine unbeschränkte Abstufungsmöglichkeit liegt und die von aussen kommend bald umschrieben, bald umfangreich, bald oberflächlich, bald tiefgreifend, bald schwach, bald energisch eingewirkt haben. Wir finden daher anatomisch im Gegensatz zu den infektiösen und neurotischen Entzündungen eine gewisse Ungebundenheit des entzündlichen Processes an die vorgebildeten Grenzen der einzelnen Hauttheile, eine schichten- und sprungweise Ausbreitung desselben, welche eine Proportionalität nur noch gegenüber dem traumatischen Faktor erkennen lässt.

Sodann — und hierin liegt eine Hauptdifferenz gegenüber der lokalen Infektionskrankheiten — handelt es sich bei ihnen fast immer um einmalige und zwar mehr oder minder gewaltsame Eingriffe in die Oekonomie der Haut, denen entweder eine ebenso akute Reaction der letzteren antwortet oder an die sich ein längeres Entzündungs- und

Reparationsstadium anschliesst. Stets aber hat der ganze durch das Trauma eingeleitete Process einen typischen Ablauf und Abschluss. Diese Differenz ist hauptsächlich hervorzuheben gegenüber den infektiösen Hautkatarrhen, speciell den Ekzemen mit ihrem ätiologisch wohlbegründeten, sich ohne nothwendigen Abschluss fortspinnenden Verlaufe; denn noch heute werden die meisten artificiellen Dermatitiden unpassender Weise Ekzeme genannt.

Im Zusammenhang mit dieser Eigenthümlichkeit des Verlaufes steht endlich noch eine dritte charakteristische Eigenschaft der traumatischen Entzündungen. Sie lassen nämlich mehr oder weniger deutlich zwei Perioden erkennen, die der passiven Hautschädigung und die der aktiven Reaction der Haut. Besonders die intensiveren Traumata, die Verbrennungen höheren Grades und die Aetzungen geben in dieser Hinsicht sehr instruktive Bilder. Bei den leichteren traumatischen Einflüssen verwischt sich durch die schwache Ausprägung der primären Gewebsläsion dieser Periodenbau, wie es bei den infektiösen und neurotischen Entzündungen gewöhnlich der Fall ist. Nur diejenigen infektiösen Entzündungen, welche durch relativ grobe Infectionsträger hervorgerufen sind, wie der skabiöse Katarrh, die Trichophytie nähern sich in dieser Beziehung der grossen Masse der traumatischen Entzündungen.

In diesen Eigenthümlichkeiten der letzteren liegt die Begründung, sie auch in anatomisch-pathologischer Beziehung als eine besondere Klasse hinzustellen.

Indem ich diese dritte Klasse traumatischer Dermatitiden aufstelle, will ich nicht unterlassen, darauf hinzuweisen, dass die meisten dahingehörigen Processe sicher, wahrscheinlich alle sich der chemotactischen Theorie der Entzündung fügen, ebenso wie die infektiösen Entzündungen. Für die chemischen Traumata ist das eo ipso klar. Es ist ein durchaus vergleichbarer Vorgang, wenn ein Körnchen Cantharidin, auf die Hornschicht deponirt, eine seröse Blasenerhebung verursacht, wie wenn ein wachsender Trichophytonfaden von ebendaher ein Bläschen erzeugt. Dass bei den thermischen Einflüssen ebenfalls chemische Wirkungen im Spiel sind, ausgehend von den Zersetzungsprodukten des zerstörten Gewebes, ist sehr wahrscheinlich und ohne eine solche Annahme dürften die beobachteten Erscheinungen kaum zu erklären sein. So bleiben nur die einfach mechanisch bewirkten Traumata als Entzündungserreger übrig, welche eine andere als die chemotactische Theorie der Entzündung nöthig machten. Und bei dieser Gruppe ist nun geradezu noch alles zweifelhaft, sowohl die Berechtigung der wenigen in Betracht kommenden Affectionen, überhaupt unter die Entzündungen und nicht vielmehr unter die Circulationsstörungen eingereiht zu werden, wie die Deutung derselben Vorgänge als einfacher, nicht complicirter. Je mehr die Neuzeit die Rolle äusserer Infectionsträger bei allen Entzündungen äusserer Wunden kennen gelehrt hat, um so mehr ist die Zahl der einfach traumatischen Entzündungen zusammengeschmolzen. Vielleicht sind die intertriginösen Entzündungen, der eingewachsene Nagel solange

nur Circulationsstörungen, bis eine äussere Infection den Process zu einem entzündlichen macht.

Dieser Umstand, ihre nahe Beziehung zu den Circulationsstörungen und nicht etwa eine besondere Einfachheit des Processes — die garnicht existirt — ist der Grund, weshalb ich die mechanisch-traumatischen Entzündungen allen anderen Gruppen voranstelle.

Literatur.

Lehrbücher: F. Hebra, Auspitz.
Leber, Die Entstehung der Entzündung. Leipzig 1891.
Unna, Entzündung und Chemotaxis. Berl. klin. Wochenschr. 1893. No. 20.

A. Traumatische Entzündungen.

1. Traumatische Entzündung aus mechanischen Ursachen.

Gleich diese erste Kategorie von Entzündungen gibt zu gerechten Bedenken Anlass, falls man alle Zustände hierhin zählen will, die früher ohne Weiteres als Entzündungen nach mechanischer Verletzung der Haut galten. Die antiseptische Aera der Chirurgie hat uns eine grosse Reihe derselben als Wundinfectionen kennen gelehrt, die mit der mechanischen Verletzung als solcher nichts zu thun haben. Zieht man alle diese Infectionskrankheiten der Haut ab, so bleiben nicht viele rein mechanisch erzeugte Formen übrig und auch diese müssen sorgfältig auf ihre entzündliche Natur geprüft werden. Auf der anderen Seite kann es nicht wohl bezweifelt werden, dass durch einmalige oder wiederholte Schläge, Hiebe, Stösse, Quetschungen und Reibungen der Haut, auch ohne alle Continuitätstrennung der Oberhaut und ohne Einimpfung vor Organismen ein echter Zustand von Hautentzündung, mit Schwellung, Hyperämie, vermehrter Wärme und Empfindlichkeit erzeugt werden kann. Im Sinne der Cohnheim'schen Lehre war das ja auch selbstverständlich, da die vorausgesetzte primäre Gefässschädigung wohl ebenso gut mechanisch wie thermisch oder chemisch zu Stande kommt. Nach der oben von mir skizzirten engeren Umgrenzung des Entzündungsbegriffes als eines chemotactisch erzeugten exsudativen Processes kann es dagegen zweifelhaft erscheinen, ob wir diese Zustände überhaupt zu den entzündlichen rechnen dürfen.

Ich würde es für einen erheblichen Einwurf gegen jene ganze chemotactische Endzündungstheorie halten, wenn diese Hautschwellungen nach starken Schlägen, Peitschenhieben, Quetschungen deswegen von den Entzündungen auszuschliessen wären. Aber mir scheint das auch garnicht nöthig zu sein. Bei schwächeren mechanischen Eingriffen handelt es sich gewiss meistens nur um vasomotorische Störungen, um analoge Schwellungen der gesunden Haut, wie sie leichte Reize schon an krankhaft disponirter (Urticaria factitia) hervorbringen. Diese Phä-

nomene gehen dann auch rasch und spurlos vorüber. Bei stärkeren Traumen jedoch kommt es gewiss stets zur sofortigen Nekrose irgend welcher zarteren Elemente der Haut und damit ist ein Material geschaffen, welches resorbirt werden muss und zu dessen Bewältigung Leukocyten wohl die Gefässbahn verlassen werden. Auch diese Resorptionsarbeit kann makroskopisch ganz ohne Entzündungsphänomene verlaufen, wie wir aus vielen chirurgischen, alltäglichen Vorkommnissen entnehmen können; jede subcutane Discision, ja, jede subcutane Injection schafft ja ähnliche Verhältnisse. Aber anders liegt die Sache wohl, wenn derartige multiple, elementare Nekrosen plötzlich in einer Haut auftreten, die gleichzeitig von vasomotorischen Störungen, Wallungs- und Staüungshyperämien heimgesucht ist. Besonders durch letztere kann die Resorptionsarbeit gestört und in die Länge gezogen, dadurch aber wieder der Ausgleich der Circulationsstörung erschwert werden, sodass eine makroskopisch wahrnehmbare, Tage und Wochen unterhaltene Exsudation in das Gewebe resultirt.

Da es gerade nur die schwersten Läsionen sind, welche derartige akute Hautentzündungen hervorrufen, so kann man, glaube ich, diese Form der Dermatitis ohne Skrupel mittelst der elementaren Nekrosen ganz wohl mit der chemotactischen Theorie der Entzündung in Einklang bringen. Wo sich an subcutane Quetschungen aber später Eiterung und Lymphangitis anschliesst, müssen infektiöse, wenn auch nicht stets nachweisbare Ursachen im Spiele gewesen seien; in manchen Fällen mag das Trauma nur den günstigen Boden für bereits im Körper schlummernde Mikroorganismen abgeben; alle diese Fälle gehören nicht hierher. Die feinere Histologie der akuten, rein mechanisch bewirkten Dermatitis ist, wie man sieht, eine noch unerledigte Aufgabe von principieller Wichtigkeit.

Noch besser aber als an den akuten Entzündungen dieser Art sieht man an den chronischen Formen, dass die mechanische Gewalt allein nicht sehr geeignet ist, Entzündungen hervorzurufen. Dem unabsehbaren Heer der chemisch bedingten und infektiösen Dermatitiden gegenüber sammeln wir mit Mühe eine kleine Reihe von unbedeutenden Affectionen mechanischen Ursprungs, die sich sonderbar genug neben jenen ausnimmt: der entzündete Leichdorn (Schwiele), der eingewachsene Nagel, die mechanische Intertrigo und die Blasenbildung durch Reibung bei Gesunden und bei besonders disponirten Personen (Epidermidolysis bullosa). Jede einzelne dieser Formen hat sich erst durch eingehende anatomische Untersuchung als eine Dermatitis zu legitimiren. Beim Leichdorn und eingewachsenen Nagel sehen wir natürlich von zufälligen, leicht hinzutretenden infektiösen Entzündungen ab. Aber es ist nicht zu leugnen, dass der Dorn des Einen oder die Kante des Anderen auch an und für sich in der anliegenden Haut eine empfindliche Schwellung und Röthung unterhalten, die bei Beseitigung des Druckes sofort schwinden. Die Blasen an den Händen ungeübter Arbeiter, an den Füssen anstrengend Marschirender entstehen bei leichterer und kürzerer Reibung zwischen basaler und mittlerer Hornschicht und füllen sich mit klarem Serum; wenn man die Blasendecke entfernt, liegt eine

etwas feuchte, röthliche Hornschicht bloss. Bei stärkerer und andauernder Reibung tritt eine Ablösung inmitten der Stachelschicht oder selbst zwischen dieser und der Cutis ein. Das Exsudat ist ein mehr fibrinöses und zugleich erfolgt eine lebhafte Leukocytenauswanderung aus den Cutisgefässen. Wird die Blase eröffnet, so kommt es dann auch wohl zu einem eitrigen Belag der Erosion, jedoch nie zu einer langdauernden Eiterung. Immer heilen diese oberflächlichen Substanzverluste narbenlos in 1—2 Wochen.

Wenn bei der letzteren Affection schon die Mitwirkung von Oberhautparasiten und sonstigen chemischen Reizen der Aussenwelt schwer auszuschliessen ist, so wird dieses fast unmöglich bei denjenigen Formen der Intertrigo, die man auf einfache mechanische Reibung der Contactflächen zurückzuführen pflegt. Es kommen hier nicht allein stagnirende und sich zersetzende Sekrete derselben Oertlichkeiten, vor allem in der After-, Scrotal- und Inguinalgegend in Betracht, sondern die ganze besonders üppige Oberhautflora derselben. Klatschpräparate intertriginöser Hautflächen sind stets reich an verschiedenen Pilzarten, deren Vermehrung wahrscheinlich nicht ohne Rückwirkung auf die Haut ist. Neben diesen Faktoren wird es wohl schwer sein, die Wirkung der einfachen Reibung festzustellen. Gewöhnlich ist die Oberhaut macerirt und in den oberen Lagen streckenweise abgehoben. Die an Ort und Stelle entstehende Exsudation ist schwierig von dem Sekrete der Region und herabrinnenden Sekreten zu trennen.

So unbedeutend diese Affectionen an und für sich sind, so interessant wird ihre genauere, noch fast völlig mangelnde histologische Erforschung für die principielle Frage, ob es rein mechanisch erzeugte Entzündungen gibt und wie dieselben zu erklären sind.

2. Traumatische Entzündungen aus physikalischen Ursachen.

Hierher gehören nicht allein die Entzündungen der Haut durch hohe Hitzegrade, sondern auch die durch das Licht und den Einfluss der Elektricität verursachten Dermatitiden. Der Sonnenbrand und der elektrische Brand führen sehr ähnliche Erscheinungen herbei: Röthung und schmerzhaftes Brennen, Oedem, starke Abschuppung und Pigmentirung. Die eventuell nebenhergehende Hitzeeinwirkung ist zum Zustandekommen dieser Symptome völlig irrelevant; die stärksten Sonnenbrände entstehen in kalter Luft auf Gletschern. Es sind nachweislich diejenigen Strahlen des Spektrums, welche auch sonst die stärksten chemischen Wirkungen ausüben, die blauen und violetten, welche in abnormer Concentration beim Gesunden, in gewöhnlicher Stärke bei besonders dazu Disponirten diese „kalte Verbrennung“ der Haut bewirken. Dass diese sich nicht im Rahmen des blossen „Einbrennens“, d. h. einer einfachen Pigmentirung hält, sondern darüber hinaus echte Entzündungen mit zuweilen starker Exsudation zu Wege bringt, erscheint bei Annahme der chemotactischen Theorie der Entzündung nicht auffallend, da die hier in Betracht kommenden aktinischen Strahlen

auch sonst in der ganzen belebten und unbelebten Natur chemische Verbindungen und Umsetzungen einleiten.

Anatomische Untersuchungen des Sonnenbrandes und elektrischen Brandes scheinen noch nicht vorzuliegen. Einen gewissen Ersatz, speciell in Bezug auf die dabei vorkommende Pigmentirung, geben dafür die histologischen Befunde bei solchen Erkrankungen, welche von der Sonnenbestrahlung auf besonders disponirten Häuten ausgelöst werden, wie bei dem Xeroderma pigmentosum und der von mir beschriebenen „Seemannshaut", auf deren Besprechung deshalb hier verwiesen sei.

Verbrennung.

Seitdem Hebra sen. die Boyer'sche Eintheilung der Hautverbrennung in drei Grade angenommen, hat man sich chirurgischer- und und dermatologischerseits dahin geeinigt, die Verbrennung nach den drei auffallendsten Folgeerscheinungen der 1. Hautröthung, 2. Blasenbildung und 3. Brandschorfbildung abzuhandeln. Es wird dabei gewöhnlich stillschweigend vorausgesetzt, dass nur der dritte Grad der Escharabildung mit einer wirklichen Nekrose der Haut einhergeht und folglich übersehen, dass eine Nekrose geringerer Art jede Verbrennung einleitet. Das Erythema caloricum wird von einer merklichen Schwielenbildung der oberflächlichen Hornlagen begleitet und auch bei der Blasenbildung geht eine solche nebenher, welche meist übersehen wird, da sie gegenüber der flüssigen Exsudation in die Oberhaut nicht in die Augen fällt. Bei obiger Eintheilung fasst man also bei den ersten Stadien nur die entzündliche Hautreaction, beim letzten Stadium die hier als schwerwiegendes Symptom in den Vordergrund tretende primäre Nekrose allein in's Auge.

Offenbar ist aber keine traumatische Dermatitis so geeignet, wie gerade die Verbrennung, die beiden Akte des Traumas und der entzündlichen Hautreaction auseinanderzuhalten. Es gehört eben nur dazu, künstlich die Art der Verbrennung in zweckmässiger Weise zu variiren und die verbrannten Theile sofort und längere Zeit nach dem Eingriff zu untersuchen. Man wird dann beispielsweise finden, welche Veränderungen der erhitzten Haut schon vorhanden sind, bevor die secundäre Entzündung zur Blasenbildung führt und ein Theil des geheimnissvollen Dunkels, welches von jeher das plötzliche, späte Aufschiessen der Brandblasen umgeben hat, wird sich jedenfalls lichten. Bisher haben überhaupt nur die Brandblasen durch Bisiadecki und Touton eine eingehendere Bearbeitung gefunden.

Aus diesen Gründen veranlasste ich vor einigen Jahren Herrn Dr. Koulneff aus St. Petersburg, experimentell die Einwirkung meines Mikrobrenners auf die Haut zu untersuchen, da dieselbe nach Temperatur und Form des Brandschorfs am leichtesten abzustufen und zu variiren ist. Die Versuche wurden am Menschen und Kaninchen vorgenommen. Da die Resultate in beiden Fällen genau übereinstimmten, so fasse ich sie in folgendem zusammen.

Mit dem Mikrobrenner erzeugen wir eine punkt- oder linienförmige, oberflächliche, trockene Verbrennung und es ist wichtig — wie Touton es auch gethan hat —, zuerst die trockene Hitze in ihrer Wirkung kennen zu lernen, da bekanntlich die feuchte Hitze (Verbrühung durch Wasser, Dampf) von vornherein den stark quellenden Faktor des heissen Wassers in das Bild der Verbrennung einführt. Andererseits ist aber mit der Mikrokaustik ein wenn auch unerheblicher und minimal zu gestaltender, jedoch in seiner Wirkung nicht zu unterschätzender Druck zugleich gegeben; derselbe hilft mit dazu beitragen, dass die secundären Erscheinungen der serösen Entzündung abgeschwächt werden, sodass es nur ausnahmsweisweise zur Entstehung von Brandblasen kommt; nämlich nur dann, wenn die gebrannte Partie nachträglich einer künstlichen Hyperämie oder Durchfeuchtung ausgesetzt wird. Dieser Umstand bewirkt es aber andererseits, dass sich die primären Brandwirkungen nirgends reiner und schöner beobachten lassen als hier.

Es wurden mit dem Mikrobrenner theils senkrechte Stiche in die Haut gemacht, theils Striche auf derselben gezogen. In allen Fällen war die Dauer der Einwirkung eine möglichst kurze, minimale. An den Stichkanälen kamen mehr die Wirkungen auf das Cutisgewebe, an den Strichen die auf das Epithel zur Geltung.

Das auffallendste Symptom an den sofort ausgeschnittenen Stichkanälen ist stets eine sehr erhebliche Verdickung der kollagenen Bündel in der nächsten Umgebung des Kanals; diese Anschwellung des Collagens betrifft einen Cylinder von der doppelten bis dreifachen Dicke des Stichkanals. Sie nimmt nach aussen ab, aber doch nicht soviel, dass nicht in der angegebenen Entfernung vom Stichkanal der Abstand zu den feinen Bündeln der normalen Umgebung ein sehr bedeutender wäre. Die innerste Schicht dieser Brandzone zeigt wieder etwas schmälere Bündel, da dieselbe hier in die oberflächliche Verkohlung an der Wand des Kanals selbst übergeht, wodurch sie offenbar in der Anschwellung zurückgehalten wird. Die auf das 3—6fache verbreiterten Bündel sind stärker tingibel, nehmen Hämatoxylin, Karmin und überhaupt solche Farben gern auf, für welche sie sonst ziemlich indifferent sind. Es handelt sich mithin nicht um eine einfache Quellung durch verdampfendes Wasser, sondern um eine Gerinnung des Collagens mit Zunahme der Consistenz. Das zeigt sich auch an allen eingelagerten Hauttheilen.

Die elastischen Fasern innerhalb der verdickten Brandzone sind auseinandergedrängt, ohne die breiten kollagenen Bündel einzuschnüren (wie bei Säurequellung). Sie sind etwas schwächer tingibel als in der Umgebung und an vielen Stellen angeschwollen und unscharf begrenzt. Die in dieser Brandzone gelegenen Blutgefässe und Knäueldrüsen sind komprimirt und in dichte, kernreiche Stränge verwandelt. Die Haarbälge werden wenigstens seitlich komprimirt oder begrenzen auch die Brandzone, ohne eine mechanische Veränderung erlitten zu haben; sie leisten offenbar mehr Widerstand. Sodann fallen noch dicht an dem innersten verkohlten Rande grössere, unregelmässige Lücken in

dem geronnenen Cylinder auf, an denen derselbe durch den plötzlich entwickelten Wasserdampf gesprengt ist.

In der Höhe des Papillarkörpers finden wir die Papillen ebenfalls angeschwollen, zu kugelrunden Köpfen verdickt und allein schon dadurch in der nächsten Umgebung des Stichkanals von dem Epithel gelockert und stellenweise ganz gelöst.

Das zweite auffallende Hauptsymptom ist eine bedeutende Erhebung der Hornschicht rund um den Stichkanal. Dieselbe bildet einen blasenförmigen Ring um die Stichöffnung. Die Stachelzellen im Bereiche derselben sind sämmtlich in die Höhe gezogen, in lange Spindeln verwandelt, welche haarschopfartig auf der Cutis, besonders den interpapillaren Stellen entspringen und theils die abgehobene Hornschicht erreichen, theils von derselben abgerissen sind und frei in die dadurch geschaffenen Hohlräume hineinragen. Die letzteren enthalten kein Exsudat, sondern sind leer, also offenbar allein durch den im Moment der Erhitzung entwickelten Wasserdampf erfüllt gewesen. Die Hornschicht zieht im Bogen über die derartig ausgehöhlte Stachelschicht hinweg und inserirt sich am Stichkanal, wobei sie durch das sich einbohrende Metall noch etwas mit in den Kanal hineingezogen worden ist. Trotzdem ist offenbar noch im weiteren Abstande vom Stichkanal die Hornschicht im Ueberschuss vorhanden, wie sich aus ihrem Faltenwerfen ergibt. Wo der Stichkanal die Oberhaut durchbohrt, ist, wie in der Cutis, eine innerste, feine Schicht verkohlt. Die weiter nach aussen liegenden Stachelzellen sind aber — abgesehen von der mechanischen Deformation — nicht verändert; besonders die Kerne sind alle gut erhalten und tingibel, wenn auch alle zu schmalen Stäbchen umgeformt wurden.

Man sieht, dass hier bereits momentan, wo von einem aus der Cutis in die Oberhaut einbrechenden Exsudat noch nicht die Rede sein kann, eine an Bläschenbildung erinnernde Umwandelung der Stachelschicht zu Stande kommt. Man könnte daran denken, dass der aus dem Parenchymsaft der Stachelzellen entwickelte Wasserdampf die Höhlenbildung und dadurch erst die Erhebung der Hornschicht zu Wege brächte. Aber wenn derselbe als die einzige und primäre Kraft anzusehen wäre, müssten wir eine der entwickelten Hitze proportional zunehmende Höhlenbildung vor uns sehen; dieselbe müsste direkt am Stichkanal am stärksten, weiter davon schwächer ausgebildet sein; dagegen ist — wie schon bemerkt — direkt am Stichkanal die Hornschicht herabgedrängt, in den Kanal hineingezogen. Es kommt hier vielmehr hauptsächlich ein Faktor in Betracht, welcher selten Beachtung findet, die Wärmeausdehnung der Hornschicht. Ich habe auf dieselbe und ihre Bedeutung für pathologische Processe schon 1881 auf dem internationalen Kongress in London aufmerksam gemacht, nachdem ich die Ausdehnung experimentell bei feuchter und trockener Hitze untersucht hatte. Es ist bekannt, dass alle Hornsubstanzen, z. B. Fischbein, durch starke Erhitzung in einen beweglichen Zustand übergeführt werden, in dem sie plastisch sind; nach dem Erkalten behalten sie die ihnen währenddessen gegebene Form, ähnlich wie Siegel-

lack oder Metall; auch der Friseur macht beim Haarbrennen von dieser Eigenschaft Gebrauch. Indem ich feine, lange Hornspähne durch ein mit Zeigerwerk versehenes Gewicht belastete und stellenweise erwärmte, konnte ich feststellen, dass dem Zustande des Abschmelzens und Verbrennens ein anderer vorhergeht, in welchem die Hornsubstanz, halbflüssig und plastisch geworden, schon durch Zug eines leichten Gewichtes stark ausgedehnt wird und dass sie die gewonnene Länge nach dem Erkalten behält. Andererseits ist ebenso leicht zu konstatiren, dass die Ausdehnung, welche die Hornsubstanz schon bei viel geringeren Temperaturen durch heisses Wasser (40—100°) erleidet und die mit einer Wasseraufnahme und Quellung einhergeht, beim Abkühlen und Verdunsten wieder verloren geht; hierbei wird eben die Elasticität und innere Structur der Hornsubstanz nicht vernichtet.

Wenn mithin die heisse Spitze in die Haut eindringt, so dehnt sich die berührte Hornschicht rasch aus und wird — falls die Spitze nicht glühend ist — nicht durchstossen, sondern tütenförmig in die Haut mitgenommen, reisst dabei von der weniger ausdehnungsfähigen Stachelschicht ab, nachdem sie die Stachelzellen zu langen Spindeln ausgezogen hat und behält nach dem Zurückziehen der Nadel die übergrosse Flächenausdehnung bei. Der gleichzeitig entwickelte Wasserdampf hat es nun leicht, den präformirten Riss auszufüllen und so steht unmittelbar nach dem Zurückziehen des Brenners in vielen Fällen eine blasenähnliche Erhebung fertig da. Wo die Auftreibung durch Wasserdampf (bei trockener Haut) fehlt, ist nichtsdestoweniger die Ueberdehnung der Hornschicht, die sich dann einrollt, ihre partielle Ablösung und die Spindelform der nächsten Stachelzellen vorhanden.

Hierdurch wird schon manches Räthselhafte der Blasenbildung verständlich. Nach der Berührung mit einem trockenheissen Gegenstande unterhalb der Glühhitze ist die Hornschicht in der Ausdehnung der Berührungsfläche bereits erweicht, unelastisch, von der unterliegenden Stachelschicht theilweise gelöst und damit zur wirklichen Blasenbildung präparirt, die früher oder später durch die flüssige Exsudation — und dann natürlich auffallend rasch und auffallend genau in der Ausdehnung der Berührungsfläche — manifest wird. Bei einer Verbrühung mit heissem Wasser (von 40—100°) dagegen bleibt die zuerst stark überdehnte und von der Stachelschicht auch theilweise gelockerte Hornschicht grösstentheils elastisch, zieht sich wieder zusammen und die Localisation und Stärke der späteren Blasenbildung entspricht nicht genau der Berührungsfläche und überhaupt mehr der Intensität der örtlichen Entzündung als der primitiven Lockerung der Horndecke.

Dafür, dass die bisher beschriebenen Erscheinungen dem primären Akte der Verbrennung allein zukommen und physikalisch mit Nothwendigkeit bedingt sind, spricht auch, dass fast genau dieselben Phänomene durch Einstich des Mikrobrennners in die Leichenhaut erzeugt werden. Man findet hier wieder die derbe Schwellung des Collagens in der Umgebung des Stiches, die Dampflücken in derselben und die oberflächliche Verkohlung der Contactfläche, sodann die Ueberdehnung und partielle Ablösung der Hornschicht, die blasenartigen Dampflücken

in der Stachelschicht und die Spindelform der nächstliegenden Stachelzellen mit Erhaltung der Kerne. Nur ist die Schwellung des Collagens geringgradiger, was mit der rascheren Abkühlung der heissen Spitze in der Leichenhaut oder auch mit der Todtenstarre zusammenhängen mag.

Der Strich des Mikrobrenners präsentirt sich auf dem Schnitte als eine halbkreisförmige Rinne, welche sich etwa um die doppelte Breite der Oberhaut in die Cutis einsenkt. Dieselbe ist ausgekleidet von der überdehnten, gefalteten oder eingerissenen und dann eingerollten und in ihren obersten Lagen verkohlten Hornschicht. Auf diese folgt die halbkreisförmig ausgebuchtete und zur Fläche gedehnte Stachelschicht und dann der ebenfalls flache und halbkreisförmig ausgebuchtete Papillarkörper. Diese unter dem Einflusse der Hitze in die oberste Schicht der Cutis eingetriebenen Theile sind — genau wie das Collagen im Umkreise des Stichkanals — angeschwollen und zugleich zu einer homogenen Masse geworden, in der nur noch einzelne auf's Aeusserste comprimirte Kerne sichtbar sind. Wo die Stachelschicht dick ist, wird diese homogene Brandzone nur von letzterer gebildet; bei dünnerer Stachelschicht setzt sich dieselbe Veränderung in den Papillarkörper, ja, bei stärkerem Andrücken des Mikrobrenners sogar in die Cutis fort. Dicht unter der Rinne hinziehende Blutgefässe werden durch diese Schwellung des Collagens vollständig comprimirt und blutleer*). Zur Seite des Brennstriches hört die Schwellung und Homogenisirung der Stachelschicht fast plötzlich auf, indem hier vollkommen normale Stachelzellen den Brandschorf begrenzen.

Diese Veränderung im Brennstriche zeigt, dass eine stärkere und länger dauernde Einwirkung der Hitze auf das unverhornte Epithel eine ähnliche Folge hat, wie beim kollagenen Gewebe, eine derbe, wahrscheinlich mit Gerinnung einhergehende Anschwellung. Die geringere Verschiebung der Hornschicht beim Striche hat zur Folge, dass die Oberhaut weniger zerrissen wird; sie zeigt keine Lücken, sondern ist im Gegentheil durch den leichten Druck komprimirt. Ein grösserer, während der Hitzeeinwirkung ausgeübter Druck schweisst sogar die Oberhaut und die oberflächliche Cutis zu einem dichten, homogenen Gewebe zusammen.

Soweit die primären Wirkungen der trockenen Hitze. Die secundären werde ich am Brennstriche, speciell dem des Kaninchens schildern, da sie mir von 24 zu 24 Stunden bis zum 7. Tage, d. h. bis zur fast völligen Abtheilung vorliegen. Nach den ersten 24 Stunden ist — beim Kaninchen und Menschen völlig gleich — das Bild des Brennstriches selbst nicht viel verändert. Aber die Cutis im weiten Umfange ist etwas angeschwollen, sämmtliche Blutgefässe mit Ausnahme der direkt unterhalb des Brennstriches hinziehenden sind erweitert, zeigen Randstellung der Leukocyten und deutliche Auswanderung von solchen, welche die Richtung nach dem Brennschorfe ein-

*) Diese Erfahrungen waren es, welche mich veranlassten, bei der Behandlung der Rosacea ganz vom Sticheln abzugehen und nur noch den Mikrobrenner zu verwenden.

schlagen. Die Bindegewebszellen um die Gefässe sind vergrössert und anscheinend auch vermehrt, übrigens deutlich von den mehrkernigen Leukocyten, welche das Gefäss verlassen, zu unterscheiden. Rund um die homogene Brandzone sammeln sich Leukocyten an, bis jetzt noch in spärlicher Anzahl. In der Zone befinden sich keine Leukocyten. Wo Haare in die Brandzone eingebettet sind, die an der homogenen Schwellung auch genau so weit wie die umliegende Cutis theilnehmen, sammeln sich die Leukocyten ausserhalb des Balges, unterhalb der angeschwollenen Strecke an.

Nach 2 Tagen haben sich die Leukocyten in der Umgebung der homogenen Brennzone bedeutend vermehrt. Indem sie in die engen Lücken sich eindrängen, welche an der äusseren Grenze der Brennzone zwischen den angeschwollenen, kollagenen Bündeln übrig bleiben, bilden sich netzförmige Figuren, die aus dicht gedrängten Leukocytenkernen bestehen, unter denen sich noch hier und da erhaltene Bindegewebszellenkerne unterscheiden lassen. Es treten jetzt in der Umgebung des Brennstriches Epithelmitosen auf und zugleich beginnt ein feiner Saum von Epithel von der Seite her zwischen ungeschädigte Cutis und die kernhaltige äussere Zone des Brandschorfs einzudringen. Die vordersten Epithelien zeigen keine Mitosen; das Epithel kriecht also nicht, sondern wird durch Nachschub von hinten her vorgeschoben.

Die Ereignisse der nächsten 3 Tage lassen sich folgendermassen zusammenfassen. Während die lokale Leukocytose und die Gefässerweiterung abnimmt, steigert sich das Oedem der Cutis unterhalb des Brennschorfes, die Lücken zwischen den kollagenen Bündeln erweitern sich, enthalten aber relativ wenig Leukocyten. Dieselben sind in die äussere kernhaltige Zone des Brandschorfes aufgestiegen und werden nicht mehr im selben Maasse nachgesandt. In dieser Zone bilden sie jetzt dichte, dickere, oft radienartig angeordnete Stränge. Unterhalb dieser Kernzone schliesst sich das junge Epithel mehr und mehr, irisblendenartig zusammen und zeichnet sich durch die Weite seiner Saftlücken aus. Durch dasselbe wird der halbmondförmig (im Durchschnitt) gestaltete Brennschorf sequestrirt und beginnt sich von der Seite her abzulösen; es lassen sich in ihm immer noch die innere homogene und äussere kernreiche Zone unterscheiden. An einigen Präparaten, wo die leukoseröse Entzündung neben dem Brennschorf zur Abhebung der Hornschicht und Bläschenbildung geführt hat, sind diese sowie die unterliegende Cutis frei von Leukocyten; hier hat sich nur Serum hinbegeben, die Leukocyten sind lediglich in die äussere Zone des Brennschorfes gewandert. Offenbar haben sie hier auch die wichtige Function, im Verein mit dem jungen Epithel den Brennschorf vom Gesunden reinlich abzulösen.

Am 6. und 7. Tage nach Setzung des Brennstriches haben wir eine leicht rinnenförmig eingesunkene, etwas ödematöse Cutis mit völlig regenerirtem Epithel, in welchem aber die Saftspalten von ganz abnormer Weite sind und wo die Verhornung noch parakeratotisch, ohne Körnerschicht vor sich geht. Diesem liegt, fast ganz abgelöst, der vertrocknete und verkleinerte Brennschorf auf, immer noch in 2, durch

die Färbung kontrastirende Zonen getheilt. An einzelnen Präparaten wird derselbe durch ein stärkeres entzündliches Exsudat, aus Serum und Leukocyten bestehend, abgehoben, was bei der ödematösen Epitheldecke offenbar sehr leicht zu Stande kommt, wie auch die klinische Erfahrung lehrt. Als besonderer Befund sei noch hervorgehoben, dass die elastischen Fasern in der ödematösen Haut sehr gelitten haben und sich nur sehr schwach färben lassen.

Wie verhält sich die hier geschilderte minimale Verbrennung zu den anfangs genannten Graden? Genau genommen haben wir hier den dritten Grad vor uns, einen Brandschorf und seine Loslösung. Aber derselbe ist von minimalen Dimensionen — klinisch ein schwarzes Krüstchen wie ein Dintenstrich — und seine Elimination geht trocken durch epitheliale Unterminirung des Brennschorfes, nicht durch Eiterung und Granulationsbildung vor sich, so dass er unmöglich den höchsten Verbrennungsgrad repräsentiren kann. Ebensowenig gehört diese Verbrennung zum zweiten, denn es bildet sich keine Blase, offenbar weil die direct unter dem Brennschorf gelegenen Gefässe durch die Art der Verbrennung blutleer gemacht und dadurch die ganze reactive Entzündung gedämpft wurde. Somit haben wir — trotz des Brennschorfs — nur den ersten Verbrennungsgrad vor uns und in der That wird jeder Kliniker in Ansehung des minimalen Schorfes und des makroskopisch allein hervortretenden erythematösen Fleckes hier nur vom ersten Verbrennungsgrade sprechen. Die geschilderte Bildung und Abstossung des Schorfes ist dann eben nur in etwas stärkerer und tiefer gehender Ausbildung dasselbe wie die bei anderen Verbrennungen ersten Grades wahrgenommene oberflächliche Schwielenbildung. Wir haben aber nicht nur die Art der primären Hitzewirkung dabei näher kennen gelernt, sondern auch gesehen, dass das Erythem des ersten Verbrennungsgrades ein echt entzündliches, mit freier Exsudatbildung einhergehendes ist, nach welchem noch längere Zeit ein Cutisoedem zurückbleibt. Die Entzündung ist eine leukoseröse und es scheint, dass die Betheiligung der Leukocytose dabei in vollkommener Abhängigkeit von dem Brennschorfe steht, indem sich die Leukocyten nur um diesen sammeln und die seröse Ausschwitzung die Emigration in denselben überdauert. Die seröse Exsudation erklärt ihrerseits wieder die ödematöse Beschaffenheit des Epithels, die Parakeratose und Abschuppung, welche den Verbrennungen ersten Grades meistens nachfolgt.

Bisiadecki fand an der Haut menschlicher Leichen bei den kleinsten Brandblasen: Erweiterung der Gefässe, Cutisoedem, Schwellung des Papillarkörpers und eine Höhlenbildung in der Stachelschicht. Die Hohlräume wurden, ähnlich wie bei der Pocke, von lang ausgezogenen, theils kernlosen, theils kernhaltigen Fäden und Spindeln durchsetzt, welche Bisiadecki aus den Stachelzellen entstehen lässt, während das Exsudat die Hornschicht in die Höhe und von der Cutis abhebt. Er betont den interepithelialen Character dieser Höhlenbildung und den Mangel eines Zellenoedems.

Touton arbeitete an einem ganz anderen Material, nämlich an künstlich durch heisses Siegellack auf den Pfoten junger Katzen er-

zeugten Brandblasen. Die sehr dicke Hornschicht setzt dem Strom des Exsudates hier einen nachhaltigen Widerstand entgegen, weshalb derselbe intensiver auf die Stachelzellen einwirkt. Demgemäss fand Touton im Gegensatz zu Bisiadecki eine starke Aufquellung der letzteren mit Abschwächung der Färbbarkeit ihrer Kerne und weiterhin eine „im grossartigsten Maassstabe ausgesprochene Gerinnung des Zellprotoplasmas mit Kernschwund durch Aufnahme der Exsudatflüssigkeit". Bei länger andauernder Exsudation werden die anfänglich gesetzten, derben, körnig-fädigen Gerinnungsproducte wieder verflüssigt und in zart gekörnte, krümliche Massen verwandelt. Der stark ausgebildete Papillarkörper der Katzenpfote bedingt eine Fächerung der Blase, indem die in den Interpapillarfurchen entspringenden Epithelien, zu Strängen comprimirt, später Scheidewände für die hauptsächlich suprapapillär sitzenden Erweichungsherde bilden. Den Abschluss der Blasenbildung nach 24 Stunden bezeichnet eine Leukocyteneinwanderung in die von Serum und Fibrin erfüllten Hohlräume. Darauf beginnt die Abkapselung der Blase durch Epithelnachwuchs und die Verhornung des letzteren.

Mir liegen 7 Fälle von Blaseneruption durch Verbrennung vom Menschen vor, 4 der Leiche entnommen, 3 nach absichtlicher Verbrennung dem Lebenden excidirt. Unter den ersteren stammen 2 Fälle aus älterer Zeit und die näheren Details sind unbekannt, von zwei neueren betrifft einer ein Kind, welches an der Verbrennung zu Grunde ging und auf dem Hodensack eine Reihe prall gefüllter, erbsengrosser Blasen trug, der andere einen Erwachsenen; hier stammen die Blasen von der seitlichen Kante der Hand und greifen theils auf den Rücken, theils auf die Vola über. Die letzteren drei wurden mit trockener Hitze (Paquelin) auf dem Arm eines Erwachsenen erzeugt. Auf Grund dieses Materials bin ich in der Lage, die Angaben von Bisiadecki und Touton zu bestätigen, aber ich kann noch einige weitere Daten hinzufügen, die geeignet sind, die scheinbar unvereinbaren Angaben der beiden Autoren zu vermitteln.

Voran stelle ich den Fall der Brandblasen des Scrotums, da derselbe mir die einfachste und am häufigsten vorkommende Form der Brandblasen zu repräsentiren scheint. Der Schnitt zeigt eine halbkuglig die Haut überragende, grosse, einkämmrige Blase, die zum grössten Theile von geronnenem Serum erfüllt ist. Der Blaseninhalt ist durch horizontal und schräge verlaufende, gerade oder gekräuselte Fibrinbänder in unregelmässige, polygonale, meist rhomboidale Felder getheilt. Bei stärkerer Vergrösserung und guter Fibrinfärbung sieht man, dass diese die Fibrinfärbung annehmenden Bänder die Durchschnitte von fibrinös geronnenen Flächen sind, mit denen sich die successiv übereinander geschichteten, verschieden dicht geronnenen Exsudatmassen gegenseitig abgrenzen. Zu beiden Seiten der Bänder finden sich massenhaft feine, kugelrunde Fibrinkörner angehäuft, während dieselben spärlicher in der übrigen Masse des geronnenen Serums eingesprengt sind. Fädiges Fibrin fehlt sonst in der Blase. Hier und da ist zwischen die Exsudatfelder ein kleineres Feld eingesprengt, welches ganz die Fibrinfarbe annimmt und nachweislich aus geronnenem Epi-

thel besteht. Eine ununterbrochene Schicht derselben Substanz hängt an der Unterseite der die Blasendecke bildenden Hornschicht; es ist die stark veränderte frühere Stachelschicht. Die Stachelzellen sind zu einer nur wenig Kernreste aufweisenden, homogenen Masse verschmolzen, welche bei Fibrinfärbung vertical stehende, wellig gekräuselte, dichte Fäden aufweist, — die bei der Gerinnung des Protoplasmas erhalten gebliebene und vertical gestreckte Epithelfaserung; diese ist es, welche die Fibrinfärbung der ganzen Masse bedingt. Von dieser Masse aus ziehen sich schopfartige Fortsätze zwischen die Felder des serösen Exsudats. Ebenso ragen vom Blasengrunde aus hier und da haarschopfähnlich ausgezogene und abgerissene Epithelreste in das Blaseninnere. Im übrigen ist der Blasengrund epithelfrei, die Papillen ragen mit stark angeschwollenen, abgerundeten und abgeflachten Köpfen nackt in die Blase und sind hier von dem untersten geronnenem Serumfeld bedeckt, dem einzigen, welches spärliche Leukocyten aufweist. Die Blasendecke besteht aus der alten stark überdehnten Hornschicht, an welcher deutlich 2 Lagen zu unterscheiden sind, eine äussere homogene, durch die Hitzewirkung zusammengeschweisste, die von der normalen, inneren durch vielfache Spaltung partiell abgehoben ist. Seitlich begrenzt sich die Blase gegen das gesunde Epithel in verschiedener Weise. An manchen Blasen ist die Abgrenzung ganz scharf, was besonders gut bei der Methylenblau-Orceinfärbung hervortritt. An einer vertical die Oberhaut durchsetzenden Linie verschmilzt plötzlich das Protoplasma der Stachelzellen und nimmt zugleich statt des Methylenblaus die Orceinfarbe an. Zugleich verschwinden auch die meisten Kerne der Stachelzellen und sind als orceinfarbene Stäbchen kaum noch erkennbar, während nur einzelne in stark comprimirtem Zustande noch das Blau bewahren und dadurch in der Masse hervortreten. Die letztere hat sich bereits von den angeschwollenen Papillenköpfen gelöst und geht alsbald in die Masse unter der Blasendecke über. An anderen Randstellen besteht zwischen Blase und gesunder Oberhaut eine Uebergangszone, in welcher das Epithel genau so zerklüftet und dabei zu langen, theilweise abgerissenen Spindeln ausgezogen ist wie bei der Verbrennung ersten Grades zur Seite des Brennstiches. Auch hier ist kein Exsudat vorhanden. Aber hier sind die Epithelspindeln grösstentheils verschmolzen und geronnen. Liegt hier nun ein seitliches Ueberquellen der Entzündung vor oder eine primäre, aber geringere Brennwirkung als im Centrum?

Auf diese Frage geben einige kleinste Bläschen des Scrotums Aufschluss, die bei demselben Akte der Verbrennung entstanden, also ebenso alt sind wie die weit höheren Blasen, sich mithin von diesen nur durch eine schwächere Brennwirkung unterscheiden können. Es sind verschieden gestaltete Lücken in der Stachelschicht vorhanden; die Stachelzellen sind zu vertikalen, vielfach abgerissenen Spindeln ausgezogen und zu homogenen, fast kernlosen Massen verschmolzen, die bei obiger Färbung die Orceinfarbe annehmen. Die Orceinfarbe reicht an diesen Stellen in der oberen Stachelschicht weiter nach aussen wie in der unteren, d. h. die Hitzegerinnung ist innen eingeschränkter als

aussen, was bei der von aussen kommenden Verbrennung ja ganz natürlich ist. In den Lücken der Stachelschicht ist kein Exsudat vorhanden, dieselben sind also auch nicht durch Exsudation entstanden, sondern sofort beim Brennakt durch Dampfentwickelung oder später durch Reibung und Verschiebung der überdehnten und gelockerten Hornschicht.

Diese kleinsten trockenen Bläschen (sit venia verbo!) haben also ganz dieselbe Structur wie manche Randpartien der grossen Blasen. Beide Phaenomene haben mit der entzündlichen Reaction der Haut und der begleitenden Exsudation nichts zu thun. Sie sind bereits durch den Brennakt entstanden und stellen schwächer getroffene Hautpartien dar oder Verbrennungen ersten Grades, wenn man will. Es ist aber nicht nur eine Lockerung der Hornschicht, sondern gleichzeitig eine ausgedehnte Hitzegerinnung der Stachelschicht eingetreten und alles für das rasche Aufschiessen einer Brandblase vorbereitet; natürlich kann es statt dessen auch zur Abstossung eines trockenen Epithelschorfes, einer Schuppe kommen.

Jetzt können wir auch mit Bestimmtheit behaupten, dass die abgetödtete, gestreckte und abgerissene Stachelschicht, die an der Unterseite der Blasendecke hängt, nicht nach der Ablösung vom Papillarkörper und durch die Blasenflüssigkeit geronnen und abgestorben ist, sondern dass sie es bereits durch den Brennakt war, als sie abgehoben wurde. Wenn die völlig gleiche Struktur dieser Masse mit derjenigen der kleinsten, exsudatfreien Brennherde hierfür nicht schon beweisend wäre, so würde man auch zu demselben Schlusse gelangen durch Betrachtung einer zweiten Art Brandblase, zu der ich mich jetzt wende und für welche die Blasen der Handkante ein typisches Beispiel abgeben. Wenn sich die eben beschriebenen Befunde denen von Bisiadecki nähern, so die folgenden den contradictorischen von Touton.

Bei dieser Form handelt es sich nämlich nicht einfach um eine völlige, primäre Abtödtung der Oberhaut und secundäre Abhebung derselben durch serofibrinöse Exsudation, sondern um eine schwächere primäre Hitzeeinwirkung mit allmählichem Uebergang in eine durch das entzündliche Exsudat hervorgerufene Epitheldegeneration. Wie in Touton's Falle die mit dicker Hornschicht bedeckte Katzenpfote, so liegt in dem zu beschreibenden, wenigstens zum Theil die homologe Vola manus vor. Aber hierin allein kann nicht die Aehnlichkeit der Befunde begründet sein, da auch ein anderer meiner Fälle mit dünner Hornschicht dieselben aufweist.

Die Blase ist hier auch einfach, enthält aber nur wenig freies Exsudat, da der grösste Theil des Raumes von gequollenen und anderweitig degenerirten Epithelien eingenommen wird; an vielen Orten bestehen noch vollkommene epitheliale Brücken zwischen Blasendecke und Blasengrund. Es fehlt daher auch jeder horizontale Schichtenbau nach verschiedenaltrigen Exsudaten. Eher könnte man hier und da eine Art vertikaler Septirung durch comprimirte Epithelstränge constatiren, doch findet sich nirgends eine durchgehende Trennung einzelner Blasentheile, eine pockenähnliche Struktur. Der Blaseninhalt

ist vielmehr einer geronnenen, gelatinösen Masse zu vergleichen mit eingesprengten, festeren Fäden und Membranen. Wo der Bau der Blase sich am einfachsten darstellt, kann man drei Schichten unterscheiden. Die unterste bedeckt die Papillen und füllt die interpapillären Furchen aus; sie besteht aus angeschwollenen, von einander grösstentheils gelösten, abgerundeten oder keulenförmig ausgezogenen Epithelien, die zum Theil bei der Methylenblau-Orcein-Methode noch das Blau bewahren, zum Theil aber die Orceinfarbe annehmen, während die Kerne noch länger als das Protoplasma das Methylenblau festhalten. Viele dieser schollenartigen, lose aufgehäuften Epithelien besitzen mehrere, 6—8—12 Kerne, die in der Mitte dicht aneinander liegen, gleichgross und facettirt sind und wohl durch amitotische Theilung entstehen, da nirgends Mitosen in ihnen vorkommen. Wie man sieht, handelt es sich um eine ballonnirende Degeneration der dem Papillarkörper direkt aufsitzenden Epithelien (Vgl. Varicellen, Zoster und Variola). Viele der ballonnirten Epithelien sind keulenförmig zugespitzt und gehen in strangartig comprimirte Epithelien über, die den Blasenraum vertikal durchziehen.

Der mittlere Abschnitt der Blase ist zum grössten Theil von einem Zellenbrei ausgefüllt, welcher bei obiger Methode gar kein Methylenblau mehr annimmt. Die Kerne sind unfärbbar, die Innenzone des Protoplasmas ist in den meisten Zellen körnig zerfallen; ebenso in vielen das Ectoplasma, doch bleiben auch viele Abschnitte der Aussenfaserung dieser Zellen erhalten und bilden insgesammt und im Verein mit den schon erwähnten, als Ganzes comprimirten, faden- und strangförmigen Epithelien ein unregelmässiges Netz von festerer Consistenz. Dadurch kommt es auch in diesem mittleren Theile nicht zu einem ganz flüssigen Blaseninhalt.

Nach oben gegen die Blasendecke zu behalten die Ectoplasmen der Zellen mehr und mehr ihre Gestalt und Festigkeit, während das Binnenplasma reiner verflüssigt wird, sei es in Gestalt einer einfachen Höhle (Leloirs altération cavitaire) oder in Gestalt eines feinen Reticulums mit verflüssigten Vacuolen (meine „reticulirende Degeneration"). An vielen Stellen ist ein rein intracelluläres Maschenwerk vorhanden (wie in der Pockenhaube). Darauf folgt mit merkwürdig guter Conservirung die sehr breite Körnerschicht und endlich als Blasendecke die Hornschicht. Soweit die dicke Hornschicht der Palma reicht, ist sie in Falten geworfen und in zwei Schichten theilweise getrennt.

Wenn diese Schilderung auf alle Theile der betreffenden Brandblasen passte, würde die Sache ziemlich einfach sein. Es handelte sich in der Tiefe um die ballonnirende, nahe der Oberfläche um die reticulirende Degeneration, in der Mitte um Mittelformen zwischen beiden und im Ganzen um eine dem Zosterbläschen sehr ähnliche Veränderung. Aber an anderen Stellen finden sich Modificationen dieses Grundtypus nach zwei Richtungen. Es kommen nämlich Stellen vor, wo keine von beiden Degenerationsformen regulär ausgeprägt ist; es sind das einmal diejenigen Orte, wo die Degeneration unter dem Einflusse der Exsudation erst beginnt. Die unteren Epithelien sind dann noch

nicht ganz rund und von einander gelöst, die obersten nicht vollständig reticulär degenerirt, man hat eine Epithelmasse von nach oben hin zunehmender reticulärer Beschaffenheit vor sich, die noch keine typischen Degenerationsformen aufweist.

Sodann giebt es aber Stellen, wo die primäre Coagulation durch Hitze etwas stärker ausgeprägt war und wo deshalb keine der gewöhnlichen colliquativen Degenerationen sich typisch ausbilden konnte. Dann entsteht ein ziemlich gleichmässiger, fester Epithelbrei, welcher von der nachfolgenden Exsudation nur noch durch feine Fibrinnetze durchsponnen wird. Auch sonst finden sich in den regulär degenerirten Partien hier und da Einlagerungen fibrinöser Netze, jedenfalls häufiger als bei der zuerst beschriebenen, mehr serösen Art der Brandblase.

Die übrigen von mir untersuchten Brandblasen schliessen sich mehr oder weniger dem einen oder anderen der hier geschilderten Extreme an, überbrücken aber zugleich in mehreren Beziehungen die schroffen Differenzen. Eine der älteren Brandblasen schliesst sich ganz an die erstgeschilderte Form an; ebenso zwei der künstlich erzeugten. In allen ist das Epithel als Ganzes vertikal gedehnt, in dieser gestreckten Lage geronnen und vom Papillarkörper abgehoben. Den Inhalt der Blase bildet mehr oder weniger dicht geronnenes Serum und wenig Fibrin. In der einen 7 Stunden nach der Verbrennung excidirten Blase schwimmt in dem Serum ein ganz zartes fibrinöses Netz. In den älteren Blasen bildet das Fibrin dickere Balken und Membranen.

Eine andere meiner älteren Brandblasen zeigt dagegen neben einer sehr schönen ballonnirenden Degeneration der untersten Epithelien eine starke freie Exsudation im mittleren Theil der Blase mit beträchtlicher Abhebung der Horndecke, viel Fibrin und eine massenhafte Leukocyteneinwanderung. Sowohl in der Blase wie schon in der Cutis werden die Leukocyten von einem feinen fibrinösen Reticulum umsponnen. Noch mehr vermittelt eine der künstlich gesetzten Blasen die Gegensätze, indem hier das noch ziemlich gut erhaltene Epithel unter der Blasendecke und am Blasengrunde keine Streckung, wohl aber Anfänge der ballonnirenden Degeneration (Schwellung, Kernvermehrung) zeigt und doch die Decke vom Grunde durch ein serofibrinöses, reichliches, gefeldertes Exsudat getrennt wird.

Ich glaube, dass wir nach dem Erörterten immerhin eine einheitliche Auffassung der Brandblasen zu vertreten im Stande sind. Die Neigung zur blasigen Abhebung der Oberhaut ist bei jeder Verbrennung eo ipso gegeben und zwar einerseits durch die Hitzeüberdehnung der Hornschicht und andererseits durch die aus dem Parenchymsaft der Stachelschicht und der Lymphe ihrer Saftspalten momentan entstehende Dampfmenge. Wenn es nicht immer zur Blasenerhebung bei der nachfolgenden entzündlichen Exsudation kommt, so liegt das entweder an einer zu schwachen Exsudation oder an der Behinderung der Exsudation im Centrum (wie beim Strich mit dem Mikrobrenner) oder aber an einer zu starken primären Nekrose. Die

ersteren Fälle zählen zum ersten Verbrennungsgrade, da bei ihnen nur ein Erythem sichtbar wird, die letzteren zum dritten Grade.

Diejenigen Fälle, welche durch die primäre Hitzewirkung zur Blasenbildung disponirt sind und in denen auch eine stärkere Exsudation erfolgt, sind wieder verschiedener Natur, je nachdem die primäre Nekrose hauptsächlich nur die Hornschicht und nächstgelegenen Stachelzellen oder die ganze Stachelschicht getroffen hat. In den ersteren, den schwächeren Verbrennungen zweiten Grades, dehnt sich nur die Hornschicht aus, die Stachelzellen werden noch nicht gestreckt und auseinandergerissen und nur theilweise erleiden sie den Beginn einer Hitzegerinnung. Wenn nun die Exsudation später einsetzt, erfahren sie ähnliche colliquative Veränderungen wie sonst das Epithel bei manchen Entzündungen; es zeigt sich die ballonnirende und reticulirende Degeneration mit mehr oder weniger Neigung, einen formlosen Epithelbrei zu bilden, falls die Exsudation nicht stark genug ist, die Horndecke abzuheben und daher lange und intensiv auf die Stachelzellen einwirkt (Katzenpfote, Vola manus). Oder aber die gelockerte Hornschicht giebt nach und zwischen die colliquativ veränderten (alte Brandblase) oder noch relativ gut erhaltenen Stachelzellen (künstliche Blase von 24 Stunden) schiebt sich ein massiges serofibrinöses Exsudat ein.

Wenn hingegen die Verbrennung die Stachelschicht zur Gerinnung gebracht und durch die dabei mit Nothwendigkeit entwickelte Dampfmenge die Hornschicht sofort emporgehoben, die Stachelschicht zerrissen oder von der Cutis abgerissen und vertikal gestreckt hat, so können jene colliquativen Veränderungen an den Stachelzellen natürlich nicht mehr stattfinden; sie bleiben unverändert oder gerinnen noch fester. Unterhalb derselben aber häuft sich jetzt ein reichliches serofibrinöses Exsudat an (vier meiner Fälle). Bei stärkeren Verbrennungen zweiten Grades besteht mithin fast der ganze Blaseninhalt aus dünnflüssigem Serum mit Fibrinbeimischungen, während der festere, einem Epithelbrei ähnliche Blaseninhalt den schwächeren Verbrennungen zweiten Grades zukommt. In allen Fällen ist mit dem Grade und der Ausdehnung der primären Brennwirkung schon die Richtung der späteren Blasenentwicklung vorgezeichnet.

Ich habe bisher die Veränderungen in der Cutis übergangen, um sie hier auf einmal nachzuholen, da sie für alle Verbrennungen zweiten Grades die gleichen sind. Die Blutgefässe des Papillarkörpers und der Cutis, manchmal noch des Hypoderms sind erweitert, ebenso die Lymphwege. Es besteht gewöhnlich ein erhebliches Oedem des Papillarkörpers und der oberen Cutishälfte. Die Papillen sind ödematös, kuglig aufgetrieben, abgeflacht und oft zur ebenen Fläche verschmolzen. Das collagene Gewebe ist gelockert, aber nicht degenerirt; dagegen das elastische an vielen Stellen schwächer färbbar und die feinen Fasern des Papillarkörpers meistentheils geschwunden. Eine Leukocytose ist in verschiedenem Grade entwickelt, jedoch meist unbedeutend. Gewöhnlich finden sich nur wenige Leukocyten in den unteren Blasenabschnitten. Eine stärkere Ansammlung in der Cutis und Blase lässt schon auf secundäre chemotaktische Einflüsse von Seiten eingedrungener

Eiterorganismen schliessen, die sich bei länger bestehenden, unbehandelten Brandblasen fast immer einnisten. Die Bindegewebszellen sind vermehrt, aber sonst nicht verändert.

Wie ist nun diese starke sero-fibrinöse Entzündung der Haut aufzufassen? Gewöhnlich denkt man sich dieselbe direkt von dem Brennakte abhängig, als eine direkte Gefässschädigung durch die Hitze, die in Cohnheim'schen Sinne Entzündungsursache sein könnte. Dabei würde vollständig unerklärt bleiben, weshalb die Schwellung und Blasenbildung nicht sofort nach dem Brennakt, oft sogar sehr viel später beginnt, wieso ferner die Veränderungen in der Cutis in allen Fällen nahezu dieselben sind, während sie innerhalb der eigentlichen Brennzone doch so verschieden ausfallen. Hauptsächlich fehlen aber alle histologischen Anzeichen dafür, dass die Brennzone sich bei der Verbrennung zweiten Grades bis in die Cutis erstreckt; wenigstens, wenn wir materielle Veränderungen an den Bestandtheilen der Cutis (sowie oben beim Brennstich und Brennstrich) hierfür verlangen. Eine weitere Ausdehnung der Brennzone mit unsichtbaren, bloss molecularen Gefässveränderungen halte ich für eine undiscutirbare Hypothese.

Alles scheint sich mir hingegen auf das Befriedigendste zu erklären, wenn man den primären Brenneffekt nur dahin verlegt, wo man ihn nachweisen kann — also in diesem Falle in die Oberhaut — und die spätere Entzündung mit ihrem Exsudat und ihrer Blasenbildung erst als Folgen der Verbrennung und Abtödtung eines mehr oder weniger grossen Oberhautgebietes ansieht. Die Entzündung würde dann allerdings eine chemisch erzeugte und die Chemotaxis der beim Brennakt auftretenden Stoffe dafür massgebend sein.

Die Verbrennung dritten Grades ist noch nicht genau histologisch untersucht. Klinisch bekommt man graue, angeräucherte oder schwarze, ganz verkohlte, trockene Schorfe zu sehen, an denen die verbrannte Oberhaut noch haftet, oder feuchte, braune oder gelbe, an denen die am heissen Gegenstande oder an den Kleidern kleben gebliebene Oberhaut abgezogen ist. Bei tiefer Verbrühung mit kochendem Wasser ist die Oberfläche grau, gewulstet und trocken oder weisslich durchscheinend feucht nach blasiger Abhebung der Oberhaut.

Die mir zur histologischen Untersuchung vorliegenden, umfangreichen Hautstücke entstammen einer lethal endigenden, ausgedehnten Verbrennung unbekannter Ursache. Die Oberhaut ist überall abgehoben, die Cutis hat eine honiggelbe, durchscheinende Farbe (spanferkelartig), scheint aber nicht aufgequollen zu sein, der Panniculus ist dünn weisslich, darunter folgt die normal aussehende Musculatur. Das auffallendste Phänomen ist die Durchsichtigkeit der Cutis, durch welche die, mit geronnenem Blut erfüllten Gefässe aus allen Lagen so deutlich hindurchschimmern, wie an einer injicirten und mit Carbolsäure oder Anilinöl durchsichtig gemachten Haut. Die mikroskopische Untersuchung zeigt, dass diese durchscheinende Cutis aus etwas gequollenen, dicht aneinander liegenden kollagenen Bündeln besteht, zwischen denen die nicht mit geronnenem Blut gefüllten, leeren Gefässe, sowie die Knäueldrüsen zu schmalen Strängen komprimirt sind. Uebrigens färben sich

die Kerne der letzteren, sowie die der übrigen Cutis gut, in verschmälertem, stäbchenförmigem Zustande.

Die elastischen Fasern sind zwischen den etwas gequollenen, kollagenen Bündeln komprimirt und gestreckt, sonst aber gut erhalten. Die Fettzellenräume sind fettlos, wie stets an Alkoholpräparaten und von der gewöhnlichen kreisrunden Form, ein Zeichen, dass das Fett durch die Verbrennung nicht geschmolzen war.

Es lag mir nun zunächst daran, zu wissen, ob diese Veränderungen primär und durch den Brennakt allein erzeugt worden sind oder ob secundäre Veränderungen hineingespielt haben. Ich nahm daher an normaler Haut vom Menschen (und Schwein) eine grössere Reihe Verbrennungen vor und mikroskopirte die angebrannten Stücke im Vergleich mit nicht angebrannten. Die ersteren wurden theils mit, theils ohne anhängenden Panniculus trocken im Reagirglas bis zur Verkohlung der Ränder erhitzt oder in der freien Flamme und endlich auch rasch mit Wasser zum Kochen erhitzt. Dabei ergaben sich übereinstimmend folgende Resultate.

Stets wurde die Haut gelblicher, auf dem Querschnitt durchscheinender und quoll im Dickendurchmesser auf. Während aber bei trockener Erhitzung dabei das Hautstück in der Fläche sich stark verkürzte, quoll es im kochenden Wasser zugleich auch in der Fläche, also hier in allen Dimensionen beträchtlich auf und wurde noch durchscheinender, gallertartig. Bekanntlich verwandelt sich die Cutis bei längerem Kochen in Leim und die rasche gallertige Aufquellung in kochendem Wasser bildet das erste Symptom dieser Umwandlung.

Wo vorher die Cutis blutüberfüllt war, scheinen die Gefässe nach der trockenen Verbrennung auch hier als braune, geronnene Stränge durch. Wo Verkohlung am Rande stattgefunden hat, ist die Cutis in dünner Schicht schwarzbraun gefärbt und dicht dahinter von einer Menge Dampfblasen zersprengt und schaumig aufgetrieben, sodass auf den schwarzen Rand eine weissgelbliche höckrige Zone folgt. Das Fett des Panniculus wird bei trockener Erhitzung verflüssigt und zum Theil in die stark eintrocknende Cutis aufgesogen; durch kochendes Wasser wird das Fett natürlich auch verflüssigt, aber von dem gerinnenden collagenen Gewebe des Panniculus zugleich so gut eingeschlossen, dass es nirgends ausläuft. Dabei scheint das collagene Gewebe, vielleicht durch den grossen Gehalt an Blutgefässen, hier sich zu verkürzen, denn die Fetttröpfchen werden in kochendem Wasser hervorgetrieben. Die Hornschicht unterhalb der Verkohlungsgrenze ist meist in Falten geworfen, zu weit und dabei oft durch weisse Dampfbläschen abgehoben. Noch beträchtlich grösser wird ihre Flächen- und Dickenausdehnung beim Kochen, welches meist sofort zur Lösung der Hornschicht führt.

Wir sehen mithin, dass die Cutis in allen Fällen durch Erhitzung durchscheinender wird und es ist ja auch zu bedenken, dass die äusserlich trockene Erhitzung in der Cutis eine Wasserverdampfung erzeugt, wie die Dampfbläschen beweisen, sodass eigentlich stets ein Ansatz zur Leimbildung vorliegt. Aus dem durchscheinenden Aussehen der Cutis allein kann mithin kein Rückschluss auf den Verbrennungsvor-

gang gemacht werden. Dazu kommt noch, dass durch einfache Eintrocknung nach Abhebung der Oberhaut die Cutis auch hornartig durchscheinend werden kann.

Dagegen giebt die genauere mikroskopische Untersuchung Anhaltspunkte genug für die Beurtheilung. An den trocken erhitzten (gebratenen) Hautstücken haben die collagenen Fasern im Dickendurchmesser bedeutend zugenommen und alle eingelagerten Theile comprimirt, so die leeren Gefässe, Knäueldrüsen und selbst die Haarbälge. Sie halten alle Farben, basische wie saure besser zurück, wie normal, was auf die Wasserentziehung oder Gerinnung bezogen werden kann. Das Protoplasma der eingelagerten Zellen ist nicht mehr nachweisbar, die Kerne sind aber noch sehr gut färbbar; sie sind stäbchenförmig deformirt und unregelmässig zackig conturirt, oft wie ausgenagt. Ganz eigenthümliche Veränderungen zeigen aber das Elastin und die Körner der Mastzellen. Das elastische Gewebe als solches ist in allen Fällen total verschwunden, dagegen haben die Orte, wo es eingelagert war, die Elastinfarbe (saures Orcein) angenommen. Die elastischen Fasern sind also durch die trockene Hitze geschmolzen und die die Färbung behaltende Substanz bedeckt oder imbibirt die anliegenden collagenen, sonst ungefärbten Balken. Das dem so ist, kann man an schwächer erhitzten Partien sehen, wo die Reste der elastischen Fasern zu breiten Platten und Netzen auseinander fliessen. Eine ähnliche Umwandlung erleiden die Körner der Mastzellen. An Stelle schön und regelmässig roth gekörnter Zellen (polychromes Methylenblau) findet man verwaschene rosa Flecke, in denen neben dem Kerne eine kleinere Anzahl unregelmässig geformter, verschieden grosser dunkelrother Körnchen zu sehen ist. Oft werden durch Zusammenfliessen dieser rothen Höfe alle eingelagerten Theile, besonders Haarbälge und Blutgefässe von kontinuirlichen rothen Säumen umrandet. An vielen Stellen sind die collagenen Bündel durch runde Lücken (Dampflücken) auseinander getrieben. Der Umfang der Hornschicht wird bei trockener Erhitzung stets vergrössert und oft wird sie zu einer homogenen Lage zusammengeschweisst. Die Stachelschicht sintert zu einer homogenen Masse ohne Zellconturen mit dicht gestellten Kernen zusammen. Diese nehmen meist Pallisadenform an, d. h. sie werden zwischen Hornschicht und Cutis gestreckt, ohne gerade zu Spindeln ausgezogen zu werden. Da bei einem mit der Hornschicht sich gleichmässig ausdehnenden Papillarkörper dieses Zusammendrängen der Kerne nicht vorkommen könnte, muss der Papillarkörper seine Gestalt beibehalten oder gar schrumpfen. Mir scheint das letztere der Fall zu sein und wir hätten dann auch hier ein Schrumpfen des Bindegewebes in der Fläche wie in der übrigen Cutis. Ist die Hornschicht besonders dick, wie an der Fusssohle, so kommt es auch zur Bildung von Dampfblasen innerhalb der Stachelschicht, deren Wände von verschmolzenen, aber nicht spindelförmig ausgezogenen Stachelzellen gebildet werden. Das Fett des Panniculus ist ausgelaufen und die Fettzellen sind zusammengefallen.

Die Befunde bei Einwirkung kochenden Wassers sind ähnlich, aber

doch in manchen Punkten unterschieden. Wir finden hier eine noch viel stärkere Quellung der collagenen Bündel, die zugleich ganz homogen und abnorm geschwungen erscheinen. Die elastischen Fasern sind auch hier geschwunden, ohne aber eine entsprechende Abgabe elastischer Substanz an das umliegende Collagen veranlasst zu haben; dagegen findet man hier noch öfter gequollene, sonst aber gut erhaltene, drehrunde Fasern. Die Kerne sind ebenso gut färbbar wie bei trockner Erhitzung, aber regelmässiger rund oder oval geformt. Ebenso sind die Mastzellen etwas besser erhalten, wenn auch hier und da die Umwandlung in diffus färbbare Höfe mit einzelnen gröberen Körnern eingetreten ist.

Die Hornschicht ist viel mehr in der Fläche und Dicke aufgetrieben und stets treten die einzelnen Hornzellen wabenartig hervor; es kommt hier nie zur Zusammenschweissung auf eine homogene Lage. Ebenfalls zeigt die Stachelschicht charakteristische Differenzen, indem die Stachelzellen zwischen Hornschicht und Cutis lang spindelförmig gestreckt, häufig abgerissen sind und die bekannten haarschopfähnlichen Bilder am Blasengrunde und an der Blasendecke geben. Sodann fehlt hier die punktförmige Sprengung der Cutis durch Dampfblasen und das Zusammenfallen der Fettzellen.

Diese Details geben nicht unwichtige Anhaltspunkte für die forensische Unterscheidung der Verbrennungsarten der Haut ab. Fragen wir danach, wie der oben mitgetheilte Befund von der Leiche zu deuten ist, so können wir mit Sicherheit sagen, dass weder trockne noch feuchte Hitze lange genug auf die Haut eingewirkt hatte, um die Cutis selbst zu verbrennen. Denn dann hätte vor Allem das Elastin schwinden müssen, welches noch optima forma erhalten ist. Die Hitze kann also nur auf die Oberhaut eingewirkt und diese zur blasigen Abhebung gebracht haben, worauf die blossgelegte und mässig erhitzte Cutis rasch der völligen Eintrocknung anheim fiel und dadurch hornartig durchscheinend wurde.

In histologischer Beziehung wird man also drei Stufen der Verbrennung dritten Grades für die Haut zu unterscheiden haben. In den schwächsten Fällen ist nur die Oberhaut verbrannt und blasig abgehoben (Verbrennung zweiten Grades), aber durch Fortwirkung der Hitze und mangelnden Schutz trocknet die Cutis zu einer Schwarte ein, die der Nekrose und Abstossung eventuell anheimfällt (obiger Fall). Bei tiefergehender Hitzewirkung treten die ausführlich geschilderten, der Verkohlung (bei trockener Erhitzung) vorausgehenden Veränderungen der Hautbestandtheile auf. Endlich folgt (bei trockener Erhitzung) die Verkohlung selbst, ein bei Lebenden sehr seltener Fall, der wohl nur bei Verbrennung bewusstloser Menschen (z. B. Epileptischer) vorkommen dürfte. Das Vorausgehen einer weisslichen Dampfblasenzone vor der Verkohlung ist ein rein physikalisches Phänomen und kommt daher ebensowohl bei todter wie lebender Haut vor.

Literatur.

Lehrbücher: Winiwarter, Pitha-Billroth (Sonnenburg: Verbrennungen und Erfrierungen).
Hüter, Deutsche Zeitschr. f. Chirurgie. Bd. 9.
Hallbaum, Ebendas.
Bisiadecki, Oesterr. Zeitschr. f. prakt. Heilk. 1868.

3. Traumatische Entzündungen aus chemischen Ursachen.

Alle drei Reiche der Natur stellen die Reizmittel, welche auf chemischem Wege Entzündungen der Haut hervorrufen und ihre Anzahl und Mannichfaltigkeit ist geradezu unerschöpflich. Je weiter unsere Kenntniss fremder Völker und Gegenden sich ausdehnt, je complicirter und zahlreicher unsere Industriezweige werden, mit desto mehr schädigenden Faktoren werden wir bekannt, welche gelegentlich oder berufsgemäss die menschliche Haut in Entzündung versetzen. Allerdings sind durchaus nicht alle auf diesem Wege entstehenden Läsionen den Entzündungen zuzurechnen und wir wollen hier gleich einige Gruppen ganz ausnehmen, die, wenn auch den hier zu besprechenden chemisch bewirkten Entzündungen verwandt, doch nicht hierher gehören. Es sind dieses hauptsächlich vier Gruppen.

Zunächst gehören nicht hierher die rein urticariellen Dermatosen, welche durch die Brennnesselarten, die Seenesseln, den Stich und Riss vieler Insekten und durch Raupenhaare hervorgerufen werden. Diese sind uns bereits bei den Circulationsstörungen begegnet. Allerdings giebt es hierunter auch Mischformen von spastischem Oedem mit wirklicher Entzündung, bei denen nach Ablauf des Gefässkrampfes ein entzündliches Knötchen zurückbleibt; doch sind dieselben relativ selten.

Sodann gehören nicht hierher die Hyperkeratosen mit Follikelverschluss und Comedonenbildung, welche durch den chemischen Einfluss des Theers und Paraffins bei damit beschäftigten Arbeitern entstehen. Dieselben schreiten unter Umständen zur Bildung von folliculären Horncysten fort.

Weiter können nicht als Entzündungen gelten die einfachen, oberflächlichen Nekrosen, welche durch unsere schwächeren Aetzmittel: Argentum nitricum, Chlorzink und die grosse Klasse der Phenole (Carbolsäure, Resorcin, Salicylsäure) hervorgerufen werden. Diese scheinen — wenn überhaupt — nur einen negativ chemotactischen Einfluss auf die Gewebe auszuüben. Es kommt zur Eintrocknung der Gewebe, zur Schorf- oder Schuppenbildung und entzündungslosen Verheilung nach Abstossung des nekrotischen Stückes.

Endlich folgt auch auf manche, vielleicht die meisten tiefgehenden Aetzungen durch concentrirte Säuren und Alkalien keine Entzündung, wenn nur durch geeignete Vorrichtungen das Eintreten secundärer Entzündungserreger, speciell von Mikroorganismen, verhindert

wird. Die Erscheinungen an der Haut spielen sich dann im Rahmen einfacher Nekrose, Ulceration und Granulationsbildung ab.

Auch nach Abzug dieser Gruppen bleibt noch eine Fülle von krankhaften Erscheinungen übrig, die wir den Entzündungen hinzurechnen müssen und es ist nur zu beklagen, dass unsere histologischen Kenntnisse in diesem Kapitel nicht entfernt unseren klinischen nahekommen. Es ist sicher zu hoffen, dass gerade diese Lücken in nicht zu ferner Zeit ausgefüllt werden, da kein anderes Kapitel so sehr der experimentellen Bearbeitung zugänglich ist und kaum eines so fruchtbar für die Erweiterung unserer pathologischen Anschauungen zu werden verspricht.

Es gab eine Zeit — dieselbe ist im Lehrbuche des älteren Hebra repräsentirt —, wo man in den durch chemische Mittel provocirten Eruptionen Abbilder der uns täglich umgebenden chronischen Ausschläge erblickte. Wenn schon eine schärfere klinische Beobachtung genügende Anhaltspunkte findet, um diese Anschauung als principiell unrichtig zurückzuweisen, so hat doch erst die Histologie die erste Reihe unumstösslicher Beweise von der Verschiedenheit dieser akuten Dermatitiden von jenen ekzematösen, impetiginösen und bullösen Hautkrankheiten erbracht; die Erforschung der Aetiologie der letzteren wird die zweite Reihe von Beweisen für dieselbe Schlussfolgerung liefern.

Es ist mithin garnicht zu verlangen und zu hoffen, dass es gelingen müsse, für alle Typen der entzündlichen Hautkrankheiten künstliche Entzündungen, hervorgerufen durch chemische Traumata, zu finden, welche jenen als Prototypen gegenübergestellt zu werden verdienten. Hier gilt vielmehr dasselbe, was sich bei den infektiösen Entzündungen der Haut wiederholt, dass eigentlich jede einzelne, ätiologisch verschiedene Affection auch histologisch anders aussieht und — allgemein pathologisch betrachtet — ein Ding für sich ist. Immerhin lassen sich mit diesem Vorbehalt auch hier für die Zwecke grösserer Uebersichtlichkeit die Phänomene zu grösseren Gruppen zusammenordnen.

Ich trenne die chemisch bedingten Entzündungen der Haut zunächst in die beiden Hauptklassen der: I. einfachen und II. complicirten Entzündungen.

Unter den einfachen Entzündungen haben wir drei sehr verschiedenartige Gruppen, die des 1. Erythems, 2. der Vesication und 3. der Bildung folliculärer Papeln.

Als Prototyp des einfachen Erythems, welches fast immer ohne Bildung von Bläschen verläuft, kann die Jodentzündung gelten; eine Blasenbildung allein ohne andere entzündliche Erscheinungen bewirkt Cantharidin und Chloral in concentrirter Dosis, zur Bildung entzündlicher Papeln, die an den Follikeln localisirt sind, führt der Dunst von Theerölen und Paraffin. Es versteht sich von selbst, dass ich hier für jede Entzündungsform nur einzelne Reizmittel, nämlich die bekanntesten, nennen kann und dass andererseits stets nur der am meisten charakteristische Effekt des Reizmittels für die Gruppirung den Ausschlag gibt. So ist bekannt, dass durch forcirte Jodeinwirkung auch

Nekrose, durch schwache Cantharidinwirkung ein Erythem erzeugt werden kann. Zweifelhaft mag es erscheinen, ob die Entzündung der Theer- und Paraffinpapeln allein den chemischen Reizen zuzuschreiben ist oder ob hierfür noch Organismen in Frage kommen (wie bei der Akne), die nur unter dem Einfluss der Hyperkeratose und des besseren Follikelabschlusses entzündliche Reizung ausüben.

In der zweiten Abtheilung der complicirten Entzündungen chemischen Ursprungs haben wir 6 Gruppen.

1. Erythem + Oedem, bewirkt durch Chrysarobin, seltener durch Resorcin, Pyrogallol, Jodoform, sodann durch Stiche von Wespen, Bienen, Skorpionen.

2. Erythem + Vesication (ekzemähnliche Dermatitis) durch Terpentinöl, Daphne mezereum, Arnica, seltener durch Chloroform, Sublimat, Schwefel.

3. Erythem + Folliculitis (akneähnliche Dermatitis) durch verdünnte Phenole, Quecksilber.

4. Erythem + Oedem + Vesication (erysipelähnliche Dermatitis) durch Rhus toxicodendron, Rhus venenata; seltener durch Jodoform.

5. Erythem + Papeln + Pusteln (impetigoähnliche Dermatitis) durch Crotonöl, die Euphorbiaarten.

6. Erythem + Papeln + Pusteln + Nekrose (ecthymaähnliche Dermatitis) durch Arsenik, Tartarus stibiatus, Chromsäure und chromsaure Salze.

Joddermatitis.

Ueber die entzündlichen Veränderungen der Haut nach äusserer Jodeinwirkung liegen bereits zwei ausführliche Arbeiten von Schede und Coën vor. Ersterer stellte seine Untersuchung an Kaninchenohren an, weshalb ich dieselben hier nur in aller Kürze resumiren kann. Nach Bepinselung mit Jodtinctur entsteht zuerst Hyperämie, dann ein starkes Oedem, welches nach 24 Stunden wieder geschwunden ist. Inzwischen tritt schon nach 2 Stunden eine Auswanderung von Leukocyten auf, welche nach 2 weiteren Stunden alle Capillaren und Venen dicht umgeben. Nach 24 Stunden ist die Anhäufung von Wanderzellen so dicht, dass man das Bild von einer profusen Eiterung nicht unterscheiden kann, obwohl es nie zur Eiterung kommt. Schede lässt nun an den Leukocyten durch Anschwellung des Protoplasmas und üppige Kerntheilung progressive Veränderungen eintreten, die nach rapidem Schwund der Kerne und bizarren Formveränderungen des Protoplasmas mit dem Uebergang in fixe Bindegewebszellen abschliessen sollen, während die alten sesshaften Bindegewebszellen unterdessen keine Veränderung aufweisen, so wenig wie das kollagene Gewebe. Die nicht organisirten Leukocyten wandern in die Lymphbahnen zurück und nach 5 Tagen beginnt ein fettiger Zerfall der alten, später auch der neugebildeten Zellen, der noch nach 2 Wochen nicht abgeschlossen

ist und wahrscheinlich durch den Zerfall noch später neugebildeter Zellen ziemlich lange andauert.

Coën arbeitete an der Haut des Menschen, Kaninchen und Meerschweinchen und berücksichtigte speciell die Mitosenbildung und Regeneration. Er fand in allen Fällen nach Bepinselung mit Jodtinctur eine akute Entzündung, die in 2 Wochen mit Neubildung von Bindegewebe abschloss. Das Material von Menschen wurde durch Bepinselung von zur Amputation kommenden Theilen einige Tage und kurz vor der Operation gewonnen. Nach 24 Stunden war eine starke Auswanderung von Leukocyten vorhanden, die grösstentheils mehrere, nur zum kleinsten Theile einen Kern zeigten. Zugleich ist in den Lymphspalten ein Fibrinnetze einschliessendes Exsudat vorhanden. Leukocyten und Exsudat nehmen die nächsten Tage noch zu; dann wird das letztere resorbirt, wobei das Fibrin fettig zerfällt; allmählich überwiegen die einkernigen Leukocyten gegenüber den vielkernigen. Schon nach 24 Stunden finden sich Mitosen in den Endothelien der Blutgefässe. Mitosenbildung trifft man ebenfalls schon früh in der Stachelschicht, den Haarbälgen, Schweiss- und Talgdrüsen und in der Umgebung der Bläschen, welche bei sehr starker Jodpinselung durch Vacuolisirung und Colliquation (reticuläre Degeneration) der Stachelzellen erzeugt werden. Die Hornschicht hebt sich nach öfter wiederholter Pinselung ab. Dagegen sind die Veränderungen im Bindegewebe in den ersten Tagen sehr gering — abgesehen von der Exsudation — und beschränken sich auf einzelne Endothelmitosen und eine geringe Vermehrung der Mastzellen.

An den Thieren, wo Coën die progressiven Veränderungen längere Zeit studiren konnte, nahmen sie (Kaninchen) bis zum 9. Tage immer noch zu. Dann schwanden die Mitosen und es waren eine Menge junger Bindegewebszellen vorhanden, deren Bildung der Verfasser nicht nur auf Rechnung der Endothelien und fixen Zellen des kollagenen Gewebes, sondern auch, zum Theil wenigstens, auf die der einkernigen Leukocyten setzen möchte. Von einer massenhaften, fettigen Degeneration der alten und jungen Zellen gibt Coën nichts an, nur an Stelle des sich resorbirenden Exsudates findet er albuminoide und fettige Körnchen.

Das mir vorliegende Material an Joddermatitis bezieht sich theils auf Kaninchenhaut, die von Herrn Dr. Engmann in meinem Laboratorium der Jodpinselung unterworfen wurde, theils auf menschliche Haut. Die letztere lieferte einerseits indolente Geschwürsränder, die vor der Ablation zu verschiedenen Zeiten mit Jod gepinselt wurden, theils im Leben jodirte sonst normale Hautstücke von der Leiche, die mir von Herrn Dr. Gläser freundlichst zur Verfügung gestellt wurden. Nach meinen Präparaten hat man eine akute Joddermatitis von einer davon ziemlich verschiedenen, chronischen zu unterscheiden. Letztere schliesst sich entweder als Nachwirkung an eine einzige energische Jodapplication an, nachdem die akuten Erscheinungen sich abgespielt haben oder man trifft sie allein für sich und zwar in höherem Grade ausge-

prägt an, wenn eine Reihe bald nach einander erfolgter, schwächerer Jodapplicationen dieselbe unterhalten.

Bei der akuten Joddermatitis ist der obere Theil der Stachelschicht durch direkte Jodeinwirkung und je nach deren Stärke in grösserer oder geringerer Breite zum Absterben gebracht. Das Protoplasma aller Epithelien ist zu einer homogenen Schicht zusammengeflossen und erstarrt, in der die nur noch schwach tingiblen Kerne in regelmässiger Vertheilung fixirt sind. Diese Schicht nimmt bei der Orcein-Methylenblau-Färbung kein Methylenblau, sondern nur noch Orcein an. Unmittelbar darunter, in gerader Linie abschneidend, folgt die nicht verätzte, gesunde Stachelschicht, deren Zellen vergrössert und gut färbbar sind. Hier und da wird sie von Leukocyten durchsetzt. An der Grenze zwischen Aetzschorf und gesunder Stachelschicht haben sich die Leukocyten aber in grösseren Mengen angesammelt und bilden hier, mitten in der Stachelschicht, mit Hülfe von geringen Mengen Serum eine Reihe kleiner Bläschen, besonders oberhalb der Papillen. Diese Bläschen entstehen rein durch Verdrängung der Epithelien, nicht durch Nekrose und Colliquation derselben und ihre tiefe Lage innerhalb der Stachelschicht ist offenbar die Folge der tief hinabreichenden Aetzung und Gerinnung des Epithels, in das die Leukocyten nicht eindringen können. Während hier an der Grenze des Aetzschorfs die Leukocyten sich reichlich finden, sind sie am Papillarkörper und sonst in der Cutis nur spärlich vorhanden. Doch kann man die erweiterten Gefässe constatiren, aus denen sie zum Theil noch in Auswanderung begriffen sind. Ausser einem leichten Oedem des Papillarkörpers und einer Vergrösserung der Peritelien findet sich nichts Abnormes.

An 1—3 Tage später excidirten Stücken derselben jodirten Haut ist der primäre Aetzschorf sammt Leukocytengehalt durch neu verhorntes Epithel in die Höhe gehoben und in eine Schuppe oder Kruste verwandelt. Die akute Leukocytose hat vollständig nachgelassen, die Cutis ist nicht mehr ödematös. Wohl aber sind die Gefässe noch erweitert und die Vergrösserung der Peritelien hat sich nun auch den übrigen zerstreuten Bindegewebszellen der Cutis mitgetheilt. Diese Präparate bilden den Uebergang zu der rein chronischen Form der Joddermatitis, in welcher ausser einer Schuppenbildung an der Oberfläche keine Epithelveränderung und auch keine Leukocytose vorhanden ist. Die Haut erscheint im ganzen etwas gedunsen, die Blutgefässe sind erheblich erweitert und alle Bindegewebszellen, sowohl die perivasculären wie interfasciculären sind auffallend vergrössert und bilden ein fast continuirliches Netz in der Haut. Dabei behalten sie ihre Spindelform. Diese durch Jod in chronische Reizung versetzte Haut scheint mir daher ein sehr geeigneter Ort zu sein, um das Auftauchen von Spindelzellen in dem fibrösen Gewebe zu studiren.

Eine gute Protoplasmafärbung erweist nun, dass die zelligen Elemente der Haut, insbesondere alle Epithelialgebilde nicht nur an körnigem und spongiösem Protoplasma reicher werden, sondern auch körnige, stark tingible Eiweissbröckel an ihre Umgebung abgeben. Die Lymphspalten der Oberhaut sind von solchen geradezu erfüllt, ebenso

die des etwas ödematösen Papillarkörpers und wiederum stärker die nächste Umgebung der Knäueldrüsen und Haarbälge. Im Fettgewebe findet sich eine hochgradige Atrophie des Fettes, während die ihr Fett verlierenden Zellen auf der anderen Seite körniges Protoplasma aufspeichern und anschwellen. Die Fettläppchen bilden daher in dem durch den Schwund des Fettes zusammengefallenen Zustande lockere, schwammige Zellenherde mit grossen, netzartig anastomosirenden Spindelzellen, viel frei gewordenen Protoplasmabröckeln und sehr grossen Lymphspalten.

Eine Fibrinfärbung zeigt auf der anderen Seite, dass gerade die unteren Partien der Cutis und das atrophische ödematöse Fettgewebe nicht nur Eiweissbröckel, sondern auch grosse Mengen fädigen Fibrins enthalten. Dasselbe erfüllt die tiefen Lymphgefässe mit dickem, knorrigem Fadenwerk, die Lymphspalten mit feineren, wolligen Gespinnsten und die Fibrinfäden setzen sich in die collagenen Bündel hinein fort, die zum Theil ganz von Fibrin durchsponnen werden. In den oberflächlichen Cutispartien ist die Menge des Fibrins viel geringer und es geht aus diesem Umstande, wie aus der ganzen Verbreitung des Processes jedenfalls hervor, dass die äusserliche Applikation des Jods sehr weit in die Tiefe wirkt, was ja bei der grossen Flüchtigkeit des Jods nicht wunderbar ist. Eine so ausgedehnte Bildung von Fibrin im Gewebe wie bei der chronischen Joddermatitis habe ich bei der akuten nicht gefunden, doch enthalten auch bei dieser die Lymphgefässe selbst dicke Fibrinranken; eine Neigung zur Fibrinbildung liegt also auch hier vor.

Soweit ich mit den hierfür unvollkommenen Methoden der Alkoholhärtung und Methylenblaufärbung die Coën'schen Angaben über Mitosenbildung kontroliren konnte, kann ich bestätigen, dass beim Schwunde der primären Leukocytose bei der akuten Joddermatitis die Mitosenbildung im Epithel zunimmt. Dieselbe führt eben zum Ersatz der verätzten Oberhaut. In der Cutis konnte ich bei der chronischen Joddermatitis keine Mitosen finden, was ich aber der Methode zuschreiben möchte; denn mehrkernige Spindelzellen und Endothelien finden sich genug. Immerhin glaube ich, aus meinen Präparaten schliessen zu müssen, dass die Jodätzung einen noch stärkeren nutritiven Einfluss auf das Protoplasma ausübt, als sie die Mitosenbildung und Proliferation der Zellen anfacht.

Resumiren wir kurz die mitgetheilten Befunde, so besteht die nächste akute Einwirkung der Jodapplikation in einer Verätzung der Hornschicht und bei stärkerer Dosis eines Theiles der Stachelschicht mit nachfolgender, rasch vorübergehender, lokaler Leukocytose, die nie zur Bildung von Eiterbläschen fortschreitet. Dieselbe wird von vorübergehender Gefässerweiterung und Oedem begleitet. Nach erfolgter Abschuppung der leukocytenhaltigen Oberhautschicht hinterbleibt noch eine Neigung zur Mitosenbildung und Hyperplasie der Zellenleiber.

Wird durch öfter wiederholte, schwächere Jodpinselung eine chronische Dermatitis unterhalten, so ist dieselbe charakterisirt durch eine tief reichende allgemeine Hypertrophie der Spindelzellen, Atrophie des

Fettes in den hypertrophirenden Fettzellen, reichliche Absonderung von Protoplasmabröckeln in die erweiterten Lymphspalten, allgemeines, leichtes Oedem der Haut mit Fibrinabscheidung, besonders in der unteren Cutishälfte und im Hypoderm. Einen Uebergang der Leukocyten in Bindegewebszellen im Sinne Schede's und Coën's habe ich nicht wahrgenommen.

Literatur.

Schede, Ueber die feineren Vorgänge nach der Anwendung starker Hautreize, besonders der Jodtinctur. Verhandlungen der deutschen Gesellsch. f. Chir. I. Congress. Berlin 1872. S. 86—93.

Coën, Ueber die pathologisch-anatomischen Veränderungen der Haut nach der Einwirkung von Jodtinctur. Ziegler's Beiträge. Bd. 2. p. 29. 1888.

Engmann, Ein Beitrag zur Histologie der Joddermatitis. Mon. Oct. 1893.

Cantharidin-Dermatitis.

Nachdem vor mehr als einem Jahrzehnt ich und bald darauf Touton über die Blasenbildung nach der Applikation von Catharidin gearbeitet hatten, ist die Frage neuerdings sehr eingehend und gründlich von Kulisch in meinem Laboratorium untersucht worden. Derselbe erzeugte am Menschen und einigen Thieren (Hund, Katze, Meerschweinchen, Kaninchen) mit verschiedenen Cantharidinpräparaten Blasen in ziemlicher Anzahl und fand charakteristische Differenzen im Verhalten der verschiedenen Thiere gegenüber dem Gifte, sowohl in Betreff der Leichtigkeit, Blasen zu erzeugen, wie in den feineren histologischen Veränderungen bei positiver Wirkung des Giftes. Im Allgemeinen aber zeigte sich überall die Neigung zur Bildung seröser Blasen auf kaum entzündlich gerötheter Haut. Nach seinen, von mir controlirten Präparaten und seiner Schilderung gebe ich die folgende Darstellung der Blasenbildung beim Menschen.

Die menschliche Haut ist individuell sehr verschieden stark für das Cantharidin empfindlich; es entstanden in Kulisch's Versuchen Blasen nach $1^1/_2$ und 7 Stunden bei annähernd gleicher Dosirung. Die Blasenbildung beginnt in den oberen Lagen der Stachelschicht mit dem Auftreten kleiner, unregelmässig gestalteter Hohlräume, die mit Serum, Zellendetritus und Chromatinbröckeln erfüllt sind und wahrscheinlich aus dem Zerfall von Epithelien resultiren, da unterhalb dieser Stellen in der Cutis Symptome stärkerer Exsudation noch fehlen.

Sehr früh findet man auch schon Mitosen in der Keimschicht, der oberen Stachelschicht und bei längerer Verzögerung der Blasenbildung auch im Papillarkörper.

Die Blasenbildung erfolgt verhältnissmässig rasch und gewaltsam, indem sich nicht etwa die primären, kleinen Lücken successive vergrössern, sondern diese nur den Ausgangspunkt zu einer ausgedehnten Abhebung der Hornschicht bilden, die mit einer unregelmässigen Zerreissung der Stachelschicht einhergeht. Grössere Ballen unveränderter Stachelzellen haften stets an derselben und auch am Grund des Blasen-

raumes, während an anderen Stellen die Hornschicht allein die Decke und die nackte Cutis den Blasenboden bildet.

Der Blaseninhalt besteht zunächst aus klarem Serum, dem sich später, wenn die Epithelien in der Blasenflüssigkeit degeneriren, Fibrin in grösserer und Leukocyten in auffallend geringer Menge beigesellen. Hauptsächlich werden die den oberen Lagen angehörigen, mit der Blasendecke abgehobenen Stachelzellen verändert; sie verlieren ihre Stacheln, ihr Protoplasma wird homogen, glasig, nimmt weniger gut Färbungen an und wird schliesslich ganz ausgelaugt; etwas später leidet auch die Tingibilität des Kernchromatins. Die so entstandenen kernlosen Schollen wandeln sich, unter dem Drucke des Exsudates zusammenklebend, in bandartig platte Gebilde um, die weiterhin noch wieder körnig zerfallen können. So führt diese sekundäre Degeneration der dislocirten Epithelien wie die primären schliesslich zur Entstehung bröckliger Eiweissmassen.

Bemerkenswerther Weise gehen neben diesen Degenerationen fortdauernd proliferative Vorgänge einher. Sowohl in den abgehobenen Zellenkomplexen der Blasendecke wie am Blasengrunde findet man einzelne Mitosen, weiterhin Zellen, in deren Kern das Chromatin vermehrt ist und endlich solche, in denen einige Schleifen neben unregelmässigen, aber vermehrten Chromatinkörnern den Beginn und den pathologischen Zerfall von Mitosen andeuten.

Einige Stunden nach der Erhebung der Blase mehren sich die fibrinösen Niederschläge und jetzt beginnt auch eine Einwanderung von Leukocyten, offenbar nicht unter dem Einfluss des Giftes, sondern erst unter dem der durch die Vergiftung zerfallenden Epithelien. Man findet die meisten in und zwischen den am stärksten veränderten Epithelien der Blasendecke zu band-, hufeisen- oder wurstförmigen Conglomeraten vereinigt. Auch nehmen die Leukocyten keineswegs mit dem höheren Alter der Blasen proportional an Menge zu; dies gilt viel eher vom Fibrin, welches sich in lange bestehenden Blasen schichtweise, feinkörnig gerinnend im Blasenraume niederschlägt.

Während dessen haben sich auch langsam erheblichere Veränderungen in der Cutis ausgebildet. Im Beginn der Blasenbildung lässt sich histologisch noch kaum eine Veränderung wahrnehmen. Später sind die Blutgefässe und Lymphspalten deutlich erweitert, die ersteren von vergrösserten Bindegewebszellen umgeben, denen sich einige Plasmazellen und Mastzellen anschliessen und die elastischen Fasern des Papillarkörpers sind hier und da zu scholligen Massen degenerirt.

Etwas anders gestaltet sich die Hautveränderung bei der mehr chronischen Einwirkung schwacher Cantharidindosen. Dann treten die stürmischen Erscheinungen der Serotaxis zurück gegenüber den proliferativen Veränderungen des Epithels. In der ödematösen von der Cutis zum Theil gelockerten Stachelschicht finden sich neben ballonnirten Epithelien reichlich solche mit pathologischen Mitosen, theils in homogenisirtes, gequollenes Protoplasma eingebettete, partiell zerbröckelte, aber sonst wohlerhaltene Chromatinschleifen, theils Mitosen, deren Protoplasma ganz verquollen ist und die daher in einer geräu-

migen Höhle in eine Ecke gedrückt erscheinen. Die ödematösen Veränderungen in der Cutis sind in diesen Fällen ausgesprochener, ebenso ist der Gehalt an Plasma- und Mastzellen bedeutender.

Drei Dinge sind es besonders, welche die Cantharidindermatitis auszeichnen. Einmal die Thatsache, dass das Gift einen unverkennbaren, direkt nekrotisirenden Einfluss auf das Protoplasma der Stachelzellen ausübt; denn dasselbe erweicht und zerfällt bereits zu einer Zeit, wo die Gefässerweiterung und der Exsudatstrom noch sehr gering und histologisch nicht nachzuweisen ist. Während dieses deletären Einflusses auf das Protoplasma geht aber zweitens ein die Mitosenbildung fördernder einher; neben den primär regressiven sehen wir zugleich primär progressive Erscheinungen auftreten. Die eigenthümliche Verquickung beider, so verschiedenartiger Phänomene führt zu den pathologischen Mitosen, in denen der Beginn der Fadenordnung durch den Zerfall des Protoplasmas gestört wird.*)

Die dritte Eigenthümlichkeit des Cantharidins beruht darin, dass es eine sehr reine Serotaxis herbeiführt, die erst allmählich in eine Serofibrinotaxis übergeht. Die später sich hinzugesellende Leukocytose bleibt immer untergeordnet, an das absterbende Epithel gebunden und erhält nie den Charakter einer Eiterung (bei Katze und Meerschweinchen bleibt sie fast ganz aus).

Beim nackten, afrikanischen Hunde, welcher im Uebrigen von den genannten Versuchsthieren sich in Betreff der Cantharidinwirkung dem Menschen am meisten nähert, konnte Kulisch ausser den genannten histologischen Symptomen noch eine Parakeratose der Oberhaut und eine nicht unerhebliche Pigmentanlockung constatiren. Auf diese Punkte wäre bei zukünftiger Untersuchung menschlicher (pigmentirter) Haut zu achten.

Aus dieser Schilderung der Cantharidindermatitis geht zur Genüge hervor, dass dieselbe einen wesentlich anderen Process darstellt, als das Ekzem und ich könnte mich begnügen, auf die Vergleichung beider Kapitel hinzuweisen. Da aber immer und immer wieder in den letzten dreissig Jahren die von F. Hebra festgehaltene Analogie des Ekzems mit den Bläschen bildenden Dermatitiden ohne weitere Prüfung hingenommen und als bewiesen angesehen wurde, so ist es doch vielleicht nicht überflüssig, die Grunddifferenzen hier und ebenso bei der Krotondermatitis eigens zu betonen. Will man überhaupt etwas bei der Cantharidindermatitis mit dem so vielgestaltigen Processe des Ekzems vergleichen, so kann es sich, soviel ich sehe, überhaupt nur um zwei Tertia comparationis handeln. Man kann die Cantharidinblase mit einem der beiden Ekzembläschenarten in Parallele setzen oder die chronische Cantharidinwirkung mit dem chronischen Ekzem. Nun ist von den Ekzembläschen das primäre akute, auf noch gesunder Haut aufschiessende und deshalb klinisch eigentlich allein der Cantharidinblase

*) Eine ähnliche paradoxe Erscheinung treffen wir beim Tuberculin, wo auch das Gift principiell verschieden auf Protoplasma und Kernsubstanz wirkt.

vergleichbare Bläschen am allerweitesten von jener verschieden. Denn es enthält neben Serum viele Leukocyten, dagegen keinen Zellendetritus und Chromatinbröckel und bildet sich nicht durch Zerreissung der Stachelschicht auf weite Strecken, sondern durch Abschiebung der Stachelschicht von einem Punkte der Hornschicht aus nach unten; es zeigt keine primäre Epithelnekrose, sondern nur eine sekundäre Epithelerweichung, keinen primären Antrieb zur Mitosenbildung und keine pathologischen Mitosen.

Will man aber doch das Bläschen des chronischen Ekzems mit der Cantharidinblase vergleichen, so muss man eben zuvörderst ganz davon abstrahiren, dass ersteres aus schon ekzematöser Oberhaut sich herausbildet und daher ganz besondere, bei der Cantharidinblase garnicht vorkommende Eigenschaften der Basis besitzt. Sodann ist wohl das Exsudat in beiden Fällen zuerst ein rein seröses und später oft ein sero-fibrinöses, aber das Bläschen des chronischen Ekzems entsteht aus der punctuellen Uebertreibung des spongoiden Zustandes im oberen Theil der Stachelschicht mit einfacher Abdrängung der Stachelschicht von der Hornschicht nach unten, die Cantharidinblase durch die plötzliche, unregelmässige Zerreissung einer bis dahin gesunden Stachelschicht. Trotz der pathologischen Vorgeschichte dieses Ekzembläschens fehlen hier die direkten Epithelnekrosen, Zell- und Kernbröckel und pathologischen Mitosen, welche die Cantharidinblase auszeichnen und die Mitosen sitzen nicht in nächstem Bereich der Giftwirkung, sondern weiter ab, in der Umgebung des Bläschens.

Die akute und starke Cantharidinwirkung auf das Epithel ist eben eine für das Protoplasma direkt nekrotisirende, für das Kernchromatin mitosenbefördernde, während dasjenige Gift, welches ekzematöse Bläschen hervorruft, die Epithelien nicht direkt schädigt und die Mitosenbildung nicht nachweisbar direkt fördert, sondern erst secundär und indirekt durch Anlockung eines Exsudates und Abschiebung eines Theiles der Oberhaut.

Auch die Verhältnisse in der Cutis sind verschiedene; doch glaube ich auf deren Eröterung verzichten zu können sowie auf die der Grunddifferenz in Betreff des Bakteriengehaltes.

Ebensowenig, wie es bei einiger Aufmerksamkeit gelingt, eine Cantharidinblase klinisch mit einem Ekzembläschen zu verwechseln, so wenig ist das mit den histologischen Bildern beider möglich.

Nicht anders liegen die Dinge in Betreff einer Parallele zwischen chronischer Cantharidindermatitis und chronischem Ekzem und es sei in dieser Beziehung nur auf die das Ekzem begleitenden Anomalien der Verhornung, den spongoiden Status der Stachelschicht, die starke Erweiterung der Blutgefässe, das Oedem und die beträchtliche Zelleninfiltration der Cutis verwiesen. Nie führt sodann die Mitosenbildung der chronischen Cantharidindermatitis zu derartigen progressiven Veränderungen des epithelialen Leistennetzes wie beim chronischen Ekzem.

Crotondermatitis.

Die durch Crotonöl herbeigeführte Dermatitis zeichnet sich schon klinisch durch zwei Umstände vor vielen anderen künstlich erzeugten Hautentzündungen aus: durch das primäre und hauptsächliche Befallensein der Follikel und die rasche Bildung von Pusteln an den Follikelausgängen. Sehr bald nach der Application entsteht Jucken, Brennen und Röthe, nach einigen Stunden erheben sich die entzündeten Follikel, gänsehautähnlich über die Oberfläche. Am nächsten Tage sind die perifolliculären Pusteln bereits voll entwickelt. Sie heilen narbenlos ab. Mehrmalige Application kann folliculäre Vereiterung, Nekrose und Narbenbildung veranlassen, doch sind die Narben nicht so ausgedehnt wie bei der Application von Tartarus stibiatus.

Kulisch hat in meinem Laboratorium auch die Crotonentzündung an der Haut des Menschen und verschiedener Thiere untersucht, von denen das Meerschweinchen und der nackte afrikanische Hund auf eine dem Menschen sehr ähnliche Weise reagiren, während die entstehenden Eiterungen bei der Katze und dem Kaninchen mehr diffuse, flächenhafte sind. Der makroskopisch sichtbaren Papel entspricht beim Menschen immer eine Anschwellung der Umgebung eines Lanugohaares und dessen Talgdrüse. Das Epithel ist dabei wenig verändert, die Bindegewebszellen des Haarfollikels und der nächsten Umgebung sind aber bedeutend vermehrt, und zwar besteht diese perifolliculäre, zellige Infiltration aus kleinen, grosskernigen Spindelzellen; es finden sich weder Mastzellen in vermehrter Anzahl, noch Plasmazellen. Zugleich beginnt eine Emigration von Leukocyten nach der Gegend des Follikelhalses hin, wo sie bereits einzeln das Epithel des Haarbalgs durchsetzen. Indem diese Leukocytose zunimmt, wandelt sich die Papel in eine Pustel um, welche, das Haar concentrisch umgebend, den oberen Theil des Follikelhalses einnimmt. Es entsteht unter Emporwölbung der den Follikel bedeckenden Hornschicht und Abwärtsdrängung der Stachelschicht eine echte suprafolliculäre und bei grösserer Ausdehnung endofolliculäre Impetigo. Auch in der weiteren Umgebung derselben finden sich Leukocyten, welche die Oberhaut durchsetzen, aber die Follikelausgänge bilden die Centren ihrer Anziehung. Auch jetzt finden sich keine andere Veränderungen der Oberhaut, als sie die mechanische Zerwerfung durch den Leukocytenstrom mit sich bringt, besonders keine colliquative Epitheldegeneration. Hierin und durch den Mangel frühzeitiger Mitosenbildung unterscheidet sich die Crotonpustel von der Cantharidinblase; vor allem aber natürlich durch den eitrigen Charakter der Entzündung.

Es kann hiernach keine Rede davon sein, die Crotondermatitis mit dem Ekzem zu vergleichen; sie ist demselben noch viel unähnlicher als die Cantharidinentzündung. Will man sie mit einer infektiösen Entzündung der Haut in Parallele stellen, so kann es nur mit einer der eitrigen Impetigines geschehen; doch fehlen bei den Crotonpusteln die jene auszeichnenden Kokkenbefunde.

Die hervorragende Rolle, welche die Follikel bei dieser Dermatitis spielen, macht es sehr wahrscheinlich, dass das Oel vorzugsweise beim Einreiben in die Follikel und Talgdrüsen eindringt.

Literatur.

Unna, Zur Anatomie der Blasenbildung an der menschlichen Haut. A. A. 1878.
Touton, Vergleichende Untersuchungen über die Entwickelung der Blasen in der Epidermis. Tübingen 1882.
Moses, Experimentelle Untersuchungen über die Wirkung der Cantharidentinctur und die dadurch hervorgebrachten örtlichen Wirkungen. Diss. Würzburg 1885.
Kulisch, Sind die durch Cantharidin und Crotonöl hervorgerufenen Entzündungen der Haut Ekzeme? Mon. 1893. Bd. 17, S. 1 ff.

Anhang.

Im Anschluss an die Dermatitiden, welche durch chemische, von aussen wirkende Reize erzeugt werden, müssen auch einige Hautentzündungen zur Besprechung gelangen, die die Folge der Circulation bestimmter chemischer Stoffe im Blute sind. Solche Hautläsionen können durch Medikamente, wie Jod, Brom, oder auch durch schädigende Produkte des Stoffwechsels, wie Zucker (Diabetes) erzeugt werden. Dieselben haben ein bedeutendes histopathologisches Interesse und sind auch zum Theil bereits histologisch bearbeitet worden. Es handelt sich aber bei diesen Processen durchaus nicht immer um Entzündungen der Haut, sondern viel öfter (s. Arzneiexantheme) um vasomotorische Störungen, Erytheme, Erythantheme, Blutungen oder auch um regressive Metamorphosen (Gangrän). Eine so einfache und einseitliche Charakteristik wie die durch äusserliche Applikation der chemischen Stoffe entstehenden Dermatosen lassen die sehr polymorphen und individuell verschiedenen Erkrankungen der Haut nach innerer Darreichung nicht zu, wie denn beispielsweise etwa 10 verschiedene Formen von Hauterkrankung allein nach Joddarreichung bekannt sind. Diese Erscheinung ist begründet theils in der Wichtigkeit des „persönlichen Faktors“ bei ihrer Entstehung, theils in dem Umstande, dass die betreffenden Dermatosen garnicht alle durch den chemischen Körper direkt, sondern vielleicht erst durch seine Umsetzungsprodukte in den Geweben und wahrscheinlich manche erst durch Hinzutreten dritter Hülfsfaktoren (z. B. Mikroorganismen) ausgelöst werden. Ich ziehe es daher vor, der ganzen Gruppe von Erscheinungen verschiedener Dignität, die sich an die innere Einführung solcher Körper knüpfen, einen nichts präjudicirenden Gesammtnamen, wie Jododerma, Bromoderma zu geben, damit andeutend, dass die Haut dabei unter dem Einflusse des cirkulirenden Jodes, Bromes steht. Ein adjektivisches Beiwort, z. B. Jododerma pustulosum, bullosum oder acneïforme, pemphigoides bezeichnet dann hinreichend zugleich die Form und Entstehungsart der Dermatose. Es empfiehlt sich diese leicht in allen Sprachen durchzuführende Bezeichnungsart, um einen sofort verständlichen Gegensatz zu den Läsionen nach äusserer Applikation zu besitzen, die wir nach der

hier viel klareren und einfacheren pathologischen Wirkung anatomisch-pathologisch kennzeichnen, z. B. Joddermatitis, Karbolgangrän, Theercomedonen.

Unter den hierher gehörigen Entzündungen der Haut sind die sog. „Jodakne" und „Bromakne" am besten untersucht und ihre Besprechung möge daher einstweilen die ganze, höchst interessante und eine systematische, experimentelle Bearbeitung verdienende Klasse repräsentiren. Die diabetischen Dermatosen finden sich a potiori den regressiven Ernährungsstörungen zugetheilt.

Jododerma pustulo-tuberosum.

Die durch innerliche Darreichung von Jod erzeugten Dermatosen sind, soweit sie in Erythemen, papulösen und vesikulären oder urticariellen und knotigen Erythanthemen und Blutaustritten bestehen, den Cirkulationsstörungen zuzurechnen. Das entzündliche Jododerma tritt hauptsächlich in drei Formen auf: 1. der pustulös-knotigen, 2. der bullösen (pemphigoiden) und 3. der geschwulstartigen (anthracoiden). Von diesen nimmt wieder die pustulös-knotige ein hervorragendes Interesse in Anspruch, da sie allgemein als besonders charakteristisch für innere Jodmedikation gilt, vergleichbar etwa dem Jodschnupfen oder dem Jodkopfweh, gleichsam als eine „physiologische" Wirkung des Jods auf die menschliche Haut.

Dieser Anschauung ist von Adamkiewicz noch eine wissenschaftlich scheinende Basis gegeben worden durch den von ihm versuchten Nachweis des Jods in den „Aknepusteln", indem er sich durch den höchst unglücklichen, nach einer oberflächlichen Aehnlichkeit gewählten, populären Namen: Jodakne verleiten liess, den Sitz der Erkrankung wie bei der wahren Akne in den Follikeln anzunehmen. Nach seiner Anschauung ist das Jodkalium selbst an der Affektion unschuldig, es würde aber durch Ammoniak zusammen mit N-haltigen und N-freien Säuren zersetzt, die sich in der Talgdrüse aus dem Eiweiss der zerfallenen Epithelien bilden sollen. Dem dadurch erst in dem Talgdrüseninhalt frei werdenden Jod glaubt Adamkiewicz nun alle Erscheinungen der sog. Jodakne zuschreiben zu können.

Ich will auf diese nach allen Richtungen unhaltbare und längst wiederlegte Annahme doch etwas genauer eingehen, da eine Reihe der besseren Lehrbücher mit vollem Ernste diese Form des Jododerma immer noch in ähnlichem Sinne erklären und da sie andererseits lehrt, welche Summe von falschen Vorstellungen sich an eine einzelne unpassende Benennung anknüpfen können.

Nehmen wir zunächst an, die Beobachtung von Adamkiewicz sei richtig und es fände sich in allen Pusteln dieses Jodausschlages Jod, natürlich nicht in quantitativ wägbarer Menge, aber wie im Urin, Speichel, in der Thränenflüssigkeit und Milch qualitativ nachweisbar, wenn auch nur in Spuren. Dieses würde nicht gerade auffällig sein. Es würden nur die Talgdrüsen dann in eine Reihe treten mit anderen

Sekretionsorganen, sie würden eine Funktion, Medikamente abzuscheiden, erhalten, die wir sonst nur den echten Sekretionsdrüsen mit Dauerepithel zuschreiben. Aber etwas Auffälliges hätte der Uebergang des leicht löslichen Jodsalzes und des flüchtigen Jods in die Talgdrüsenzellen und das Freiwerden dieser Stoffe beim physiologischen Zerfall der letzteren nicht; es wäre eher bemerkenswerth, wenn sehr feine Reagentien nicht zur selben Zeit in allen Gewebselementen des Körpers Spuren von Jod erkennen liessen.

Die Frage, die hier vorliegt, lautet aber ganz anders: Ist spurweise vorhandenes freies Jod — dem Jodkalium traut es Adamkiewicz ja selber nicht zu — im Stande, den Symptomenkomplex des Jododerma pustulo-tuberosum hervorzurufen? Diese Frage zu beantworten ist sehr leicht, denn wir haben eine überwältigende klinische Erfahrung, die dahin geht, das Jod äusserlich in den minimalsten wie in den grössten Dosen applicirt, niemals Pusteln und Knoten hervorruft (s. Joddermatitis). Hiergegen kann nicht eingewandt werden, dass dabei ganz andere Verhältnisse vorlägen. Denn einmal wissen wir, dass auf die Hornschicht deponirtes Jod sehr rasch bis auf das subkutane Gewebe theils leukotaktisch, theils das Zellenwachsthum befördernd einwirkt, also weit über das Niveau der Talgdrüsen hinaus und bei der Flüchtigkeit des Jods sicher auch in die Talgdrüsen hinein. Sodann aber wird von der grossen Mehrzahl der praktischen Aerzte von jeher das Experiment genau im Sinne von Adamkiewicz angestellt, indem die durch Fettsäuren fortwährend Jod in Spuren abspaltende Jodkaliumsalbe in die Oberfläche der Haut eingerieben wird, wobei bekanntlich die Salbe hauptsächlich in die Follikel und Talgdrüsen eindringt und trotzdem entsteht kein Jododerma pustulo-tuberosum auf diesem Wege.

Das Jod wirkt eben nicht — wie etwa Krotonöl — bei seinem Eindringen in die Follikel eitererregend, sondern in ganz anderer Weise entzündlich, vorausgesetzt, dass es nicht in Spuren, sondern in wägbaren Mengen applicirt wird.

Aber auch die dieser unrichtigen Idee zu Grunde liegende Thatsache hat sich nicht bestätigen lassen; Pelizzari und Ducrey konnten im Pusteleiter kein Jod entdecken und von einem allgemeinen Vorhandensein von Jod in den Pusteln kann demnach gewiss keine Rede sein.

Auf ebenso grossen Widerstand stösst die Phrase von der follicularen Reizung durch Jod bei der „Jodakne“ von Seite der dermatologisch-klinischen Betrachtung. Fox wollte, befangen in dieser Idee, ganz consequenterweise auch die anderen entzündlichen Joddermatosen, speciell die bullösen, als verstärkte Pusteleruptionen auffassen. Schon Morrow hat auf die Unmöglichkeit hingewiesen, alle so verschiedenartigen Eruptionen auf den Follikelapparat zurückzuführen. Duckworth berichtete über pustulo-tuberöse Ausschläge auf vernarbten Hautpartien, auf denen keine Follikel mehr vorhanden waren; andere Autoren haben diese Form auch auf der follikelfreien Palma manus gesehen. Sodann ist zu bedenken, dass die sog. Jodakne ihre eigenen Prädilectionsstellen hat, die nur zum Theil mit denjenigen der Akne (Nase, innere Wangengegend, Sternum) zusammenfallen, zum Theil aber

nicht (dort: Schultern, Arme; hier: Rücken, obere Peripherie des Gesichts). Bei genauer Prüfung ähnelt die Vertheilung der pustulo-tuberösen Jodefflorescenzen viel mehr der Verbreitung des seborrhoischen Katarrhs als der der Akne.

Vollständig ablehnend verhalten sich endlich dem folliculären Ursprung des Ausschlages gegenüber alle Autoren, welche zur histologischen Untersuchung Gelegenheit hatten: Thin, Duckworth, Pellizarri, Ducrey, de Amicis, Colcott Fox und Gibbes und — was sehr viel sagen will — ihre Befunde decken sich so ziemlich und ihre Schlussfolgerungen ebenfalls.

Thin glaubt, dass alle, auch die pustulösen Formeln des Jododerma, sich aus der Läsion der Blutgefässe durch das Jod erklären lassen von den Erythemen bis zum „Jodpemphigus" und zur „Jodpurpura". Er untersuchte eine Blase (nicht eine eigentliche Pustel) und fand eine weitreichende entzündliche Gefässveränderung und sogar einen Defekt des Gefässbaumes im Centrum, der zur Blutung geführt hatte. Die Talgdrüsen waren normal.

Duckworth fand bei Untersuchung eines Jododerma pustulosum hauptsächlich den Papillarkörper verändert, zur Fläche ausgeglichen, sehr reich an neugebildeten Zellen, die Blutgefässe von auswandernden Zellen umgeben, erweitert, aber nicht zerrissen. Die Haarfollikel und Knäueldrüsen waren unverändert. Es bestand eine oberflächliche Entzündung, in Narbengewebe auslaufend, aber keine Aehnlichkeit mit den Veränderungen bei Akne.

Pellizzari konstatirte neben der Abwesenheit von Jod in den Talgdrüsen eine Hyperämie und zellige Infiltration um die Gefässe der Talgdrüsen, hält aber auch an einer hochgradigen Reizbarkeit der Gefässe als Ursache der knotigen Form wie der Purpura fest.

Ducrey konnte weder Jod im Pusteleiter, noch einen von den Talgdrüsen ausgehenden Entzündungsprocess konstatiren. Nach ihm ist dieses Jododerma eine Trophoneurose.

De Amicis verlegt den Ausgangspunkt der Entzündung nicht in die Drüsen, sondern in den Papillarkörper und hält den Process deshalb nicht für „Acne jodica".

Fox und Gibbes fanden, dass die Entzündungsvorgänge nicht über die Cutis hinausgehen und in Form entzündlicher Herde in der Cutis beginnen, die in mikroskopische Abscesse übergehen. Die Blutgefässe sind stark erweitert, bisweilen verstopft, die Knäueldrüsen vielfach verändert, sogar theilweise zerstört, dagegen die Haarbälge und Talgdrüsen nur hier und da secundär in den Entzündungsprocess hineingezogen.

Nach diesen in der Hauptsache übereinstimmenden Befunden erscheint in der That eine primäre Alteration des Follikelapparates ganz ausgeschlossen. Es handelt sich um eine, meist ziemlich oberflächlich in der Haut sitzende Entzündung, bei welcher die Gefässe und ihre Umgebung als zellenreiche Stränge hervortreten und es an einigen Orten durch Leukocytenansammlung zur Bildung intracutaner Abscesse kommt, die gelegentlich auch einmal durch einen Haarbalg durch-

brechen können, doch scheint dieses histologisch nicht beobachtet und klinisch sehr selten zu sein. In der Mehrzahl der Fälle wurde eine besondere Theilnahme des Papillarkörpers am Entzündungsprocesse konstatirt, doch ist nirgends die Rede von perifolliculären oder intrafolliculären Abscessen, welche wenigstens an Akne erinnern würden.

Wir sind mithin trotz der Uebereinstimmung der Befunde noch weit davon entfernt, einen Einblick in die Pathogenese der Affection zu besitzen. Hauptsächlich wäre in Zukunft die genauere Entstehung der zerstreut in der Cutis auftretenden Abscesse zu erforschen und das Augenmerk auch auf etwaige Infectionsträger der Hautoberfläche und Follikel zu richten. Denn es lässt sich nicht verkennen, dass die innere Darreichung von Jod, ähnlich wie die äussere Application verdünnter Phenole, die Disposition zur Entwickelung anderer, exquisit parasitärer, pustulöser Hauterkrankungen verstärkt und vorhandene rascher zur Reife bringt. Spielen aber derartige äussere Faktoren, wie complicirende Parasiten der Oberhaut und Follikel überhaupt eine Rolle in der Pathogenese der Affection, dann ist von vornherein keine genaue Uebereinstimmung der Befunde zu erwarten und man wird mit der Deutung der letzteren sehr vorsichtig zu verfahren haben. In noch höherem Grade gilt diese Mahnung für das entsprechende Bromoderma.

Literatur.

Lehrbücher: **Morrow** (Drug Eruptions).
Thin, Ueber die Natur des Jodkaliumexanthems. Lancet. 1878. V. 2, S. 676.
Pellizzari, Neuer Beitrag zum Studium der Joderuptionen. Lo Sperimentale. 1884. S. 233, 260.
Duckworth, Jodexanthem. Transact. Path. Soc. 1879. S. 189.
Thin, Dasselbe. Med.-Chir. Trans. London 1879. S. 189.
C. Fox und Heneage Gibbes, Dasselbe. Brit. med. Journ. 1885. II. S. 971.
Ducrey, Klinische und pathologische Beiträge über einige Formen des Jodexanthems. Rio. mit d. Med. e chir. 1886. S. 11—12.
Adamkiewicz, Die Ausscheidungswege des Jodkaliums beim Menschen. Charité-Annalen. 1878. S. 381.
de Amicis, Pustulöses Jodexanthem. 1887. Italien. med. Congress zu Pavia.
Gemy, Schwere Joderuptionen. Annales 1891. S. 641.

Bromoderma pustulo-tuberosum.

Die pustulo-tuberöse Form des Bromoderma hat dasselbe Schicksal gehabt wie die entsprechende des Jododerma. Sie ist nach einer oberflächlichen Analogie mit der Akne vulgaris allgemein für eine Erkrankung des Follikelapparates gehalten und der — in diesem Falle von Guttmann beigebrachte — Nachweis von Bromspuren im Pustelinhalt ist als ein Beweis einer Excretion des Broms durch die Talgdrüsen interpretirt worden, durch welche die Hautaffektion entstehen sollte.

Gegen jeden Theil dieser Schlussfolgerung sind dieselben Bedenken zu erheben, die bei der entsprechenden Form des Jododerma auseinander gesetzt sind. Selbst wenn der Guttmann'sche Befund von Brom in dem Talgdrüseninhalt sich hin und wieder bestätigen sollte, wäre derselbe für die Genese der Affektion ganz irrelevant; übrigens

konnten Veiel und andere Untersucher mittelst Schwefelkohlenstoff und Chlorwasser keine Spur von Brom im Pustelinhalt nachweisen.

Die bisherigen histologischen Befunde sind im Ganzen weniger gut übereinstimmend, als beim pustulo-tuberösen Jododerma. Neumann fand eine Erweiterung der Haarbälge, die mit Hornmassen, Talg und Eiter erfüllt waren, theils bei offenem, theils bei verschlossenem Ausführungsgang. Die Papillen waren verlängert — also vermuthlich auch die Stachelschicht hypertrophisch und die Gänge der Knäueldrüsen erweitert und zellenreicher. In der Cutis bemerkte Neumann ein zelliges Infiltrat um die Drüsen und zerstreut im Papillarkörper, aber offenbar nicht von erheblicher Ausdehnung (s. seine Abbildungen im Lehrbuch).

Seguin betont hingegen hauptsächlich die Dickenzunahme der Stachelschicht und eine zellige Infiltration und fibröse Hypertrophie der gesammten Cutis. Dagegen fand er im Papillarkörper, den Haarfollikeln und Knäueldrüsen nicht den Ausgangspunkt der Entzündung und überhaupt keine erhebliche, entzündliche Veränderung.

St. Mackenzie konstatirte Hyperämie, Exsudation weisser und rother Blutkörperchen, besonders im Bereich des Papillarkörpers, kleine Abscesse in der Nachbarschaft der Haare und Talgdrüsen und kleine multilokuläre Bläschen in den oberen Lagen der Oberhaut.

Fox und Gibbes hingegen fanden wieder die Hauptveränderungen perivaskulär und in der Umgebung der Schweissporen, betrachten jedoch die Veränderungen an den Talgdrüsen lediglich als sekundär und unwichtig.

Man sieht, dass die Autoren bei dem pustulo-tuberösen Bromoderma mehr als bei dem entsprechenden Jododerma die Mitleidenschaft der Oberhaut betonen und die der Follikel wenigstens zulassen. Neumann beschreibt direkt intrafolliculäre Abscesse, Seguin's und Mackenzie's Angaben würden eine ekzematoide Veränderung der Hautoberfläche wahrscheinlich machen, während nach Fox und Gibbes die Umgebung der Knäueldrüsengänge bei ihrer Ausmündung befallen ist. In gewissem Sinne entspricht diese Mitbetheiligung der oberflächlichen Schichten und daraus resultirende Variabilität der Befunde dem klinischen Verhalten, denn die zur Vereiterung neigenden Knoten des Bromoderma sind polymorpher als die des Jododerma. In fast allen von mir klinisch untersuchten Fällen bestand ein seborrhoischer Katarrh der Haut, der durch den Bromausschlag gleichsam nur accentuirt wurde, und an vielen Stellen unmerklich in denselben überging. Diese Symbiose von Seborrhoe und Bromoderma ist übrigens schon von den ältesten Autoren über den letzten Gegenstand (Voisin, Veiel) bemerkt worden und Veiel berichtet geradezu über den Uebergang einer sogen. trockenen Seborrhoe in den Bromausschlag. Es ist daher kein Wunder, dass der letztere an der Polymorphie des seborrhoischen Katarrhs participirt und danach werden die histologischen Befunde natürlich ebenfalls zu beurtheilen sein. Wenn in dieser Richtung erst mit der nöthigen Kritik eine grössere Reihe von pustulo-tuberösen Bromodermata untersucht sind, wird sich die Frage entscheiden lassen, in

wie weit der seborrhoische Katarrh überhaupt zum Zustandekommen dieser Ausschlagsform nothwendig ist und ob sich durch diese Complication die Eigenthümlichkeiten derselben erklären lassen.

Literatur.

Lehrbücher: **Morrow** (Drug Eruptions), Neumann.
Th. Veiel, Ueber Bromkalium-Akne. A. A. 1874. S. 17.
Seguin, Archives of Medicine. 1882. S. 149.
St. Mackenzie, Pathol. Transact. Vol. 35. 1884. S. 400.
C. Fox und Heneage Gibbes, Trans. Med. Soc. London 1885.
Neumann, Ueber die krankhaften Erscheinungen, welche in Folge inneren Gebrauchs von Bromkalium in der Haut des Menschen entstehen. Wien. med. Woch. 1873. S. 49.

B. Neurotische Entzündungen.

Alle hierher zu rechnenden Dermatosen gehören höchst wahrscheinlich zu den infektiösen Entzündungen. Für die Neurolepriden, die Neurosyphiliden, das Erythema nodosum, den Zoster unterliegt das wohl keinem Zweifel, aber auch das Erythema multiforme Hebra, die Hydroa- und Herpesformen machen bereits Anspruch auf diese Aetiologie. Wenn ich dieselben trotzdem aus der Abtheilung der infektiösen Dermatitiden heraushebe, so geschieht es, wie schon oben angedeutet, da sie keine rein infektiösen Hautentzündungen zu sein scheinen, sondern ausserhalb der Haut gelegene Einflüsse, speciell Nerveneinflüsse bei dem Ablaufe der Entzündung eine Rolle spielen, die bei den rein infektiösen Hautentzündungen nicht in dieser Weise zur Geltung kommen.

Es lassen sich **4** Gruppen innerhalb dieser Klasse von Entzündungen unterscheiden. Die erste, die Erythemgruppe, enthält theils akute Entzündungen (Erythema nodosum, Erythema multiforme), theils chronische (Neurolepride, Neurosyphilide). Es folgt dann die Prurigogruppe (Prurigo mitis, Prurigo gravis), welcher vielleicht noch der sog. Lichen urticatus anzureihen ist, weiter die Hydroagruppe (Hydroa mitis, Hydroa gravis) und die Herpesgruppe (Zoster, Herpes genitalis und facialis).

1. Die Erythemgruppe

ist eine klinisch und histologisch gut begrenzte Gruppe von Hautkrankheiten, die ich scharf von den Angioneurosen abtrenne und zu denjenigen Entzündungen rechne, deren Localisation in der Haut ausser zu einfachen Entzündungserscheinungen auch zugleich zu angioneurotischen Symptomen führt. Die letzteren äussern sich klinisch nur in dem sie begleitenden, spastischen Oedem, welches auf einen ungleichmässigen Innervationseffekt an den zu- und abführenden Gefässen schliessen lässt. Denn ihre von anderen Autoren angeführte Aehnlich-

keit mit den toxischen Angioneurosen besteht nur in Bezug auf dieses Oedem, während alle übrigen Charaktere der reinen Angioneurosen (Gebundensein an die circulatorischen Elemente, angiogene Symmetrie u. s. f.) den Krankheiten dieser Gruppe gerade fehlen. Histologisch gedacht vermissen wir freilich noch alles, um den Kernpunkt dieser Sache methodisch zu untersuchen, nämlich eine Methode, die peripheren Gefässganglien und Nerven und deren pathologische Abweichungen zu studiren. Dafür haben diese Dermatosen aber ausser den Anzeichen eines ganz scharf lokalisirten Oedems noch ein anderes gemeinschaftliches, histologisches Symptom, welches sie ebensowohl von anderen Entzündungsarten, wie von den reinen Angioneurosen unterscheidet, während es sie ganz nahe an die Neurolepride und Neurosyphilide heranrückt. Sie weisen nämlich alle eine lediglich auf den Gefässbaum und seine nächste Umgebung beschränkte Entzündung auf.

Es gehört zu dieser Gruppe vor allem das Erythema nodosum, welches ich voranstelle, da sein infektiöser Charakter ebenso sicher ist, wie seine Anatomie einfach und klar. Es kann daher zur Verdeutlichung der übrigen, verwandten Krankheiten dienen. Dazu gehört vor allem das Erythema exsudativum multiforme Hebra mit seinen bekannten Formen und der Herpes Iris, den ich mit Rayer, Hebra und den meisten neueren Autoren für eine individuell bedingte Abart des Erythema multiforme halte. Anzuschliessen wäre dieser Gruppe vielleicht in Zukunft eine den Pernionen ähnliche, aber ohne Perniosis bestehende seltenere Fingeraffection.

a) Akute neurotische Erytheme.

Erythema nodosum.

Kirschkern- bis kirschgrosse Knoten und Beulen von bläulich-rother Farbe, die das Niveau der Haut etwas überragen, zum grössten Theile aber in dieselbe eingelassen erscheinen, nicht scharf von der gesunden Umgebung abgegrenzt, aber doch gut umgreifbar sind und sich beim Drucke als sehr schmerzhaft erweisen. Sie haben ihren Ausgangspunkt stets auf den Unterschenkeln und dem Fussrücken bis über die Knie hinauf, sind an den oberen Extremitäten und dem unteren Theil des Rumpfes viel seltener und treten überhaupt gewöhnlich nur in 1—2 Dutzend Exemplaren, oft unter Fiebererscheinungen, Gelenkschmerzen etc. auf. Wo sie zahlreicher vorhanden sind, haben die kleineren, durch ihren oberflächlicheren Sitz mit den Papeln des Erythema multiforme Hebra eine gewisse Aehnlichkeit, besonders an den Armen, breiten sich aber nicht wie diese an der Oberfläche koncentrisch aus und erzeugen niemals Blasen und Bläschenringe. Statt dessen zeigen sie eine Farbenwandlung, ähnlich wie die durch Contusionen entstandenen Blutknoten. Der Verlauf ist in leichten Fällen in 3 Wochen, in schwereren mit stärkeren Nachschüben in 6 Wochen beendigt; die Knoten werden unter Pigmentirung resorbirt. Das Erythema nodosum tritt nicht epidemienweise auf und zeigt keine Neigung zu Recidiven.

Das histologische Bild des Erythema nodosum zeigt den Charakter der Gruppe am klarsten. Man findet das gesammte Gefässnetz der Cutis und des Papillarkörpers erweitert und von dicht gedrängten Zellen eng umgeben, sodass alle Abschnitte des Gefässbaumes aus der

sonst nur mässig zellenreichen Haut wie dicke Zellenstränge hervortreten. Bei guter Protoplasmafärbung gewahrt man, dass diese Zellenmäntel zum Theil aus geschwellten und in mitotischer Theilung befindlichen Spindelzellen, zum Theil aus Leukocyten bestehen. Nur ganz vereinzelt sieht man mehr rundliche, grosse Zellen mit etwas stärker tingiblem Protoplasma, doch nirgends wahre Plasmazellen. Die Leukocyten haben theils einen einzelnen runden Kern, theils kleeblattähnliche Fragmente ohne bestimmte Regel; erstere liegen ebensowohl im Gewebe, wie letztere oft massenhaft noch in den Blutgefässen, besonders den Venen. Sie sind hier an einzelnen Stellen so gehäuft, dass diese den Anschein weisser Thromben gewinnen. Ueber diesen perivasculären Zellenmantel hinaus ist die Cutis nur unerheblich zellenreicher als gewöhnlich, und zwar handelt es sich bei dieser Vermehrung hauptsächlich um eine mitotische Proliferation der gewöhnlichen Spindelzellen und um eine allgemeine Anschwellung derselben, wobei sie mehr rundliche Formen annehmen. Oft enthalten sie auch zwei Kerne. Demgegenüber und in Anbetracht der Stauung von Leukocyten an einzelnen Stellen der Blutbahn ist der geringe Gehalt der Cutis an Leukocyten geradezu auffallend. Es stimmt diese Thatsache aber mit der anderen, dass auch die Einwanderung von Wanderzellen in die Oberhaut fast gleich null ist. Die letztere participirt im allgemeinen an dem Processe nur durch eine gleichmässig verbreitete Zellschwellung, Verbreitung der Saftspalten und zahlreiche Mitosen. Hin und wieder kommt es allerdings im Verlaufe der Erkrankung bei denjenigen Knoten, die die Haut von vornherein etwas stärker emporwölben, zu einer leichten Schuppenbildung und an solchen Stellen findet man dann von den Papillargefässen aus eine direkte, aber immer ganz umschriebene stärkere Leukocyteneinwanderung in das Epithel, eine besonders starke Erweiterung der Lymphbahnen desselben, Schwund des Keratohyalins und Kerngehalt und Verbreiterung der basalen Hornschicht. Aber diese Oberhautbetheiligung spielt beim Erythema nodosum eine ganz untergeordnete Rolle, während sie gerade das Erythema multiforme auszeichnet.

Nach den heutigen Vorstellungen über Emigration müssen wir mithin annehmen, dass der auf embolischem Wege in die Haut gelangende infektiöse Keim, resp. die von ihm ausgehende infektiöse Substanz nicht über die perivasculären Räume hinausgelangt, sondern von diesen aus bereits wieder aufgesogen wird. Nach den an den Neurolepriden entwickelten Anschauungen würde das bedeuten: Der infektiöse Keim des Erythema nodosum gedeiht nicht in der Cutis selbst, sondern nur hart an den Gefässen derselben. Innerhalb dieser perivasculären Lymphräume aber führt er nicht bloss zu geringer Emigration und bedeutender Zellproliferation, sondern vor allem zu einem starken Oedem und zum Schwund der elastischen Fasern. Das Oedem dehnt sich von den stark erweiterten Spalten um die Gefässe der Haut in alle Lymphspalten der Cutis hin in abnehmendem Maasse aus und führt zu der Gesammtanschwellung der Haut, die den Knoten ausmacht. Das elastische Fasernetz der Cutis sonst bleibt aber wohlerhalten, wo-

durch sich der spätere, völlige Rückgang der Haut an Stelle des Knotens ohne nachbleibende Erschlaffung erklärt. Mastzellen finden sich in den Zellenherden und deren Nähe überall, doch nicht besonders reichlich; sie sind meist rund und oft körnerarm, als wenn sie erst in Bildung begriffen wären. Blutaustritte, welche die Verfärbung bei der Abheilung erklären würden, habe ich nicht gefunden. Wir müssen also wohl diese Verfärbung auf die Hämoglobinzersetzung innerhalb der Blutbahn zurückführen, die an den stauenden Blutsäulen hinter und vor den weissen Thromben stattfindet. Die Verfärbung ist übrigens, wie die weissen Thromben auch, im Einzelfalle verschieden stark ausgebildet.

Erythema exsudativum multiforme (Hebra) und Herpes Iris.

Rasch von Senfkorn- bis Linsengrösse anwachsende, dann stationär bleibende oder unter koncentrischer Abwandlung sich weiter ausbreitende flache oder etwas erhabene, elastisch ödematöse Papeln von bläulich- oder zinnoberrother Stauungsfarbe, welche regelmässig zuerst am Handgelenke und Handrücken auftauchen, dann sich über die Finger, Vorderarm, Fussrücken, das Gesicht, die Ohren, Mundschleimhaut, Unterschenkel ausbreiten und stets die obere Körperhälfte bevorzugen. Niemals ist der Ausschlag universell und chronisch (solchen Angaben liegen Verwechselungen mit Erythanthemen zu Grunde); er hat gleich einem akuten Exanthem einen typischen, spontanen Ablauf von 2—3, in schweren Fällen 4 Wochen, recidivirt leicht, besonders im Herbst und Frühling und tritt dann häufig in kleinen Epidemien auf. Das Exanthem unterscheidet sich von den Erythanthemen durch die lediglich regionäre Symmetrie, durch die Unmöglichkeit, dasselbe durch einfache äussere (z. B. Temperatur) Reize hervor- und zurückzubringen und dadurch, dass die Papeln weder im Anfang cirkulatorischen Flächenelementen entsprechen, noch sich im Verlauf an dieselben binden. Sie breiten sich oft — und hierin zeigt dann jeder Fall an allen Efflorescenzen die gleiche Tendenz — koncentrisch bis zu Thalergrösse und mehr aus, indem der Rand heller, bis zinnoberroth und etwas ödematös bleibt, das Centrum bläulich violett und flacher wird und zuweilen einen zweiten Oedemring von hellerer Farbe dem ersten nachschickt (Erythema Iris). In anderen Fällen bedeckt sich der periphere Saum mit flachen Bläschen oder einem continuirlichen Bläschen- oder Blasenring, der mit fortschreitet, indem er nach aussen soviel gewinnt, als er innen eintrocknet; dann ist das Centrum beständig mit feinen Schüppchen bedeckt (Herpes Iris). Oefter besteht statt erhabener Bläschen eine perlmuttergrau schimmernde, blasenartige Exfoliation der Hornschicht, die ebenfalls nach aussen fortschreitet. Die sich vergrössernden Efflorescenzen können zu polycyklischen Figuren zusammenfliessen (eigentliche Gyri kommen dagegen nur den Erythanthemen zu; ebenso gehören dorthin ähnliche Ausschläge mit urtikarieller Abwandlung). Ausser leichtem Brennen und Jucken verursacht der Ausschlag keine weiteren Störungen; hin und wieder komplicirt er sich mit Gelenködemen und Gelenkschmerzen. Nach der Abheilung bleiben meist tiefe Pigmentirungen, bei den Irisformen solche von Ring- und Kokardenform zurück.

Die histologische Untersuchung der einfachen multiformen Erytheme ergiebt fast denselben Befund, wie der der vesiculösen und Irisformen. Nur sind in letzteren Fällen die Oberhautveränderungen mehr ausgesprochen und bestimmen das makroskopische Aussehen. Was zunächst die Cutisveränderungen betrifft, so haben wir auch hier wie beim Erythema nodosum im ganzen 4 verschiedene Symptome: Gefässerweiterung, Zellenproliferation um die Gefässwände, Emigration und Cutisödem, nur sind dieselben topographisch in anderer Vertheilung vor-

handen. Der befallene Bezirk ist hier nicht die ganze Cutis, sondern speciell nur der Papillarkörper; an einigen Papeln senkt sich der Process im Centrum etwas an dem Gefässbaum in die Tiefe. In dieser oberflächlichen Ausbreitung findet sich Gefässerweiterung und Proliferation der Perithelien vor. Die Emigration ist lebhafter als beim Erythema nodosum und richtet sich in gerader Linie vom subpapillären Gefässnetz nach aufwärts gegen die Oberhaut zu, die theilweise von Leukocyten reichlich infiltrirt wird. Uebrigens ist auch hier die Emigration sowohl im allgemeinen noch keine bedeutende als auch im speciellen immer nur auf einzelne Punkte beschränkt. Das Oedem endlich dokumentirt sich hier weniger in einer Auftreibung der grösseren Lymphspalten, wie beim Erythema nodosum, sondern in einer gleichmässigen Quellung des Papillarkörpers. Das kollagene Gewebe desselben ist stark gequollen, ganz durchsichtig und unfärbbar, ebenso die elastische Substanz kaum mehr nachweisbar, das Protoplasma der Bindegewebszellen schwach tingibel. Dieses Oedem erstreckt sich im allgemeinen vom subepithelialen Gefässnetz bis zur Oberhaut und verdickt den Papillarkörper auf das doppelte bis dreifache.

Zu diesen Symptomen kommt aber noch hinzu eine ödematöse Schwellung des Epithels und eine Erweiterung der epithelialen Saftspalten — Veränderungen, die sich auch bei hochsitzendem Erythema nodosum-Knoten vorfinden und weiter eine nicht unbeträchtliche Epithelproliferation. Es zeigt sich nun, dass diese letzteren drei Veränderungen: Emigration, Oedem der Papillen und Epithelwucherung nicht zugleich an denselben Stellen ihre höchste Ausbildung erlangen, sondern dass den Orten stärkster Papillarschwellung im Gegentheil nicht bloss keine Epithelproliferation gegenübersteht, sondern dass hier auch die Auswanderung der Leukocyten in das Epithel fast vollständig fehlt. Umgekehrt entsprechen den Orten stärkster Akanthose auch die reichlichster Emigration.

Der Vergleich ganz kleiner punktförmiger und etwas grösserer Papeln, an denen man schon einen bläulichweissen Rand unterscheiden kann, lehrt nun, dass die Papillarschwellung das erste dieser drei Symptome ist und dass die Akanthose und Emigration sich erst einstellt, wo das maximale Oedem der Papillen schon wieder nachgelassen hat. Dem blassen, nach aussen fortschreitenden Rande der Papeln entspricht mithin ein drei- bis vierfacher Kreis von Papillen, die durch Oedem keulenförmig aufgetrieben sind und über die das noch unveränderte Epithel etwas abgeplattet mit sanfter Erhebung hinwegzieht. Dem auf das Niveau der Haut zurückgekehrtem, dem Rande gegenüber etwas deprimirten Centrum entspricht ein sich stetig vergrösserndes Feld mässig ödematöser Papillen, die umgekehrt von den proliferirenden Epithelleisten eingeengt, verschmälert, abgeplattet oder vollständig fortgedrückt und ausgeglichen werden. Zugleich findet in dieses vordringende Epithel an verschiedenen Punkten eine reichlichere Leukocyteneinwanderung statt. Hier treten auch auf der Höhe der Papel häufig kleine Bläschen auf, die rein intercellulärer Natur sind, sich direkt unter der Hornschicht unter Hinabdrängung und Compression einiger

Reihen von Stachel- und Körnerzellen bilden und zuerst von Serum erfüllt sind, später aber meist eine Leukocyteneinwanderung erhalten und dann zu einer kleinen kernreichen Kruste eintrocknen, während das gesammte Epithel hier leicht abschuppt.

Der infektiöse Keim, der beim Erythema multiforme aus der Blutbahn in das Hautgewebe tritt, bewirkt also auch zuerst starkes Oedem, später Zellproliferationen und eine mässige Emigration; nur ist es für diese Affection im Gegensatz zum Erythema nodosum charakteristisch, dass diese Veränderungen lediglich an der Oberfläche der Haut sich abspielen, an dieser aber bis zu einer gewissen Grenze sich concentrisch ausbreiten. Wir müssen mithin annehmen, dass die Noxe theils dem subepithelialen Gefässnetz entlang sich ausbreitet, theils aber auch durch den Lymphstrom in die Saftspalten des Epithels geführt wird; denn sonst wären die zerstreuten stärkeren Leukocytenwanderungen dahin wohl schwer erklärlich.

Von sonstigen Erscheinungen wären noch erwähnenswerth: kurze, weisse Thromben, die mit Vorliebe in den Spitzen derjenigen Blutcapillaren sitzen, welche sehr starkes Oedem aufweisen und vielleicht Antheil an dessen Entstehung haben und eine sehr geringe Anzahl von Mastzellen. Mitosen an den Perithelien der Blutgefässe sind leicht nachweisbar, hier und da auch an den Endothelien; sehr reichlich sind sie im Epithel. Unterhalb des oberflächlichen Gefässnetzes zeigt die Cutis fast normale Verhältnisse, abgesehen von dem Gefässstamm, der grösseren Zellenreichthum in der Adventitia aufweist.

An diese Skizze des Haupttypus lassen sich jetzt leicht diejenigen histologischen Momente anreihen, welche für die besondere Abwandelung des Herpes Iris charakteristisch sind. Das perlmutterartig glänzende, weissgraue Colorit, welches die Randpartie hierbei häufig zeigt, wird nicht durch eine leichte Blasenerhebung, sondern durch ein sehr starkes Oedem der untersten Stachelschicht erzeugt. Dann finden sich die Kerne der unteren Epithelreihen distalwärts verschoben, während das Protoplasma am proximalen Ende der Zellen stark aufgequollen, unfärbbar, wie verflüssigt ist, sodass bei starker Protoplasmafärbung in diesem Theile der Stachelschicht ein von den Zellmembranen durchbrochenes Netz von kleinen Höhlen zu existiren scheint, ohne dass eigentlich eine einzige Epithelzelle wirklich ausgefallen oder degenerirt wäre. Ich fasse diese Erscheinung nur als ein hochgradiges Oedem der basalen Stachelzellen im direkten Contact mit einem solchen der anliegenden Papillen auf. Es muss einen starken weisslichen Reflex erzeugen und den Blutgehalt der Haut sehr wirksam abblenden.

Wo es aber zu wirklicher Bläschenbildung auf dem Rande der Effloreszenz kommt, da findet sich eine starke Verbreiterung aller Lymphspalten des Epithels und an einzelnen Stellen eine mächtige Erweiterung derselben zu einem subcornealen Bläschen, welches zunächst reine Lymphe enthält. Bei manchen Effloreszenzen breitet sich dasselbe durch Unterwühlung der Hornschicht und Konfluenz mit benachbarten Bläschen zu einer grösseren, einkämmrigen Blase aus, unter welcher die Stachelschicht einfach comprimirt wird, ohne in irgend

einer Weise degenerative Veränderungen einzugehen. Demgemäss trocknet die Blase auch zu einer flachen Schuppe ein, das Exsudat kann als rein seröses leicht resorbirt werden, es enthält weder genug Fibrin, noch Leukocyten, um Krusten zu bilden.

Der Herpes Iris pflegt mit stärkerer Proliferation an den Gefässen einherzugehen und eine länger dauernde Efflorescenz zu veranlassen, die nach der Abheilung ein sehr tiefes und ungemein lange bestehendes Pigment in der Cutis absetzt. Dasselbe verschwindet unter dem Einflusse der stärkeren Epithelproliferation und Leukocytose im Centrum mehr als am Rande, weshalb es hier oft in Form von braunen Ringen persistirt.

b) Chronische neurotische Erytheme.

Neurolepride.

Unter Neurolepriden verstehe ich alle durch den Lepraorganismus erzeugten Hautaffectionen, welche nicht — wie die Leprome — der Einwanderung desselben in das Cutisgewebe direkt, sondern seiner Vegetation in den Hautnerven indirekt ihre Entstehung verdanken. Die Leprome (s. jenes Kapitel) entstehen bei solchen Leprösen, deren gesammte Cutis einen guten Nährboden für die Bacillen abgiebt, die Neurolepride bei solchen Personen, deren Haut im allgemeinen nicht, deren Nerven jedoch die Ansiedelung des Leprabacillus zulassen. Mischformen sind durchaus selten und bilden keinenfalls die reguläre oder Hauptform; am öftesten findet man noch vereinzelte umschriebene Leprome auf flächenhaften Neurolepriden entspringend und subkutane Leprome als Komplikation von solchen. Zahlreiche Fälle sogen. Mischformen sind echte papulöse Neurolepride, bei denen hervorragende Höcker mit Unrecht für Leprome gehalten werden. Nach Entstehungsweise und histologischer Struktur sind Leprome und Neurolepride vollständig verschieden.

Ausser der gründlichen Abtrennung der Leprome erheischt das Verständniss der Neurolepride noch die stetige Trennung des primären angioneurotischen und sekundären embolischen Elementes. In der folgenden Charakteristik berücksichtige ich zu nächst nur das erstere.

Die Neurolepride treten entweder auf gewisse Prädilationsstellen (Stirn, Wangen, Ohren, Kinn, Streckseiten der Extremitäten) beschränkt, in langsamen Schüben oder plötzlich über den ganzen Körper (mit Ausnahme des behaarten Kopfes, des Handtellers und der Fusssohlen) nach Art eines akuten Exanthems, in allen Fällen jedoch streng symmetrisch auf. Die Symmetrie bezieht sich nicht blos auf ganze Körperregionen (eine solche ist auch bei den Lepromen zu finden), sondern lässt manchmal eine genauere Identificirung symmetrisch liegender Gefässgebiete zu, so besonders bei den universellen Eruptionen am Rumpfe. Die Eruption besteht aus hyperämischen Flecken oder Ringen von Linsen- bis Thaler-, ja Handflächengrösse, deren Röthe bei stärkerer allgemeiner Pigmentation unter einer Hyperchromie derselben Flecke sich versteckt. Bei der Ringform ist das Centrum blass, achromatisch und oft von Anfang an anästhetisch, während die hyperämischen Flecke und Zonen theils Anästhesie, theils Hyperästhesie erkennen lassen.

Einmal entstanden, haben diese Flecke eine fast unbegrenzte Dauer. Die späteren Veränderungen bestehen meist in einer papulösen Verdickung der früher hyperämischen Zonen und in stärkerer Pigmentirung derselben. Ihre Grenzen, zuerst ziemlich scharf (nie so scharf wie bei den Lepromen), werden mit der Zeit etwas verwaschen und hierdurch können auch benachbarte Flecken und Ringe confluiren. Aber niemals findet ein Wandern der Ringe nach Art serpiginöser Syphilide oder eines Lupus statt.

Die Neurolepride erheben sich auch bei beträchtlicher Verdickung der Haut nie wesentlich (wie die Leprome) über das Niveau derselben und bedingen niemals das

Ausfallen der Haare, weshalb Neurolepröse am Bestand der Augenbrauen selbst bei Verdickung der Augenbrauenhaut ebenso leicht aus der Ferne kenntlich sind, wie durch die gleichmässige, knotenlose Verdickung der Ohren.

Durch Hinzutreten neubefallener Gefässbezirke entstehen allmählich, besonders im Gesichte, an den Vorderarmen und Händen, Unterschenkeln und Füssen flächenhafte Röthungen und Verdickungen, stets verbunden mit Oedem und Cyanose. An den Unterschenkeln und Händen kommt es im Anschluss an diese Folgezustände zu elephantiastischen Verdickungen, zu Epithelwucherungen, diffusen Abschuppungen, Nagelverunstaltungen und Stauungsgeschwüren.

Es ist wohl zu bemerken, dass zwischen der Ausdehnung und Stärke dieser Exantheme und der stets concomitirenden, fühlbaren Nervenleprome durchaus keine Proportionalität besteht.

Ganz unabhängig von dieser angioneurotischen Grundlage der Neurolepride sind die im Verlaufe der Lepra in dieselben Hautbezirke hinein stattfindenden bacillären Embolien. Wenn dieselben unter dem Bilde subcutaner, blasser Knötchen oder cutaner, bläulich-rother, etwas erhabener, leicht schmerzhafter, entzündlicher Papeln Stellen der Haut treffen, welche bis dahin frei von Neurolepriden waren, so pflegen sie leicht und rasch wieder zu verschwinden, ohne den Keim zu bleibenden Exanthemen zurückzulassen. Treffen die Embolien jedoch auf makulöse Neurolepride, so schwellen dieselben an und es bleibt eine deutliche Verdickung derselben zurück, die unter Umständen später selbständig fortschreitet — die „makulösen" Neurolepride verwandeln sich in „papulöse", Roseolen in Papeln, flächenhafte Erytheme in flächenhafte Verdickungen der Haut. Bei der medikamentösen Heilung gehen die papulösen Neurolepride relativ leicht wieder in makulöse zurück, während die makulöse Grundlage sich viel schwieriger beseitigen lässt.

Von den papulösen Neurolepriden geht an einzelnen Stellen hin und wieder die Bildung wahrer Lepromknötchen aus, am häufigsten nach der Tiefe zu — subcutane Leprome, seltener und spärlicher nach der Oberfläche zu. In letzterem Falle sind diese cutanen Lepromknoten, die ganz isolirt aus den diffuseren Neurolepriden entspringen, leicht von den letzteren zu unterscheiden. Solche ganz vereinzelten Leprome berechtigen kaum, die ganzen Fälle als Mischformen hinzustellen.

Die bisher charakterisirten angioneurotischen Exantheme konstituiren eine eigene Art der Neurolepride — die Flekenlepra (Lepra maculosa Hansen), die meist als solche besteht, seltener in die andere Form der Nervenlepra übergeht (Lepra atrophica): die mutilirende Lepra. Die Nervenlepra zerfällt demnach in zwei Arten, deren eine neben geringer Anästhesie sehr multiforme Exantheme, die andere neben sehr unbedeutenden Exanthemen (dieselben fehlen zuweilen vollkommen) sehr verbreitete sensible Störungen aufweisen und in Folge der letzteren die hochgradigsten trophischen Veränderungen. Diese Lepra atrophica wird uns im Kapitel der regressiven Veränderungen wieder begegnen. Die Hautstörung, welche sie am Anfange begleitet, ist ein Blasenexanthem, der sogen. Pemphigus leprosus — das specifische Neuroleprid der atrophischen Lepra. Zwischen diesen beiden Formen der Nervenlepra sind naturgemäss viel eher eigentliche Zwischenformen zu finden, wie zwischen der Nerven- und Hautlepra. Das Auftreten atrophischer Symptome bei papulösen Neurolepriden ist oft in unrichtiger Weise als ein Uebergang der Haut- in Nervenlepra gedeutet worden.

Die zunächst vorwiegend aus klinischen Erfahrungen an Neurolepriden von mir abstrahirte Trennung in eine angioneurotische Grundlage und einen sekundären bacillären Ausbau, zwei Stadien, die sich annähernd mit den klinischen Formen der maculösen und papulösen Neurolepride decken, hat durch eigens auf diesen Punkt gerichtete Untersuchungen von Philippson in meinem Laboratorium eine befriedigende histologische Basis gewonnen. Nachdem Pollitzer daselbst schon 1889 die Anwesenheit der Bacillen in den papulösen Neurolepriden entdeckte, ein Befund, der sich seither regelmässig bestätigt hat, gelang es Philippson, festzustellen, dass bei frischen embolischen Papeln stets schon ältere progressive Veränderungen an den grösseren Gefässen der betreffenden Hautbezirke vorhanden sind, so dass man deutlich chronische, besonders in der Tiefe der Haut lokalisirte und akute Entzündungszustände, hauptsächlich an den Gefässen der Papillarblutbahn vor sich gehend, unterscheiden kann. Besonders das Verhalten der Bacillen für sich und zum Gewebe war für beide Zonen charakterisch und sehr verschieden. Weiter gelang es

auch, überzeugende Bilder zu gewinnen über den klinisch so prägnanten, raschen Rückgang der oberflächlichen akuten Entzündungssymptome, als deren Ursache sich der Zerfall der bacillären Massen herausstellte.

Hauptsächlich auf diese und frühere eigene Untersuchungen gestützt, vermag ich eine genauere Darstellung der Genese der Neurolepride zu geben. Dieselbe konnte leichter gewonnen werden als beim eigentlichen Leprom (s. jenes Kapitel), da hier die Phasen der Entwicklung viel weiter auseinander liegen.

Die angioneurotische Grundlage.

Das beweisende Material entstammt besonders einem meiner Fälle, in welchem bei dem Manne einer leprösen Frau, der beständiger Controle unterlag, plötzlich ein Neuroleprid von beschränktem Umfang als erstes Zeichen der Lepra auftrat, und zwar in Gestalt eines Fleckes der Stirn und eines markstückgrossen, im Centrum anästhetischen Ringes des Fussknöchels. Der letztere kann bei seiner Exstirpation höchstens 10 Tage alt gewesen sein.

Hier finden sich nun die hauptsächlichen Veränderungen am Gefässbaum der Cutis lokalisirt. Entsprechend dem etwa 1 Centimeter breiten, rothen Rande des Ringes sind sämmtliche Capillargefässe erweitert und von einem Mantel hypertrophischer Bindegewebszellen umgeben. Am auffälligsten ist diese Veränderung natürlich dort, wo die Capillaren am dichtesten liegen, im Papillartheil der Haut, sodann in der Umgebung der Knäueldrüsen. Es finden sich weder eine Auswanderung der weissen Blutkörperchen, noch irgendwo Bacillenembolien oder auch nur einzelne Bacillen auf den Endothelien der Arterien oder Capillaren. Wir haben es mit einer einfachen uncomplicirten Hypertrophie des adventitiellen Bindegewebes zu thun, an dem hauptsächlich die Zellen, aber auch das intercellulare, kollagene Gewebe theilnimmt. Nur in der Mitte der befallenen Partie erstreckt sich diese hypertrophische Alteration etwas weiter von den Capillaren hinweg in das umgebende Papillargewebe, sodass man hier statt der vereinzelten Gefässstränge einen in toto etwas hypertrophischen Papillarkörper vor sich hat, der sich auch klinisch durch eine stärkere Resistenz dieser Partie zu erkennen gab.

Gegenüber dieser perivasculären Veränderung der Capillaren der Cutis und des Papillarkörpers finden sich die Arterien und Venen der Cutis fast und die des Hypoderms vollständig frei von adventitieller Verdickung.

Dagegen tritt hier an der unteren Grenze der Cutis — viel weiter reicht mein Material nicht — eine andere Erscheinung gleichsam als Ersatz auf, nämlich eine beträchtliche Verdickung der Nervenstämme, die auf einer Hyperplasie aller bindegewebigen Theile derselben beruht. Die dicken meist gekrümmt oder spiralig verlaufenden Stränge erinnern sehr an die entsprechenden Nervenstränge beim Neurofibrom. Der Bacillenbefund in ihnen war bis auf einen einzigen kleinen Bacillenklumpen im Perineurium negativ. Jedenfalls reichte die muthmassliche Invasion der sensiblen Nerven nicht bis in die Cutis. Eine genauere

Durchforschung aller strangartigen Gebilde in der Cutis ergab übrigens, dass in den Gefässsträngen und zuweilen neben denselben auch die die Cutis senkrecht durchsetzenden Nervenfäden noch von einer hyperplastischen Bindegewebsscheide begleitet waren.

In summa also: eine hauptsächlich zellige Hyperplasie des Gefässbaumes der Cutis sowie der bindegewebigen Bestandtheile der hypodermalen, weniger der dermalen Nerven neben fast vollständigem Mangel an Bacillen.

Ich bin auf diesen Befund so detaillirt eingegangen, da hier eine genaue klinische Beobachtung mit Sicherheit jede vorhergehende lepröse Hautaffection überhaupt und an Ort und Stelle ausschliessen liess. Die vielen bacillenhaltigen und bacillenlosen Neurolepride, die ich seit 8 Jahren zu untersuchen Gelegenheit hatte, waren in Bezug auf ihre Vorgeschichte nie so sicher ganz frisch entstanden. Während nun die hauptsächlich zellige Natur der Gefässveränderungen in der Cutis den Eindruck machen, erst kurze Zeit bestanden zu haben und die akute Entwickelung des Erythems jedenfalls dem histologischen Bilde nicht widerspricht (Mitosen konnten allerdings nicht nachgewiesen werden), so lassen die dicken Nervenstränge des Hypoderms wohl keine andere Deutung zu, als dass hier schon seit längerer Zeit eine parenchymatöse Neuritis sich eingenistet hatte. Es stimmt zu diesem Befund, dass auch sonst auf bereits anästhetischen Stellen hin und wieder Flecke später auftreten.

Ist hier (und sonst) aber eine bacilläre Affection der Nervenstämme vorausgegangen, ehe die Hautaffection auftrat, so ist die letztere immer noch verschiedener Deutung fähig*).

Einerseits könnte die Hyperplasie des Gefässbaumes lediglich als eine Folge seiner Parese durch Druck der Nervenleprome auf die Gefässnerven aufgefasst werden, ohne dass die Bacillen in direkten Kontakt mit den Capillaren der Haut gekommen wären. Dieser Auffassung würde die Bacillenlosigkeit der Cutis entsprechen. Die wenigen Bacillen in der Nervenscheide an der Cutisgrenze würden als vorgeschobene Posten der Nervenleprome erscheinen.

Oder man hätte doch an eine von den bereits bestehenden Nervenlepromen aus generalisirte Embolisation der Haut zu denken, die aber überall spurlos vorübergegangen wäre mit Ausnahme der beiden Hautstellen, an denen eine Nervenparese den Nährboden günstig umgewandelt hätte. Hier würde dann sofort ein klinisch wahrnehmbares Erythem und histologisch eine Gefässhyperplasie die Folge gewesen sein. Die Bacillen wären aber auch hier in Folge der Hautreaction alsbald zu Grunde gegangen. Bei dieser Auffassung kämen neurotische und bacilläre Theorie zu ihrem Rechte und wenn dieselbe auch complicirt erscheint, so entspricht sie gewiss den an älteren Neurolepriden jeden Augenblick zu konstatirenden und sogleich näher zu besprechenden Thatsachen von Reembolisation. Ich kann aber ausserdem noch fol-

*) Eine in die Haut auf dem Wege der sensiblen Nerven absteigende Bacilleninvasion kann aus anderen, hier nicht hergehörigen Gründen ausgeschlossen werden.

genden Befund für diese Auffassung in die Wagschale legen. An allen Knäueldrüsen ohne Ausnahme, welche in den Schnitten dieses Neuroleprids sichtbar sind, fällt eine dichte Durchsetzung des Epithels mit jenen Kügelchen und Kugelhaufen in's Auge, welche die Farbenreaction und Säurefestigkeit der Bacillen theilen und die ich bereits vor längerer Zeit als durch das Sekret der Knäueldrüsen veränderte Bacillen hingestellt habe.

Da dieselben Kügelchen pflanzlichen Ursprungs in den Knäuelgängen und auf der Oberfläche der Haut fehlen, dagegen in den Lymphspalten zunächst um die Drüse vorhanden sind, so muss man in der That wohl dabei an eine Zerstörung, resp. morphologische Veränderung der Bacillen durch die Knäueldrüsen denken und während dieser Befund bisher nur von Lepromen bekannt war, begleitet er offenbar schon die allerersten leprösen Hautsymptome.

Die Untersuchung zahlreicher älterer Neurolepride, die anästhetischen, pigmentlosen und hyperpigmentirten Flecken entnommen sind, lehrt nun, dass die gegebene Schilderung, soweit sie die Hyperplasie des Gefässbaumes und die Bacillenfreiheit betrifft, eine sehr allgemeine Gültigkeit besitzt. Dagegen war es mir nur ausnahmsweise möglich, an alten Flecken die entzündliche Verdickung der subcutanen Nervenstämme zu konstatiren, sei es, dass sie zurückgebildet war oder dass überhaupt nur centralere Nervenstücke befallen waren. Auch die besprochenen Kügelchen in den Knäueln fehlten regelmässig in alten maculösen Neurolepriden.

Die sonstigen Bestandtheile der Haut zeigen geringe oder gar keine Veränderungen. Ganz normal verhalten sich die Muskeln und elastischen Fasern, die Haare und Talgdrüsen. Das Oberflächenepithel ist gewöhnlich etwas verdünnt und durch die entzündliche Schwellung leicht gestreckt. Das kollagene Gewebe verhält sich im allgemeinen normal, um die capillaren Blutgefässe herum aber und soweit die zellige Hyperplasie reicht, ist es meistens deutlich verdickt oder wenigstens gequollen und tingirt sich hier gewöhnlich stärker als in der übrigen Haut. Jedenfalls fehlt die Rarefaction und Atrophie des kollagenen Bindegewebes, wie sie in den Lepromen vorkommt, vollständig, wie denn auch die vergrösserten protoplasmareichen Bindegewebszellen spindelförmig bleiben und weder die Formen, noch die bedeutenden Dimensionen von Plasmazellen und Chorioplaxen annehmen. Das Neuroleprid zeigt durchweg den Charakter reiner Hypertrophie.

Das embolisirte Neuroleprid.

Unter meist geringen Allgemeinerscheinungen, oft unter Fieber treten an einzelnen oder allen Neurolepriden Veränderungen auf, die sich klinisch als ödematöse Schwellungen mit Hyperämie und Austritt von Blutfarbstoff darstellen. Die gelblich- oder bläulich-rothen, flachen, etwas schmerzhaften Verdickungen haben die Form erbsen- oder linsengrosser Papeln oder grösserer papulöser Ringe, die nur wenig über das

Hautniveau hervortreten. Auch zwischen älteren Neurolepriden an scheinbar gesunden Hautstellen pflegen bei allgemeiner Embolisation solche Efflorescenzen vom Habitus multiformer Erytheme aufzutreten. Aber auch diese kennzeichnen wohl in vielen Fällen nur die Stelle unbemerkt entstandener, von Nervenlepromen abhängiger Gefässhypertrophien. Jedenfalls reagiren nur solche disponirte Gefässregionen mit erheblicher Schwellung, während an minder disponirten Hautstellen die Bacillen sofort verschwinden, ohne überhaupt klinische Symptome zu erzeugen oder doch nur blasse, mehr dem tastenden Finger als dem Auge wahrnehmbare leichte Oedeme zu Wege bringen, die rasch und vollständig wieder verschwinden. Das unter akuten Entzündungssymptomen auftretende und nur bis zu einem gewissen Grade wieder verschwindende papulöse Erythem ist ein Zeichen, dass die Embolie ein für die Ansiedelung der Bacillen ausnahmsweise günstiges Hautterrain des Neuroleprösen getroffen hat.

Beim Auftreten dieser Efflorescenzen ist die Zeit der Blutcirculation für die Bacillen schon vorüber; wenigstens ergeben Blutuntersuchungen in diesem Zeitpunkt ein negatives Resultat. Aber die Embolisation der Haut wird noch sicherer als durch solche durch die histologischen Befunde der Haut selbst bewiesen, die wir den in meinem Laboratorium angestellten Untersuchungen von L. Philippson verdanken. Ueber den ganzen Bezirk der Papillarblutbahn in den betreffenden Efflorescenzen sind alle Capillaren theils mit einzelnen Bacillen und Häufchen solcher austapezirt, theils enthalten sie ganze Schwärme, Thromben von Bacillen. An anderen Stellen verschliessen Thromben weisser Blutkörperchen die Capillaren und es besteht geradezu ein Ausschliessungsverhältniss derart, dass, wo weisse Blutkörperchen sich angesammelt haben, keine Bacillen im Lumen sich finden und umgekehrt. Es besteht also, was übrigens auch die ganze Geschichte der Leprome lehrt, bei den Bacillen nicht die mindeste Anlockung für weisse Blutkörperchen. Die spärlichen weissen Thromben erklären sich vielmehr durch das Blutströmungshinderniss, welches die Bacillen setzen, ganz einfach, indem hinter denselben die Leukocyten, gleichsam abgesiebt, zurückbleiben.

Die Blutgefässwandungen treten deutlicher als gewöhnlich hervor, Zellen und Intercellularsubstanzen sind serös gequollen, die die Capillaren direkt umgebenden Lymphspalten erweitert, die nächstgelegenen Lymphgefässe, besonders nahe der Oberfläche, stark ausgedehnt. Die Kerne der Endothelien und Perithelien sind vermehrt, man bemerkt zerstreut Mitosen, besonders an den ersteren. In die erweiterten Lymphspalten dringen einzelne Bacillen, vermehren sich zu dicht und parallel gelagerten (cigarrenbundähnlichen) Häufchen solcher und erfüllen die Saftlücken des perivasculären, schon bestehenden Zelleninfiltrates. Auswanderung weisser Blutkörperchen bemerkt man nirgends, dieselben sind im Gewebe so selten, dass man geradezu an einen lähmenden oder negativ chemotaktischen Einfluss der Bacillen auf dieselben denken muss.

Dieses Bild findet sich ganz gleichmässig bei allen frisch emboli-

sirten Neurolepriden wieder. Die Unterschiede betreffen hauptsächlich die grössere oder geringere Erfüllung der perivasculären Saftspalten mit älterem Lepramaterial, dem Reste und den Folgen früherer Embolien, hängt also ganz von dem Alter der Affection und davon ab, ob die Efflorescenz noch im Fortschritt oder bereits im Rückschritt sich befindet. L. Philippson hat gezeigt, dass sich bei jedem frisch embolisirten Neuroleprid die neue Einwanderung von der bereits sesshaften Bacillenbrut leicht unterscheiden lässt. Erstere besteht aus einzelnen Bacillen und kleinen dichtgefügten Häufchen, letztere haben in den Lymphspalten seit langer Zeit Gloeamassen entwickelt, in denen die Bacillen Kokkothrixformen annehmen (s. Leprom). Mann kann nach der verschieden starken Betheiligung älterer verschleimter Bacillenmassen die papulösen Neurolepride etwa in 3 Grade oder Entwickelungsstufen eintheilen.

α) Jüngere Formen. Hier finden sich in der Tiefe der Haut Gefässstränge mit wenigen Bacillenklumpen älteren Datums, während das oberflächliche Gefässnetz von verschleimten Bacillenmassen gleichmässig umgeben wird. In dem mir zugängigen Material, welches recenten Leprafällen entstammt, ist dieser Befund sehr häufig. Er spricht dafür, dass die Embolien hauptsächlich an der peripheren Endausbreitung der Hautgefässe haften und dass erst später, sei es direkt aus den Blutgefässen per diapedesin, sei es von den Capillaren aus entlang der adventitiellen Lymphspalten, die tieferen Arterien und Venen mit Lepramassen umgeben werden. An manchen Capillaren findet sich die Lepraneubildnng nur einseitig ausgebildet, ebenso an einzelnen grösseren Gefässen und dann meistens an der dem Hypoderm zugekehrten Seite. Von den Gefässen unabhängige Bacillenstränge finden sich noch gar nicht vor.

β) Aeltere Formen. Die mit alten Lepramassen gefüllten Stränge haben an Zahl und Kaliber bedeutend zugenommen. In der Höhe des oberflächlichen Gefässnetzes fliessen sie oft zu einer gleichmässigen Schicht zusammen. Aber die Breite der Cutis zeigt ein aus dicken isolirten Strängen gebildetes Netz, innerhalb welchem die leprafreien Bezirke scharf und regelmässig hervortreten. An den Haarbälgen und Knäueldrüsen entlang ziehen die säulenförmig verschmolzenen Stränge hinab zum Hypoderm, um sich an grösseren Gefässen oder Nerven oder einzelnen Fettläppchen fortzusetzen. Hier hält sich die Neubildung auch noch besonders an die Blutgefässe, bekleidet mittelst adventitieller Stränge einzelne Organe der Haut: Haarfollikel und Knäuel in toto, folgt aber auch mit abzweigenden kleinen Strängen den Nerven der Cutis, um mit diesen an Muskeln und Gefässen zu endigen. Bei der Immunität, welche die Muskelsubstanz geniesst, sind die bacillären Nerveninfiltrate zuweilen bis hart an diese zu verfolgen, wo sie plötzlich wie abgeschnitten aufhören. Bei Verfolgung einzelner Hautnerven von der Oberfläche in die Tiefe kann man öfters konstatiren, dass die kleineren intracutanen Nervenabschnitte neben cigarrenbundähnlichen jüngeren Bacillenklumpen eine grosse Menge verschleimter, älterer enthalten, während die subcutanen Nervenabschnitte nur

jüngere und gar keine verquollenen in ihren Saftspalten aufweisen. Am auffallendsten an diesen älteren Neurolepriden — und für dieselben charakteristisch im Gegensatz zu den Lepromen — ist die scharfe, häufig geradlinige Begrenzung der bacillendurchsetzten Stränge. Man kann danach auch die älteren wie die jüngeren Neurolepride definiren als strangförmige, der Hauptsache nach perivasculäre Leprome.

γ) Aeltere Formen mit Uebergang zu subcutanen Lepromen. Durch die schon unter β) angedeuteten strangförmigen Fortsätze älterer Neurolepride in das Hypoderm ist der Uebergang zu wahren hypodermalen Lepromen von diffuser Ausbreitung gegeben. Das subcutane Gewebe der Neuroleprösen ist eben im Allgemeinen besser disponirt als die Cutis derselben. Die Ausbreitung unter der letzteren kann in ganz diffuser, gleichmässiger Weise das Fettgewebe betreffen oder entlang der centripetal laufenden Venen und Nerven in Form breiter geschlängelter Bänder stattfinden. Sie kann an einzelnen Stellen zu grossen derben subcutanen Knoten führen, welche die Cutis in Gestalt grosser Höcker auftreiben. Selbst in diesen Fällen tritt fast nie eine Verschmelzung mit der Cutis, ein Aufgehen in dieselbe ein, sondern über den subcutanen Knoten hinweg zieht in verdünntem und gestrecktem Zustande die Lederhaut, noch immer ihr altes Neuroleprid als netzförmig verzweigte Stränge aufweisend.

Diese Combination von subcutanen Lepromen mit cutanen Neurolepriden ist sehr häufig; die meisten diffusen Verdickungen der Neuroleprösen gehören hierher.

δ) Aeltere Formen mit Uebergang zu cutanen Lepromen. Diese Combinationen in vollendeter Ausbildung ist ungemein viel seltener, als die unter γ) angeführte. Ein Ansatz und Uebergang dazu findet sich in der mikroskopischen Verschmelzung einiger subepithelialer Gefässstränge zu einem kleinen „Pergamentleprom", ein schon etwas häufigeres Vorkommniss. Die ganze Cutis diffus durchsetzende und dieselbe zu einem harten, gespannten, halbkugelförmigen Tumor auftreibende Wucherungen gehören aber in der Haut der Neuroleprösen lediglich zu den Ausnahmen. Man kann auf dem Schnitte durch solche Knoten deren abweichende Herkunft stets noch deutlich daran erkennen, dass sich der Knoten an der Peripherie in immer feinere Stränge auflöst, während das wahre Leprom auch mikroskopisch sich von seiner Umgebung scharf abgesetzt.

Indem ich die embolisirten Neurolepride kurz als perivasculäre, strangförmige Leprome definire, führe ich damit ihre innere Struktur auf die der Leprome zurück, auf deren Beschreibung ich damit verweise. Ich will hier nur kurz die wesentliche Uebereinstimmung constatiren und die geringen Differenzen anführen. Auch hier ist das collagene Gewebe zur Aufnahme der Massen auseinander gedrängt, die elastischen Fasern verschwunden, das Zellprotoplasma grösstentheils atrophirt und von Bacillenschleim substituirt. Je nach dem Alter des Neuroleprids waltet die Menge der Bindesubstanzen oder des Bacillenschleimes vor, je nach dem Vorhandensein oder der Abwesenheit frischer Embolien betheiligen sich oder fehlen frische, gloeaarme, bündel-

förmige Bacillenkolonien. Die Differenzen laufen etwa darauf hinaus, dass in den Neurolepriden die grossen Plasmazellen und die daraus hervorgehenden Tochterzellenherde und Riesenzellen seltener sind und ebenso die grossen, stark gewucherten Bacillenklumpen. Immerhin finden sich auch schon an jüngeren embolisirten Neurolepriden, besonders in der Umgebung von Haarbälgen, kleinere und grössere Chorioplaxen, die sich von tuberkulösen Riesenzellen durch die weniger scharfe Begrenzung, die unregelmässige Lage der Kerne und das nicht deutlich genetzte Protoplasma unterscheiden.

In Bezug auf das Verhältniss der Bacillenmassen zu den Zellen muss ich ganz auf das bei den Lepromen Gesagte verweisen.

Die Mastzellen sind in den Neurolepriden weniger reichlich als in den Lepromen, jedoch immer noch gegenüber der Norm vermehrt. Anhäufungen mit Degeneration derselben wie in alten Lepromen habe ich nicht gefunden.

Der wesentliche Unterschied zwischen den embolisirten Neurolepriden und Lepromen läuft mithin darauf hinaus, dass auch auf der Höhe der ersteren der Bacilleninfarkt nur strangförmig die Cutis durchsetzt, während andererseits das bindegewebige Gerüst der Druckatrophie nicht so stark anheimfällt, wie bei den Lepromen. Während bei letzteren die Tumorbildung fast ganz auf Rechnung der gequollenen Bacillenmassen zu setzen ist und mit deren Schwund die Atrophie der Cutis deutlich wird, halten sich die embolisirten Neurolepride während der ganzen Dauer ihres Bestehens auf der Stufe eines leicht hypertrophischen Gewebes.

Der spontane oder medicamentöse Schwund der embolisirten Neurolepride führt dieselben zunächst wieder auf den dauerhaften Zustand der angioneurotischen Grundlage zurück. L. Philippson hat den spontanen Schwund in einer wenig disponirten Hautstelle (Schulter eines an dieser Stelle bis dahin scheinbar leprafreien Individuums) bereits 24 Stunden nach Auftreten der Embolie beobachtet. Alle Lymphspalten des Gewebes waren auffallend stark erweitert, ebenso die Lymphgefässe der oberen Cutisschicht. Perivasculäre, offenbar ältere, weil bereits verschleimte Bacillenmassen bröckelten in diese weit offenen Lymphgefässe, in ihre einzelnen eiförmigen Schleimelemente zerfallend, ab, so dass die sonst freien Lymphgefässe hier unter dem Einfluss der akuten Entzündung aus dem Gewebe mit losen Bacillenmassen erfüllt wurden.

Aehnliche Bilder loser Bacillenmassen in den sonst freien Lymphgefässen von behandelten Neurolepriden möchte ich in analoger Weise deuten als einen einfachen mechanischen Transport von verschleimten Organismen aus den Saftspalten dahin. Das Detail der sonstigen Veränderungen nach chemischer und physikalischer Behandlung gehört nicht hierher. Doch ist das Endresultat stets das gleiche; die perivasculären Gloeamassen verschwinden, die Saftspalten bleiben zunächst erweitert zurück und die Gefässstränge nehmen wieder die geringeren Dimensionen an wie vor den Embolisationen. Während dieser regressiven Veränderungen pflegt die Haut sich immer stärker zu pigmen-

tiren. Man findet in den weiten Lymphspalten der Cutis Pigment, noch mehr in den Saftspalten der Oberhaut. Dem Schwunde der Bacillenmassen aus den Hautnerven entsprechend, pflegt die Anästhesie partiell zu verschwinden. Eine zellige Infiltration der Gefässscheiden verbleibt als Rest der Neurolepride, auch wo dieselben klinisch vollkommen rückgängig geworden sind.

Neurosyphilide.

Die Neurosyphilide bilden ein vollkommenes Analogon zu den Neurolepriden. Wenn bei jenen der Nachweis der Syphilisbacillen in den Nerven der Haut auch noch nicht gelungen ist, so zwingt doch die klinische und histologische vollkommene Uebereinstimmung mit den Neurolepriden dazu, diese den letzteren anzureihen und von den übrigen Syphiliden, die den Lepromen der Haut entsprechen, zu trennen.

Die Neurosyphilide treten meistens erst in der späteren Sekundärperiode, seltener im Anschluss an die ersten Syphilide und noch seltener in der tertiären Periode auf, und lassen sich am besten in 4 Unterarten eintheilen: 1. erythematöse, 2. erythematös-papulöse, 3. erythematös-pigmentirte und 4. primär-pigmentirte. Alle hierher gehörigen Formen gleichen sich untereinander und unterscheiden sich zugleich von den eigentlichen Syphiliden durch ihre mit den circulatorischen Flächenelementen der Haut resp. dem collateralen Netz übereinstimmende Form, ihr Beharren an dem ihnen dadurch angewiesenen Orte, ihre auffallende Dauerhaftigkeit und geringe Beeinflussung durch antisyphilitische Mittel und die erythematösen Formen ausserdem noch durch den erheblichen Einfluss von äusseren Reizmitteln der Circulation auf das Hervortreten des Exanthems.

α) Erythematöse Neurosyphilide.

Diese treten fast ausschliesslich in der späteren Sekundärperiode in Form von vereinzelten, symmetrischen, groschen- bis mark- und thalergrossen Flecken, Ringen, Halbringen oder Theilen grösserer Kreissegmente von bläulich-rother Farbe am Rumpfe und den Extremitäten, mit Vorliebe am Schultergürtel und Halse auf. Zuweilen umgeben derartige Ringe in mehr oder minder vollkommener Weise kleinere centrale Flecke. Sie schwinden nach monatelangem Bestande spontan oder in Folge specifischer Kuren mit oder ohne Hinterlassung von pigmentirten Flecken und Ringen. Nach ihren verschiedenen Formen und dem späten Auftreten hat man diese Neurosyphilide genannt: Roseola annularis, circinata, Roséole tardive.

Auch hier finden sich — wie bei der einfachen Roseola — bereits Gefässveränderungen am ganzen Gefässbaum der Cutis, aber von anderem Charakter, indem von vornherein zu der zelligen Hyperplasie der Gefässwände eine Hypertrophie der collagenen Zwischensubstanz, also eine Sklerosirung der Gefässwände tritt. Dieselbe ist vorzugsweise an dem oberflächlichen Gefässnetz ausgeprägt, weniger an dem tiefen und den zu den Knäuelgängen abgezweigten Gefässästen. Diese Sklerosirung gibt den Strängen, in welche die Gefässe auch hier umgewandelt werden, ein ganz besonderes Aussehen. Man glaubt fast solide, zellenreiche Bindegewebsstränge vor sich zu haben, dermassen verengt ist die Lichtung durch die Einlagerung von zahlreichen, mitotisch sich theilenden Spindelzellen und neugebildeten Fibrillenbündel in das seitlich den Capillaren anliegende, sonst so lockere Gewebe. Eine Schwellung der Endothelien — Mitosen sind in Anbetracht der Chronicität dieser Hyperplasie ziemlich leicht nachweisbar — kommt noch hinzu, um

den Blutstrom in den arteriellen Capillarröhren zu beschränken. Die venösen Capillaren besitzen weitere Lichtungen, aber ebenfalls angeschwollene Endothelien und hyperplastische, starre, weit über die Norm verdickte Gefässwände. Aus diesen Verhältnissen erklärt sich die blasse Rosafarbe, die schwach ausgeprägte Stauungshyperämie der Affection und ihre ungemeine Chronicität.

Die die Gefässe umgebende Cutis ist nur wenig reicher an Spindelzellen als gewöhnlich, sonst von normaler Beschaffenheit. Plasmazellen finden sich nirgends, Mastzellen sehr wenig, dagegen sind die Leukocyten im Gewebe etwas über die Norm vermehrt. Das Epithel verhält sich ganz passiv, erscheint aber etwas gestreckt und atrophisch.

Der ganze Process lässt sich auffassen als eine blosse Uebererнährung der Hautgefässe in Folge der durch eine syphilitische Affection des Gefässnervensystems erzeugten Parese derselben. Die Hyperplasie und Sklerose der Gefässwände ist dann gleichsam die natürlich erwachsende Selbststeuerung der Gefässe gegen die erhöhte Blutzufuhr. Der Abwesenheit des Infectionskeimes in der Haut selbst entspricht das Fehlen der Plasma- und Riesenzellen, welche sonst alle chronischen Syphilide begleiten.

β) Erythematös-papulöse Neurosyphilide.

Dieser selteneren Form geht regelmässig ein einfaches erythematöses Neurosyphilid am selben Orte voran. Ganz langsam, unmerklich erhebt sich der Fleck oder Ring über die Oberfläche der Haut, erhält ein dunkleres, mehr gelbrothes oder braunrothes Kolorit und gibt dem Finger eine deutliche, aber in die gesunde Umgebung sich verlierende Resistenz; er ähnelt hierin mehr dem grosspapulösen als dem kleinpapulösen Syphilid. Die Dauerhaftigkeit dieser Efflorescenzen, die in ihrer Vereinzelung, ihrer Form, Symmetrie und dem Zeitpunkte ihres Auftretens den eben besprochenen einfach erythematösen Neurosyphiliden durchaus gleichen, ist eine noch bedeutendere und ihr Uebergang in die pigmentirte Form ein häufiger.

Die histologischen Befunde der papulösen Neurosyphilide knüpfen an die der erythematösen an. Die Hyperplasie der Spindelzellen und die Hypertrophie des kollagenen adventitiellen Gewebes nimmt noch weiter zu, besonders im Bereich des subpapillaren Gefässnetzes. Indem immer weitere Zonen des umliegenden Bindegewebes ring- und mantelförmig sich an der Hyperplasie der Gefässwandung betheiligen und sich anschwellend parallel derselben lagern, werden aus den Gefässsträngen immer plumpere, walzenförmige Gebilde, die aber durch die concentrische Anordnung des Bindegewebes und des häufig im Centrum sichtbar werdenden engen Lumens ihre Herkunft noch deutlich anzeigen.

So geht allmählich fast alles Bindegewebe des Papillarkörpers in festem, Spindelzellen und Collagen haltigem, elastinfreiem, perivasculärem Gewebe auf; nur an einzelnen Stellen hebt sich, gewöhnlich durch eine breite Lymphspalte getrennt, noch restirendes Bindegewebe ab, welches die ursprüngliche Lockerheit und Faserrichtung besitzt; so dort, wo die dicken Gefässwalzen sich kreuzen oder nahezu berühren, auch hier und da entlang der subepithelialen Schicht, indem diese sich von dem dichten Gefässstrang einer Papille abgrenzt. An anderen Stellen

geht aber auch noch das lockere Gefüge des subepithelialen Streifens verloren, sodass hier das verdichtete Bindegewebe direkt an das Epithel anstösst und ein Papillarkörper von der normalen feinfaserigen Structur überhaupt nicht mehr existirt. Selbstverständlich ist die Form des Papillarkörpers schon vorher überall verloren gegangen, indem einige Papillen durch die walzenförmige Gefässhyperplasie sich stark verbreitern und mit benachbarten Papillen an der Basis verschmelzen, andere ganz in die Breite gezogen und abgeflacht werden. Dementsprechend gleicht sich auch überall das Leistennetz des Epithels mit Hinterlassung fein zugespitzter kurzer Reste nahezu oder vollständig aus, während andererseits die suprapapillare Stachelschicht durch den Druck der sich bildenden festen Papel immer mehr gestreckt, abgeflacht und schliesslich ganz atrophisch wird.

Es verschwinden dann auf grössere Strecken, wie sonst häufig nur über den Papillenspitzen, die Cylinderzellen und machen kleinen kubischen Epithelien Platz. Das übrig bleibende schmale Band der Stachelschicht wird vielfach noch von erweiterten Lymphspalten durchzogen und enthält stets eine mässige Anzahl Wanderzellen. Auch sonst ist das ganze verdichtete Gewebe, wie es dem Stauungscharakter der Circulationsstörung entspricht, von einer mässigen, die Norm übersteigenden Anzahl von Leukocyten durchsetzt, die aber nirgends sich ansammeln und selbst in dem rareficirten Epithel keine Nester bilden. Auch ist die Verhornung des letzteren vollkommen normal; es finden sich weder hier, noch im Bindegewebe Anzeichen von übermässiger Durchfeuchtung oder Verflüssigung; es ist eine trockene Druckatrophie des Epithels, hervorgerufen durch eine ebenso trockene Hyperplasie des Bindegewebes.

Auf der Höhe der Ausbildung ist der gesammte Papillarkörper nebst einem das oberflächliche Gefässnetz nach unten noch überschreitenden Grenzstreifen in einer homogenen, zellig-fibrösen Neubildung aufgegangen, in welcher jetzt — wie innerhalb eines Fibroms — sich wiederum die Gefässlumina mit ihren angeschwollenen Endothelien schärfer abheben. Die Neubildung setzt sich an allen Blutgefässen, rasch an Breite abnehmend, in die Tiefe fort, ohne irgendwo andere Bestandtheile aufzuweisen, als Spindelzellen und Fibrillenbündel. Der untere Theil der Cutis weist in normalem kollagenem Gewebe vermehrte und vergrösserte Spindelzellen auf.

γ) Die erythematös-pigmentirten oder secundär hyperchromatischen Neurosyphilide gehen aus den erythematösen oder häufiger aus den bereits papulösen Formen hervor, ohne dass dabei die Efflorescenzen ihren Platz verändern. Gewöhnlich tritt die Pigmentirung erst hervor, wenn das Erythem bereits abgeblasst oder die Papel abgeflacht ist; hin und wieder aber addirt sich ein tiefbraunes Pigment zu den noch bestehenden Neurosyphiliden. Dann beginnt die Pigmentirung meist im Centrum, sodass zu einer bestimmten Zeit ein rother Rand eine pigmentirte Mitte einschliesst oder bei von Ringen umgebenen Flecken ein braunes Centrum von einem schmalen, pigmentarmen Saum und dann noch von einem dunkelrothen, zuweilen er-

habenen breiten Rande eingefasst wird. Derartige Neurosyphilide sind als Kokarden- und Irisformen der Syphilide beschrieben. Die Pigmentirungen bestehen gewöhnlich sehr lange Zeit unverändert.

In den mir zu Gebote stehenden pigmentirten papulösen Neurosyphiliden fand sich abnorm reichliches Pigment nur innerhalb des Epithels, und zwar nicht interepithelial in den Saftspalten, sondern lediglich im distalen, seltener auch im proximalen Theile der Epithelien selbst. Gewöhnlich waren nur die unteren 2 Reihen mit Pigment versehen und dasselbe fand sich hier in Gestalt goldgelber, paralleler Körnerreihen in der äusseren Wandschicht des Protoplasmas. Besonders pigmentreich waren die Reste der früheren Epithelleisten. Sollte dieser Befund sich bei fortgesetztem Studium als allgemein gültig herausstellen, so würde hierin eine principielle Differenz gegenüber den primär pigmentirten Neurosyphiliden zu sehen sein.

δ) Die primär pigmentirten Neurosyphilide treten in zwei verschiedenen Formen auf, einmal als braune Flecke von der Grösse der Flächenelemente oder als Ringe und Theile von solchen, die ganz genau den primären Hyperchromasien der Neuroleprösen entsprechen, aber sehr viel seltener sind. Oder aber — und dieses sind die bei weitem häufigeren Fälle — treten an gewissen Prädilectionsstellen, an Hals, Achselfalten, Seiten des Bauches diffuse rauchige Pigmentationen auf, die alsbald, den Flächenelementen entsprechend, sich wieder aufhellen und dadurch — secundär — pigmentirte Netze darstellen, das Rete pigmentosum der Syphilitiker. Am häufigsten zeigen Frauen diese Affection, welcher neuerdings in Verkennung des wahren Sachverhaltes auch der Name: Leucoderma syphiliticum beigelegt wurde. Die auf dem dunkelen Grunde der primären diffusen Pigmentirung auftretenden weissen Flecke haben, wie mich ein vierzehnjähriges Studium dieser Affection immer wieder gelehrt hat, nicht den geringsten nothwendigen Zusammenhang mit vorhergehenden embolischen Exanthemen der Syphilis (Roseola, Papeln). Es ist ein neurosyphilitisches Exanthem für sich, welches zur selben Zeit wie andere Syphilide auftreten kann, aber ebenso gut auch zu ganz anderer Zeit, in der spätsecundären, ja in der tertiären Periode auf vorher ganz normaler Haut zuweilen sichtbar wird. Im ersteren Falle wird man gewiss einzelne Stellen finden, wo ein Roseolafleck oder eine Papel gerade zufällig mit einem weiss werdenden Flächenelement zusammenfällt, ohne sich indessen strenge an dessen Grenzen zu binden (am Halse sind die hier stets spärlichen Roseolaflecke meistens auch grösser als die daselbst sehr zahlreichen kleinen Flächenelemente); aber die grösste Mehrzahl fällt nicht damit zusammen, sondern sogar mit Vorliebe in das collaterale dunkele Netz oder öfter noch zum Theil in beides. Entwickelt sich unter solchen Umständen ein weisswerdendes Flächenelement am Rande einer Roseola oder Papel, so schneidet es geradezu ein rundliches Segment aus diesen Efflorescenzen aus und durch benachbarte Flächenelemente können dieselben sogar rundum ausgezackt werden.

In der That entspricht das Rete pigmentosum der Syphilitiker

genau der Livedo annularis e frigore in der Zeichnung, aber doch nur in einem gewissen Entwickelungsstadium. Denn die ringförmige Blutstauung ist eine relativ feste, in engen Grenzen schwankende Erscheinung; wo sie überhaupt sich zu bilden Gelegenheit hat, wird uns die anatomische Grenze zwischen Gefässkegel und collateralem Netze in dem Füllungszustande der Capillaren direkt und ziemlich genau sich wiederholend vor Augen gebracht. Immerhin bestehen beim Ausgleich der normalen Füllungszustände Bilder, in denen das collaterale Netz einschmilzt und die Flächenelemente auf seine Kosten sich vergrössern. Noch vielmehr tritt diese Labilität aber natürlich bei der Pigmentanomalie hervor, da die Aufzehrung des Pigmentes doch nur eine indirekte Folge der circulatorischen Differenzen ist und Pigment und Blutgehalt der Haut sich nicht vollkommen genau decken. Immerhin entsprechen die weissen Flecke zuerst und lange Zeit hindurch bewunderungswürdig genau und gleichmässig den Flächenelementen und erst beim Schwunde der ganzen Anomalie geht die Pigmentzehrung auch auf das collaterale Netz über, sodass das Rete pigmentosum, bevor es verschwindet, immer zartere Balken erhält.

Diese Form des primär pigmentirten Neurosyphilids verbindet sich unter Umständen und ohne Dazwischenkunft von anderen Syphiliden auch zeitlich mit secundär pigmentirten, papulösen Neurosyphiliden, sodass auch hierdurch die gemeinschaftliche Basis einer weit verbreiteten syphilitischen Erkrankung von Gefässnervencentren für alle pigmentirten Neurosyphilide gesichert wird.

Da ich ein primär pigmentirtes Neurosyphilid der Fleckenform nicht selbst zu untersuchen Gelegenheit hatte, gebe ich hier den Befund des Bockhart'schen Falles kurz wieder, der nach meiner Auffassung zweifellos ein Neurosyphilid darstellt. Obwohl nach den blossen Angaben der Patientin aus einem gewöhnlichen Syphilid entstanden, spricht doch die Form, Configuration und Vertheilung der Flecke in jenem Falle durchaus zu gunsten meiner Auffassung. Ausserdem sind viele Einzelangaben nur mit der letzteren vereinbar, wie das plötzliche Auftreten, die ungemein lange Dauer der Pigmentation, die geringe Entwickelung derselben an den Prädilectionsstellen der einfachen Syphilide (Genitalien, Schnürgürtel oberhalb des Nabels).

Bockhart fand als wesentlichste Thatsache eine Thrombosirung des subpapillaren Gefässnetzes auf längere Strecken und eine Schwellung und Kernwucherung der den Thromben anliegenden Endothelien. Das Gewebe um diese Gefässe war gelb gefärbt und enthielt freies Pigment, Hämatoidinkrystalle, pigmentirte Leukocyten und Bindegewebszellen. Auch in der Umgebung einiger nicht thrombosirter Capillaren fanden sich Wanderzellen, besonders in den Papillen, ohne dass hier Endothelveränderungen erkennbar waren. Der ganze Papillarkörper zeigte sich von einzelnen pigmentirten Wanderzellen durchsetzt. In der Oberhaut war Pigment reichlich, vor allem in der untersten Lage und zwar innerhalb der Epithelien vorhanden; auch die Hornschicht war dunkler als gewöhnlich gefärbt. Die Pigmentkörnchen in den Endothelien der Gefässe leitet Bockhart von am Orte zerfallenen rothen

Blutkörperchen her, die bedeutenden amorphen und kristallisirten Pigmentmassen des anliegenden Gewebes dagegen nicht von ausgetretenen Blutkörperchen, sondern von an Stelle der Thromben ausgetretenem Blutfarbstoff, die Thrombose von der Endothelveränderung und die Pigmentation der Epidermis durch Wanderzellentransport des Cutispigments.

Die Histologie des in das Rete pigmentosum sich umwandelnden, diffus pigmentirten Neurosyphilids gestaltet sich natürlich verschieden, je nachdem man nur das reine Neurosyphilid oder eine zugleich embolisirte, mit Roseolen oder Papeln besetzte Hautpartie untersucht. In folgendem gebe ich den Befund wieder, wie ich ihn in einem von mir in meiner Klinik sehr genau verfolgten Falle und zwar von einer Hautstelle erhob, die ich dergestalt excidirt hatte, dass in die Mitte ein vor 14 Tagen zuerst sichtbar gewordenes weisses Flächenelement von der Farbe der normalen Brusthaut, an das eine Ende ein schwärzlich gefärbter Balken des Collateralnetzes, an das andere die seitliche Partie einer grossen, benachbarten, bereits desquamirenden Roseola granulata fiel, die gerade einem Balken des Collateralnetzes aufsass. Der grösste Theil des Stückchens entsprach also dem reinen Neurosyphilid, nur das eine Ende seiner Combination mit der Roseola. Alle Schnitte des Stückchens ergaben das nämliche Resultat, das ich kurz in folgenden Punkten zusammenfassen will: 1. Das meiste Pigment sass an beiden Enden der Schnitte, entsprechend den Balken des schwarzen Netzes und zwar weniger auf der Seite der Roseola; 2. die dem weissen Fleck entsprechende Mitte war aber durchaus nicht pigmentfrei, sie enthielt Pigment nur in minderer Quantität und anderer Vertheilung; 3. vollständig pigmentfrei war die ganze Oberhaut und die Cutis unterhalb des oberflächlichen Gefässnetzes; 4. das Pigment lag überall von der unteren Grenze dieses Gefässnetzes an bis an den subepithelialen Grenzstreifen in Form gleichmässig grosser, runder, goldgelber Körner in den Lymphspalten der Cutis; 5. seine Prädilectionsstellen waren diejenigen Lymphspalten, welche den Perithelien der Blutgefässe und den hypertrophischen Spindelzellen des Papillarkörpers anliegen; 6. kein Pigment enthielten die Lymphspalten zwischen den wenigen Plasmazellen an Stelle der abheilenden Roseola granulata; 7. ein nicht minderes Interesse als die Anwesenheit von Pigment auf der ganzen Fläche des excidirten Stückes knüpft sich an den Befund von Gefässveränderungen ebenfalls auf der ganzen Fläche des Stückes, ohne wesentlichen Unterschied an Stelle des Flächenelementes und Collateralnetzes; 8. diese Veränderungen bestanden in Anschwellung der Endothelien und Perithelien aller Capillaren des subpapillaren Netzes und Papillarkörpers und einer Vermehrung besonders der letzteren, weiter in einer Volumszunahme der Spindelzellen der Cutis; 9. an Stelle des weissen Flächenelementes waren die Pigmentkörner wesentlich an Zahl geringer und über die Bindegewebszellen hin weitläufiger und mehr vereinzelt zersteut, dagegen war ihre Form und Farbe die gleiche wie an den Schnitträndern; 10. an Stelle der Roseola granulata machten die unter 7. beschriebenen

Veränderungen den gewöhnlichen solcher Efflorescenzen Platz, indem in der Umgebung der Gefässe Plasmazellen hinzutraten; hier war das Pigment in geringerer Menge als am entgegengesetzten, dunkelgefärbten Ende, aber dichter vorhanden als in der Mitte; 11. Leukocyten ohne oder mit Pigment waren im ganzen Stücke nicht vorhanden; 12. in der Mitte der Schnitte liess sich bei ausgesucht guter Färbung aller Bindegewebszellenfortsätze mit Sicherheit konstatiren, dass die spärlicheren Pigmentkörper hier überall den Zellen nur auflagen, an den Enden der Schnitte blieb dagegen die Möglichkeit nicht ausgeschlossen, dass die dicht von Pigment umgebenen Bindegewebszellen, die ihre Fortsätze meist eingezogen hatten, Pigment in den äusseren Zellenmantel aufgenommen hatten (das klinische Verhalten sprach nicht dafür, denn nach 2 Monaten war dieses Pigmentsyphilid bereits verschwunden); die grösste Masse des Pigments lag jedenfalls frei in den Lymphspalten.

Aus diesen Thatsachen glaube ich schliessen zu dürfen, dass es sich bei dieser Art der Pigmentsyphilis in erster Linie nicht blos um eine diffuse Pigmentirung, sondern gleichzeitig um eine diffuse, zellige Hyperplasie des Papillarkörpers handelt, welche von den hier und da hinzutretenden Veränderungen einzelner Roseolen oder Papeln wohl unterschieden werden kann; dass weiter die weissen Flecke durch eine Pigmentzehrung entstehen, welche an der primär und diffus hyperpigmentirten Haut zuerst nur im Bereiche der Flächenelemente Platz greift und erst mit dem Schwunde der ganzen Erscheinung auch das gesammte collaterale Netz depigmentirt; dass endlich diese Pigmentzehrung bereits im Papillarkörper an dem daselbst grösstentheils frei in den Lymphspalten liegenden, die Bindegewebszellen einhüllenden Pigment stattfindet, während die Hyperplasie der Zellen noch fortbesteht. Dass die mit rascherer Sauerstoffzufuhr versehenen Flächenelemente ihr Pigment schneller verlieren als das träger durchblutete Collateralnetz, ist leicht verständlich. Das Hauptsächliche der ganzen Erscheinung liegt nicht in der netzartigen Depigmentation, sondern in der primären Pigmentation und zelligen Hyperplasie; eine primäre Gefässthrombose als Grund habe ich nicht gefunden.

Literatur.

Lehrbücher: Willan, F. Hebra, Schwimmer.

Lewin, Erythema exsudativum multiforme. Charité-Annalen. 1878.

Scheby-Buch, Zur Unterscheidung der Contusionen von den freiwilligen Blutunterlaufungen bei den skorbutartigen Krankheiten und dem Erythema nodosum. A. A. 1879. S. 89.

Uffelmann, Ueber eine ominöse Form des Erythema nodosum. Deutsches Archiv f. klin. Med. Bd. X und XVIII.

Tanturri, Pathologischer und klinischer Beitrag zur Lehre vom Erythema multif. exsud. A. A. 1879. S. 318.

Kaposi, Ueber Erythema vesiculosum et bullosum, Herpes iris et circinatus. Wien. med. Wochenschr. 1878. No. 30.

Kühn, Zur Lehre vom Erythema exsudativum. Berl. klin. Woch. 1880. No. 4, 5.

Amiaud, Das Erythema nodosum und seine visceralen Complicationen. Thèse. Paris 1873.

Heubner, Erythema exsudativum multiforme. Deutsch. Arch. f. klin. Med. 1882. Bd. 31.
Lipp, Beitrag zur Kenntniss des Erythema multiforme. A. A. 1871.
Pick, Ueber das Erythema multiforme. Prager med. Woch. 1876. No. 20.
Finger, Beitrag zur Aetiologie und pathologischen Anatomie des Erythema multiforme und der Purpura. Wien. med. Presse 1892 u. A. A. 1893. (Dieser anatomisch genau untersuchte Fall betrifft nicht das echte Erythema exsudat. multiforme, sondern ein toxisches Erythanthem bei Streptokokkenembolie.)
Neisser, Ueber das Leukoderma syphiliticum. A. A. 1883. S. 491. (Der Grundirrthum Neisser's, der sich in dem Namen: Leukoderma ausspricht, besteht darin, dass er das netzförmige, pigmentirte Neurosyphilid mit serpiginösen Krankheiten vergleicht und von maculösen und papulösen gewöhnlichen Syphiliden ableitet; er verkennt ganz die vasculär-netzförmige Grundlage der Affection.)
Bockhart, Ueber Pigmentsyphilis. Mon. 1887. S. 13.
Taylor, Ueber Pigmentsyphilis. New York. Med. journ. 18. Febr. 1893.
Unna, Neurolepride und Neurosyphilide. Dermatolog. Studien II. Heft 3.
de Majeff, Pigmentsyphilis. Intern. Congress. Paris 1889.

2. Prurigogruppe.

Unter den neurotischen Dermatosen gibt es eine Gruppe von Krankheiten, welche durch den starken Juckreiz und consecutive Kratzeffekte mit Papel-, Bläschen- und Krustenbildung, schliesslicher Epithelhypertrophie und Pigmentirung, gewissen Ekzemen, besonders dem pruriginösen Ekzem (s. dieses) ähnlich werden. Sie wurden oft mit den Ekzemen (als papulöse Ekzeme) zusammengestellt und ebenso oft versuchsweise getrennt. Wenn wir die Parakeratose als ein wesentliches Symptom der verschiedenen Formen des chronischen Ekzems festhalten, gehören diese prurigoartigen Erkrankungen nicht dahin, trotz der Bläschenbildung, so wenig wie die Herpeserkrankungen. Es fehlt eben die primäre, flächenhafte Epithelerkrankung mit dem Charakter veränderter Verhornung. Die spätere ausgebreitete Verdickung des Epithels und speciell der Hornschicht, welche bestimmte Prurigoarten mit bestimmten Ekzemen theilen, ist eine secundäre, durch den starken Pruritus und consecutives Kratzen herbeigeführte Erscheinung und mehreren juckenden Dermatosen gemein.

Die genauere klinische und histologische Untersuchung zeigt dann auch, dass das den Erkrankungen dieser Gruppe gemeinschaftliche, primäre Element ein ödematöses, zellenreiches Knötchen der Cutis ist, wodurch sie sich den angioneurotischen Dermatosen anreihen, ohne der stärkeren zelligen Hyperplasie und des äusserst chronischen Charakters wegen dazu gerechnet werden können. Zu diesem einheitlichen Element gesellen sich dann bei den einzelnen Formen: Epithelveränderungen verschiedenen Charakters, Bläschen, Pusteln, Epithelnekrosen und weiterhin eine allgemeine Epithelhypertrophie.

Zu diesen echt pruriginösen Erkrankungen gehören bis jetzt wenigstens die zwei folgenden, leicht zu unterscheidenden Formen.

a) Prurigo mitis, Prurigo Willan.
b) Prurigo gravis, Prurigo Hebra.

Ich verstehe mit Hebra unter „Prurigo“ nur solche stark juckende Dermatosen, welche primär Knötchen von besonderer Beschaffenheit aufweisen, während der Name „Pruritus“ jede Art juckender Neurose der Haut bezeichnet, die nicht von primären Efflorescenzen begleitet wird. Nach dieser Definition gehört aber nicht nur die Hebra'sche Prurigo hierher, sondern auch die Willan'sche und vielleicht noch andere Formen, z. B. manche Fälle von Prurigo hiemalis Duhring, der Lichen urticatus u. a. m. Der Hebra'schen Prurigo gegenüber, welche eine schwere, universelle und langdauernde Erkrankung darstellt, ist die Gruppe der übrigen, leichteren Erkrankungsformen nicht so einheitlich. Der Begriff Prurigo mitis, der sich zunächst an die Willan'sche Definition anschliesst, umfasst daher wahrscheinlich noch verschiedene Typen, deren Trennung späterer Forschung anheimfällt. Immerhin ist es mir nach drei lange beobachteten Fällen von Prurigo mitis möglich, ein ziemlich einheitliches anatomisches Bild dieser Erkrankung aufzustellen und keinesfalls entspricht dieses, wie bisher meistens angenommen wurde, einer milden Varietät der Hebra'schen Prurigo.

a) Prurigo mitis, Prurigo Willan.

Bei Erwachsenen treten meist vereinzelt, seltener in Gruppen, pfefferkorn- bis erbsengrosse, mit der Haut gleichgefärbte oder weisslich entfärbte oder endlich schwach geröthete, in die Dicke der Cutis eingelassene Knötchen auf, welche heftig jucken und alsbald an der Spitze zerkratzt werden. Sie finden sich hauptsächlich an den Streckseiten der Extremitäten, an den Schultern und Hüften, seltener an Rumpf und Hals und verschonen die Beugeseiten nicht; mit Vorliebe sitzen sie in einzelnen Fällen über grösseren cutanen Venen und deren Verzweigungspunkten. Das Jucken ist verschieden stark, hört aber bei jeder Papel erst auf, wenn sie an der Oberfläche zerkratzt ist und ein dunkles Börkchen zeigt. Durch Häufung dieser Efflorescenzen entstehen mehr oder minder universelle Schübe und unter fortwährenden Remissionen und Exacerbationen kann sich die Krankheit Jahre lang hinziehen und zeigt dabei eine unverkennbare Abhängigkeit vom Witterungswechsel. Durch das beständige Kratzen tritt mit der Zeit eine mässige Pigmentirung der Haut ein, doch nie kommt es zu nässenden, mit Krusten bedeckten Flächen. Wie durch den letzteren Umstand die Affektion von pruriginösen Ekzemen, so unterscheidet sie sich durch die mangelnde Oberhautverdickung von der Prurigo Hebra. Auch bei jahrelangem Bestande der Prurigo mitis bleibt die Haut im ganzen weich und der Panniculus erhalten. Häufig finden sich Circulationsstörungen der Haut, Anämie, Cyanose, besonders an den Extremitäten.

Unter den jüngsten soeben aufgeschossenen Papeln der milden Prurigo findet man einzelne sehr einfach constituirt. Oberhaut und Papillarkörper sind, wie nach jeder akuten Schwellung in vivo, stark gefaltet, aber sonst kaum verändert. Es findet sich weder Epithelproliferation, noch eine Andeutung von Parakeratose. Dagegen sind in der gesammten Cutis die Saftspalten erweitert und die Adventitia der Gefässe abnorm zellenreich, sodass sie als verdickte Gefässstränge imponiren. Auch die zerstreuten Bindegewebszellen sind vergrössert und vermehrt. Die Mastzellen, die collagenen und elastischen Fasern, die Muskeln verhalten sich normal. Die Hypertrophie der Bindegewebszellen geht nie bis zur Bildung von Plasmazellen. Eine vermehrte Auswanderung von Leukocyten findet nicht statt. Hauptsächlich handelt es sich also um hypertrophische Veränderungen an den Gefässen und Cutisödem. Diese Symptome sind um so deutlicher, je mehr man sich der Mitte der Papel nähert und nehmen nach der Peripherie an Intensität ab. An den mittelsten Schnitten sind gewöhnlich auch einige Papillen reich an Bindegewebszellen und etwas ödematös geschwollen. Hier findet sich dann auch die einzige wahrnehmbare

Epithelveränderung, welche in einer Verdickung der Hornschicht besteht, die letztere ist hier und da in Lamellen gespalten.

Charakteristischere Befunde als diese jüngsten Papeln geben die älteren. Es treten ganz eigenthümliche Veränderungen innerhalb der Stachelschicht auf. Gewöhnlich oberhalb einiger ödematöser und abnorm zellenreicher Papillen ist die regelmässige, mauersteinartige Anordnung der Epithelien verwischt durch rundliche Herde von 4, 8 bis 20 und mehr Zellen. Dieselben sind solide, stellen mithin keine Bläschen dar, aber da das Volumen dieser Epithelien nicht unerheblich vergrössert ist, so ordnen sich die anliegenden Epithelien doch, dem Drucke nachgebend, tangential um die Herde an. Während rund umher das Protoplasma der Zellen normal und die Interspinalwege durch ein leichtes Oedem der Oberhaut sogar besonders deutlich sind, ist in den Herden das Protoplasma der Zellen gequollen und getrübt, die Zellgrenzen sind verwischt und die Kerne durch den Druck des Protoplasmas zum Theil in schmale Stäbchen verwandelt. Ausserdem haben sich meistens einige Leukocyten in diesen Herden angefunden, doch nicht immer.

Die durch Zellschwellung entstandenen Herde befinden sich vorzugsweise in dem mittleren Theile der Stachelschicht, seltener in den oberflächlichen oder basalen Partien. In letzterem Falle kann sich der Ballen geschwellter Epithelien ganz von der Stachelschicht trennen und wie sequestrirt zwischen ihr und dem Papillarkörper liegen bleiben. In manchen Fällen zieht die Hornschicht unverändert über die Herde der Stachelschicht hinweg, zuweilen aber steigt sie etwas tiefer herab, ist an dieser Stelle gespalten und ermangelt der vorangehenden Körnerschicht. Kleinere derartige Herde verschmelzen zu grösseren, deren Zellenleiber immer mehr zu einer einheitlichen, trüben Masse von acidophiler Tingibilität verschmelzen. Die in ihr enthaltenen Epithelkerne verlieren ihre Tinctionsfähigkeit allmählich auch, sodass schliesslich ein Epithelbrei mit einigen, wohlerhaltenen Leukocytenkernen übrig bleibt. Merkwürdigerweise erhalten sich aber auch dann noch die degenerirten Herde in ihrer rundlichen oder gestreckt ovalen Form, ohne sich zu verflüssigen. In diesem Stadium participirt auch die Umgebung des Herdes etwas an der Veränderung, indem die Epithelien in einer gewissen Breite geschwellt und die Intercellularspalten erweitert sind, doch findet nur selten eine Verschmelzung nächstgelegener Zellen und somit eine periphere Ausbreitung der nekrotischen Herde statt.

Ist die Aufmerksamkeit erst einmal auf diese nekrobiotischen Erweichungsherde gelenkt, so ergibt eine darauf hinzielende Musterung der Präparate noch eine Anzahl früherer und leichterer Alterationen der Stachelschicht, welche offenbar derselben Reihe angehören. Diese treten selbstverständlich am besten bei Protoplasmafärbungen hervor. Man findet dann kleine, hellere Stellen in der Stachelschicht, an denen entweder die Intercellularräume oder die Kernhöhlen eine Strecke weit sehr verbreitert sind oder man sieht vereinzelte Epithelien von grösserem Umfange und geringerer Tingibilität mit stellenweise getrübtem Proto-

plasma, oder endlich nur einzelne, stark gequollene, schwach tingible Kerne. Stets bemerkt man an Stelle dieser schwächsten pathologischen Veränderungen bereits eine etwas unregelmässige Lagerung der Epithelien.

Diesen unregelmässig zerstreut liegenden Erweichungsherden des Epithels entsprechend ist auch der Papillarkörper an verschiedenen Punkten mit verschiedener Intensität ergriffen und gewöhnlich correspondiren die beiderseitigen Veränderungen. Einige Papillen sind nur ödematös, andere ausserdem reichlich von Leukocyten durchsetzt. An solchen Stellen finden sich auch Leukocyten in der Umgebung der Capillarblutbahn, die im übrigen zellenreicher ist als bei den schwächeren Formen der Affection. Im ganzen ist aber die leukocytäre Emigration spärlich. Zwischen den schwellenden Papillen sind die Epithelleisten schmal und häufig verkürzt; Epithelmitosen finden sich nirgends und die punktuellen Verdickungen der Stachelschicht sind auf die Einlagerung der geschwellten Herde und das umgebende Oedem zurückzuführen.

Die Cutis ist, abgesehen von den entzündlichen Symptomen des Papillarkörpers, im allgemeinen wenig verändert. Das Oedem und die zellige Infiltration der Gefässscheiden setzt sich von dem oberen und mittleren Theile des Knotens in abnehmendem Grade nach der Tiefe an den Seiten fort.

Wo die Papeln zerkratzt sind, findet man über dem Centrum derselben die Hornschicht zerklüftet, von einer blutigen Kruste bedeckt und die Stelle eines darunter liegenden nekrobiotischen Herdes von blutiger Flüssigkeit eingenommen.

Hiernach ist die Prurigo mitis ein entzündlicher Process, welcher in der Cutis zu entzündlicher Proliferation neben spastischem Oedem, in der Oberhaut zu zerstreuten Erweichungsherden führt. Letztere scheinen das Jucken zu veranlassen. Mit einer Ekzempapel hat diese Prurigopapel nicht die entfernteste Aehnlichkeit.

b) Prurigo gravis, Prurigo Hebra.

Eine ebenso hartnäckige Affection wie die vorige, die aber durch ihren Anfang in früher Jugend zu viel schwereren Hautstörungen führt. Sie beginnt meist als Lichen urticatus Willan; später tritt das urticarielle Moment zurück, während die entzündlichen Störungen bleiben und sich beständig steigern. Es kommt zu Verhärtung und Verdickung besonders der Streckseiten der Extremitäten, weniger der Haut des Rumpfes und Gesichtes, garnicht der Gelenkbeugen, sodann zur Pigmentation, zu Excoriationen, Impetigines, Furunkeln und sonstigen Kratzeffekten, schliesslich zur Hypertrophie der Oberhaut und zum Schwund des Panniculus an den befallenen Stellen. Die Krankheit zeigt Exacerbationen zumeist im Winter, wobei unter äusserst heftigem Jucken kleine, weissliche, tiefliegende Knötchen zerstreut auf den befallenen Hautbezirken auftauchen, um alsbald zerkratzt zu werden. Schon früh pflegen die nächstgelegenen Drüsenpackete, besonders die Inguinaldrüsen, auffallend stark geschwollen zu sein.

Bei der histologischen Untersuchung der Prurigo gravis ist es vor allem wichtig, den Charakter der primären, knötchenförmigen Elemente festzustellen, welche immer nur zeitweise neben den viel mehr in das

Auge fallenden sekundären Veränderungen sichtbar werden. Denn die letzteren sind denen nach stark juckenden Ekzemen von langer Dauer äusserst ähnlich. So habe ich eine Reihe von sehr schweren, alten, seborrhoischen Ekzemen untersucht, welche in Bezug auf Pigmentation, Verdickung der Oberhaut, stramme Anheftung der fettlosen Cutis, vehementes Jucken an den Extremitäten dem Bilde der schlimmsten Prurigo nahekamen, sich aber durch den relativ späten Beginn und die ganze sonstige Geschichte, sowie durch die Verbreitung der Affection auf die Gelenkbeugen als Ekzeme bestimmter Art zu erkennen gaben. Das histologische Bild dieser Fälle s. unter: „Folgezustände des Ekzems."

Die primären Knötchen der Prurigo gravis haben bereits zu einer langdauernden, unabgeschlossenen Controverse rücksichtlich ihrer Entstehung und ihrer histologischen Structur Anlass gegeben. Wenn wir von den älteren, ganz unbestimmten Angaben absehen, so stehen sich neuerdings drei verschiedene Auffassungen gegenüber. Die Knötchen sollen entweder auf Contractur der Arrectoren beruhende Pseudopapeln sein (Auspitz), oder spastisch ödematöse, der Urticaria nahverwandte Cutispapeln (Riehl), oder auf Akanthose beruhende Epithelpapeln (Caspary). Es ist klar, dass derartig krasse Widersprüche nur unter der Voraussetzung lösbar sind, dass die Autoren ganz verschiedene Dinge unter den Händen gehabt haben. Meine Untersuchungen, die hauptsächlich an einem Falle von leichter, aber typischer Hebrascher Prurigo bei einem jungen Manne aus den russischen Grenzprovinzen längere Zeit fortgeführt wurden, zeigen denn auch in der That, dass in allen diesen verschiedenen Aufstellungen je ein Körnchen Wahrheit enthalten ist. Das Wichtigste scheint mir aber nicht von diesen Autoren, sondern neuerdings von Leloir und Tavernier gefunden zu sein, indem sie einen Zerfall der Stachelzellen mit consecutiver Höhlenbildung beschrieben; vielleicht hat auch Kromayer bei seinen „Exsudatcysten" zwischen Hornlamellen abgekapselte Bläschen vor sich gehabt.

Mir liegen von diesem einen Falle 9 successiv exstirpirte, meist frische Knötchen vor, welche allein schon die Mannigfaltigkeit der primären Prurigoknötchen beweisen. Sie waren stets unter heftigem Jucken auf knötchenfreier Haut aufgeschossen, theils blass, theils entzündlich geröthet; einige zeigten ein Lanugohärchen auf der Spitze, die meisten nicht; in mehreren war der Gipfel von einem Eiterpunkte eingenommen und etwas durchscheinend. Diesen Präparaten schliessen sich noch zwei weitere an, welche mir 1891 Herr Dr. Lukasiewicz mit freundlicher Genehmigung von Herrn Professor Kaposi im Wiener Krankenhause exstirpirte und welche für die Bestätigung der Hamburger Befunde natürlich sehr werthvoll sind. Von diesen 11 von 3 Patienten gewonnenen primären Papeln zeigen 4 auf der Spitze grössere Eiterbläschen, 3 in der Mitte Lanugohaarbälge, 2 kleine, nur mikroskopisch sichtbare Bläschen, während 2 einfache urticarielle Papeln ohne Oberhaut- und Haarbalgveränderungen darstellen.

Allen Papeln ohne Ausnahme gemeinsam ist das Doppelsymptom

eines spastischen Cutisödems und einer sehr bedeutenden Vermehrung und Vergrösserung der Gefässperithelien. Das letztere Symptom ist in den meisten Papeln viel stärker ausgebildet, als bei der Prurigo mitis, ohne jedoch auch hier zur Bildung von Plasmazellen zu führen. In einigen Papeln sind die Gefässstränge so dick wie etwa bei jungen Neurolepriden.

Insoweit hat also Riehl vollkommen Recht; jede Prurigopapel hat eine urticariaähnliche Grundlage. Aber einerseits tritt die proliferative Entzündung der Gefässscheiden hinzu, andererseits findet man noch viel charakteristischere Symptome in der Oberhaut. Die jüngsten Veränderungen dieser Art finden sich an zwei Papeln, wo im Centrum der Efflorescenz, in dem beschränkten Bezirk von zwei Papillen im Durchmesser, die Stachelschicht bis auf wenige Reste zu einem Brei zerfallen ist. Diese kleine Höhle wird von einer besonders dicken, an der Unterseite zerklüfteten Hornschicht bedeckt und von unten ragen in dieselbe die paar Papillen, ödematös geschwollen, hinein. Unterhalb dieses durch primäre Erweichung und Nekrose der Stachelzellen entstandenen Bläschens, welches makroskopisch nicht sichtbar war, erstreckt sich eine kleine Zone stärkerer, zelliger Infiltration im Papillarkörper und der oberen Schicht der Cutis horizontal aus. Vier andere, geröthete und offenbar durch Kratzen gereizte Papeln zeigen die Umwandlung dieses Bläschens in eine Impetigopustel, welche aber von der gewöhnlichen staphylogenen Impetigo in vielen Beziehungen durchaus verschieden ist. Zunächst erfüllen die angelockten Leukocyten hier nicht eine selbstgeschaffene und erweiterte linsenförmige Spalte zwischen Horn- und Stachelschicht, sondern dringen in einen präexistirenden, durch Zerfall von Stachelzellen gebildeten, abgestutzt kegelförmigen Hohlraum, dessen oberes schmäleres Ende sich an der zerklüfteten Hornschicht, dessen unteres breites an dem fast epithelfreien Papillarkörper befindet. In Folge davon ist — zweitens — die Gestalt der Impetigo nicht eine halbkugelförmige, sondern bleibt eine mehr oder weniger abgestutzt kegelförmige, wenn sie auch dem Bläschen gegenüber an Breite sehr zugenommen hat; sie sitzt demgemäss auch makroskopisch nicht tropfenförmig der Haut auf, sondern ist in diese eingesenkt und nur ihre Spitze schimmert als gelbes Pünktchen hervor. Am wichtigsten ist aber, dass diese Impetigo keine Staphylokokken enthält. Dagegen gelang es mir an mit Methylenblau gefärbten und mit Glycerinäthermischung entfärbten Präparaten an der Unterseite der Hornschicht, genau über der Mitte des Eitertropfens, eine Anzahl kernloser, nicht tingibler, in glänzende Schollen umgewandelter Uebergangsepithelien zu finden, welche mit äusserst kleinen, einzeln oder zu zweien liegenden Kokken besetzt waren. Dieselben waren durch ihren regelmässigen Contur und gleiche Grösse von Kernzerfallsprodukten unterschieden und erwiesen sich nicht als jodfest, so dass sie mittelst der Weigert'schen Kokkenfärbung nicht darstellbar waren. Ausser über dem Centrum des Eitertropfens fanden sie sich auch spärlich zwischen den nächstliegenden Hornzellen.

Diese Bläschen sind offenbar dieselben, welche Leloir gefunden

und mit denen er die Reihe der bis dahin bekannten Prurigothatsachen auf so unerwartete Weise bereichert hat. Sie bilden eine bemerkenswerthe Analogie zu jenen Epithelveränderungen, welche die Prurigo mitis auszeichnen und die trotz ihrer Mannichfaltigkeit ebenfalls im Rahmen einer primären Erweichung und nachfolgender Nekrose der Epithelien Platz finden. Einen Zusammenhang der Bläschen mit Schweissporen — wie Leloir —, konnte ich nicht konstatiren.

Aber auch diejenigen Autoren, welche Veränderungen an den Haarbälgen in den Vordergrund rücken, haben bis zu einem gewissen Grade recht. Zunächst findet man wirklich an einigen Haarbälgen den Arrector verdickt und in spastischer Contraction verharrend derart, dass der Haarbalg erigirt und der Insertionspunkt des Muskels am Papillarkörper daneben trichterförmig eingezogen erscheint. Dieser Befund würde auffällig mit der Annahme von Auspitz, dass das Prurigoknötchen lediglich einer Contractur des Arrectors sein Dasein verdankt, stimmen, wenn nicht dieselben Haarbälge entzündliche Veränderungen proliferativer und exsudativer Art und Nekrosen aufwiesen und damit die Contractur und Massenzunahme des schrägen Hautmuskels zu einem begleitenden oder secundären Symptom herabdrückten. Wir finden an allen Haarbälgen, welche im Centrum einer Prurigopapel sich befinden (3 unter 11 Fällen), die Stachelschicht verdickt und auch die nächstgelegene Stachelschicht der Oberfläche, wenn auch in geringerem Maasse in Proliferation begriffen. Wenn irgendwo die Befunde von Caspary über Epithelproliferation konstant anzutreffen sind, so ist es am Haarbalg selbst und seiner nächsten Umgebung. Sie erinnern an die Akanthose, die wir am Haarbalgtrichter und seiner Nachbarschaft bei gewissen Infectionskrankheiten der Oberhaut finden, wo infektiöse Keime in diesen Trichter eingedrungen sind und um so mehr, als die Epithelproliferation hier am meisten im oberen Drittel der Haarbälge ausgeprägt ist. Ausser der Akanthose finden wir sodann auch die beschriebene Bläschenbildung mit Erweichung der Stachelschicht und nachträglicher Leukocytose an der Oberfläche zunächst dem Follikel und in analoger Weise am oberen Abschnitte des Follikels selbst. Ja, eine von den Papeln zeigt eine ausgedehnte nekrotische Erweichung und Blasenbildung im Haarbalgepithel, sodass das Haar innerhalb der erst hypertrophirten, dann verflüssigten Partie der Stachelschicht frei schwimmt. Gerade in diesem Falle fehlt die Leukocytose und die Wände der Blase bestehen aus den nekrotischen basalen Zellen der Stachelschicht des Haarbalges, zum Zeichen, dass die Erweichung und Nekrose auch sonst unabhängig von der Leukocyteneinwanderung und eine primäre Veränderung ist.

Es lässt sich nicht leugnen, dass alle von der Oberhaut des Deckepithels und des Follikels geschilderten Veränderungen am meisten für eine parasitäre Entstehung sprechen und es erscheint durchaus möglich, dass der die Epithelnekrose verursachende Organismus mit der Aetiologie der ganzen Krankheit in noch innigerem Connex steht und nur nicht in allen Fällen so auffallende Phänomene innerhalb der Oberhaut hervorruft. Würde sich diese Hypothese bewahrheiten, so

würde auch die Prurigo aus der Reihe der neurotischen Dermatosen in die der infektiösen Oberhautentzündungen zu versetzen sein.

Fassen wir die bisher mitgetheilten Thatsachen zusammen, so haben wir in den primären Papeln der schweren Prurigo auf der Basis einer Perithelwucherung von chronischem Charakter und eines hinzutretenden akuten spastischen Oedems, eine Reihe verschiedener Epithelveränderungen der Oberfläche und des Follikels oberhalb einer centralen, stärkeren, zelligen Infiltration der Cutis. Diese Epithelveränderungen bestehen in einer umschriebenen Wucherung des Follikeleingangs und der nächsten Umgebung und in umschriebenen Erweichungsherden und Nekrobiosen der Epithelien, welche vielleicht spontan, sicherer aber durch Kratzen den Charakter von Impetigines annehmen.

Bei längerem Bestande der Prurigo Hebra treten nun regelmässig diffuse, tiefgehende Störungen in der ganzen Structur der Haut auf, welche insgesammt die Prima vista-Diagnose zu stellen erlauben, auch wenn — wie häufig — das primäre Knötchen nicht sichtbar ist. Die Haut des ganzen Körpers ist sehr anämisch, pigmentirt, trocken, fettlos, an den Extremitäten straff gespannt und an den Streckseiten der letzteren ist die Oberhaut stark verdickt, grob gefeldert und mit Kratzeffekten, speciell mit zerkratzten papulösen Efflorescenzen bedeckt. An den Beugen der Gelenke und den Beugeseiten überhaupt hört der pathologische Process ziemlich unvermittelt auf; die hier liegenden Drüsenpaquete, besonders der Leisten, sind intumescirt. Ein beständiger, besonders auf den Streckseiten culminirender Juckreiz, eine Neigung zu urticariellen Eruptionen und das schubweise Auftreten der eigenthümlichen, blassen oder rosarothen Prurigoknötchen vollenden das Bild. Wie diese klinischen Erscheinungen erwarten lassen, treten die histologischen Veränderungen hauptsächlich im Bereich der Oberhaut hervor. Die Cutis zeigt — im Gegensatz zur frischen Papel — eine gleichmässigere, zellige Infiltration der Gefässscheiden auch der tieferen Lagen, aber eine unerhebliche. Leukocyten finden sich nur an Stelle frischer Eruptionen. Die Lymphspalten sind erweitert, die Blutgefässe nicht, wie es dem starken Gefässtonus der Prurigohaut entspricht. Der bei den acuten Eruptionen in unregelmässiger Weise geschwellte, ödematöse Papillarkörper ist zur Norm oder darunter zurückgegangen, indem die allmählich allgemein werdende Epithelwucherung die Papillen verdünnt und den Papillarkörper stellenweise zur Fläche ausgleicht. Die Stachelschicht hat sich verdickt, aber so langsam, dass man sehr selten Mitosen antrifft. Die Körnerschicht ist normal, die Hornschicht dagegen noch mehr verdickt und viele seichte Furchen ihrer Oberfläche sind ausgeglichen, sodass die Oberhautfelderung nur aus den tiefsten derselben besteht, d. h. eine abnorm grobe ist. Die Verminderung der Oberhautfurchen zeigt zugleich eine abnorme Festigkeit und Härte der Hornschicht an und beides, die Verdickung und grössere Härte der Hornschicht bedingen die lederartige Derbheit, das Gespanntsein, das Pachydermatische der Haut und durch Druck auf die Unterlage die dürftige Ausbildung des Panniculus.

Wie man sieht, ähnelt dieses histologische Bild ungemein dem des

pruriginös gewordenen Ekzems (s. dort). Die durch Gefässhypertonie, Anämie und beständiges Jucken bedingte und durch permanentes Kratzen herbeigeführte Akanthose und Hyperkeratose ist eben beiden Processen gemeinsam. Immerhin wird es nicht schwer fallen, durch den Nachweis der Parakeratose und stärkerer Epithelwucherung oder ausgebildeter ekzematöser Erscheinungen das Ekzema pruriginosum von der Prurigo gravis zu unterscheiden.

Literatur.

Lehrbücher von F. Hebra, G. Simon, Auspitz, Neumann, Kaposi.
Riehl, Ueber die pathologische Bedeutung der Prurigo. A. A. 1884. S. 41.
Caspary, Ueber Prurigo. A. A. 1884. S. 341.
Robinson, Ueber Prurigo. Journ. of cut. 1887. No. 5 und 6.
Kromayer, Zur Anatomie der Prurigo. A. A. 1890. S. 78.
Leloir u. Tavernier, Prurigo de Hebra. Annales 1890. Juli.
Morison, Bildung der Prurigoknötchen. American. Journ. of med. Sc. Oct. 1883.
H. v. Hebra, Prurigoknötchen. Zeitschr. f. Therapie. 1884. No. 23.

3. Hydroagruppe.

(Dermatitis herpetiformis Duhring.)

Unter Hydroa verstehe ich ein chronisches, das Allgemeinbefinden nicht erheblich beeinträchtigendes Nervenleiden der Haut, welches nach verschieden langen, freien Intervallen zu regelmässig wiederkehrenden, mit brennenden und juckenden Empfindungen einhergehenden, mehr oder minder universellen Ausschlägen führt, die einen erythemato-bullösen Grundtypus in vielfachen Varianten zur Anschauung bringen.

Ein einheitliches klinisches Bild zu zeichnen, ist wegen der bedeutenden individuellen Eigenthümlichkeiten jedes einzelnen Falles schwierig oder unmöglich. Man unterscheidet jedoch vortheilhaft schwere universelle und leichtere mehr lokalisirte Fälle; erstere werden meist mit Pemphigus, letztere mit Ekzemen verwechselt. In ätiologischer Beziehung lassen sich zwei kleinere Gruppen aussondern: die Hydroa gravidarum und Hydroa puerorum, die meist zu den benignen Fällen gehören.

a) Hydroa mitis.

Das Material entstammt einem typischen Falle von der mehr lokalisirten, gutartigen Form. Hauptsächlich an Armen und Beinen der im mittleren Lebensalter stehenden Patientin, seltener am Kopf und Rumpf schossen in unregelmässigen Intervallen die als pfefferkorn- bis erbsengrosse rothe Flecke oder Papeln beginnenden, sich zu Bläschen oder Blasen entwickelnden Efflorescenzen auf, theils isolirt, theils zu grösseren Gruppen vereinigt und dann allmählich mit derb infiltrirten rothen Höfen verschmelzend. Dieselben verursachten unerträgliches Jucken.

Von zwei zugleich aufgeschossenen Papeln zeigt eine auf der Spitze eine Schuppe, die andere ein einziges Bläschen. Das hervorstechendste Symptom an denselben ist ein starkes Zelleninfiltrat und Oedem des Papillarkörpers neben rein passiven Veränderungen des Epithels. Die den Papillarkörper durchsetzenden Zellen sind lediglich Bindegewebszellen von platter oder spindeliger Form; es finden sich weder Leukocyten in erheblicher Anzahl noch kubische Plasmazellen.

Das collagene Gewebe des Papillarkörpers ist gequollen, die Saft-

spalten desselben sind erweitert. Ein besonderes Oedem zeichnet die Köpfe der Papillen aus, zwischen denen die Epithelleisten durch Druck beträchtlich verschmälert und verlängert werden. Im Centrum der Papel fliessen die geschwollenen und zellig infiltrirten Papillen an einigen Stellen zu rundlichen grossen Buckeln und Wülsten zusammen, über denen das Epithel gestreckt, verdünnt und zur Schuppe verwandelt hinwegzieht. Dicht zur Seite dieser stark ödematösen centralen Papillen sieht man an manchen Schnitten sich dickere, breite Epithelzapfen in die Tiefe senken. Aber die Volumszunahme derselben wird nicht durch Zellproliferation bedingt, da keine Mitosen nachweisbar sind, sondern durch seröse Aufquellung aller Stachelzellen und durch starke Erweiterung sämmtlicher Lymphspalten zwischen denselben. In diesem stark durchfeuchteten Epithel entstehen an den verschiedensten Stellen und zu den verschiedensten Zeiten sehr differente Bläschen. Schon in den beiden frischen Papeln finden sich kleinste Bläschen in der Hornschicht, welche das Centrum der Papel bedeckt. Das makroskopisch sichtbare Bläschen im Centrum der einen Papel sitzt inmitten der Stachelschicht und hat sich hauptsächlich durch Verbreitung interepithelialer Lymphwege gebildet, da der Hohlraum von comprimirten, nicht von gequollenen Epithelien netzartig durchzogen wird. Eine reticuläre Degeneration der einzelnen ödematösen Epithelien ist hier noch nirgends, später auch nur an der Peripherie grösserer Blasen nachzuweisen.

Sechs andere ältere Efflorescenzen desselben Falles ergeben übereinstimmend einen Fortschritt des Processes in der Richtung, dass das zellige Infiltrat des Papillarkörpers an Masse beständig zunimmt, sich aber dabei immer an die Oberfläche der Cutis lediglich innerhalb der Grenzen des Papillarkörpers und oberen Gefässnetzes hält. Nur an den Gefässen des der Efflorescenz entsprechenden Gefässbaumes setzt sich das zellige derbe Infiltrat und adventitielle Oedem in Form verdickter, zellenreicher, gequollener Gefässscheiden fort. Auch bei langem Bestande der Papeln weist die eigentliche Cutis nur eine geringe Zellenzunahme und ein schwaches Oedem auf. Gerade an diesen länger bestehenden Papeln der benignen, lokalisirten Fälle tritt es mit grösster Evidenz hervor, dass die allen Efflorescenzen gemeinsame Grundlage in einem Oedem und einer Hyperplasie der Zellen und Intercellularsubstanz eines einzelnen Gefässbaumes und seiner Ausbreitung im Papillarkörper besteht. Die jüngeren Papeln unterscheiden sich nur dadurch untereinander, dass bei einigen die zellige Infiltration der Papillen, bei anderen das Oedem derselben überwiegt; in letzterem Falle bilden sie kugelige Köpfchen von glasigem, durchscheinendem Aussehen. In den älteren Papeln tritt sowohl der Zellenreichthum, wie das Oedem zurück gegen die Neubildung fibrillären Gewebes in den Papillen und man begreift danach die aussergewöhnliche Hartnäckigkeit und derbe Resistenz, die solch ältere Papeln mitunter aufweisen.

Diesem Hauptbefunde gegenüber spielen die Epithelveränderungen nur eine sekundäre Rolle, obwohl das klinisch so differente Aussehen hauptsächlich gerade durch die letzteren bestimmt wird. Darin liegt

kein Widerspruch; im Gegentheil könnte das klinische Aussehen der Efflorescenzen nicht so polymorph sein, wenn eine bestimmte Epithelveränderung wie die Blasenbildung in jedem Falle mit zur nothwendigen Charakteristik des histologischen Bildes gehörte.

Charakteristisch und stets nachweisbar ist nur die Grundlage der Blasenbildung, das Oedem des Epithels. Die Folgen des Oedems sind aber an den länger bestehenden Papeln sehr verschiedenartige. Die ödematöse Hornschicht wird zur keratohyalinlosen Schuppe; diese wird abgestossen und das überfeuchte Epithel trocknet zum Schorfe ein, der fast die ganze superpapillare Stachelschicht umfasst; unter der Schuppe bilden sich aus erweiterten Saftspalten kleine, elementare, interepiteliale Bläschen, die zu grösseren confluiren können; hier und da kommt es auch zur Entstehung grosser Blasen, welche von den Uebergangsschichten aus rasch gegen die basalen Epithelien zu sich ausdehnen; die Stachelzellen vor sich herschiebend, comprimirend und zu langen Bändern ausziehend. Die fertigen Blasen sind überall von festen, komprimirten Epithelien umgeben, mit feinkörnigem Fibrin erfüllt und langsam stellen sich, doch nicht besonders zahlreich (ausser bei sekundärer Vereiterung), Wanderzellen in ihnen ein. In älteren Blasen findet man, besonders nahe ihrer Decke, Complexe erweichter Epithelien, in denen die Anfänge reticulärer Degeneration mit Bildung intraepithelialer Bläschen Platz greifen. Doch gehört die letztere nicht zum typischen Bilde der Krankheit. Je älter und fester die Papeln werden, desto mehr schränkt sich die Blasenbildung ein, es besteht nur noch Schuppenbildung, eine ödematöse Anschwellung der Stachelzellen und eine Erweiterung der interepithelialen Saftspalten. Aber auch dann noch lässt sich der passive Charakter der Epithelveränderungen an drei weiteren Symptomen erkennen: an dem Mangel von Mitosen des Epithels, an der geringen Ausbildung der superpapillaren Stachelschicht und der schmächtigen, dünnen Beschaffenheit des interpapillären Leistennetzes.

b) Hydroa gravis.

Das Material stammt von einem schweren, seit Jahren mit geringen Intervallen unausgesetzt recidivirenden Falle. Der Pruritus war sehr bedeutend und dadurch die Ernährung allmählich herabgesetzt. Die Blasen schossen rasch an fast allen Körpergegenden ohne Unterschied auf anscheinend normaler oder leicht gerötheter Haut, zuweilen in der Mitte figurirter Erytheme, auf, waren dickschalig, pfefferkorn- bis linsengross, selten grösser, jedoch vielfach confluirend, mit gelbem klarem Serum gefüllt, nie eitrig. Sie heilten auffallend rasch ab mit Hinterlassung von schwach infiltrirten und pigmentirten Flecken, die erst allmählich verschwanden.

Drei nach verschieden langem Bestande excidirte Blasen zeigen im Gegensatz zu den kleinen Bläschen der Hydroa mitis eine auffallende Uebereinstimmung des histologischen Bildes. Ueberall ist die gesammte Oberhaut an Stelle der Blase vom Papillarkörper als Ganzes abgehoben und zieht als Decke über die Blase hinweg. Die letztere entspricht nur dem Centrum der entzündlichen Papel, die auch hier aus

dem in weiter Ausdehnung ödematös geschwollenen und zellig infiltrirten Papillarkörper besteht. Zu beiden Seiten der Blase sind die Papillen kugelig angeschwollen, die Epithelleisten zwischen ihnen sind verdünnt. Dicht neben der Blasenabhebung macht sich bereits an einigen Stellen eine Lockerung zwischen Epithel und Papillarkörper geltend, welche die vollkommene Abhebung vorbereitet. Die Loslösung ist eine so vollkommene, wie sie etwa an der Leiche mittelst Essigsäure oder Holzessig herzustellen gelingt. Hier wie dort ist die Quellung des Papillarkörpers der die Lösung hauptsächlich herbeiführende Factor. Die entblössten Papillen ragen mit kugelig angeschwollenen Köpfen nackt in die mit Serum und Fibrin erfüllte, weite Höhle. Das abgehobene Epithel zeigt noch sämmtliche Epithelleisten und Eindrücke der Papillen höchstens in etwas durch Streckung und Druck verdünntem Zustand. Einzelne Gänge der Knäueldrüsen durchziehen die Blase gestreckt und aus der Cutis etwas herausgehoben, ohne durchrissen zu sein. Die zellige Infiltration ist bei den rasch aufschiessenden und rasch abheilenden Blasen dieses Falles viel geringer, als bei den stabileren Papeln der Hydroa mitis. Die Art und Vertheilung der Zellen ist aber die gleiche. Auch hier sind es gewöhnliche Bindegewebszellen von platter oder spindeliger Form, auch hier fehlt jede Auswanderung von Leukocyten, wenigstens im Anfange des Processes. Die Zellenwucherung hält sich wiederum nur an den Gefässbaum und seine papillare Ausbreitung; am meisten von Zellen infiltrirt sind die Papillen.

Die älteren Blasen unterscheiden sich von den jüngeren zunächst durch das stärkere Hervortreten des papillären Infiltrates, sodann durch secundäre Veränderungen der Blase und ihrer Umgebung. Im Inhalte der Blase treten feste fibrinöse Gerinnungen auf, durch weitere Transsudation wächst der Druck in derselben und plattet sowohl das epitheliale Leistensystem der Blasendecke wie die Papillen am Grunde derart ab, dass es schon einiger Aufmerksamkeit bedarf, um an den übrig bleibenden Spalten und Vorsprüngen die frühere Zusammensetzung dieser Theile zu erkennen. In der seitlichen Umgebung der Blase führt das Oedem zu Erweichungen einzelner Epithelabschnitte. Es verschmelzen gewöhnlich die seitlich an die Blase anstossenden und aus ihren Furchen bereits herausgehobenen Epithelleisten. Innerhalb der abgehobenen und gedunsenen Blasendecke schwellen die comprimirten Epithelien wieder etwas an, hellen sich auf, werden mit ihren Kernen weniger tingibel und erweichen schliesslich zu kleinen Colliquationsbläschen. In der gesammten Umgebung der Blase ist das epitheliale Saftbahnsystem erweitert, aber relativ frei von Wanderzellen. Die Epithelien zeigen keine Mitosen, sodass die rasche Abheilung dieser Blasen etwas Auffallendes hat, wenn es sich dabei nicht meistens um eine einfache Rücktransplantation des abgehobenen Epithels auf den Blasengrund handelt. Unmöglich wäre ein solcher Vorgang nicht, denn es fehlen eben — vom Oedem abgesehen — fast ganz die sonst den Blasen voraufgehenden Epitheldegenerationen. Wo secundäre Vereiterung hinzutritt, verzögert sich auch der Heilungsprocess der Blasen.

Die hier mitgetheilten Befunde dieser zwei Hydroafälle entsprechen

wohl den innerhalb dieses Krankheitsbildes möglichen Extremen: einerseits vielfältige Bildung kleiner Bläschen in verschiedenen Höhen der Oberhaut, andererseits stürmische Abhebung der gesammten Oberhaut vom Papillarkörper. Manche Fälle von Hydroa werden wohl zwischen diese Extreme eingereiht werden müssen. Zwei Präparate von zwei amerikanischen Fällen, die ich Herrn Dr. Elliot verdanke, ordnen sich übrigens in histologischer Beziehung meinen beiden Fällen genau an, der akute meinem benignen, der chronische meinem Falle von Hydroa gravis. Nur dass in letzterem es zu einer geringen Eiterung in die Blase gekommen ist, ein nach meiner sonstigen klinischen Beobachtung seltenes Factum.

Die histologische Basis der Affection ist aber selbst bei diesen auf den ersten Blick so extrem verschiedenen Bildern ein und dieselbe. Das einem Gefässbezirk der Haut entsprechende Oedem und zellige Infiltrat, dessen Hauptsitz der Papillarkörper ist, das vollständig passive Verhalten des Epithels, welches nur Oedem und interepitheliale Blasen aufweist oder durch seröses Exsudat vollkommen abgehoben wird und endlich die vollständige Abwesenheit von Leukocytose. Dass in einer Reihe von Fällen die seröse Transsudation zur Epithelquellung, in anderen zur Epithelabhebung führt, muss wohl in einer geringeren Festigkeit der Verbindung von Epithel und Papillarkörper in diesen letzteren Fällen beruhen. Bei diesen führt derselbe Gefässnervenreiz, der bei besser konstituirten Häuten nur an einzelnen Stellen zur serösen Entzündung führt, überall schon zur Epithelabhebung und dadurch werden eben diese Fälle zu den schweren universellen. Diese mehr explosive Wirkung scheint aber andererseits für die Einzeleffloreszenz die Bedeutung zu haben, dass die entzündlichen Erscheinungen in der Cutis daselbst rascher rückgängig werden, als bei den lokalisirteren Formen.

Literatur.

Duhring, Ueber die Diagnose der Dermatitis herpetiformis. Mon. 1888. S. 158.

—, Ueber die Beziehung zwischen Impetigo herpetiformis und Dermatitis herpetiformis. Mon. 1890. Bd. X. S. 245.

Brocq, Ueber die Dermatitis herpetiformis von Duhring. Mon. 1888. S. 625 ff.

H. Hebra, Bemerkungen zur Streitfrage bezüglich der Duhring'schen Krankheit. Mon. 1889. Bd. IV. S. 243.

Unna, Ueber die Duhring'sche Krankheit und eine neue Form derselben. Mon. 1889. Bd. 9. S. 97.

Ittmann u. Ledermann, Die Dermatitis herpetiformis und ihre Beziehung zu verwandten Affectionen. A. A. 1892. S. 381.

Elliot, Beitrag zur Histologie und Pathologie der Hydroa herp. New York. med. Journ. 1887. April.

4. Herpesgruppe.

Herpes genitalis, Herpes facialis.

In der Gegend der Genitalien (Penis, Labia, Anus, Mons veneris) und in der Umgebung des Mundes (Lippen, Nase, Mundschleimhaut) — mit oder ohne anderweitige Erkrankung der Genitalien resp. des Digestionstractus — unter brennenden

Empfindungen acut aufschiessende, getrennt stehende Gruppen von senfkorngrossen, gelben mit klarem Serum gefüllten Bläschen, auf gemeinschaftlicher, meist stark gerötheter, stets ödematös geschwollener Basis. Die Bläschen trocknen nach kurzem Bestande zu braunen Krusten ein und fallen nach etwa einer Woche ab, ohne Narben zu hinterlassen, oder sie wandeln sich in seichte, polycyklisch geränderte Geschwüre um. Im Gegensatz zum Zoster disponirt einmalige Erkrankung zur Wiederholung derselben. Doppelseitiges Auftreten ist häufiger als beim Zoster.

In Ansehung der Häufigkeit der Affection liegt mir nur ein relativ kleines Material vor, drei Fälle von Herpes genitalis, dem Lebenden excidirt und ein mehrere Efflorescenzen von Herpes facialis umfassendes Hautstück von der Leiche. Wie bei der Akne macht der den Patienten bekannte unschuldige Charakter der Affection die Gewinnung von Material vom Lebenden schwierig und ich möchte deshalb um so dringender auf das interessante und viel versprechende Studium der Herpeseffloreszenz hinweisen.

Nur einer der von mir excidirten Herpetes genitales betrifft eine frische, noch den Bläschencharakter aufweisende Efflorescenz, ein anderer zeigt bereits die Abtrocknung und Exfoliation der Bläschen, während der dritte die Umwandlung in ein herpetisches Geschwür veranschaulicht.

Das Herpesbläschen stand etwas abseits in der Gruppe und war besonders gross und schön ausgebildet. Die Schnitte zeigen eine flache, grosse, dickschalige Blase, deren Hohlraum fast ganz subepithelial liegt. Dieselbe ist durch Abhebung der stark veränderten Stachelschicht von dem angeschwollenen Papillarkörper entstanden; nur wenige Complexe von Stachelzellen haften noch in den interpapillären Furchen des letzteren. Die dicke Blasendecke zeigt einen eigenthümlichen Etagenbau. Auf eine ziemlich dicke Hornschicht folgt zunächst eine breite, aus 6—8 Zellenreihen bestehende Zone, welche seitlich von der Blase unmittelbar in die Körnerschicht und oberste Stachelschicht der benachbarten Oberhaut übergeht und offenbar unter Anschwellung und Degeneration aus diesen Zellenlagen hervorgegangen ist. Die Zellen sind vergrössert, in ihren Conturen nebst dem Stachelpanzer gut erhalten, aber stark degenerirt. Bei der Methylenblau-Orcein-Methode nehmen sie kein Methylenblau und das Orcein selbst nur schwach an und es zeigt sich, dass fast alle Kerne bis auf verschwindende Reste aus ihnen ausgewaschen sind, ohne dass die Kernhöhlen dabei zusammenfielen. Der Grund von dieser eigenthümlichen Erscheinung ergiebt sich bei der Fibrinfärbung, indem die ganze Zone stark die Fibrinfärbung annimmt, also fibrinös geronnen ist, wobei der Stachelpanzer und die weiten Lymphspalten zwischen den todten Epithelien scharf hervortreten. In diesen interepithelialen Saftspalten finden sich einige langgezogene Leukocytenkerne von normaler Färbung. Auch die angrenzenden obersten Zellenlagen der Stachelschicht der Umgebung, in welche diese nekrotische Zone der Blasendecke übergeht, zeigen Acidophilie; sie nehmen bei derselben Tinction die Orceinfarbe an.

Wir haben es hier mit einer echten Coagulationsnekrose der obersten Stachelschicht zu thun. Ohne dass diese Epithelien ihren

gegenseitigen Zusammenhang verloren haben, sind sie nekrotisch geworden; das Protoplasma hat seine normalen Tinctionsverhältnisse eingebüsst und durch Aufnahme fibrinogener Substanz aus der umspülenden Flüssigkeit eine Umwandlung in eine echte fibrinöse, geronnene Masse erlitten. Durch dieselben Faktoren, Abtödtung und Durchspülung, sind die Kerne dieser Zone aus den wohlerhaltenen Mumien der Zellenleiber ausgewaschen. Wenn irgendwo beim Epithel passt hier der Name „Gerinnungstod" im Sinne von Cohnheim hin, und wenn irgend ein Beispiel die nahe Beziehung der Auswaschung von Nucleinsubstanzen einerseits und der Bildung fibrinoider Substanz aus den Zellenleibern andererseits zur Coagulationsnekrose im Sinne Weigert's gut illustrirt, so ist es dieses. Ein grösserer Gegensatz aber auch, als zwischen diesen coagulationsnekrotischen Zellen der obersten Stachelschicht und den ballonnirten jungen Epithelien beim Zoster und bei den variolösen Processen lässt sich kaum denken. Dort die fibrinoide Gerinnung des Zellgerüstes mit Erhaltung des Zusammenhanges und Auswaschung der Kerne, hier die Isolirung der ebenfalls fibrinös gerinnenden Zellen durch sofortigen Verlust des Stachelpanzers neben guter Kernfärbung und starker amitotischer Kernzerschnürung.

Die coagulationsnekrotische Zone wird nach unten begrenzt von einer im Centrum verdünnten Lage abgeplatteter, aber sonst normaler und normal tingibler Zellen, welche vor der Abhebung der Blasendecke Theile der mittleren und unteren Stachelschicht darstellten. Die Existenz dieser zweiten, fast normal gebliebenen Schicht beweist, dass die primäre Epithelveränderung vor der Bildung der grösseren Blase nicht die ganze, sondern nur die obere, subcorneale Stachelschicht betrifft und weiter, dass die Abhebung des Gesammtepithels ein sekundärer Vorgang ist; denn wäre sie die primäre Erscheinung, so bliebe es unbegreiflich, weshalb nur ein isolirter Theil der nunmehrigen Blasendecke in so scharfer und charakteristischer Weise degenerirte.

Weiter nach unten schliessen sich an die Lage normaler Epithelien wieder nekrobiotische an, die in den nekrotischen Zellenbrei übergehen, welcher nebst einem dichten Fibrinnetz den nicht sehr hohen, subepithelialen Blasenraum erfüllt. Diese Zellen zeigen auch meist statt des Kernes eine Höhle und stellen theils rundliche Schollen, theils kurze, unregelmässig gewundene Bänder da. Von Vermehrung der Kerne ist auch hier nicht die Rede; die Zellensubstanz ist auch weniger gut (acidophil) färbbar, als die von ballonnirten Epithelien und löst sich an einigen Stellen ganz in der Blasenflüssigkeit auf. Hiernach sind auch diese untersten Zellen der Blasendecke, sowie die sich daran anschliessenden des im Blasenraum enthaltenen Epithelbreies als coagulationsnekrotisch zu bezeichnen. In letzterem finden sich eingesprengt eine nicht allzugrosse Anzahl von polynucleären Leukocyten, welche hinsichtlich ihres Protoplasmas eine ähnliche Metamorphose eingehen, wie die Epithelien, während die Kerne länger als die Epithelkerne erhalten und tingibel bleiben. Der Epithelbrei besteht der Hauptsache nach aus den von den Interpapillarfurchen nicht vollständig abgelösten Epithelleisten, welche mithin hier und da Blasendecke und Blasenboden

verbinden. Die Papillenköpfe andererseits, welche kugelig angeschwollen in den Blasenraum hineinragen, sind reinlicher vom Epithel entblösst; ihnen entsprechen zumeist die normal gebliebenen, blos gestreckten Epithelien der Blasendecke.

Das ausser den Epithelien und Leukocyten den Blasenraum erfüllende Fibrinnetz ist ziemlich regelmässig kleinmaschig und besteht aus Körnerfäden.

In der Nachbarschaft des Bläschens ist die Stachelschicht im ganzen verbreitert und im oberen Theile ödematös angeschwollen. Die basalen Partien der Stachelschicht sind hier und da über den Papillen durch ein fibrinöses Exsudat abgehoben, während die den Leisten entsprechenden Theile dazwischen seitlich komprimirt erscheinen und an der Cutis haften.

Ueberblickt man den ganzen bläschenbildenden Process, wie er sich hier an einem exquisiten Herpesbläschen darstellt, so hat man es mit einer fibrinösen Entzündung der Oberhaut zu thun, die in zwei Absätzen oder Schüben verläuft. Die primäre Veränderung trifft die älteren, oberflächlich gelegenen Stachelzellen und verwandelt sie in eine kernlose, fibrinoid entartete, coagulationsnekrotische Schicht. Zugleich lockert sich die Oberhaut als Ganzes von den anschwellenden Papillen und im Fortschritt der Exsudation entsteht eine subepitheliale Blase, deren Decke die schichtweise nekrotische, schichtweise nur gestreckte Stachelschicht ist und deren Wände und Inhalt nun von Neuem der Coagulationsnekrose verfallen.

Zukünftige Forschung wird zu erweisen haben, ob die Bläschenbildung beim Herpes genitalis stets in dieser Weise erfolgt, oder ob die hier deutliche Trennung in ein subcorneales, aus intercellulären Oedemlücken bestehendes und ein subepitheliales Bläschen nur durch die erhebliche Dicke der Oberhaut an vorliegender Stelle hervorgerufen ist. Die klinische Beobachtung spricht in der That für das Vorkommen sehr oberflächlicher (subcornealer) und tiefer (subepithelialer) Bläschen, von denen nur die ersten rasch abtrocknen.

In dem Zwischenraum zwischen diesem Bläschen und den benachbarten Bläschen der Gruppe ist die Oberhaut als Ganzes verdickt, die Zellen sind vergrössert, z. Th. ödematös, die intercellulären Saftspalten erweitert. Hier und da ist das Epithel von der Unterlage gelockert. Man trifft einzelne Mitosen in der basalen Stachelschicht und wenige Leukocyten.

Sowohl unterhalb des Bläschens wie unterhalb der Nachbarschaft, also im ganzen Bereich der Herpeseffloreszenz, ist die Cutis in ihrer ganzen Dicke ödematös. Die Blutgefässe sind stark erweitert, relativ aber noch mehr die Lymphgefässe. Alle Blutgefässe zeigen eine übrigens nicht erhebliche Leukocytenauswanderung und — bei guter Protoplasmafärbung sehr wohl von derselben zu unterscheiden — eine Ansammlung von dichtstehenden, kubischen, kleinen oder rundlichen grösseren Bindegewebszellen. Dieselben erinnern in ihrer Form und Anordnung an Plasmazellen, enthalten aber nur wenig körniges, dagegen mehr spongiöses Protoplasma. Möglicherweise verhindert das

starke Oedem der Haut die Bildung eigentlicher Plasmazellen. Die Spindelzellen der übrigen Haut sind durchweg vergrössert, die Mastzellen rundlich und schwach tingibel.

Mein zweiter Fall betrifft eine ganze Gruppe von bereits abtrocknendem Herpes und zeigt auf jedem Schritte mehrere Bläschen in diesem Stadium; die meisten sind beträchtlich kleiner als im soeben erörterten Falle, d. h. sie entsprechen einer Area von 1—3 Papillen Durchmesser. Die Cutis zeigt auch hier sowohl unterhalb der Bläschen, wie in den Intervallen ein starkes Oedem, Auftreibung der Lymphspalten, Erweiterung der Lymph- und Blutgefässe und Bildung kleiner, zelliger Herde von dem beschriebenen Charakter in nächster Nähe derselben. Was aber grosse Fortschritte gemacht hat und den Schnitten auf den ersten Blick ein völlig verändertes Aussehen gibt, ist die Leukocytenauswanderung. Dieselbe findet in mässigem Grade aus allen Blutgefässen statt, gipfelt aber im Bereich der Papillarschlingen unterhalb der Bläschen. Hier häufen sich von allen Seiten die Wanderzellen dermassen an, dass die Papillen oder wenigstens die Papillenköpfe nur noch dichtgedrängte Leukocytenkerne zeigen und ihre sonstige Structur ganz verwischt ist. Wo über den Papillen die Oberhaut abgelöst ist, also ein subepitheliales Bläschen bestand, ist der Zwischenraum auch von Leukocyten erfüllt, und diese durchsetzen in grossen Mengen sodann die darüber lagernde Kruste.

Die letztere lässt in allen Fällen, auch wenn keine Abhebung des Gesammtepithels besteht, deutlich zwei Schichten unterscheiden. Die oberste besteht aus der alten Hornschicht und dem zur Kruste geronnenen Inhalt des primären Bläschens. In dieser kann man bei geeigneter Färbung noch die Epithelkerne erkennen, welche von geronnenem Exsudat und Leukocyten auseinandergedrängt werden. Die untere Schicht besteht aus den jetzt abgeplatteten und (parakeratotisch) verhornenden Zellen der ehemaligen tiefen Stachelschicht und wird von grossen Mengen Leukocyten durchsetzt.

Während somit einige Bläschen nur noch äusserst kernreiche, fibrinöse Krusten über einem zellig infiltrirten und geschwollenen Papillarkörper zeigen, sieht man bei anderen beide Theile getrennt durch eine von Leukocyten erfüllte Spalte, eine subepitheliale Blase. Ob es im ersteren Falle garnicht zur Abhebung der Oberhaut kommt, oder ob dieselbe sich nach Durchtritt der Leukocyten dem Papillarkörper mit ihren unteren Schichten wieder anlegt, ist künftig zu eruiren. Jedenfalls schliessen sich diese Befunde des zweiten Stadiums gut der oben gegebenen Schilderung eines frischen Bläschens an.

Auch hier handelt es sich um eine fibrinöse Entzündung der Cutis und Oberhaut, welche soweit in die Tiefe reicht, wie es einer blossen Oberhautaffection von derselben Schwere im allgemeinen nicht zukommt. Auch hier ist die Leukocytose von vornherein weit verbreitet und beherrscht sogar jetzt, gegen Ende des Processes, das Feld. Die gleichzeitig vorhandenen sekundären Krankheitsprodukte, die Krusten, sprechen auch hier nicht für eine colliquative Degeneration des Epithels, sondern für die Bildung einer lediglich hoch- oder einer hoch-

und einer zweiten, tiefsitzenden Verdrängungsblase, die zuerst mit Fibrin, dann mit Leukocyten erfüllt werden. Durch diese dichte Erfüllung mit Exsudat sind die nebenhergehenden Degenerationsprocesse des auseinandergedrängten Epithels (Coagulationsnekrose) hier nicht mehr nachweisbar.

Der dritte meiner Fälle schliesst sich wieder ganz dem zweiten an. Nur kommt es hier nicht zur raschen Abkapselung der Bläschen und Krusten durch verhornendes Epithel, sondern vorerst noch zu einer tiefergehenden Störung.

Die Kruste und der Papillarkörper, beide durch eine starke Leukocyteneinwanderung in eine einheitliche kernreiche Schicht verwandelt, in welcher die Grenzen von Epithel und Bindegewebe schwer zu erkennen sind, heben sich von der Seite her als Ganzes ab und zwar gerade dort, wo die Leukocytose fast in gerader Linie gegen die unterliegende, relativ normale Haut abschneidet. Nach Elimination dieser Schicht hinterbleibt mithin ein flaches, scharf ausgeschnittenes Geschwür, welches keiner einfachen Ueberhornung und daher keiner raschen Heilung fähig ist.

Die Veränderungen der Cutis sind in diesem Falle genau dieselben wie in dem vorher beschriebenen. Es verdient bemerkt zu werden, dass an allen die elastische Substanz bis auf geringe Reste im unteren Theile des Cutis geschwunden ist, was bei dem starken entzündlichen Oedem nicht Wunder nimmt.

Der einzige Fall von Herpes facialis, den ich zu untersuchen Gelegenheit hatte, stammte von der Leiche eines an einer fieberhaften Krankheit Verstorbenen und nahm die Nasenflügel und einen Theil der Oberlippe ein. Die Bläschen sind hier sämmtlich zum grössten Theil abgeheilt und an ihrer Stelle sitzen dicke, fibrinöse Krusten auf der erheblich verdünnten und etwas ödematösen Stachelschicht. Die Oberhaut zwischen den Bläschen zeigt dagegen in ihrem oberen Theil noch hier und da ödematöse Auftreibung der Stachelzellen, in ihrem unteren Mitosen. Die Krusten zeigen weniger Leukocyten, dafür um so mehr Entwickelung von Saprophyten der verschiedensten Art. Die Cutis ist noch ein wenig ödematös und weist um die Blutgefässe zellige Herde von der oben beschriebenen Beschaffenheit auf. Das elastische Gewebe ist relativ gut erhalten. Auch hier sind erneute Untersuchungen dringend erwünscht.

Zoster.

Nach mehr oder weniger ausgesprochenen prodromalen Neuralgien innerhalb eines halbseitigen Nervenbezirkes treten plötzlich im Bereich desselben, am Rumpfe halbgürtelförmig, schubweise, durch gesunde Hautbezirke stets getrennt, linsengrosse Gruppen schmerzhafter, von rothen Höfen umgebener Papeln auf, die sich meist rasch in einkämmrige und innerhalb der Gruppen stets confluirende Bläschen verwandeln, seltener als Papeln eintrocknen. Hin und wieder werden die Bläschen eitrig oder hämorrhagisch und zerfallen dann leicht; sehr selten werden sie von vornherein durch gruppirte miliare Nekrosen ersetzt; in den letzten Fällen folgt Narbenbildung; stets können nach Abschluss der Hauterkrankung Neuralgien, Lähmungen, Atrophien und andere Nervenstörungen zurück-

bleiben. Die einzelne Bläschengruppe hat einen cyklischen Verlauf von einer bis höchstens zwei Wochen, je nach der Höhe ihrer Entwickelung, die ganze Dermatose einen solchen von zwei bis vier Wochen. Die Schwere der letzteren geht mit derjenigen der concomitirenden Nervenaffection durchaus nicht parallel, wie denn diese auch nicht als zureichende Ursache der Hauterkrankung gelten kann. Beide sind vielmehr Coeffecte derselben acuten, oft epidemisch auftretenden Infection (Pfeiffer). Die Localisation der Bläschengruppen soll nach letzterem Autor für einen embolisch-arteriellen Ursprung derselben sprechen, was noch genauerer Untersuchung bedarf. Für einen infektiösen Process spricht aber ausser der Zosterimmunität, die das Ueberstehen des Zosters hinterlässt, auch der histologische Befund.

Das Zosterbläschen hat einen von den meisten anderen Bläschen durchaus verschiedenen Bau. Es kommt nämlich in demselben eine besondere Art der Epitheldegeneration zur höchsten Ausbildung, welche auch bei anderen Processen (Varicellen, Variola) aber nur in erheblich geringerem Grade vorkommt und diese bestimmt ganz und gar das Aussehen der Bläschen. Wo sonst Colliquationsprocesse die Stachelschicht in ein Höhlensystem verwandeln, treten nämlich in den ödematösen und stark vergrösserten Epithelleibern Vacuolen auf; die Zelle stellt alsbald ein von kleinen Höhlen durchsetztes Maschenwerk dar und ebenso die durch Confluenz entstehenden grösseren Höhlen (reticulirende Degeneration). Beim Zoster dagegen bewahren alle der Colliquation anheim fallenden Epithelien ihren geschlossenen Contur, zunächst auch ihre Grösse. Sie verlieren dagegen ihren Stachelpanzer und damit die Verbindungsbrücken, fallen auseinander und liegen daher zum grössten Theile frei und lose übereinander geschichtet am Grunde der Blase. Sie verlieren weiter aber auch ihren protoplasmatischen Charakter und ihre Consistenz; sie werden undurchsichtig, nehmen Fibrinfärbung an und werden bei ihrer nunmehr folgenden Anschwellung durch Zug und Druck in die allerverschiedensten, auffallendsten Gestalten gebracht. Bei geeigneter Färbung erkennt man an den kleinsten, tief im Grunde zwischen den nackten Papillen eingebetteten, normale Epithelien nur wenig an Grösse überschreitenden, kuglig deformirten Zellen einen breiigen ringförmigen Saum und ein stärker und häufig noch normal gefärbtes Centrum; ersterer ist das trüb gewordene homogenisirte und fibrinös degenerirte Protoplasma mit Einziehung des Stachelpanzers, letzteres der angeschwollene und ebenfalls homogenisirte Kern. Weiter nach aussen treffen wir ebenfalls kugelrunde, aber bedeutend grössere Epithelien, welche sich bei guter Tinction als Hohlkugeln repräsentiren, die in einer fibrinös entarteten und dünner ausgezogenen Schale eine grössere Menge von Epithelkernen enthalten. Es unterliegt keinem Zweifel, dass dieselben sich durch amitotische Theilung vermehrt haben, denn man trifft niemals Mitosen in den degenerirenden Zellen, kann aber andererseits häufig an facettirten Nachbarkernen noch die Trennungslinien nachweisen. Auch diese Tochterkerne nehmen häufig noch die Färbung gesunder Kerne im abgeschwächten Grade an, obgleich der Mantel dieser Epithelriesenzellen längst vollkommen degenerirt ist. Bei dieser Kernfragmentirung, die bis zu 20, 30 und mehr Kernen in einer Zelle führen kann, schwellen die in Hohlkugeln verwandelten Epithelien ganz enorm an und sie sind es

hauptsächlich, welchen die das Bläschen ausweitenden Kräfte die sonderbarsten Gestalten aufdrücken. Die häufigste Form ist die eines rundlichen, nach einer Seite ausgezogenen Balles oder Ballons, weshalb ich vorschlage, die ganze Degeneration im Gegensatz zur „reticulirenden" die ballonnirende zu nennen. Dieselben zeigen aber auch die Form von mehrhenkligen Körben, von spiraligen Schläuchen und die ganz grossen erinnern mit ihrem Kerngehalt zuweilen frappant an die Nester der Webervögel.

Wie bei der reticulirenden Colliquation ein gewisser Gegensatz zwischen verflüssigten und comprimirten Epithelbezirken besteht und aus letzteren die groben Balken des Bläschens hervorgehen, so zeigen sich auch bei der ballonnirenden Colliquation neben den rundlichen Ballons strangförmig comprimirte Epithelien, die von der Bläschendecke an verschiedenen Stellen in das Innere der Blase herabhängend eine Art Abtheilung derselben zu Wege bringen. Aber auch diese Epithelien sind derselben Degeneration anheimgefallen, wie die Ballons, sie sind in ebenderselben Weise homogenisirt und fibrinös entartet, nur hat sie der Zug der Bläschendecke zu langen Bändern ausgezogen. An vielen Stellen gehen diese flachen Bänder in hohle, kernhaltige Schläuche und rundliche Ballons direkt über. Der geringe, gegenseitige Zusammenhalt der Zellen, der diese Degeneration gegenüber der reticulirenden auszeichnet, lässt es auch an diesen mehr comprimirten Epithelbezirken nicht zur Bildung fester Trabekeln und damit nicht zu einer eigentlichen Fächerung des Bläschens kommen. Und deshalb können auch die benachbarten Zosterbläschen einer Gruppe ohne Weiteres confluiren.

Während nun auf der Akme des Bläschenstadiums der Boden der Blase, aus grösstentheils nackten Papillen bestehend, lose aufgehäuft die kleineren ballonnirten Epithelien aufweist, während von der aus Hornschicht gebildeten Blasendecke Gruppen bandförmig ausgezogener Epithelien herabhängen, während endlich der mittlere Theil des Bläschens unregelmässig zerstreut jene wunderlich geformten, degenerirten Epithelriesenzellen enthält, ist der übrige und grösste Theil des Bläschens von geronnenem, körnigem und fädigem Fibrin erfüllt. Der flüssige Antheil des Zosterbläschens sitzt mithin der Hauptsache nach interepithelial, im Gegensatz zu vielen anderen Bläschen, speciell zur Pocke. Das rasche Aufschiessen des Zosterbläschens erklärt sich aus der akut einsetzenden, specifischen Degeneration aller nicht verhornten Epithelien, welche nicht bloss deren Zusammenhang insgesammt aufhebt, sondern die Zellen in eigenthümlich plastische, formbare Massen umwandelt. Die Gewalt dieser Giftwirkung beim Zoster wird Einem besonders klar beim Vergleiche mit anderen Processen, wo eine solche in minderem Grade vorhanden ist, wie bei der Variola. Daselbst ergreift die ballonnirende Degeneration nur die jüngsten Epithelien, bei denen Rand- und Innenprotoplasma noch nicht vollkommen getrennt ist; alle älteren Epithelien erliegen nur der reticulirenden Degeneration mit theilweiser Erhaltung ihres Zellenmantels. Beim Zoster aber ergreift die ballonnirende Umwandlung auch dicht unterhalb der Horn-

schicht liegende, ältere Epithelien, deren Zellenmantel bereits jeder Degeneration kräftigeren Widerstand zu leisten im Stande ist.

Wenn das Zosterbläschen auf der bisher beschriebenen Höhe angelangt ist, beginnt eine starke Auswanderung von Leukocyten aus den Gefässen. Dieselbe erreicht aber für gewöhnlich keine hohen Grade. Allerdings wird der Papillarkörper dicht von ihnen infiltrirt. Sie suchen sich ihren Weg zwischen den ballonnirenden Epithelien hindurch und gelangen nicht allein in die fibrinerfüllten grossen Hohlräume, sondern auch in die meisten an einer oder der anderen Stelle aufgeplatzten grossen Ballons selbst, sodass man in denselben jetzt deutlich die bläschenförmigen, blassen Epithelkerne neben den stark tingirten, fragmentirten Leukocytenkernen erkennt. Aber es kommt doch nicht zur prallen Erfüllung des Bläschens mit Leukocyten. Schon vorher trocknet dasselbe mit seinem ganzen fibrinösen und zelligen Inhalt zu einer derben Kruste ein.

Die Wichtigkeit und Neuheit der Sache lässt es rathsam erscheinen, die beiden bisher nicht genügend getrennten Epitheldegenerationen in ihren einzelnen histologischen Differenzpunkten noch einmal übersichtlich vorzuführen.

Reticulirende	Ballonnirende
Colliquation der Epithelien	
1. Die Epithelien schwellen von Anfang an stark an.	1. Die Epithelien runden sich zunächst nur ab, ohne sich merklich zu vergrössern.
2. Das Protoplasma hellt sich auf und färbt sich schwächer, aber eine Zeit lang noch in gewöhnlicher Weise mit basischen Farbstoffen.	2. Das Protoplasma trübt sich stark, wird homogen, nimmt keine basischen dagegen saure Farbstoffe begierig auf.
3. Das Protoplasma zeigt zunächst keine Fibrinreaction.	3. Das Protoplasma zeigt sogleich Fibrinreaction.
4. Die Aussenschicht des Protoplasmas mit den daran haftenden Stacheln verfällt nicht der Colliquation wie die innere Zellsubstanz.	4. Die Aussenschicht des Protoplasmas nebst den Stacheln verfallen derselben Degeneration, wie die innere Zellsubstanz und verschmelzen untrennbar mit derselben.
5. Der Kern verfällt nicht der Colliquation und bleibt eine Zeit lang auch noch normal tingibel.	5. Der Kern schwillt ebenfalls an, bleibt aber länger normal tingibel als das Protoplasma.
6. Später bröckeln Theile des Kernes ab; eine wahre Kerntheilung findet nicht statt.	6. Später vermehrt sich der Kern unter Umständen noch vielfach in amitotischer Weise.
7. In dem ödematösen Protoplasma treten Vacuolen auf, welche confluiren und das Protoplasma auf ein Netzwerk reduciren.	7. Es treten keine Vacuolen im Protoplasma auf; nur die Kernhöhle erweitert sich und reducirt schliesslich das Protoplasma auf eine dünne Schale.
8. Die Epithelien halten mit ihren Verbindungsbrücken lange zusammen, ihre Verbindung reisst nie an allen Seiten auf einmal, sondern nur stellenweise nach hochgradiger Verdünnung der Wandschicht.	8. Die Epithelien fallen schon zu Beginn der Degeneration zu einem Haufen loser Ballons auseinander unter Verlust der Verbindungsbrücken.

Reticulirende	Ballonnirende
Colliquation der Epithelien	
9. Das durch reticulirende Degeneration der Epithelien gebildete Bläschen entsteht wesentlich intraepithelial.	9. Das durch ballonnirende Degeneration der Epithelien gebildete Bläschen entsteht wesentlich interepithelial.
10. Das Bläschen ist im Bereich der reticulirenden Degeneration zunächst vielkämmrig.	10. Das Bläschen ist im Bereich der ballonnirenden Degeneration sofort einkämmrig.
11. Die reticulirende Degeneration greift allmählich um sich.	11. Die ballonnirende Degeneration greift rasch um sich.
12. Sie ergreift mit Vorliebe ältere Epithelien.	12. Sie ergreift mit Vorliebe jüngere Epithelien.

Hierzu erlaube ich mir noch die historische Bemerkung, dass meine „reticulirende Colliquation" bisher meist für den einzigen Modus der Bläschenbildung gehalten wurde und deshalb auch beispielsweise mit Leloir's „altération cavitaire" der Hauptsache nach zusammenfällt. Andererseits beziehen sich Weigert's „kernlose Schollen" des Pockenprocesses wahrscheinlich auf Bilder, die der „ballonnirenden Degeneration" angehören; die letztere ist jedoch bei der Pocke nur stellenweise und nicht in derjenigen Vollkommenheit ausgebildet, die ihre Würdigung beim Zoster so sehr erleichtert.

Endlich dürfte auch Pfeiffer bei Aufstellung seiner „Amoeben" für viele vesiculöse Processe der Haut grösstentheils ballonnirte Epithelien vor sich gehabt haben.

Was nun die pathologischen Vorgänge um und unterhalb dieser heftigen Zerstörung der Oberhaut betrifft, so sind sie relativ unbedeutend. Nur bei der eitrigen und hämorrhagischen Gürtelrose nimmt die gesammte Cutis an der Entzündung Antheil. In den gewöhnlichen Fällen zeigt nur der Papillarkörper unmittelbar unterhalb des Bläschens Erweiterung der Blutgefässe und Lymphspalten nebst Anschwellung der Bindegewebszellen und einer anfangs nur geringen Leukocytenwanderung. Dieses Entzündungsterrain erstreckt sich nur wenige Papillenbreiten über den Bereich der Blase hinaus. Oberhalb dieses schmalen Entzündungshofes ist die Oberhaut kaum verändert, höchstens etwas ödematös, enthält weder Mitosen, noch eine erhebliche Menge von Wanderzellen. Die Blase mit vollkommen degenerirten Epithelien erhebt sich also steil aus fast normaler Oberhaut. Dieser Umstand spricht sehr dafür, dass beim Zoster die präsumptiven Parasiten in die Oberhaut selbst gelangen und hauptsächlich an Ort und Stelle ihre Wirksamkeit entfalten.

Nach längerem Bestande breitet sich die Blase etwas über ihr ursprüngliches Terrain nach den Seiten aus, indem nun erst die direkt angrenzenden Epithelien stark ödematös werden und stellenweise der reticulirenden Degeneration verfallen. Auch diese Seitentaschen der Blase füllen sich mit dem immer stärker andringenden Leukocyten. Die nackten Papillen des Blasengrundes sind theils durch Abflachung, theils durch ihre Anfüllung mit Wanderzellen nicht mehr so leicht wie vorher von den ballonnirten und jetzt ebenfalls mit Leukocyten stark untermischten Epithelien des Blasengrundes zu trennen. Nach abwärts

hat auch die Erweiterung der Gefässe und ihre Umscheidung mit weissen Blutkörperchen erheblich zugenommen. Aber die letzteren halten sich hauptsächlich doch nur an die nächste Umgebung der Gefässe. Die Cutis in ihrer Substanz zeigt sich auch im weiteren Verlauf des Zosters nur wenig von solchen durchsetzt; dagegen ist ein geringes Oedem mit Erweiterung der Lymphspalten und leichten Aufquellung der kollagenen Substanz durch die ganze Cutis hinab nachweisbar. Die elastischen Fasern bleiben mit Ausnahme der feinen oberflächlichen Ausläufer im Papillarkörper unterhalb der Blase überall wohl erhalten. Die Knäueldrüsen participiren am Processe nicht, die Haarbälge nur, insofern die Stachelschicht der die Blase durchsetzenden Haare eine Strecke weit unterhalb derselben ebenfalls der ballonnirenden Degeneration anheimfällt. Das Haar steckt alsdann mit seiner Wurzelscheide lose inmitten eines Haufens abgerundeter, gequollener, fibrinös entarteter und auseinander gewichener Epithelien.

Ueber Veränderung der Nerven innerhalb der Zostereffloreszenz ergeben meine Präparate keine Aufschlüsse. Auf diesen Punkt haben sich natürlich zukünftige Forschungen mit geeigneten Untersuchungsmethoden vor allem zu richten.

Schon während der Akme leitet sich der Restitutionsprocess des Zosterbläschens dadurch ein, dass von allen Seiten her junges, Mitosen führendes Epithel den Blasengrund überzieht und auf diese Weise das zur Pustel umgewandelte Bläschen abkapselt. Die ballonnirten Epithelien sind keiner Restitution fähig. Jetzt erst finden sich auch in der Stachelschicht der Umgebung zahlreiche Mitosen ein; ebenso vereinzelte an den Endothelien der Capillargefässe. Die Leukocytose des Bläschengrundes versiegt und der so stürmisch begonnene Process geht rasch zur Norm zurück. Nur eine dicke Kruste, die die ganze Pustel enthält, zeugt noch von der schweren Epithelzerstörung. Bei normal raschem Verlaufe bleiben nicht einmal Narben zurück, im Gegensatz zum Pockenprocesse. Nur wo sich eine längere, dauernde Eiterung an die Pustulation des Bläschens anschliesst oder wo es von vornherein zur Nekrose des ganzen Gefässbezirkes mit nachträglicher Eiterung kommt, bezeichnen später Narben den Ort der Gürtelrose.

Literatur.

Lehrbücher: Kaposi, Lesser.
Haight, Ueber Blasenbildung bei einigen Hautkrankheiten. Sitz. 6 der Wiener Akad. 1868. Bd. 57. 2. Abth.
v. Bärensprung, Die Gürtelkrankheit. Charité-Ann. 1861—63.
Eulenburg, Zur Pathogenese des Zosters. Berl. klin. Wochenschr. 1867. S. 214.
Kaposi, Zur Aetiologie des Herpes Zoster. Med. Jahrbücher. 1876. S. 55.
Wyss, Beitrag zur Kenntniss des Herpes Zoster. Arch. d. Heilk. 1871. S. 261.
Barth, Pathogenese und pathologische Physiologie des Herpes Zoster. Annales S. 173.
Lesser, Beiträge zur Lehre vom Herpes Zoster. V. A. 1881. Bd. 86. S. 391.
—, Weitere Beiträge zur Lehre vom Herpes Zoster. V. A. 1883. Bd. 93.
Dubler, Ueber Neuritis bei Herpes Zoster. V. A. 1884. Bd. 96.
Pfeiffer, Ueber Parasiten im Bläscheninhalt von Varicellen und vom Herpes Zoster und über Beziehungen derselben zu ähnlichen Parasiten des Pockenprocesses. Mon. 1887. S. 589.

Pfeiffer, Die Verbreitung des Herpes Zoster längs der Hautgebiete der Arterien und dessen Stellung zu den akuten Exanthemen. Corr. d. ärztl. Vereins in Thüringen. 1889.
Knoevenagel, Zur Frage der infektiösen Natur des Herpes. Allgem. med. Centralzeitg. 1887. S. 180.
Curschmann und Eisenlohr, Zur Aetiologie und pathol. Anatomie der Neuritis und des Herpes Zoster. Deutsch. Arch. f. klin. Med. 1884. Bd. 34.
Gerhardt, Ueber sensible Entartungsreaction bei Zoster. A. A. 1884. S. 384.
Zimmerlin, Eine Herpes-Epidemie. Corr. f. schweizer Aerzte. 1883. 15. März.
Epstein, Ueber Zoster und Herpes facialis und genitalis. A. A. 1886. S. 777.
Unna, Herpes progenitalis, besonders bei Frauen. Journ. of cut. 1883. Vol. I. No. 11.
Bergh, Ueber Herpes menstrualis. Mon. 1890. Bd. 10. S. 1.
Tommasoli, Bemerkungen über das Wesen des Zoster. Giorn. internaz. d. sc. med. 1886. Juli.
v. Düring, Recidivirender Herpes Zoster femoralis. Mon. 1888. S. 509.
Török, Zur Infectionsfrage der Herpesarten. Mon. VIII. 54.
Rohrer, Bakteriologische Untersuchungen über Herpes praeput. Verhandlungen der Naturf.-Vers. Köln 1888.
Symmers, Neuer Bacillus bei Herpes labialis. Brit. med. Journ. 1891. 12. Dec.
Wasielewski, Zoster u. dessen Einreihung unt. d. Infectionskrankh. Gust. Fischer. Jena.

C. Infektiöse Entzündungen.

Die infectiösen Entzündungen der Haut bilden begreiflicherweise nicht nur die typenreichste von allen Gruppen, sondern auch diejenige, welche sich durch Auffindung neuer Infectionsträger und durch die Erkennung der infektiösen Natur von früher für nichtinfektiös gehaltenen Krankheiten gerade heutzutage fortwährend vergrössert. Sie zerfallen in zwei natürliche Gruppen, in die der acuten Exantheme, bei welchen das Exanthem nur ein einzelnes Symptom einer acuten Allgemeinerkrankung ist und die der lokalen Hautinfectionen.

Die letzteren, welche, wenige akut verlaufende Dermatosen (z. B. Erysipel, Pemphigus acutus benignus) ausgenommen, im allgemeinen chronisch verlaufende Erkrankungen darstellen, sind nicht so gleichartig und gut abgrenzbar, wie die akuten Exantheme. Nur die erste Hauptgruppe, die der infektiösen Oberhauterkrankungen, der im Volksmunde sog. Flechten, erscheint durchweg als lokale Erkrankung der Haut; die verursachenden Organismen können, wie es scheint, nur in der Oberhaut, nicht in den Körpersäften vegetiren. Aber hier und da kommt schon eine Ausnahme vor, so bei dem neuerdings von Savill beschriebenen, epidemischen Ekzem, bei welchem auf eine lokale primäre Hauterkrankung eine Allgemeinerkrankung folgt. Auch die Gruppe des Lichen planus würde vielleicht eine solche Ausnahme darstellen.

Aber dieses Moment der nicht möglichen oder möglichen Generalisation lässt vollkommen im Stich bei der zweiten Hauptgruppe, den infektiösen Cutiserkrankungen. Das Erysipel, der Anthrax, ja das einfache Panaritium können die schwersten Allgemeininfectionen veranlassen oder lokale Hautübel bleiben. Ebenso sind die Elephantiasis filiariosa, der Rotz nicht als einfache Dermatitiden aufzufassen, auch wenn sie noch so beschränkt auftreten. Und in noch höherem Grade gilt dieses von den zur Geschwulstbildung in der Haut tendirenden sog. Infectionsgeschwülsten, der Syphilis, Tuberkulose, der Lepra, dem

Granuloma fungoides. Es liegt bei diesen letzteren daher der Gedanke nahe, sie ganz von den lokalen Infectionen abzutrennen und als chronische Exantheme den acuten Exanthemen in der Gruppe der Allgemeinerkrankungen mit symptomatischer Hautaffection gegenüberzustellen. Aber abgesehen davon, dass einige der wichtigsten Infectionsgeschwülste, wie die Initialsklerose, der Lupus sich als inoculirte Lokalerkrankungen und nicht als Folgeerscheinungen einer Allgemeinerkrankung darstellen, sind diese Dermatosen von den akuten Exanthemen in histologischer Beziehung sehr weit verschieden, schliessen sich dagegen zwanglos an gewisse lokale, zur progressiven Wucherung der Gewebselemente neigende, infektiöse Processe der Cutis an, wie an das Rhinosklerom, den sog. Pemphigus vegetans, die Framboësie etc. Da nun dieselben „Infectionsgeschwülste" auch von den eigentlichen Geschwülsten der Haut, sowohl den malignen (Carcinom, Sarkom), wie den benignen, anatomisch viel weiter abstehen, als von vielen infektiösen Entzündungen ohne Geschwulstbildung, so wollen wir sie den infektiösen Entzündungen der Cutis als letzte, zur Geschwulstbildung tendirende Gruppe anreihen.

Ehe wir die solchergestalt geordnete, grosse Abtheilung der infektiösen Dermatitiden im einzelnen betrachten, muss noch vorausgeschickt werden, dass für die Einordnung in dieselbe der Hauptsache nach bisher das klinische und histologische Verhalten allein massgebend sein kann, da über die ätiologische Seite, über die Infectionsträger selbst, unsere Kenntnisse noch allzu lückenhafte, besonders aber zu ungleichmässige sind. Nur von wenigen dieser Affectionen kann man behaupten, dass unser ätiologisches Wissen bereits auf der Höhe des anatomischen und klinischen steht, wie beispielsweise bei der Tuberkulose, der Impetigo staphylogenes, der Trichophytie, der Scabies, dem Erysipel. Bei anderen, sicherlich nicht weniger infektiösen Processen, z. B. bei der Syphilis, der Aleppobeule, der Impetigo contagiosa haben wir kaum oder noch gar nicht die ersten Rudimente ätiologischer Kenntnisse. Bei noch anderen liegen bereits beachtenswerthe Anfänge eines besseren Wissens vor; sie bedürfen aber noch der Bestätigung von Seite anderer Forscher wie beim Ekzem, der Psoriasis, dem Erysipeloid, der Acne varioliformis, dem Ekthyma, dem Ulcus molle. Wiederum andere Processe schliessen sich besser bekannten infektiösen Hautkrankheiten so nahe an, dass auch ohne ätiologischen Nachweis ihre vorläufige Einreihung unter dieselbe nirgend Bedenken erweckt, z. B. die Tinea imbricata, die Impetigo herpetiformis, die Parakeratosis scutularis, der Lichen planus, der Pemphigus acutus benignus, die Folliculitis Lukasiewicz, die Spiradenitis, der sog. Pemphigus vegetans etc. Endlich begegnen wir solchen Processen, für welche die Aetiologie von Seite einzelner Forscher bereits klargestellt schien, dann aber ziemlich allgemein auf Widerspruch stiess, wie bei der Psorospermose Darier's, der Vaccine.

Es kann daher auch keinem Bedenken unterliegen, wenn wir auf rein anatomische und klinische Gründe gestützt, eine Reihe von Hautkrankheiten bereits hierherzählen, deren Infectiosität theils bisher nicht

vermuthet, theils direkt bestritten wurde und zur Zeit auch nicht mit Sicherheit zu beweisen ist, in der festen Voraussicht, dass dieses für dieselben in der Folgezeit ebensowohl geschehen werde, wie für so viele andere Affectionen im letzten Jahrzehnt. Hierbei habe ich beispielsweise im Auge: die Pityriasis rubra Hebra, die Pityriasis rubra pilaris, den Pemphigus chronicus, die Acne, die Ichthyosis. Die Berechtigung hierzu wird sich theilweise aus den gleich zu schildernden histologischen Eigenschaften, theilweise allerdings auch aus dem hier nur andeutungsweise mitzutheilendem klinischen Verhalten ergeben.

Ich stelle die lokalen infectiösen Entzündungen der Haut den akuten Exanthemen voran, da jene formenreiche Gruppe eine systematische Untertheilung zulässt und dadurch für das Verständniss der wenigen, aber unter sich sehr verschiedenen akuten Exantheme förderlich ist.

I. Lokale infektiöse Entzündungen.

αα) Lokale infektiöse Entzündungen der Oberhaut.

Nach unserer chemotaktischen Lehre von der Entzündung kann eine solche, d. h. eine chemisch bedingte Anlockung von Exsudat mit den verschiedenen Folgen nutritiver, proliferativer oder exsudativer Erscheinungen, ebensowohl die Oberhaut befallen wie die Cutis. Es kommt nicht mehr auf den Gefässgehalt des Gewebes an, damit es entzünde, da die flüssigen und beweglichen Theile aus der Ferne angelockt und weit von ihrem Abstammungsorte wieder fixirt werden können. Ja, „entzündet" ist gewiss am meisten dasjenige Gewebe, welches am meisten anschwillt, weil es das Attractionscentrum des Exsudates darstellt. Allerdings müssen wir auch die ganze Region als entzündet bezeichnen, welche das Exsudat passirt und in welcher es Spuren seines Daseins zurückgelassen hat, überhaupt alles Gewebe, welches durch seine Veränderung zu erkennen gibt, dass es von der auf den chemotaktischen Reiz folgenden Exsudation noch erreicht und getroffen ist.

Hiernach gehört zum Begriffe der Oberhautentzündung, dass innerhalb der Oberhaut ein entzündlich wirkendes Agens sich befinde und für die hier zu betrachtenden Entzündungen, dass daselbst ein lokal beschränktes, infektiöses Agens vorhanden sei. Dagegen kann die entzündliche Sphäre von sehr verschiedener Ausbreitung sein, sie kann sich — in seltenen Fällen — auf die Oberhaupt beschränken oder mehr oder minder weit in die Cutis reichen. Sehr oft — das ist eine einfache Consequenz der chemotaktischen Entzündungstheorie — wird sie mit der der Oberhaut und ihren Anhangsgebilden zunächst liegenden Blutgefässausbreitung abschliessen, da diese eben das dem chemotaktischen Reize entsprechende Exsudat bereits zu liefern vermag. Dieses ist der Grund, warum so viele Oberhautentzündungen den Papillarkörper und nur diesen in Mitleidenschaft ziehen, eine Thatsache,

die unter anderen Gründen Kromayer veranlasst hat, Papillarkörper und Oberhaut unter dem einheitlichen Begriff der „Parenchymhaut" zusammenzufassen und von eigenen Entzündungen derselben als einer Einheit im pathologisch-anatomischen Sinne zu reden. Ich würde mich dieser Darstellungsweise gerne anschliessen, wenn wirklich die einzelnen entzündlichen Krankheiten sich strikte an die angegebenen Grenzen hielten. Aber wie sich im Verlaufe dieses Kapitels herausstellen wird, gibt es eine grosse Reihe exquisit exsudativer Oberhautentzündungen welche sich fast ganz in der Oberhaut allein abspielen und andere und zwar sehr wichtige, wie das Ekzem, welche ohne Umstände bei längerer Dauer auch tiefere Schichten der Cutis befallen. Sodann würde bei dieser Darstellung ein Missverhältniss entstehen zwischen den Oberhautentzündungen im engeren Sinne und den Entzündungen der Anhangsgebilde der Oberhaut, der Follikel und Knäuel. Denn eigentlich müssten wir mit demselben Rechte, wie den Papillarkörper und das Deckepithel, auch das nächstgelegene, gefässtragende Bindegewebe um Follikel und Knäuel mit diesen zusammen als eine Einheit betrachten. Hier ist nun aber gerade das umgekehrte Verhältniss die Regel; die Entzündungen der Anhangsgebilde halten sich sehr selten nur an ihre nächste, gefässtragende Umgebung. Fast in allen Fällen (Akne, Sykosis, Trichophytie, Favus) reicht der entzündete Bezirk weit nach allen Richtungen in die Cutis hinein — nach der chemotaktischen Theorie sehr begreiflich. Denn die spärlichere Ausbildung der betreffenden Capillarnetze genügt eben in den meisten Fällen nicht; aus viel weiterer Ferne wird das Exsudat zu den Follikeln herbeigelockt.

Wie in vielen anderen Fällen, so hat sich auch hier die chemotaktische Theorie als ein nützlicher Wegweiser bewährt, um wesentliche und unwesentliche Momente bei der Entzündung als solche zu erkennen. Wenn man ihr folgt, wird man keinen Anstoss nehmen an der Auffassung der hier zusammengefassten Krankheitsbilder als Oberhautentzündungen und an der weiteren Eintheilung derselben in oberflächliche und tiefe, je nachdem der Sitz des entzündungserregenden Agens sich im Deckepithel selbst oder in den Anhangsorganen derselben befindet. Dabei kann die Ausbreitung des Entzündungsreizes sehr bedeutend wechseln; die ihm gezogenen Grenzen sind nicht vorgebildet, sondern hängen ganz von der Stärke des Reizes im Einzelfalle ab.

aa) Oberflächliche Entzündungen der Oberhaut, Hautkatarrhe.

Die oberflächlichen Entzündungen der Oberhaut umfassen etwa das, was der Volksmund „Flechten" nennt. Auch der von Schmidt eingeführte, von Auspitz und mir adoptirte Namen der Hautkatarrhe bezeichnet dieselbe wichtige Gruppe von Erkrankungen. Das Volk spricht von „nassen" und „trocknen" Flechten, der innere Mediciner von „feuchten" und „trocknen" Katarrhen der Schleimhäute; so zerfällt auch diese Gruppe nach dem äusserlich wahrnehm-

baren Symptom der stärkeren oder geringeren Exsudation in die feuchten und trocknen Hautkatarrhe. Innerhalb beider Reihen giebt es solche Dermatosen, die ihren feuchten oder trocknen Charakter stets bewahren, aber auch andere, welche an verschiedenen Individuen oder Regionen, zu verschiedenen Zeiten oder in verschiedenen Stadien bald mehr feucht, bald mehr trocken erscheinen. Daraus geht hervor, dass die beiden Unterabtheilungen in keinem Ausschliessungsverhältniss stehen, sondern im Gegentheil sehr nahe verwandt sind. Das Ekzem, welches ich hier als Ganzes den feuchten Hautkatarrhen zugetheilt habe, umfasst eine Reihe von Formen, welche in exquisiter Weise den Typus eines „trocknen Hautkatarrhs" repräsentiren und ist somit selbst der beste Beweis für die Verwandtschaft der beiden Gruppen. Einerseits zeigt das Ekzem hin und wieder impetigoähnliche Primäreffloreszenzen und wiederum als ein Höhestadium des bis dahin trocknen, chronischen, ekzematösen Katarrhs Bläschen und Nässen. An diese Ekzemtypen schliessen sich eine grosse Reihe von bläschenartigen Erkrankungen der Oberhaut, vor allem die eitrigen und fibrinösen Impetigines, und konstituiren zusammen mit dem Pemphigus und Ecthyma die Gruppe der feuchten Hautkatarrhe.

Andererseits aber beginnt das Ekzem in den meisten Fällen mit einem schuppigen Fleck oder einer schuppigen, trocknen Papel — was lange übersehen wurde —, und ein anderes Höhestadium des chronischen, ekzematösen Katarrhs ist ein eminent trockenschuppiger, keratoider Zustand der Oberfläche. Würde heutzutage erst die Umgrenzung der Krankheit vorgenommen, die wir als Ekzem kennen, so würde vielleicht a potiori diese Dermatose zu den trocknen Hautkatarrhen gezählt werden. Aber wir stehen nun einmal historisch in den Schuhen von Willan-Batemann, und der Name „Ekzem" ist seitdem zu eng, um je wieder getrennt werden zu können, mit dem Begriff des Bläschens verquickt. Mit anderen Dermatosen geht es aber nicht anders; wir kennen von der exquisit blasigen Krankheit Pemphigus einen trocknen Zustand: den Pemphigus foliaceus; die Trichophytie kann an der Oberfläche ebenso gut bloss Schuppen wie Bläschenbildung erzeugen; das Erythema multiforme Hebra hat seine feuchte Nebenform: den Herpes Iris. In allen diesen Fällen ist es längst gebräuchlich, a potiori der Krankheit nur einen bestimmten Stempel als den besonders typischen aufzudrücken, dem Pemphigus den bullösen Charakter u. s. f.

Nicht also darin sehe ich einen wichtigen Umstand, ob man eine oder die andere dieser Krankheiten lieber der Gruppe der feuchten oder der trocknen Hautkatarrhe zutheilt, sondern darin, dass man überhaupt durch Annahme dieser Gruppenbildung der natürlichen Verwandtschaft der anscheinend recht verschiedenen Oberhautaffectionen gerecht wird. Ebenso ist es von keinem Belang, ob die feuchten Katarrhe nach der wichtigsten Krankheit dieser Gruppe: Ekzematosen genannt werden. Wichtiger dagegen ist es, ob man die trocknen Katarrhe als Parakeratosen bezeichnet, da sich an diesen Namen eine histologische Bedeutung und eine Reihe von wissenschaftlichen Erörterungen knüpft.

Ursprünglich wurde der Begriff von Auspitz aufgestellt und sehr eng gefasst; speciell wurde er für die Auspitz'sche Psoriasis-Lichen-Gruppe geschaffen. Indem ich das Wesen der hier vorliegenden Verhornungsanomalie histologisch in einem abnormen Feuchtigkeitsgrade der verhornenden Uebergangsschichten sah, musste ich den Begriff der Parakeratose weiter fassen. Vordem hatten mich schon klinische Thatsachen veranlasst, ihn erheblich zu erweitern; jetzt musste ich erkennen, dass zwischen der Parakeratosis der Psoriasis und der der trocknen Ekzemformen kein wesentlicher Unterschied bestand. So stellten sich mir die „Parakeratosen" als trockne Gegenstücke an die Seite der feuchten Hautkatarrhe, wohl verstanden als „makroskopisch trockne". Die bei den feuchten Hautkatarrhen äusserlich sichtbare Feuchtigkeit ist bei ihnen auch wohl vorhanden, aber zurückgehalten, weil überhaupt geringer; sie tritt dagegen optima forma in der Anomalie der Verhornungsgrenze zu Tage. Bei der histologischen Durcharbeitung der der Psoriasis — wenn wir diese als Typus der Parakeratosen nun einmal festhalten — ähnlichen, mit Abschuppung einhergehenden Dermatosen wurde es nun aber weiter klar, dass das histologische Kriterium parakeratotischer Uebergangsschicht (Keratohyalinmangel, Erhaltung der Kerne, abnorme Feuchtigkeit) auch nicht hinreichte, um die sonst zusammengehörigen Dermatosen alle zu charakterisiren. Es gibt eben eine Reihe von sehr oberflächlichen, chronischen Hautentzündungen, die wohl einen abnormen Feuchtigkeitsgrad der Oberhaut erkennen lassen, der aber zu gering ist, um auch nur eine parakeratotische Uebergangsschicht zu schaffen. Er reicht nur hin, um der Hornschicht eine geringere Sprödigkeit, eine grössere Cohärenz zu verleihen und führt somit zu Schuppenauflagerungen auf anscheinend ganz oder nahezu normaler Uebergangsschicht. Auch hier liegt eine abnorme Verhornung, aber nicht die echte, ursprünglich in's Auge gefasste Parakeratosis vor. Diese Dermatosen (Pityriasis rubra pilaris, Lichen neuroticus, Lichen planus, Ichthyosis etc.) sind wohl trockne Hautkatarrhe, aber keine Parakeratosen im engeren Sinne. Dass auch bei ihnen eine abnorme Oberhautfeuchtigkeit latent ist, geht schon klinisch daraus hervor, dass die meisten gewisse feuchte Zustände (Ekzema ichthyoticum, Blasen bei Lichen planus, Nässen bei der Darier'schen Krankheit) theils regionär, theils zeitweise aufweisen können. Sollen wir nun diese „Hyperkeratosen" aus unserer Gruppe der trocknen Hautkatarrhe entfernen, der sie durch alle übrigen Symptome angehören, bloss weil sie die „Parakeratosis optima forma" nicht oder nur stellenweise zeigen? Ich denke: nein. Zwei Möglichkeiten liegen vor. Entweder wir erweitern den Begriff der Parakeratosis noch einmal zum Begriffe der „Verhornungsanomalie" schlechthin. Dann können wir die Gruppe der „Parakeratosen" weiter aufrecht halten. Oder — und dieses scheint mir das bessere — wir halten den Begriff der Parakeratosis für die genannte fundamentale Anomalie der Verhornungsgrenze in engerem Sinne fest und lassen denselben als Gruppencharakter fallen. Uns bleibt ja noch der allgemein verständliche und durchaus bezeichnende Name für diese Gruppe: trockne Hautkatarrhe.

Die Berechtigung, auch den Lichen planus an der Hand des Lichen neuroticus wieder in den Kreis der so geschaffenen Gruppe der trocknen Hautkatarrhe aufzunehmen, wird wohl aus der histologischen Schilderung hervorgehen. Ich verkenne aber dabei keineswegs, dass der Lichen planus von allen Dermatosen dieser Gruppe am meisten Analogien mit gewissen infectiösen Erkrankungen der Cutis aufweist — ein Problem für zukünftige Studien.

Zu den oberflächlichen Oberhautentzündungen gehören eigentlich noch zwei Erkrankungen: der oberflächliche Favus (Favus herpeticus) und die oberflächliche Trichophytie (sog. Herpes tonsurans squamosus und vesiculosus). Ich habe dieselben jedoch den tiefen Entzündungen der Oberhaut resp. den tiefen, folliculären Formen beider Pilzaffectionen angereiht, um den Zusammenhang mit diesen nicht zu stören.

α) Feuchte Hautkatarrhe.

Die Abtheilung der feuchten Hautkatarrhe ist auffallender Weise noch im Beginne des Studiums und doch ist sie gewiss an interessanten und lehrreichen, histologischen Befunden nicht ärmer als die Gruppe der trocknen Hautkatarrhe, welcher es an klinischer und histologischer Bearbeitung nie gefehlt hat. Bezeichnend in dieser Hinsicht ist die auffallende Armuth an Arbeiten über die Histopathologie des Ekzems, verglichen mit der grossen Anzahl von Arbeiten über Psoriasis. Es kommt aber noch hinzu, dass der in vielen Richtungen zu weite Ekzembegriff der Hebra'schen Schule bisher die Erkenntniss aller der mit Bildung von isolirten Bläschen und Krusten einhergehenden Affectionen, welche ich hier zum ersten Male als verschiedene Arten von „Impetigo" abhandle, erschwert und geradezu verhindert hat. Denn diese Affectionen wurden meist als „Ekzeme" diagnosticirt, wodurch weder sie selbst eine genügende Würdigung fanden, noch der Begriff des Ekzems eine Läuterung erfuhr. So wird mir denn die Aufgabe, nicht weniger als 8 Dermatosen in diesem Kapitel neu einzuführen und ich gebe damit nur eine Auswahl der als dahin gehörig von mir erkannten Affectionen, indem ich nur diejenigen von ihnen hier als Beispiele vorführe, welche mir histologisch ein besonderes Interesse zu verdienen scheinen. Ich hoffe aber, dass der Leser dieses Kapitels mit mir in dem Urtheile übereinstimmen wird, dass es in der ganzen Hautpathologie wenige Affectionen gibt, welche so lehrreich sind wie diese Impetigines. Hier ist einmal wirklich jenes Ideal der Histopathologie verwirklicht, welches verlangt, dass die histologische Untersuchung mit einem Schlage den ganzen klinischen Verlauf und die Aetiologie aufklärt. Hier sehen wir in fast allen Fällen den Infectionsträger selbst in innigem Connex mit dem Hautgewebe, dessen Reaction die klinischen Erscheinungen hervorruft und das Terrain, auf welchem diese Wechselwirkung stattfindet, ist klein genug, um dieselbe zuweilen in einem einzigen Schnitte vollkommen zu übersehen.

Hier gewinnen wir zunächst die Ueberzeugung, dass jedem anderen parasitären Organismus eine andere Gegenwirkung des Gewebes ent-

spricht und indem wir nun — die histologischen Daten im Bewusstsein — besser klinisch sehen lernen, drängt sich uns auch die Ueberzeugung von der absoluten Differenz der scheinbar so ähnlichen klinischen Krankheitsbilder auf. Ich stehe daher nicht an, jedem Forscher auf dem Gebiete der Hautpathologie vor allem das fruchtbare Studium der Impetigines ans Herz zu legen; denn hier bildet sich in kurzem der Blick für das, was an den klinischen Bildern wahrhaft pathologisch wichtig ist. Und ebenso empfehle ich ihr Studium jedem pathologischen Anatomen, denn nirgends überblickt er so klar und leicht die Genese der entzündlichen Processe.

Nachdem ich an verschiedenen Orten bereits betont habe, dass eigentlich keine einzige Affection und hier speciell keine einzige Entzündung genau in demselben Rahmen verläuft wie die andere, kann ich nicht missverstanden werden, wenn ich nun schliesslich doch die in dieser Abtheilung zusammengestellten Affectionen nach dem Charakter des Exsudates in wenige Gruppen bringe. Es geschieht nur der Uebersichtlichkeit wegen; je weniger Gruppen man schafft, desto mehr Gewalt thut man den einzelnen Affectionen an, welche in dieselben eingereiht werden. Am ehesten lassen sich noch einige Affectionen mit fast rein serösem und fast rein eitrigem Charakter in Gruppen zusammenbringen. Sehr verschieden unter sich sind dagegen diejenigen, deren Exsudat vorwiegend serös ist, aber im Verlaufe oder von vornherein Beimischungen von Fibrin und Leukocyten erhält. Um hier nicht zu viele Trennungen vornehmen zu müssen, habe ich aus den dahin gehörigen Dermatosen eine complexe Gruppe gebildet, die der leukoserösen und serofibrinösen Hautkatarrhe. Endlich bleiben noch jene Affectionen übrig, bei welchen das Exsudat von vornherein sehr reich an Fibrin und Leukocyten zugleich ist: die leukofibrinösen. Ich lege auf die Beibehaltung dieser Ordnung sehr wenig Werth, besonders da uns die nächste Folgezeit eine grosse Reihe neuer, hierhergehöriger Krankheiten kennen lehren wird, welche diese Gruppen vielleicht überbrücken oder zur Bildung neuer drängen.

a) Seröse.

Scabies, Krätze.

Die Krätzmilbe (Acarus scabiei) erzeugt auf der Haut einen feuchten Hautkatarrh, welchen ich den übrigen Katarrhen dieser Gruppe voranstelle, da die Verhältnisse hier wegen der Grösse des Parasiten sehr klar und übersichtlich liegen. Der scabiöse Katarrh kommt in zwei Typen vor; einmal mit akutem Ablauf der ein Bläschen vorstellenden Primäreffloreszenz, die gewöhnliche Scabies und dann in einer seltenen Form mit chronischem Ablauf der Primäreffloreszenzen — die sog. Scabies norvegica. Selbstverständlich kann trotz des akuten Verlaufes der Einzeleffloreszenz auch die erstere Form im ganzen chronisch verlaufen.

A. Scabies vulgaris.

Die Milben bohren zich zunächst schräge in die Hornschicht ein, bis sie die festere basale Hornschicht erreichen und dringen dann,

Eier und Fäces hinter sich lassend, oberhalb der basalen, also innerhalb der mittleren Hornschicht, parallel mit der Oberfläche weiter vor. Sie bilden auf diese Weise bis zu mehreren Centimetern lange, gerade oder etwas gekrümmte Gänge, deren Decke leistenartig über die Oberfläche der Haut vorspringt und in deren vorderstem, blinden, oft etwas angeschwollenem Ende die Milbe selbst zu finden ist. Die Milbe gräbt also nach des Bergmanns Ausdruck: Stollen, keine Schachte in die Oberhaut und diese befinden sich — entgegengesetzt der in den meisten Lehrbüchern vorgetragenen Ansicht — lediglich innerhalb der Hornschicht (Török). Ein Eindringen der Milben selbst in die Stachelschicht ist schon aus klinischen Gründen sehr unwahrscheinlich. Denn sässen die Milben, wie allgemein angenommen, in der Stachelschicht, so würden nicht bloss andauernde, erhebliche Schmerzempfindungen vorhanden sein, sondern es müsste sich auch stets Serum aus dem Milbengang auspressen lassen; ferner würden starke Entzündung, Nekrose der Stachelschicht in allen Fällen die unausbleibliche Folge sein. Dagegen harmoniren die wirklichen, klinischen Symptome: mehr oder weniger ausgesprochene Bläschenbildung unter dem Gange, stärkeres oder schwächeres periodisches Jucken, sehr gut mit der histologischen Thatsache, dass die Milbe in und von verhorntem Epithel lebt.

Die nächste Umgebung der Milbe, also die Wand des Milbenganges wird durch die zutretende Luft und den Druck von Seiten der Milbe trocken und hart, sodass der Gang nicht zusammenfällt, sondern in seiner Breite und Höhe ein ungefähres Maass des Milbenleibes bewahrt. Sein Boden ist bedeckt mit grossen braunschwarzen Fäcesballen und und den gewöhnlich quer zum Gange gelagerten Eiern, die von dem Hinterende der Milbe bis zum Ausgang des Ganges eine Reihe von progressiven Entwickelungsstadien erkennen lassen. Viele Gänge sind aber grossentheils oder vollständig frei von Eiern, während Scybala sich in jedem Gange finden. Diese eigenthümlichen Verhältnisse ermöglichen es dem Histologen in jedem Falle, auch bei klinischer Unsicherheit die Diagnose auf Scabies zu stellen oder letztere auszuschliessen.

Würden sich nun weiter keine Veränderungen durch die Einwanderungen des Acarus in der Haut zeigen als der Stollen der Hornschicht und die Verdichtung der Wandepithelien, so würde die Scabiesmilbe in die Klasse der Saprophyten zu versetzen sein. Aber es finden sich alsbald regelmässig in den lebendigen Theilen der Haut Reactionserscheinungen ekzemähnlicher Natur, welche die Einordnung der Scabies bei den feuchten Hautkatarrhen rechtfertigen.

In dem mildesten Grade kommt es nur zu einer Erweiterung der interepithelialen Saftspalten und einer leichten Anschwellung der Stachelzellen unterhalb des Ganges, die ausserdem von einer geringen Anzahl Leukocyten durchsetzt werden. Meistens erweitern sich jedoch im Bereiche der Körnerschicht und obersten Stachelschicht an einzelnen Stellen die Lymphbahnen zu interepithelialen Bläschen, die sich rasch nach abwärts und nach der Seite vergrössern, indem sie die übrige Stachelschicht verdrängen und komprimiren. Gewöhnlich sind diese

Bläschen daher von einem scharfen Contur und in die Länge gezogenen schmalen, aber sonst gesunden Stachelzellen umgeben. Sie enthalten zum Theil ganz klare Lymphe, die sich auf Alkoholschnitten feinkörnig, auf Osmiumschnitten netzförmig geronnen präsentirt und eine wechselnde aber nie bedeutende Menge von Leukocyten einschliesst. Eiterblasen unterhalb des Ganges bedeuten stets das Hinzukommen von specifischen Eitererregern. Bei längerem Bestande der Bläschen quellen auch einige Epithelien der Wandschicht und fallen in das Bläschen hinein, so besonders an dessen Gipfel direkt unterhalb der Hornschicht. Aber selbst von sekundärer Degeneration der Stachelzellen kann man kaum sprechen, so gering sind diese Veränderungen. Oberhalb der Bläschen ist die Körnerschicht gewöhnlich geschwunden und die basale Hornschicht gequollen. An dieser letzteren Stelle kommt es bisweilen sogar zur Bildung von kleinen Hornschichtbläschen, die dann zwischen dem Gange und den grösseren Bläschen der Stachelschicht sitzen. Unter solchen Umständen ereignet sich auch wohl ein Durchbruch der Bläschen in den Gang hinein, was eine Ueberschwemmung des letzteren mit Gewebssaft zur Folge haben muss. Die Bläschen der Stachelschicht können sich beträchtlich ausdehnen, die Hornschicht mit dem Gang buckelig in die Höhe, die basale Stachelschicht weit in die Tiefe treiben, so dass der Papillarkörper wellenförmig eingebuchtet wird. Aber nie überschreitet die Blase die Grenze der Cutis — etwa wie Eiterblasen — und nie wird ohne sekundäre Eiterinfection ihr Charakter ein eitriger, obgleich sich mit dem Alter derselben immer mehr Leukocyten in ihr und dem umgebenden Epithel anhäufen.

Wenn der Gang bei sehr dicker Hornschicht noch um eine grössere Anzahl von Hornzellenlagen von der basalen Hornschicht entfernt bleibt, findet man statt der Bläschenbildung in der Stachelschicht zuweilen überhaupt nur eine Quellung der Uebergangs- und basalen Hornzellen zu grossen homogenen Schollen. Wenn der Gang andererseits an einer Stelle einmal die Uebergangsschichten erreicht, pflegt er daselbst von einer Anzahl von Zellenlagen überkleidet zu sein, die auch gequollen, vergrössert und homogenisirt sind und in denen die einzelnen Schichten der Körnerzellen und basalen Hornzellen sich nicht mehr erkennen lassen. Diese Zone gequollener und durch Druck von oben komprimirter Uebergangsepithelien treten dann statt der basalen Hornschicht ein, um den Gang von der Stachelschicht sicher zu trennen.

Wo der entzündliche Process zur Bläschenbildung fortgeschritten ist, finden sich in der Cutis auch stärkere Veränderungen. Zunächst ein mehr oder weniger ausgesprochenes Oedem des Papillarkörpers, dessen Blutgefässe erweitert und dessen fixe Bindegewebszellen vergrössert und vermehrt sind.

An ihnen und den Endothelien der Blutgefässe sind Mitosen nachweisbar. Die zwischen den Bläschen befindliche Stachelschicht weist auch grössere Mengen von Leukocyten und — allerdings nur wenige — Mitosen auf.

Nach diesen Befunden ist die gewöhnliche Scabies als der Typus

eines Bläschenkatarrhs der Haut aufzufassen. Der verursachende Parasit hält sich fern von den Veränderungen der Stachelschicht auf, aber noch unbekannte Produkte desselben dringen in die letztere ein. Es ist nicht nöthig, anzunehmen, dass diese bis zu den Gefässen dringen und diese schädigen, und nun erst rückwärts das Exsudat der geschädigten Gefässe in der Nähe des Parasiten die Bläschen erzeugt. Die betreffende Substanz braucht eben nur chemotaktische Wirkungen in hohem Grade auf das Blutserum und in geringem auf Leukocyten auszuüben, so ist die Anlockung desselben bis in die Nähe des Parasiten erklärt und ebenso die gewöhnliche Lokalisation der Bläschen dicht unterhalb der Hornschicht, da das Exsudat hier zuerst ein Hinderniss findet. Für eine reine, unkomplicirte Chemotaxis spricht auch der geringe Grad von Gefässerweiterung, der den Entzündungsprocess zu begleiten pflegt. Aehnliche Verhältnisse wie hier: Sitz des Parasiten in der Horn- oder Uebergangsschicht, chemotaktische Wirkungen auf den Papillarkörper, dessen Lymphe und Wanderzellen, haben wir bei allen Oberhautkatarrhen zu konstatiren.

Eine Frage von ebenso grossem theoretischen wie praktischen Interesse ist es, welcher Art die grösseren serösen oder eitrigen Bläschen sind, die bei längerem Bestande der Scabies, hauptsächlich bei sonstiger Unreinlichkeit, fast regelmässig auftreten. Der letztere, begünstigende Umstand sowie ihre Verschiedenheit und die Thatsache, dass derartige Bläschen auch in einzelnen Fällen fehlen können, sprechen für ihre Entstehung durch sekundäre Infection mit Mikroorganismen. Doch kann hier erst die mikroskopische Untersuchung Aufschluss geben. Ich habe daher in einem Falle von Scabies 2 grössere Bläschen von der Hand exstirpirt, welche beide unmittelbar neben Gängen von Milben sassen; eine war durchscheinend, die andere grössere, gelblich und undurchsichtig, schien ein weiteres Stadium der ersteren zu repräsentiren. Diese letztere bestand aus einer reinen, subcornealen Eiterblase, über deren Centrum ein Riss in der Hornschicht sich befand. In demselben waren zahlreiche Staphylokokken, die sich von hier nach allen Seiten an der Unterseite der Hornschicht, zwischen dieser und dem Eitertropfen ausbreiteten. Der letztere war ganz frei von Kokken, speciell fanden sich nirgends Leukocyten, die Kokken aufgenommen hatten. Das Bläschen war von dicht gedrängten Leukocyten vollkommen ausgefüllt, ohne irgend welche Vermischung mit serösem oder fibrinösem Exsudat. Die zur Seite und nach unten gedrängte Stachelschicht war vollständig normal bis auf die Compression; nirgends waren Gruppen von Stachelzellen abgelöst und in das Bläschen hineingefallen. Es handelte sich mithin um eine ganz typische Impetigo staphylogenes. Zu meiner Ueberraschung ergab nun das dicht daneben aufgeschossene zweite Bläschen einen ganz anderen Befund. Auch hier bestand ein subcorneales Verdrängungsbläschen, aber es war nicht lediglich von Leukocyten erfüllt, sondern grösstentheils von Serum und fibrinösen Gerinnseln, abwechselnd mit zahlreichen Gruppen von Leukocyten. Auch hier communicirte genau oberhalb des Centrums des Bläschens ein Riss in der Hornschicht mit

dem Bläscheninhalt, aber derselbe war nicht mit Staphylokokken, sondern mit Morokokken erfüllt. Diese breiteten sich denn auch nicht unterhalb der Hornschicht aus, sondern vermischten sich mit dem Inhalt des Bläschens und gelangten so auch auf den Grund desselben; dabei waren sie überall in der Form von Dipplokokken in den Leukocyten zu finden, oft sogar in grossen Mengen. Dementsprechend war auch die umgebende Stachelschicht erweicht, von weiten, mit Leukocyten und Serum erfüllten Spalten durchsetzt und auch die Hornschicht der Decke liess einen schwächeren Grad von Auflockerung erkennen. Genug, hier lag ein typisches, akutes Ekzembläschen vor.

Beide Bläschen zeigten übrigens darin sich vollkommen gleich, dass sie nicht direkt mit dem Gange der Milbe communicirten, sondern dass letzterer seitlich über sie, aber getrennt von ihnen hinwegzog. Hiernach ist nur die eine Erklärung berechtigt, dass beide Bläschen beim Kratzen der betreffenden Gänge von der Patientin eingeimpft waren, und zwar das eine mit Staphylokokken, das andere mit Morokokken.

Nach diesem ersten Befunde über postscabiöse Bläschen ist es schon fraglos, dass dieselben in allen Fällen verschiedener Natur sein werden und dass es sich im allgemeinen wohl stets um sekundäre Infectionen handeln wird, die der Scabiöse sich beim Kratzen zuzieht. Dass oft während einer Scabies von längerem Bestande sowohl echtes chronisches Ekzem sich einnistet, wie Furunkulose, welche beide die Scabies bei regelrechter Behandlung der letzteren überdauern, ist ja auch ein alter klinischer Erfahrungssatz. Ob eine Infection der echten Scabiesbläschen mit Mikroorganismen durch die Milbe selbst auf dem Wege des Milbenganges und damit ihre Umwandlung in grössere Bläschen und Pusteln vorkommt, muss künftige Untersuchung lehren.

B. Scabies norvegica.

Hierunter versteht man eine Modification des Scabiesprocesses, bei welcher statt des acuten Bläschenkatarrhes eine chronische Veränderung der Oberhaut, Proliferation der Stachelschicht und Bildung schilderartiger Hornplatten stattfindet. Sie setzt eine lange ungestörte Thätigkeit der Milben und daher entweder eine geringere Sensibilität des betreffenden Individuums oder eine geringere reizende Eigenschaft der Parasiten voraus, vielleicht beides.

In diesen Fällen*) findet man die Milben ebenfalls nur in der Hornschicht, aber die letztere ist hochgradig verdickt und nicht von einfachen Stollen, sondern von einem complicirten Gangsystem durchsetzt. Die meisten Gänge laufen schräge oder nahezu horizontal und zwar etagenweise übereinander, sie sind aber ausserdem überall von Seitengängen durchbrochen und in Verbindung gebracht. Die jüngsten Gänge befinden sich direkt über der basalen Hornschicht, die ältesten in der Endschicht; alle bilden zusammen ein communicirendes Höhlensystem, in dem vereinzelte erwachsene Milben, eine grössere Anzahl

*) Die betreffenden Präparate verdanke ich Herrn Dr. Riehl.

von Eiern und dem Alter dieses Bergwerks entsprechend eine Unmasse Fäces angetroffen werden. Während bei der gewöhnlichen Form der Scabies die aus den Eiern schlüpfenden jungen Milben aus dem mütterlichen Gange heraus auf die Oberfläche der Haut kriechen und sich in der Nähe von neuem einzugraben suchen, bohren die jungen Milben hier, ohne erst die Oberfläche der Haut aufzusuchen, sich seitlich in die Hornschicht ein, wo sie noch normale Hornsubstanz finden. Die Epithelien, welche zum Aufbau dieser dicken Krusten dienen, werden reichlich von der Stachelschicht geliefert, welche bedeutend hypertrophisch ist und viele Mitosen aufweist. Der Papillarkörper zeigt ebenfalls Symptome chronischer Reizung in dem Reichthum an grossen Bindegewebszellen, besonders an Blutgefässperitelien. Wie die gewöhnliche Form der Scabies den Typus eines feuchten Hautkatarrhs, so stellt die Scabies norvegica den Typus der trockenen Oberhautkatarrhe dar. Wir werden beim Ekzem der Haut ebenfalls feuchte und trockne Formen zu unterscheiden haben, eine Differenz, die, wie die Scabies lehrt, durchaus nicht nothwendig gegen die ätiologische Einheit spricht.

Literatur.

Lehrbücher von Kaposi, Ziemssen **(Geber)**.
Bergh, Ueber Borkenkrätze. A. A. 1874.
Török, Zur Anatomie der Scabies. Mon. 1889. Bd. 8. S. 360.

Impetigo serosa, einfach seröses Bläschen.

Ein Mädchen von $1^1/_2$ Jahren erkrankte vor einigen Wochen an einer Bläschenaffection. Die Bläschen befielen hauptsächlich die obere Hälfte des Gesichtes, sodann den behaarten Kopf, Wange, Kinn und Inguinalgegend und hatten eine gewisse Aehnlichkeit mit Vaccinebläschen.

Diese Blasenaffection stellt den denkbar einfachsten Typus einer subcornealen Phlyctaene dar. Das Bläschen ist einkämmerig und die Hornschicht bildet die Blasendecke, die herabgedrängte Stachelschicht Grund und seitliche Begrenzung der Blase. Der Inhalt besteht aus (durch den Alkohol geronnenes) Serum ohne Fibrinbeimischung, ohne ein einziges weisses Blutkörperchen, ohne abgelöste Epithelien. Während also die Form des Bläschens an die staphylogene Impetigo erinnert, besteht der Inhalt hier aus reinem Serum, dort fast lediglich aus Leukocyten. Wie bei der Impetigo staphylogenes findet man die verursachenden Organismen am Scheitel der Blase, direkt unterhalb der Hornschicht; aber es sind nicht die gewöhnlichen Staphylokokken, sondern andere jodfeste Kokken, welche durch Schleim zusammengehalten, glatte, wohl abgerundete Ballen bilden. Ein solcher Ballen findet sich genau unter dem Centrum der Blasendecke und unmittelbar neben dem obersten Theil eines Schweissporus, dessen oberste beide Windungen mit den Kokken erfüllt, von dem übrigen Gange abgerissen und mit der Blasendecke in die Höhe gehoben sind: Es liegt hier also der sehr seltene Fall einer Infection durch den Schweissporus vor.

Offenbar ist eine solche nur durch Mikroorganismen möglich, welche gegen die stark saure Reaction des Schweissporus unempfindlich sind.

Der vollständige Mangel an Leukocyten und die fehlende Zerstreuung der Kokken und Aufnahme derselben durch Leukocyten unterscheidet dieses Bläschen auch von den akuten Ekzembläschen, mit denen sie durch die Menge exsudirten Serums Aehnlichkeit haben.

Die Cutis unterhalb des Bläschens ist vollständig normal, die Blutgefässe sind kaum merklich erweitert. Der Papillarkörper ist bis auf die Abplattung unterhalb der Blase ebenfalls normal, ebenso das umgebende Epithel. Es handelt sich um einen rein serotaktischen Process, der sich in der Oberhaut abspielt.

Impetigo protuberans.

Frau L., 65 Jahre alt, bis dahin hautgesund. Vor 6 Wochen traten am linken Handrücken rothe Papeln und Bläschen auf, die sich langsam über den linken, dann den rechten Arm, die Beine, Hinterbacken, den Nacken, Hals und schliesslich in der letzten Woche etwas auf die Wangen verbreiteten, ohne irgendwo spontan abzuheilen. Der Rumpf ist bis auf ganz wenige Bläschen frei. Alle Efflorescenzen jucken sehr stark. Die Bläschen sind von 1 mm Durchmesser und verwandeln sich zum Theil nach mehrtägigem Bestande in kleine erhabene, braune Krusten, welche lange bestehen, ohne abzufallen. Die meisten jedoch entwickeln sich weiter, erhalten einen rothen Hof, welcher stark, bis zu 3—4 mm Grösse und 1—2 mm Höhe anschwillt. Die auf dem Gipfel der dunkelgefärbten bläulichrothen Papeln sitzenden Bläschen trocknen, ohne sich zu vergrössern, zu einer dünnen Kruste ein; aber nach längerem Bestande schiessen unter dem peripheren Rande der Kruste secundäre, bläschenförmige Protuberanzen hervor, welche $^1/_2$—1 mm Durchmesser besitzen, die centrale Kruste etwas überragen, dickschalig und gelblich durchscheinend sind. Meist erscheinen gleichzeitig 2, 3 oder 4 solcher Randbläschen, welche, ohne zu confluiren, die Kruste umgeben und selbst wieder von dem rothen Rand der Papel umgeben sind. Sehr häufig finden sich vier bläschenartige Protuberanzen, die, genau im Viereck um die centrale Kruste angeordnet, der ganzen Papel ein viereckiges Aussehen verleihen. Die Papel bedeckt sich allmählich mit einer etwas grösseren Kruste von sehr unregelmässiger Form. Der Inhalt der Bläschen ist klar und gelb; er enthält wenig Fibrin und gar keinen Eiter. Alle Papeln und Bläschen sind scharf conturirt, haben keine Neigung zu confluiren und sind von auffallender Resistenz und Dauer. Sie sind gleichmässig dicht über die befallenen Körpertheile ausgesät, ohne sich an die Follikel der Haut zu binden.

Die histologischen Befunde bei dieser Art der Impetigo sind ebenso eigenthümlich wie die klinischen. Der Unterschied zwischen dem primären, centralen Bläschen und den randständigen, bläschenartigen Protuberanzen tritt hier noch viel schärfer hervor. Das erstere ist ein seröses, wenige Leukocyten und Fibrinfäden enthaltendes, subcorneales Bläschen. Dasselbe buchtet die Stachelschicht sehr weit nach unten aus und verdünnt die gestreckten Stachelzellen auf's äusserste, sodass bei länger bestehenden Bläschen Lücken im Blasenboden auftreten, durch welche der Bläscheninhalt und der ödematöse Papillarkörper frei communiciren. Die aus der Hornschicht bestehende, von Fibrin und Leukocyten in mässiger Menge durchsetzte Blasendecke ist dagegen nicht emporgewölbt, sondern flach ausgespannt, sehr fest und man begreift, dass die Randbläschen später sich über die dellenartig vertiefte, centrale Kruste erheben. Sie enthält eine grosse Menge von Kokken

einer bestimmten Art, welche zumeist grosse, abgerundete Haufen bilden. Die Kokken sind klein, 0,6—0,7 μ, kugelrund, ohne deutliche Hülle; die Haufen zeigen aber doch ein regelmässiges Korn. Die inneren Kokken in den grösseren Haufen und die in den äusseren Theilen der Kruste sind z. Th. doppelt so gross, 1—2 μ und als Doppelkokken, in Klebetheilung begriffen, zu betrachten. Die Stachelzellen, welche zur Seite gedrängt die Umgebung des Bläschens bilden, zeigen keine degenerativen Veränderungen, sondern nur ein weit verbreitetes interspinales Oedem, welches in unmittelbarer Nachbarschaft des Bläschens nahe der Hornschicht hier und da zur Bildung kleiner, epithelialer, mit Serum und Leukocyten erfüllter Hohlräume führt. Auch der Papillarkörper unterhalb des primären Bläschens zeigt ein bedeutendes Oedem, welches sich nicht bloss durch die Erweiterung der Saftspalten, sondern durch die ödematöse Quellung und Abrundung der Bindegewebszellen kundgibt. Die meisten rundlichen Zellen, welche den zur Fläche ausgeglichenen und dellenartig eingebuchteten Papillarkörper unterhalb des Bläschens erfüllen, sind solche in situ abgerundete Spindelzellen und keine Leukocyten, die man bei guter Färbung sehr leicht von ihnen unterscheiden kann und welche bei diesem Processe überhaupt nur eine untergeordnete Rolle spielen.

Ein ganz anderes Bild liefern die bläschenähnlichen Protuberanzen, welche einige Zeit später unter vielen Krusten hervorbrechen, nachdem vorher der Bläschengrund durch entzündliches Oedem stark angeschwollen war. Es sind dieses nämlich keine eigentlichen Bläschen, welchen Begriff wir für exsudativ entstandene Hohlräume im Epithel festhalten, sondern kolossal vergrösserte und z. Th. in wirkliche seröse Höhlen verwandelte, ödematöse Papillen. Man findet hier also umgekehrt die suprapapillare Stachelschicht nach aufwärts gedrängt und verdünnt, die interpapillaren Leisten zu dünnen Pfeilern komprimirt und concav ausgebuchtet. Das Bindegewebe der zu grossen, runden Kolben angeschwollenen Papillen ist vollständig aufgefasert und die feinen restirenden collagenen Fasern sind schwer von den Balken des geronnenen serösen Exsudates zu trennen, welche dieses Pseudobläschen durchziehen. Besonderes Interesse besitzen die Bindegewebszellen des ödematösen Papillarkörpers. Sie sind sämmtlich kugelrund und zeigen vielfach 2, 3 und mehr dicht zusammenliegende, ovale, mit Ausbuchtungen versehene, grosse, blasse Kerne. Das körnige Protoplasma ist aus ihnen herausgeschwemmt und haftet hier und da in Form dunkelblauer (bei der Methylenblau-Orceinfärbung) Körnchen an ihrer Peripherie. Das Spongioplasma ist im allgemeinen durch das Oedem der Zelle auseinander getrieben zu einem Netz von grossen, runden Maschen. Oft ist dasselbe ganz hell, fast ungefärbt und die Zelle macht dann den Eindruck eines runden, bloss aus kugligen Maschen bestehenden Drahtkorbes, welches den facettirten, von allen Seiten eingedrückten Kern enthält. An anderen Zellen ist noch ein Theil der Maschen von blassem, wenig gefärbtem, körnigem Protoplasma erfüllt. Wieder andere zeigen die endliche Auflösung auch des Spongioplasmas an der Peripherie der Zelle, indem hier nach allen

Seiten feine Fäden wie abgerissen flottiren, so dass die sich verkleinernde Zelle ihren vorher scharfen Contur völlig verliert. An der unteren Grenze der ödematösen Papillen kann man andererseits den allmäligen Uebergang der grossen Spindelzellen mit stark ausgebildetem Spongioplasma in die beschriebenen ödematösen Zellen gut stüdiren; zuerst werden die Ausläufer der Zellen eingezogen; die letzteren runden sich ab und schwellen an, indem jede einzelne Masche des Spongioplasmas kugelig aufgetrieben wird, werden schwächer tingibel und schliesslich ganz durchscheinend.

Die elastische Substanz fehlt ganz in den ödematösen Papillen, das collagene Gewebe wird aufgefasert und schwindet an einigen Stellen derart, dass man wirkliche, nur mit Serum gefüllte Hohlräume vor sich hat. Leukocyten sind in spärlicher Anzahl in derselben vorhanden, kenntlich an dem homogenen Protoplasma und den kleeblattartigen Kernen. Eine sehr merkwürdige Umwandlung erleiden die vereinzelt vorkommenden Mastzellen; sie werden auch kugelrund und durchscheinend und sind nur noch (bei Methylenblaufärbung) an ihrer rothen Farbe zu erkennen. Dieselbe haftet jetzt aber zum grössten Theile nicht mehr an den specifischen Körnchen, sondern ist diffus in dem ödematösen Zellenleibe verbreitet und zum Theile ausgewaschen. Nur einzelne wohltingirte Körnchen bleiben zurück. Das Oedem führt mithin auch zur Auflösung der Mastzellenkörnung.

Dieses papillare Oedem erstreckt sich nun, je nach dem Alter und der Grösse der Papel, verschieden weit nach der Seite und ergreift 1, 2—6 Papillen. Die periphere Zone, welche den bläschenförmigen Protuberanzen entspricht, ist dann erheblich breiter als das centrale Bläschen. Aber auch dieses dehnt sich mit zunehmender Vergrösserung der Papel in die Breite und Tiefe aus und zwar in ganz charakteristischer Weise, eine Ausbreitung, welche der klinisch wahrnehmbaren Vergrösserung der Kruste entspricht. Wo sich nämlich das centrale Bläschen seitlich vergrössert, geschieht es nicht durch Einbruch in die aus der Verflüssigung der Papillen entstandenen Höhlen, sondern durch eine neue interepitheliale Höhlenbildung oberhalb der verflüssigten Papillen in der vorher verdünnten und komprimirten Stachelschicht. Diese kleinen Seitenhöhlen vergrössern sich und verschmelzen schliesslich mit dem centralen, primären Bläschen, welches daher seitlich nur an der Oberfläche weiter um sich greift. Soweit dasselbe geschieht, bildet sich wieder eine fibrin- und leukocytenhaltige Kruste, welche mit der alten Kruste verschmilzt. Darüber hinaus schreitet aber die Krustenbildung nicht fort, so stark das Oedem auch noch seitlich davon ausgebildet sein mag und so bläschenartig diese peripheren Buckel auch aussehen; über dem lediglich papillaren Oedem mit auf's äusserste verdünnter Oberhaut bildet sich keine Kruste. Die bleibend centrale Lage und das unregelmässige Fortschreiten der Kruste ist daher leicht verständlich.

Auch in die Tiefe vergrössert sich das centrale Bläschen, hier aber, indem der hochgradig ödematöse Papillarkörper vollständig mit dem Bläschen verschmilzt. Nur bei guter Collagenfärbung kann man

noch die Grenze nachweisen, bis wohin der gelockerte Papillarkörper reicht, und nur eine gute Protoplasmafärbung lässt einzelne Gruppen von Epithelien erkennen, welche den untersten Saum des früheren Bläschens andeuten. In diesem älteren Bläschen finden sich nun auch grössere Mengen von Leukocyten an, die Epithelreste im Bläschen werden ausgewaschen und sind nur schwach tingibel. Die Kokken sind soweit nachweisbar, als die Krustenbildung reicht.

Die so charakteristische, vollkommen ausgebildete Papel mit Krusten und Randbläschen besteht also der Hauptsache nach aus dem maximal durch Oedem aufgetriebenen Papillarkörper, welcher im Centrum ein Verdrängungsbläschen trägt. An dasselbe schliessen sich seitwärts im Epithel durch Zellenbalken geschiedene Nebenbläschen und soweit diese gehen, ist die Efflorescenz von einer festen, dünnen, kokkenhaltigen Kruste bedeckt. Unter dieser hervor bricht aber seitlich ein ganz absonderlich starkes, papillares Oedem, durch welches die Peripherie der Papel an umschriebenen Stellen wallartig in die Höhe gehoben wird (Protuberanzen). Hieraus erklärt sich die dicke Decke und der Mangel an Neigung zur Confluenz, durch welche sich diese Protuberanzen von den wallartigen, echten Randbläschen anderer Impetigines unterscheiden. Die geringe Betheiligung von Leukocyten und fibrinöser Gerinnung macht sich auch histologisch geltend. Es handelt sich um eine sehr interessante Form seröser Oberhautentzündung mit besonderer Betheiligung des Papillarkörpers.

Pemphigus.

Unter Ausschluss des sog. „Pemphigus vegetans“ (Erythema bullosum vegetans), des sog. „Pemphigus conjunctivae“, des sog. Pemphigus pruriginosus (Hydroa), des sog. Pemphigus circinatus, confertus, gyratus (sämmtlich: Fälle von Erythanthema bullosum), des sog. „Pemphigus syphiliticus“ (bullöses Syphilid), des sog. „Pemphigus leprosus“ (bullöses Neuroleprid), des sog. „Pemphigus neuriticus und hystericus“ (Blaseneruptionen in Folge von Nervenentzündungen und Verletzungen, von Hysterie) und endlich der von Einigen mit dem Pemphigus acutus neonatorum identificirten Impetigo contagiosa — verstehe ich unter Pemphigus: nur diejenigen bullösen Erkrankungen, bei welchen auf nicht gerötheter oder mässig gerötheter Haut wasserhelle, nicht eiterige Blasen an den verschiedensten Körperstellen in unregelmässiger Folge vereinzelt oder in periodisch sich wiederholenden allgemeineren Ausbrüchen, aber auch dann ohne Bildung charakteristischer Gruppen, Kreise oder Ringe, höchstens regionär gehäuft und symmetrisch, rasch unter auffallend geringen, subjectiven Empfindungen aufschiessen.

Vorhergehende Erythantheme an Stelle der Blasen, angiogene Symmetrie, angiogene Gruppirung, stärkere Schmerzen oder Jucken, primär eitriger Inhalt der Blasen schliessen die Pemphigusdiagnose aus. — Die Definition umfasst nicht eine Blasenkrankheit, sondern eine kleine Gruppe, deren Glieder in Bezug auf die Efflorescenzen sich sehr ähnlich sind, in Bezug auf Dauer und Schwere der Erkrankung dagegen bedeutend differiren. Wahrscheinlich sind sie sämmtlich parasitärer Natur und beruhen, nach der Differenz der klinischen Erscheinungen zu urtheilen, auf Invasion verschiedener Organismen.

Es gehören hierher:

A. Pemphigus acutus benignus afebrilis.
B. Pemphigus acutus malignus febrilis.
C. Pemphigus chronicus mit seinem malignen Ausgang in „Pemphigus foliaceus“.

A. Pemphigus acutus benignus afebrilis.

Eine ohne Fiebererscheinungen auftretende, in kurzer Zeit grössere Theile des Körpers befallende Eruption wasserheller Blasen von Erbsen- bis Linsengrösse und darüber, deren Inhalt sich nach einigen Tagen trübt, aber dann, ohne eitrig zu werden, rasch wieder eintrocknet. Bei Erwachsenen selten, tritt diese Form bei Neugeborenen epidemisch auf und wird dann auch auf ältere Personen durch Ansteckung übertragen. Von der bei Kindern niederer Stände so häufigen endemischen Impetigo vulgaris unterscheidet sich dieser Pemphigus acutus durch die grössere Dicke der Blasendecken, den beträchtlichen wasserklaren Inhalt und längeren Bestand der Blasen, die dünneren und helleren, fibrinarmen Krusten, die geringere Hyperämie des Blasengrundes und endlich den Mangel der für diese Impetigines charakteristischen Topographie, der fehlenden Prädilection für unbedeckte Körperstellen. Weniger gut abgrenzbar ist bis heute der epidemische Pemphigus neonatorum von der epidemischen Impetigo contagiosa, wie denn auch auf die bekannte Wittower Epidemie der letzteren in Skandinavien mehrere Epidemien von epidemischem Pemphigus neonatorum unmittelbar folgten. Hier kann erst die bakteriologische Untersuchung die Krankheitsbilder sicher trennen lehren.

Ebenso schwierig ist die Abgrenzung des akuten fieberlosen Pemphigus von gewissen bullösen, pemphigusähnlichen, fieberlos verlaufenden Ausschlägen bei Kindern, welche durch ihre Recidive an den chronischen Pemphigus der Erwachsenen erinnern und angrenzen. Ich habe anhangsweise den anatomischen Befund eines solchen infektiösen, Jahre lang für Pemphigus erklärten Exanthems von einem Kinde unter dem Namen: Pemphigoides Exanthem gegeben.

Die Anatomie dieser Pemphigusform ist noch zu schaffen und es werden in Rücksicht auf das Befallenwerden der Neugeborenen die eventuellen Differenzen der Affection in der Haut der verschiedenen Lebensalter besonders zu beachten sein.

B. Pemphigus acutus malignus febrilis.

Unter Allgemeinerscheinungen (Fieber, Erbrechen, Kopfschmerzen, Somnolenz, Delirien) treten am ganzen Körper zerstreute, kleinere und grössere, wasserklare Blasen auf, deren Inhalt sich zuweilen trübt und nach deren Platzen fast epithellose, schlecht überhornende, nässende Flächen zurückbleiben. Den Blasen gehen in manchen Fällen geröthete, juckende oder brennende Flecken voraus. Dieser Umstand, welcher auf eine embolische Entstehung hinweist, sowie die Mitbetheiligung des Gesammtkörpers und der gefahrdrohende Zustand (ich habe einen Fall in weniger als einer Woche letal endigen sehen), stempeln den febrilen akuten Pemphigus zu einer allgemeinen (septischen) Erkrankung mit vorwiegender Betheiligung der Haut, d. h. zu einer Art akuten Exanthems (Senator). Der septischen Periode der Krankheit kann eine rein epidermatische, fieberlose vorhergehen.

Es wäre wünschenswerth, diese Form (Febris bullosa der alten Autoren) ganz aus der Pemphigusgruppe zu entfernen; man hätte dann wenigstens nur fieberlose, reine Hautkrankheiten unter dem Begriffe Pemphigus zusammengefasst. Diese Erkrankung würde sich dann der Pustulosis staphylogenes und Phlyctaenosis streptogenes (s. diese) als eine besondere Art von Phlyctaenose anreihen.

Von dieser Affection liegt aus neuester Zeit eine anatomische Untersuchung von Bücklers vor von einem Falle, welchen Bleibtreu klinisch bearbeitete. Eine prall gefüllte, frische Blase erwies sich auf dem Schnitte als einkämmrig und durch Abhebung der Hornschicht entstanden, an der noch Reste der Stachelschicht hafteten. Die Stachelschicht der Umgebung war ödematös und im Bereich der Blase, wo sie den Blasenboden bildete, ausserdem zerklüftet und von Leukocyten durchsetzt. Auffallend war der Mangel an Zellinfiltration im Corium; nur um die Papillargefässe waren die Kerne vermehrt. An

der Blasendecke und in der Stachelschicht des Blasenbodens fanden sich massenhaft eingelagert Kokken in Haufen von 3 bis 15 und mehr, selten lagen sie einzeln. Sie waren theils von der Grösse der gewöhnlichen Staphylokokken, theils grösser, etwa wie Gonokokken. In einer zweiten Effloreszenz, welche der Blasendecke beraubt war, fanden sich ausser von aussen eingedrungenen Saprophyten die gleichen Kokken im Blasenboden und einzelne in den Lymphspalten der Cutis.

Claessen, welcher die Organismen desselben Falles züchtete, vermuthet als Infectionsträger einen Diplococcus, welcher „mit geringen Abweichungen dem von Demme's Fall" glich. Derselbe zeigte jedoch eine respektable Grösse von 1,8—3,0 μ. (allerdings im hängenden Tropfen), während Demme unter den Organismen seines Falles gerade einen kleinen Diplococcus von 0,8—1,4 μ. beschuldigt. Da der Demme'sche Fall wohl der bisher am genauesten bakteriologisch untersuchte ist, sei von demselben noch angeführt, dass die Diplokokken auf Agar nach 36 bis 48 Stunden einen milchweissen, kreissrunden, tropfenähnlichen Belag bildeten, der sich erst concentrisch ausdehnte, dann durch Verschieben kolbenförmiger Prominenzen zu einer crèmefarbenen Rosette entwickelte. Die Diplokokken waren für Meerschweinchen pathophor, erzeugten aber keine Blasenaffection.

Auf die übrigen Bakterienbefunde beim Pemphigus acutus febrilis braucht noch weniger eingegangen zu werden.

C. Pemphigus chronicus.

Wasserhelle Blasen, die an allen Körpertheilen anscheinend regellos, bald vereinzelt, bald schubweise, mit oder ohne längere Pausen aufschiessen. Die Eruption kann Monate währen und dann definitiv heilen oder mit unbestimmten Recidiven Jahre lang, selbst Jahrzehnte andauern. Nicht die Dauer und nicht die Menge der Blasen bestimmt die Prognose, sondern der eventuelle Eintritt einer tiefgehenden Hauterkrankung, der stets bösartige Uebergang in den sog. Pemphigus foliaceus, bei welcher die Haut in ihrer ganzen Dicke betheiligt ist und die Porosität der Epitheldecke es nicht mehr zur Blasenbildung kommen lässt, sondern nur zu flächenhaften Abschuppungen. Von weit geringerer Bedeutung ist das Auftreten papillärer Excrescenzen an den Contactstellen, wenn daselbst Blasen längere Zeit bestanden haben. Diese Fälle dürfen nicht mit dem Erythema bullosum vegetans verwechselt werden (sog. Pemphigus vegetans), einer Erkrankung eigener Art (s. auch deren vollkommen abweichende Histologie). Der Pemphigus beginnt manchmal oder führt zu Blasen im Munde und an der Conjunctiva, eine ebenfalls bedeutungslose Complication, die nicht zur Diagnose eines sog. Pemphigus conjunctivae (einer mit Verödung des Conjunctivalsackes, Leukom der Cornea und Blindheit endenden, eigenthümlichen Augenerkrankung) verleiten darf.

Selbstverständlich sind die bisherigen Angaben über Histologie des Pemphigus, da dieselben sich auf die verschiedensten Blaseneruptionen beziehen, kaum zu verwenden, mit Ausnahme der Auspitz'schen Darstellung, da dieser Autor einen ganz bestimmten, engeren klinischen Pemphigusbegriff aufstellt: Rasch auf anscheinend normaler ohne vorhergehende Flecken- und Papelbildung aufschiessende Blasen, an deren Basis wohl eine geringe collaterale Fluxion, aber kein entzündlicher Zustand vorhanden ist. Auspitz findet hier — ähnlich wie Haight — den Sitz der Blase unterhalb der Hornschicht an Stelle der Ueber-

gangsschichten und den Boden der Blasen aus in die Länge gezogenen, von Spalten durchsetzten Stachelzellen gebildet, aber keine Bildung eines durch Colliquation entstandenen Maschenwerkes. Nur spricht er von einer „völligen Zertrümmerung der Stachelschichtelemente“ und erklärt die Entstehung der Blasen durch eine präexistente „kachektische Beschaffenheit des Epithels“, eine Auffassung, zu deren Annahme ihn die Rapidität der Blasenentstehung und der Mangel an Entzündungserscheinungen veranlasste. Auch lässt Auspitz an den von ihm näher charakterisirten Blasen nur eine Blutüberfüllung der Capillaren, keine zellige Infiltration um die Gefässe, überhaupt keine primäre und besonders keine entzündliche Veränderung des Papillarkörpers zu. Es handelt sich nach ihm bei seinem Pemphigus um „eine Wachsthumsanomalie der Epidermis, welche sich durch mechanische Loswühlung der jüngeren Epidermisschichten in Form von matschen, wenig entzündliche Reaktion zeigenden Blasen oder in nicht deutlich umschriebenen, flächenartig ausgedehnten Bezirken (als Pemphigus foliaceus, Cazenave) kundgibt“. Immerhin lässt Auspitz für andere Blasenbildungen, so für sein „Erythema bullosum neuriticum“, einen gemischten Charakter zu; bei ihnen soll die Blase theils „entzündlicher“, theils „akantholytischer“ Natur sein. So wichtig und werthvoll die von Auspitz zum ersten Male vorgenommene Trennung der Pemphigusblasen von den colliquativen Bläschen und Pusteln einerseits, von den angioneurotischen Blasen (Herpes Iris und bullöse Erytheme) andererseits war, so geht er doch in der Annahme einer kachektischen Beschaffenheit und demgemäss einer Zertrümmerung der Stachelschicht über die thatsächliche Grundlage hinaus.

Weyl schliesst sich Haight und Auspitz in Bezug auf den Sitz der Blase an, während Gustav Simon eine totale Ablösung der ganzen Oberhaut (ähnlich wie es bei der Hydroa gravis der Fall ist) mit Abreissen der Haarbalgtrichter angenommen hatte. Kaposi ist Vertreter des anderen Extrems, indem er die „Decke (der Blasen) von den obersten Hornzellenlagen gebildet“ sein lässt. Hierzu würde als Correlat allerdings ein Blasenboden gehören, der aus der basalen Hornschicht gebildet ist, so dass dann die Blase eine reine Exfoliationsblase wäre. In der That legt Kaposi auch Werth auf den „höchst oberflächlichen Sitz“ der Blasen, durch den dieselben sich von denen des Ekzems, Herpes unterscheiden sollen. Er sagt, es geht bei „Pemphigus stets nur die oberste Epidermislage verloren und kann daher auch bei noch so langer Dauer und grosser Ausbreitung des Processes örtlich kein Substanzverlust und keine Narbe entstehen“. Mit dieser Auffassung stimmt allerdings diejenige von Haight über den Blasenboden nicht, die Kaposi auch citirt und zu Recht bestehen lässt.

Ebenfalls nicht richtig ist die auch von Ziegler citirte Angabe, dass beim Pemphigus foliaceus das Corium auf weite Strecken blossgelegt werde; selbst die suprapapillare Stachelschicht verschwindet nicht ganz, die intrapapillare bleibt stets grösstentheils erhalten und der „Blätterteig“ besteht nicht aus eingetrocknetem Serum, sondern aus serös gequollenem Epithel.

Neuerdings hat Neusser mitgetheilt, dass in mehreren Pemphigusfällen der Kaposi'schen Klinik sowohl in den Blasen wie im Blute eosinophile Zellen in erheblicher Anzahl gefunden seien. Neusser schliesst hieraus, dass die eosinophilen Zellen bei dieser Krankheit nicht nur im Knochenmarke erzeugt würden, sondern auch in der Haut. Mir scheint aus diesem Befunde nur hervorzugehen, dass dieselbe Schädlichkeit, welche die Exsudation der Pemphigusblase hervorruft, auf die eosinophilen Zellen specifisch leukotaktisch wirkt.

Dieses Referat über die Ansichten der Autoren in betreff der Beschaffenheit der Blasen beim Pemphigus chronicus kennzeichnet genügend die Lückenhaftigkeit unseres Wissens, für die ich leider nicht durch eigene Untersuchungen bisher Ersatz schaffen konnte. Dagegen liegen mir Erfahrungen vor über den Status exfoliativus des Pemphigus.

Dieses Endstadium des chronischen Pemphigus ist einerseits durch die Hinfälligkeit des Epithels, andererseits durch eine starke Blutüberfüllung der Hautgefässe und durch Cutisödem charakterisirt. Gehen wir von den Veränderungen der Cutis aus, die in diesem Stadium die meiste Aufmerksamkeit verdienen, so finden wir die Gefässerweiterung noch viel stärker ausgeprägt und weiter in die Tiefe gehend, als die klinische Erscheinung vermuthen lässt. Arterien und Venen sind bei ihrem Verlauf durch die Cutis ad maximum dilatirt und das subpapilläre Gefässnetz zeigt Auftreibungen aller Capillaren, welche an die Verhältnisse bei Angiomen erinnern. Die Papillargefässe sind ebenfalls erweitert und füllen manche Papillen fast vollkommen aus, sie sind aber nicht so hochgradig geschlängelt, wie manchmal in psoriatischen Papeln und treten an Ausdehnung hinter dem subpapillären Netz zurück. Parallel der Blutgefässdilatation geht die Erweiterung der Lymphgefässe und Lymphspalten. Auch diese ist an der Grenze zwischen Cutis propria und Papillarkörper und innerhalb des letzteren am stärksten ausgeprägt, jedoch treten hier und noch mehr in der eigentlichen Cutis die Dilatationen der Lymphspalten zurück gegen die der eigentlichen Lymphgefässe, im geraden Gegensatz zu den Erscheinungen bei den angioneurotischen Oedemen der Haut (Erythanthema bullosum). Der Grund liegt wohl einfach in der starken ödematösen Anschwellung der Bindesubstanz selbst, die es zu einer hochgradigen Erweiterung der Lymphspalten nicht kommen lässt. Vor allem ist das lockere Bindegewebe um die Knäueldrüsen und Haarfollikel, weiterhin auch das Hypoderm und Fettgewebe hochgradig ödematös — letzteres gallertig verändert unter Schwund des Fettes — und überall gleichmässig und reichlich von Wanderzellen durchsetzt. Das derbe collagene Netzwerk ist ebenfalls gequollen, dabei aber starrer, so dass die erweiterten Blut- und Lymphgefässe wie ausgegrabene Kanäle in einem harten Gewebe verlaufen. Es scheint hier ein Uebergang zur hyalinen oder colloiden Metamorphose des collagenen Bindegewebes vorzuliegen, wie er langdauernde Entzündungen häufiger begleitet. Auch das collagene Gewebe ist in seinen Spalten von Leukocyten

mässig reichlich und ganz gleichmässig durchsetzt, während es an protoplasmareichen Bindegewebszellen arm geworden ist.

Die Veränderungen des Epithels lassen sich als ödematöse charakterisiren, wo der Exfoliationsprocess auf der Höhe sich befindet. Zwischendurch regenerirt sich das Epithel jedoch und an diesen Stellen findet man ein hypertrophisches Leistennetz, Mitosen enthaltend, eine normale Körnerschicht und eine Hornschicht von verschiedener Dicke, die von der Norm nur dadurch abweicht, dass alle Zellen oberhalb der basalen Hornschicht deutliche Kernreste zeigen, grösser als normal sind und nach ihrem tinctoriellen Verhalten sich als leicht ödematös, als gequollen erweisen. Wo eine stärkere Hyperämie zur Exfoliation dieser neugebildeten Hornschicht geführt hat, nimmt man das für den Pemphigus foliaceus charakteristische Oberhautbild wahr. Das Leistennetz ist wiederum abgeflacht und durch seröse Anschwellung der Papillen verschmälert, die suprapapillare Stachelschicht ist auf ein Minimum reducirt, sodass die hochgradig veränderte Hornschicht dicht über die ödematösen Papillenköpfe hinwegzieht. Die Interspinalräume der Stachelschicht sind stellenweise erweitert und von Wanderzellen durchsetzt, noch mehr aber fällt als Zeichen des Oedems eine weiche Beschaffenheit des Epithels im allgemeinen auf, derzufolge es sich — ganz entsprechend den comprimirten Epithelbalken innerhalb von Blasen und Pusteln — jedem äusseren Drucke gemäss deformirt, die Stachelconturen und Zwischenstachelräume stellenweise einbüsst und den Anschein von homogenen, von freien Kernen durchsetzten Massen gewinnt. Ueber einem derartig deformirten, aber doch nur hochgradig erweichten, epithelialen Leistennetz pflegen nur noch zwei bis drei Reihen erweichter und oberflächlich eingetrockneter, gestreckter Stachelzellen die Haut nach aussen zu bedecken, hier fehlt die Hornschicht ganz. Wo dagegen die Hyperämie und das Oedem der Stachelschicht weniger ausgeprägt ist, haften an der Oberfläche noch Krusten unter Umständen von ansehnlicher Dicke, die nach aussen aus erweichter Hornschicht, nach innen aus noch unverhornten, aber dennoch abgeplatteten, von Wanderzellen reichlich durchsetzten Stachelzellenlagen bestehen. Die Dicke dieser Krusten ist weniger auf Rechnung eingelagerten Exsudates als der Quellung der Epithelien selbst zu setzen.

In ähnlicher Weise gequollen sind die Epithelien der Knäueldrüsen in der Tiefe der Haut, weniger die der Gänge. Die Epithelauskleidung der Follikel geht mit den Haaren nach längerem Bestande des Pemphigus foliaceus theilweise zu Grunde, regenerirt sich aber bei eintretender Besserung auch wieder und ebenso der Haarwuchs, da Reste von demselben überall erhalten bleiben.

Im ganzen und grossen kann man die Veränderungen, welche die klinische Umwandlung in den Pemphigus foliaceus begleiten, definiren als eine andauernde Gefässlähmung hohen Grades mit Dilatation besonders der subpapillaren Lymphgefässe und einer ödematösen Quellung der Hautbestandtheile, einer mehr derben des collagenen Gewebes, dagegen einer mit Erweichung einhergehenden der epithelialen Bestand-

theile. Letztere führt an der Oberfläche zur Bildung voluminöser, hinfälliger Schuppen, welche der fortdauernden Neubildung des Epithels die Waage hält.

Literatur.

Lehrbücher von Auspitz, G. Simon, Ziemssen (Weyl), Kaposi, Neumann.
Haight, Ueber Blasenbildung bei einigen Hautkrankheiten. Sitzber. d. Wiener k. k. Akad. 1868.
Hassan-Effendi Mahmoud, Monographie des Pemphigus. Paris 1869.
Ferraro, Histologische Veränderungen des Nervensystems beim Pemphigus foliaceus. Il. Morgagni 1886.
Petrini, Der Pemphigus foliaceus, étude histologique. Wiener Congress. 1892. S. 439.
Leloir, Klinische und anatomisch-pathologische Untersuchungen über die Affectionen nervösen Ursprungs. Paris 1882.
Dähnhardt, Beitrag zur Kenntniss des Pemphigus chronicus. Deutsche med. Wochenschr. 1887. No. 32.
Mosler, Ueber Pemphigus. 9. Kongr. f. innere Med. in Wien. Verhdlgn. S. 252.
Spillmann, Beitrag zur Geschichte des Pemphigus acutus. Annales 1881.
Gibier, Der Mikroorganismus des akuten Pemphigus. Annales 1882. No. 2.
Senator, Ein Fall von Pemphigus acutus. Deutsche med. Wochenschr. 1886.
Lenhartz, Ueber Pemphigus acutus gangraenosus. Berl. klin. Wochenschr. 1882.
Demme, Beiträge zur Kenntniss des Pemphigus acutus. 5. Kongr. f. innere Med. Wiesbaden 1886.
Pulvermacher, Eine Familienepidemie von Pemphigus idiopathicus. Mon. 1885. No. 2.
Allen, Fall von Pemphigus acutus s. febrilis. Journ. of cut. and gen. Dis. 1888.
Bleibtreu, Bücklers u. Claessen, Beitrag zur Kenntniss des Pemphigus acutus. Berl. klin. Wochenschr. 1893. S. 671.
Bang, Zur Anatomie des Pemphigus acutus. Charité-Annalen. 1887.
Olshausen u. Mekus, Ueber akuten, contagiösen, afebrilen Pemphigus bei Neugeborenen und Wöchnerinnen. Arch. f. Gynaekol. 1870. Bd. I.
Moldenhauer, Ebendas. 1874. Bd. VI.
Blomberg, Ein Fall von Pemphigus neonatorum. Tidsskrift f. pr. Med. 1884. No. 4.
Wichmann, Epidemie von Pemphigus contagiosus in Kristianssund von Sept. 1884 bis Jan. 1885. Tidsskrift f. pr. Med. 1887. No. 21.
Strelitz, Bakteriologische Untersuchungen über den Pemphigus neonatorum. Arch. f. Kinderheilk. Bd. XI u. Bd. XV.
Almquist, Pemphigus neonat., bakteriologisch und epidemiologisch beleuchtet. Zeitschr. f. Hygiene. Bd. X.
Neusser, Klinisch-hämatologische Mittheilungen. I. Wien. klin. Wochschr. 1892. S. 41.
Matschke, Pemphigus vulgaris, malignus und gangraenosus. Diss. Berlin 1890.
Kirchner, Zur Aetiologie des Pemphigus. A. A. 1892.

b) Leukoseröse und serofibrinöse.

Cheiropompholyx*).

Eine Eruption von tiefliegenden, sagokornähnlichen Bläschen an den Händen, seltener den Füssen, welche bei dazu disponirten, leicht schwitzenden Personen gewöhnlich im Sommer recidivirt. In den leichtesten Fällen sind nur die Seiten der

*) Ich ziehe den Hutchinson'schen Namen dem von Tilbury Fox (Dysidrosis) vor, da es sich nicht um Schweisscysten handelt, und dem kürzeren: „Pompholyx" von Robinson ebenfalls, da diese Affection auf Hände (und Füsse) beschränkt ist und wir den Namen Pompholyx als allgemeinen Begriff reserviren können.

Finger befallen, wo die Bläschen unter leichtem Jucken in wenigen Stunden aufschiessen, nachdem vorher (Tilbury Fox, Crocker) transparente Ringe um die Schweissporen eine Zeit lang sichtbar waren. In stärkeren Fällen sind die ganzen, mit dicker Hornschicht bedeckten Handflächen beiderseits und gewöhnlich auch die Fusssohlen befallen; bei noch stärkerer Ausbildung leidet auch die übrige Haut der Hände und Füsse. Dann erreichen die sonst nur pfefferkorngrossen Bläschen Erbsen- ja Pflaumengrösse und es gesellt sich dann auch gewöhnlich ein akutes secundäres Ekzem der Arme, Beine und des übrigen Körpers hinzu. Von dem akuten Ekzem unterscheidet sich der Cheiropompholyx jedoch dadurch, dass selbst bei allgemeiner Confluenz der Bläschen und starker Schwellung der Hände die Röthung fehlt, dass die Bläschen niemals bersten, sondern nach spätestens 14 Tagen spontan abtrocknen und keine erweichte feuchte, sondern eine trockene, leicht geröthete Fläche hinterlassen, nachdem die gebildeten Krusten abgefallen sind.

Die Histologie und damit die Auffassung der Pathogenese dieser Affection hat eine Zeit lang zwischen den beiden Extremen von Schweisscysten (daher der Name „Dysidrosis") und von entzündlichen Bläschen geschwankt. Frühere Befunde von Crocker schienen der Schweisscystentheorie von T. Fox gegenüber der Theorie des entzündlichen Ursprungs von Hutchinson Recht zu geben. Doch haben seitdem die ganz übereinstimmenden Untersuchungen von Robinson einerseits, Santi und Williams (letztere beiden Arbeiten stammen aus meinem Laboratorium) andererseits mit voller Sicherheit ergeben, dass die Bläschen nicht aus der Erweiterung des Schweissporus, d. h. des intraspinalen Abschnittes des Knäuelganges hervorgehen. Besonders die an 3 excidirten Hautstückchen mit 229 Serienschnitten vorgenommenen, äusserst sorgfältigen Untersuchungen von Williams haben die Unabhängigkeit der Bläschen von den Schweissporen dargethan. Allerdings liegen die Bläschen sehr häufig den Schweissporen unmittelbar an, aber dieselben ziehen sich, zur Seite gedrängt und oft verschmälert, in weitem Bogen um die ersteren herum. Somit ist denn die mehr oder minder alkalische Reaktion des Bläscheninhaltes auch nicht mehr auffallend, sondern selbstverständlich; es handelt sich um entzündliche Bläschen eigener Art.

Die jüngsten, deren Durchmesser etwa der Breite von 5—10 Epithelien entspricht, liegen stets unmittelbar unterhalb der basalen Hornschicht, welche an dieser Stelle mitten über den Bläschen eine kleine Continuitätstrennung erleidet, indem einige basale Hornzellen zerworfen mit der freien Kannte nach abwärts gekehrt und zum Theil in das Lumen des Bläschens hineingefallen sind. Der Inhalt des Bläschens besteht zu dieser Zeit aus einer mässigen Anzahl Leukocyten und klarem, fibrinreichem Exsudat. Die Flüssigkeit drängt die betreffenden Zellen der obersten Reihen der Stachelschicht und der Körnerschicht auseinander; zuerst bleiben noch einige Epithelien, zu Strängen und Platten mit flügelartigen Fortsätzen ausgezogen, stehen, dann werden auch diese platt an die Wand des Bläschens gedrückt, das, je mehr es wächst, desto mehr Kugelgestalt annimmt. Die weitere Vergrösserung geht stets nach abwärts vor sich, da die dicke Hornschicht des Handtellers keine Dehnung zulässt. Wenn die Bläschen klinisch das Aussehen und die Grösse gekochter Sagokörner erreicht haben, nehmen sie im mikroskopischen Bilde fast die ganze Höhe der Stachel-

schicht ein, von der nur ein schmales, maximal komprimirtes Band übrig bleibt: der Blasengrund. Die seitlichen Wände des Bläschens werden von der ödematösen, in horizontaler Richtung komprimirten Stachelschicht gebildet, welche bis auf die Gestaltveränderung der Epithelien, die Erweiterung der Saftspalten, einen bedeutenden Gehalt an fibrinösen Spiralen und einen geringen an Leukocyten, im übrigen gesund und keineswegs degenerirt ist. Die Blasendecke besteht aus der ödematös gequollenen basalen Hornschicht, welche über dem Centrum des Bläschens regelmässig die oben erwähnte Continuitätstrennung mit Zertrümmerung einiger Complexe basaler Hornzellen aufweist. Diese Lücke an der Decke des Bläschens führt häufig in einen geräumigen, horizontal liegenden, flachen Spalt der superbasalen Hornschicht, welcher sich vom Bläschen aus mit Leukocyten und Fibrin füllt. Anstatt einer grösseren Lücke findet sich hier und da ein kontinuirliches System feiner Spalten in der superbasalen Schicht, die bei zweckmässiger Tinction hervortreten und auf eine pathologische Veränderung der tiefsten Hornlagen gerade über dem Centrum des Bläschens hindeuten.

Diese konstante flaschenhalsartige Fortsetzung des Bläschenraumes in die superbasale Hornschicht durch eine Lücke der basalen ist für die Deutung des Processes sehr wichtig. Denn man kann sie nicht als eine Sprengung der Blasendecke durch den Druck des Exsudates auffassen. Eine solche findet an keinem Bläschen bei unveränderter Hornschicht statt, selbst wo dieselbe noch so fein und dünn ist, geschweige an der dicken Hornschicht der Vola. Stets muss eine Erweichung durch histolytisch wirkendes Exsudat vorangehen, wenn die Hornschicht dem Bläschen nachgibt. Das Bläschen des Cheiropompholyx zeigt aber nirgends Symptome von Histolyse; es ist ein reines Verdrängungsbläschen, ohne Spuren von Colliquation und Degeneration der Epithelien. Die Arrosion der basalen Hornschicht kann also nicht von innen her, von Seite des Bläschens statthaben, sondern sie muss von aussen herkommen; es muss eine primäre Affection der superbasalen Hornschicht dem Auftreten der Bläschen vorangehen.

Ich glaube nun wirklich die Ursache des Cheiropompholyx an dieser Stelle in Gestalt einer besonderen Bacillenart gefunden zu haben. Diese Bacillen werden sowohl in der superbasalen Vorkammer, wie an der Decke und in dem Exsudat des Bläschens theils einzeln, theils zu zweien bis vieren angetroffen und sind am besten mit der Jodmethode darzustellen. Sie haben ungefähr die Länge von Tuberkelbacillen ($2^1/_2$ bis $3^1/_2$ μ), sind aber breiter ($^1/_2$—$^2/_3$ μ). Sehr oft liegen sie zu zweien und dreien hintereinander und bilden dann geknickte Fäden von 6—8 μ Länge. Im Exsudat, in Fibrin eingebettet, finden sie sich nur vereinzelt, an der Decke des Bläschens auf den losgelösten basalen Hornzellen findet man sie dagegen in Gruppen von 4—6 Bacillen. Immerhin sind sie im Vergleich mit den Staphylokokken der Impetigo nur in spärlicher Anzahl vorhanden und müssen daher starke chemotaktische Wirkungen entfalten können. Dafür ist aber ihre Constanz bemerkenswerth; ich habe sie in allen noch restirenden Bläschen auf den Schnitten der Santi'schen und William'schen Fälle durch nach-

trägliche Färbung darzustellen vermocht. Ausser wohlgebildeten Stäbchen findet man noch vereinzelt in den Bläschen ovoide Gebilde von der Länge der Bacillen und etwa der doppelten Breite, die sich mit der Gentiana-Jodmethode auch färben und die ich für gequollene, absterbende Bacillen halten möchte. Andere Organismen konnte ich nicht finden. Ausser der Constanz der Bacillen in den Bläschen der zwei verschiedenen Fälle spricht für ihre pathologische Bedeutung ihr Vorkommen in der superbasalen Hornschicht auf dem Scheitel der Bläschen.

Hiernach würde sich die Pathogenese dieser Affection folgendermassen darstellen. In der dicken Hornschicht der Handteller gewisser Individuen führt eine bestimmte pathophore Bacillenart ein latentes Dasein. Es bedarf eines stärkeren Schwitzens im Sommer oder im Verlaufe sonstiger Krankheiten, um eine Proliferation derselben herbeizuführen. Dieselbe findet naturgemäss am besten in der nächsten Umgebung der Schweissporen statt. Hier kommt es zu einer Maceration einzelner basaler Hornzellen und dann rasch, beim Kratzen der Stellen plötzlich, zu einer chemotaktischen Anlockung von fibrinösem Exsudat mit wenigen Leukocyten. Die Organismen zerstreuen sich in dem Bläschen, welches sich vergrössert, bis die Bacillen nach ca. 1 Woche absterben, das Bläschen von junger Hornschicht abgekapselt wird und damit ein Schub des Cheiropompholyx beendigt ist.

Durch eine solche Auffassung der Pathogenese würden auch die entgegengesetzten Ansichten von Fox und Crocker einerseits, Robinson und Williams andererseits ausgeglichen werden, indem die exsudative Natur der Bläschen zweifellos sichergestellt, dabei aber doch ihre Beziehung zur Hyperhidrose und zu der Nachbarschaft der Schweissporen gewahrt bleibt und erklärlich wird.

Die Bläschen des Cheiropompholyx liefern das reinste Bild der Chemotaxis, indem klinisch garnicht, histologisch nur in minimaler Weise eine Gefässerweiterung der oberflächlichen Capillaren auftritt. Auch die Emigration weisser Blutkörperchen ist eine sehr unbedeutende und nimmt während des Processes noch ab, so dass nur die obersten Theile der ausgebildeten Bläschen hauptsächlich Leukocyten enthalten, während die später hinzukommenden unteren und seitlichen Theile der Blase fast nur von körnigem Fibrin erfüllt sind. Dass auch in den älteren Blasen diese Lagerung bestehen bleibt, liegt wohl an der raschen Gerinnung des grössten Theiles der Bläschenflüssigkeit. Es werden also hauptsächlich fibrinogene Substanzen dem Blute entzogen. In der Cutis findet man kein Fibrin und auch keine Leukocyten, aber die Lymphe in der der Blase benachbarten Oberhaut ist sehr fibrinreich (Williams). Der Papillarkörper ist nur mechanisch abgeflacht an Stelle der Blase, sonst nicht verändert. In der Umgebung der Blase findet man im Epithel bereits Mitosen. Die Abkapselung der Blase und Abschiebung der entstandenen Kruste geht in der gewöhnlichen Weise vor sich.

Literatur.

Lehrbücher: Crocker.
Tilbury, Fox und Crocker, Die Histologie der Dysidrosis. Trans. Pathol. Soc. London. Bd. 29, 1878.
Robinson, Pompholyx. Archives of Dermatology. Bd. III, No. 4, 1877.
Williams, Cheiropompholyx. Mon. 1891, S. 41.
Santi, Zur Frage der als Dysidrosis, Cheiropompholyx und Pompholyx beschriebenen Hauterkrankung. Mon. Bd. 15. S. 93.

Miliaria rubra et alba.

An den Cheiropompholyx schliessen wir unmittelbar die Miliaria an, welche — wie jene Affection — klinisch sich mit hyperhidrotischen Zuständen der Haut vergesellschaftet. Sie tritt aber stets flächenhaft über grosse Theile des Körpers in akuter Weise auf in Gestalt kleinster, eben erkennbarer Bläschen auf gerötheten, miliaren Papeln. Wenn dieselben nicht alsbald eintrocknen, vergrössern sich die Bläschen und sind dann als weisse Spitzen der rothen Papelchen deutlich zu erkennen. Sehr häufig bildet das Miliariabläschen den Ausgangspunkt für akut und über grosse Körperstrecken sich ausbreitende infektiöse Katarrhe der Haut, speciell für das seborrhoische Ekzem.

Obwohl bisher kein specifischer Organismus für die Miliaria nachgewiesen ist*), müssen wir des ganzen Baues des Miliariabläschens wegen, welcher sich eng an den des Cheiropompholyx und des akuten Ekzembläschens anschliesst, dasselbe für parasitären Ursprungs halten. Es ist eben, wie jene, ein entzündliches Bläschen vom Bau der chemotaktisch erzeugten Oberhautbläschen. Nun wäre eine solche chemotaktische Wirkung ja immerhin auch denkbar als Effekt einer eigenartigen, im Schweiss secernirten Substanz. Eine solche würde aber nie das exquisit punktförmige Exanthem der Miliaria zu erzeugen im Stande sein, sondern eine diffusere Reizung hervorrufen müssen, da die Schweissflüssigkeit sich diffus in der Hornschicht ausbreitet.

In den früheren anatomischen Angaben über Miliaria herrscht die grösste Verwirrung, insbesondere da die von Miliaria durchaus verschiedene Crystallina**) offenbar mit derselben verwechselt worden und der Beschreibung zu Grunde gelegt ist. Crocker schliesst sich Haight und Robinson an in der Annahme, dass bei Miliaria die Blase innerhalb der Hornschicht befindlich sei und von Schweissflüssigkeit erfüllt werde; alle diese Autoren haben wahrscheinlich Crystallinablasen vor sich gehabt. Kaposi betrachtet die Bläschen sogar „als Effekt der Ansammlung des Schweisses zwischen den die Schweissdrüsenmündung ausfüllenden (?) Epidermislagen", ohne zu erklären, was damit für eigenthümlich gelagerte Hornpartien gemeint sind. Neumann giebt aber gar folgende Erklärung: „Ueber die Entstehung der Sudamina ist nur bekannt, dass sich entzündliches Exsudat zwischen Epidermis und Cutis (!) ansammelt; dass hierbei Stauung des Schweisses in den er-

*) Nur in einem Schnitte eines Miliariabläschens gelang es mir, einen Bacillus mittelst der Jodmethode aufzufinden.

**) Der Begriff „Miliaria crystallica" sollte als Verwirrung befördernd fallen gelassen werden.

weiterten Ausführungsgängen der Schweissdrüsen vorausgeht, ist mehr als wahrscheinlich; eine Ansammlung von Schweiss findet zwischen den Lamellen der Oberhaut statt (Haight)" — betrachtet sie also einmal als subepitheliale, entzündliche Blasen, dann als Schweisscysten des Porus und endlich drittens als intracorneale Schweissansammlungen (!).

Török hat in meinem Laboratorium an excidirten Bläschen von Miliaria rubra nachgewiesen, dass es sich um entzündliche Bläschen der Oberhaut ohne jede Beziehung zu den Schweissgängen handelt und dass eine solche lediglich bei der Crystallina zu finden ist. Ich konnte an demselben und an später excidirtem Material diese Thatsachen durchaus bestätigen. Die Bläschen beginnen wie bei Cheiropompholyx in der basalen Hornschicht mit der Erweiterung einiger interepithelialer Saftspalten und dehnen sich rasch nach abwärts zu grossen, einkämmerigen Blasen aus, welche die ganze Dicke der Stachelschicht einnehmen. Die Stachelzellen werden zur Seite geschoben und comprimirt und nur eine ganz dünne Lage von comprimirten Stachelzellen bleibt als Blasengrund unter der Blase erhalten. Die Hornschicht bildet die Blasendecke; einige der anstossenden Hornzellen werden erweicht, lösen sich ab und mischen sich dem Blaseninhalt bei; eine superbasale, grössere Spalte mit Durchbruch in die Blase wie beim Cheiropompholyx existirt hier aber nicht, sondern die unterste fettlose Lage der basalen Hornschicht wird von Anfang an von den oberen fetthaltigen (durch Osmium geschwärzten) abgedrängt und bleibt dabei continuirlich mit den unterliegenden Epithelien verbunden.

Der Blaseninhalt besteht aus körnig geronnenem Serum ohne Fibrinbeimischung, in welcher bald eine grössere, bald nur eine mässige Anzahl mono- und polynucleärer Leukocyten, einzelne Epithelien und ziemlich viele grosse, runde eigenthümlich körnige Zellen suspendirt sind. Die Körner der letzteren nehmen lebhaft basische Anilinfarben auf und halten dieselben gegen Säuren fest, sind mithin Mastzellen. In der That sieht man in den erweiterten Lymphspalten der Bläschenwand neben einzelnen Leukocyten stets eine nicht unbeträchtliche Anzahl von Mastzellen auf der Wanderschaft von der Cutis nach dem Bläschen. Diese chemotaktische Anziehung von Mastzellen theilt das Miliariabläschen mit gewissen carcinomatösen Epithelwucherungen. In Osmiumpräparaten nehmen einzelne Körner dieser wandernden Mastzellen eine schwarze Färbung an (Fettkörnchen).

Wo zwei Miliariabläschen bei ihrer concentrischen Vergrösserung aufeinanderstossen, tritt auch nur eine Verdrängung, nicht eine Erweichung der zwischenliegenden Epithelien ein. Es entstehen dann sanduhrförmig gestaltete grössere Blasen, in die ein Rest der früheren Scheidewand spornartig hineinragt. Auch mit Schweissporen können die Bläschen auf diese Weise secundär in Contact kommen; ein primärer Zusammenhang mit denselben und eine Entwickelung aus denselben muss jedoch vollkommen von der Hand gewiesen werden.

Die Entzündungserscheinungen in der Cutis sind sehr gering und beschränken sich auf eine Erweiterung der oberflächlichen Capillaren und eine sehr mässige Auswanderung von Leukocyten aus den Gefässen

und von Mastzellen aus der Cutis in das Epithel. Die pathologischen Veränderungen des benachbarten Epithels bestehen in mehr oder minder ausgeprägtem interepithelialen Oedem und dem Vorhandensein einzelner Leukocyten, Mastzellen und einiger Mitosen. Eine diffuse Parakeratose wie beim Ekzem existirt bei der Miliaria nicht.

Literatur.

Lehrbücher der citirten Autoren.
Török, Sudamen und Miliaria. Mon. 1891. Bd. 13. S. 436.

Impetigo, Impetigo contagiosa.

Die als „impetiginös" bezeichneten Hautausschläge besonders der Kinder zeichnen sich durch die Bildung von gelben, gelbgrünen, gelbbraunen Krusten aus, unter denen gewöhnlich eine serös-eitrige Flüssigkeit stagnirt, die beim Abheben der Krusten hervorquillt. Dieselben finden sich theils allein, einzeln oder gruppirt, theils in Combination mit diffus ausgebreiteten Ekzemen, besonders des Kopfes. Von dem älteren Hebra wurden dieselben deshalb sammt und sonders dem Ekzeme einverleibt; eine besondere Krankheit „Impetigo" gab es für ihn nicht. Als die Bedeutung der Parasiten für die Krankheiten überhaupt und speciell für die eitrigen erkannt war, lag es nahe und wurde von vielen Seiten auch angenommen, dass die „impetiginösen Ekzeme" Mischformen des Ekzems mit der Wirkung der gewöhnlichen Eiterkokken seien. Erst die Arbeit von Bockhart lehrte die wahre Form der durch die gewöhnlichen Eiterkokken erzeugten Impetigo kennen, woraus hervorging, dass die so viel zahlreicheren Impetigofälle, besonders der poliklinischen Kinderpraxis, nicht dahin gehören; es ist daher nothwendig, die Bockhart'sche Impetigo resp. den echten staphylogenen Oberhautabscess (s. dort) als Impetigo staphylogenes besonders zu bezeichnen.

Es wäre nun vielleicht gut und wenigstens konsequent gewesen, den Namen Impetigo überhaupt für dieses zur Zeit bestbekannte Eiterbläschen der Haut zu reserviren. Jedoch erscheint dies unmöglich, einmal angesichts der eingewurzelten Bezeichnung: impetiginöses Ekzem für eitrige und krustöse Ekzeme und sodann, weil eine schon lange vom Ekzem genau getrennte Krankheit, die Impetigo contagiosa (Tilbury Fox) existirt, welche diesen impetigoartigen Ausschlägen nahe verwandt und deren Name ebenfalls bereits fest eingebürgert ist.

Wenn wir aber den Namen Impetigo auch für gewisse krustöse Ekzeme und die Impetigo contagiosa Fox beibehalten, so muss derselbe konsequenterweise auch und sogar hauptsächlich allen jenen akut auftretenden Exanthemen nach wie vor beigelegt werden, welche aus discreten oder gruppirten oberflächlichen Bläschen und Blasen bestehen, die sich rasch in Krusten umwandeln und mit Abstossung der letzteren ohne Narben heilen. Diese bilden einen ständigen Gast der aus der ärmeren Bevölkerung sich rekrutirenden Polikliniken und sind unter sich gewiss auch nicht gleichartig. Da sie alle mehr oder minder contagiös sind und gewöhnlich mehrere Kinder einer Familie befallen werden, so ist es sehr schwer, ihr Gebiet von dem der eigentlichen Impetigo contagiosa abzugrenzen. Doch dürfte es sich empfehlen, vor der Hand nur solche Exantheme zur letzteren zu zählen, welche geradezu in kleinen Epidemien, in Schulen, bei vielen Kindern benachbarter Familien, nach Massenimpfungen auftreten und dadurch ihre besonders leichte Uebertragbarkeit dokumentiren. Sollte es sich herausstellen, dass mit dieser besonders starken Contagiosität noch sonstige klinische Eigenschaften zusammenfallen, und sollte ein bestimmter Organismus in diesen Fällen gefunden werden, so wäre der Begriff der Impetigo contagiosa als einer besonders contagiösen Form beizubehalten. Von solchen, einer grösseren Epidemie angehörigen Fällen liegt mir kein Material zur Untersuchung vor und ist, soviel ich weiss, auch noch keine gründliche histologische Bearbeitung vorgenommen worden. Die bakteriologischen Befunde älterer Autoren sind heute nicht mehr zu verwerthen

und auch die in der Rügener Epidemie 1885 gewonnenen haben noch nicht zur Kenntniss des eigentlichen Krankheitsträgers geführt.

Neuere Literatur über Impetigo contagiosa.

v. Harlingen, Impetigo contagiosa. Edinb. med. Journ. 1879.
Unna, Ueber die Impetigo contagiosa, nebst Bemerkungen über pustulöse und bullöse Hautaffectionen. A. A. 1880. S. 13.
Crocker, Ueber das Contagium der Impetigo contagiosa. Lancet. 21. Mai 1881.
Stellwagon, Die klinischen Erscheinungen der Impetigo contagiosa. Philad. Med. Times. 1883. 22. Sept.
Stellwagon, Ueber die Selbständigkeit und Ursache der Impetigo contagiosa. Med. News. 1883. 22. December.
Eichstedt, Ueber die auf Rügen in Folge der Pockenimpfung im Sommer 1885 aufgetretene Krankheit. Berl. klin. Wochenschr. 1885. No. 44.
Guttmann, Markus, Heinrich, Pogge, Gérome über dasselbe Thema. Dtsch. med. Wochenschr. 1885. No. 43, 44, 45, 49; 1886 No. 30 und Veröffentl. des Kais. Gesundh.-Amtes. 1885. No. 24 u. 25.
Wickham, Impetigo contagiosa. Union méd. 1891. 19—23.

Unter den wohl auch aber nicht in demselben Maasse contagiösen Impetigines, welche überall unter der Kinderbevölkerung der ärmeren Quartiere endemisch herrschen, sind in meinem Beobachtungskreise besonders zwei Formen klinisch zu trennen, von denen die eine ungemein viel häufiger ist als die andere. Dieselben unterscheiden sich dadurch, dass die erstere dicke voluminöse Krusten bildet, die durch nahe Gruppirung polycyklische Formen annehmen, während die zweite dünne Krusten zeitigt, die sich durch concentrisches Fortkriechen vergrössern. Erstere nenne ich Impetigo vulgaris, letztere Impetigo circinata. Die erstere ist häufig mit Ekzemen des Kopfes kombinirt und wahrscheinlich stellt eine Mischinfection von seborrhoischem Ekzem und dieser äusserst verbreiteten Impetigoform das Hauptcontingent der sog. „impetiginösen Ekzeme" der Kinder dar, während bekanntlich eine echte staphylogene Impetigo während des Ekzembestandes nicht rechten Fuss fassen kann und erst als postekzematöse Impetigo und Furunkulose in die Erscheinung tritt.

Noch seltener und nur in einzelnen Fällen mir bisher zu Gesicht gekommen sind die eitrigen und eitrig-fibrinösen Formen der Impetigo streptogenes, Impetigo multilocularis und Impetigo fibrinosa, welche sich der staphylogenen Impetigo anschliessen.

So erweitert sich allmälig durch die Kenntnissnahme einer grossen Reihe krustenbildender, der wahren staphylogenen Impetigo ähnlicher Bläschenkrankheiten der Begriff der Impetigo nothwendigerweise von dem speciellen der Eiterblase zu dem allgemeinen der infektiösen, Krusten bildenden Bläschenkrankheiten. In diesem Sinne habe ich einzelne histologisch interessante, wenn auch klinisch seltene Fälle von serösen und leukoserösen Bläschen bereits im Anfange des Kapitels als Impetigo serosa und Impetigo protuberans bezeichnet. Von dem Ekzem unterscheiden sich alle diese Impetigines hauptsächlich dadurch, dass sie keine flächenhaften, diffus sich ausbreitenden Erkrankungen der Oberhaut neben den Bläschen erzeugen; sie haben stets einen umschriebenen Charakter und das Exanthem setzt sich lediglich aus zerstreuten oder gruppirten isolirten Bläschen und Krusten zusammen. Durch die immer mehr sich erweiternde Kenntniss dieser grossen Gruppe von infektiösen, feuchten Hautkatarrhen wird zunächst das Ekzem, sodann auch der Pemphigus und das Ecthyma eine wesentliche Einschränkung erfahren.

Impetigo vulgaris.

Diese häufigste Form der fibrinöse Krusten liefernden Impetigines befällt meist das Gesicht der Kinder niederer Stände, besonders die Mund- und Nasengegend. Die Bläschen sind klein, meist an einem Follikel lokalisirt und wandeln sich rasch

in Krusten um, die sofort durch ihre Dicke und grüngelbliche Farbe auffallen und sich durch nachsickerndes Sekret in erbsen- bis linsengrosse, 1—2—3 mm dicke Borken umwandeln. Dieselben sitzen lose, werden häufig von den Kindern abgekratzt oder abgestossen und rasch durch neue gelbgrüne bis gelbbraune Borken ersetzt. Durch Zusammenfliessen entstehen an den Prädilectionsorten bis thalergrosse, polycyklisch conturirte Borkenscheiben. Ausser im Gesicht finden sich Gruppen dieser Impetigines an den Händen, dem behaarten Kopf, auf den Armen, Beinen, Hinterbacken, seltener am Rumpfe. Nach etwa 2 Wochen fallen die Krusten spontan ab, rothe Flecke aber keine Narben hinterlassend. Inzwischen setzt sich die Affection durch neue Ueberimpfung fort und ist gewöhnlich ohne medikamentöses Eingreifen von langer Dauer. Von der Impetigo staphylogenes unterscheidet sich die Impetigo vulgaris durch die fibrinöse Natur der Kruste, den Mängel stärkerer Eiterung und durch die Lokalisation; sie führt nie zur Bildung von Furunkeln. Vom krustösen Ekzem lässt sich die Impetigo vulgaris trennen, indem man berücksichtigt, dass die letztere stets in discreten Efflorescenzen auf sonst gesunder Haut auftritt, ersteres sich diffus ausbreitet und in andere Ekzemformen übergeht.

Um das Bläschenstadium der Impetigo vulgaris zu gewinnen, muss man in der Umgebung der Krusten die ersten rothen Stippchen excidiren, welche an der Spitze ein eben wahrnehmbares Bläschen zeigen. Wollte man warten, bis dieselben sich als Bläschen vergrössern, so würde man schon Krusten, d. h. in Abheilung befindliche Bläschen antreffen, so rasch vergeht das Bläschenstadium bei dieser Form der Impetigo. Hier findet man, um einen Haarbalg centrirt, schon erhebliche Veränderungen der Cutis und Epidermis. Der Papillarkörper und die dem Haarbalgtrichter benachbarte Cutis ist von weiten Lymphspalten durchsetzt, ödematös; die Blutgefässe derselben Region sind erweitert, ebenso die sie umgebenden Lymphräume und die Perithelien stark vermehrt; die Leukocytose aus denselben ist aber gering oder fehlt vollständig. Die Stachelschicht in der Umgebung der Follikel und die des Haarbalgtrichters ist in ihrem unteren Theile ebenfalls hochgradig ödematös. Die Stachelzellen sind hier zu feinen Strängen oder sternförmigen Zellen komprimirt durch erhebliche Ausdehnung der interspinalen Saftbahnen. An vielen Stellen setzen sich die klaffenden Lymphspalten des Papillarkörpers direkt in die der Oberhaut fort. Ausser der Compression erleiden die Stachelzellen sonst keine Veränderungen; ihr Protoplasma und ihre Kerne färben sich gut. Der obere Theil der Stachelschicht ist weniger ödematös; die Erweiterung der Lymphspalten hört hier allmälig auf und die Verhornung an der Oberfläche im Umkreise des Follikels ist nicht gestört. Allerdings ist die oberste Hornschichtlage abgehoben, aber nicht durch eine Blase zwischen Stachel- und Hornschicht, wie es der Name Impetigo erwarten lässt. Sieht man sich nun weiter um, wo denn das fibrinöse Exsudat, welches dem Follikeltrichter aufsitzt und als spitzes Bläschen klinisch wahrnehmbar war, eigentlich herkommt, so gewahrt man, dass nur am Grunde des Follikeltrichters eine Communication zwischen den Oedemspalten der Stachelschicht und dem Follikeltrichter besteht. In der That existirt eine intercellulare Höhlenbildung durch die ganze Dicke der Stachelschicht und eine Bildung grösserer Hohlräume, also ein eigentliches Bläschen, nur an den Einsenkungen der Stachelschicht in die Haarbälge. Hier besteht denn auch ein grösserer Blasenraum, erfüllt von serösem, später fibrinösem Exsudat, indem das Haar ziem-

lich weit von der ödematösen Stachelschicht des Follikelhalses abgedrängt ist. Von hier gelangt das Exsudat unter Erweichung der den Follikeltrichter ausfüllenden Hornschicht an die Oberfläche und hebt die den Follikel horizontal bedeckende Hornschicht in Form eines spitzen Bläschens in die Höhe.

Der Grund dieser eigenthümlich in die Tiefe verlagerten Bläschenbildung ist sehr klar, wenn man die Mikroorganismen verfolgt und sieht, dass diese überall am Haarschaft entlang bis in den Grund des Follikeltrichters hinabgewuchert sind.

Es sind Kokken von 0,8—1 μ Grösse, welche etwas länglich oval geformt sind und keine bedeutenden Grössenunterschiede (wie die Morokokken des Ekzems) aufweisen. Ihre Lagerung ist unregelmässig, traubenförmig, ähnlich der der Staphylokokken. Von diesen unterscheiden sie sich bereits hier in den Bläschen dadurch, dass sie durchaus keine Leukocyten, sondern ein rein seröses Exsudat anlocken. Nur diese eine Art von Mikroorganismus findet sich in der Oberhaut.

Nach diesen Befunden ist es ganz verständlich, dass es so schwer hält, die primäre Bläschenefflorescenz der Impetigo vulgaris zu finden und in ihrer Entwickelung zu verfolgen. Der Anfang der Exsudation spielt sich nicht auf der Oberfläche, sondern auf der Stachelschicht des Haarbalgtrichters ab, wohin die Kokken gelangt sind. Hier findet eine stärkere Serotaxis statt, welche zu einem ziemlich bedeutenden, perifolliculären Oedem, weiterhin zur Bläschenbildung im Follikelausgang und zur freien Exsudation in den Haarbalgtrichter führt. Hier bildet sich aus wenigen Hornlamellen und viel serösem Exsudat eine Kruste, welche alsbald gerinnt und durch ihre oberflächliche Lage unter einer dünnen Horndecke der weiteren Exsudation wenig Widerstand bietet. Sie vergrössert sich mithin rasch weiter, etwa bis zur Erbsengrösse. In ihr finden nun die Kokken einen vortrefflichen Nährboden und vermehren sich ungemein rasch. Sie besteht nur an den Grenzen aus Hornschicht, die ganze Mitte wird von einem relativ weichen Fibringerinnsel eingenommen. Dieses letztere durchwachsen die Kokken in länglichen Streifen. Hier und da bilden sie grössere Haufen, welche wieder geschwungene, manchmal baumförmig verästelte Ausläufer abgeben. Dagegen fehlt die Neigung, compakte Drusen und regelmässige Figuren zu bilden. In den grösseren Haufen besitzen diese Kokken kein regelmässiges Korn (wie die Morokokken), sondern ähneln auch hierin mehr den Staphylokokken. Noch ist zu bemerken, dass sie sehr häufig bei der Jodmethode im Centrum eine farblose Stelle aufweisen, sodass sich nur einige Randpartien des Kokkus intensiv färben. Diese Erscheinung deutet wohl auf ein rasches Absterben der Kokken hin (bei den Morokokken des Ekzems habe ich diese Erscheinung nie angetroffen).

Wird die Kruste dem spontanen Abfall überlassen, so ist die Haut darunter bereits, wenn auch etwas dünn, überhornt. Anders wenn die Krusten, wie gewöhnlich, künstlich durch Kratzen entfernt werden. Alsdann wird die Hornschicht in der Nachbarschaft des Follikels mit abgerissen und dadurch eine künstliche Erosion von grösserer Ausdeh-

nung geschaffen. Jetzt erst nimmt die Oberhaut ein ekzematöses Aussehen an und die Differentialdiagnose wird erschwert; denn natürlich benutzt die Exsudation die neugeschaffenen wunden Flächen und die Krustenbildung dehnt sich nicht bloss in die Fläche aus, sie dringt nun auch tiefer in die Oberhaut und haftet fester als im Anfange. Doch kommt es nie zu der dem Ekzem eigenthümlichen langdauernden Parakeratose, wie denn überhaupt die Impetigo vulgaris im Gegensatz zum Ekzem an Ort und Stelle zur raschen Abheilung tendirt.

Impetigo circinata.

Im Gegensatz zur Impetigo vulgaris bildet die Impetigo circinata flache, dünne Krusten, die sich unter Einsinken der Mitte circinär ausbreiten. Das Folgende bezieht sich auf einen exquisiten Fall derart bei einem älteren Manne.

A. L. Seit 8 Tagen eine Bläscheneruption im Gesicht, in der Umgebung des Mundes, der Nase, am Kinn, auf der Stirn, Backe und im Bart. Die meisten Blasen haben sich in flache, bräunlich durchscheinende Krusten verwandelt, die sich peripherisch ausbreiten, während sie im Centrum einsinken und abschuppen. Ein ganz frisches, seröses Bläschen zeigt einen leicht gerötheten Halo. Eine jüngere Blase mit beginnender centraler Krustenbildung wird exstirpirt.

Mittlere Schnitte durch die Efflorescenz zeigen die Oberhaut in der Mitte abgeflacht gegenüber dem Rande. Hier wie dort ist die Stachelschicht stark ödematös, theilweise durch Quellung der Zellen, hauptsächlich aber durch intercelluläres Oedem. Während aber am Rande dadurch die Hornschicht emporgehoben ist und es an einigen Stellen zu grossen interspinalen Bläschen kommt, ist im mittleren Theile das interspinale Exsudat vollständig geronnen und färbt sich wie Fibrin. Indem es sich dabei zusammenzieht, bildet es aus der oberen Stachelschicht und Hornschicht hier eine dünne Kruste, in welcher die verschmälerten Kerne eingesprengt sind. Die centrale Depression kommt also dadurch zu Stande, dass die Kruste nicht oberhalb, sondern schon innerhalb der Stachelschicht beginnt und direkt dem unteren, trotz des Oedems verschmälerten Theile der Stachelschicht aufsitzt. Die rasche Gerinnung des serösen Exsudates ist vielleicht die Ursache, dass die Organismen in die peripheren, einfach serös aufgetriebenen Partien wandern und damit zur centrifugalen Ausbreitung der Efflorescenzen Anlass geben. Als solche findet man nur eine bestimmte Art von Kokken, die sich durch ihre rein runde Form von den Kokken der Impetigo vulgaris unterscheiden. Demgemäss sind auch die Haufen regelmässiger, zuweilen den Maulbeerformen der Morokokken ähnlich, aber meistens eckiger, geradezu kubisch. In den jungen Bläschen sitzen sie in Form von Doppel- und Viererkokken und kleinen Haufen in der Kruste und der peripheren Hornschicht. In den älteren Krusten vermehren sie sich und zeigen dann zuweilen eine massenhafte Ansammlung der beschriebenen eigenthümlich eckigen Haufen. Der einzelne Kokkus misst 0,7—1,0 μ, aber die grösseren Haufen zeigen solche von 1,25 μ, welche wohl trotz der runden Form als in Theilung begriffene, noch ungetheilte Kokken aufzufassen sind.

In 2 anderen Fällen der Impetigo circinata, welche Kinder be-

trafen, fand ich anscheinend ganz dieselben grossen, eckigen Drusen, aus Kokken von rundem Korn bestehend, in den Krusten.

Die Veränderungen in der Cutis beschränken sich auf ein mässiges Oedem, Erweiterung der Blutgefässe, Vermehrung und Vergrösserung der Perithelien und eine geringe Leukocytose.

Impetigo streptogenes.

Die von der Leiche eines Kindes gewonnenen Eiterbläschen unterschieden sich von der gewöhnlichen staphylogenen Impetigo makroskopisch durch ihre hellere und weniger grüngelbe Farbe, ihre grössere Flachheit und unregelmässigere mit vielen Ausläufern versehene Form.

Die Blasen sind einkämmerig, sehr gross und geräumig, indem sich mikroskopisch die Abhebung der Hornschicht in der Fläche weiter ausdehnt, als das makroskopische Aussehen vermuthen lässt und andererseits die Blasen sich sowohl in die Trichter der durchziehenden Haarfollikel hinabziehen, wie an vielen Stellen auch spaltenförmig zwischen Papillarkörper und Epithel hineinschieben. Die Blasendecke besteht wie bei der staphylogenen Impetigo lediglich aus der Hornschicht, welche hier aber nachgiebiger geworden und daher weiter und vielfach gefaltet ist. Ganz anders verhält sich jedoch der Blasengrund, indem die Stachelschicht an ihrer Oberfläche stark aufgelockert und in zahlreiche Epithelballen zerfallen ist, die sich dem Blaseninhalt beimischen, andererseits an vielen Stellen in toto vom Papillarkörper abgelöst, frei in der Blase flottirt. Diese Ablösung wird durch Oedem und Schwellung der Papillen vorbereitet, sodass der Papillarkörper nicht wie bei der staphylogenen Impetigo abgeflacht und verstrichen ist, sondern umgekehrt in geschwelltem Zustande, theils mit Stachelschicht bedeckt, theils nackt in die Eiterblasen hineinragt.

Auch die Cutis unterhalb der Blase zeigt sich stärker in Mitleidenschaft gezogen. Sie ist bis zum subpapillaren Gefässnetz ödematös, die Lymphspalten sind erweitert und ähnlich wie beim Erysipel, wenn auch in viel geringerem Grade ist das Collagen eigenthümlich angegriffen. Bei Doppelfärbung mit Orcein und Orange nehmen einzelne strichförmige Theile der collagenen Balken die gelbe Gegenfärbung an, sodass die Fibrillenbündel im ganzen scheckig oder selbst wurmzerfressen aussehen. Das Elastin ist innerhalb des Papillarkörpers theilweise geschwunden und schwächer färbbar.

Der Blaseninhalt besteht aus viel Serum mit einer mässigen Menge Leukocyten und fast ebensoviel abgelösten, unverhornten Epithelien und Epithelcomplexen in buntem Gemisch. Das Wesentlichste ist aber eine ungeheure Masse von Streptokokken, welche meist in kleinen Reihen von 6—10 Individuen oder als Diplokokken, seltener in knäuelförmig aufgewundenen, längeren Reihen oder in Form ausgedehnterer Rasen an der Oberfläche einzelner Epithelien, meist frei in dem Eitertropfen schwimmen und ziemlich gleichmässig über denselben vertheilt sind. Sie finden sich ebenfalls in Reihen an der Ober- und Unterfläche

der Blasendecke, ziehen sich in die subepithelialen Spalten bis in die Tiefe der interpapillaren Grübchen hinab und andererseits tief in die Haarspalte hinein zwischen Stachelschicht und Wurzelscheide des Haarbalges. Im Bindegewebe der Cutis und des Papillarkörpers habe ich die Streptokokken dagegen nicht gefunden. Charakteristisch ist es, dass dieselben in der Blase nicht innerhalb von Leukocyten sich befinden, was für eine kräftige Wirkung und Lebensfrische der Kokken spricht; auch die Streptokokken des Erysipels werden ja erst von Leukocyten aufgenommen, wenn sie — im Hypoderm — massenhaft dem Absterben entgegengehen. Die Eingangspforte der Streptokokken scheint die Hornschicht des Haarbalgtrichters zu sein, wo sie durch feine Einrisse in die Stachelschicht der umgebenden Oberhaut gelangen.

Fassen wir gegenüber der staphylogenen Impetigo die charakteristischen, mikroskopischen Momente dieser streptogenen Impetigo zusammen, so wäre das Hauptgewicht zu legen auf die geringere leukotaktische und weit stärkere serotaktische Wirkung der Streptokokken, auf ihre rasche und massenhafte Verbreitung durch die ganze Blase und auf die histolytische Wirkung der Gewebsflüssigkeit, die sich in der Alteration des collagenen Gewebes und der leichten Ablösung des Epithels ausspricht. Die grössere Schlaffheit, der geringere Eitergehalt, die unscharfe Begrenzung der Blase und das Oedem des Papillarkörpers sind nur weitere Folgen dieser primitiven Eigenschaften der Streptokokken und des durch sie angelockten Exsudates.

Das beschriebene Exanthem ist offenbar erst kurz vor dem durch eine unbekannte infektiöse Krankheit erfolgten Tode aufgetreten. Nach den bekannten Eigenschaften der Streptokokken wäre bei längerem Bestande dieser Impetigenes ein Einbruch in die Cutis unter erysipelähnlichen Symptomen wohl sicher zu erwarten gewesen. Mir liegt von einem letal verlaufenen Erysipelfalle ein Hautstück von der Nase vor, wo in der That zu der bereits existirenden Allgemeininfection mit Kokken noch ein äusserer Einbruch derselben Kokken in die Haut durch die verletzte Oberhaut stattgefunden hat. Immerhin ist die Eingangspforte der Streptokokken in die Haut auf dem Wege eines Oberhautabscesses (im Gegensatz zur staphylogenen Impetigo) viel seltener als die durch feine Einrisse der Schleimhautoberflächen (bes. der Nase).

Ekzem.

I. Das akute Bläschenekzem (Impfekzem).

Von drei Geschwistern M., sämmtlich an seborrhoischem, squamösem, z. Th. psoriatiformem Ekzem erkrankt, litten die jüngeren ausserdem an impetigoähnlichen, zerstreuten Blasen im Gesicht und an den Händen, die von der echten staphylogenen Impetigo durch die mehr hellgelbe (weniger grüngelbe) Farbe und die breiteren Entzündungshöfe unterschieden waren.

Ein excidirtes Bläschen von Senfkorngrösse, gelber Farbe und von rothem Halo umgeben, zeigt einen flachen, aus dem grössten Theil der Stachelschicht bestehenden Blasengrund, über dem sich die Blasendecke

aus Hornschicht und einigen anhaftenden, gequollenen Epithelballen bestehend, halbkugelförmig erhebt. Der Inhalt der Blase besteht etwa zu einem Viertel aus Leukocyten, zu drei Vierteln aus flüssigem und geronnenem Serum ohne Fibrinbeimischung. Eine nicht unerhebliche Menge von abgelösten, z. Th. ballonnirten Epithelien flottirt frei in dem Blaseninhalt. Unter der Mitte der Blasendecke und innerhalb eines das Bläschen durchsetzenden Haarbalgtrichters finden sich Häufchen der Morokokken des Ekzems, dort in Reihen von Diplokokken, hier theils als Diplokoken, theils in Form älterer, maulbeerförmiger Drusen. In dem ganzen Blaseninhalt zerstreut trifft man in Leukocyten eingeschlossene oder auf solchen aufsitzende Morokokken von guter Tingibilität und sehr verschiedener Grösse, fast alle in Form von Diplokokken.

Die Cutis unterhalb des Bläschens ist ebenfalls charakteristisch verändert. Alle Zellen, besonders aber die Perithelien sämmtlicher Blutgefässe bis zum tiefen Gefässnetz herab sind vergrössert, angeschwollen; hier und da findet sich eine Mitose in denselben. Plasmazellen finden sich nicht, Mastzellen in gegen die Norm nicht vermehrter Menge. Sämmtliche Lymphspalten sind mässig erweitert, ebenso die Blutgefässe. Der Papillarkörper ist nicht deprimirt, offenbar da die Schwellung der Cutis dem Druck der Blase das Gegengewicht hält.

Die unter der Blase befindliche Stachelschicht zeigt eine erhebliche Dilatation sämmtlicher Lymphspalten, wodurch die Stachelzellen selbst, trotzdem sie angeschwollen sind, besonders in den unteren Lagen merklich verschmälert erscheinen. Gegenüber der bedeutenden Serummenge ist die Zahl der Leukocyten, welche den Blasengrund durchsetzen, nicht gross. Auch die der Blase benachbarten Epithelien der Umgebung participiren etwas an dem Oedem. Hier und im Epithel des Blasengrundes finden wir auffallend viele Mitosen, ebenfalls in der Stachelschicht des die Blase durchsetzenden Haarbalges.

Das interepitheliale Oedem führt dazu, dass sich die oberen Schichten des Blasengrundes lockern und einzelne Epithelien und ganze Epithelkomplexe dem Blaseninhalt beimischen. Ebenso ist die Blasendecke nicht scharf begrenzt, sondern theils in sich gelockert und auf der unteren Fläche von sich ablösenden und abrundenden Hornzellen bedeckt, theils haften ihr gequollene und ballonnirte Theile der Stachel- und Körnerschicht an.

Oedem und Ueberernährung mit Mitosenbildung in der umgebenden Cutis und Oberhaut, ein vorwiegend seröses, in schwächerem Maasse leukocytäres Exsudat, welches von den aufgelockerten Blasenwänden nicht scharf abgesetzt ist, gequollene Epithelien und morokokkenhaltige Leukocyten im einkämmerigen Blaseninhalt, Morokokken auf der Oberfläche und Unterseite der gequollenen Hornschicht — das sind die Symptome, welche das akute Ekzembläschen ausreichend und sicher charakterisiren.

Erst die bakteriologische Untersuchung der verschiedenen Bläschenarten, welche beim Ekzem vorkommen, hat uns völligen Aufschluss über deren gegenseitiges Verhältniss und ihren ätiologischen Zusammen-

hang gegeben. Das bessere Verständniss, welches wir hierdurch auch für das klinische Verhalten des Ekzems gewinnen und die Möglichkeit einer auf ihr basirten, sehr einfachen Darstellung der gesammten Ekzempathologie sind zwei neue Beweise, dass die angegebenen ätiologischen Faktoren bereits die richtigen, die allein in Frage kommenden sind.

Vom bakteriologischen Standpunkte aus haben wir nun zwei grundverschiedene Arten von Ekzembläschen wohl zu unterscheiden. Die erstere, soeben beschriebene ist sehr ähnlich der staphylogenen Impetigo und constituirt wie diese die einzige pathologische Veränderung der Haut. Hier sind es nur die Bakterien und zwar die Morokokken des Ekzems, deren ausschliessliches Vorkommen in dem Bläschen dasselbe als eine Form des Ekzems erkennen lassen.

Die zweite Form des Ekzembläschens ist vielgestaltiger und bildet nicht die einzige Alteration der Haut, sondern erscheint vielmehr nur im Anschluss an andere, schon lange vorher ausgebildete und sehr charakteristische ekzematöse Veränderungen der Oberhaut. Diese Bläschen entstehen nicht durch den plötzlichen Einbruch der Morokokken in die Stachelschicht, sondern durch den immer mehr gesteigerten Andrang von Leukocyten und serösem Transsudate, welche die Hornschicht — den Aufenthalt der Morokokken in diesem Falle — gewinnen wollen, aber von den Uebergangsschichten aufgehalten werden. Sie enthalten also im allgemeinen keine Morokokken, wobei nicht ausgeschlossen ist, dass schliesslich bei längerem Bestande der Bläschen einzelne ausnahmsweise hineingelangen.

Jene Bläschen repräsentiren den allein mit Recht etwa „akutes, bläschenförmiges Ekzem“*) zu nennenden Zustand, besser aber den „primitiven, akuten Ekzemausbruch in Bläschenform“, welcher als solcher rasch abheilt oder in ein gewöhnliches, eigentliches Ekzem, d. i. eine chronische Hautkrankheit, übergeht.

Diese Bläschen repräsentiren die akuten und subakuten Bläschenschübe, welche innerhalb des Verlaufes des chronischen Ekzems und auf bereits ekzematös veränderten Stellen der Hautdecke auftreten. Sie entstehen weniger plötzlich und sind von längerer Dauer.

Jene sind in hohem Grade pathologisch interessant, aber sie sind durchaus nicht charakteristisch für den ekzematösen Status der Haut. Die Morokokken haben keine Zeit gehabt und wohl auch nicht den günstigen Boden, um jene Parakeratose hervorzurufen, welche das Ekzem charakterisirt; sie sind vielmehr lediglich durch einen besonders günstigen Zufall, etwa eine zweckmässige Impfung, direkt unter die normale Hornschicht gelangt und wirken dann ähnlich wie die Staphylokokken in solchem Falle, sie rufen einen subcornealen, gut umschriebenen Oberhautabscess hervor. Ich will zunächst bei diesem Phänomen verweilen, um zu zeigen, dass auch dieses wirklich impetigo-

*) Sehr verschieden von dem erysipelähnlichen, mit starkem Oedem einhergehenden sogen. akuten Ekzem Hebra's, welches nach meiner Ansicht theils traumatische, einfache Dermatitiden, theils solche + präexistentem Ekzem umfasst.

artige Bläschen sich noch bedeutend von der staphylogenen Impetigo unterscheidet.

Zwei fundamentale Unterschiede zwischen beiden Processen sind es, aus denen alle histologischen Differenzen hervorgehen, einmal die Anlockung eines rein eitrigen Exsudates durch die Staphylokokken, eines serös eitrigen durch die Morokokken, sodann das verschiedene Verhalten der beiden Organismen zu den Leukocyten.

Der erstere Umstand macht die staphylogene Impetigo zu einer Blase mit schwer beweglichem Inhalt; ein aus dichtgedrängten Leukocyten bestehender dicker Eitertropfen sucht die Staphylokokken unter der Hornschicht fest- und von dem Eindringen in die Stachelschicht abzuhalten. Zunächst gelingt dieses und die Staphylokokken breiten sich in den jüngsten Impetigines flach unter der Hornschicht aus. Nach längerem Bestande und Absterben der Leukocyten durchwachsen die Staphylokokken von hier aus den Eiterherd in radiärer Richtung nach abwärts, meistens strichförmig. Erst nach sehr langem ungestörtem Bestande kommt eine gleichmässige Durchsetzung des Eitertropfens mit Staphylokokken hin und wieder vor.

Dank der flüssigen Beschaffenheit des Tropfens beim impetigoähnlichen Ekzembläschen vertheilen sich die Morokokken von Anfang an gleichmässiger über denselben. Man findet sie nirgends in einer dicken Schicht unterhalb der Hornschicht angehäuft und festgehalten; sie finden sich zuweilen sogar an der ganzen Peripherie des Bläschens reichlich vertheilt. Anstatt zusammenhängender Striche und Rasen bilden sie vorzugsweise gerne getrennte Häufchen.

Während weiter der Eitertropfen der staphylogenen Impetigo in den meisten Fällen rein aus Leukocyten besteht und nur bei einer geringeren Anzahl losgelöste Hornzellen aufweist, enthält das serös-eitrige Bläschen des Ekzems stets einen sehr gemischten Inhalt. Vor allem finden wir hier immer eine erhebliche Anzahl von Stachelzellen in unverändertem oder etwas gequollenem Zustande und in inniger Vermischung mit den Leukocyten, sodann stets auch einige aber relativ wenige Hornzellen. Hin und wieder wandern neben den Leukocyten auch Mastzellen in die Bläschen ein. Alle diese Zellenarten sind weit lockerer als die Eiterkörperchen jener Impetigopustel gelagert, da sie zwischen sich eine mehr oder minder grosse Menge von Serum aufnehmen.

In ähnlicher Weise wie der Flüssigkeitstropfen selbst unterscheidet sich die zellige Umgebung desselben in beiden Fällen. Bei der staphylogenen Impetigo ist die ganze Stachelschicht rund um den Tropfen zu einer festen Schale komprimirt, welche ungemein scharf und glatt sich von dem Eitertropfen absetzt. Sie weist gar keine Lücken und so wenige Leukocyten auf, dass man kaum begreift, wie dieselben an Ort und Stelle gelangt sind; thatsächlich findet man auch gewisse offene Nebenwege, z. B. die Knäueldrüsengänge, von ihnen erfüllt. Bei dem impetigoähnlichen Ekzembläschen hingegen ist die nächste Umgebung der Stachelschicht aufgelockert, sie geht durch vielfach sich ablösende Complexe von Stachelzellen allmälicher in den Blaseninhalt

über. Statt eines überall glatten Bläschenconturs finden wir, besonders oben und an den Seiten, gewöhnlich eine Anzahl kleiner, interepithelialer Nebenhöhlen, welche sich zum Theil in das grössere Bläschen öffnen und auch von Serum und Leukocyten erfüllt sind. Die letzteren durchsetzen an vielen Stellen die erweiterten Saftspalten der Stachelschicht, und diese erscheint durch Abgabe vieler einzelner Zellencomplexe an den Blaseninhalt verdünnt. Kurz, die Stachelschicht der Umgebung des Bläschens ist stellenweise rareficirt, aufgelockert und unregelmässig gestaltet.

Auch die Hornschicht, welche als Decke über beide Arten von Bläschen hinwegzieht, verhält sich nicht ganz gleich. Allerdings fehlen bei diesem akuten Ekzembläschen die ausgebreiteten ödematösen Veränderungen der Hornschicht, welche das chronische Ekzem auszeichnen und bei der Eiterpustel der Impetigo stets vermisst werden. Aber an einer beschränkten Stelle der Horndecke im Centrum, dort, wo der Einbruch der Morokokken geschehen ist, da findet sich doch auch eine beschränkte Erweichung der Hornzellen. An dieser Stelle gibt die Decke des Bläschens auch leichter nach und wird bei der Präparation oft zerrissen, was bei den staphylogenen Impetigines nicht vorkommt.

Bei diesen ist, wie schon oben bemerkt, die Horndecke von dem Eitertropfen durch ein Kokkenlager im Centrum scharf geschieden, während die Hornschicht der Decke bei dem Ekzembläschen im Centrum allmählich in den Blaseninhalt übergeht, indem einerseits zwischen den aufgelockerten Hornzellen Leukocyten und seröses Exsudat eindringen, andererseits losgelöste Complexe von Horn- und Uebergangszellen sich an die tiefergelegenen Stachelzellen des Blaseninhaltes anschliessen.

Endlich kommt es als Folge des starken serösen Ergusses in dem akuten Ekzembläschen hin und wieder zu fädigen und körnigen Gerinnseln, speciell am Boden des Bläschens. Doch habe ich in denselben bisher kein wahres Fibrin (mit Weigert's Methode) nachweisen können, wie es bei den Bläschen des chronischen Ekzems stets möglich ist. Auf diesen Punkt ist daher bei der Differenzirung gegenüber den staphylogenen Impetigines kein besonderer Werth zu legen; auch die letzteren zeigen bei längerem Bestande und bei Abschwächung der Giftwirkung derartige Gerinnsel am Blasenboden. Ebensowenig kommt es zu colliquativen Veränderungen der Stachelzellen. Nur die interspinalen Lymphbahnen sind erweitert und in der Umgebung des Bläschens auch zuweilen die perinucleären Räume.

Die zweite Hauptdifferenz in dem Bau der Bläschen liegt, wie gesagt, in dem Verhalten der Kokken zu den Leukocyten. Die Staphylokokken scheinen die weissen Blutkörperchen in ihrer Umgebung vollständig zu lähmen. Dieselben sind nicht im Stande trotz ihrer Menge, die Staphylokokken in sich aufzunehmen. Die letzteren ziehen daher, in traubenförmigen Herden sich ausbreitend, frei durch den Eitertropfen hindurch. Ganz anders bei den Morokokken. Auch diese vermehren sich in der ihnen eigenthümlichen Weise in Form maulbeerförmiger Herde. Dieselben erreichen aber in dem Blaseninhalt im

Gegensatz zur Hornschicht immer nur einen unbedeutenden Umfang; Gruppen von 4—8 Kokken wechseln ab mit Diplokokken; diese Form zeigen die meisten freien Morokokken. Neben denselben findet man aber sehr viele in Leukocyten eingeschlossen, selten weniger als 4, meist 8—16 und weiter bis 30 und mehr in einem weissen Blutkörperchen. Offenbar vermehren sie sich in diesen rasch und führen, ähnlich wie bei den Gonokokken, allmählich ihren Untergang herbei. Dafür sprechen grössere Morokokkenhaufen, welche einen Leukocytenkern enthalten, aber von keinem Protoplasmasaum umschlossen sind. Diese Einhüllung der einzelnen Diplokokken in Leukocyten wird wohl in derselben Richtung wirken wie die Beweglichkeit und Serosität des Blaseninhaltes, nämlich zu einer raschen Zerstreuung der Kokken über den ganzen Umfang der Blase führen. Wenn wir bedenken, dass in der staphylogenen Impetigo die ungestüm und ausschliesslich angelockten Leukocyten die Staphylokokken nicht aufzunehmen vermögen, in dem morogenen Bläschen die weniger stark und weniger ausschliesslich angelockten Leukocyten aber wohl, so ist hieraus wohl zu schliessen, dass die Morokokken auf die weissen Blutkörperchen weniger giftig einwirken. Sie locken sie weniger stark an, werden dann aber gern von ihnen aufgenommen, vermehren sich noch in ihnen und zerstören sie dabei, während die Staphylokokken sie sehr intensiv anlocken und in nächster Nähe abtödten, womit die gegenseitigen Beziehungen sofort wieder aufhören.

Da die die Bläschen umgebende Stachelschicht ausser interepithelialem Oedem keine nennenswerthen Veränderungen aufweist, so geht die Abheilung derselben prompt durch einfache Abkapselung vor sich. Der niedergedrückte Blasenboden verhornt, eine neue mitotische Epithelproliferation hebt die ganze Blase in die Höhe. Diese trocknet unter einfacher Abplattung zu einer flachen, knopfartigen Kruste ein, welche noch in ihrem oberen Theile die alte Hornschicht, in ihrem unteren den geronnenen und abgeplatteten Blaseninhalt erkennen lässt. Die Gerinnung desselben führt zu einer lockeren fibrinähnlichen Masse, welche bei der Weigert'schen Methode nur eine schwache Fibrinfärbung gibt. Sehr wichtig ist, dass in dieser Kruste sich die Morokokken massenhaft vermehren und man muss daher die schliesslich abfallende Kruste als einen guten Infectionsträger betrachten. Wie immer in trockener Umgebung nehmen dabei die Morokokken ungeheuer grosse Dimensionen an, genau wie in alten Kulturen. Eine geeignete Methylenblaufärbung löst diese grossen Formen in Paquete von 4, 8, 16 kleinen auf und zeigt damit, dass gehinderte Zelllösung bei fortschreitender Zelltheilung diese Riesenkokkenformen zu Wege bringt (Klebetheilung).

Nachdem wir diesen akuten Ekzembläschen*) ihre Sonderstellung eingeräumt haben, wenden wir uns dem eigentlichen, chronischen Ek-

*) Den „Impfbläschen" des Ekzems, wenn man nämlich die artificiell durch Impfung der Morokokken erzeugten mit den spontan entstandenen, aber wahrscheinlich auch mechanisch eingeimpften zusammenfassen will. Die Histologie beider Eruptionen stimmt genau in allen angegebenen Punkten überein.

zem, dem feuchten Katarrh der Haut zu. Nach Ausscheidung jener Bläschen können wir nun in der That alle übrigen Veränderungen der ekzematösen Haut, sie mögen in klinischer Beziehung einen noch so verschiedenen Anblick darbieten, nach einheitlichen Gesichtspunkten behandeln. Wir haben es in der That beim chronischen Ekzem mit einem histologisch einheitlichen Process zu thun, so gut wie mit einem ätiologisch einheitlichen. Die Einheit beruht aber nicht in einer gleich bleibenden Reihenfolge von Stadien, etwa eines papulösen, vesiculösen, nässenden, rothen, schuppenden Ekzems, wie eine frühere Ekzemlehre sie aufstellte. Denn weder machen alle Ekzeme derartige Stadien durch, noch folgen dieselben, selbst wenn diese Zustände vorhanden sind, in der angegebenen oder überhaupt einer festen Reihenfolge. Beispielsweise fangen sehr viele Ekzeme als squamöses Ekzem an und verharren sogar als solches; andere beginnen als papulöse Ekzeme und enden so oder als schuppende Ekzeme. Bläschen bilden meistens nur akute Complicationen u. s. f. Die Polymorphie des Ekzems lässt sich vielmehr nur in dem Sinne auf eine histologische Einheit zurückführen, dass ein einheitlicher Complex dreier histologischer Symptome wirklich die Grundlage eines jeden Ekzems darstellt und die Mannichfaltigkeit theils daraus entsteht, dass die drei Symptome in jedem Falle verschieden stark ausgebildet sind, theils durch Hinzutreten von bestimmten neuen, noch zu besprechenden Complicationen.

II. Das chronische, eigentliche Ekzem.

Die Histologie des Ekzems kann sich auf die Erklärung der einfachen Elementarformen beschränken, denn die zusammengesetzten Elementarformen, die Synantheme des Ekzems, zeigen dieselben histologischen Veränderungen nur in besonderen Gruppirungen oder in verschiedener Intensität ausgebildet.

Jeder der 3 Elementarformen entspricht ein besonderer histologischer Vorgang, nämlich 1. der Schuppenbildung: die Parakeratose, 2. der Papelbildung: die Epithelwucherung, 3. der Bläschenbildung: die spongoide Umwandlung des Epithels. Der veränderte Modus der Verhornung, die Parakeratose, allein für sich charakterisirt die mildesten Anfangsformen; combinirt mit den übrigen pathologischen Veränderungen findet er sich aber in allen anderen, auch den höchsten Graden der Erkrankung. Zusammen mit der Epithelwucherung finden wir die Parakeratose bei den trockenen, papulösen, schuppigen oder krustösen, psoriasisähnlichen Formen. Im Verein mit der spongoiden Umwandlung des Epithels charakterisirt die Parakeratose die feuchten, krustösen oder einfach nässenden, bläschenbildenden Formen, das sogen. Ekzema rubrum u. s. f. Da diese drei Vorgänge aber alle unter sich unabhängige Folgen einer entfernten Ursache, der Serum-Chemotaxis (Serotaxis) sind, so können wir sie mit Vortheil einzeln, abgetrennt von den übrigen, betrachten. Es wird dann gar nicht schwer sein, aus ihrem Zusammenwirken sowohl die einfachen wie die zusammengesetzten Elementarformen abzuleiten unter

Hinzunahme derjenigen Veränderungen des Bindegewebes und der Blutgefässe, welche allen Formen gemeinsam sind und bei jeder Form in verschiedener Intensität ausgeprägt sein können. Schliesslich haben wir dann noch gewisse Endformen und häufigere Complicationen des Ekzems für sich zu betrachten, so den Zustand der pruriginösen Verhärtung, der malignen Exfoliation, der Rosacea, der Hyperkeratose, der Exulceration etc.

1. Die Parakeratose.

Die Verhornungsanomalie, welche bei allen wahren Ekzemen bei den einfachsten Formen der Pityriasis alba, wie beim heftigsten nässenden Ekzem und der ältesten psoriasisartigen Form zu finden ist, welche mithin mehr als alle anderen Symptome zur histologischen Charakteristik des Ekzems beiträgt, lässt sich kurz als ein Oedem der Uebergangsepithelien definiren. Es ist kein interstitielles Oedem, keine abnorme Anhäufung von Gewebssaft zwischen den Epithelzellen, sondern ein parenchymatöses Oedem, ein grösserer Saftgehalt der Epithelien selber. Dieser kündet sich schon in der Stachelschicht an durch Zunahme des Volums der Epithelien und besonders auch der Kerne, welche runder und weniger tingibel werden. Die Saftspalten sind überaus gut ausgebildet und geräumig, aber doch nicht abnorm und besonders nicht unregelmässig erweitert. Durch diese parenchymatöse Schwellung der Epithelien ist die ganze Stachelschicht der befallenen Partie bereits ziemlich bedeutend verbreitert und das Leistensystem springt an dieser Stelle nach abwärts vor, während die suprapapillare Stachelschicht manchmal, aber nicht immer zugleich nach aufwärts die angrenzende normale Stachelschicht überragt. Es existirt also bereits eine Verbreiterung der Stachelschicht beim Ekzem ohne und vor jeder Epithelwucherung.

Der grössere Saftgehalt der Epithelien äussert sich aber prägnanter in der Körnerschicht, indem die Abscheidung von Keratohyalin zum grossen Theile unterbleibt, wie ja stets bei abnormer Feuchtigkeit (oder abnormer Compression) der Epithelien. Manchmal bleibt die Körnelung ganz aus, manchmal sind die Körner nur ungemein fein. In vielen Fällen, wo sie auf den ersten Blick zu fehlen scheinen, findet man doch und zwar in nächster Nähe des Kernes eine Anhäufung äusserst feiner Keratohyalinkörner. Mit dieser Thatsache muss aber sofort die Warnung verbunden werden, diesen Körnerschwund nicht als etwas jedem Ekzemstückchen, ja auch nur jedem Schnitte davon Inhärirendes vorauszusetzen. Nichts ist beim Ekzem wechselnder als der Feuchtigkeitsgehalt der oberen Epithelschichten. Man kann oft genug Präparate finden, welche auf jedem Schnitte denselben Zustand der Uebergangsepithelien aufweisen. Aber in der Mehrzahl der Präparate wechselt der Keratohyalingehalt selbst von Papille zu Papille. Und gerade dieser punktweise und sprungweise Wechsel ist für das Ekzem charakteristisch; in so kleinem Raum und so häufig kommt er bei keiner anderen Krankheit vor.

In diesem Umstande liegt auch zugleich die Erklärung dafür, dass nicht nur an vielen Stellen die Körnerschicht gut erhalten ist, sondern dass sie sogar eine bedeutendere Dicke erreichen kann als normal. Dieses findet nämlich immer dort statt, wo die feuchten Uebergangsschichten aufgestiegen, verhornt und durch jüngeren Nachwuchs ersetzt, abgekapselt wird. Jede abnorm feuchte Hornschicht ist nämlich weniger spröde und daher cohärenter als die normale; sie schuppt nicht wie die letzte insensibel, d. h. in einzelnen Hornzellen und kleinen Complexen solcher ab, sondern sensibel in grösseren Lamellen, sogen. Schuppen. Die grössere Cohärenz der zu einer Schuppe umgewandelten, noch nicht abgestossenen, abnorm feuchten Hornschicht bedingt aber nun ein längeres Verweilen auch der nächstfolgenden Schichten im Uebergang zur Verhornung, mit anderen Worten eine Stauung von Körnerzellen, eine Verbreiterung der Körnerschicht. Denn da die Körnerzellen ja nicht mehr theilungsfähig sind, bedeutet jede Verbreiterung der Körnerschicht lediglich eine Verlangsamung der Verhornung. Die Vernichtung der normalen Verhornung, wie sie in dem Schwunde der Körnerschicht ausgesprochen ist und die blosse Verlangsamung der Verhornung, wie sie sich in der Verbreiterung der Körnerschicht documentirt, sind also durchaus nicht völlig entgegengesetzte und sich ausschliessende extreme Zustände, sondern sie können im kleinsten Raume und grösster Schnelligkeit neben und nacheinander auftreten und sich sogar periodisch an einer und derselben Stelle ablösen. Der Periode des grössten Feuchtigkeitsgehaltes ohne Keratohyalin folgt auf dem Fusse eine etwas trocknere mit bereits reichlicher Keratohyalinabscheidung; wir finden eine keratohyalinlose Schuppe lagern auf einer breiten Körnerzone.

Was für die Körnerschicht der Keratohyalinmangel, das ist für die nächsthöhere basale Hornschicht ein Complex von 3 Symptomen. Wir finden hier 1. Verbreiterung der basalen Hornschicht, 2. einen abnorm geringen Fettgehalt derselben und 3. eine abnorm gute Conservirung der Kerne in derselben. Die ersten beiden Symptome studirt man am besten an Osmiumpräparaten. Denn hier fällt es sofort ins Auge, dass statt eines schwarzen basalen Streifens gerade die untersten Hornzellen hell bleiben und statt der Verschmelzung zu einem homogenen Bande sehr schön die Zellconturen zeigen. Normalerweise bleibt bei der Osmirung ja stets eine unterste Lage von Hornzellen hell; diese ist noch feucht, daher fettfrei und nicht geschwärzt. Ueberall dort nun, wo an Alkoholpräparaten und bei geeigneter Färbung Keratohyalinschwund und Kernerhaltung bei der Verhornung auftreten, bleiben an osmirten Präparaten statt einer Zellenlage eine ganze Reihe übereinander liegender Lagen ungeschwärzt. Der Fettgehalt resp. die Trockenheit der Hornschicht beginnt hier also erst höher oben, zuweilen erst an der äussersten Endschicht. Die Kernerhaltung in den Hornzellen dieser Stellen zeigt jedes Alkoholpräparat bei geeigneter Kernfärbung. Es ist nicht ein feines Kornbröckelchen, welches wie gewöhnlich persistirt, sondern der ganze allerdings geschrumpfte und „stäbchenförmige“, abgeplattete Kern. Seine wirkliche

Gestalt ist nicht stäbchenförmig, sondern rund und platt, kuchenförmig, da er bei jeder Schnittrichtung ein Stäbchen präsentirt; ebenso ist die Gestalt der Hornzellen der Schuppe nicht spindelförmig, sondern linsen- oder pfannkuchenförmig.

Die Verbreiterung der basalen Hornschicht geht aber noch weiter. Unter Umständen trägt die ganze Hornschicht denselben Charakter, nämlich dann, wenn die veränderte ödematöse Hornschichtpartie sich von der umgebenden Hornschicht emancipirt, zu einem einheitlichen Schüppchen constituirt hat. Dann unterliegt sie nicht mehr den Wandlungen (zur mittleren und Endschicht), welche die Oberflächenspannung für gewöhnlich an jeder basalen Hornschicht hervorruft, und es ist kein Grund vorhanden, weshalb die abnormen basalen Hornzellen sich nicht übereinander thürmen sollten (zur Schuppe), so lange sie neugebildet werden. Die einzige Veränderung, die an einer solchen Schuppe eintritt, ist eine Vertrocknung der äussersten Zellen, wodurch sie noch schmäler werden, ohne in ihrem Innern eine Veränderung zu erleiden.

So besteht also die Parakeratose eigentlich nur in einer abnorm einfachen Verhornung, nämlich ohne die vielen Nebenumstände (Abscheidung von Keratohyalin, Abbröckelung des Kerns, Eintrocknung des Innenplasmas), welche die normale Verhornung begleiten. Die Zellenwandung verhornt, resp. verhärtet wie gewöhnlich, aber der Zelleninhalt bleibt feuchter und besser erhalten. Dadurch ähnelt die entstehende Hornzelle mehr den älteren Schleimhautepithelien und entbehrt wie diese des natürlichen Schutzes, welchen die auf den Wasserverlust folgende Fetteinsaugung gewährt. Es ist eine hübsche Bestätigung dieser Anschauung, dass die Zellen einer solchen parakeratotischen Hornschicht (Schuppe) kaum zu unterscheiden sind von den Zellen einer einfach eingetrockneten Stachelschicht. Es ist bekannt, dass an der Leiche, wo die Hornschicht fehlt, die Haut eintrocknet. Wo nun bei Ekzemen an der Leiche die normale fettige Hornschicht stellenweise durch die feuchte parakeratotische ersetzt wird, da trocknet aus Mangel an nachrückendem Gewebssaft genau in demselben Umfange auch die Stachelschicht unter der letzteren ein und die ganze Oberhaut sinkt zu einem trockenen Häutchen zusammen. An solchen Stellen kann man Schuppe und Stachelschicht garnicht von einander trennen. Beide Lagen zeigen dieselben spindelförmigen Zellen und stäbchenförmigen Kerne und nehmen dieselbe Färbung trockner Gebilde an. Die Schuppe ist also nur eine erhärtete, keine echt verhornte Stachelschicht. Die echte Verhornung wird verhindert durch die abnorm starke Durchfeuchtung, das parenchymatöse Oedem der Epithelien.

2. Die Akanthose.

Nur eine kurze Zeit kann die seröse Durchfeuchtung der gesammten Oberhaut für sich bestehen, ohne zu weiteren Veränderungen zu führen. Jedes länger dauernde Ekzem führt zu einer Epithelwucherung. Klinisch wird dieselbe manifest durch die papulöse Erhebung der ekzematösen Stellen und ist dann ganz zweifellos. Aber auch dort, wo

eine papulöse Gesammterhebung fehlt, sind bei längerem Bestande die Zeichen von Epithelproliferation vorhanden. Sie wird in solchen Fällen aber compensirt von der Desquamation des Epithels.

Die Mitosen, das sichtbare Zeichen der Epithelproliferation, sind in grosser Anzahl an der Epithelbindegewebsgrenze vertheilt, am reichlichsten im Bereiche der papulösen Erhebung, einzeln aber auch rings herum in einer ziemlich breiten Zone. Aber sie finden sich nicht nur hier, sondern auch ziemlich weit nach innen in den Epithelleisten und nach aussen gegen die Hornschicht zu, also in abnormer Lagerung. Ich habe bei mehreren Präparaten Zählungen vorgenommen und finde, dass $^1/_3$—$^1/_4$ aller Mitosen in einer mittleren Zone der Stachelschicht weit von der Bindegewebsgrenze sich befinden, während $^2/_3$—$^3/_4$ ihren Platz wie gewöhnlich in der Keimschicht der normalen Stachelschicht haben, d. h. in den 2 untersten Epithelreihen an der Bindegewebsgrenze. Die stärkere Durchfeuchtung des ganzen Epithels und die dadurch verlangsamte Verhornung mag dazu beitragen, dass die Epithelien länger als normal ihre Proliferationsfähigkeit behalten. Einige Mitosen finden sich aber so nahe der Verhornungsgrenze, dass man auch an die Möglichkeit denken muss, dass der hier befindliche infektiöse Keim einen direkten Antrieb zur Mitose ausübt, etwa wie es vom Cantharidin bekannt ist. Sei es nun eine primäre Wirkung des Ekzemgiftes, sei es eine secundäre Folge der eingeleiteten serösen Exsudation, stets finden wir die Epithelwucherung als Begleiterscheinung jedes länger dauernden Ekzems vor. Dieselbe kann nicht ohne eine eingreifende Wirkung auf die Gestaltung des Papillarkörpers bleiben, die um so mehr eine specielle Betrachtung erfordert, als sie lange Zeit hindurch, wenigstens bei der psoriatischen Form des Ekzems, für eine selbständige Proliferationserscheinung des letzteren gegolten hat. Eine selbständige Wucherung der Papillen kommt nun aber beim chronischen Ekzem so wenig in Betracht, wie bei der Psoriasis. Es ist das grosse Verdienst von Auspitz, auf die den Papillarkörper umformende Kraft des wuchernden Epithels zu einer Zeit hingewiesen zu haben, als uns noch alle genaueren Kriterien der Zellenproliferation überhaupt fehlten. Auch jetzt noch müsste man, ohne den Sitz der Mitosen zu kennen, lediglich auf Grund der Umformungsbilder des Leistensystems einerseits, der Papillen andererseits zu demselben Schlusse gelangen. Aber die Kenntniss der Mitosen und ihrer Bedeutung erledigt diese Grundfrage der Histologie, welche bei sehr vielen Dermatosen sich in derselben Weise aufwirft, weit einfacher. Im Stadium der einfachen parenchymatösen Schwellung des Epithels sind nicht bloss die Leisten verbreitert und abgerundet, oft auch zugleich verlängert, sondern gleichzeitig auch die eingelagerten Papillen mehr oder weniger geschwollen, besonders am Kopfe verbreitert, hin und wieder auch — entsprechend den umgebenden Leisten — mässig verlängert. Aber keine Papille ist hinzugekommen, neugebildet; keine zeigt eine junge Zellenbrut als Andeutung einer aktiven seitlichen oder endständigen Sprossung. Tritt nun die Akanthose bei längerem Bestande des Ekzems hinzu, so schaffen sich die Epithelmassen Platz theilweise, indem die Leisten in die Tiefe

dringen und die horizontale Platte des Papillarkörpers verdünnen, theilweise indem die Papillen von allen Seiten verschmälert und eingeengt werden. Beide Arten der Deformation sind ganz gleichwerthig, indem der Papillarkörper überall verdünnt und in der Fläche passiv ausgedehnt wird, um das anschwellende Leistensystem des Epithels in sich aufzunehmen und nach wie vor zu bedecken. Er bildet immer noch eine der Cutis aufsitzende verdünnte Platte mit derselben Anzahl verlängerter und verschmälerter Papillen. Diese passive Ausdehnung kann ohne weitere Störungen um so grössere Dimensionen annehmen, je mehr die Papillen von Anfang an geschwollen waren und je mehr zellige Einlagerungen sie im Fortschritt des Processes erhalten. Ja, die letzteren können unter Umständen so bedeutend sein, dass die passive Verlängerung der Papillen sogar ohne Verschmälerung derselben stattfindet, indem die letztere durch Zelleinlagerung übercompensirt wird. Aber auch in diesem Falle finden wir keine Andeutung davon, dass die Papillen aktiv deformirend in das Epithel eingriffen, Tochterpapillen erzeugten und dergl. mehr. Im Gegentheil, wo wir zu der einfachen primären Deformation des Papillarkörpers — die ich schon als eine allgemeine Verdünnung unter Flächenausdehnung charakterisirte — neue Unregelmässigkeiten hinzutreten sehen, da handelt es sich stets um *secundäre Abfurchungen* der präexistirenden Papillen durch unregelmässig wucherndes Epithel. An solchen Stellen finden wir ausnahmslos Mitosen in dem vordringenden Epithel und niemals in dem angrenzenden Bindegewebe, wie sie etwa die knopfförmig den Haarkeim einstülpende Haarpapille wirklich aufweist und wie wir sie auch hier verlangen müssten. Die „Papillenwucherung" beim Ekzem (und der Psoriasis) ist also Legende; eine Vergrösserung der präexistirenden Papillen tritt ein: erstens primär durch einfache ödematöse Schwellung, dann secundär durch zellige Einlagerung. Meistens aber wird die Verlängerung der Papillen durch eine proportionale Verschmälerung ausgeglichen. Jeder complicirtere Bau des Papillarkörpers ist auf die begleitende Epithelwucherung als Ursache zurückzuführen. Aber damit sind die passiven Deformationen des Papillarkörpers noch nicht erschöpft; die Papillen können sich auch verkürzen und ganz verschwinden, indem sie sich aus dem vordrängenden Epithel herausziehen und in der horizontalen Platte des Papillarkörpers verschwinden. Es gibt gewisse Ekzemformen, welche diesen Typus des Papillarkörpers aufweisen und weil diese Art der Deformation und ihr Verhältniss zu den übrigen nicht nur beim Ekzem, sondern bei vielen Dermatosen in Betracht kommt, müssen wir ihm hier eine kurze *principielle* Erörterung angedeihen lassen.

Es handelt sich um die merkwürdig verschiedenen, bei Epithelwucherung auftretenden Bilder, welche theils die Leistenform der normalen Oberhaut in vergrösserten und veränderten Verhältnissen wiederholen, theils statt dessen die Stachelschicht zu einer einfachen Platte verschmolzen zeigen. Sehen wir der Einfachheit wegen ganz von einer selbständigen Volumenvermehrung des Papillarkörpers ab, so können alle diese Bilder nur auf aktive Epithelwucherung zurückgeführt werden.

Sollen aber durch diese einheitliche Kraft die verschiedensten Deformationen erklärt werden, so ist das nur möglich durch eine Verschiedenheit der Widerstände innerhalb dieser Massen. Es ist nun klar, dass in der That innerhalb dieses Systems ein Punkt existirt, in welchem ein sehr variabler Widerstand angreift; das ist die Papille und speciell die Papillenspitze, noch genauer: der Bogen der Blutcapillare in der Papille. In diesem kurzen Abschnitt herrscht der ganze periphere, in der Haut nur durch die Muskeln der Arterienwand abgeschwächte Blutdruck und es ist klar, dass hier das in die Tiefe wuchernde Epithel überhaupt den grössten Widerstand findet. Wir dürfen mithin den Widerstand der Cutis nicht als einen gleichmässigen ansehen. Wo immer bereits Papillen ausgebildet sind, haben wir es stets mit zwei unabhängigen Widerständen zu thun, einem allgemeinen Cutiswiderstande (W C), welcher in den Zwischenräumen zwischen den Papillen allein zur Geltung kommt und einem Papillenwiderstand (W P), welcher sich an Stelle der Papillen hinzuaddirt. Offenbar ist nun die definitive Gestaltung des Papillarkörpers hauptsächlich von dem Verhältniss dieser beiden Faktoren W P : W C, d. h. davon abhängig, ob der Papillarwiderstand dem allgemeinen Cutiswiderstande gegenüber selbständig zur Geltung kommt oder nicht. Ausser diesen beiden Widerständen ist natürlich von ebenso grosser Bedeutung der allgemeine und gleichmässige Widerstand der Hornschicht (W H), dessen Existenz erst die Einbohrung der Stachelschicht in die Cutis ermöglicht und nothwendig macht.

Bezeichnen wir nun den interpapillaren Theil der Stachelschicht mit In, den suprapillaren mit Su, so haben wir folgende einfachen Beziehungen zwischen den genannten wirksamen Faktoren. Der interpapillare Theil der Stachelschicht vergrössert sich bei der Epithelwucherung um so mehr, je mehr der Papillarwiderstand gegenüber dem allgemeinen Cutiswiderstand vorwiegt und je grösser andererseits der Widerstand der Hornschicht ist; natürlich wächst er auch proportional der Epithelwucherung (Ep) selbst.

Mithin ist*):

$$In = \frac{W P . W H}{W C} . Ep.$$

Die suprapapillare Stachelschicht kann sich um so mehr ausdehnen, je geringer der Papillarwiderstand gegenüber dem allgemeinen Cutiswiderstande und je geringer der Widerstand der Hornschicht ist; andererseits ist ihr Wachsthum auch proportional der Epithelwucherung. Folglich ist:

$$Su = \frac{W C}{W P . W H} . Ep.$$

*) Ich bin mir wohl bewusst, dass eine erschöpfende Formulirung der hier in Betracht kommenden Kräfte noch andere Faktoren in Betracht zu ziehen hat, speciell die selbständige Massenveränderung der Papillen (z. B. durch Oedem). Dann kann sie die richtigere Form einer Summenformel erhalten. Für unsere Zwecke genügt aber wohl die übersichtlichere, nur die Hauptkräfte in's Auge fassende und die absoluten Massen vernachlässigende Verhältnissformel.

Wie man sieht, figurirt derselbe Faktor: $\frac{WP.\ WH}{WC}$ in beiden Gleichungen dort als Zähler, hier als Nenner eines mit dem gesammten Epithelzuschusse zu multiplicirenden Bruches, d. h. er kommt für die Raumbeschränkung beider Theile der Stachelschicht in umgekehrter Weise zur Geltung oder ganz allgemein gesprochen: je voluminöser die suprapapillare Stachelschicht, desto schmächtiger ist die intrapapillare. Im Einzelnen ergibt sich aber aus den Formeln, dass die suprapapillare Stachelschicht um so bedeutender wird, dass die Stachelschicht um so mehr die Gestalt einer einfachen Platte annimmt, je kleiner entweder der Papillarwiderstand oder der Widerstand der Hornschicht ist. Der letztere ist nun beim Ekzem (und bei der Psoriasis) gewöhnlich kein Minimum. Denn bei den trockenen Formen (und der Psoriasis) ist selbst nach dem Abfallen der Schuppe das unverhornte Epithel noch mit einer besonders cohärenten basalen Hornschicht bedeckt; ein vollständiger Abfall der Hornschicht bei den nässenden Formen geht aber stets mit einer solchen mechanischen Rarefaction gerade der suprapapillaren, spongoid veränderten Stachelschicht einher, dass von einem bedeutenden Volumen derselben nicht wohl die Rede sein kann. Immerhin findet man bei den chronischen, nässenden Formen noch am häufigsten eine ansehnliche angeschwollene, suprapapillare Stachelschicht. Der Faktor W. H. verschwindet beim Ekzem trotz der oberflächlichen Erweichung niemals ganz, weil der Zusammenhang der Epithelien unter sich bei diesem Processe nicht gelockert wird.

Wenn aber die einfache Plattenform trotz erhaltener Hornschicht bei dem Ekzem sichtbar wird, so kann es nur auf einem Schwund des anderen Faktors, des Papillarwiderstandes (WP) beruhen. Es sind dieses die Formen, welche mit der Prurigo von Hebra dadurch eine grosse Aehnlichkeit besitzen, dass bei ihnen die Hornschicht stark verdickt, die Haut fettarm und ungemein pruriginös wird. In diesen Fällen ist die Haut — gewöhnlich von der Geburt an — besonders blutarm und der Tonus der Hautarterien ist besonders stark und leicht reizbar (Urticaria). Während einerseits die Anämie der Haut die starke Verhornung des Epithels begünstigt, setzt sie den Blutdruck im Papillarkörper und damit den Papillarwiderstand herab. Unter solchen Umständen ziehen sich die Papillen bei einsetzender Epithelwucherung grösstentheils oder ganz aus dem Leistensystem und die Stachelschicht nimmt die Form einer einfachen Platte mit sehr wenigen verdünnten, oft fadenförmigen Papillen an.

Diese Formation des Epithels ist aber beim Ekzem die Ausnahme. In der Regel sind Papillarwiderstand und Hornschichtwiderstand gross und damit gelangt die interpapillare Stachelschicht zu bedeutender Ausbildung, während die suprapapillare auf wenige Zellagen reducirt bleibt. Das Extrem in dieser Beziehung bildet das papulo-squamöse, psoriasisähnliche Ekzem und die Psoriasis selber. Hier ist Papillarwiderstand und Hornschichtwiderstand maximal und folglich die suprapapillare Stachelschicht ein Minimum. Diese Thatsache hat eine wich-

tige klinische Bedeutung. Man pflegt ja bekanntlich das Bluten der Psoriasispapel nach dem Abheben der Schuppen als ein pathognomisches Zeichen anzusehen. Dasselbe beruht natürlich auf der excessiven Dünne der suprapapillaren Stachelschicht und hat zur weiteren Voraussetzung, dass die Schuppen noch jünger sind, allmälig ohne scharfe Grenze aus der Uebergangsschicht hervorgehen und daher die wenigen Stachelzellen, welche die Papillen von der Schuppe trennen, leicht mit fortgenommen werden. Bei der typischen Psoriasispapel kommt noch hinzu, dass sich bei längerem Bestande eine bedeutende Dilatation der Papillargefässe ausbildet, so dass diese oft den Gipfel der Papillen berühren. Aber andererseits findet man Psoriasispapeln, bei denen nicht alle begünstigenden Umstände zusammentreffen und die daher beim Abheben der Schuppen nicht bluten und genügend viele trockne Ekzempapeln, bei denen sich das Blutungsphänomen hervorrufen lässt, weil auch bei ihnen durch die Festigkeit der Horndecke und bedeutenden Papillenwiderstand die suprapapillare Stachelschicht zu einem Minimum geworden ist.

Die Epithelproliferation erstreckt sich bei älteren Ekzemen auch stets auf die Stachelschicht der Haarbälge, aber gewöhnlich nur auf den oberen Theil derselben und führt nur zu einer allgemeinen Verdickung derselben oder nicht einmal zu einer solchen. Partielle Vortreibungen von Epithelsprossen dagegen kommen hier nicht vor.

3. Spongoide Umwandlung des Epithels und Bläschenbildung.

Der Beginn dieser pathologischen Veränderung, welche alle feuchten Formen des Ekzems auszeichnet, ist in einer allgemeinen Erweiterung der Saftspalten der Stachelschicht gegeben, also — im Gegensatz zu der einfachen Parakeratose — in einem interstitiellen Oedem der Oberhaut. Charakteristisch für dieses intercellulare Oedem ist es, dass seine Stärke von innen nach aussen, von der Bindegewebsgrenze nach der Hornschicht hin zunimmt. Zunächst sind die Intercellularbrücken noch überall erhalten, aber schon sind die Intercellulargänge so breit, dass man bei geeigneter Färbung, welche die Grenzen der Epithelzellen hervorhebt (z. B. Wasserblau), schon bei schwacher Vergrösserung sie als ein weites Netz von Kanälen, hauptsächlich im oberen Theil der Stachelschicht, erkennt. Weiterhin geben einzelne Intercellularbrücken nach, die Epithelien, mit kurzen Stacheln bekleidet, entfernen sich noch mehr von einander, aus einzelnen cylindrischen Gängen werden darmartig aufgeblähte und eingeschnürte oder selbst rosenkranzartige Hohlräume, andere erweitern sich zu grösseren, mehr einheitlichen, prismatischen oder sackförmigen, intercellulären Höhlen. Es fällt auf, dass dem reichen Saftstrom, welcher die obere Stachelschicht auf diese Weise in ein grobporiges, schwammiges Gewebe verwandelt, kein entsprechender Reichthum an Wanderzellen zur Seite geht. In diesem früheren Stadium der spongoiden Umwandlung des Epithels finden sich überraschend wenig Leukocyten im Epithel, kaum mehr als normal.

Der Charakter des Exsudates beim Ekzem ist also anfangs stets ein rein seröser, erst später wird er ein serös-fibrinöser. In den intercellulären, netzartig verbundenen Hohlräumen präcipitiren sich dann feine, körnige Gerinnsel, welche später die Hohlräume vollständig mit körnig geronnenen Massen erfüllen. Hin und wieder sind diese von Anfang an derber, homogener und geben, wenn auch nur schwach, die Weigert'sche Fibrinreaction. Derartige echte Fibrinthromben erfüllen aber die Epithellücken in der Stachelschicht nur ausnahmsweise, viel häufiger, man kann wohl sagen ziemlich regelmässig, die Lücken des bereits verhornten Epithels, d. h. die Hohlräume der entstehenden Krusten. Aber auch diese geben fast niemals bei der Weigert'schen Färbung ein ganz einheitliches Farbenbild; es wechseln vielmehr auch dort kammer- und etagenweise geronnene Massen von verschiedener Structur und verschiedenem Verhalten gegenüber der Gentianaviolett-Jod-Anilinmethode. Manche Partien der Krusten enthalten sogar eine völlig durchsichtig geronnene Substanz, welche weder jene Färbung noch die Contrastfärbung (Pikrocochenille) annimmt.

Die Ausdehnung der spongoiden Umwandlung der Stachelschicht ist sehr verschieden. Anfangs findet man sie nur punktweise etwa von der Grösse einer Papillenbreite und stets zuerst direkt unterhalb der regelrecht verhornenden oder parakeratotischen Uebergangsschicht, oft zu mehreren über die Länge eines Schnittes zerstreut. Sie können diese normale Grösse behalten und als solche verhornend in die Schuppe gelangen, wo sie dann als rundliche, etwas abgeplattete, meist fibrinhaltige, die Oberfläche in Gestalt kleiner Höcker überragende, derbe Krusten en miniature sich abstossen. Oder sie breiten sich concentrisch von ihrer Ursprungsstelle nach abwärts in die Stachelschicht aus. In demselben Maasse, als in dieser zu dem parenchymatösen Oedem das interstitielle hinzutritt, erweitern sich die Saftspalten, fliessen zu grösseren intercellularen Lücken zusammen, während die vorher geschwollenen Epithelien theilweise zu dünneren, strangartigen Balken komprimirt werden. Nachdem die Lücken dieses schwammartig veränderten Epithels sich an der oberen Grenze theilweise mit geronnenen Massen erfüllt haben, wird der ganze spongoide Bezirk durch nachwucherndes Epithel in die Höhe gehoben, vertrocknet und gestaltet sich zur fibrinhaltigen Kruste. Diese grösseren und nur langsam vollständig exfoliirten Krusten saugen auch in schon verhorntem Zustande noch hin und wieder reichlich Lymphe, einem Schwamme ähnlich, in sich auf und schwellen dadurch zu sehr dicken und lockeren Gebilden an, zu jenen honiggelben, wabenartigen Krusten, die oft fälschlich als Zeichen einer „Impetigo" gelten. Dass dieselben noch sekundär aufgetrieben sind, beweisen die maximal erweiterten, geradezu kubischen, durch senkrecht stehende feine Hornbälkchen getrennten, mit geronnener Flüssigkeit erfüllten Kammern dieser Krusten, welche in derselben Gestalt unmöglich schon innerhalb der Stachelschicht vorgebildet sein konnten.

Derartig ist das Epithel beschaffen, in welchem sich die gewöhnlichen Ekzembläschen bilden. Es ist ein entschieden verändertes,

aufgeweichtes, in seinem Bau gelockertes Epithel und das Ekzembläschen*) ist nur das Endprodukt eines langsam vorbereiteten pathologischen Processes, welchem ich nach seiner physikalischen Beschaffenheit den Namen der spongoiden Umwandlung des Epithels geben möchte. Wie auf dieser Grundlage die Ekzembläschen sich bilden, soll gleich gezeigt werden. Hier ist aber der Ort, darauf aufmerksam zu machen, dass diese Bildung der Bläschen, die ich an einem recht ansehnlichen Material (über 40 Fälle von feuchtem Ekzem) sich ausnahmslos in gleicher Weise wiederholen sehe, durchaus nicht der landläufigen Ansicht über diesen Punkt entspricht, nach welcher das Ekzembläschen wie das Zoster- und Variolabläschen mit einer primären Colliquation und Degeneration der Epithelien einhergehen soll. Nichts kann verkehrter sein als eine solche Anschauung. Die elementaren Höhlen der Stachelschicht, welche der Bildung der Ekzembläschen vorausgehen, entstehen lediglich intercellular und sind also elementare Verdrängungsbläschen, keine elementaren Colliquationsbläschen. Die nähere Grundlage des Ekzembläschens ist sodann ein netzförmig zusammenhängendes, erweitertes Kanalsystem in dem obersten Theil der Stachelschicht, nicht wie bei den meisten Colliquationsbläschen im mittleren und unteren Theile der Stachelschicht. Endlich bleibt das umgebende Epithel im Verlaufe der Bläschenbildung beim Ekzem grösstentheils völlig normal.

Hier ist allerdings eine kleine Klausel einzuschieben. Bei längerem Bestande des spongoiden Zustandes ebensowohl wie später an der Oberfläche grösserer Bläschen schliessen sich an die kleinen intercellulären Elementarhöhlen auch einzelne an, welche im Innern von Epithelien an der Stelle des perinucleären Hohlraumes lokalisirt sind und aus einer einfachen Erweiterung desselben hervorgehen. Aber diese Zellen sind weit davon entfernt, erweicht und in ihrer Substanz degenerirt zu sein. Die äussere Hülle der Zellen ist sogar meist schon verhornt, das Innenplasma mit wohlerhaltenem Kern ist durch die Erweiterung des perinucleären Raumes an eine Seite gedrückt und comprimirt. Es handelt sich also weder um eine reticulirende, noch sonst irgend welche Degeneration, sondern einfach um die Fortsetzung des intercellularen Oedems in den lymphatischen Innenraum der Zellen, den perinucleären Raum hinein. Es ist die zuerst von Leloir für den Anfang vieler Bläschenbildungen unter dem Namen der „altération cavitaire" beschriebene Veränderung, welche mit einer Erweiterung des perinucleären Raumes beginnt und nicht auf einer primären Degeneration des Protoplasmals beruht. Ich will diese Umwandlung, welche nach meiner Ansicht nur eine bescheidene und vorwiegend secundäre Rolle bei den Bläschenbildungen spielt, auch mit dem Namen: cavitäre Umwandlung (nicht cavitäre Degeneration!) bezeichnen. Beim Ekzem schliesst sich dieselbe nur hin und wieder an die vorausgehende spongoide Um-

*) Ich sehe hierbei ab von den akuten, impetigoähnlichen Ekzembläschen, welche durch plötzliche Invasion der Morokokken in die Stachelschicht selbst entstehen.

wandelung der Stachelschicht an. Wo sie vorkommt, können sich natürlich auch intracellulare Thromben finden.

Aber diese nur an einigen Präparaten sporadisch vorkommenden intracellularen Veränderungen ändern im grossen und ganzen nichts an der Thatsache, dass das epitheliale Oedem der Stachelschicht beim Ekzem ein wesentlich interstitielles ist. Es fehlt vollständig eine Giftwirkung in dem Processe, welche das Protoplasma der Stachelzellen in irgend einer charakteristischen Weise degenerirt und verflüssigt. Ja trotz der beständigen Ueberschwemmung mit Gewebssaft bleibt nicht einmal die Verhornung des Epithels aus. Dass dieselbe ihren Typus ändert, haben wir oben gesehen, aber es ist schon bezeichnend genug, dass überhaupt regelmässig beim Ekzem eine Verhornung zu Stande kommt, dass die in den epithelialen Saftspalten liegenden serösen Höhlen und fibrinösen Klumpen stets von verhornendem Epithel umklammert und dadurch in Form von Krusten aufgethürmt und aufgeschichtet werden. Für jene Forscher in der normalen Anatomie der Haut, welche noch immer einen nothwendigen Zusammenhang der Abscheidung von Keratohyalin mit der Verhornung annehmen, gibt es kein lehrreicheres Studium als die Histologie des Ekzems. Sie können dort auf jedem Schnitte finden, dass die Verhornung auch an saftigen kernhaltigen Epithelzellen vor sich geht, welche nie Keratohyalin abgeschieden haben und dass sehr feste Schuppen und Krusten aus solchen Hornzellen gebildet werden, deren Hornmantel denn auch der Pepsinverdauung widersteht.

Wenn die spongoid umgewandelte Stachelschicht auch schon viele kleine elementare Höhlen mit und ohne Gerinnsel enthält, so stellt sie doch noch kein eigentliches, d. h. makroskopisch sichtbares Bläschen dar. Aber Bläschen entstehen auf dieser Grundlage sehr leicht und zwar in zwei verschiedenen Formen und wahrscheinlich auch aus verschiedenen Ursachen. Die eine und wie mir nach meinen Präparaten scheint, häufigere Art von Bläschen ist nichts als ein lokaler Excess der spongoiden Umwandelung der Stachelschicht. Man findet bei der Durchsicht vieler Schnitte von ekzematösen Papeln, welche makroskopisch noch kein Bläschen erkennen liessen, doch an der Unterseite der Kruste, Schuppe oder einfach parakeratotischen Hornschicht hier und da kugelrunde oder annähernd runde Höhlen, welche am Grunde oder seitlich ohne scharfe Grenze in das spongoide Epithel übergehen. Man findet weiter dieselben Bilder an Schnitten von ekzematöser Haut, welche schon makroskopisch deutlich Höhlen mit klarem Inhalt, also Bläschen erkennen liessen und sieht an diesen alle zu wünschenden Uebergänge von den kleinen zu den grossen. Dieselben unterscheiden sich nur dadurch, dass die grösseren eine Druckwirkung rückwärts auf das spongoide Epithel ausüben, aus dem sie durch stärkeren Serumandrang hervorgegangen sind und dadurch sich schärfer von demselben absetzen. Auch die Lagerung der kleinen und grossen Bläschen ist vollkommen dieselbe; sie sind stets am breitesten unmittelbar unter der Hornschicht, fussen gleichsam auf ihr und erstrecken sich nur verschieden weit nach abwärts in die Stachelschicht. Ebenso

ist der Inhalt völlig derselbe, nämlich ein rein seröser oder fibrinöser. Derselbe kann auch theilweise oder vollständig gerinnen und wie bei allen grösseren Thromben zieht sich derselbe bei der Härtung nicht gleichmässig concentrisch von der Wandung zurück, sondern mit festonartigen Ausschnitten, welche den ausgepressten Serumtröpfchen der Peripherie entsprechen. Dann hängen diese Thromben als derbe, kugelige, fibrinöse Fortsetzungen an der Unterseite der Schuppe in die Bläschen hinein und beim Abziehen der Schuppe erblickt man auf der Oberfläche eine entsprechende Anzahl von Grübchen im Epithel.

Während diese Bläschenform sich also unmittelbar an die spongoide Metamorphose anschliesst und nur die extreme Ausbildung derselben repräsentirt, zeigt uns die zweite Bläschenform etwas völlig Neues. Hier handelt es sich nicht um einen allmählichen Uebergang, sondern um eine plötzliche stufenweise Veränderung. Allerdings ist dieselbe auch auf der Grundlage der spongoiden Umwandelung entstanden, aber es ist nicht eine einfache stärkere Serumansammlung, welche die obersten Lücken zu Bläschen erweitert, sondern eine lokale Ueberschwemmung mit Leukocyten. Dem klinischen rapiden Auftreten dieser Bläschen entspricht die scharfe Absetzung derselben und ihre bedeutende Grösse, vermöge welcher sie gewöhnlich die ganze umliegende Stachelschicht comprimiren. Die Leukocyten erfüllen diese relativ grossen Bläschen fast vollkommen, sodass nur eine geringe Menge Serum und körnig geronnenen Exsudates neben ihnen Platz hat. Das schubweise Vordringen der Leukocyten an diesen locus minoris resistentiae wird auch noch durch den Umstand bestätigt, dass die umgebende Stachelschicht trotz der erweiterten Lymphspalten gewöhnlich ziemlich frei von Wanderzellen angetroffen wird. Man erhält den Eindruck, als ob alle Leukocyten der nächsten Umgebung durch ein plötzliches Ereigniss hier zusammenströmend und an der Hornschicht aufgehalten sich Platz geschaffen und dadurch ähnlich wie bei der wahren Impetigo das subcorneale Bläschen geschaffen hätten.

Wüssten wir es nicht schon durch die ganze sonstige Geschichte des Ekzems, dass der hier waltende Entzündungsreiz für gewöhnlich keine oder nur eine äusserst geringe chemotaktische Einwirkung auf Leukocyten ausübt, so würden es die eben als das Höhestadium der spongoiden Umwandlung besprochenen, von Leukocyten fast vollständig freien, echten Ekzembläschen beweisen, dass eine lokale Leukocytose nicht zu den nothwendigen Attributen des Ekzems gehört. Wir werden also durch die Histologie darauf hingewiesen, für diese zweite Form von Bläschen andere — und zwar ausserhalb des Ekzems liegende — Ursachen anzunehmen, als für die erste Form.

Sehr gut stimmt mit dieser Auffassung die klinische Erfahrung überein, nach welcher die im Verlaufe eines chronischen Ekzems sporadisch und periodisch auf schon ekzematöser Haut auftretenden Bläschen gewöhnlich klar sind und es häufig auch bis zur Verkrustung bleiben, während jene Bläschen, die durch ihr plötzliches, multiples Auftreten schon klinisch die Annahme rechtfertigen, dass ein schädlicher secundärer Reiz allgemeiner Natur, z. B. ein unpassendes Medi-

kament, eine mechanische Reibung, ein Bad oder dergl. die Bläschen hervorgerufen hat, auch gewöhnlich gelblicher, undurchsichtiger, impetigoähnlicher aussehen. Ist ja doch auch kaum sonstwo der Verdacht einer sekundären Einwirkung so gerechtfertigt, als wie beim chronischen Ekzem, wo das Epithel eine bleibende Auflockerung erfahren hat, welche einerseits den Einfluss aller äusseren Reizmittel und die Aufsaugung aller diffundiblen Gifte erleichtert, andererseits der Ueberschwemmung derselben Eingangspforten mit Exsudat wesentlichen Vorschub leistet.

Was nun im Einzelfalle die Chemotaxis bewirkt, welche zur Entstehung der leukocytären Bläschen führt, das ist für den augenblicklichen Zweck irrelevant. Nur die Eventualität, dass es auch organisirte Gifte, vor allem Eiterkokken sein könnten, wird der histologischen Forschung der Zukunft anheimfallen und sogar eine recht wichtige Frage bilden. Uns liegt hier nur daran, diese Form von impetigoähnlichen Ekzembläschen in ihrer Eigenart hinzustellen und sie einerseits von den nicht leukocytären Bläschen, die wir vorher beschrieben und den im Anfange besonders behandelten, primären Bläschen genau zu unterscheiden.

Die beiden hier zuletzt und im Anschlusse an die spongoide Umwandlung beschriebenen Bläschenarten haben gemeinsam, dass sie sekundär auftreten in einer schon ekzematösen Oberhaut, dass sie mithin von Krusten, seltener von Schuppen oder parakeratotischer Hornschicht überlagert sind, dass sie deutlich ihren Ursprung aus dem spongoid metamorphosirten Epithel durch ihren theilweisen Uebergang in solches am Grunde oder seitlich erkennen lassen, dass ihr Inhalt ein einheitlicher, nämlich ein reines Exsudat ist. Ihre Differenz unter einander beruht nur darin, dass die einen Bläschen rein serösen oder serofibrinösen Inhalt und einen gewöhnlich kleinen Umfang haben, während die anderen dicht von Leukocyten erfüllt und gewöhnlich voluminöser sind.

Ihnen gegenüber stehen die anfangs beschriebenen Bläschen, welche primär in einer sonst gesunden Oberhaut auftreten, nicht von Krusten oder Schuppen überlagert sind, keinen Uebergang in spongoides Epithel zeigen, deren Inhalt aus Serum, Leukocyten und unverhornten Epithelien gemischt ist, folglich kein reines Exsudat darstellt.

Von dieser letzteren Bläschenart habe ich oben nachgewiesen, dass sie durch den plötzlichen Einbruch von Morokokken unter die Hornschicht und in die Stachelschicht selbst entstehen, sei es durch spontane oder absichtliche Einimpfung. Sie stellen allein das wahre, akute Ekzem dar und ihr Zusammenhang mit der im allgemeinen chronischen Erkrankung Ekzem ist nur durch die Identität des Infectionsträgers, dadurch aber mit aller Sicherheit, erbracht.

Daraus wäre schon zu schliessen, dass die andern beiden Bläschenarten, welche im Anschlusse an die chronische Erkrankung entstehen, auch in ätiologischer Beziehung den ersteren nicht gleichen werden. Und in der That lässt die bakteriologische Untersuchung die Moro-

kokken in ihnen fast regelmässig vermissen. Niemals finden sie sich in den rein serösen und rein fibrinösen kleinen Bläschen, genau so wenig wie in den elementaren Höhlen der spongoid umgewandelten Stachelschicht. Daraus folgt, dass diese Bläschen niemals durch die Einwanderung der Morokokken von oben nach abwärts entstehen, sondern lediglich durch die stärkere Anlockung eines serösen Exsudates aus der Tiefe. Demgemäss finden wir hier die Morokokken auch regelmässig nur in der überlagernden Kruste oder Schuppe und zwar gewöhnlich neben älteren, schön maulbeerförmigen Herden, frische, zerstreut liegende, d. h. jüngere Gruppen, deren Entstehung wohl die neue Exsudation zuzuschreiben ist. Auch in den secundären, mit Leukocyten erfüllten Bläschen habe ich die Morokokken lange Zeit hindurch regelmässig vermisst. Neuerdings konnte ich sie allerdings in wenigen Exemplaren in einigen solchen Bläschen konstatiren. Aber diese Ausnahmen können den Satz nicht umstossen, dass auch bei der Genese dieser Bläschen kein Einbruch der Morokokken stattfindet. Denn die Anziehungskraft, welche Morokokken und Leukocyten auf einander ausüben, macht es wohl erklärlich, dass bei etwas längerem Bestande aus der Kruste vereinzelte Morokokken von Wanderzellen der Bläschen aufgenommen werden. Aber niemals finden wir hier eine Ueberschwemmung des Bläschens mit Morokokken und eine reichliche Aufnahme derselben in die Leukocyten des Bläschens wie bei den primären Ekzembläschen. Also auch hier ist die Ursache des Bläschens lediglich in dem stärkeren Andrang des Exsudates aus der Tiefe zu sehen und zwar in diesem Falle eines leukocytären Exsudates.

Es erübrigt nur noch die Frage, ob denn auch dieses Exsudat durch dieselben Infektionsträger angelockt ist wie sonst gewöhnlich das seröse, ob es etwa durch eine länger dauernde Einwirkung grösserer Kokkenmassen allmählich auch zu einer lokalen Leukocytose kommt. Und man könnte dafür geltend machen, dass ja im primären Bläschen beim plötzlichen Einbruch vorher in der Hornschicht gewucherter Morokokkenmassen in der That neben serösem Exsudat auch Leukocyten in nicht unerheblicher Menge herbeigezogen werden. Aber einerseits findet sich in den hier in Betracht kommenden Bläschen selbst keine entsprechende Anzahl von Kokken, andererseits deuten alle histologischen und klinischen Momente darauf hin, dass gerade diese Bläschen akut und in grosser Menge auf einmal entstehen. Mir scheint es daher nur möglich, wie die Klinik es uns an die Hand gibt, ausser dem Ekzem liegende Ursachen für die plötzliche und reichliche Leukocytose dieser Bläschen verantwortlich zu machen. Eventuell dürfte hier, wie schon bemerkt, in einzelnen Fällen die Aufpfropfung einer Staphylokokkeneiterung in Betracht kommen. Doch habe ich bisher keine Staphylokokken in der Bläschendecke konstatiren können.

4. Die Vorgänge im Bindegewebe.

Einen Theil derselben, nämlich die Umformung des Papillarkörpers, haben wir schon gelegentlich der Epithelwucherung besprochen. Wir

sahen, dass dieselben meist die Entstehung von sehr langen und verschmälerten Papillen veranlasst, welche gegenüber der Norm an Zahl weder vermindert noch vermehrt sind, dass relativ selten Papillen durch Ausgleichung des Papillarkörpers schwinden und dass bei sehr üppiger Akanthose hin und wieder neue, kleinere Papillen abgefurcht werden, welche den alten als Tochterpapillen aufsitzen. Oefter wiederum kommt es im Laufe des chronischen Ekzems zu einem Oedem der Papillen, besonders an ihrem oberen Theile, sodass sie keulenförmig angeschwollen enden. In allen diesen Formveränderungen der Papillen hat man keine aktiven Proliferationserscheinungen zu sehen.

Solche finden sich aber in einer jedes Ekzem begleitenden Wucherung von Bindegewebszellen, deren Optimum in der Umgebung des subpapillaren Gefässnetzes, dagegen gerade nicht innerhalb der Papillen liegt. Während das subpapillare Gefässnetz bei länger dauernden Ekzemen stets von einer breiten Zone gewucherter Perithelien umgeben ist, ziehen sich die Zellen neuer Bildung in abnehmendem Grade an den Papillargefässen hinauf, um meist unterhalb des Papillengipfels vollständig aufzuhören. Die horizontale Platte des Papillarkörpers ist gewöhnlich, auch entfernt von den Blutgefässen, dicht durchsetzt von Zellen, das Bindegewebe der Papillen nur spärlich.

In den Fällen mit mässiger Zelleninfiltration zieht sich von der subpapillaren Blutbahn das Infiltrat entlang den Blutgefässen rasch abnehmend in die Tiefe, während die dazwischen liegenden Hautpartien fast ganz frei bleiben. Je stärker die Infiltration wird, desto mehr füllen sich auch die Zwischenräume mit jungen Bindegewebszellen, so dass schliesslich die gesammte Cutis ziemlich gleichmässig von Zellen durchsetzt wird. Dann erhalten wieder die Umgebungen der Knäueldrüsen ein besonders dichtes Infiltrat. Ueber die Grenze des Panniculus geht die Zelleninfiltration beim Ekzem auch in den Fällen hochgradigster Verdickung nicht hinaus. In gewissen Formen nimmt sogar der Panniculus auf Kosten der Cutis im Verlaufe der Affection zu (Alopecia seborrhoica), in anderen Fällen schwindet er allmählich (pruriginöses Ekzem).

Was die Natur dieses Zelleninfiltrates der Cutis betrifft, so ist es auf den ersten Blick wenig charakteristisch. Es sind hauptsächlich negative Merkmale, welche es kennzeichnen. Zunächst fehlt jede Einschmelzung von collagenem Gewebe. Dadurch liegt die junge Zellenbrut häufig reihenweise zwischen den collagenen Balken und das Infiltrat zieht sich netzförmig durch die Cutis hindurch. Dieser mangelnde Schwund des Collagens hat die Derbheit der infiltrirten Partie beim Ekzem zur Folge.

Sodann fehlt ein Schwund des elastischen Gewebes, wenigstens über den grössten Bereich der ekzematösen Haut. Auch in die Papillen steigen nach wie vor feine Fasern auf und bilden ein subepitheliales Netz wie gewöhnlich. Nur bei sehr dichter Infiltration im Umfang der Blutgefässe verdünnen sich hier die elastischen Fasern und schwinden schliesslich. Endlich fällt der Mangel an Leukocytenauswanderung ganz besonders auf. Um diesen Punkt richtig be-

urtheilen zu können, muss man allerdings Hautstücke untersuchen, welche nur den gewöhnlichen Zustand des chronischen Ekzems darstellen und nicht gerade in künstlich gesteigerter Entzündung oder kurz nach einer solchen sich befinden. Hier mangelt meistens die Emigration von Leukocyten völlig. Gerade an diesem Objekte kann man zu grösserer Klarheit über diesen Punkt gelangen als sonst gewöhnlich, weil eine andauernde, wenn auch noch so geringe Auswanderung das tief hinabreichende, gewucherte und mit weit offenen Lymphspalten versehene Epithel zweifellos mit Leukocyten versehen, ja eigentlich überschwemmen müsste. In solchen uncomplicirten Fällen findet man aber nur sehr spärliche, in das Epithel hineingerathene Wanderzellen, kaum mehr als normal, was bei dem reichen Saftstrom der ekzematösen Haut viel sagen will. Nur in den Zeiten periodischer stärkerer Entzündung findet man Anhäufungen von Leukocyten in den Capillaren und eine gleichmässige Durchsetzung der oberen Cutispartie mit Wanderzellen, die alle dem Epithel zustreben, sodann auch dieses von Leukocyten durchsetzt und schliesslich: leukocytäre Bläschen. Es sind das dieselben Fälle, welche ich schon oben bei Besprechung der letztgenannten Bläschenform als wahrscheinlich ausserhalb des Rahmens des uncomplicirten Ekzems fallend bezeichnet habe. Diese Fälle sind relativ selten und weichen durch die Einstreuung der Leukocyten so erheblich vom gewöhnlichen Ekzembilde ab, dass wir wohl daran thun werden, dieselben vorderhand nicht als typisch anzusehen.

Was sind nun die positiven Charaktere der Zellen des ekzematösen Infiltrats? Es sind grösstentheils kleine, protoplasmaarme, vielgestaltige, dicht an einander liegende Bindegewebszellen mit gut aber nicht besonders stark tingiblem Kern. Bei Protoplasmafärbungen weisen sie keine stärkeren Körnungen auf. Ihre anfängliche Gestalt studirt man am besten nicht in der Nähe der Gefässe, wo sie zu dicht liegen und meist kubische Form aufweisen, sondern in dem spärlicheren Infiltrat der dazwischen liegenden Cutis. Hier erscheinen sie meist als Spinnenzellen, welche darin eine gewisse Eigenthümlichkeit besitzen, dass sie auffallend klein bleiben, dass ihre Ausläufer, mittelst derer sie zusammenhängen, kurz sind und sie folglich dicht bei einander liegen. Gegenüber diesen kleinen, schwach tingiblen, aber sonst sich als gewöhnliche Bindegewebszellen charakterisirenden Bestandtheilen des Infiltrats, ist der Antheil zweier anderer Zellenarten nur ganz untergeordnet, nämlich der Plasma- und Mastzellen. Die Plasmazellen kommen nur bei sehr lange dauerndem, die Cutis dicht durchsetzendem Infiltrate vor und hier sind sie nur in kleinen Gruppen an den Stellen der dichtesten Infiltration in diese eingestreut, besonders in der Umgebung der grösseren Gefässe und der Knäueldrüsen. Auch die Mastzellen finden sich beim Ekzem gar nicht besonders reichlich, was um so mehr auffallen muss, da hier ja eine starke Epithelwucherung nebenhergeht, wobei sonst meistens die Mastzellen sich erheblich vermehrt zeigen. Immerhin habe ich in einigen Fällen alter chronischer Ekzeme eine mässig reichliche Anwesenheit dieser Zellen constatiren können.

Bemerkenswerth ist ferner die geringe Menge von Mitosen innerhalb des Zelleninfiltrates. Mir ist es mehrfach geglückt, solche zu finden, speciell an den Gefässendothelien und -perithelien, aber doch in einem starken Missverhältnisse zu der Menge der überall leicht nachweisbaren Epithelmitosen. Man muss jedoch nicht vergessen, dass die Infiltration in der Cutis sich ungemein langsam ausbildet und wenn auch in Fällen hochgradiger Infiltration die Menge der Cutiszellen gegenüber der der Epithelien imponirt, diese letzteren doch beständig beim Ekzem erneuert werden und deshalb hier ein regelmässiges Antreffen von Mitosen gar nichts auffallendes hat. Uebrigens kann man auch Stellen mit starker Epithelwucherung untersuchen, welche lange Zeit sich selbst überlassen geruht haben, in denen man auf vielen Schnitten keine einzige Epithelmitose findet. Die geringe Anzahl der Bindegewebsmitosen ist daher beim Ekzem kein Grund, den amitotischen Ursprung eines Theils der Zellen des Infiltrats anzunehmen.

Endlich gehört noch zur Charakteristik der ekzematösen Cutis, dass Blut- und Lymphgefässe fast immer erweitert angetroffen werden und dass das zellige Infiltrat in den hochgradig infiltrirten Fällen am Rande gegen die gesunde Cutis hin sich ganz allmählich und sehr gleichmässig verdünnt, bis es sich schliesslich wie bei den leichten Fällen auf den Papillarkörper beschränkt.

5. Rückblick.

Ehe wir nach Besprechung der drei histologischen Hauptsymptome des Ekzems auf einige besondere wichtige Details und einige Complicationen näher eingehen, erscheint ein Hinweis auf die Combinationen dieser Symptome unter einander und ihre Abwandelung resp. Abheilung an Ort und Stelle geboten. Aus dieser Betrachtung wird es sich ergeben, dass mit den genannten 3 Symptomen bereits die häufigsten Ekzemformen erschöpfend dargestellt sind.

Die Parakeratose ist das allerwichtigste Symptom des Ekzems; es fehlt auch in den leichtesten Formen nicht, ist mithin für das Ekzem pathognomonisch. Wo sie ganz allein besteht, haben wir einen Zustand der Haut vor uns, der als Pityriasis alba, theils diffusa, theils circumscripta, z. B. capitis oder faciei registrirt zu werden pflegt, die erste Elementarform des Ekzems. Der Zustand des Abschuppens heilt ab, indem unterhalb der parakeratotischen Horn- und Uebergangsschicht sich wieder eine trockene Zellschicht bildet, welche Keratohyalin abscheidet und rite verhornt. Der stärkere Zusammenhalt der parakeratotischen Hornschicht bewirkt, dass sie nicht in insensible Schüppchen auseinanderstiebt, sondern eine Zeit lang der Unterfläche lose adhärirend als Schuppe bestehen bleibt. Nach ihrem Abfall ist die Hautfläche glatt und eben.

Gesellt sich zur Parakeratose die Akanthose, so erhebt sich der befallene Hautbezirk als ein senfkorn-, linsen-, markstückgrosses Polster, welches an seiner Oberfläche schuppt. Wir haben das trockene, klein- oder grosspapulöse Ekzem, die zweite Elementarform des

Ekzems vor uns. Hier ist die Abheilung schon weniger einfach. Der blosse Ersatz der schuppenden Oberfläche durch eine normal verhornte bedingt noch keine Heilung und tritt auch gewöhnlich nicht ein, wenn nicht vorher die Epithelwucherung nachgelassen hat. Ausser dieser muss aber auch die Deformation des Leistensystems und die davon abhängige Umformung des Papillarkörpers rückgängig werden.

Artet die Parakeratose zum nässenden Ekzem aus, tritt also die spongoide Umwandlung der Stachelschicht und bei stärkerer Exsudation Bläschenbildung hinzu, so resultirt die krustöse Form des Ekzems mit oder ohne Bläschenbildung, die dritte Elementarform des Ekzems. Die Abheilung dieser Form kann unter den verschiedenartigsten Bildern vor sich gehen, je nach der Quantität und Qualität des gelieferten Exsudats. Im allgemeinen nimmt der Inhalt der Bläschen um so festere Gestalt an, je weiter die Abkapselung fortschreitet und je kleiner sie sind. Aber es kommen auch grosse Blasen der Stachelschicht vor, welche nur von einer auf's äusserste verdünnten Zellenschale eingefasst werden und doch bereits völlig geronnenen Inhalt aufweisen. Die nothwendige Folge ist, dass diese Blasen bei der Abkapselung und ihrem Aufsteigen eine unten abgerundete Form behalten und dass sie zu linsenförmigen oder sogar kugelig gewölbten, dicken Krusten Anlass geben, welche auch nach völliger Abkapselung durch reguläre Hornschicht noch in einer dellenartigen Vertiefung der Oberhaut liegen. Tritt dagegen die Gerinnung des Inhaltes nicht so früh ein, so erhalten die Blasen beim Aufsteigen und bei ihrer Abkapselung einen geraderen, gestreckteren Bau, die rundlichen Kammern werden kubisch und die schrägliegenden Scheidewände erheben sich senkrecht. Dieses sind auch jene Fälle, in denen die Krusten noch während der Abkapselung neues Exsudat ansaugen, wodurch sie oft eine monströse Dicke erreichen. Der reguläre Verlauf des Ekzems mit seinen periodischen Wallungserscheinungen bringt es mit sich, dass die Blasenbildung mehrmals nach einander an derselben Stelle sich wiederholt, ehe es zur Abheilung kommt. Dadurch entsteht eine förmliche Etagenbildung, indem auf eine alte, dicht geronnene Kruste eine frische, locker geronnene und auf diese oft noch eine ganz neue Blase der Stachelschicht folgt.

Ungemein lehrreich ist nun — und für mich geradezu die parasitäre Natur beweisend — der Parallelismus der Exsudationserscheinungen mit dem bakteriologischen Verhalten der Krusten nnd Blasen. Die feuchten Krusten nach der Gerinnung bilden nämlich einen ausgezeichneten Nährboden für die Morokokken. In ihnen vermehren sie sich rasch und bilden, je mehr die Krusten eintrocknen, desto schöner die grossen, maulbeerförmigen Haufen. Diese finden wir mithin konstant in den älteren, lange Zeit unberührt gebliebenen Krusten, und am schönsten präsentiren sie sich natürlich in dem durchsichtigen Inhalt von ganz klar geronnenen Bläschen. Gewöhnlich bersten nun bei weiterem Eintrocknen die Krusten in senkrechter Richtung zur Hautoberfläche und dieses gibt den eingeschlossenen Morokokkenhaufen Gelegenheit, an den Rissstellen der Wärme und Feuchtigkeit entgegen

zu wachsen, bis sie die Basis der Kruste erreichen. In den Fällen nun, in welchen unter den abgekapselten Blasen sich wieder neue bilden, gewahrt man mit ziemlicher Regelmässigkeit, dass sich die Morokokken an dem Boden der alten, d. i. die Decke der neuen Blase von neuem lebhaft vermehrt haben. Man wird daher wohl nicht fehl gehen, wie wir es oben aus anderen Gründen bereits gethan, diese Blasen unter der Mitte alter Krusten für eine Folge der Vermehrung der Kokken in den letzteren zu halten, indem dieser Vorgang einen neuen verstärkten Strom von Serum anlockt.

Die Abheilung der einfachen Combination von Parakeratose und Bläschenbildung geht natürlich leichter von Statten, als wenn zu beiden noch Epithelwucherung sich dazu gesellt. Denn in ersterem Falle genügt die einfache Abkapselung und Abschiebung, um die normalen Verhältnisse der Oberhaut wieder herzustellen, im zweiten Falle unterliegt die völlige Restitution denselben erschwerenden Bedingungen, wie beim einfach papulösen Ekzem, indem die deformirte Stachelschicht nebst Papillarkörper erst zur Norm zurückkehren muss. Hierin liegt auch der Grund, weshalb im allgemeinen die einfachen, feuchten Katarrhe soviel rascher heilen, als die trockenen — oder feucht-papulösen.

Im folgenden wende ich mich einigen besonderen ekzematösen Zuständen zu, die im Bisherigen noch nicht genügend berücksichtigt werden konnten.

6. Status spongoides. Ekzema rubrum. Nichtinfektiöse Ekzemrecidive.

Wir haben die spongoide Umwandlung der Stachelschicht bisher bei den nässenden Formen des Ekzems als etwas transitorisches, gleichsam als einen subakuten Zustand kennen gelernt, der als akutere Schübe Bläschen zeitigt, mit diesen aber wieder durch Abkapselung heilen kann. Es gibt aber auch einen chronischen spongoiden Zustand, eine permanent gewordene Auflockerung des Epithels, deren Kenntniss praktisch von grosser Wichtigkeit ist.

In der That ist es unschwer einzusehen, dass dieser Zustand, zunächst durch besondere chemotaktische Einflüsse infektiöser Natur herbeigeführt, später auch ohne deren Fortwirken fortbestehen und durch andere minderwerthige Faktoren unterhalten werden kann. Denn es handelt sich bei ihm ja nicht um eine Degeneration des Epithels, welche sofort auf das Dringendste einen Ersatz durch Neubildung erheischte, sondern zunächst nur um ein Uebergewicht der Lymphbahnen über das Parenchym. Dabei geht, wie ich gezeigt habe, die Verhornung ruhig ihren Weg und dient sogar der „insensiblen“ Exsudation in Gestalt schwammartiger Reservoirs, die wir Krusten nennen. Entfernen wir einfach diese Krusten immer von neuem, ohne auf das Ekzem sonst einzuwirken, so erzeugen wir bereits künstlich den „spongoiden Status“, welcher klinisch von Alters her den Namen Eczema rubrum führt. Hier liegt dann eine feuchte, aufgelockerte, durch Fehlen des Hornschichtdruckes überquellende, rothe Fläche zu Tage,

welche aus unsichtbaren Poren den erweiterten Lymphspalten des wohlerhaltenen Epithels beständig Serum aussickern lässt.

Die Lymphbahnen sind hier nun einmal erweitert, sie müssen beständig neue Serummassen austreten lassen, auch ohne dass neue chemotaktische Einflüsse mitspielen. Es ist zunächst gar nicht ersichtlich, wie ein solcher Zustand heilen kann; jedenfalls trägt er in sich nicht die Bedingungen dazu, und dass er Jahre lang ohne sonstige erhebliche Veränderungen bestehen kann, ist ja bekannt genug von dem Eczema rubrum, dem spongoiden Status der Unterschenkel, dem sogen. „Salzflusse" der alten Leute. Die Epithelien selbst haben nicht die Kraft, wenn sie von abnorm reichlichem Saftstrom umspült werden, sich wieder zu nähern, den Saftstrom einzudämmen und so zur Norm zurückzukehren. Deshalb heilt auch ein Ekzema rubrum niemals ohne Abschuppung, d. h. niemals ohne dass junge Epithelien den alten, spongoid veränderten Bezirk abgekapselt und ersetzt haben. Man sieht, dass zur wirklichen Heilung allerlei zusammenkommen muss: eine spontane (z. B. bei fieberhaften Krankheiten) oder künstliche (z. B. durch Antiekzematosa) Eindämmung des Saftstromes und die Möglichkeit einer Neubildung junger Epithelien. Insofern die Krusten durch ihre Existenz und ihren Druck die Eindämmung des Saftstromes befördern, tragen sie auch zur Heilung bei und ihre künstliche Entfernung andererseits zur Permanenz des Status spongoides.

Aber man sieht auch zugleich, dass der Mangel sehr einfacher und geringwerthiger Faktoren schon genügen muss, die Heilung dieses Zustandes definitiv zu verhindern. Man kann dabei klinisch wie histologisch drei Formen derselben unterscheiden, den rein serösen, den eitrigen und den überhornten (larvirten). Die erstere Art von Ekzema rubrum beruht einfach auf einem Uebermaass von Auflockerung des Epithels. Es werden soviel Serummassen geliefert, dass die Verhornung der obersten Epithelien damit nicht Schritt halten kann. Es kommt gar nicht zur Bildung von Krusten, sondern höchstens von incohärenten Fibrincoagula und diese werden beständig, wie sie gebildet werden, fortgeschwemmt. Hierzu prädisponiren gewisse Individuen, bei denen jedes Ekzem die profus nässende Form annimmt und bei denen das Epithel besonders nachgiebig sein muss. Wie es bei den Blutern fortblutet, weil die Bedingungen zur Normalheilung der Gefässlücke fehlen, so nässen die Ekzeme hier fast unstillbar fort, die Oberhaut ist einfach zu sehr leck geworden. Das histologische Bild ist das der einfachen spongoiden Umwandlung im höchsten Grade.

Die zweite, eitrige Form des Ekzema rubrum ist häufiger und mehr auf lokale Missverhältnisse zurückführbar. Hierher gehören u. A. die meisten alten Unterschenkelekzeme. Es ist hier nicht das einfache Uebermass von Exsudat, welches die Heilung hindert, sondern theils ein zögernder Epithelnachwuchs, theils fremde, wahrscheinlich parasitäre Einflüsse, die sich unserer Kenntniss noch entziehen. Das histologische Bild ist hier ein ganz eigenthümliches. Die spongoide Umwandlung nimmt auf weite Strecken die oberen Lagen des Epithels ein, alle Saftspalten desselben sind dicht erfüllt mit Leukocyten. Zu

grösseren Bläschen kommt es nicht, einfach weil der Widerstand einer Kruste fehlt; dagegen findet man überall unter der Oberfläche kleine elementare bläschenartige Erweiterungen, die ebenfalls mit Leukocyten erfüllt sind. Die eitrige Umwandelung des Exsudates bedingt natürlich eine schwächere Gerinnungstendenz und vielleicht auch eine schwächere Epithelproliferation. Beide Umstände tragen dazu bei, die definitive Heilung zu verhindern. Ob ein vorübergehender Aufenthalt von Staphylokokken die Eiterung unterhält, wäre zu untersuchen.

Die dritte Form des spongoiden Status ist vielleicht die wichtigste, weil sie sich der klinischen Erkennung entzieht. Hier liegt kein sog. Ekzema rubrum vor, da die Fläche anscheinend normal überhornt ist. Man sieht neben spongoiden Stellen, welche wie gewöhnlich Schuppen, Krusten oder parakeratotische Hornschicht tragen, auch solche, welche mit normaler Hornschicht, ja mit besonders breiter Körnerschicht bedeckt sind, also auf den ersten Blick geheilt scheinen. Man sieht an der Oberfläche Reste von Krusten und hat somit den Beweis, dass hier ein ekzematöser Process abgekapselt und zum Stillstand gekommen ist. Und doch ist die Stachelschicht nicht ganz normal, sondern, wenn auch in geringerem Grade, spongoid verändert, d. h. nach der Oberfläche zu mit geräumigen Lymphspalten versehen. Es ist also möglich, dass bei der Abkapselung von spongoidem Epithel das junge Epithel nicht gleich vollständig normal ist, sondern noch geräumigere Lymphbahnen aufweist als eine gesunde Stachelschicht. So unbedeutend dieses histologische Moment erscheinen mag, so sehe ich in demselben doch die Grundlage einer wichtigen, klinischen Thatsache, nämlich der nicht-infektiösen Ekzemrecidive. Da, wie wir eben sahen, die spongoide Umwandelung in sich den Grund zur Fortdauer trägt, so ist es begreiflich, dass jede banale stärkere Exsudation, welche mit der eigentlichen Ekzemursache in gar keinem Zusammenhang steht, auch noch nach längerer Zeit und auf anscheinend geheilten Ekzemflächen neue Krusten- und Bläschenbildung veranlassen kann. Die Stellen des überhornten oder larvirten spongoiden Status bilden einen bleibenden Ort verminderten Widerstandes, solange bis sie vollständig durch gesundes Epithel mit normal engen Lymphspalten ersetzt sind. Wahrscheinlich wird dieser Zustand befördert durch eine allzu rasche Ueberhornung ohne genügenden gleichzeitigen Auftrieb durch Epithelproliferation.

Die Möglichkeit einer derartigen Permanenz des spongoiden Status unter einer jungen Horndecke gibt eine Erklärung für das Vorkommen solcher allerdings seltenen Ekzembläschen, an deren Decke wir weder Krustenreste, noch Morokokken und in deren Innern wir auch keine Kokken finden. Solcher Fälle habe ich allerdings unter 73 Fällen von Ekzem, darunter 43 feuchten Charakters, nur zweimal ziemlich sicher konstatiren können. Ich sage ziemlich, da immer noch der Einwand bleibt, ein mittlerer Schnitt mit dem betreffenden Kokkenbefunde sei ausgefallen. Aber trotz der überwältigenden Evidenz, welche in dem konstanten Kokkenbefunde oberhalb (oder bei den primären auch innerhalb) der Bläschen liegt, möchte ich an der Möglichkeit festhalten,

dass in einzelnen Fällen bei immer und immer wiederkehrenden Recidiven in loco die Ursache in einem larvirten spongoiden Status der Stachelschicht allein zu suchen ist.

7. Status hyperkeratodes. Ekzema keratodes. Ekzema rimosum.

Ein entgegengesetztes Phänomen secundärer Natur treffen wir an dem Ekzem der Handteller und Fusssohlen an, eine übermässige Anhäufung von verhorntem Epithel. Auch diese Erscheinung leitet sich unschwer aus dem allgemeinen histologischen Verhalten des Ekzems und den besonderen der genannten Regionen ab. An diesen ist nicht nur die Stachelschicht von vornherein mächtiger angelegt, sondern was davon ganz unabhängig ist, auch die Verhornung eine besonders feste und starke. Hinzu kommt noch eine durch die Knäueldrüsen besorgte vorzügliche Einfettung dieser dicken Hornschicht, welche trotz ihrer Dicke geschickt sein muss, den ausgiebigen und rasch ausgeführten Bewegungen der Hand zu folgen. Die Hornschicht ist also auch in hohem Grade elastisch.

Von den bekannten Hauptveränderungen des Ekzems findet sich hier hauptsächlich die Parakeratose; die Epithelwucherung ist relativ nicht so bedeutend und die Bläschenbildung beschränkt sich wie die spongoide Umwandlung meistens auf die obersten Lagen der Stachelschicht. Die Intensität der Verhornung führt aber an diesen Stellen zur Aufthürmung sehr dicker parakeratotischer Hornschuppen, welche ihren besonders guten Zusammenhalt auch durch ihre Ausdehnung bekunden (Ekzema keratodes). Dieselben sind aber nicht nur dicker und dadurch schwerer beweglich und faltbar, sondern auch feuchter als die normale Hornschicht. Dadurch saugen sie weniger fettiges Knäuelsekret auf, können der Verdunstung nicht widerstehen und trocknen bis auf die tieferen stets von unten her feucht gehaltenen Schichten ein. Damit geht ihre Elasticität verloren und es entstehen an Stelle der gröberen Hautfalten tiefe Einrisse, zunächst in die Schuppen selbst. Da diese aber continuirlich in die spongoide und geschwellte Stachelschicht übergehen, so erstrecken sich die Einrisse oft genug in die letztere, schmerzen und bluten leicht (Ekzema rimosum). Bekanntlich genügt eine künstliche Ueberschwemmung der Schuppen mit Fett, um diesen Zustand sofort aufzuheben. Die Existenz des Ekzema keratoides ist wiederum ein Beweis, dass das Ekzem mit dem Vorhandensein einer derben Verhornung wohl verträglich ist und ihren Einfluss nur auf den Inhalt der verhornten Zellen erstreckt.

Wir finden beim Ekzem auch ausserhalb der Handteller noch hin und wieder eine Neigung zum Bersten der Hornschicht, speciell an lange bestehenden isolirten Ekzemflecken der Extremitäten. In diesen Fällen handelt es sich aber um das Bersten von sehr dicken Krusten, ebenfalls unter dem Einflusse starker oberflächlicher Eintrocknung. Auch diese Einrisse können sich in die continuirlich mit den Krusten zusammenhängende, spongoide Stachelschicht fortsetzen. Da diese lange

bestehenden dicken Krusten nun auch Hauptherde der Morokokken darstellen und die letzteren mit besonderer Vorliebe an den der Luft ausgesetzten Bruchstellen der Kruste entlang wuchern, so sind diese Einrisse alter Krusten auch gewöhnlich die Ausgangspunkte neuer seröser Exsudationen in der unterliegenden Oberhaut und erhalten dadurch eine gewisse Bedeutung.

8. Status pruriginosus. Ekzema pruriginosum.

Wir haben noch einen anderen und sogar ungleich wichtigeren Zustand von übermässiger Verhornung beim Ekzem zu besprechen, welcher ausser diesem Symptom zugleich eine Reihe anderer, noch mehr in die Augen fallender darbietet, besonders Blässe, Pigmentirung der Haut und sehr heftiges Jucken. Es ist dieses kein vorgebildeter und regionär beschränkter, sondern erworbener und allgemeiner Zustand der Haut, der immer nur einzelne ekzematöse Individuen und dann meist schon in früher Jugend befällt. Die solchergestalt mit Ekzem befallenen Kinder haben eine schlaffe, fettarme, stärker als gewöhnlich pigmentirte Haut, kratzen sich beständig, zeigen häufig urticarielle Eruptionen, schlafen schlecht und machen den Eindruck von in der Ernährung herunter gekommenen Kindern. Die im Säuglingsalter in der gewöhnlichen Vertheilung (hauptsächlich Kopf, Hals, Handrücken, obere Rumpfhälfte, Genitalien) auftretenden Ekzemstellen ziehen sich mehr und mehr auf den Streckseiten der Extremitäten zusammen, ohne die früheren Standorte ganz zu verlassen. Besonders an diesen Stellen verdickt sich nun die Hornschicht von Jahr zu Jahr mehr. Die Felderung der Oberhaut wird eine grobe, die Haut lässt sich nur schwer und nur in dicken Falten aufheben. Sie pigmentirt sich stärker, ist aber nicht mehr schlaff wie beim Kinde, sondern wie um den Knochen herumgespannt, schwer beweglich, trotzdem der Panniculus sehr atrophisch ist. Wo nicht gerade feuchte Ekzemstellen vorhanden sind, macht die Haut einen anämischen Eindruck. Schuppen, Krusten und Bläschen finden sich für gewöhnlich nur an einzelnen, heftig zerkratzten Stellen. Doch artet von Zeit zu Zeit der Zustand in einen universell feuchten, ungemein pruriginösen aus; zu profusem Nässen kommt es dagegen nicht. In den Zeiten grösserer Ruhe, wo die Verdickung der Hornschicht und die Pigmentirung allein fortbestehen, treten vereinzelte kleine, juckende urticarielle Knötchen auf, welche wieder rasch verschwinden oder zerkratzt werden. Ausserdem zeigen einzelne Fälle andauernd Flecke gewöhnlichen seborrhoischen Ekzems, besonders im Gesicht, auf dem Kopfe, in den Beugestellen der Gelenke. Die oberflächlichen Drüsen sind meistens, doch nicht sehr hochgradig geschwollen. Das Allgemeinbefinden leidet stets, parallel mit den akuteren Exacerbationen zu- und abnehmend.

Wie man sieht, hat dieses Krankheitsbild sehr viel Aehnlichkeit mit der Prurigo von F. Hebra, und an Orten, wo diese letztere fast nicht vorkommt (Hamburg, England, Nordamerika), ersetzen diese Fälle von Ekzem dieselbe gleichsam und werden auch oft genug für

die wahre Prurigo gehalten. Gegenüber der Prurigo zeichnet sich der pruriginöse Status des Ekzems aber dadurch aus, dass: 1. dieser Zustand nicht auf die Streckseiten beschränkt ist, wenn auch diese mehr den pruriginösen Habitus, die Beugeseiten mehr den Habitus des gewöhnlichen papulösen und squamösen Ekzems darbieten; 2. dass diese Fälle stets eine Vorgeschichte von gewöhnlichem, absteigendem Ekzem aufweisen und oft genug den Uebergang in ein solches permanent bewahren (speciell im Gesicht); 3. dass der Verlauf der Krankheit ein stärker wechselnder ist, indem auf Perioden von universellem Ekzem feuchten Charakters Ruhepausen mit sehr geringem Pruritus und unbedeutenden papulösen und urticariellen Efflorescenzen folgen, während die einfache Prurigo einen gleichmässigeren Status darstellt, welcher weder in hochgradigen Exacerbationen vom Typus des universellen Ekzems ausartet, noch Perioden anscheinender, fast vollständiger Heilung darbietet. (Ueber die histologischen Differenzen s. Prurigo.)

Immerhin deutet die analoge im Laufe der Jahre eintretende Umwandlung der Haut auf ein bei beiden Processen gleichmässig hervortretendes Grundelement, und dieses finde ich in dem stärkeren Gefässtonus der befallenen Individuen.

Die klinischen Beweise dafür liegen 1. in der Anämie der Haut, 2. der Neigung zu urticariellen Eruptionen, 3. in dem vagen, aber beständigen Pruritus. Histologisch deutet auch der ganze Habitus auf einen verstärkten Gefässtonus hin. Die Gefässe sind eng und lassen die gewöhnliche Erweiterung des Capillarsystems vermissen. Der durch den verstärkten arteriellen Tonus herabgesetzte Blutdruck der Papillargefässe hat einen verminderten Papillarwiderstand zur Folge. Demgemäss ziehen sich die Papillen aus dem gewucherten Epithel heraus und das sonst so übergrosse Leistensystem der Oberhaut verwandelt sich, im Gegensatz zu allen sonstigen Ekzemen, in eine mehr einheitliche Platte mit an Zahl verringerten und an Umfang verkleinerten Papillen. Die geringe Blut- und Sauerstoffzufuhr zum Epithel begünstigt auf der anderen Seite in hohem Grade die Verhornung und besonders auf der Streckseite der Extremitäten kommt es im Verlaufe der Zeit zu einer Verdickung und ausserordentlichen Verhärtung der Hornschicht. Zusammen mit der plattenartigen Gestaltung der Stachelschicht bedingt dieselbe die gröbere Oberhautfelderung an den pruriginös veränderten Partien. Sie hat aber noch viel weiter reichende Folgen. Denn die allgemeine Hyperkeratose allein bedingt die ungewöhnliche, lederartige Derbheit, die starke Spannung und Verkürzung der Haut an den Extremitäten. Früher hatte ich geglaubt, dieselbe einer besonders starken Ausbildung des muskulo-elastischen Systems der Haut zuschreiben zu müssen. Jedoch hat die weitere mikroskopische Untersuchung gezeigt, dass dasselbe, wenn auch durchaus nicht verkümmert, so doch auch nicht als hypertrophisch zu bezeichnen ist. Die Derbheit der gesammten Cutis an diesen Stellen muss mithin der besonderen Festigkeit, Härte und geringeren Elasticität der Oberhaut, speciell der Hornschicht zugeschrieben werden. Natürlich hat auch die Atrophie des Panniculus ihren Theil daran und diese hängt auch wohl einerseits mit der ge-

ringeren Sauerstoffzufuhr zur Haut und dadurch herabgesetzten Thätigkeit der Knäueldrüsen zusammen, andererseits mit dem stärkeren Drucke innerhalb der Haut, durch welchen die fetthaltige Lymphe rascher abgeführt werden muss; vielleicht spielt auch der nervöse Allgemeinzustand der Patienten dabei eine Rolle, der einem Fettansatze wenig günstig ist.

Wo zur Zeit urticarielle Phänomene obwalten, da finden wir die Lymphspalten der Cutis, besonders um die Gefässe herum, erweitert. Diese selbst zeigen eine weitverbreitete, aber nicht hochgradige zellige Infiltration ihrer Scheiden und des Perithels. Nur wo augenblicklich stärkere Ekzemproruptionen vorhanden sind, ist auch die zellige Infiltration stärker ausgebildet, doch immerhin schwächer als bei anderen Ekzemformen, trotz der langen Dauer des Uebels.

Der verkürzte und verschmälerte Papillarkörper ist wenig zellig infiltrirt. Die meisten neuen Bindegewebszellen finden sich an den Gefässen entlang, besonders denen der Papillarblutbahn. Plasmazellen habe ich gar nicht gefunden, Mastzellen jedoch regelmässig und zuweilen sogar reichlich. Die Stachelschicht ist parenchymatös geschwollen, die Hornschicht ist verdickt und lagert, wo sie nicht parakeratotisch verändert ist, über einer gut ausgebildeten Körnerschicht. Zur spongoiden Umwandlung kommt es nur an ganz beschränkten Stellen, und diese halten sich an die nächste Nähe der Hornschicht und bleiben klein wie die aus ihnen hervorgehenden Bläschen. Parakeratose und Abschuppung ohne bedeutende papulöse Epithelverdickung oder Bläschen- und Krustenbildung auf der einen Seite, urticarielle Phänomene neben verhältnissmässig geringer Zelleninfiltration und Erythem auf der anderen Seite charakterisiren die auf dieser Grundlage auftretenden Ekzeme.

9. Status psoriasiformis.

Man denke sich nun den entgegengesetzten Zustand des Gefässtonus, also einen besonders schwachen, mit allen seinen Consequenzen für die sich entwickelnden Ekzeme, und man erhält einen Typus, welcher dem Krankheitsbild der Psoriasis ungemein nahe kommt, wenn er nicht geradezu mit demselben zusammenfällt. Die Haut ist wohldurchblutet, leicht zu paretischen Hyperämien, dagegen nicht zu urticariellen Phänomenen geneigt und durchaus nicht leicht juckend. Die reichliche Sauerstoffzufuhr bedingt eine geringe Festigkeit und Dicke der Hornschicht, eine leicht verwundbare Oberhaut, aber auch reichliche Epithelneubildung. Der Panniculus ist stark entwickelt; die Haut, leicht faltbar, fühlt sich weich und zart an. Die Farbe ist hell, durchaus pigmentfrei.

Hier wiegt auf den ekzematösen Stellen die Epithelwucherung vor der Hyperkeratose vor und wegen des starken Papillardruckes kommt es zu einer überaus mächtigen Entwickelung des Leistensystems, während die suprapapillare Stachelschicht relativ dünn bleibt. Die reichliche Epithelneubildung im Verein mit der nachgiebigeren Hornschicht

bedingen ein Stehenbleiben des Oedems auf der Stufe des parenchymatösen. Es kommt zur Parakeratose und zu reichlicher, immer erneuter Schuppenbildung, seltener zur spongoiden Umwandlung, Bläschen- und Krustenbildung. Die Schuppen sind meist trocken, bröckelig oder fettig, thürmen sich leicht auf, lassen sich aber auch leicht ablösen, wobei es zuweilen zur punktuellen Blutung kommt. Der Juckreiz ist geringer als bei anderen Ekzemformen.

Man sieht, dass diese nummulären oder — wenn sie im Centrum spontan abheilen — annulären Formen des trocknen Ekzems der Psoriasis histologisch so nahe kommen wie klinisch. Mir ist es nicht möglich, eine Grenze zu ziehen. Der Typus Psoriasis stellt nur das Extrem des hier geschilderten Zustandes dar.

10. Status herpetoides.

Hin und wieder ist das feuchte crustös-vesiculöse Ekzem von einem lokalisirten starken Oedem der Haut begleitet. Es handelt sich meist um herpesähnliche groschen- bis thalergrosse Gruppen von ziemlich dicht stehenden Bläschen, welche in weiten Abständen Handrücken und Vorderarme oder auch — und oft überraschend symmetrisch — alle Extremitäten bedecken. An diesen Flecken pflegt die Haut auf den geringsten Reiz polsterartig anzuschwellen, sodass sie sich mehrere Millimeter über das Niveau der Umgebung erheben, während sie stark geröthet sind, reichlich nässen und erheblich jucken.

Histologisch findet man, dass die Schwellung durchaus nicht die Folge einer besonders starken Epithelwucherung oder einer übergrossen Zelleninfiltration der Cutis, sondern eines einfachen Oedems des Papillarkörpers und der gesammten Cutis ist. Krusten und Bläschen sind meist reichlich von Leukocyten erfüllt.

Entzündliches Oedem als Theilerscheinung eines Ekzems ist nicht gerade selten, pflegt aber in den meisten Fällen die Folge secundärer, chemischer oder physikalischer Einflüsse zu sein (incompatible Medikamente, starke Kälteeinwirkung, comprimirende Bandagen etc.). Auch das von F. Hebra sog. „akute Ekzem“ ist in manchen Fällen nur ein von secundärem Oedem befallenes Ekzem*), welches bei Nachlass des Oedems wieder zu Tage tritt und seinen eigenen Kurs verfolgt. In dem herpetoiden Ekzem handelt es sich aber offenbar um ein entzündliches Oedem, welches genau auf den Ort der ekzematösen Efflorescenz beschränkt, zugleich mit ihr gegeben und durch dieselbe veranlasst ist. Wir müssen deshalb unter den weiteren Erscheinungen, die in den Kreis des Ekzems gehören, auch einen Einfluss auf die Vasomotoren der Haut annehmen, der allerdings nur bei bestimmten Individuen und nicht gerade häufig in der geschilderten Weise manifest wird.

*) In anderen Fällen ist es lediglich eine akut entzündliche toxische Dermatitis.

11. Status seborrhoicus. Das seborrhoische Ekzem.

Ungemein häufig zeichnet sich das Ekzem durch einen reichlichen Fettgehalt seiner Produkte und eine auf Fett zu beziehende gelbliche Verfärbung der sonst exanthemfreien Haut aus. Ein grosser Theil der von der Wiener Schule als einfache Hypersecretionen hingestellten „Seborrhoen", besonders die sog. Seborrhoea sicca gehört hierher, zu den Ekzemen. Denn die betreffenden Erkrankungen der Haut gehen mit oberflächlicher Entzündung der Cutis, Parakeratose und Epithelproliferation einher, arten zuweilen in die anerkannten nässenden Formen des Ekzems aus und sind ebenfalls ständig von den Morokokken des Ekzems begleitet. Ebenso steht es mit der Seborrhoea corporis von Duhring, dem Lichen annulatus serpiginosus von E. Wilson, dem flannel rash der Engländer und wahrscheinlich auch der Pityriasis circinata et marginata von Vidal. Auf dieser Seite muss der Begriff des Hautkatarrhs beträchtlich auf Kosten desjenigen der Drüsenanomalien erweitert werden und ich habe es gethan durch Einführung des seborrhoischen Ekzems, welches die genannten Formen und noch weitere umfasst und uns das Verständniss einer Reihe anderer, sonst nicht zum Ekzem gerechneter Affectionen, speciell der Rosacea, erschlossen hat.

Der Hinzutritt der Seborrhoe zum Ekzem hat auf die histologischen anderen Hautsymptome einen verschiedenen Einfluss. Die Parakeratose wird am wenigsten verändert; ihr Fortbestehen und die daraus sich ableitende andauernde Abschuppung der Oberhaut bewirkt es, dass die Effloreszenzen denen trockener Ekzeme und Psoriatiden am meisten ähnlich sehen. Das sich an das parenchymatöse Oedem anschliessende interstitielle, welches die Bläschenbildung herbeiführt, wird durch die Seborrhoe entschieden gemildert; die meisten seborrhoischen Ekzeme gehören zu den trockenen Katarrhen. Immerhin kommen sehr häufig seröse und fibrinöse Bläschen an der Unterseite der seborrhoischen Schuppen vor, und die letzteren verwandeln sich dann sogar in stark fibrinhaltige Krusten. An manchen Hautgegenden mit starken Fettabsonderungen wird aber die Bläschenbildung auf bestimmte Theile der Effloreszenz eingeschränkt, so bei denen des Sternums auf den Rand derselben oder auf die Follikeleingänge, und es entstehen dann besonders zusammengesetzte Elementarformen, Synantheme des Ekzems (s. Typus circumcisus, Typus petaloides). Ebenso begreiflich wie die Einschränkung der übermässigen Exsudation durch einen grösseren Reichthum des Gewebes an Fett ist es, dass umgekehrt bei erzwungener starker Exsudation die Symptome des seborrhoischen Ekzems klinisch wie histologisch zurücktreten und das Bild wiederum dem des nichtseborrhoischen gleicht. Dem profus nässenden Ekzeme, ja selbst dem schwach nässenden Eczema rubrum können wir einen eventuellen seborrhoischen Ursprung nicht mehr ansehen und können einen solchen nur aus seborrhoischen, trockenen Randpartien oder anderweitigen Effloreszenzen dieser Art erschliessen, klinisch wie histologisch.

Geradezu umgekehrt wirkt die Seborrhoe auf das Symptom der Epithelwucherung, welches kaum irgendwo sonst beim Ekzem so stark hervortritt, wie hier. Sei es, dass die Mitosenbildung im Epithel geradezu angeregt wird oder dass die Epithelien dauerhafter werden, weniger rasch altern und verhornen, jedenfalls tritt überall die Neigung zur Akanthose deutlich hervor, auch dort, wo die Erhebung der Efflorescenz über das Niveau der Haut nur wenig angedeutet ist. Am stärksten ist sie bei den nummulären und annulären Formen, während sie bei dem blumenblattförmigen und umschnittenen Typus hauptsächlich an den Rändern der Papeln ausgebildet ist. Aber auch schon die einfach schuppigen Flecke weisen Verdickung der Stachelschicht und Mitosen in derselben auf. Ebenso habe ich speciell bei älteren seborrhoischen Ekzemen eine Epithelproliferation der Knäuel konstatiren können, wo die begleitende, zellige Infiltration die Tiefe der Cutis und die Umgebung der Knäueldrüsen erreichten. Es ist das eine bemerkenswerthe Erscheinung, denn man findet bekanntlich auch nach excessiver funktioneller Thätigkeit der Knäueldrüsen und bei vielen pathologischen Veränderungen derselben keine Mitosen im Epithel, während umgekehrt jede Thätigkeit der Talgdrüsen mit Epithelabstossung und Mitosenbildung einhergeht. Ich habe mehrere seborrhoische Ekzeme untersucht, bei denen jeder Schnitt 2—3 Mitosen innerhalb seiner 6—8 Knäuel aufwies. Von einer Abstossung des Epithels in grösseren Mengen, einer Art Abschuppung — etwa wie im Haarbalgtrichter —, ist jedoch nicht die Rede. Die betreffenden Schleifen der Knäuel erscheinen einfach vergrössert, aufgetrieben durch die in Mitose befindlichen Epithelien, welche einen relativ bedeutenden Raum einnehmen. Auch die Bindegewebszellen in der Umgebung solcher Knäuel zeigen hier und da Mitosen, so dass das ganze Phänomen den Eindruck eines von aussen an die Knäuel herantretenden Antriebes zur Mitose macht, nicht einer für Epithelverlust reparatorisch eintretenden Wucherung.

Abgesehen von den vermehrten Mitosen um die Knäuel zeigt die Cutis an den Bindegewebszellen keine Abweichungen von anderen Ekzemen. Dagegen ist das interstitielle Oedem derselben gering; auch in dieser Beziehung neigen die seborrhoischen Effloreszenzen zur Trockenheit. In einzelnen Fällen findet man statt dessen durch die ganze Cutis zerstreut freies Fett in Tröpfchen und Lachen innerhalb der Lymphspalten. Bei guter Osmirung zeigt es sich nicht bloss in grösseren, unregelmässig gestalteten schwarzen Tropfen in der Umgebung der Knäueldrüsen und des Fettgewebes, sondern auch in kleineren Tropfen und feinen schwarzen Körnern zwischen den Endo- und Perithelien der Capillaren bis in den Papillarkörper hinauf, in den Lymphspalten der Stachelschicht der Oberfläche, des Haarbalges und der Knäuelgänge, ja Fetttröpfchen dringen in die glatten Muskeln und Nerven ein.

Es besteht in diesen Fällen also zweifellos ein Fettfluss, der reichlicher fliesst als normal und abnorme Wege einschlägt; denn der normale Fettstrom der Haut beschränkt sich auf die Strasse von den

Knäueldrüsen nach dem Subcutangewebe, dessen Venen, Lymphgefässen und Fettzellendepots.

Einmal schien es allerdings, als wenn mittelst geeigneter Methode eine noch viel weitergehende Fettdurchsetzung der Haut beim seborrhoischen Katarrh nachzuweisen wäre. Ich excidirte 1887 von einem Knaben mit typischem, seborrhoischem Ekzem eine Papel vom Rücken, fixirte sie mittelst Osmium und beobachtete alle Cautelen, um jede Spur von Fett zu erhalten. Das im Wasser ausgewaschene Stück wurde ohne Anwendung von Alkohol in vereistem Zustande geschnitten und die Aufhellung und Montirung zugleich in einem Gemisch von Levulose (Honig) und Gelatine vorgenommen. Es resultirten Präparate, in welchen alle epithelialen Gebilde fast schwarz von feinsten Tröpfchen und grösseren Bläschen waren. Besonders die Stachelschicht der Oberfläche, sodann die der Haarbälge, die Knäueldrüsen und Gänge waren durchsetzt von diesen auf den ersten Blick als Fetttropfen imponirenden Gebilden. Die fibrinösen Krusten und die collagene Substanz waren dagegen ziemlich frei. Mehrere hervorragende Histologen, welche meine Präparate sahen, versicherten mich, nie etwas derartiges gesehen zu haben*). Und so war ich ein paar Jahre überzeugt, dass es mir

*) Dieser Umstand sollte schon davon abhalten, einfach die fraglichen Gebilde für Luft zu erklären und zu glauben, damit irgend etwas für die Deutung der sonderbaren Präparate gethan zu haben. Denn 4 Thatsachen hatten stets gegen diese von vornherein in Erwägung gezogene Möglichkeit gesprochen: 1. waren die Tröpfchen und Bläschen viel stärker reflektirend, als sonst Luft in derselben Gelatine, die meisten bei durchfallendem Licht in grösster Ausdehnung schwarz; 2. fehlten — wenigstens noch 1887 — 1888, als ich derartige Präparate verschickte, grössere Luftbläschen, besonders zwischen den collagenen Bündeln, wo sie ja sonst hauptsächlich lagern; 3. gab es eine Unmenge feinster, schwarzer Pünktchen an denselben Stellen, wie sie als Luftblasen sonst nicht vorkommen; 4. waren die fraglichen Gebilde auf diejenigen Orte (Stachelschicht der Oberfläche und der Haarbälge, Knäueldrüsen, Gefässscheiden) beschränkt, wo auch sonst mit Osmium sicher geschwärzte Fetttröpfchen vorkommen; Luftbläschen als gewöhnliche Verunreinigung der Einbettungsmasse hätten sich nicht so streng an bestimmte Gebilde gehalten. Diese 4 Punkte hatten Leloir und andere gewiegte Histologen wie mich seinerzeit abgehalten, das Bild als eine gewöhnliche Verunreinigung mit Luft aufzufassen; es hätte damals in der That ein sehr oberflächliches Urtheil in histologischen Dingen zu einem solchen Ausspruch gehört. Etwas anders lag die Sache, als ich beim Erscheinen des Atlasses von Vidal-Leloir die alten Präparate wieder studirte. Dieselben waren inzwischen mit der Gelatine stärker eingetrocknet und zeigten nun wahre Luftbläschen, an ihrem helleren Aussehen leicht zu erkennen und von diesen Uebergänge zu jenen schwarzen fraglichen Gebilden, welche diese jetzt auch des Luftgehaltes verdächtig machten. Als nun noch nach Aufweichung der Präparate in warmem Wasser die letzteren sich abspülen liessen und die Präparate relativ — nicht vollkommen — frei davon zurückblieben, glaubten einige Kollegen, denen ich Einblick in meine Präparate gewährte, dass damit die ganze Sache erledigt sei. Ich habe mir jedoch nie verhehlt, dass damit höchstens die Luftnatur der grössten Bläschen wahrscheinlich gemacht, für die Deutung des alten Befundes aber nichts erreicht ist. Um der Sache näher auf die Spur zu kommen, habe ich seitdem die übrigen Präparate von Zeit zu Zeit kontrolirt und eine allmälige Zunahme grösserer Luftblasen in denselben konstatirt. Jedes Mal habe ich einige Schnitte in warmem Wasser ausgebettet und in verschiedener Weise frisch eingebettet und dabei Folgendes gefunden. Wenn ich die Präparate auf dem Objektträger ohne Medium als etwasWasser beobachtete, so traten beim Trockenwerden wieder Luftblasen, übrigens nur grössere, auf. und auffallender Weise nicht im ganzen Präparate gleichmässig und nicht zuerst

gelungen sei, in diesem Falle einen ungeahnten Reichthum an Hautfett nachgewiesen zu haben. Leider blieb dieses Präparat vereinzelt, und soviel ich mir später Mühe gab, konnte ich dasselbe nie vollkommen wieder erhalten. Als ich 1889 in Paris über die Histologie des seborrhoischen Ekzems vortrug, liess ich es deshalb vollkommen unberücksichtigt, und als Leloir trotzdem in der Ueberzeugung, dass gerade dieses den Fettstatus repräsentire, dasselbe nach früher ihm übersandten Präparaten von mir in seinem mit Vidal herausgegebenen Atlas nachbilden liess, sah ich mich veranlasst, der deutschen Uebersetzung dieses Werkes noch eine Darstellung stärkerer Fettinfiltration der Haut nach einem Präparate meines damaligen Assistenten, Herrn Dr. Török, hinzuzufügen; so pflegt man sie etwa in $^1/_3$ der Fälle von seborrhoischem Katarrh der Kopfhaut anzutreffen.

Ich habe seither 53 Fälle*) von seborrhoischem Katarrh (von der Leiche) mit der gewöhnlichen, öligen Einbettung nach Osmirung untersucht (Pityriasis capitis, sog. Seb. sicca, papulösem seb. Ekzem). Unter diesen waren 18 Fälle**) von ähnlicher Stärke und Ausdehnung wie in dem Török'schen Präparate; in 19 Fällen fehlte das Fett in der Cutis ganz und in den übrigen Fällen war es nur in wenigen und

---

und hauptsächlich in der Cutis, wie man es sonst bei eintrocknenden Hautstückchen wahrnimmt. Bettete ich solche an der Luft etwas trocken gewordene Schnitte in eine Mischung von Levulose und Gelatine, so wurden die Luftbläschen fixirt und es entstand ein nicht gleiches, aber doch ähnliches Bild wie das alte, paradoxe, welches nun allerdings Luftbläschen als Verunreinigung enthielt. Bei öfterer Wiederholung derselben Procedur waren die Luftblasen an denselben Orten mehrmals zum Erscheinen und Verschwinden zu bringen: allmälig traten sie aber über dem ganzen Präparate und nun in der allgemein bekannten Form als vielgestaltige, hellere, schwarzgeränderte Blasen auf und damit ging das alte, der Erklärung bedürftige Bild ganz verloren. Diese Erfahrungen haben mich in einer Annahme bestärkt, welche mir schon 1889 als die wahrscheinlichste Erklärung galt und die, soviel ich sehe, die meisten Symptome der Erscheinung zu erklären im Stande ist. Es existirt hiernach in gewissen seborrhoischen Präparaten ein Fett, welches weniger leicht durch Osmium geschwärzt wird, vielleicht da es eine Art fettigen Ueberzuges an den Zellen bildet, welches aber unter günstigen Umständen in seiner Ausbreitung dadurch sichtbar gemacht wird, dass erstens die betreffenden zelligen Partien leichter als die übrigen eintrocknen und zweitens zugleich wässrige Einbettungsmassen schwerer annehmen. Durch beide Umstände nisten sich zwischen diesen fettigeren Partien und der Einbettungsmasse leichter als sonst im Präparate Luftbläschen ein, und diese bewirken zusammen mit der fettigen Umgebung das auffallende Phänomen. Hierdurch würde wenigstens die eigenthümliche, konstante Topographie der Gebilde, ihre differente Grösse bis zu feinstem Staube, ihre ungewöhnlich starke Lichtbrechung, die Möglichkeit, sie mehrmals in derselben Lokalisation hervorzurufen und ihr allmählicher Uebergang in wirkliche Luftblasen erklärt sein. Vielleicht liegt in dieser Hypothese überhaupt ein Fingerzeig, wie wir noch auf anderem Wege als durch Osmium solche Fette nachweisen können, deren Existenz bisher mehr klinisch als histologisch festzustellen gewesen ist. Ist sie richtig, dann hätte allerdings Leloir in gewissem Sinne recht, als er dieses bisher alleinstehende Phänomen als einen Typus der fetthaltigen Haut hinstellte.

*) Dieselben betrafen Fälle von 5, 7 und 21 Wochen, 1, 3, 4, 8, 28 Monaten, $1^1/_2$, 2, 4, $4^1/_2$, $6^1/_2$ (2 mal), 7, 9, 13, 18, 19, 20 (2 mal), 21 (2 mal), 25, 26 (2 mal), 27, 34, 36, 41 (3 mal), 42, 43 (2 mal), 44, 49, 52, 54, 56 (2 mal), 58, 59, 63 (2 mal), 65, 67 Jahren, 5 von unbekanntem Alter.

**) Dieselben betrafen Fälle von 5, 7 Wochen, 1, 3 Monaten, 2, 7, 9, 13, 27, 42, 43, 44, 49, 52, 54, (2 mal) 56, 65 Jahren, also so ziemlich alle Lebensalter.

kleinen Tröpfchen in der Cutis nachweisbar. Die Stachelschicht enthielt Fett in 35 Fällen und oft in ausgedehnter Verbreitung. Die Knäueldrüsen enthielten fast stets Fett (ausser in 5 Fällen), 22 Mal in sehr bedeutender Menge.

Woher stammt das Fett, welches wir klinisch an dem fettigen Gefühl der Schuppen und der eigenthümlichen gelben Farbe wahrnehmen? Die eben beschriebene Fettdurchsetzung der Cutis können wir nicht dafür verantwortlich machen, da sie in dieser Ausprägung selten vorkommt und oft ganz fehlt. Es handelt sich nicht um eine allgemeine Fettlieferung, eine Verfettung der Hautelemente, sondern nur um die verschieden starke Steigerung der normalen Fettlieferung aus den Fettorganen der Haut. Es kann sich also nur um die Talg- und Knäueldrüsen der Haut handeln. Die ersteren kann man schon dadurch klinisch als wesentlich in Betracht kommend ausschliessen, dass der seborrhoische Katarrh mit fettigen Schuppenkügeln auch auf der Vola manus und Planta pedis vorkommt. Anschaulicher aber wird unsere Vorstellung an der Hand der histologischen Bilder, welche innerhalb der nummulären, mit fettigen Krusten bedeckten Efflorescenzen die Trichter der Lanugohärchen, sowohl wie einzelner langer Haare, wie es schon Malassez und Piffard für die Pityriasis, Schuchardt für die trockne Seborrhoe fanden, mit verdickter Hornschicht ausgefüllt und blockirt zeigen. Die Talgdrüsen sind normal und normal fettreich, aber das Sekret ist gestaut und zieht sich häufig an dem die Schuppe durchsetzenden Haar in Form eines Fettstranges, dem Haar dicht anliegend und dieses einfettend hinauf bis zur Schuppe, um hier aufzuhören. Oder wenn die Talgdrüse des Haares klein ist, hört das Talgdrüsenfett auch bereits unten im Haarbalgtrichter auf, als solches vom Haar getrennt zu erscheinen und der Tricher ist, wie die Osmirung zeigt, von durchaus nicht besonders stark eingefetteter, ja häufig von feuchter, gequollener Hornschicht erfüllt und ausgedehnt. Dem Haar kann, wie es in der Norm geschieht, das Talgdrüsensekret zu gute kommen, aber für das Fett der Schuppe und der gesammten umliegenden Hornschicht müssen wir uns nach einer anderen Quelle umsehen. Ueberlegt man sich zudem, wie das Bild beschaffen sein müsste, wenn wirklich die Talgdrüsen mit einem Male nicht nur für die Haaroberfläche, sondern auch für die Hautoberfläche Sekret liefern sollten, so würde sich dieses, da bei der Talgdrüsensekretion die Zellen selbst zu Grunde gehen, in einer Vergrösserung, einer Hypertrophie der Drüse kundgeben. In der That werden wir bei Beschreibung der Ausgänge des seborrhoischen Processes (Alopecia seborrhoica) auch wirklich finden, dass nach Fortfall der Haare aus den offenen Haarbalgtrichtern eine echte Talgdrüsenseborrhoe eintritt gleichzeitig mit einer Talgdrüsenhypertrophie. Doch liegen dann Verhältnisse vor, welche dem gewöhnlichen seborrhoischen Ekzem fremd sind.

Es ist mithin nicht schwer, histologisch nachzuweisen, dass bei diesem der Fettfluss aus den Knäueldrüsen stammen muss. In der That zeigen sich die Fetttröpfchen in den Knäueldrüsen, welche bekanntlich bei guter Osmirung jederzeit zu sehen sind, erheblich ver-

mehrt; oft sind, wie oben schon bemerkt, ausser den Fettzellen in der Umgebung grössere freie Fettlachen zerstreut. Die Knäuel sind im ganzen voluminös, besonders diejenigen Schleifen, welche Mitosen enthalten, das Lumen derselben ist stets weit klaffend. Ebenso ist gewöhnlich der Schweissporus auffallend weit. Das Vorkommen von Mitosen in den Schleifen wie in den Bindegewebszellen in der Umgebung der Knäuel spricht ebenfalls für eine gesteigerte Thätigkeit derselben und es harmonirt damit die Zunahme des Fettpolsters in allen alten Seborrhoen des Kopfes, deren Kenntniss wir Pincus verdanken.

Leider sind dieses aber alles nur An- und Hindeutungen, denn den einfachen Beweis, welcher dem negativen der Talgdrüsenmitwirkung gegenüberstehen müsste, können wir histologisch nicht liefern. Die fettführende Flüssigkeit der Knäuel können wir eben bisher histologisch noch nicht verfolgen; wir sehen nur, dass alle trocknen Gebilde, die mit ihr in Berührung kommen, zuerst die Cuticula des Ganges, später die Hornschicht durch Osmirung electiv geschwärzt werden, dass sie also auf ihrem ganzen Wege jene Gebilde einfettet. Aber ein Fixirungsmittel der Flüssigkeit im Gange fehlt uns noch. Da wir aber an der Vola manus jeden Augenblick die Fetttröpfchen in den Knäuelepithelien, das Fett der Cuticula und der Hornschicht als eine zusammenhängende Fettstrasse nachweisen können und das Fett des Hohlhandschweisses eine Thatsache ist, so halte ich denselben nicht ganz vollständigen Beweis auch im Falle des seborrhoischen Ekzems für genügend. Wem derselbe nicht genügt, der muss uns zuerst die Fettschweissabsonderung der Hohlhand besser erklären, als wir es bisher konnten. Von diesem, wie mir scheint, allein berechtigten Standpunkte aus genügt auch schon die Vermehrung der Fetttröpfchen in den Knäueldrüsen zur Erklärung des vermehrten Fettes der Hautoberfläche*).

Die Ursache des Fettflusses ist noch weniger gut bekannt, wie das Fettorgan. Eine einfache vasomotorisch bedingte functionelle Hyperhidrosis oleosa können wir nicht zulassen, theils der beschriebenen struktuellen Veränderungen wegen, die sich innerhalb und ausserhalb der Knäuel finden, theils weil eine solche der Haut sonst nicht die gelbe Färbung zu ertheilen pflegt, wie der Fettfluss des seborrhoischen Ekzems. Eine specifische örtliche Ursache muss auch schon deswegen vorhanden sein, weil der Fettfluss bei manchen Exanthemen sich genau auf die einzelnen Efflorescenzen beschränkt. Zweifelhaft ist nur, ob es die Morokokken des Ekzems sind, die ausser einer Serotaxis auch eine Sebotaxis veranlassen oder ob hierfür andere Organismen verantwortlich zu machen sind, worauf ich unten noch näher zurückkommen werde. Die Anschauung des Fettflusses im ganzen als einer chemotaktisch bedingten Erscheinung ist aber nach meiner Ansicht die allein befriedigende. So würde sich erklären, woher es kommt, dass das

*) Ueber den atypischen Talgdrüsenfettfluss bei alter Seborrhoe s. unter Alopecia seborrhoica.

Fett von überall her nach aussen gezogen wird, aus den Knäueln allein, solange die Talgdrüsen blockirt sind, später auch aus diesen und weshalb in einzelnen Fällen das Fett durch die ganze Cutis bis in das Oberflächenepithel wandert, entgegen dem gewöhnlichen, abwärts gerichteten Strome.

Wie im Bisherigen schon angedeutet, gibt das Hinzutreten der Seborrhoe zur Entstehung einer Reihe eigenthümlicher Synantheme Anlass, von denen wir bereits einige histologisch genauer kennen. Im folgenden sollen daher eine Anzahl der wichtigsten Typen des seborrhoischen Katarrhs speciell charakterisirt werden.

a) Seborrhoea simplex.

Häufig beginnt der seborrhoische Katarrh mit einer specifischen Gelbfärbung der betreffenden Haut. Besonders disponirt im Gesicht ist dazu die mittlere Schweissrinne, welche, an den inneren Augenwinkeln beginnend und Nase und Mund umfassend, zum Kinn zieht. Auch an anderen Stellen des Körpers finden sich diese primären Flecke, speciell an den Gelenkbeugen, doch sind sie hier verwaschener und wegen des fehlenden Contrastes einer frischer gerötheten Umgebung weniger auffallend als im Gesichte. Hier sind sie auch hin und wieder von subjectiven Empfindungen begleitet. Eine solche Gelbfärbung der Hautoberfläche findet sich bei der typischen Hyperhidrosis oleosa der Hände und Gelenkbeugen nicht. Auch ist die vergilbte Haut nicht ölglänzend, wie bei der Hyperhidrosis oleosa des Gesichtes zur Pubertätszeit, sondern matt, ja an einzelnen Stellen rauh und mit feinen Schüppchen bedeckt. Hier wird bereits anfallsweises, intensives Jucken verspürt, während nach dem Abkratzen der Schüppchen ein wundes Gefühl an den etwas gerötheten Stellen zurückbleibt. Damit beginnt das seborrhoische Ekzem evident zu werden.

Primär vergilbte Stellen des Gesichtes haben mir noch nicht zur Untersuchung vorgelegen, aber sie zeigen vermuthlich nichts anderes, als die sekundär vergilbten, abheilenden Stellen der blumenblattartigen und annulären Synantheme. An diesen Stellen ist die Abschuppung vorüber, aber die Uebergangszone der Verhornung und die basale Hornschicht zeigen noch Symptome der Parakeratose, Verbreiterung im Ganzen, Vergrösserung und Aufhellung der Zellen, partiellen Schwund des Keratohyalins, bessere Erhaltung der Kerne, geringere Osmirung der basalen Hornzellen. Dafür ist die übrige Hornschicht dicker, dichter und stärker durchfettet und hierauf allein muss wohl die matte gelbe Färbung zurückgeführt werden. Immerhin ist die Untersuchung der primären Vergilbung von hohem Interesse und besonders wäre zu untersuchen, ob in diesem Anfangsstadium, in welchem die Follikeltrichter noch nicht mit Hornschicht verstopft sind, die Talgdrüsen auch das ihrige zum Fettflusse beitragen, wie auf dem behaarten Kopfe nach erfolgtem Haarschwunde; sodann, welche Organismen sich in der Hornschicht in diesen Fällen finden. An abgekratzten Hornzellen habe ich

mikroskopisch öfters grössere Mengen der Flaschenbacillen konstatirt, doch die Culturen ergaben gleichzeitig Morokokken.

b) Typus circumcisus.

Ein häufiger Befund bei den seborrhoischen Ekzemen der Brustgegend und des Schultergürtels ist die umschnittene, circumcidirte Form: kreisrunde, geröthete, erben- bis linsengrosse Flecke, in der Mitte flach und rauh, am Rande aber in zierlicher Weise durch eine rundum laufende, scharfe, äusserst feine Furche begrenzt, welche die Stelle einer vielfach noch wahrnehmbaren aber sehr hinfälligen, leistenartigen, ringförmigen, feinen Kruste einnimmt.

Die histologische Untersuchung ergibt im Centrum Parakeratose des Epithels oder bereits völlige Rückkehr zur Norm. An Stelle des Randes aber ist die Stachelschicht im oberen Theile spongoid umgewandelt und zeigt eine mit geronnenem Serum durchsetzte Kruste oder, wo diese abgefallen ist, eine dellenartige Grube, welche den Durchschnitt der circulären, peripheren Rinne darstellt. Ausserdem findet man geringe Erweiterung der Blutgefässe, keine Emigration von Leukocyten, kaum Veränderungen der Bindegewebszellen. Von Organismen sind mir neben auffallend wenigen Morokokken in zwei Fällen Flaschenbacillen und eine ganz feine Bacillenart begegnet, sowohl in der Hornschicht der Oberfläche wie in der des Follikeltrichters.

c) Typus petaloides.

Ein anderes, zierliches*), der Ringform zustrebendes Synanthem des seborrhoischen Katarrhes ist das blumenblattförmige, welches ebenfalls am häufigsten in der Sternalgegend, sodann in der Interscapulargegend sich vorfindet. Die Flecke, aus denen es besteht, zeigen einen stark hyperämischen, etwas erhabenen Rand, der etwa die Hälfte bis zwei Drittel eines Kreises beschreibt und nach der convexen Seite des Fortschreitens steil gegen die gesunde Haut abfällt, während er nach innen und dem entgegengesetzten offenen Ende des Kreises allmälig abblasst und niedriger wird und zugleich die specifische Gelbfärbung aufweist. Auf dem fortschreitenden Rande dieser Efflorescenzen machen sich gewöhnlich stärker geröthete Punkte bemerkbar, die mit kleinen Krüstchen bedeckt sind und in gleichmässigen Entfernungen von einander stehen. Dieselben entsprechen den Trichtern von Lanugohäärchen.

Es ist in diesem und in anderen Fällen des seborrhoischen Ekzems gar keine Frage, dass sich die Affection speciell an den Follikelausgängen entwickeln kann, obwohl die Follikel für die Morokokken nicht die wichtige prädominirende Rolle spielen, wie für die Staphylokokken;

*) Die zierlichen Variationen, gleichsam die Miniaturausgaben unserer parasitären Affectionen, deuten stets auf eine beschränkte Vegetation hin, sei es, dass Schwäche des Parasiten oder Ungunst des Nährbodens vorliegt.

einfach deswegen schon, da die viel sauerstoffbedürftigeren Morokokken sich garnicht so leicht im Follikelhals entwickeln und nie primär noch tiefer in den Follikel hinabsteigen. Auch hier ist daher die Frage der Mischinfection ernstlich zu untersuchen. Die Flaschenbacillen findet man regelmässig und meist in grossen Schwärmen. Tief in den befallenen Follikeln habe ich wiederum sehr feine Bacillen in der Haarspalte reihenweise gelagert gefunden (Länge 0,5, Breite 0,2—0,3 μ). Aber auch Morokokken finden sich, besonders in den Kulturen der Schuppen.

Auf den Schnitten findet man Parakeratose und Akanthose der Oberhaut am stärksten ausgebildet an den Follikeltrichtern des fortschreitenden Randes und von hier aus rasch gegen das Gesunde, allmählich nach entgegengesetzter Seite abfallend. Der spongoide Status ist hier nur selten an umschriebenen Stellen ausgebildet, dagegen tritt über der ganzen Papel die Epithelwucherung hinzu. Auch die zellige Infiltration des Papillarkörpers ist bedeutender als bei der vorhergehenden Form; die Erweiterung der Blutgefässe ist speciell in der Umgebung der Follikel vorhanden.

d) Typus nummularis (und annularis).

Diese beiden Typen sind die häufigsten des universellen seborrhoischen Ekzems und unterscheiden sich von den münzenförmigen Efflorescenzen des nicht seborrhoischen Ekzems, die viel seltener sind und von den gewöhnlichen münzenförmigen Herden der Psoriasis der Ellenbogen und Knie durch die Lockerheit der Schuppen, ihren Fettgehalt, die mehr hellroth oder gelblich rothe Farbe der unterliegenden Papel und die Neigung der Schuppen und Krusten, den Rand der Papel rundum frei zu lassen. Zu diesen Typen, besonders natürlich zu dem centrifugal fortschreitenden, in der Mitte abheilenden, annulären Typus gehören viele sog. Ekzemata marginata, aber auch eine grosse Menge ringförmiger, serpiginöser Psoriatiden. Wo die Efflorescenzen generalisirt vorkommen, ist als prädisponirender Umstand gewöhnlich eine gut eingefettete, leicht schwitzende, helle Haut mit kräftiger Oberhaut, aber nicht zu dicker Hornschicht und gut durchblutetem Papillarkörper vorhanden, welche alle Läsionen mit starker Epithelneubildung beantwortet. Die solitären Scheiben sitzen gewöhnlich an Stellen, welche einerseits reichlich mit fettigem Schweiss in Berührung kommen, andererseits permanentem äusseren Drucke oder Reibungen ausgesetzt sind, wie die Gegend des Halses, die Cruroscrotalfalten, die Unterschenkel, der Fussrücken, die Hohlhand u. s. f.

Histologisch tritt bei dieser Form mehr wie bei irgend einer anderen Ekzemform neben der Parakeratose die Akanthose hervor. Das Cutisinfiltrat ist bei den solitären, meist ungemein chronisch verlaufenden Fällen dichter und tiefer gehender als bei den generalisirten Formen. Die spongoide Umwandelung und Bläschenbildung tritt nur ein, wo ganz besonders günstige Umstände sich hinzugesellen; so erweicht beispielsweise bei einem marginirten, seborrhoischen Ekzem des

Scrotums mit typischer trockner Randpartie unter dem Einfluss der Wärme, des Schwitzens oder etwelcher Schweissorganismen die Mitte und bleibt nun als nässendes intertriginöses Ekzem bestehen. Oder ein nummuläres, borkiges, seborrhoisches Ekzem des behaarten Kopfes, welches nach abwärts Fortschritte macht, erscheint auf der Stirn als trockne Corona seborrhoica, an den Schläfen, und hinter den Ohren nach Abwerfung der Borken als nässendes, rhagadiformes Ekzem.

Bei dem annulären Typus ist die Randpartie der Sitz der starken Epithelwucherung und Parakeratose; die abgeheilte Mitte ist oft Sitz einer rehbraunen Pigmentirung, während hier die gelbe Färbung, welche den vorigen Typen eigenthümlich ist, seltener beobachtet wird. Wo ein Nässen der ekzematösen Flächen auftritt, gehen gewöhnlich keine sichtbaren Bläschen vorher, die Schuppe wird einfach abgeworfen und die unterdessen aus dem Status der Akanthose in den spongoiden Status übergegangenen Epithelschichten darunter lassen es zu keiner Schuppenbildung mehr kommen. Ob sich Borken bilden, hängt vom Fibringehalt des nun gelieferten Exsudates ab; derselbe ist bekanntlich bei den intertriginösen Formen nur gering.

Von Mikroorganismen habe ich durch Züchtung bei diesen Typen als einzig konstante Species die Morokokken angetroffen.

e) Typus rosaceus. Rosacea seborrhoica.

Dieser Typus ist ein besonderes Vorrecht der Nasen-, Kinn- und Wangengegend. Es hat lange gedauert, bis die gewöhnliche Rosacea als eine Theilerscheinung eines allgemeinen seborrhoischen Katarrhs erkannt ist. Diese praktisch sehr folgenschwere Erkenntniss ist bis jetzt noch leichter klinisch als histologisch zu demonstriren. Denn die am meisten in die Augen springenden histologischen Symptome des seborrhoischen Katarrhs, die Epithelwucherung einerseits die spongoide Umwandelung andererseits, fehlen hier und ausser der zu leichter Schuppung führenden Parakeratose ist es nur ein sonst unbedeutendes Symptom, die Gefässerweiterung, welche hier zu einer ganz ungewöhnlichen Stärke anwächst und den Typus dadurch charakterisirt. In allen leichteren Fällen von Rosacea seborrhoica ist die Entwickelung der Affection aus einzelnen linsengrossen, schuppenden oder nur rauhen, theils diffus gerötheten, theils von grösseren Gefässektasien durchzogenen seborrhoischen Flecken evident. Dieselben sind regelmässige Vorposten eines seborrhoischen Katarrhs des übrigen Kopfes, welche sich unter Begünstigung durch habituelle vasomotorische Lähmungen der Gesichtsarterien auf die am meisten durchbluteten Partien des Gesichtes ausbreiten.

Die Histologie der einfachen Rosacea seborrhoica ist noch vollständig zu erforschen, erst Injectionspräparate werden über die Genese der Gefässveränderungen Aufschluss geben. Aus diesem Stadium liegen mir nur Schuppenuntersuchungen vor, welche neben wenigen Morokokken viele Flaschenbacillen ergaben. Genauer untersucht habe ich dagegen die Folgezustände, die fibromatöse Wucherung, welche sich

an die einfache Rosacea nach langem Bestande anschliesst, und die consecutive Talgdrüsenhypertrophie. Dieselben wurden von Hebra als Rhinophym bezeichnet und je nachdem das Fibrom oder die Drüsenhypertrophie vorwiegt, haben wir zwei verschiedene Formen zu unterscheiden. Gewöhnlich werden dieselben als Resultate einer sog. „Acne rosacea" aufgefasst, doch mit Unrecht; dieser Begriff verleitet zu Irrthümern und muss aufgegeben werden. Die Akne führt, wie wir noch sehen werden, ebenfalls zu hypertrophischen Zuständen (Acne tuberosa, Acne hypertrophica), doch sind diese grundverschieden von den Hypertrophien, welche sich an die Rosacea seborrhoica anschliessen. Bei der Akne brauchen wir den Begriff der Rosacea nicht; Acne pustulosa und tuberosa genügen für alle Folgezustände. Deshalb ist der gemischte Begriff Acne rosacea besser zu streichen und durch Rosacea zu ersetzen; diese ist in 19 unter 20 Fällen seborrhoischer Natur und nur sehr selten eine einfache frostartige Angioneurose, welche letztere auch nie zu hypertrophischen Zuständen führt.

Der Hauptunterschied der Rosacea von der Akne besteht, was die Vorgänge in der Cutis betrifft, darin, dass bei den seborrhoischen Processen nur sehr wenig Plasmazellen und aus diesen weiterhin keine Chorioplaxen und Riesenzellen gebildet werden, während diese Zellenformen jede länger bestehende Akne in grossen Mengen begleiten. Die Acne tuberosa ist ein typisches Granulom, die hypertrophirende Rosacea nicht. Dagegen findet hier eine progressive Metamorphose in zwei anderen Richtungen statt. Einerseits bildet sich allmählich auf Kosten der Massen gewöhnlicher Spindelzellen fibröses Gewebe aus. In reinen Fällen dieses Fibroms geht nicht bloss das Gewebe der Cutis und des Hypoderms in demselben auf, sondern es bildet höckerige, derbe Protuberanzen nach aussen, besonders auf der Nase, die ausserdem selbst zu einer unförmlichen Masse aufgetrieben wird. In diesen Fällen bleiben die Knäueldrüsen und nach dem Ausfall der Lanugohaare auch die Talgdrüsen erhalten, ohne dass die letzteren hypertrophiren. In anderen Fällen vergrössern sich die Talgdrüsen durch Vergrösserung und Vermehrung der Läppchen in geschwulstartiger Weise und bilden den Hauptantheil des entstehenden Rhinophyms, welches dann überall mit durchscheinenden Stellen besetzt ist und an die drüsenreiche Schale einer Apfelsine erinnert. In einer dritten Reihe der Fälle — und dieses sind die voluminösesten — vereinigen sich beide Processe zur Bildung unförmlicher, meist gelappter Geschwülste der Nase und in geringerem Maasse auch der Wangen, indem an verschiedenen Stellen bald das Fibrom, bald die Drüsenhypertrophie vorwiegt. Aber auch dann noch ist das Rhinophym eine viel einheitlichere und einfacher gebaute Geschwulst als die an Volumen minder bedeutende Acne hypertrophica.

Wir haben gesehen, dass schon die einfache Rosacea seborrhoica durch den Mangel an Epithelwucherung und spongoider Metamorphose des Epithels sich von allen übrigen seborrhoischen Processen unterscheidet. Statt dessen tritt durch starke Hyperämie eine permanente Ueberernährung der Cutis ein. Es ist nur die letzte Consequenz dieser

abnormen Wachsthumsrichtungen, dass wir anstatt einer starken Epithelhypertrophie hier einer Hypertrophie des collagenen und Drüsengewebes begegnen. Die letztere werden wir auch noch als Ausgang des seborrhoischen Katarrhs bei der Alopecia seborrhoica der Kopfhaut wieder antreffen, die erstere ist ganz speciell der Rosacea des Gesichtes eigenthümlich.

Wie jeder seborrhoische Katarrh kann auch die Rosacea seborrhoica sich mit secundärer Eiterinfection verbinden. Die entstehenden Furunkel haben natürlich mit der Acne pustulosa auch nur eine gewisse äussere Aehnlichkeit (vergl. hierüber Akne).

f) Seborrhoea capitis. Alopecia seborrhoica.

Eine ganz besondere Besprechung verlangen die seborrhoischen Katarrhe des behaarten Kopfes, da dieselben durch das Vorhandensein der langen Haare und deren allmäligen Schwund Besonderheiten aufweisen, die theoretisch ebenso interessant wie praktisch wichtig sind.

Aus verschiedenen Gründen begünstigt das Vorhandensein der dichtstehenden und starren Haare die Ansammlung von dicken Schuppen und Krusten, theils weil dieselben sich an den Haaren inseriren und diese sie vor künstlicher Entfernung schützen, theils weil jene regelmässig mit Ansammlungen von Hornschicht in den Haarbalgtrichtern zusammenhängen, also gleichsam mit Zapfen in die Kopfhaut eingreifen. Dicke Schuppen und Krusten sind mithin auf der Kopfhaut nicht, wie sonstwo, die Folge stärkerer Epithelwucherung und bei ihrer Abhebung tritt nicht, wie bei den nummulären Formen, ein Oberhautpolster, sondern eine trockene oder feuchte, schwach oder stark geröthete, nicht erhabene, zuweilen sogar etwas vertiefte Fläche zu Tage. Bekanntlich ist das Oberflächenepithel an der Kopfhaut in Folge des Epithelverbrauches für die Haare sehr schwach ausgebildet und neigt auch unter pathologischen Umständen nicht sehr zur Akanthose. Wir haben daher hier nur solche Formen, welche sich aus Parakeratose und spongoider Umwandlung der Stachelschicht ableiten. Die erstere gibt zu trockenen Schuppen oder mit Fett durchsetzten Krusten, die letzteren zu fibrinösen Krusten Anlass. Natürlich sind diese Zustände nicht scharf geschieden, aber wir können danach doch — sowohl bei Kindern als Erwachsenen — drei Arten des Hautkatarrhs unterscheiden, welchen drei verschiedene Formen der Alopecie entsprechen:

α) Pityriasis capitis und Alopecia pityrodes,

β) Eczema seborrhoicum crustosum und Alopecia seborrhoica,

γ) Eczema seborrhoicum madidans und Alopecia ekzematosa.

α) Pityriasis capitis, Alopecia pityrodes.

Die Pityriasis reihen wir mit dem Vorbehalt den seborrhoischen und nicht den einfachen Katarrhen der Haut ein, dass die ätiologische

Forschung eventuell diese Anordnung bestätigen oder verändern wird. Der klinische Uebergang einfacher Pityriasis capitis in krustös-seborrhoische Katarrhe der Stirnhaut und nässende seborrhoische Katarrhe der Ohren (und des Gesichtes bei Kindern) spricht sehr für eine gemeinschaftliche Aetiologie; doch könnte die Pityriasis capitis auch ein das Ekzem vorbereitender Katarrh anderen Ursprungs sein. Sicher ist, dass man neben wenigen Morokokken ausnahmslos den Flaschenbacillus in den Schuppen der Pityriasis in grossen Mengen findet und nicht bloss an der Oberfläche, sondern auch in den erweiterten Infundibula der Haare. In zweiter Linie kommen als häufigere Befunde der Schnittpräparate ein äusserst kleiner, schon bei der circumcidirten Form erwähnter Bacillus und ein uncharakteristischer, sporenloser Fadenpilz in Betracht. Für den Flaschenbacillus ist offenbar hier eine ausgezeichnete Brutstätte gegeben. Man findet ihn oft in dichtgelagerten, zahllosen Exemplaren, gleichsam in Reinkulturen und kann in solchen Fällen nicht bloss das Hervorgehen der keulen- und flaschenförmigen und ganz runden oder ovalen, hefeähnlichen Formen aus den Stäbchen studiren, sondern auch die Existenz einer fadenartigen Form von der 3—4fachen Länge des Bacillus feststellen, da man dieselbe direkt in Flaschenformen an einem Ende übergehen sieht. Dieselben können leicht mit Abschnitten von wirklichen Fadenpilzen verwechselt werden.

Das meiste Interesse besitzt in histologischer Beziehung naturgemäss der Follikeleingang, der Haarbalgtrichter, wo wir die Ursache der späteren Alopecie wahrzunehmen hoffen dürfen. Derselbe ist regelmässig erweitert und zwar in seiner ganzen Länge von der Hautoberfläche bis zur Einmündung der Talgdrüsen durch eine übermässige Anfüllung mit Hornlagen, die concentrisch in Form von nach aussen sich öffnenden Düten um das austretende Haar als Achse geschichtet sind. Dieselben gehen an der Oberfläche, sich kragenförmig umschlagend, direkt in die vermehrten Hornlagen der das Haar umgebenden Schuppe über und sind mithin nur als eine regelmässige Fortsetzung der Verhornungsanomalie der Oberfläche auf die Follikeleingänge zu betrachten. Ob es sich hier im Beginne überhaupt um eine Parakeratose und nicht vielmehr nur um eine Hyperkeratose, d. h. um vermehrten Zusammenhalt der Hornzellen handelt, ist fraglich. Ich finde in mehr als 20 dahin gehörigen Fällen meistens wohlerhaltene Körnerzellen und kernlose Hornzellen den Follikelhals erfüllen; doch ist die Aufnahmefähigkeit der letzteren für Fett verringert, und daher jedenfalls ein schwacher Grad von parenchymatösem Oedem vorhanden.

Hierdurch erhält der Follikel an seinem oberen Ende die Gestalt eines sehr breiten Trichters, welcher spitz an der Einmündungsstelle der Talgdrüsen endet, sodass der Haarbalg hier weit mehr als sonst sanduhrförmig eingeschnürt erscheint. Auf das durchtretende Haar hat diese Veränderung keinen sichtlichen Einfluss, wohl aber häufig auf dessen Wurzelscheide, welche dann im Balge zurückgehalten und dadurch in zierliche quere Falten geworfen wird. Indem sie zugleich eine grössere Dicke erhält, und mehr Raum zwischen Haar und Haarbalgepithel beansprucht, lockert sich wohl im oberen Theil etwas das

Haar, doch im unteren Balgtheile merkt man von einer Lockerung des Haares nichts. Nur muss natürlich der grössere concentrische Druck im oberen Balgtheile den Auftrieb und den Wechsel des Haares im allgemeinen beschleunigen. Wichtig ist, dass auch von einer Anstauung des Talgdrüsensekrets in oder unter dem Trichter des Haarbalges nichts zu bemerken ist; auch bohrt sich das Sekret der Drüsen nicht, wie wir bei den anderen beiden Formen des Katarrhes noch sehen werden, neben dem Haare einen eigenen Weg durch die Hornmassen. Die Drüsen sind vielmehr anfangs unverändert, beim Neugeborenen, wie stets ungemein klein und unbedeutend, beim Erwachsenen verschieden gross, bald einfach, bald mehr, zwei- bis sechsfach und verschieden gestaltet, indem sie hier das Haar in Form kleiner Säckchen allseitig umgeben, dort als ein grosser, lappiger Sack sich an einer Seite desselben herabziehen. Sie sind auch mit normalen Talgzellen gefüllt und nur ein Symptom weist häufig auf einen Mangel oder eine Verzögerung des normalen Talgauftriebes hin, man findet nämlich öfter als gewöhnlich die Läppchen ganz von verfetteten Talgdrüsen ausgefüllt, ohne unverfetteten Epithelrest. Das ist stets das Zeichen einer Pause in der Secretion der Drüse.

Diese bei jeder Pityriasis capitis leicht zu constatirenden Veränderungen eröffnen uns noch keineswegs ein Verständniss des Folgezustandes der Alopecia und doch schliesst sich, wie die Untersuchung von mittelschweren Fällen — von den haarreichen Seitentheilen des Kopfes bis zum haarlosen Scheitel fortschreitend — ergibt, unmittelbar an das erste Stadium des Follikelverschlusses schon das der Alopecia an. Eine Lockerung der Wurzelscheide — etwa durch abwärts dringende Parasiten — ferner eine Atrophie der Papille sind mithin als Ursachen der Alopecia auszuschliessen; dieselben können nicht im unteren Balgtheil, sondern lediglich im mittleren und oberen gesucht werden. Oder mit anderen Worten: Die gewöhnliche Alopecie nach Pityriasis capitis beruht nicht auf einer Atrophie der Papillenhaare, sondern auf einer verminderten Neubildung derselben; denn nur auf diese hat der obere und mittlere Balgtheil Einfluss.

Wir finden in der ersten Zone des spärlichen Haarwuchses die Anzahl der Papillenhaare vermindert, die der Beethaare vermehrt, viele Papillenhaare im unteren Balgtheile von verdickter, homogener Membran umgeben und gelockert, so dass ein Abheben der meisten Hohlwurzeln von der Papille beim Schneiden kaum zu vermeiden ist. Es besteht also kurz gesagt eine Neigung zu rascherer Ablösung der Papillenhaare, zu rascherem Haarwechsel, und hierfür genügt der grössere, centripetal wirkende Druck in dem oberen Balgtheil, welcher das Haar von der Papille zu heben strebt.

Bei einer anderen Reihe von Haaren schreitet der Process in anderer Richtung fort, indem die Hyperkeratose, welche gewöhnlich an dem Follikelhalse Halt macht, tiefer in den Haarbalg hinabsteigt und nicht nur im Bereich des mittleren Drittels den Haarschaft von der Stachelschicht des Balges, sondern zugleich den anfänglichen Verschluss

des Follikels löst. Es ist das ein ganz analoger Process wie die Hyperkeratose des Nagelbettes, welche bei parasitären Erkrankungen die Nagelplatte vom Nagelbett abhebt. Dann erweitert sich der Trichter bis zum Anfang des unteren Drittels des Haarbalges und wir finden nun auch Parasiten, voran kleine Bacillen, hinterher die Morokokken, in die jetzt weit klaffende Haarspalte hinabwuchern. Doch sitzen gerade an diesen Bälgen die Haare fest im unteren Drittel; es fehlt ja bei ihnen auch der verstärkte Auftrieb, hervorgerufen durch vermehrten concentrischen Druck im noch geschlossenen Follikelhalse.

So finden wir an einer weiter nach dem kahlen Scheitel gelegenen Zone drei Haartypen in buntem Wechsel vor: von der Papille gelockerte Papillenhaare, sodann bereits aufgestiegene Beethaare mit zusammengefallenem und zum Theil verkürztem unteren Balgtheil und endlich Papillenhaare mit weit offenem, von lockerer Hornschicht erfülltem, bedeutend vertieftem Trichter. An diese Typen schliesst sich nun als vierter eine Reihe ganz haarloser Follikel, die augenscheinlich durch Ausfall von Beethaaren entstanden sind. Denn sie besitzen die halbe Länge der Follikel und zeigen dafür unterhalb der Talgdrüsenregion Reste des unteren Balgtheiles in verschiedener Gestalt. Meist findet sich ein schmaler Fortsatz älterer, schwach tingibler Epithelien innerhalb einer dicken, homogenen Grenzmembran, die um so mehr in Falten geworfen ist, je stärker sich der Fortsatz bereits verkürzt hat und die am unteren Ende einen schwachen, kleinen Papillenrest trägt. Oder ein neuer, an der starken Tingibilität der Epithelien und einzelnen Mitosen kenntlicher, gedrungener Epithelfortsatz dringt im alten Balge wieder vor, indem er dabei eine kleine, aber stark tingible Papille vor sich herschiebt. Das charakteristische Moment dieses Haarwechsels nun, das einzige, welches ihn zu einem pathologischen stempelt, ist die Kleinheit dieser jungen Epithelfortsätze. Dieselben entsprechen nicht entfernt der Grösse der alten Bälge, welche sie von neuem zu behaaren bestimmt sind, sie haben etwa die Grösse wie die Fortsätze der Lanugohärchen. Und wenn nicht durch therapeutisches Eingreifen das Wachsthum der Balgepithelien gefördert wird, entstehen auch unausbleiblich nur dünne Härchen vom Charakter der Lanugo an Stelle der alten Haare oder es bleibt bei der Bildung von Epithelfortsätzen und kommt garnicht zur Haarbildung. Damit beginnt die Alopecie. Eingeleitet wird sie wohl durch einen beschleunigten Haarwechsel, aber dieses vermehrte Ausfallen der Haare führt noch nicht zur Kahlheit, sondern erst die immer mehr erschwerte Neubildung junger Haare. Diese bewirkt zuerst das Nachwachsen spärlicher und feinerer Haare und schliesslich unterbleibt der Nachwuchs ganz.

An einer Zone, welche dem vollkommen kahlen Scheitel noch näher liegt, haben wir also nur noch 3 Typen von alten Haarbälgen: Beethaare mit alten oder jungen, noch unproduktiven Fortsätzen, wenige Papillenhaare mit weit offenem von Hornschicht erfüllten Trichter, der bis auf das untere Drittel herabreicht und ganz haarlose Bälge, aus denen ein Beethaar ausgefallen ist. Je mehr aber die Epithelneubildung in der Tiefe versagt, um so mehr wird sie an der Oberfläche

angefacht; das Deckepithel verdickt sich etwa bis zu der Grösse des Leistensystems, wie es an den Beugeseiten des Armes und Beines besteht und im Zusammenhange damit kommt es hier und da zur Anlage eines vierten Haartypus. Es bilden sich an der Oberfläche kleine Epitheleinsenkungen wie in embryonaler Zeit, welche von kleinen Papillen eingestülpt werden und Haaranlagen neuer Formation darstellen. Allerdings verharren dieselben lange in diesem Stadium und nur selten kommt es zu einer wirklichen Haarbildung, einem spärlichen Ersatz des verlorenen, tiefen Haarbestandes. Die haarlosen Bälge dieser Zone liefern auch eigenthümliche Bilder; sie verwandeln sich nach Verlust des Haares in Talgdrüsensäcke. Hauptsächlich sind es ja die mit Hornschicht verpfropften Follikel, aus denen die Haare ausgestossen werden und deshalb bilden sich dieselben in geschlossene Talgdrüsensäcke und weiter in richtige Talgcysten um. Zunächst kommt es zur Anstauung in den Läppchen der Drüsen; alle Drüsenzellen werden zu Talgzellen. Nachdem der verfügbare Raum der Höhle sich mit Talgzellen gefüllt, tritt von oben her ein Zerfall derselben ein, indem grosse Fetttropfen und unregelmässige Fettkugeln austreten und die leeren Spongioplasmen der Talgzellen zurücklassen; offenbar nimmt Fett und leere Hülse nach der Auspressung weniger Raum ein, als die intakte Talgzelle. Indem diese Desorganisation der Zellen abwärts schreitet und zugleich der Innendruck die Scheidewände comprimirt und die Läppchen zu einer einzigen Höhle zu vereinigen strebt, kommt es schliesslich zu einem einfachen geschlossenen Talgsacke, welcher mit freiem Talg und zerfallenden Talgzellen gefüllt ist und am Grunde gewöhnlich noch einige Talgdrüsenreste aufweist.

Wir gelangen nun zur völlig kahlen Zone des Scheitels. Auch hier finden sich noch vereinzelte, gut erhaltene, dicke Papillenhaare; es sind solche mit weit offenem Balgtrichter. Sonst begegnen wir nur noch wenigen Beethaaren von verschiedenem Kaliber; die meisten Follikel sind in mehr oder minder atrophische Talgsäcke verwandelt oder stellen, soweit sie offen sind, weite Cysternen vor, an deren Grunde unveränderte Talgdrüsenläppchen münden, hier und da ein verkümmerter Epithelfortsatz abgeht und die mit Hornschicht, Talgzellen und verschiedenen Bakterien erfüllt sind. Das Deckepithel ist gegen die Norm verdickt und der Papillarkörper entsprechend besser ausgebildet. Kleine Haaranlagen gehen hier und da vom Oberflächenepithel und dem der Follikelmündungen ab. Die Knäuel sind während des ganzen Processes gut ausgebildet und münden mit erweiterten Poren an der Oberfläche. Die Muskeln der Haut sind trotz Fortfall der Haare intakt, ja sie erscheinen manchmal hypertrophisch; da sie ihre normalen Ansätze verloren haben, nehmen sie gewöhnlich eine abnorm horizontale Lagerung ein und verzerren oder komprimiren die Talgdrüsen, an denen sie sich jetzt inseriren, zu ungewöhnlichen Formen. Das elastische Netz ist ebenfalls gut erhalten. Die Blutgefässe sind im oberen Theil der Cutis stets erweitert und von vermehrten und angeschwollenen Perithelien umgeben; die Zahl der Mastzellen ist stets vermehrt.

Die wesentlichste Veränderung in der Cutis ist aber eine erheb-

liche Verdünnung derselben im Ganzen, auf die zuerst Pincus hingewiesen. Natürlich ist der Verlust der Haare, der Fortfall einer voluminösen und steifen Gewebsmasse hierbei wesentlich; aber dieser Ausfall wird klinisch nicht manifest, da im selben Maasse sich das Fettgewebe des Hypoderms verdickt und in die Stelle der unteren Cutislagen einrückt. Dadurch wird aber die Kopfhaut im Ganzen immer unverschieblicher und die Aussicht der jungen Epithelfortsätze zur Produktion von Haaren immer geringer.

Dass klinisch nicht jede Pityriasis capitis zum Haarschwunde, ja nicht einmal zu vermehrtem Ausfall zu führen braucht, ist nach den histologischen Befunden verständlich. Einerseits kann sich ein vollständig genügender Nachwuchs unter begünstigenden Umständen bilden; andererseits fehlt aber in anderen Fällen offenbar überhaupt der Trieb zu vermehrter Umwandlung in Beethaare. Wie selbst bei hochgradiger Alopecie einige Papillarhaare mit offenem Trichter fest eingewurzelt bleiben, so unter Umständen die meisten, besonders dann, wenn schon der normale Haarwechsel ein sehr langsamer ist. Dieses mag der Grund sein, dass bei Frauen mit langem Haupthaar die höheren Grade der Alopecia pityrodes relativ selten sind.

β) Ekzema seborrhoicum crustosum capitis. Alopecia seborrhoica.

Während die Pityriasis capitis meist in diffuser Weise die Kopfhaut befällt, tritt die Auflagerung fettiger und zugleich entzündlicher Krusten meistens in umschriebenen, linsen- bis markgrossen, münzenförmigen Herden auf. Trotzdem ist hier die Epithelwucherung unbedeutend, die Hauptmasse der Herde besteht aus mit Fett durchsetzten Schuppen. Die Aehnlichkeit mit der einfachen Pityriasis ist histologisch in allen Stadien noch bedeutender als klinisch, und es genügt, auf die wenigen charakteristischen Differenzen beider Formen, soweit sie bisher erforscht sind, aufmerksam zu machen.

Die früheste Erscheinung der krustösen Form wird durch die bekannten, von den Angehörigen meist als Schmutz betrachteten, gelblichen, fettigen, bröckeligen Schuppen und Krusten der Neugeborenen repräsentirt. Histologisch finden wir hier alle Symptome der Pityriasis, die Schuppen, die bedeutende Erweiterung der Follikeleingänge durch Hornschichtmassen und die beschriebenen Organismen; nur tritt die Hyperämie des Papillarkörpers mehr hervor und die Schuppen schwärzen sich durch Osmium bedeutend stärker. Die bessere Einfettung der Oberfläche kann in diesen sehr gewöhnlichen Fällen natürlich nur durch stärkere Knäuelsekretion erklärt werden, da die Talgdrüsen des Kopfhaares zu dieser Zeit noch winzig klein sind und überdies nicht das mindeste Zeichen von Hypersekretion erkennen lassen. Hier beweisen ebenso wie bei der Hyperhydrosis oleosa der Palma und Planta schon die Thatsachen der normalen Anatomie die Herkunft des Fettes aus den Knäueln. Diese sind bei den Säuglingen relativ zum Gesammtvolumen der Haut noch

ebenso gross, wie in der Embryonalzeit und endigen mit sehr deutlichen, erweiterten Poren auf der Oberfläche.

Aehnliche Befunde erhält man bei älteren Kindern, nur tritt bei diesen die Neigung zur ausgesprochenen Parakeratose und zum Nässen so in den Vordergrund, dass man selten reine Fälle zur Untersuchung bekommt (s. die nächste Form). Anders dagegen liegen die Verhältnisse in der Pubertät und beim Erwachsenen. Hier tritt die Neigung zum Nässen zurück, die zur Seborrhoe dagegen hervor, und man findet leicht ganz reine Fälle, in denen trockene, dicke, ohrenschmalzähnliche, mehr oder weniger dunkle Fettkrusten die Kopfhaut bedecken. Hier erhält man ganz andere Bilder.

Schon die Anfangsstadien zeichnen sich durch stärkere Osmiumschwärzung der ganzen Schuppen aus. Auch hier kommt es wie immer zur Erweiterung und Verstopfung der Haarbalgtrichter, und es ist keine Frage, dass das Knäueldrüsenfett die Schuppen im allgemeinen und von unten nach oben mehr durchfettet, also wohl auch in grösseren Massen abgesondert wird. Im Fortschritte des Processes findet aber auch eine Anlockung des Talgdrüsenfettes statt, welches neben dem Haarschaft in Form eines Fettcylinders innerhalb des Trichters sichtbar wird. Eine Anlockung müssen wir es wohl nennen, denn das weiche Fett drängt sich in Wurstform durch die Hornschichten, welche den Follikeleingang verschliessen, hindurch und erscheint entgegen seiner normalen Verbreitung auf dem Haare in einer cohärenten Schicht auf der Hautoberfläche. Im Gegensatze zum Knäuelfett wird es nicht sofort von der Hornschicht eingesogen, sondern verbleibt mehr und mehr, zu einheitlichen Klumpen zusammenbackend, für sich. Geht die Schuppenbildung weiter, so findet man solche Fetteinlagerung mehrfach in die Schuppen schichtweise eingesprengt und fast immer noch den ältesten Talgfluss auf der Oberfläche derselben. Dieser allgemeinen Sebotaxis entsprechend sind nun auch die Talgdrüsen im Gegensatz zur Pityriasis hypertrophisch, denn diese Drüsen können eine gesteigerte Sekretion im Gegensatz zu den Knäueln nicht ohne Massenzunahme leisten. Sie nehmen im Maasse, wie die Haare schwinden, immer grössere Dimensionen an und erfüllen schliesslich, wie bei der drüsenreichen Form des Rhinophyms (Rosacea hypertrophica) den grössten Theil der Cutis.

Von Organismen finden sich auch hier die Flaschenbacillen in grosser Anzahl, doch nicht so dominirend, wie bei der Pityriasis. Denn diese seborrhoische Form ist überhaupt wie keine andere ein Tummelplatz von Organismen. Wir treffen zunächst in den oberen Schichten der Krusten regelmässig Morokokken in nicht unerheblicher Menge, in den unteren Schichten aber und in den Follikeltrichtern verschiedene Bacillenformen, sowohl den öfter genannten äusserst kleinen Bacillus, dann eine grössere Bacillenform vom Kaliber etwa der Tuberkelbacillen, aber plumper, und endlich ganz in der Tiefe der Talgdrüsen Reinkulturen eines sehr zarten, schlanken, meist etwas gebogenen Bacillus der in ungeordneten Haufen vorkommt und dadurch dem Aknebacillus ähnlich ist. Auch hier muss die Zukunft lehren, welcher Organismus

und ob überhaupt nur einer die Ursache der begleitenden Sebotaxis ist.

Der Fortschritt zur Alopecie und die Ursachen desselben sind ganz analog wie bei der Pityriasis capitis. Nur finden sich statt der einfachen cylindrischen und tonnenförmigen Horncysten mit atrophischen Drüsenläppchen ebensolche Fettcysten mit sehr voluminösen Drüsen in Verbindung stehend. Die pralle Anfüllung der Drüsenläppchen bewirkt auch eine regelmässigere Form derselben, indem sie nicht so wie bei den unthätigeren Drüsen der Pityriasis der Verzerrung durch die schrägen Hautmuskeln unterliegen. Aehnlich wie bei der Drüsenform des Rhinophyms erzeugen die fetthaltigen Cysten der von Haaren verlassenen Haarbälge an der Oberfläche oft schon klinisch den transparenten Habitus der Orangenschale.

Die sonstigen Erscheinungen der Affection sind dieselben wie bei der Pityriasis. Die Alopecie führt auch hier trotz der Volumenzunahme der Talgdrüsen zu einer Verdünnung der Cutis mit ausgleichender Hypertrophie des subcutanen Fettgewebes. Die Zelleninfiltration ist ebenso gering, die Gefässerweiterung an der Oberfläche gewöhnlich bedeutender.

γ) Ekzema seborrhoicum madidans capitis. Alopecia ekzematosa.

Bei jedem nässenden Kopfekzem des Säuglingsalters kann das schrittweise Hervorgehen aus den vorher beschriebenen Formen, besonders der trocknen seborrhoischen, beobachtet werden. Histologisch tritt aber dann der seborrhoische Charakter vollständig zurück gegenüber den bedeutenden Veränderungen der Oberhaut, welche die Ausartung zum Nässen mit sich bringt. Es kommt im Gegensatz zu den vorigen Formen zu einer starken Epithelproliferation der Oberfläche und einer viel bedeutenderen serösen und leukocytären Exsudation in der Cutis. Demgemäss finden wir hier alle Bilder, welche das stark nässende Ekzem bei Erwachsenen an der übrigen nackten Haut aufweist: Oedem des Papillarkörpers, Schwellung der Oberhautleisten, Parakeratose der Verhornungsgrenze, Aufthürmung der kernhaltigen Hornschichten zu Schuppen, weiter erst vereinzelte intercelluläre Bläschen der Stachelschicht, dann völlige Umwandelung derselben in ein spongoides Gewebe und Bildung kleiner und grosser fibrinöser Höhlen der Schuppe, die noch ferner Exsudat ansaugen und zu ganz besonders dicken fibrinösen Krusten Anlass geben; diese werden unpassender Weise meist als „impetiginöse“ bezeichnet. Dabei ist nach wie vor die der trocknen Seborrhoe zukommende Erweiterung und Verpfropfung der Follikeltrichter vorhanden. Ausgezeichnet wird das kindliche Ekzem durch drei Umstände vor der entsprechenden Form beim Erwachsenen, einmal die bedeutende Akanthose des Deckepithels, die beim Erwachsenen vollkommen fehlt, sodann die Beimischung viel zahlreicherer Leukocyten zum Sekret und — vielleicht damit zusammenhängend — die multiforme Flora der Krusten. Nirgends kommen die maulbeer-

förmigen Gruppen der Morokokken in so üppiger Weise vor wie hier. Die grösseren älteren Kolonien erfüllen die oberflächlichen Abschnitte der Krusten, doch sind Reihen der Diplokokkenform schon in den untersten Schichten derselben vorhanden. Ausserdem finden sich aber Flaschenbacillen, sehr kleine Bacillen und in vielen Fällen Streptokokken und noch andere Organismen vereinzelt vor.

In keinem Falle kommt es beim nässenden Ekzem der Säuglinge zu anderem als vorübergehendem Haarausfalle. Die hier ganz besonders üppige Epithelwucherung macht einen mangelhaften Haarersatz zur Unmöglichkeit Viele Ekzeme führen nicht einmal zu einem beschleunigten Haarausfall. Nach Abheilung des Nässens verbleibt häufig ein trockner, seborrhoischer Katarrh, in welchem die Morokokken zu Gunsten der Flaschenbacillen zurücktreten und die Einfettung durch Knäuelsekret wieder hervortritt.

Der Uebergang beim seborrhoischen Katarrh des Erwachsenen vollzieht sich in derselben Weise wie beim Säugling durch langsame Uebergänge, aber in viel beschränkterem Umfange. Die Differenzen beider sind schon angegeben. Das normalerweise atrophische Deckepithel der Kopfhaut des Erwachsenen bringt es nicht zu einer auffälligen Wucherung und die ekzematösen Krusten sitzen hier daher fast unmittelbar der papillenlosen Cutis auf. Dieselben sind fester, enthalten weniger Serum, als bei den Kindern und äusserst wenig Leukocyten; auch ihre Flora ist viel eindeutiger, es finden sich fast nur schöne grosse Morokokkenhaufen. Auf der anderen Seite verschwinden die seborrhoischen Erscheinungen nicht so ganz wie beim Säuglingsekzem; die Krusten gehen zum Theil in diffus fettige Schuppen über und zeigen hier und da Einsprengungen und Auflagerungen von evidentem Talgdrüsensekret.

Hieraus geht hervor, dass das seborrhoisch nässende Ekzem der Kopfhaut sich von demjenigen anderer Körperstellen der Erwachsenen auch auffällig unterscheidet. Mit der Epithelwucherung fallen hier die primitiven intercellularen Bläschen fort und natürlich kommt es auch nicht zur spongoiden Entartung. Die ganze Stachelschicht verfällt bis auf wenige unterste Zellenlagen der Parakeratose und wandelt sich so fast in toto in eine fibrinhaltige Kruste um. Das seröse Oedem der Cutis und die Erweiterung der Blutgefässe ist viel bedeutender als gewöhnlich, ebenso die Vermehrung und Schwellung der Perithelien. Die Follikeltrichter klaffen weit, theils von trockener Hornschicht, theils ausserdem von fibrinösem Exsudat erfüllt; die Haare werden rasch aus dem Papillen- in das Beethaarstadium übergeführt. Aber die in der Stachelschicht der Haarbälge viel leichter als im Deckepithel sich einstellende mitotische Neubildung von Epithelien sorgt für regelmässigen Ersatz, so dass im allgemeinen die nässende Form des Katarrhs auch hier nicht zu bleibender Alopecie führt. Immerhin leidet bei sehr lange bestehenden Ekzemen auch die Stachelschicht der Haarbälge und der Wiederersatz verzögert sich, um aber mit der Heilung immer wieder sich einzustellen. Offenbar verhindert auch die viel bedeutendere Schälung des Oberflächenepithels bei der nässenden Form das

Zustandekommen bleibender Verstopfungen der Follikel und dadurch die Bildung von Horn- und Talgcysten, die ihrerseits die Neubildung junger Haare in den meisten Fällen ausschliessen und in den späteren Stadien der Pityriasis und trockenen Seborrhoe eine so grosse Rolle spielen. Zur Talgdrüsenhypertrophie und zur Hypertrophie des subcutanen Fettgewebes kommt es auch bei lange bestehenden, nässenden Ekzemen nicht, dagegen im Falle von stärkerer Alopecie auch zur Verdünnung der Cutis. In einem — nebenbei mit Akne complicirten — Falle (Gabel) fanden sich bei einem jungen Mädchen an verschiedenen Stellen des Kopfes gleichzeitig die trockene und feuchte Form des seborrhoischen Katarrhs. Hier war die Flora der verschieden gebauten Krusten ausnahmsweise von einer extremen Ueppigkeit, wie sonst nur beim nässenden Kopfekzem der Kinder: es fanden sich sowohl Morokokken wie Flaschenbacillen in grossen Schwärmen und kleine Bacillen in den Krusten, Haarbälgen und Talgdrüsen, und doch fehlten auch hier irgend welche neuen und ungewöhnlichen Organismen. Trotz der Multiformität der Schuppenflora bei dieser Affection ist sie doch im allgemeinen weit gleichförmiger, als meistentheils angenommen wird; es sind viele Individuen, aber nur wenige Arten von Organismen, die sich in verschiedenen Combinationen immer wiederholen.

g) Typus exfoliativus malignus. Pityriasis rubra seborrhoica.

Es gibt schwere Fälle von universellem seborrhoischem Ekzem, welche nach vieljährigem Bestande — besonders bei alten Leuten — schliesslich unter Erscheinungen einer Pityriasis rubra zum Tode führen. Die Einzelefflorescenzen schwinden, indem immer mehr neue hinzukommen und mit den älteren zu continuirlichen kranken Flächen verschmelzen; so wird allmälig die ganze Hautfläche befallen. Wenn dieser Zustand allgemeiner Oberhautverdickung, beständigen massenweisen Schuppens und sporadischen Nässens mit starkem Jucken einhergeht, so kann er rasch zum Kräfteverfall führen, und der Patient geht schon nach wenigen, 3—5 Jahren an Kräfteverfall zu Grunde. Ist das Jucken unbedeutend, so bleiben die Kräfte länger erhalten, das Leiden kann sich 10 Jahre und länger hinziehen und tritt in ein zweites atrophisches Stadium, in welchem die charakteristischen histologischen Symptome des ersten Stadiums wieder verschwinden.

Das erste Stadium des malignen exfoliativen Status wird hauptsächlich charakterisirt durch eine eigenthümliche Rückbildung der früheren, flachpapulösen, münzenförmigen Efflorescenzen. Während die allgemeine Decke ohne Unterschied eine parakeratotische Oberhaut und dicke Schuppenabhebungen aufweist, findet man hier und da bei genauerer Untersuchung unter dieser gleichmässig veränderten Oberfläche herdförmige Veränderungen der Oberhaut und des Papillarkörpers in Gestalt beetartiger, flacher Erhabenheiten, welche sich als Reste eines früheren, nummulären, krustösen, seborrhoischen Ekzems herausstellen. Die zellige, diffuse Infiltration der Lederhaut hat sich auf einen oberen

Bezirk, etwa die obere Hälfte der Lederhaut, zurückgezogen und schliesst hier mit einer auffällig scharfen Grenze ab, die ausser durch ihren starken Reichthum an gewöhnlichen Bindegewebszellen durch die bedeutende Erweiterung der Blutgefässe und ihren Gehalt an mehr oder minder viel gelbem Blutpigment ausgezeichnet ist. Abwärts davon ist die Cutis nahezu wieder zur Norm zurückgekehrt. In dieser blut- und pigmentreichen unteren Grenze des Infiltrates haben wir das stark veränderte, oberflächliche Gefässnetz der Cutis vor uns. Ebenso wie dieses ist der darüber lagernde Papillarkörper erheblich verdickt durch Zunahme collagener — nicht elastischer — Substanz und eine ziemlich dichte Einlagerung von spindeligen und rundlichen Bindegewebszellen nebst einer ansehnlichen Anzahl von Mastzellen; Plasmazellen findet man jedoch auch hier nicht. Abweichend von der Norm ist das collagene Gewebe des Papillarkörpers verdickt, ohne Beimischung feiner Fasern und vielerwärts schwächer tingibel, zu homogenen Bändern gequollen (theilweise hyaline Degeneration). Die Papillen sind stark keulenförmig verdickt und das Leistensystem dazwischen ist entsprechend verdünnt, so dass der Querschnitt eine Reihe feiner Epithelsäulen innerhalb dieser leicht angeschwollenen Herde zeigt, die sich über den dicken Papillenköpfen arcadenartig verbinden. Bei den gewöhnlichen Kern- und Protoplasmafärbungen erscheinen diese Leisten am Ende scharf abgesetzt und auch die Stachelschicht über den Papillenspitzen gegen diese letzteren gut abgegrenzt. Wendet man aber eine Collagenfärbung an (Säurefuchsin, Pikrinsäure), so sieht man sofort, dass die Epithelsäulen sich durch homogene, gelbe, von dem rothen Collagen gut unterscheidbare Schollen fortsetzen, welche in derselben Richtung die Cutis strangweise durchsetzen, wie die Epithelsäulen. Manche dieser aus Schollen bestehenden Stränge verbinden sich netzförmig, andere entspringen von der unteren Grenze der Stachelschicht über den Papillenspitzen und durchziehen mehr oder minder weit die Papillen. Hat man an diesen gefärbten Präparaten diese Schollen studirt und sich überzeugt, dass einfach colloid entartete Epithelien des alten Leistennetzes vorliegen, so findet man dieselben auch an nicht specifisch gefärbten Schnitten wieder, wo sie bei starker Abblendung durch ihren Glanz auffallen. Sie werden oft durch den Schnitt etwas verschoben, liegen mithin lose bei einander in den alten Bahnen des hypertrophischen Epithels. Kerne sind nicht mehr in ihnen zu erkennen, der gesammte Zellinhalt ist in eine ovale Masse von ungefähr gleichem Umfange verwandelt von grauweisser Farbe und perlmutterartigem Glanze. Alle diese in den geschwollenen Papillarkörper eingelagerten, degenerirten Gebilde werden ohne entsprechende Färbung leicht mit dem umgebenden, gequollenen Collagen verwechselt. Sie tragen nicht unerheblich zur Erhaltung des Volumens der papulösen Erhebung bei.

Die Existenz dieser colloiden Epithelentartung erklärt auf einfache Weise (ähnlich wie beim Ulerythema centrifugum), dass an vielen umschriebenen Stellen die Verbindung zwischen Epithel und Cutis gelockert wird und mehr oder minder grosse Lücken und Spalten auf-

treten, die mit Serum oder Fibrin gefüllt sind. Die Veränderungen der Oberhaut sind sonst oberhalb dieser Papelreste dieselben wie über der dazwischen liegenden freien Haut. Die Stachelschicht ist in extremer Weise verdünnt, besteht aus 2, 3 höchstens 4 Lagen, an welche sich bereits eine parakeratotisch veränderte verbreiterte Uebergangsschicht und eine grob geschichtete meist hoch aufgethürmte Hornschicht anschliesst, welche noch immer dieselben Organismen, Morokokken und Flaschenbacillen enthält. An umschriebenen Stellen verfallen selbst die letzten Ueberbleibsel der Stachelschicht der colloiden Degeneration, sodass es bei Kernfärbung den Anschein hat, als lagerte die Hornschicht direkt auf der Cutis. Wo keine Papelreste mehr bestehen, sind die Papillen mit den letzten Epithelleisten verschwunden und auf einer hyperämischen schwach zellig infiltrirten obersten glatten Cutisschicht lagert eine minimale Stachelschicht und eine erheblich verdickte, gespaltene Hornschicht. Die Follikel der Lanugohärchen verschwinden mit den Talgdrüsen unter der beständigen Epithelabschiebung, während die Knäueldrüsen zunächst noch gut erhalten bleiben.

Diese Befunde erklären die Hauptsymptome dieses Typus, die Hyperämie und beständige Abschuppung, während durch die colloide Degeneration des Epithels der Uebergang in das zweite atrophische Stadium verständlich wird.

Geeignet conservirte Präparate aus etwas früherer Zeit werden auch einen relativen Reichthum an Epithelmitosen wohl sicher noch finden lassen, der an meinen Präparaten nicht hervortritt, während die ungemein anhaltende Abschuppung ihn nothwendig voraussetzt.

Das zweite atrophische Stadium der Affection entsteht aus dem ersten durch Zunahme aller regressiven und unter Aufhören der progressiven Symptome. Das subepitheliale Cutisinfiltrat schwindet bis auf schwache Reste, die Epitheleinsenkungen entarten vollständig colloid, zerfallen und verschwinden dann auch thatsächlich durch langsame Resorption der Bruchstücke, die erweiterten Blutgefässe werden enger, wenn sie auch nicht zur Norm zurückgehen, besonders aber entartet auch das collagene Gewebe der unteren Cutis, indem sich zumeist kleine, bei Abblendung glitzernde, kugelige und stäbchenförmige Antheile der gröberen Balken, später grössere Theile und ganze Faserbündel colloid entartet zeigen. In diesem Stadium leiden auch die Knäueldrüsen, indem sie zum Theil atrophisch zu Grunde gehen. Die Epithelneubildung an der Oberfläche lässt nach und statt der dicken Hornschuppen bedeckt eine dünne, atlasglänzende, parakeratotische Hornschicht das minimale Stachelschichtlager.

Literatur.

Lehrbücher: Piffard, Duhring, Vidal und Leloir.
Malassez, Notiz über die Anatomie der Alopecia pityrodes. Archives de Physiol. 1874. p. 464.
E. Gaucher, Notiz über die pathologische Anatomie des Ekzems. Annales 1881.
Unna, Ueber die Histologie des seborrhoischen Ekzems. Internat. Dermat. Kongr. Paris. 1889. S. 749.

Ledermann, Ueber Osmirung der normalen Haut. Mon. 1892. Bd. 14. S. 36.
Elliot, Alopecia praematura. New-York. med. Journ. 4. Febr. 1893.
—, Beitrag zur Histologie einer Phase des Ekzema seborrhoicum. Journ. of cut. 1893. (Diese beiden Arbeiten konnten nicht mehr benutzt werden.)
Kromayer, Was ist Ekzem? Halle 1892.
Leloir, Pathologische Anatomie des Ekzems. Annales. Juni 1890.
Für die Mikroorganismen des Ekzems:
Unna, Die Färbung d. Mikroorganismen i. Horngewebe. Mon. 1891. Bd. 13. S. 225, 286, 400.
—, Künstliche Erzeugung des Ekzems und der Alopecia pityrodes. Mon. 1892. Bd. 14. S. 413 u. 465.
—, Das seborrhoische Ekzem. Sammlung klin. Vorträge. 1893. No. 79.
Boeck, Parasiten bei Pityriasis capitis. Verhdlgn. d. ärztl. Gesellsch. zu Christiania. 1886.
Payne, Pityriasis capitis. Brit. med. Journ. 13. Nov. 1886.
Gamborini, Pityriasis capitis. Giorn. ital. 1891.

c) Leukofibrinöse.

Impetigo leukofibrinosa (leuko-fibrinöse Blase).

H., Knabe von 10 Jahren. Seit 4 Jahren dauernde Erkrankung. Am Gesäss und an der Streckseite der Oberschenkel treten in verschieden langen Intervallen grosse, theils runde, theils unregelmässig geformte, eitrige Blasen in Schüben auf. Sie beginnen als kleine Pusteln mit stark gerötheter Umgebung, dehnen sich mehr in die Breite als in die Höhe aus und bedecken sich mit dicken braunen Krusten, die nur lose haften.

Eine grössere, auf der Höhe befindliche Blase zeigt eine deutliche Zusammensetzung aus drei verschiedenen Schichten. Der eigentliche Blasenraum, die mittlere Schicht, ist flach einkämmrig, von Leukocyten und einem zarten Fibrinnetz ausgefüllt. Er wird überdeckt von einer noch breiteren stark aufgequollenen Schicht der Blasendecke, welche durch Einlagerung von grossen Mengen Fibrin und Leukocyten in die frühere Hornschicht entstanden ist. An der Peripherie der Blase inserirt sich diese schwammig aufgetriebene Blasendecke noch in voller Breite und geht dann, sich verschmälernd, direkt in die Hornschicht des umgebenden Epithels über. Der Blasengrund besteht aus der durch Einlagerung des Blaseninhalts leicht deprimirten Stachelschicht, welche jedoch durch eine dichte Durchsetzung mit Leukocyten und fädigem Fibrin stark verändert und ebenfalls erheblich aufgequollen ist. Das Fibrin bildet an vielen Stellen des Blasengrundes ein zusammenhängendes, engmaschiges Netz, welches in seinen Maschen theils unveränderte Epithelien, theils gut erhaltene Leukocyten erkennen lässt. An anderen Stellen ist die Fibrineinlagerung spärlicher, theilweise körnig oder myelintropfenartig, aber immerhin durch die gesammte Stachelschicht des Blasengrundes verbreitet. Das Auffallendste ist aber, dass die Fibrineinlagerung der Stachelschicht wie abgeschnitten an der Cutisgrenze aufhört. Cutis und Papillarkörper enthalten kein Fibrin. Dasselbe hat sich also offenbar erst aus einem fibrinogenen Eiweissstoffe des Exsudates in Verbindung mit einem Derivat der Epithelien gebildet. Diese sind aber keineswegs zerstört, so wenig wie ihre Kerne und auch nicht selbst fibrinoid entartet. Der Papillarkörper ist von Leukocyten dicht durchsetzt bis an das subpapillare Gefässnetz. Abwärts davon ist die Emigration weisser Blutkörperchen spärlicher, nur

die Gefässe selbst sind von Leukocytenmänteln umgeben. Die ganze Cutis, besonders aber der Papillarkörper, ist ödematös, von weiten Lymphspalten durchsetzt. Die collagene Substanz ist gut erhalten, die elastische nur im Bereich des Papillarkörpers theilweise geschwunden. Die Blutgefässe der Cutis sind durchweg erweitert, auch noch in ziemlichem Umfange über den Bereich der Blase hinaus. In den Papillargefässen ist theilweise die Leukocytenauswanderung durch Bildung weisser Thromben ins Stocken gerathen, besonders unterhalb der Randpartie der Blase. Das die Blase umgebende Epithel ist ödematös angeschwollen und dadurch ist ohne Mitosenbildung das Leistennetz rund um die Blase erheblich verdickt. Diese ödematöse, von weiten Lymphspalten durchzogene Stachelschicht geht nach der Mitte zu über in die Stachelschicht des Blasengrundes, deren Lymphspalten statt von Serum von Fibrinbalken erfüllt sind. Es besteht eine Neigung der fibrindurchsetzten Stachelschicht, sich von dem ödematös gequollenen Papillarkörper hier und da in toto abzuheben.

Der Blaseninhalt wird von Leukocyten, Serum und Fibrin gebildet; letzteres ist aber bei weitem spärlicher vorhanden, als in den epithelialen Begrenzungsschichten der Blase, der Decke und dem Blasengrunde. Zu Schweissporen und Follikeln zeigt die Blase keine Beziehung.

Die Entstehung der Blase ist offenbar auf das Eindringen eigenthümlicher Organismen zu beziehen, welche nur in der centralen Partie derselben und nur in der oberen ungemein aufgelockerten, schwammig veränderten Blasendecke sich vorfinden. Sie liegen hier in traubenförmigen Gruppen vertheilt und bestehen aus einer kleinen Kokkenart. Mit der Pararosanilin-Jodmethode gefärbt, machen sie hin und wieder den Eindruck kurzer, dicker, fast ovaler Stäbchen, doch scheint es mir, dass man sie richtiger als Diplokokken bezeichnet; denn man vermag bei sehr starker Vergrösserung dieselben in zwei Nachbarkokken aufzulösen, die durch ein schwächer gefärbtes Septum getrennt und durch eine gemeinschaftliche Membran dicht zusammengehalten werden. Jedenfalls sind sie durch ihre Form und eine etwas geringere Grösse (Durchmesser der Einzelkokken = 0,3—0,5 μ) von den gewöhnlichen Eiterkokken gut unterschieden. Ihre Theilung geht offenbar langsam von statten; daher die stäbchenähnlichen Diplokokkenformen. Andere Organismen sind in der Blase nicht aufzufinden.

Die unterscheidenden Merkmale dieser Affection sind also ausser diesen Organismen der Reichthum an fibrinogener Substanz und an Leukocyten im Exsudate, die ödematöse Beschaffenheit der Cutis und Oberhaut in der weiteren Umgebung der Blase und die dichte Durchsetzung der Blasendecke und des Blasengrundes selbst mit fädig geronnenem Fibrin. Sie bildet den Typus der leuko-fibrinösen Entzündung der Oberhaut.

Impetigo multilocularis (vielkämmrige Eiterblase).

S., Mann von 31. Jahren, leidet seit einigen Wochen an einem citrigen Bläschenausschlag des Gesichtes und des behaarten Kopfes. Die Bläschen sind meist senfkorngross, confluiren aber zu grösseren, polycyklisch conturirten, ziemlich dauer-

haften Blasen; sie sind von gelber Farbe, flach, die grösseren meist mit braunen Krusten bedeckt oder bereits ganz eingetrocknet. Die Bläschendecken sind derb; die Krusten der älteren haften fest. Die Umgebung der Bläschen ist geröthet. Die ersten Bläschen befanden sich an der linken Schläfe; sie haben sich von hier über die ganze Stirn, beide Wangen und den Nasenrücken, nach rechts fortschreitend ausgebreitet. Wahrscheinliche Ansteckung von einem Hausthiere.

Von diesem eigenthümlichen Ausschlage liegen mir mehrere excidirte Bläschen vor. Eine ganz frische Efflorescenz zeigt den Beginn des Processes in Gestalt einer umschriebenen Auflockerung der Stachelschicht, bedeutender Erweiterung der interspinalen Lymphwege und reichlicher Durchsetzung der Leukocyten. Unterhalb dieser, den Raum von etwa 3 Papillen einnehmenden, ödematösen, epithelialen Papel ist die Cutis von Leukocyten dicht durchsetzt bis zum subpapillaren Gefässnetz, welches von Wanderzellen eingescheidet wird. Aber schon die Art dieser Leukocytose ist eigenthümlich. Zunächst fällt auf, dass die Kerne der weissen Blutkörperchen, fast sämmtlich langgestreckt, in bucklige, gedrehte, winklig geknickte Fäden verwandelt sind, wie es sonst wohl hier und da als Artefact an eingetrockneten Ecken der Präparate vorkommt. Die von den subpapillaren Gefässen nach der Papel hinstrebenden Leukocyten zeichnen daher häufig die dahin führenden Lymphwege in Form kontinuirlicher, parallel verlaufender Kernfäden. In den unterhalb der Papel befindlichen, etwas abgeflachten Papillen, mehr noch in den ödematösen, vergrösserten Papillen der Nachbarschaft vertheilen sich die Leukocyten nicht gleichmässig, sondern häufen sich in den die Capillarschlinge umgebenden Lymphspalten in grosser Menge an. Durch ihre langgestreckte Gestalt und parallele Lagerung machen sie den Eindruck von Bündeln dicht zusammengepackter Stäbe, welche man gemeinschaftlich gebogen und den Krümmungen der Lymphräume angepasst hat. Bei schwacher Vergrösserung stellen diese Ansammlungen sich dar als längsstreifige, leukocytäre, perivasculäre Thromben von hohlcylindrischer Form, welche den grössten Raum der Papillen ausfüllen.

Die ganze Erscheinung deutet auf ein Hinderniss der Emigration hin. Die Leukocyten müssen offenbar den Wandungen der Lymphspalten ungewöhnlich stark anhaften, um diese verlängerte Form zu erhalten und um sich zu dichten Thromben anhäufen zu können. Möglicherweise liegt hier ein Mangel an gleichzeitig exsudirendem Serum vor; denn das Oedem des Epithels beschränkt sich allein auf den mittleren Theil der Efflorescenz, und der Papillarkörper weist kein Oedem auf.

Die älteren Efflorescenzen geben das übereinstimmende Bild einer vielkämmerigen Abscessbildung der Oberhaut, wodurch sich diese Affection von der gewöhnlichen Impetigo fundamental unterscheidet.

Gewöhnlich gruppiren sich um eine oder zwei Hauptbläschen einige grössere, seitlich anliegende Nebenbläschen und eine ganze Reihe in die Blasendecke eingeschlossener kleinster Bläschen. Mithin existirt keine einheitliche Blasendecke, sondern je nach dem Sitze der Nebenbläschen besteht die Decke hier aus einfacher Hornschicht, dort aus Theilen der Stachelschicht oder aus komprimirten Bezirken der Stachelschicht; häufig sind in ihr noch kleinste Bläschen eingeschlossen.

Ebenso drängt sich das Bläschenconvolut allerorten verschieden tief nach abwärts in den Papillarkörper; es existirt auch kein gleichmässiger Blasengrund. Meistens, auch bei den Hauptbläschen, bildet ein Rest komprimirter Stachelzellen den Blasengrund; an vielen Stellen ist derselbe stark verdünnt oder vollständig durchbrochen, und die Impetigo setzt sich in einen kleinen Abscess des Papillarkörpers fort. Ebenso confluiren häufig über- und nebeneinander gelegene Bläschen, und es entstehen auf diese Weise sanduhr- oder bisquitförmig gestaltete, grössere Bläschen. Charakteristisch ist bei dieser Ausdehnung der Oberhautabscesse die Resistenz der die Wände derselben bildenden Epithelien; dieselben werden verdrängt, weichen unter mannigfacher Deformirung auseinander, aber sie unterliegen keiner Colliquation oder sonstiger Nekrose.

Die Cutis unterhalb der Oberhautbläschen ist in ihrer oberen Hälfte und nicht in toto, sondern nur auf bestimmten Bahnen von Leukocyten durchsetzt. Dagegen sind sämmtliche Blutgefässe auf der Höhe der Affection stark erweitert. Leukocytäre Thromben finden sich auch hier noch in einigen papillaren Lymphräumen der Peripherie, doch sind die meisten im Fortschritt des Processes wieder aufgelöst. Der Papillarkörper ist unterhalb der Hauptbläschen stets deprimirt und zur Fläche ausgeglichen oder sogar zu einer Mulde vertieft. An der Peripherie der Efflorescenz finden sich je nach dem Sitz der darüber lagernden Nebenbläschen verzogene, verkleinerte, normale oder vergrösserte, ödematös angeschwollene Papillen. Diese Unregelmässigkeit des Papillarkörpers wird aber noch vermehrt durch zwei Arten degenerativer Processe, welche sich in verschieden starker Ausbildung an allen Präparaten vorfinden; es sind dies einerseits kleine Abscesse, andererseits eine diphtheritische Veränderung der direkt an die Oberhaut anstossenden Cutispartien. Die Entstehung der kleinen Cutisabscesse ist dieselbe wie die der Oberhaut; es handelt sich um dichte Ansammlungen von Leukocyten in relativ leukocytenfreier Umgebung, die augenscheinlich in einer Stauung von Wanderzellen innerhalb vollgepfropfter Lymphbahnen ihren Ursprung haben. Ein Theil derselben liegt gerade auf der Grenze zwischen Epithel und Papillarkörper und schliesst sich an die untersten Oberhautabscesse an, mit solchen hier und da verschmelzend. Andere nehmen den mittleren Theil der Papille ein, treiben dieselbe kugelförmig auf und schieben das Blutgefäss zur Seite. Wenige nur finden sich an der unteren Grenze des Papillarkörpers. Soweit dieselben im Bindegewebe liegen, ist das collagene Gewebe an Ort und Stelle rareficirt und oft bis auf einige feine Fäserchen geschwunden. An manchen Stellen haben sich die Eitermassen von den cutanen Abscessen bis in die der Oberhaut eine Strasse gebildet, so dass sich grössere, in der Mitte eingeschnürte Abscesse vorfinden, welche von der Cutis direkt bis an die Hornschicht reichen.

Noch bemerkenswerther ist aber eine eigenthümliche Gerinnung des obersten Cutissaumes gerade an solchen Stellen, welche von Leukocyten strassenweise durchzogen, aber nicht massenweise durchsetzt werden. Die feine, ungleichmässige Faserung des Bindegewebes macht

hier dem dichten, gleichmässigen Gefüge einer stark lichtbrechenden, glänzenden, schwer färbbaren, überall von Hohlräumen durchbrochenen Masse Platz. In den Interstitien sieht man die nackten Kerne von Leukocyten und wenigen Bindegewebszellen liegen. Bei guter Fibrinfärbung nehmen einzelne Theile dieser gitterartig geronnenen und aufgequollenen Cutispartien Färbung an, was ja übrigens auch bei crupösen und diphtheritischen Membranen der Fall ist. Im Uebrigen verhalten sie sich nach Aussehen und Tinctionsvermögen ganz wie die diphtheritisch veränderte Cutisoberfläche nach Epithelentblössung, z. B. bei weichen, diphtheroiden Schankern; das Besondere ist eben, dass hier ein solches Aussehen bei noch erhaltenem, wenn auch von Bläschen durchsetztem Epithel vorkommt.

Ausserhalb der dergestalt degenerirten Partien ist das Collagen überall gut erhalten; das elastische Gewebe ist dagegen innerhalb der entzündeten Partien verschmälert und weniger gut tingibel. Das die Blase seitlich umgebende Epithel ist ganz normal, nicht einmal ödematös und zeigt hier und da Mitosen.

Der Inhalt der Blasen besteht der Hauptsache nach aus Leukocyten, welche gut erhalten sind, und geringen Mengen Fibrin. Nur in einigen oberflächlichen Nebenbläschen ist das Verhältniss umgekehrt: es findet sich viel Fibrin neben wenigen Leukocyten. Abgesprengte Epithelien fehlen in den Bläschen ganz; es handelt sich eben um reine Verdrängungsblasen; die begrenzenden Epithelwälle sind glatt, scharf und nirgends gequollen.

Es unterliegt nach dem ganzen klinischen und histologischen Verhalten keinem Zweifel, dass es sich analog der gewöhnlichen Impetigo um eine parasitäre Affection äusseren Ursprungs handelt. Es konnten jedoch mit den bisher gebräuchlichen Färbungsmethoden keine Mikroorganismen nachgewiesen werden.

Diese Impetigo multilocularis ist im Gegensatz zur gewöhnlichen Impetigo staphylogenes eine leukofibrinöse Entzündung mit Neigung zur diphteritischen Entartung der Cutis und Bildung einer vielkämmerigen Blase.

Pemphigoides Exanthem. Leukofibrinöse Blase mit colliquirender Nekrose.

Ein Fall (junges Mädchen), dadurch bemerkenswerth, dass derselbe bullöse, chronische, universelle Ausschlag viele Jahre hindurch recidivirte. Die Patientin hatte auf mehreren Krankenhäusern mit der Diagnose „universeller Pemphigus" gelegen. Sie kam wieder in meiner Klinik auf mit anscheinend derselben Dermatose, die sich aber jetzt auf die Gegend der Genitalien beschränkte.

Eine erbsengrosse Blase vom Oberschenkel zeigt eine einfache, ziemlich flache Blasenhöhle, überdeckt von einer sehr dicken Blasendecke, welche aus der in toto abgehobenen Oberhaut besteht. Den Blasengrund bilden demnach die ödematös gequollenen, nackt in die Höhle hineinragenden Papillen. Die darunter liegende Cutis ist hochgradig ödematös, alle Lymphwege sind maximal erweitert; die Binde-

gewebszellen sind vergrössert, einige enthalten 2 Kerne und ein wenig stark tingibles Protoplasma, doch zur Bildung von Plasmazellen kommt es nicht. Die Blutgefässe sind mässig erweitert, die Mastzellen nicht vermehrt. Leukocyten durchsetzen die Cutis in ziemlicher Menge und häufen sich in der Höhle der Blase an, wo sie von horizontal verlaufenden, z. Th. netzartig geformten Fibrinsträngen umgeben werden und mit diesen und viel Serum zusammen den Inhalt der Blase konstituiren. Die Blasendecke ist verschieden gebildet im Centrum und in der Peripherie; der mittlere Theil derselben ist etwas ausgedehnter als ein einzelner peripherer Abschnitt und besteht aus der stark aufgequollenen und später zu einer dicken, fibrinhaltigen Kruste eingetrockneten Hornschicht, an deren unterer Seite stark veränderte Reste der Stachelschicht hängen. Die beiden peripheren Abschnitte der Blasendecke sind jüngeren Datums und stellen offenbar die sekundäre Erweiterungszone der Blase dar. Sie bestehen aus der gesammten Oberhaut ohne Krustenbelag, zeigen aber andererseits auch bemerkenswerthe Veränderungen. Man unterscheidet noch deutlich die Leisten und die den Gipfeln der Papillen entsprechenden Eindrücke des Epithels. Besonders an Stelle der letzteren sind viele Epithelkomplexe der colliquativen Nekrose verfallen, Protoplasma und Kerne unfärbbar, die Epithelgrenzen verwischt. Seltener finden sich einzelne Epithelien mitten in den Epithelleisten, die homogen und unfärbbar geworden sind; da diese Epithelklumpen zugleich stark aufquellen, so comprimiren sie die benachbarten Epithelien, die sich um sie concentrisch anordnen. An dem mittleren, krustentragenden Theil der Blasendecke sind die daran hängenden Epithelleisten fast vollständig der colliquativen Nekrose verfallen, so dass man sie nur schwierig von dem ebenfalls schwer färbbaren Blaseninhalt unterscheiden kann.

An Organismen enthält die Efflorescenz, wie es scheint, nur eine Art in grosser Menge, die dem Morococcus des Ekzems in Grösse und Anordnung ähnlich ist. Es sind theils Diplokokken, theils längere Reihen solcher, theils Viererkokken und grössere, packetförmige Gruppen, welche die Krusten massenhaft durchsetzen und im Centrum derselben auch in erheblicher Menge in die Blase selbst eindringen. Hier liegen sie selbst in Viererform vielfach innerhalb von Leukocyten und vertheilen sich theils in solchen, theils frei in einzelnen Exemplaren über den ganzen Bereich der Blase. Wichtig ist, dass man sie auch schon in der peripheren Kante der jüngeren Blasenzone einzeln findet und dass die hier gefundenen frei liegen, also nicht durch Leukocyten hierhergebracht sein können. Dieser Umstand — ebenso wie die Neigung zur Vierer- und Packetbildung — spricht sehr dafür, dass hier eine besondere und specifisch wirksame Kokkenart vorliegt.

Ekthyma (Willan-Vidal).

Diskrete, grosse Pusteln mit stark geröthetem Halo und harter Basis, welche zu dunkelbraunen Krusten eintrocknen und deutliche Narben hinterlassen, wodurch sie sich von allen Impetigopusteln unterscheiden. Sie sind inoculabel und autoinoculabel; die Impfpusteln erreichen ihre Akme am vierten Tage und ahmen genau

die Form des willkürlich gewählten Impfstriches nach (Vidal). Die Pusteln breiten sich, solange sie nicht von Hornschicht entblösst oder sonstwie trocken gelegt sind, concentrisch durch Unterwühlung der Hornschicht aus und können bis 6 cm im Durchmesser erreichen. Ihr Prädilectionsort sind die Unterschenkel, das Gesäss, die Vorderarme, dann der übrige Rumpf. Kachexie und Rekonvalescenz von fieberhaften Krankheiten prädisponiren; jedoch kommen sie auch bei ganz gesunden Kindern vor.

Nach Leloir beginnt die Pustelbildung in der Stachel- und Körnerschicht mit der „altération cavitaire", d. h. der Verbreitung der perinucleären Zone der Epithelien, der Bildung intracellulärer Elementarbläschen, die durch Ruptur der Zellwandungen zu grösseren Höhlen und Gängen confluiren, sich mit fibrinhaltiger Flüssigkeit und Eiter füllen und schliesslich Oberhautabscesse bilden. In den groben Maschen des epithelialen Netzes findet sich ein feineres, fibrinöses Reticulum. Die Papillen unterhalb der Pustel sind von Leukocyten dicht infiltrirt, im Centrum platt und breit, an der Peripherie verlängert und hypertrophisch. Zuweilen werden die Ekthymapusteln durch ein lymphangitisches Oedem hart und täuschen dann syphilitische Sklerosen vor. Nicht selten sind sie an einem Haarbalg lokalisirt. Der Pustelinhalt trocknet zu einer bräunlichen Kruste zusammen, unter der sich zuweilen die unterliegende eitrige Flüssigkeit zu einer neuen Kruste umbildet, die die erste in die Höhe hebt. Durch Fortgang dieses Processes können auch bei dem Ekthyma rupioide Krusten entstehen. In drei Fällen von hämorrhagischem Ekthyma konstatirte Leloir an den Cutisgefässen Endarteriitis und Endocapillaritis. In 4 Fällen von ulcerösem Ekthyma (2 kachektische Erwachsene, 2 marastische Kinder) bedingten diese Gefässläsionen einen nekrotischen Process der Papillen und der oberflächlichen Cutis. Sodann fand Leloir an 5 gangraenösen Ekthymapusteln ausser dem Staphylokokkus pyogenes noch Bacillen und hält die verschiedenen Formen des Ekthyma für den Ausdruck eines verschieden weit gediehenen Einbruches von specifischen — noch unbekannten — Mikroorganismen des Ekthyma in die Oberhaut und Cutis. Kulturen des Ekthymaeiters ergaben ihm Staphylokokken und Streptokokken, mit denen es ihm jedoch so wenig wie den anderen Autoren mittelst der von ihnen isolirten Organismen (Du Castel: Sporen; Mathieu und Netter: Kettenkokken; Baudoin und Wickham: Streptokokken; Ehlers: Bacillus pyocyaneus) gelang, wahre Ekthymapusteln zu erzeugen.

Ich hatte in jüngster Zeit Gelegenheit, 2 typische Fälle von Vidal'schem Ekthyma zu untersuchen, von einem nur den Eiter, vom anderen Eiter, Krusten und eine excidirte Pustel am vierten oder fünften Tage ihres Bestehens, beide betrafen Kinder.

Die Pustel stammte von einem $2^1/_2$ jähr. Knaben, welcher bereits seit $1^1/_2$ Jahren an dieser Affection gelitten haben soll. Damals begann die Eruption akut mit wasserpockenähnlichen Efflorescenzen, die sich in wenigen Tagen über den ganzen Körper ausbreiteten. Die Pusteln heilten unter verschiedener Behandlung mehrfach ab, traten aber immer wieder auf. Jetzt sind hauptsächlich Beine, Gesäss und Hinterseite des Rumpfes von Pusteln mit hartem, rothem und grau pigmentirtem Rande eingenommen. Dazwischen zeigen sich oberflächliche, weisse Narben; besonders die Beine sind von solchen besäet.

Bei Abnahme der Kruste einer auf dem Höhestadium befindlichen Efflorescenz der Kreuzgegend zeigt sich, dass sie kontinuirlich in die Oberhaut der Umgebung übergeht und einen ovalen, flachen, ziemlich ebenen, mit Eiter bedeckten Substanzverlust hinterlässt. Sie selbst besitzt eine nahezu gleichmässige Dicke. Mikroskopisch besteht sie aus drei Schichten, welche an Methylenblau-Glycerinäthermischung-Präparaten besser als solche hervortreten als an Pikrocochenille-Gentianaviolett-Jod-Präparaten. Die oberste Schicht ist die von Fibrin reichlich durchsetzte alte Hornschicht, die mittlere enthält viele Leukocytenkerne und eine geringere Anzahl von Epithelkernen, welche alle durch dichte Einlagerung geronnenen Fibrins zackige und spiessige Formen angenommen haben, sie ist aus der von Leukocyten und Fibrin durchsetzten Stachelschicht entstanden. Die unterste Schicht ist eine dichte Eitermasse mit wohl erhaltenen Eiterkörperchen und ohne Fibrin, welches sich nur hier und da von der alten Epithelgrenze aus in feinen Netzen oder dickeren Klumpen eine Strecke weit in die Eiterschicht verfolgen lässt. Besondere Organismen enthält nur die oberste, aus Horn und Fibrin bestehende Schicht. Es sind ziemlich grosse Kokken, die in Reihen und Haufen, besonders im Centrum massenhaft eingesprengt sind. Sie haben eine längliche Form und meistens bis 1,25 μ im Längsdurchmesser, sind also durchschnittlich etwas grösser als der Staphylokokkus aureus. Mehr noch unterscheiden sie sich von diesem durch das regelmässigere Korn der Haufen. In diesen liegen sie nicht nach vielen Richtungen aneinandergereiht, also traubenförmig, sondern, wie sehr feine und gut gefärbte Schnitte zeigen, in ziemlich parallelen Reihen, sodass jeder Haufen eigentlich nur eine Summe aufeinander liegenden Platten darstellt. Andererseits ist aber die reihenweise Anordnung wieder nicht so ausgeprägt wie bei den Streptokokken, besonders kommen keine gebogenen Einzelreihen vor, auch liegen die Kokken nicht dicht aneinander, sondern sind durch ungefärbte Säume in den Haufen regelmässig getrennt (Differenz von pyophoren Strepto- und Staphylokokken). Diplokokkenformen kommen seltener vor als kurze Reihen. In den Leukocyten finden sich keine Kokken.

Auf Grund dieser histologischen Besonderheiten und des Umstandes, dass nur diese eine Art von Kokken in den Krusten vorkommt, ist es erlaubt, in ihnen etwas Specifisches und ätiologisch Wichtiges zu vermuthen, weshalb ich ausführlicher auf dieselben eingegangen bin. Aber ich will nicht unterlassen, andererseits zu bemerken, dass ich auf den Schnitten der Pustel diese Kokkenhaufen nicht und überhaupt nur ganz vereinzelte, uncharakteristische Kokken auffinden konnte. Diese Pustel stellte offenbar eine frühere Stufe der Efflorescenz dar; sie zeigte nicht das grünliche Eitergelb, sondern das reine Strohgelb der von Fibrin durchsetzten Oberhaut, war über das Niveau der umliegenden Haut erhaben, in der Mitte deutlich gedellt und von einem dunkelrothen breiten Hofe umgeben. Die Schnitte zeigen, dass die Entzündung im mittleren Theile der Ekthymapustel durch die ganze Tiefe der Cutis reicht, indem hier die kollagenen

Bündel von entzündlichem Oedem und grossen Mengen von Leukocyten weit auseinander getrieben sind, etwa in der Weise, wie in der Umgebung eines staphylogenen Abscesses. Aber zur Bildung eines Abscesses ist es nicht gekommen, da die kollagenen Bündel nur erweicht und gelockert, aber nicht eingeschmolzen und zerstört sind. Die Strassen der Leukocyten sind die Lymphbahnen der Cutis selbst, ihre Vertheilung ist eine gleichmässige; sie sind nicht speciell um Haarfollikel oder Knäueldrüsen angehäuft. In der Peripherie, dem rothen Hofe der Pusteln entsprechend, findet man die Blutgefässe erweitert und die Leukocyten in voller Emigration nach dem mittleren Theile der Pustel, die Leukocyten mithin hauptsächlich nur perivasculär gelagert.

Im Papillarkörper ist das entzündliche Oedem eigenthümlich vertheilt. In der rothen Randzone ist derselbe von weiten Capillaren durchzogen und etwas ödematös, weiter nach dem Centrum zu aber nimmt die Capillarhyperämie ab und das Oedem bedeutend zu, sodass die Pustel direkt von einem Walle ausserordentlich breiter und hoch angeschwollener Papillen umgeben wird, zwischen denen das epitheliale Leistennetz auf ganz schmale Einsenkungen reducirt ist. Im Bereich der Pustel selbst nimmt das Oedem wieder ab und verschwindet in deren Centrum, der äusseren Delle entsprechend, ganz.

Ebenso lassen sich an der Oberhaut mehrere concentrische Zonen unterscheiden. Zu äusserst, dem rothen Hofe entsprechend, findet sich eine ödematöse Anschwellung der Epithelien und alsbald ein erhebliches intercelluläres Oedem. Dieses entzündliche Oedem steigert sich oberhalb der Zone des starken Papillenödems theils zur reticulären Degeneration der Stachelschicht, theils zur völligen Colliquation des Protoplasmas. Die ganzen oder vorher netzförmig colliquirten Zellenleiber verschmelzen mit einander, soweit sie nicht aufgelöst sind, zu homogenen Balken, die basische Farben nicht, saure nur schwach annehmen, aber meist wohlerhaltene, chromatinarme Kerne aufweisen. So besteht in einem bestimmten Umkreise der Ekthymapustel — ähnlich wie bei der Milzbrandpustel — ein epitheliales Höhlensystem oberhalb eines papillaren; beide enthalten auffallend wenig Leukocyten. Weiter nach dem Centrum im äusseren Theile der Pustel selbst macht ziemlich plötzlich das seröse Exsudat einem fibrinösen Platz. Alle Schichten des Epithels sind von derb geronnenem Fibrin durchsetzt und dadurch zu einer homogenen Masse von Fibrinreaction aufgetrieben, welche noch die peripher davon gelegene ödematöse Zone überragt. Dadurch entsteht der erhabene Randwall der Pustel, gegen welchen das Centrum, relativ eingesunken, sich als Delle präsentirt. Im Centrum selbst, dort, wo die Eiterstrassen der Cutis mit ihrem oberen Scheitel das Epithel berühren, ist das letztere wohl auch geronnen, es fehlt aber die voluminöse Fibrineinlagerung sowohl wie das starke Oedem der peripheren Zone. Man sollte erwarten, hier an dem Nabel der Pustel innerhalb der Oberhaut den specifischen Organismus zu entdecken. Aber mir ist es mittelst der Methylenblau- und der Jodmethoden bisher nicht möglich gewesen.

Man sieht nun auf einigen Schnitten im Centrum die Leukocyten sich aus der Cutis einen Weg bahnen bis unter das geronnene Epithel und kann daraus wohl den Schluss ziehen, dass die Eiterkörperchen in immer grösserer Menge sich allmählich unter der geronnenen, festen Kruste anhäufen, daselbst flach ausbreiten und nun erst die eigentliche Eiterpustel constituiren, deren Decke ich vorher von einer älteren Pustel beschrieben habe.

Nach dieser Darstellung unterscheidet sich die Ekthymapustel wesentlich von der staphylogenen Impetigo dadurch, dass es nicht direkt zu einer subcornealen Eiterung, einem Oberhautabscesse kommt, sondern die Eiterung sich erst secundär an eine charakteristische Oberhautentzündung von im Centrum rein fibrinösem, an der Peripherie hochgradig ödematösem Charakter anschliesst. Dadurch gewinnt die Ekthymapustel eine gewisse Aehnlichkeit mit den variolösen Processen, bei denen auch eine Oberhautdegeneration der Eiterung vorausgeht. Der Eitertropfen bei der Ekthymapustel sitzt mithin tiefer im Gewebe, nicht subcorneal, sondern subepithelial und setzt sich in papillare und cutane Eiterstrassen fort. Dadurch ist es auch verständlich, dass die Ekthymapustel, wenn sie nicht mechanisch lädirt wird, wenig Neigung zum Aufbrechen zeigt, dagegen hin und wieder der subepitheliale Eitertropfen in die ödematöse Randzone einbricht und dann die Kruste einen peripheren Eiterwall erhält (rupioide Umwandelung). Auch die flache etwas gedellte Kruste mit ihrem starken Fibringehalt und ihrer dreifachen Schichtung unterscheidet sich wesentlich von der der Impetigopustel, die aus reiner Hornschicht und eingetrocknetem Eiter besteht. Weitere Unterschiede sind die weitgehende entzündliche Hyperämie in der Umgebung, das starke Oedem und schliesslich die Narbenbildung. Letztere ist — wie bei den Pocken und der Akne varioliformis — nicht auf eine direkte Zerstörung des Papillarkörpers, sondern auf die Ausgleichung desselben zur Fläche unter der festen, fibrinösen Kruste und den langdauernden Druck der letzteren zurückzuführen, der zu einer Epithelbewachsung in abnorm tiefem Niveau und zu einer bleibenden Depression der Oberfläche führt. Zu einer Nekrose der Cutisoberfläche gibt der Process keine Veranlassung. Der klinisch wahrnehmbaren Pigmentirung im Umkreise der Ekthymapusteln entspricht eine nicht unbedeutende Ablagerung von Pigment in der basalen Stachelschicht der äussersten Zone, dort wo die Stachelschicht anzuschwellen beginnt.

Die Eiterbefunde beider Fälle waren, wie das aus dem secundären Charakter der Eiterung sich leicht erklärt, negativ in Bezug auf Bakterien.

Literatur.

Lehrbücher von Willan-Batemann, Rayer, Bazin, **Vidal-Leloir.**
Vidal, Vorlesung über Ecthyma. Tribune médicale. 1880. S. 295.
Du Castel, Eine Ekthymaepidemie in der Blatternabtheilung des Hospitals St. Antoine. Bullet de la Soc. méd. des hôp. de Paris. 1881. p. 225.
Leloir, Beitrag zum Studium der Bildung von Pusteln und Bläschen auf der Haut und Schleimhaut. Archives de Physiologie. 1880. p. 228.
—, Klinik des Hospitals Saint-Sauveur. 1884, 1885.

Mathieu, Mikroorganismen in den Ekthymapusteln einer Typhösen. Bulletin de la Soc. anat. Okt. 1882.
Netter, Ebendas.
Baudoin und Wickham, Ecthyma térébrant des Kindesalters. Annales 1888. p. 805.
Ehlers, Hospitals Tidende. Mai 1890.
Besnier, Ekthyma simplex. Fournier's J. 1891. p. 445.

d) eiterige.

Impetigo staphylogenes, Eiterblase (Bockhart).

Unter staphylogener Impetigo verstehe ich: rasch aufschiessende, oberflächlich gelagerte, von vornherein einen gelben, eitrigen Inhalt besitzende Blasen, die keinen oder einen schmalen hyperämischen Hof aufweisen. Wenn Complicationen (Akne, Furunkel, Ekzem, Dermatitis etc.) fehlen, ist der Grund nicht entzündet, verhärtet oder ödematös. Die Grösse der Impetigines variirt von Rübsamen- bis Erbsen- und Bohnengrösse und selbst darüber; sie können von vornherein ihren definitiven Umfang zeigen oder sich im Laufe einiger Tage verbreitern. Dagegen nimmt fast stets die Höhe derselben zu, wobei sie halbkugelig bleiben und nie eine Delle aufweisen. Sie veranlassen kaum subjektive Empfindungen und trocknen nach $^1/_2$—2 Wochen zu einer braunen, flachen Kruste ein, die nach ihrem Abfall zunächst eine seichte Vertiefung, später jedoch keine Narbe hinterlässt. In anderen Fällen schliesst sich eine tiefergehende Vereiterung der Cutis (Furunkel) an dieselbe an. Die Zahl der Pusteln ist unbeschränkt; aus einer einzigen kann sich durch geeignete Proceduren (Kratzen etc.) ein universeller Ausbruch entwickeln. Ebenso ist die Lokalisation unbeschränkt; die Prädilectionsstellen der Impetigines richten sich nach der Häufigkeit der daselbst wirkenden Schädlichkeiten, die Inoculation der Staphylokokken herbeiführen können. Prädilectionszeiten sind aus demselben Grunde: Abheilungsperioden von Ekzemen, Pocken, Varicellen etc. bestehende eiterige Affectionen anderer Art (Ulcera cruris, Ekthyma) oder anderer Form (Furunkel, Sykosis). Viel seltener als das Auftreten verbreiteter, secundärer Impetigines ist der primäre, uncomplicirte Ausbruch vieler Impetigopusteln und stets auf besondere Infectionen zurückführbar.

Die reine Form der Impetigopustel studirt man am besten an den kleinsten, senfkorngrossen Efflorescenzen. Sie bieten ein einheitliches, typisches Bild, welches die Staphylokokkenpustel von Anfang bis Ende von sekundär eitrigen, anderen Blasen, z. B. der Varicellen, unterscheidet. Bei den grossen Eiterblasen, besonders bei solchen mit dünnflüssigem Inhalt, treten allerdings im Verlaufe einige Veränderungen auf, die auch anderen Processen eigenthümlich sind.

Die unter die Hornschicht an einer Stelle eingedrungenen Eiterkokken vermehren sich hier so rasch und führen eine so rapide Eiteransammlung an Ort und Stelle herbei, dass man schon bei den kleinsten, mit blossem Auge eben wahrnehmbaren Pusteln die Hornschicht von der Stachelschicht weit abgedrängt, diese letztere abgeflacht und convex in die Cutis vorgebuchtet findet. Der Zwischenraum wird von einer dichtgedrängten Masse von Eiterzellen eingenommen, die einzelne unverhornte, übrigens wohlerhaltene Epithelien und Gruppen solcher einschliesst. Dieselbe hat die Gestalt einer biconvexen Linse, buchtet die Hornschicht in flachem Bogen nach aussen, den Papillarkörper nach innen vor und besitzt am zweiten Tage meist schon die doppelte bis vierfache Dicke der gesammten Oberhaut. Die obersten Lagen der Stachelzellen werden durch den Druck hornzellenähnlich abgeflacht, zeigen sich aber sonst unverändert. Die Hornschicht bleibt im Ver-

laufe der Erkrankung überhaupt unberührt und wird nur in toto abgehoben, wobei die Schweissporen gewöhnlich abreissen und nur an den Seitentheilen der Pusteln zuweilen in überdehntem Zustande erhalten bleiben.

Der wesentlichste und interessanteste Befund an diesen Pusteln ist der der Eiterkokken. Betrachtet man die Unterseite der abgehobenen Hornschicht kleiner Pusteln an gut gefärbten Präparaten genau, so gewahrt man, dass sie fast in ihrer ganzen Ausdehnung von Staphylokokken vereinzelt oder in Schwärmen bedeckt ist. Von hier aus erstrecken sie sich in den bekannten, traubenförmigen Gruppen in rasch abnehmendem Maasse und im Ganzen in ziemlich regelmässiger Vertheilung durch die Eitermasse bis nahe an den Boden der Pustel, dringen aber in die unteren Lagen des Epithels nicht ein. Am dichtesten angehäuft sieht man sie zuweilen dort, wo die Pustel am seichtesten ist, an ihrer peripherischen Einfalzung in die Körnerschicht der Nachbarschaft; sodann sind sie an einzelnen Stellen der Eitermassen, der oberen Schichten mehr als der unteren, zu grösseren Klumpen angehäuft; auch unter dem Centrum der Horndecke, dem Ausgangspunkt der Efflorescenz, pflegt man kompaktere Massen der Mikrokokken anzutreffen.

Diese Art der Vertheilung ändert sich aber mit dem Alter der Pustel schon am dritten und vierten Tage und ebenfalls in regelmässiger Weise. Die Kokkenvermehrung hält nämlich mit der Ansammlung von Eiterkörperchen nicht Schritt und es sammelt sich daher am Boden der Pustel allmälig eine breite, relativ kokkenfreie Schicht, welche die hauptsächlich kokkenhaltige obere Zone gegen die gesunden Zellen des Pustelbodens abgrenzt und damit die Abkapselung derselben und die Heilung der Pustel einleitet. An allen älteren und grösseren Blasen findet man daher die Kokken hauptsächlich nur noch direkt unter der Hornschicht und den angrenzenden Theilen des Eiters. Weder im Anfang noch später habe ich die Kokken innerhalb der Eiterkörperchen des Oberhautabscesses und ebensowenig in den losgelösten oder angrenzenden Epithelien gefunden.

Im Hinblicke auf die Angaben verschiedener Autoren, speciell des jüngsten in der Staphylokokkenforschung, Kronacher's, habe ich ein reiches Material von Pusteln hierauf genau studirt, bin jedoch zur Ueberzeugung gekommen, dass die Staphylokokken hier lediglich extracellulär vegetiren. Da Schnitte von Abscessen nicht sehr dünn ausfallen können, habe ich Herrn Dr. Walker in meinem Laboratorium veranlasst, den Eiter von Sykosispusteln von mehreren Patienten täglich methodisch an Ausstrichspräparaten zu untersuchen; aber auch diese Controle hat lediglich zur Bestätigung meiner Ansicht geführt; niemals wurde eine kokkenhaltige Eiter- oder Epithelzelle aufgefunden. Die Abnahme der Kokkenvegetation im Verlaufe der Pustulation beruht mithin keinenfalls auf Phagocytose.

Wo die Eiterzellen herstammen, ist bei manchen Pusteln leicht ersichtlich, wo man nämlich den Pustelboden überall, wenn auch niemals reichlich von Wanderzellen durchsetzt findet. Aber es ist doch sehr auffallend, dass einige Pusteln von unten her von sehr wander-

zellenarmem Epithel begrenzt sind und zwar gerade grosse Pusteln, welche Stachelschicht und Papillarkörper tief eingedrückt haben. Ich habe in solchen Fällen öfters einen Befund erhoben, welcher diese paradoxe Erscheinung zu erklären geeignet sein dürfte. Ich fand nämlich mehrfach die die Stachelschicht durchsetzenden Schweissporen erweitert und prall mit Wanderzellen gefüllt, die sich nach oben in die Pustel ergossen, während in der Umgebung nur sehr wenige Leukocyten zu finden waren.

Möglicherweise nehmen mit wachsendem Drucke der Pustel auf ihre Unterlage die Wanderzellen diesen Ausweg. Keinenfalls lag in den betreffenden Fällen ein Eindringen der Kokken in die Schweissporen vor, wie ich denn nie so glücklich war, von den dichtesten Kokkenrasen der Oberfläche her einzelne in die Schweissporen verfolgen zu können. Wohl aber scheint die chemotaktische Wirkung der Kokken Wanderzellen durch die Schweissporen in umgekehrter Richtung anlocken zu können.

Eine Fibrinabscheidung findet sich bei den kleineren und rasch abheilenden Pusteln innerhalb derselben nicht vor. Wohl aber sieht man hier bei geeigneter Färbung schöne Fibrinspiralen zwischen den die Pustel unmittelbar umgebenden Epithelien und ebenso in den Lymphspalten der Cutis. Hierin liegt der Beweis, dass die eitrige Entzündung wie jede andere aus den Gefässen auch Fibringeneratoren austreten lässt, deren Zusammenwirkung aber in unmittelbarer Nähe der Kokken vermöge der peptonisirenden Eigenschaften der letzteren und der Leukocyten (Leber) aufgehoben werden. Ebenfalls in der Nachbarschaft der Pustel finden sich schon während ihrer Akme zahlreiche Mitosen im Epithel, und es lässt sich eine leichte, wallartige Verdickung des Epithels rund um die Pustel nicht verkennen. Unter der Pustel sind die Papillargefässe mässig erweitert und entlassen eine — meist auffällig geringe — Menge von Wanderzellen. Sonst bietet die Cutis nichts Abnormes dar. Ueberhaupt besteht fast bei allen Impetigopusteln ein bemerkenswerther Kontrast zwischen den geringen Entzündungserscheinungen unterhalb der Pustel und der grossen Quantität von Eiter in derselben, besonders wenn man Processe wie Variola und Zoster mit derselben vergleicht. Es besteht hier eben mehr eine blosse Anlockung aus den Gefässen als eine erhebliche Schädigung der letzteren.

Die bisher beschriebene, einfache und kleinere Impetigopustel heilt nun ab, indem die obersten Epithelien des Pustelbodens verhornen und damit den Abscess in eine Kruste verwandeln, abkapseln. Zugleich treten zahlreiche Mitosen in der Stachelschicht des Pustelbodens auf, welche den Grund heben und die Ablösung der Kruste vorbereiten. Diese lässt noch bei zweckmässiger Färbung im oberen Theile theils vereinzelte Kokken, theils Gruppen von solchen erkennen. Ja, wo die zusammengesinterte Masse Sprünge aufweist, finden sich die Spalten zuweilen schon wieder von kleinen Reinkulturen von Kokken erfüllt; ein Beweis, dass die Kokken keineswegs im Laufe der Pustulation mit Nothwendigkeit absterben und dass sie in der indifferenten Kruste im allgemeinen bessere Ernährungsbedingungen finden, als vorher unter dem Einflusse der lebenden Epithelien und Wanderzellen. Jedenfalls

haben wir die Impetigoborken stets, wie auch Abimpfungen lehren, als ein eminent infektiöses Material zu betrachten.

Etwas anders gestaltet sich der Verlauf, wenn die Vegetation der Staphylokokken unter dem Einflusse des Leukocytenwalles rasch abnimmt und die eiteranlockende Wirkung damit aufhört. Dann trocknet die Impetigo nicht immer sofort ein, sondern kann sich sogar noch durch weiteres Transsudat vergrössern. Aber dieses ist dann nur noch ein serofibrinöses. Der Eiter wird verdünnt, die Leukocyten sedimentiren in demselben oder schwimmen als grössere Ballen, von seröser Flüssigkeit getrennt, in der Blase umher. Die dicht unter der Pusteldecke haftenden Eiterkokken können dadurch wieder mehr gleichmässig in der Blase vertheilt werden. Ebenso verändert der Pustelboden seinen Charakter, indem die der Verhornung zustrebenden comprimirten Stachelzellen erheblich aufquellen. Dadurch wird die oberste Schicht des Pustelbodens zu gross für die Dimensionen der Pustel und in Falten geworfen, die auf dem Schnitte festonartig in die Pustel hineinragen. Diese gequollenen Epithelien sind zum Theil fibrinös entartet, obwohl ihre Kerne erhalten bleiben und weisen zwischen sich feine Fibrinnetze auf. An vielen abgelösten und versprengten Epithelcomplexen kommt es jetzt auch zu jener Form von hydropischer Quellung, welche ich die ballonnirende genannt habe. Man findet hier und da auch mehrkernige Ballons, wie bei den variolösen Processen. Zu einer reticulirenden Degeneration dagegen kommt es nirgends.

Die Abheilung dieser dünnflüssigen und schlaffen Pusteln geht in derselben Weise vor sich, wie ich sie von den prallen, rein eitrigen Pusteln beschrieben habe. Diese ganze Modification ante finem ist nur als eine Anlehnung der Impetigines an die fibrinösen Entzündungen aufzufassen, die bei längerem Bestande durch die relative Schwäche der Kokkenvegetation hervorgerufen wird. Es verwandelt sich hier also nicht etwa eine fibrinöse Entzündung in eine eitrige, sondern umgekehrt schliesst sich an eine primär und ihrem Wesen nach rein eitrige Entzündung manchmal ein scheinbar fibrinöses Stadium an. Richtiger werden wir diese Thatsache nach den oben mitgetheilten Befunden lediglich als ein Ueberwallen der Fibringeneratoren in die Pustel hinein auffassen, parallel dem Versiegen des Kokkengiftes daselbst.

Literatur.

Bockhart, Ueber die Aetiologie und Therapie der Impetigo, des Furunkels und der Sykosis. Mon. 1887. S. 450.
Unna, Unterschied zwischen Impetigopustel und Ekzembläschen. Mon. XIV. 465.
Dubreuilh, Natur der Impetigo. Annales 1890. p. 289.
Unna, Impetigo Bockhart, der durch Eiterkokken verursachte Oberhautabscess. Berliner Klinik. 1892. April.

Impetigo herpetiformis.

Diese zuerst von F. Hebra beschriebene Eiterpustelerkrankung kommt fast ausschliesslich bei Frauen in der Schwangerschaft und im Wochenbett vor, lokalisirt

sich zunächst und hauptsächlich in der Genitocruralregion, breitet sich aber von hier über den ganzen Körper und auch auf die Mundschleimhaut aus und führt unter schweren Allgemeinsymptomen (Fieber, Schüttelfröste) beinahe stets zum Tode. Nach Kaposi ist das Exanthem hauptsächlich dadurch charakterisirt, dass die Blasen von vornherein und immer nur als Eiterblasen aufschiessen. Sie sind oberflächlich gelagert, stehen in Gruppen und breiten sich circinär aus, indem in der Nachbarschaft der Haufen neue, reihenweise gestellte Pusteln auf entzündlicher Basis auftreten, während im Centrum sofort oder nach kurzem Nässen Ueberhornung eintritt. Niemals führen die Pusteln zur Ulceration und Narbenbildung.

Nach Du Mesnil, dem wir eine zweimalige sorgfältige histologische Untersuchung eines Falles von Impetigo herpetiformis verdanken, beginnt die Ansammlung der Leukocyten an den kleinsten Bläschen im obersten Theil der Stachelschicht. Bei Vergrösserung der Pustel hebt sich die Hornschicht, Körnerschicht und ein Theil der Stachelschicht ab, um die Pusteldecke zu bilden, während der Pustelgrund von einem noch erheblichen Reste der Stachelschicht gebildet wird. Dieselbe ist dicht von Leukocyten durchsetzt, welche auch mit wenig Epithelien und einer unerheblichen Serummenge den Inhalt der Pustel bilden. Bei einigen noch grösseren Pusteln ist fast die ganze Stachelschicht als Blasendecke abgehoben, sodass nur einige Cylinderzellen noch die nackten Papillen bekleiden. Diese sind ödematös gequollen und von Zellen dicht durchsetzt, während die Papillen des erythematösen Hofes nur um die Papillargefässe zellige Infiltration aufweisen. Die starke zellige Infiltration des Papillarkörpers und der oberen Cutisschicht setzt sich gegen die untere in gerader Linie scharf ab. Soweit das Infiltrat reicht, sind die Blut- und Lymphgefässe sowie die Lymphspalten erweitert. Die Blutgefässe zeigen stellenweise Endothelschwellung der Intima, Verbreiterung und zellige Durchsetzung. Die Haarbälge, Talgdrüsen und Knäueldrüsen fand Du Mesnil ganz intakt, nur war das Lumen der letzteren dilatirt und ebenso die angrenzenden Lymphräume.

Bei den condylomatösen Wucherungen, welche im Verlaufe des — übrigens günstig endenden — Falles in der Inguinalgegend auftraten, fand sich eine starke Akanthose der interpapillären, nicht der superpapillären Stachelschicht, eine starke Erweiterung aller oberflächlichen Blut- und Lymphgefässe, dichte zellige Infiltration und beträchtliches Oedem des Papillarkörpers.

In den Pusteln waren Kokken nachweisbar, theils isolirt, theils in Gruppen zwischen den Leukocyten und einige wenige innerhalb der Infiltrationszone der Cutis. Bei dem septischen Ausgang der Erkrankung ist ein Uebertritt der Infectionsträger aus den Efflorescenzen in die Blutbahn ja wahrscheinlich und in Zukunft wäre hierauf speciell das Augenmerk zu richten.

Literatur.

Lehrbuch von Hebra und Kaposi.
Kaposi, Impetigo herpetiformis. A. A. 1887. S. 273.
Du Mesnil und Marx, Ueber Impetigo herpetiformis. A. A. 1889. S. 657.
Du Mesnil, Ein Fall von Impetigo herpetiformis. A. A. 1891. S. 723.

β) Trockne Hautkatarrhe.

Psoriasis.

Wenn man unter Psoriasis einen aus kleinen, stark gerötheten, gut umschriebenen Flecken oder flachen Papeln bestehenden und zu ebenso gerötheten, mehr oder minder erhabenen Flächen confluirenden Ausschlag versteht, bei welchem alle Efflorescenzen sich mit lockeren, weissen bis silbrig glänzenden Schuppen bedecken, nach deren Abhebung minimale Blutstropfen aussickern — dann ist die Histologie dieser Affection gut zu zeichnen, soviel Widersprechendes darüber auch schon geschrieben ist. Dem nicht specialistisch gebildeten Leser darf aber nicht verschwiegen werden, dass diese Widersprüche zu einem Theil davon herrühren, dass die Diagnose der Psoriasis gar nicht so einfach ist, wie es nach der eben gegebenen gewöhnlichen Definition erscheinen muss und dass die verschiedenen Forscher sehr verschieden aussehende Flecke und Papeln unter Händen gehabt haben müssen. Es giebt vielleicht nur eine Region am Körper, nämlich die der Ellbogen resp. Knie, wo die Efflorescenzen fast stets den obigen „Psoriasistypus" an sich tragen.

Es sind aber nicht nur regionäre Unterschiede für die differenten Beschreibungen der Autoren maassgebend gewesen, sondern es kommt zweitens in Betracht, dass die Psoriasis gar nicht in allen Fällen von einer mindestens ebenso verbreiteten Krankheit, dem seborrhoischen Ekzem, abzutrennen ist und allzu häufig „psoriatische" Papeln in squamöse oder krustöse oder selbst nässende, seborrhoische übergehen. Besonders findet ein solcher allmäliger Uebergang auf dem Gesicht und behaarten Kopfe statt.

Wir müssen es der Zukunft überlassen, zu entscheiden, ob das, was wir jetzt noch „Psoriasis" nennen, nur ein extremer, sehr gut charakterisirbarer Typus desselben Hautkatarrhs ist, welcher auf anderen Personen und auf anderen Regionen als seborrhoischer Katarrh erscheint*), oder ob es nur verwandte und sich combinirende Dermatosen sind. Wie dem auch sei, der allbekannte und durch sein Alter geheiligte Typus verlangt sein Recht an histologischer Aufklärung, und unsere Beschreibung kann nicht missverstanden werden, wenn wir vorher erklären, dass dieselbe nicht auf Alles geht, was man Psoriasis genannt hat, sondern lediglich auf den oben definirten, extremen, trocknen „Ellenbogen"-Typus.

Auch insofern weichen wir hier von unserer Gepflogenheit ab, indem wir die Literatur der Psoriasis dabei mehr als sonst berücksichtigen. Dieselbe ist nämlich — besonders gegenüber der äusserst dürftigen des Ekzems — erstaunlich gross und ausserdem sehr geeignet, in das hellste Licht zu setzen, zu welchen Widersprüchen die bisher fast überall gangbare Methode führen muss, beliebig herausgeschnittene Stückchen ohne Angabe des klinischen Aspectes und des Stadiums, welche sie repräsentiren, ohne Berücksichtigung ihrer Genese und ohne zweckentsprechende Variation der Untersuchungsmethoden einfach als typisch für die ganze Affection zu beschreiben.

Wie bei dem psoriatiformen seborrhoischen Katarrh so treten auch bei unserem Psoriasistypus als Grundlage der Veränderung zwei Symptome besonders hervor, einerseits die Parakeratose, andererseits die Epithelwucherung. Zu diesen beiden Grundveränderungen gesellt sich aber noch eine dritte hinzu, die Gefässerweiterung. Diese letztere ist bei den entsprechenden Formen des seborrhoischen Ekzems angedeutet — und dadurch werden diese eben »psoriasisähnlich« — aber nicht zu dem Extrem ausgebildet, mit dem wir es hier zu thun haben.

Schon die kleinsten, punktförmigen Psoriasisflecken zeigen die drei

*) Für diese Eventualität spricht ausser den klinischen Uebergangsfällen das bakteriologische Verhalten.

Grundsymptome in verschiedener Combination. Stets ist auch schon im allerersten Anfange die Parakeratose vorhanden und documentirt sich als einfache Hornschichtverdickung oder als Schuppenhügelchen. Dazu tritt aber sofort entweder die Epithelwucherung und es entstehen kleine blasse schuppenbedeckte Papeln oder die Gefässerweiterung, wodurch die Flecke eine intensiv rothe Färbung annehmen, welche bis auf den Rand von den Schuppen verdeckt wird. Bald aber tritt in beiden Fällen der dritte noch fehlende Factor hinzu, um die ausgebildete Psoriasispapel zu bilden.

Hieraus geht hervor, dass die einfach parakeratotische Stelle auf zwei Wegen zur Psoriasispapel heranwächst, auf dem der blassen Papel oder des rothen Fleckes. Der ältere Hebra und seine Schule (Neumann, Kaposi) legten auf die letztere Entstehung mehr Werth und hielten sie für typisch für die Psoriasis. Und indem die rothe Farbe als ausreichend für eine entzündliche oder »der Entzündung vergleichbare Veränderung« (Hebra sen.) galt, ging aus dieser klinischen Ansicht die Lehre hervor, dass die Psoriasis eine Entzündung der Haut sei. Ausser obigen Autoren bekennen sich mit einigen persönlichen Abweichungen u. A. G. Simon, Duhring, Cornil und Ranvier zu diesser Auffassung.

Der Mangel aller akuten Entzündungssymptome (Schmerz, lokale Hyperthermie, Fieber) weckte jedoch den Widerspruch gegen diese Anschauung und lenkte die Aufmerksamkeit auf die Entstehung aus einer blassen Papel und zur Erklärung der sekundären Blutüberfüllung als einer einfachen, nicht entzündlichen Wallungs- oder Stauungshyperämie (zuerst Werthheim). Natürlich konnte auch diese Auffassung und zwar durch solche histologische Bilder sehr gut gestützt werden, in denen die Epithelwucherung in den Vordergrund trat. Die völlige Unbestimmtheit der histologischen Kriterien der »Entzündung« erleichterte die Kritik der Entzündungstheorie und so wurde es Robinson, Jamieson und Auspitz nicht schwer, die Psoriasis aus der grossen Gruppe der Hautentzündungen mit vielem Anschein der Berechtigung loszulösen.

So lange man von einer chronischen Entzündung dieselben Kriterien verlangt wie von der akuten, nämlich: (ausser der Röthe) Schmerz, Hitze und Functionsstörung, ist man sicher berechtigt, die Psoriasis trotz der Röthe und des histologisch stets nachweisbaren Zelleninfiltrates der Cutis, nicht zu den Entzündungen zuzulassen. Da für uns der Begriff der Entzündung aber allein schon mit dem des chemotactisch angelockten Exsudates gegeben ist, und da dieses sowohl ein parenchymatöses wie interstitielles sein kann, so ist jede Erkrankung, deren Grundveränderung sich als Parakeratose darstellt, auch eine Entzündung.

Dieses aber zugegeben, brauchen wir durchaus nicht, wie Kaposi es heute noch thut, die Parakeratose (Schuppenbildung) als Folge einer primären Entzündung der Cutis aufzufassen und den Beweis für diese in der Röthung zu sehen. Parenchymatöses Exsudat der Oberhaut und Gefässdilatation sind vielmehr coordinirte Wirkungen derselben

Ursache; dieselbe Parakeratose, welche die Psoriasis auszeichnet, finden wir bei anderen, trockenen Formen des seborrhoischen Katarrhs ohne erhebliche Erweiterung der Capillaren vor. Und will man eine Reihenfolge zwischen diesen Veränderungen durchaus construiren, so geht jedenfalls die Parakeratose, wie die klinische Beobachtung lehrt, der Röthung stets voran, während die zweite Epithelveränderung, die Akanthose, allerdings der Röthung nur in einigen Fällen auch voraneilt, in anderen ihr folgt.

Man sieht hieraus, dass die beiden Theorien der Entzündung und der mit Gefässdilatation gepaarten Epithelwucherung sich gar nicht ausschliessen, sondern dass die ihnen zu Grunde liegenden histologischen Daten bei einer dem klinischen Verlauf parallel gehenden, mikroskopischen Untersuchung als Theilstücke eines einheitlichen Processes erkannt werden. Ebenso steht es mit der sog. parasitären Theorie der Psoriasis, welche den anderen nicht fremd gegenüber steht, sondern deren histologisches Fundament, nämlich der Kokkenbefund in der Hornschicht, für uns sogar das nothwendigste Glied, das Anfangsglied in der Kette der übrigen Befunde ist. Aus diesem Grunde allein finden wir die allerersten Veränderungen in der nächsten Nachbarschaft der Hornschicht, als ein Oedem der Uebergangsschichten, wie beim Ekzem, nur in geringerem Grade.

Leider macht die Spärlichkeit der Morokokken in der Hornschicht bei Psoriasis einen Nachweis derselben auf Schnitten wenn auch nicht zu einer Unmöglichkeit, so doch zu einem sehr schwierigen Unternehmen. Hier setzen aber die anderen Untersuchungsmethoden ein, der etwas weniger mühsame direkte Nachweis derselben auf Verreibungspräparaten der Hornschicht, der stets gelingende überaus leichte, indirekte auf Schnitten von abgezogener Hornschicht, welche aseptisch auf Nährmedien conservirt wurde. Bei genügender Vorsicht gegen Infection von aussen und Beschränkung der Aussaat auf die untersten Lamellen der Schuppen wächst auf Nähragar bei Körpertemperatur in der überwiegenden Mehrzahl eine Reinkultur der Morokokken aus.

Je einheitlicher diese letzteren Befunde auf den parasitären Ursprung der Psoriasis hinweisen, um so sicherer tritt zugleich diejenige Auffassung als vollkommen berechtigt heran, welche in der gesunden Psoriasishaut eine eigenthümliche Prädisposition annimmt, die für den Charakter der Efflorescenzen bestimmend sein soll. Freilich nicht in dem Sinne, dass ganz beliebige Reize an derselben den Gesammtkomplex der Psoriasis herbeiführen, wie man vor der parasitären Aera in der Pathologie es für möglich hielt. Aber doch so, dass die gesunde Haut Psoriatischer einen Nährboden eigenthümlicher Art darstellt, welcher den durch Reiz des Parasiten erzeugten Efflorescenzen einen besonderen Stempel aufdrückt. Die schon seit langer Zeit betonte Besonderheit der Haut Psoriatischer, fand ihren wissenschaftlichen Ausdruck in dem bekannten Experiment von Köbner und dessen Resultat, dass oberflächliche Einritzungen der Hornschicht in der Ausbruchsperiode einer universellen Psoriasis nach etwa einer Woche das Aufschiessen kleinster Psoriasisknötchen in diesen Strichen häufig zur Folge haben. Man

sieht auf den ersten Blick, dass es kaum ein Experiment gibt, welches so sehr einem erfolgreichen Impfexperiment gleicht, vorausgesetzt, dass die Infectionsträger sehr verbreitet in der Hornschicht vorhanden sind.

Worin diese Eigenthümlichkeit der Haut Psoriatischer (im Gegensatz zur Haut Ekzematöser) besteht, habe ich schon bei Gelegenheit der Besprechung des der Psoriasis so nahe stehenden Ekzema psoriatiforme angedeutet. Es handelt sich um einen schwachen Gefässtonus einerseits, welcher bei lähmenden Einflüssen die Capillaren der Haut leicht unter hohen Blutdruck kommen lässt, andererseits aber auch um eine feste, dem Andrange serösen Exsudats gut widerstehende Oberhaut.

Gehen wir nun nach diesen allgemeinen Erörterungen auf das histologische Detail ein und beginnen mit der Parakeratose. Dieselbe drückt sich hier wie überall durch den gänzlichen oder fast gänzlichen Schwund des Keratohyalins und weiterhin des Eleidins in der basalen Hornschicht aus. Hand in Hand damit geht das Erhaltenbleiben eines grösseren Kernrestes als normal und einer zwischen Kern und Hornmembran gelagerten grösseren Masse von tingiblen Protoplasmaresten. Nichtsdestoweniger sind die Zellen der dadurch entstehenden Schuppe verhornt; sie widerstehen in ihrem Mantel der Salzsäure-Pepsin-Verdauung. Aber sie sind nicht so vollkommen verhornt, wie die normale Hornschicht, da sie in vivo feuchter bleiben und weniger gut das schützende Fett der Knäueldrüsen einsaugen. Zudem quellen sie leichter bei Imbibition, da sie einen grösseren Rest an Protoplasma beherbergen. Ausserdem geben sie vermöge ihrer grösseren Feuchtigkeit der Oberflächenspannung besser nach, bröckeln nicht so leicht ab und thürmen sich daher in grösseren Lamellen, in Schuppen auf. Nachdem die gesunde alte Hornschicht an den befallenen Stellen abgeblättert ist, wird sie von einer sie vielfach an Dicke überragenden und beständig sich verdickenden abnormen Hornschicht ersetzt, welcher die Unterabtheilungen eines Stratum lucidum (basalen Hornschicht), einer mittleren und oberflächlichen Schicht abgehen und die daher ganz einheitlich gebaut ist. Nur zwei Dinge stören die gleichmässige Zusammensetzung. Einerseits dringt von aussen in unregelmässiger Weise die Luft ein, nachdem durch äussere Eintrocknung Spalten aufgetreten sind. Je mehr das geschieht, desto mehr reflektirt die Schuppe silberfarben. Andererseits dringen von innen her gelegentlich stärkerer Exsudation grössere Mengen von Leukocyten in die Stachelschicht ein und finden sich nach der Verhornung des Epithels streifenweise in dieselbe eingesprengt. Ob übrigens alle Kernbröckel von Leukocyten herrühren oder ob nicht auch einzelne Herde aus einer Zerbröckelung von Epithelkernen hervorgehen, muss künftiger Forschung anheimgestellt werden. Mir ist das letztere wahrscheinlich.

Der Schwund der Körnerschicht bei der Bildung der Schuppe ist zuerst von Suchard betont worden und es klingt allerdings gegenüber diesem leicht zu konstatirenden Faktum merkwürdig, wenn andere Forscher die Körnerschicht nicht abweichend von der Norm finden (Vidal und Leloir), andere von einer 3—4 fachen Verdickung sprechen

(Neumann). Und doch sind auch diese Thatsachen richtig beobachtet und nur falsch gedeutet; sie beziehen sich auf ein weiteres Stadium der Abschuppung, wo die Schuppe bereits wieder von einer jungen Körner- und Hornschicht in die Höhe gehoben wird. In diesem Stadium kann man natürlich unterhalb parakeratotischer Hornschicht eine besonders breite Körnerschicht finden; später sogar eine breite Körnerschicht, überlagert von einer schmalen basalen Hornschicht und darüber die Schuppe. Man begegnet an den meisten Psoriasisstückchen Stellen sowohl mit sich bildenden wie mit sich abstossenden Schuppen. Bei ersteren fehlt das Keratohyalin bis auf feine Spuren, bei letzteren ist es durch Verlangsamung des Verhornungsprocesses übermässig ausgebildet.

Eine Verbreiterung des Stratum lucidum, wie Loewe will, findet in keinem Stadium statt; die Schuppe ist nicht gleich einer verbreiterten, sonst aber normalen basalen Hornschicht, sondern gleich einer pathologisch veränderten. Da sie ausser der Eintrocknung ihre Structur im übrigen behält, kann man die Schuppe in der That eine pathologisch veränderte basale Hornschicht nennen. Von einer selbständigen Wucherung dieses Stratums kann natürlich nicht die Rede sein.

Die weisse Farbe der Schuppen hat schon Rindfleisch richtig auf abnorm grossen Luftgehalt zurückgeführt. Leloir machte darauf aufmerksam, dass beim Abheben der Schuppe ausser dem bedeutenden Blutgehalt auch der Mangel an lichtbrechenden Körnerzellen die rothe Farbe der Papel bewirke.

Wie in Bezug auf die Körnerschicht, stehen sich auch in Bezug auf Stachelschicht und Papillarkörper die Ansichten schroff gegenüber. Die Vergrösserung der Papillen und Erweiterung der Papillargefässe wurde schon von Wertheim gefunden, der in damaligen pathologischen Anschauungen befangen, für das letztere Phänomen nach einer stauungserregenden Ursache im Gefässgebiete suchte. Als ob irgend ein Hinderniss im Capillarkreislaufe der Haut eine umschriebene Capillarerweiterung an Ort und Stelle zur Folge haben könnte! An eine umschriebene arterielle Lähmung, wie sie ja auch in minderem Grade jede Entzündung involvirt, dachte er nicht.

Dass die Papillen wirklich stark vergrössert sind, lehrt jedes Flächenbild des Papillarkörpers. Dazu bedarf es heute keiner kritischen Erörterung mehr über Abstände der einzelnen Schichten von der Oberfläche, über Schrägschnitte u. s. f. Aber der gedankenlosen Auffassung dieses Phänomens als einer aktiven Papillarsprossung in das Epithel hinein gegenüber hat Auspitz mit seiner neuen Anschauung vollständig Recht behalten, nach welcher die starke Verlängerung der Papillen eine Folge der Epitheleinwucherung in die Cutis ist. Thatsächlich findet auch eine Vergrösserung der Papillen statt, theils durch eine geringe Zellvermehrung, theils durch ein oft nicht unbedeutendes Oedem, zum grössten Theil aber durch den frei auf den Capillaren lastenden und dieselben gleich einer forcirten Injection erweiternden Blutdruck. Aber alle diese Umstände würden nur zu einer Verdickung und kugeligen Abrundung der Papillen führen, während wir sie enorm

in die Länge gezogen und dabei ebenso dick oder dünner, selten nur zugleich auch dicker finden. Die Verlängerung ist mithin konstant, der Dickendurchmesser wechselt bedeutend. Es ist daher ganz sicher, dass es sich mehr noch um eine Umformung als eine blosse Vergrösserung des Volumens der Papillen handelt.

Diese Umformung findet zum grössten Theil an der Substanz der alten Papillen statt, aber beschränkt sich nicht auf diese. Wo die präexistenten Papillen niedrig sind — wie am Gesicht, — werden durch denselben Process der Epithelwucherung Substanztheile der horizontalen Platte des Papillarkörpers in die Papillen hineinbezogen, resp. neue Papillen erst aus diesem abgefurcht — wie z. B. regelmässig am fast papillenlosen, behaarten Kopf. Wo die vorhandenen Papillen bereits ziemlich gross sind, werden sie häufig nur verlängert unter ebensoviel Verlust an Breite. Wo der Papillarkörper ödematös ist, bleibt die Gestalt der Papillen unter dem Druck des wuchernden Leistensystems häufig nicht cylindrisch, sondern strebt wegen des gleichmässigen Flüssigkeitsdruckes der Kugelgestalt zu und wird dadurch birnförmig mit etwas eingeschnürter Basis.

Die Epithelwucherung und gleichzeitige Umformung des Papillarkörpers folgt dem unter Ekzem aufgestellten Gesetze und da hier der Hornschichtwiderstand bedeutend und der Papillarwiderstand ein Maximum ist, so resultirt natürlich das Bild einer maximalen interpapillaren Stachelschicht bei einer minimalen suprapapillaren. Auf der Dünne der letzteren und der geringen Entfernung der Papillenköpfe von der Schuppe beruht das Bluten bei künstlicher Ablösung der letzteren.

Von den Veränderungen am Bindegewebe interessirt uns vor Allem das Verhalten der Blutgefässe. Injectionspräparate von psoriatischer Haut zeigen die Veränderungen ihres Kalibers mit derselben Gesetzmässigkeit wie die des Papillarkörpers. Verfolgt man von der umgebenden gesunden Haut aus das oberflächliche Gefässnetz und die Capillaren der Papillen bis auf den Rand einer Psoriasispapel, so sieht man zuerst diese sämmtlichen Gefässe um ein weniges an Dicke und Länge zunehmen; sie sind dadurch etwas mehr als gewöhnlich geschlängelt, im Uebrigen aber wie in der Norm gelagert, d. h. schräge innerhalb des Papillarkörpers in der Spaltungsrichtung aufsteigend. Am Rande der Papel selbst, wo die Epithelwucherung und die Streckung der Papillen beginnt, werden auch die Gefässe, indem sie an Dicke und Länge beständig zunehmen, gestreckt und nehmen eine mehr vertikale Richtung an. Die Capillaren der Papillen steigen nun in grösseren Abständen, parallel zu einander und senkrecht aus dem gleichzeitig in die horizontale Richtung gelangten oberflächlichen Gefässnetz empor, ganz so wie normaler Weise am Handteller und der Fusssohle. Zugleich aber gewahrt man jetzt einen bedeutenden Unterschied zwischen den arteriellen und venösen Capillaren. Die Blutüberfüllung der psoriatischen Haut ist lediglich auf Rechnung der venösen Capillaren und Venen zu schieben. Diese sind an Injectionspräparaten in ganz auffallender Weise erweitert und geschlängelt, während die Arterien und arteriellen Capillaren nur wenig weiter als in der Norm sind und ge-

streckt verlaufen. So kann man beide Seiten der peripheren Blutbahn hier leichter als sonst unterscheiden. Die arteriellen Capillaren für die Papillen erheben sich in gestrecktem Laufe senkrecht von den horizontal verlaufenden, nur wenig erweiterten Arterien des oberen Netzes und theilen sich gewöhnlich, um 2 oder 3 benachbarte Papillen zu versorgen. In den Papillenköpfen angekommen, werden sie aber in ihrer Lichtung weiter und nehmen so sehr an Länge zu, dass überall anstatt eines oberen Gefässbogens eine zwei- oder dreifach hin und her gebogene Schlinge oder selbst ein ganzes Schlingenconvolut entsteht, welches an die Stelle des obersten Theiles des absteigenden venösen Schenkels der Capillaren tritt. Dann folgt an einem weiter abwärts gelegenen Punkte, meist in der Mitte oder im unteren Drittel der Papille eine ziemlich plötzliche beträchtliche Erweiterung des Lumens dieser capillaren Vene, die damit sofort wieder einen gestreckteren Verlauf erhält und im Halse der Papille als ein weiter Schlauch neben dem weit engeren arteriellen Schenkel erscheint. Aus der Vereinigung dieser weiten venösen Capillaren entstehen nun die ungemein ektatischen Venen des oberen Gefässnetzes, welche an allen Injectionspräparaten der psoriatischen Haut zuerst die Aufmerksamkeit auf sich lenken. Weiter nach abwärts, im unteren Gefässnetze ist die Differenz zwischen Arterien und Venen lange nicht mehr so bedeutend, indem beide Gefässarten gegenüber der Norm mässig erweitert sind. Die hier für die Knäueldrüsen abgegebenen Capillaren participiren an der Erweiterung überhaupt nicht mehr, die venösen Capillaren der Knäueldrüsen und der Fettläppchen sind normalen Kalibers.

Kurz gesagt, folgt also auf eine mässige allgemeine Gefässerweiterung in der Psoriasispapel selbst eine überaus grosse Dilatation der Venenwurzeln vom absteigenden Schenkel der Papillarcapillaren an und ausserdem schiebt sich am papillaren Gefässbogen selbst noch eine ganz ungewöhnlich starke Gefässverlängerung auf eine kurze Strecke ein, welche die Ursache der hier regelmässig eintretenden Schlingenbildung ist. Das verlängerte Gefäss hat in der Papille nicht Platz und wird in Falten (Schlingen) geworfen. Es ist, glaube ich, fraglos, dass diese Art der Gefässdilatation nicht allein aus einer arteriellen Parese und höherem Blutdruck abgeleitet werden kann, sondern dass für die zunächst der Oberhaut gelegenen Theile des Capillarsystems, d. i. für den papillaren Gefässbogen noch ein ganz besonderes Blutstauung herbeiführendes (chemotaktisches) Moment hinzukommen muss, welches auf denselben erst verlängernd, dann erweiternd einwirkt. Dasselbe ist, als speciell zur Psoriasis gehörig, nicht ausser Acht zu lassen.

Die übrigen Erscheinungen in der Cutis sind nicht wesentlich von denen verschieden, die bei dem psoriatiformen Status des Ekzems vorkommen. Die zellige Infiltration ist meist an die nächste Nachbarschaft der Blutgefässe gebunden und geht nicht über eine Vermehrung und Schwellung der gewöhnlichen Bindegewebszellen hinaus. Meist findet sich um die Knäueldrüsen auch eine, übrigens nicht erhebliche, Zelleninfiltration. Plasmazellen kommen höchst selten und nur ver-

einzelt vor. In dem ödematösen Bindegewebe der Papillen, wo diese birnförmig angeschwollen sind, finden sich meist einige grosse Bindegewebszellen ohne viel körniges Protoplasma, dagegen mit korbartig erweitertem Spongioplasma. Mastzellen sind stets, aber nur in mässiger Menge vorhanden. Leukocytenemigration gehört nicht zum Bilde des hier beschriebenen reinen Typus der psoriatischen Papel. Allerdings findet man hier und da beschränkte Emigrationen in die Papillen und das Epithel; wo diese sich häufen, geht der Typus schon in den des psoriatiformen Ekzems über, indem auch sonst der Habitus sich nach dieser Richtung verändert (Abnahme der Gefässdilatation etc.).

Literatur.

Lehrbücher von F. Hebra, G. Simon, Kaposi, Neumann, Auspitz, Duhring, Ziemssen (Weyl), Rindfleisch, Cornil u. Ranvier, Vidal u. Leloir.
Wertheim, Psoriasis. Wochenblatt der Zeitschrift der Gesellschaft der Aerzte in Wien. 1862. S. 373.
Robinson, Ueber d. Natur u. pathologische Histologie der Psoriasis. New-York. Med. Journ. 1878. Juli.
Jamieson, Die Histologie der Psoriasis. Sitzb. d. Med.-Chir. Gesellsch. Edinburgh 1878. Nov.
Neumann, Ueber d. anatom. Veränderungen d. Haut bei Psoriasis vulgaris. Wiener med. Jahrb. 1879.
Köbner, Aetiologie d. Psoriasis. Jahresber. d. schles. Gesellsch. f. vaterl. Kultur. 1872. S. 210.
Lang, Versuch einer Beurtheilung der Schuppenflechte nach ihren klinischen Charakteren. A. A. 1878. S. 433.
—, Ueber Psoriasis. Volkmann's Hefte. 1881. No. 208.
Thin, Ueber d. Pathologie der Psoriasis. Brit. med. Journ. 1881. Juli.
Vidal und Leloir, Histologie der Psoriasis. Compt. rend. Soc. de Biologie. Paris 1882. 11. März.
Chambard, Vaccinale Psoriasis. Annales 1885. No. 8 u. 9.
Campana, Mittheilungen über die Histologie der Psoriasis. Clin. dermatopat. e sif. delle R. Univ. di Genova. 1885. II. No. 2 u. Giorn. 1885.
de Matei, Aetiologie d. Psoriasis. Italien. med. Kongress zu Pavia 1887.
Loewe, Zur Anatomie d. Psoriasis. Charité-Annalen. 1887.
Petcirka, Zur Histologie der Psoriasis. Mon. 1887. S. 60.
Ssirsky, Anatomische Untersuchungen über Psoriasis. Dermat. Unters. aus der militärärztl. Akad. zu St. Petersburg.
Ries, Die pathologische Anatomie der Psoriasis. A. A. 1888. S. 521, 686.
Campana und Bignone, Ueber Psoriasis. Klinische, histologische und experimentelle Studien. Giorn. internat. des sc. med. 1890.
Kromayer, Zur pathol. Anatomie der Psoriasis nebst einigen Bemerkungen über den normalen Verhornungsprocess und die Structur der Stachelzellen. A. A. 1890. S. 557.
Luciani, Klinische und histologische Studien über Psoriasis gravis. Clin. dermop. di Genova. 1889, 1890.
Schütz, Beiträge zur Pathologie der Psoriasis. A. A. 1892. S. 139.
Audry, Anatomische Untersuchungen über die Keratosen. Französ. dermat. Ges. 6. April 1893.

Pityriasis rosea Gibert (Pityriasis maculata et circinata Duhring).

Eine subakut verlaufende Eruption zart rosa gefärbter Flecken und flacher Papeln, die symmetrisch vertheilt, hauptsächlich die seitlichen Partien des Rumpfes und die Gegend um die grossen Gelenke (seitliche Partie des Halses, der Brust,

unter der Achselhöhle, Unterbauch-, Inguinalgegend, Vorderseite der Oberschenkel), selten die Arme und Unterschenkel, fast nie die blossgetragenen Hautregionen (Gesicht und Hände) befällt. Meistens geht ein Primärfleck von etwas grösseren Dimensionen auf den genannten Stellen 1—2 Wochen vorauf (Brocq), dann beginnt die Eruption ziemlich plötzlich. Die Flecke sind etwas erhaben, rosaroth, unregelmässig begrenzt, sinken unter Ausbreitung bis zu einem Durchmesser von 2 cm in der Mitte ein, indem sie sich hier mit einer feinen, festhaftenden Schuppe bedecken und etwas gelblich verfärben (Pityriasis rosea maculata). An den Prädilectionsstellen confluiren sie zu unregelmässigen, grösseren Flächen. Einige Flecken vergrössern sich concentrisch noch mehr und nehmen durch vollständige Abheilung im Centrum Ringform an (Pityriasis rosea circinata). Nur der Typus petaloides des seborrhoischen Ekzems kann mit der Pityriasis rosea verwechselt werden. Bei jenem hat die rothe Farbe eine gelblichere Nuance, es bestehen auf dem Rande dunkelrothe Erosionen oder Krüstchen, entsprechend den Follikeleingängen, im abheilenden Centrum fehlen die Schüppchen, die Flecke breiten sich fast immer excentrisch aus und hinterlassen eine gesättigte gelbe Farbe; ausserdem ist bei jener Form stets ein Zusammenhang mit Ekzemflecken anderer Art (Ekz. seb. capitis, Pityriasis alba des Gesichtes etc.) nachzuweisen.

Mein Material stammt von zwei typischen Fällen, einem Erwachsenen und einem Knaben, welche gleichzeitig in meiner Poliklinik behandelt wurden. Der erstere zeigte die höchste Ausbildung der Pityriasis rosea, indem die Flecke im Centrum nicht unerheblich das Niveau der Haut überragten und einzelne sogar ganz feine, eben sichtbare Bläschen aufwiesen. Von jedem Patienten wurden 2 Papeln excidirt, welche zusammen eine übersichtliche Reihenfolge von Veränderungen einheitlicher Art darboten. Da der Unterschied der makulösen und circinären Form nur in der rascheren, centralen Abheilung und peripheren Ausbreitung der letzteren beruht und histologisch kein besonderes Interesse darbietet, so ziehe ich es vor, das Material in das der makulösen und papulösen Efflorescenz einzutheilen, resp. einen schwächeren und stärkeren Grad derselben zu schildern.

Die kaum erhabenen, rosarothen, in der Mitte mit rauher Oberfläche versehenen kleinen Efflorescenzen zeigen schon eine ziemlich starke Verdickung der Stachelschicht, die nur zum Theil auf eine parenchymatöse Anschwellung der Stachelzellen, zum Theil sicher auf eine rege Epithelproliferation zurückzuführen ist. Man findet eine auffallende Menge von Mitosen in der Keimschicht und die Epithelleisten sind in Folge dessen nicht unerheblich vergrössert. Diese Hypertrophie des Leistennetzes ist sehr unregelmässig über die befallene Fläche ausgebreitet — im Gegensatz zu der regelmässigen Hypertrophie beim seborrhoischen Ekzem —; man findet stark nach unten vorspringende Epithelleisten neben ganz normalen in buntem Wechsel. Die Follikeleingänge und ihre nächste Umgebung sind an dieser Akanthose vorwiegend betheiligt; doch ist der Process durchaus nicht rein folliculär. Zu diesen Symptomen in der Stachelschicht gesellt sich ein schon gleich im Anfange deutlich ausgesprochenes, interepitheliales Oedem der unteren Stachelschicht, Leukocyten sind in den erweiterten interspinalen Gängen nur sehr vereinzelt oder fehlen ganz. Gegen das Centrum der Efflorescenz findet sich auch eine Veränderung der oberen Stachelschicht, welche die hier eintretende Schuppenbildung einleitet und erklärt. Während nämlich an den jüngeren, peripheren Theilen der Ef-

florescenz die oberen Stachelzellen vollkommen normal sind und in eine normale Körner- und Hornschicht übergehen, sind sie nach dem Centrum zu aufgequollen, weniger stark tingibel, stossen dicht ohne deutliche Stachelung zusammen und sind zugleich von oben her abgeflacht. Die darüber hängende Körnerschicht schwindet und die so in der Fläche ausgedehnten, ödematösen Stachelzellen gehen direkt in kernhaltige, platte Hornzellen über, wobei jetzt allerdings noch bei entsprechender Färbung die Grenze zwischen verhornten und unverhornten Zellen scharf zu ziehen ist. Es handelt sich also um eine echte, mit Verlust der Körnerschicht einhergehende Parakeratose, wie beim Ekzem und der Psoriasis, nur mit dem Unterschiede, dass der Auftrieb des Epithels durch neugebildete Stachelzellen ein geringerer ist und daher die zur Schuppe sich verwandelnde obere Stachelschicht (relativ zur Peripherie) hier etwas einsinkt und fester an ihrer Unterlage haftet.

Die Betheiligung der Cutis und speciell des Papillarkörpers zu dieser Zeit ist bedeutender, als man nach dem klinischen Anblick zu glauben geneigt sein wird. Nicht bloss sind die Blutgefässe des oberflächlichen Netzes ganz erheblich erweitert, ebenso die Lymphspalten in der Umgebung der Blutgefässe und im Papillarkörper, sondern es besteht schon bei diesen kleinen Effloreszenzen ein grosser Reichthum an neuen Bindegewebszellen. Die Schicht neugebildeter, meist mehrkerniger Perithelien, welche alle Blutgefässe im Centrum umgibt, ist viel breiter und zellenreicher als bei einer ekzematösen oder psoriatischen Efflorescenz von ähnlicher Grösse und gleichem Alter. Die Zellen tragen sämmtlich den spindelförmigen Habitus. Leukocyten treten nur vereinzelt aus den Gefässen aus. Es handelt sich mithin um eine rein seröse, hyperplastische Entzündung der oberen Cutishälfte im Centrum und des Papillarkörpers an der Peripherie der Efflorescenz.

Das zweite Stadium der Efflorescenz, in welchem der papulöse Charakter deutlich hervortritt, zeichnet sich durch eine Verstärkung aller beschriebenen Symptome aus: der Akanthose und Parakeratose des Epithels, des entzündlichen Oedems und der Zellenneubildung in der Cutis. Durch die Vorgänge in beiden Schichten zusammen wird die papulöse Erhebung bedingt. Die Epithelwucherung und Vergrösserung des Leistensystems nimmt zu, behält aber denselben unregelmässigen Typus der Vertheilung über die Oberfläche bei. Das interepitheliale Oedem der unteren Stachelschicht führt hier und da zur Bildung netzförmig verzweigter, weiter Kanäle zwischen den wohlerhaltenen Epithelien, welche jetzt auch etwas mehr Leukocyten aufnehmen. Eigenthümliche und für die Pityriasis rosea mehr charakteristische Veränderungen zeigen sich aber jetzt in der oberen Stachelschicht, die bis dahin den Typus des parenchymatösen Oedems ohne Erweiterung der Saftspalten gezeigt hat. Diese cohärente Zellenschicht reisst nämlich an einzelnen Stellen unter dem andringenden Lymphstrom aus einander und es bilden sich auf diese Weise makroskopisch nicht sichtbare, subcorneale Verdrängungsbläschen von sehr unregelmässiger Gestalt. Dieselben gehen hier und da direkt in das weite

Kanalsystem der unteren Stachelschicht über. Sie enthalten meist nur seröses Exsudat und losgespülte Epithelien, selten Leukocyten in erheblicher Anzahl. Der ganze Process macht den Eindruck des gewaltsamen Einbruches von serösem Exsudat in eine sehr widerstandsfähige, durchaus nicht zur Colliquation neigende Stachelschicht; soweit die Lymphspalten in der unteren Stachelschicht schon vorher nachgegeben haben, werden dieselben noch mehr erweitert, wo sie aber in der oberen Stachelschicht durch parenchymatöses Oedem im allgemeinen verschlossen sind, bricht sich der Saftstrom nur an einzelnen Stellen Bahn und bringt es hier nur zur Zerreissung der Verbindungsfäden, dagegen nicht, wie bei den Bläschen des Ekzems, zur kugeligen Abrundung und Abglättung von grösseren Hohlräumen. Diese kleinen, sehr unregelmässig vertheilten Bläschen stossen im Centrum direkt an die jetzt bereits dickere, aus kernhaltigen Hornzellen bestehende, von Leukocyteneinsprengungen fast freie Schuppe, die an der Oberfläche aufzublättern beginnt.

Unterdessen hat die entzündliche Zellenneubildung in der Cutis weitere Fortschritte gemacht und fast den ganzen Papillarkörper in ein continuirliches Netz von Spindelzellen mit sternförmigen, communicirenden Ausläufern verwandelt. Man kann diese Affection geradezu zum Studium der entzündlichen Anschwellung, Hypertrophie und Proliferation der Spindelzellen der Cutis empfehlen, so rein und im grossem Maasse tritt dieselbe hier auf. Von den überaus breiten Zellenmänteln der Blutgefässe aus erstreckt sich die Zellenneubildung nach abwärts bis in die Mitte der Cutis und an den Gefässen entlang noch weiter, nach aufwärts bis an das Epithel. Nur der subepitheliale Grenzstreifen ist relativ frei von Zellen, ein Umstand, welcher nebenbei auf die geringe Betheiligung der Leukocytenauswanderung hinweist. Nur wo unter der Hornschicht kleine Bläschen vorhanden sind, pflegen mehr Leukocyten die Gefässe zu verlassen und dadurch die untere Grenze des Epithels etwas weniger scharf zu machen. Die meisten Spindelzellen haben 2, 3 und noch mehr Kerne und man erblickt auch eine nicht geringe Anzahl von Mitosen. Auffällig aber bleibt hier, wie bei vielen entzündlichen Dermatosen ein gewisses Missverhältniss zwischen den Mitosen des Epithels und der Cutis. Denn für die enormen Kernmassen, welche in letzterer in kurzer Zeit neu entstanden und nicht von Leukocyten ableitbar sind, gehörten eigentlich mit dem Epithel verglichen — noch viel mehr Mitosen, als man nachweisen kann. Plasmazellen finden sich in diesem Höhestadium des Exanthems auch einige an; aber dieselben sind nicht so stark tingibel, dichtkörnig und annähernd kubisch ohne Ausläufer wie bei den Granulomen, sondern bewahren in dem lockeren Gefüge und der unregelmässigeren Form noch die Erinnerung an den Spindelzellentypus. Mastzellen finden sich in nicht erheblich vermehrter Anzahl und sind meistens von abgerundeter Form.

Ueberblicken wir die mitgetheilten Befunde, so fällt vor allem die Aehnlichkeit des Processes mit dem des papulösen und speciell des flachpapulösen, seborrhoischen Ekzems ins Auge, die Combination von Epithelwucherung, Parakeratose und entzündlicher Zellenwucherung

in der Cutis. Aber wenn man frische, akut entstandene Papeln von beiden Affectionen vergleicht, so sind doch genügend charakteristische Unterschiede für die Pityriasis rosea vorhanden; in der Cutis: das stärkere Oedem, die viel raschere Vermehrung der Spindelzellen, besonders solcher vom sternförmigem Typus; im Epithel: die unregelmässigere Vertheilung der Epithelwucherung, die grössere Resistenz der Stachelzellen und das akut entstehende, parenchymatöse Oedem der oberen Stachelschicht, durch welche die Bläschenbildung eingeschränkt wird und die entstehenden Schuppen tiefer zu liegen kommen, die relativ geringe Leukocytose, der Mangel an Fibrin und daher die Abwesenheit dicker, fibrinöser Krusten, endlich das Fehlen der Morokokken. Die von den Flecken der Pityriasis rosea abgezogenen Schuppen zeichnen sich bei der Färbung durch die Abwesenheit von leicht nachweisbaren Organismen aus und verhalten sich in dieser Beziehung etwa wie Psoriasisschuppen.

Literatur.

Lehrbücher: Gibert, Duhring, Besnier und Doyon, Behrend.
Mettou, Studie über Pityriasis rosea. These. Paris. 1878.
Behrend, Ueber Pityriasis rosea (Gibert), maculata et circinata (Bazin). Berl. klin. Wochenschr. 1881, No. 38.
Holsten, Pityriasis maculata et circinata (Pityriasis rosea Gibert). The Brooklyn med. Journ. 1892. Sept.

Pityriasis rubra Hebra.

Eine schleichend auftretende, äusserst chronische, meist letal verlaufende Erkrankung, welche mit beständiger, feiner Abschuppung der dunkel gerötheten Haut einhergeht und den ganzer Körper in diffuser Weise überzieht. Sie wird hauptsächlich negativ charakterisirt durch das Fehlen von bedeutenderer Infiltration der Cutis, von Papel-, Bläschen-, Rhagadenbildung, Nässen und erheblichem Jucken. Die Haare fallen aus, die Nägel bleiben meist intakt. Das Gesammtbefinden wird erst ante finem gestört; subjectiv wird nur über Kältegefühl geklagt. Allmälig tritt Pigmentirung und eine Atrophie mit straffer Spannung der Gesammthaut auf, welche zur Beugestellung der Gelenke und Decubitus führt. Die tastbaren Lymphdrüsen sind meistens angeschwollen. Die betreffenden Patienten enden auffallend häufig tuberkulös (Jadassohn).

Unter Pityriasis rubra verstehe ich nur die schweren, obiger Beschreibung vollständig oder wenigstens in den Hauptpunkten gleichenden Fälle, die sich einerseits gut von dem terminalen Status exfoliativus des Ekzems (Psoriasis), andererseits auch von der Dermatitis exfoliativa Wilson-Brocq unterscheiden lassen und lege, der ersten Beschreibung F. Hebra's folgend, Werth auf die kleienförmige, feine Beschaffenheit der Schuppen, sodann auf die Gleichförmigkeit und Schwere des Verlaufes. Nicht alle Fälle, welche unter dem Namen Pityriasis rubra Hebra histologisch untersucht sind, gehören bei dieser engen Fassung des Begriffes hierher und müssen deshalb hier vorläufig ausgeschlossen werden.

H. v. Hebra hatte zuerst Gelegenheit, die Haut von zwei tuberkulös an Pityriasis rubra zu Grunde gegangenen Individuen zu untersuchen. In einem kürzere Zeit bestehenden Falle wurden ausser einem zelligen Infiltrat der Cutis, besonders um die Gefässe und Schweissdrüsen keine auffallenden Veränderungen gefunden; speciell waren

die Oberhaut und deren Anhangsorgane intakt. In einem sehr lange (wenigstens 30 Jahre) bestehenden Falle hatte dagegen die Haut ihre normale Struktur völlig eingebüsst. Eine reichliche Zellenwucherung erfüllte alle Schichten der Haut bis ins subcutane Gewebe, war aber am stärksten entwickelt direkt unterhalb der Oberhaut, welche auf eine dicht von Infiltrationszellen (Leukocyten?) durchsetzte, dünne Stachelzellenlage reducirt erschien. Das Leistennetz und damit der Papillarkörper war verschwunden, und die infiltrirte Oberhaut sass direkt der dünnen Lage starkzellig infiltrirter Cutis auf. Hierauf folgte nach abwärts eine dreimal so breite Cutisschicht, in der die zellige Infiltration geringer war, dafür aber ein reiches Netz elastischer Fasern und gelbbraunen, körnigen Pigmentes auftrat. In manchen Schnitten erstreckte sich das Pigment bis an die Oberhaut. Schweissdrüsen waren nirgends zu finden und in sämmtlichen Schnitten nur eine Talgdrüse und nur ein Haar.

Zur Zeit der Abfassung der Arbeit kannte man noch nicht den Reichthum der normalen Haut an elastischen Fasern, weshalb die Angabe von einer Neuproduktion des Elastins in der in allen übrigen Beziehungen atrophischen Haut mit Vorsicht aufzunehmen ist; dieselbe Bemerkung trifft eine diesbezügliche Angabe in der folgenden Arbeit.

Cahn, welcher auch einen hochgradig entwickelten Fall mit straffgespannter Haut bei einem Kinde vor sich hatte, bestätigt die zellige Infiltration, fand aber keine Atrophie des Leistensystems, der Papillen, der Follikel und Knäuel. Die Hornschicht war verbreitert und enthielt viele Zellen mit tingiblen Kernen.

Elsenberg's Befunde beziehen sich eigentlich auch lediglich auf eine mässige, zellige Infiltration der gesammten Cutis, die aber nach seiner Angabe an den Follikeln, besonders zwischen Arrector und Haar, in isolirten, kleinen Herden ihren Höhepunkt erreicht. Das Epithel fand Elsenberg auch normal bis auf einzelne eingewanderte Leukocyten und die verdickte Hornschicht. Eine von ihm beschriebene abnorme Grösse der Knäuel ist an der betreffenden Hautstelle (Achselhöhle) der normale Befund.

Die in meinem Laboratorium ausgeführte Untersuchung von Tommasoli bezieht sich auf einige Stückchen der Haut eines Greises, der unter Erscheinungen starb, welche der Pityriasis rubra ungemein ähnlich waren, aber sich unter meiner Beobachtung aus einem universellen seborrhoischen Ekzem entwickelten. Dieser Fall gehört also nicht eigentlich hierher und ist von mir unter Status exfoliativus des seborrhoischen Ekzems berücksichtigt. Die histologischen Befunde sind daselbst viel prägnanter, als sie die bisher angeführten Schilderungen der Autoren von der Pityriasis rubra Hebra ergeben.

Petrini und Babes berichten allerdings in ihrem Falle schon über complicirtere Vorgänge im Gewebe. Sie finden in einem Hautstückchen vom Beine die Hornschicht mit Kernen versehen, lamellös zerklüftet, die Körnerschicht verdickt, die Stachelschicht nicht wesentlich verändert. Die Papillen zeigen eine auffallend dünne und sklerotische Beschaffenheit und von den Papillargefässen an hinab durch die

ganze Haut sind die Wände aller Gefässe verdickt, homogen, stark lichtbrechend, von einer Menge glänzender Körnchen und Fettkörnchen umgeben und fallen durch ihre Rigidität, den Mangel der normalen Schlängelung auf. Sodann sind die Bindegewebsfasern verdickt, sklerotisch, die elastischen Fasern und Muskeln reichlich vorhanden. An einigen Schnitten finden sich an der Spitze der Papillen „embryonale" Zellen ohne tingiblen Kern, während der gegen die Oberhaut gekehrte Papillensaum in ein einförmig sklerotisches Band umgewandelt ist.

Das 4 Monate später excidirte Stückchen vom Arm zeigt ausser den beschriebenen Erscheinungen eine Parakeratose der Oberhaut, die Hornzellen kernhaltig, die Körnerschicht schwach ausgebildet, die Stachelschicht verdickt, von verästigten Zellen durchsetzt, die (nach Goldbehandlung) mit ihren Fortsätzen communiciren. Die Autoren beschreiben das Netz vergoldeter Zellen der Papillen, wie es bei fast allen Entzündungen mit Emigration von Leukocyten sich darstellen lässt. In den Gefässen finden sich theils geronnene, roth gefärbte oder hyaline, gelb gefärbte Massen (Pikrokarminfärbung). Die elastischen Fasern und Muskeln sind überaus reichlich, ob neugebildet, wird nicht direkt gesagt. Die Haarfollikel sind atrophisch, an der Mündung trichterförmig erweitert, die Talgdrüsen geschwunden; an ihrer Stelle findet sich ein Fettläppchen. Die Knäueldrüsen enthalten granulirte Zellen und die Ausführungsgänge hyaline Massen.

Ihre Resultate resumirend sprechen Petrini und Babes von einer Hypertrophie der collagenen Substanz, einer Vermehrung des Elastins und der glatten Muskeln, Angaben, welche nicht genügend durch Vergleiche mit den entsprechenden Befunden derselben Lokalitäten normaler Haut gestützt erscheinen. Auch der von ihnen angenommene Ersatz der Talgdrüsen durch ein Fettläppchen involvirt eine unnöthige Annahme, da versprengte Fettläppchen etwas sehr Gewöhnliches sind, das (Fig. 5) von ihnen gezeichnete Fettläppchen aber sogar an ganz normaler Stelle neben einer Knäueldrüse sitzt. Die wichtigsten Befunde sind nach meiner Ansicht diejenigen, welche die Degeneration der collagenen Substanz der Papillen und der Gefässwandungen betreffen, sowie der Nachweis von Thromben in den letzteren.

Jadassohn findet in seinen beiden Fällen übereinstimmend eine geringe, rundzellige Infiltration, die im Papillarkörper und im Stratum subpapillare am stärksten ausgebildet ist, auch Gruppen rundlicher Zellen, aber nicht eine besondere, perifolliculäre, herdweise Anordnung wie Elsenberg. Die Kerne der fixen Bindegewebszellen sind vermehrt, die Mastzellen im Papillarkörper und um die Knäuel sehr reichlich. Die Cutis ist reich an pigmentirten Zellen, während die Keimschicht des Epithels auffallend arm an Pigment ist. Leukocyten finden sich spärlich im Epithel, dagegen reichlich Mitosen. In dem einen, älteren Falle war die Stachelschicht verdünnt. Die Hornschichtveränderungen fand Jadassohn analog wie Petrini und Babes, nämlich eine ausgesprochene Parakeratose mit Verminderung des Keratohyalins, Erhaltung der Kerne und Zerklüftung der Hornschicht in Lamellen. Dagegen war es ihm nicht möglich, bestimmte Degenerationen am Binde-

gewebe und den Gefässen, wie jene Autoren zu finden. Auch das elastische Gewebe fand er nicht abnorm reichlich.

Eigene Befunde über die reine Form der Hebra'schen Pityriasis rubra stehen mir nicht zu Gebote. Die mitgetheilten lassen es fraglos erscheinen, dass wir es mit einem an der Oberfläche der Haut gipfelnden und zu Verhornungsanomalien führenden Entzündungsprocesse, mithin mit einem trocknen Hautkatarrhe zu thun haben.

Die individuellen Eigenheiten dieses Katarrhs anderen gegenüber, welche doch klinisch genügend hervortreten, sind dagegen histologisch noch wenig aufgeklärt. Nur die mit der Zeit immer dunkler werdende Färbung der Haut findet ihre Erklärung in der ausgedehnten Pigmentirung der Cutis. Vor allem bedürfen zwei klinische Symptome der Erläuterung durch histologische Befunde: die auffallende, dauernde Hyperämie und die später eintretende Atrophie und Spannung der Haut. Es ist klar, dass Beobachtungen wie die Obliteration der oberflächlichen Gefässe durch Sklerose der Wandungen (Petrini), so wichtig sie vielleicht für die spätere Atrophie sein mögen, nur sehr wenig zum hyperämischen Charakter der Affection passen. Auch in Bezug auf die Veränderungen des collagenen, elastischen und Muskelgewebes liegen sich direkt widersprechende Angaben vor. Nur H. v. Hebra scheint in einem Falle das finale atrophische Stadium der Pityriasis rubra vor sich gehabt zu haben; aber die Entwicklung bis zu diesem bleibt auch dann noch vollständig dunkel. Auch die Natur des Zelleninfiltrates bedarf der Untersuchung mit neueren und besseren Methoden.

Literatur.

Lehrbücher: F. Hebra, H. v. Hebra, Brocq.
H. v. Hebra, Ueber Pityriasis rubra universalis. A. A. 1876. S. 508.
Brocq, Kritische und klinische Studie über Pityriasis rubra. Arch. gén. de med. 1884.
Brocq, Zur Frage von den allgemeinen, mit Röthung und Schuppung einhergehenden Exanthemen der Haut. Mon. 1889. S. 293.
Cahn, Ueber Pityriasis rubra. Diss. Würzburg. 1884.
Elsenberg, Pityriasis rubra universalis. A. A. 1887. S. 727.
Petrini, Ueber Pityriasis rubra. Int. Congress Paris.
Petrini und Babes, Dasselbe. Journ. d'Anat. et de Physiol. Bd. 26. 1890. pg. 63.
Tommasoli, Beitrag zur Histologie der Pit. rubra. Mon. 1889. S. 246. S. auch St. Mackenzie, Ueber Dermatitis exfol. univers. Mon. 1890. S. 170.
Jadassohn, Ueber die Pityriasis rubra (Hebra) und ihre Beziehungen zur Tuberkulose. A. A. 1891 und 1892.

Dermatitis exfoliativa Wilson-Brocq.

Eine mit diskreten, rothen, juckenden, später confluirenden Flecken rasch im Laufe weniger Tage über den ganzen Körper sich ausbreitende, weder Papeln noch Bläschen zeigende Erkrankung, welche von Anfang an mit beständiger, auffallend starker, grober, meist lamellöser, nicht fettiger Abschuppung einhergeht. Bald gesellt sich zu derselben completer Haarausfall und eine zum Verluste der Nägel führende Erkrankung dieser. Das Gesammtbefinden ist fast immer gestört durch verschiedene Complicationen auch innerer Organe, stets ist Fieber vorhanden. Es wird viel über Jucken und Brennen geklagt. Die Erkrankung hat einen sich über mehrere Monate hinziehenden Verlauf, endet aber meist in völlige Genesung. Dem

exfoliativen Status anderer Parakeratosen (Ekzema seborrhoicum, Psoriasis) gegenüber ist die absolute Universalität des Exanthems (es besteht kein gesunder Fleck am Körper), die rapide Ausbreitung und die Benignität differentialdiagnostisch wichtig.

Girode findet in seinem Falle die Hornschicht von variabler Dicke, die suprapapilläre Stachelschicht auf das Aeusserste verdünnt, während die interpapillären Leisten hypertrophisch und die Papillen entsprechend verlängert waren. Das Keratohyalin in der Körnerschicht ist etwas vermindert. Die kollagenen Bündel der Cutis sind verdickt und sehr dicht gelagert mit einigen eingesprengten Zügen „embryonaler" Zellen. Die Haarfollikel sind verkürzt und mit unregelmässigen Ausbuchtungen und Einschnürungen versehen, die Haare verdünnt, in den cystischen Erweiterungen verlagert und zurückgehalten Die Talgdrüsen sind äusserst atrophisch oder ganz geschwunden. Die Knäueldrüsen andererseits haben an Volumen zugenommen, ihr Lumen ist von angeschwollenen Epithelien erfüllt; die Ausführungsgänge fallen durch ihre intracutanen Schlängelungen auf und laufen zuweilen der Oberfläche eine Strecke weit parallel. Die Capillaren, besonders die Papillen, zeigen sich mit Blut überfüllt und gewöhnlich von einem Mantel „embryonaler" Zellen umgeben, ebenso die Lymphgefässe.

Vidal und Leloir, deren Ersterer schon früher die pathologische Anatomie der Erkrankung behandelt hatte, fassen ihre Resultate neuerdings in ihrem Atlas folgendermassen zusammen. Während die Epithelleisten in ihrer Form verändert, aber nicht geradezu hypertrophisch sind, ist die suprapapillare Stachelschicht konstant verdünnt; die Stachelzellen sind horizontal abgeflacht, die Körnerschicht fehlt, die basale Hornschicht bewahrt ihre Kerne, die oberen Lagen der Hornschicht sind mit nicht tingiblen Kernresten versehen und schuppen in unregelmässiger Weise ab. Die Cutis, dem Lebenden exstirpirt, ist succulent — im Gegensatz zur Pityriasis rubra — und im Papillartheil und der subpapillaren Zone beträchtlich von Rundzellen infiltrirt, zwischen denen nur noch wenige Spindelzellen sichtbar werden. Unterhalb des subpapillaren Gefässnetzes ist die zellige Infiltration viel spärlicher und begleitet nur noch die Gefässe selbst. Die kollagenen Bündel sind — im Gegensatze zum terminalen, exfoliativen, malignen Status anderer Hautkatarrhe (Ekzem, Psoriasis) — vollständig normal. Die Blutgefässe sind deutlich erweitert, bisweilen auch die Lymphspalten. Das Hypoderm ist stets normal. Die in einem Falle untersuchten peripheren Hautnerven erwiesen sich gesund — im Gegensatz zu ihrem Verhalten bei Quinquaud's Dermite aiguë grave primitive.

Die Befunde von Buchanan Baxter decken sich zum Theil mit denen der französischen Autoren, beziehen sich jedoch auf ein Material, dessen Herkunft von reinen Fällen der Wilson'schen Krankheit nicht sichergestellt ist. Auch die letztgenannte Affection von Quinquaud ist von derselben abzutrennen.

Die Angaben der französischen Autoren ergänzen sich bereits zu einem ziemlich deutlichen Krankheitsbilde, sodass die Anatomie dieser Affection schon besser bekannt ist, wie die der damit oft verwechselten

Pityriasis rubra Hebra. In Zukunft wäre die Differentialdiagnose dieser beiden Affectionen in histologischer Beziehung möglichst genau zu erforschen.

Literatur.

Lehrbücher: Wilson, Brocq, Leloir-Vidal.
E. Wilson, Dermatitis exfoliativa. Med. Times u. Gazette. 1870. p. 118.
Vidal, Pathologische Anatomie der Dermatitis exfoliativa. Bulletin Soc. méd. des hôp. 1882. 24. März.
Brocq, Kritische und klinische Studie über die Derm. exfol. generalis oder Wilsonsche Krankheit. Paris 1882.
Brocq, Notiz über d. pathologische Anatomie d. Derm. exfol. gen. Annales 1882. p. 534.
Buchanan Baxter, Bemerkungen über Derm. exfol. gen. Brit. med. Journ. 1879. 19. Juli.
Jamieson, Derm. exfol. gen. Edinb. med. Journ. 1880. p. 880.
St. Makenzie, Ueber Dermat. exfol. univers. Mon. 1890. p. 170.
Perchéron, Studie über die Dermatitis exfol. gen. These. Paris 1875.
Girode, Dermatitis exfoliativa generalisata et primitiva. Histologische Veränderungen der Haut. Annales 1888. p. 519.

Dermatitis scarlatiniformis recidivans.

(Dermatitis scarlatiniformis generalisata recidivans Vidal-Leloir, Dermatitis exfoliativa acuta benigna Brocq, Erythema desquamativum scarlatiniforme recidivans Féréol, Besnier.)

Dieser äusserlich durch einen acuten Verlauf und die Scharlachröthe dem wahren Scharlach ähnliche und daher häufig mit demselben verglichene Hautkatarrh wird von Brocq als eine acute Abart der Dermatitis exfoliativa generalisata (subacuta) Wilson-Brocq betrachtet, der sie auch unter den abschuppenden Erythrodermien am nächsten steht. Da im Beiwort scarlatiniformis sowohl die Abschuppung wie die Generalisation mit ausgedrückt ist, habe ich die oben gegebene, kürzere Bezeichnung gewählt.

Nach fieberhaften Prodromen von 2—3tägiger Dauer treten rothe Flecke auf, welche rasch zu einer universellen Röthe confluiren. Dieselbe ist getüpfelt, scharlachähnlich, befällt auch die Mundschleimhaut; jedoch besteht keine himbeerfarbene Zunge. Zuerst wird der Rumpf, besonders um die Beugeseiten der grossen Gelenke, dann erst Hals, Gesicht und Extremitäten befallen. Drei bis vier Tage später beginnt unter Absinken des Fiebers eine allgemeine, meist lamellöse, sehr starke Abschuppung, womit — nach etwa drei Wochen — der Krankheitsanfall definitiv beendigt ist. Es ist jedoch gerade für diese Affection charakteristisch, dass sie selten mit einem Anfall abschliesst; meist folgen sich in längeren Intervallen mehrere, von denen die späteren gewöhnlich milder verlaufen.

Vom Scharlach unterscheidet sich diese Affection durch den Mangel der bekannten extradermalen Symptome, die mangelnde Contagiosität, den Beginn der Röthung am Rumpfe, die lange Dauer derselben, den frühen Beginn und die Stärke der Abschuppung. Von dem „scarlatiniformen Erythem“ Hardy's durch die längere Dauer, die grössere Schwere aller Symptome und die grossblättrige Abschuppung. Von gewissen Arzneiexanthemen wird die Affection sich oft schwer unterscheiden lassen.

Suchard und ebenso Siredey fanden bei Untersuchung der Haut die Blutgefässe des Papillarkörpers erweitert, den letzteren mit „embryonalen“ Zellen infiltrirt, das Leistennetz der Oberhaut verdickt, die Papillen demgemäss verlängert, die Körnerschicht fehlend und die Horn-

schicht kernhaltig, wo Schuppenbildung bestand, mithin den Typus eines trockenen, akuten Hautkatarrhs. Wenn Petrini umgekehrt eine breite Lage von Körnerzellen findet und damit einen Gegensatz zur Psoriasis und zum Ekzem konstatiren zu müssen glaubt, so befindet er sich im Irrthum. Die beiden Befunde widerstreiten sich nicht, sondern ergänzen sich (s. darüber das Kapitel: Psoriasis). Petrini hat ein späteres Stadium (der Abschuppung) excidirt, welches unter der neuen Hornschicht zuerst eine breitere Körnerschicht aufweisen muss. Die beigegebene Abbildung zeigt denn auch deutlich die alte, zur Schuppe gewordene blätterige und die junge Hornschicht von basalem Typus.

Literatur.

Lehrbücher: Besnier-Doyon, Brocq, Vidal-Leloir, Hillairet-Gaucher.
Féréol, Pseudo-exanthème scarlatiniforme récidivant. Bull. Soc. med. des hôp. 1876. pg. 30.
Brocq, Beobachtung über einen Fall von Erythème scarlatiniforme desquamatif recidivant. Annales. 1883. pg. 332.
Suchard, in Hillairet-Gaucher. 1885.
Siredey, in Hallopeau-Tuffier, Notiz über einen Fall von Erythema scarlatiniforme während eines akuten Gelenkrheumatismus. Bullet. Soc. med. des hôp. 1882.
Petrini, Ueber Pityriasis rubra, das recidivirende, scharlachförmige Erythem und die Dermatitis exfoliativa generalisata primitiva. Int. Congress. Paris. 1889.

Darier's Dermatose.
(Psorospermosis follicularis vegetans.)

Eine besonders am Rumpfe, an den am meisten schwitzenden und fettigen Partien, vorderer und hinterer Schweissrinne, Hals, Achselhöhlen, Inguinalgegend, in minderem Grade im Gesicht und an den Extremitäten, hier besonders am Handrücken lokalisirte, äusserst chronisch verlaufende Dermatose. Die elementare Efflorescenz besteht aus einer schmutzig gelbgrauen oder braunen Kruste, die erhaben, zuweilen einem Hauthörnchen ähnlich und schwer, aber ohne Blutung zu entfernen ist. Dabei hebt man einen weissgelblichen, weicheren Fortsatz mit ab, der zuweilen, aber nicht immer einer erweiterten Follikelmündung entspricht. Diese Efflorescenzen confluiren an den Prädilectionsstellen zu schmutzig braunen, fettigen Krusten, die nur mit Gewalt zu entfernen sind und nach deren Abhebung eine rothe, nässende, mit Vertiefungen versehene Fläche zurückbleibt. Bei sehr langem Bestande (Darier's zweiter Fall: Inguinalgegend) nehmen die Elemente den Charakter von grösseren Knoten an, die mit kraterförmigen Oeffnungen bedeckt sind und zu rothen, nässenden, mit übelriechendem Sekret bedeckten Geschwülsten zusammenfliessen. Stets betheiligen sich die Nägel durch Proliferation der subungualen Hornschicht am Processe.

Darier hat das grosse Verdienst, diese eigenthümliche Krankheit klinisch und zugleich histologisch in die Wissenschaft eingeführt zu haben. An seine Deutung der von den späteren Autoren der Hauptsache nach bestätigten histologischen Befunde knüpfte sich aber sofort eine lebhafte Debatte, da Darier, wie seine Benennung der Krankheit besagt, gewisse Bestandtheile der Läsionen für Psorospermien erklärt hatte.

Das Thatsächliche an Darier's histologischen Befunden ist das Folgende: Es handelt sich um eine oberflächliche Entzündung, welche hauptsächlich den oberen Theil der Follikel ergreift und von hier aus-

gehend auch die interfolliculären Abschnitte der Haut, während die unteren Follikelabschnitte intakt bleiben. Die Follikelmündung ist trichterförmig erweitert und von Hornzellen und eigenthümlichen Körpern erfüllt. Diese Trichter werden von einer besonders stark ausgebildeten Körnerschicht umgeben und von einer unregelmässig in die Cutis vorspringenden Stachelschicht, deren Zellen ihre regelmässige Anordnung verloren haben, vielfach auseinanderweichen, sodass unregelmässige Spalten und Lücken zwischen ihnen auftreten. In dieser Stachel- und Körnerschicht liegen nun eigenthümliche »runde Körper«, annähernd von der Grösse der Epithelien, mit körnigem Protoplasma, gut begrenztem Kern und doppelt conturirter Membran. Diese Körper sitzen in Ausbuchtungen, aus denen sie leicht ausfallen und wie es scheint, in Ausbuchtungen der Stachelzellen selber. Ihre Tingibilitätsverhältsverhältnisse sind ungleich, eine specifische Färbung für sie zu finden gelang Darier nicht. Beim Aufsteigen in die Hornschicht verändern sich die Körper derart, dass ihr Umfang geringer, ihr Kern weniger deutlich und weniger tingibel wird und die Membran ganz verschwindet. Auf diese Weise in runde oder ovale, stark lichtbrechende „Körner" verwandelt, bilden sie einen Hauptbestandtheil des im Trichter liegenden Hornpfropfens. Dieselben Elemente finden sich an der Oberhaut und den Krusten zwischen den Follikeln.

Zupfpräparate fertigt Darier von den verhornten Krusten und Pfröpfen an, indem er sie mit Kalilauge (40 pCt.), Ammoniak (10 pCt.) oder doppelt chromsaurem Ammoniak (2 pCt.) macerirt; die unverhornten Massen aus der Tiefe nach Abhebung der Krusten ergeben sofort oder in Jodserum untersucht die „runden Körper" und man findet, dass sie oft frei, doch auch in Epithelien eingeschlossen vorkommen. Die „Körner" der Hornpfropfen hingegen konnten nicht intracellulär angetroffen werden.

Die Hypertrophie zu grösseren Knoten in der Inguinalgegend entsteht durch eine massige Epithelwucherung nach Art eines „Papilloms", in welcher ebenfalls „runde Körper" zu finden sind.

Aus dem Fehlen der Verbindungsfäden, aus der lichtbrechenden Membran, der Art des Kernes und dem intracellularen Sitz schliesst Darier, dass es sich bei den „runden Körpern" nicht um degenerirende Epithelien handeln könne; andererseits haben Malassez und Balbiani die Aehnlichkeit der „runden Körper" mit gewissen Coccidien anerkannt. Deshalb leitet Darier die sonstigen Erscheinungen der Krankheit, die Keratose, Akanthose und oberflächliche Entzündung von dem Eindringen der „runden Körper", d. i. nach seiner Ansicht von der Infection mit Psorospermien ab.

Buzzi beschreibt von Zupfpräparaten die „Körner" Darier's als grünlich glänzende Körperchen, die $^1/_4$—$^1/_2$ der Hornzellengrösse erreichen, einen matten kernähnlichen Körper im Innern, oft umgeben von einem schmalen hellen Hof oder feinen Körnchen, oder statt dessen unregelmässig vertheilte hellglänzende Kügelchen enthalten und in Ausbuchtungen der Hornzellen eingepasst, aber frei und zwar einzeln oder in Häufchen beisammen liegen. Die Darier'schen „runden Körper"

sind doppelt so gross wie die „Körner", von einer deutlichen, hyalinen, doppelt conturirten Membran umgeben, von einer äusserst feinkörnigen Substanz erfüllt, die sich von dem central liegenden glänzenden Kern durch einen hellen Hof des letzteren abhebt. Sie liegen intracellulär oder extracellulär; letztere sind Uebergangsgebilde zu den „Körnern". Die intracellulären Gebilde liegen zuweilen zu zwei in einer Epithelzelle. Die Epithelien sind durch den Einschluss der Gebilde im Uebrigen nicht verändert.

Schnittpräparate haben Buzzi ergeben, dass die Hornpflöcke nicht vorzugsweise in den Follikelmündungen lokalisirt sind, sondern besonders häufig an Stelle der Schweissporen und dann werden dieselben durch den Pflock verschlossen und cystisch erweitert. In diesen in der Höhe der basalen Hornschicht sitzenden Cysten befindet sich eine körnige Substanz und neben Zellentrümmern auch coccidienähnliche Gebilde. Buzzi fand wie Darier Drüsen und Hautfollikel im Uebrigen normal, in der Cutis eine entzündliche Zelleninfiltration, besonders im Papillarkörper, schwächer nach abwärts, den Gefässen entlang, häufig Pigment einschliessend. Stark pigmentirt war sodann das Epithel in der nächsten Umgebung der Efflorescenzen.

Als ganz specifisch für die Darier'sche Dermatose erklärt Buzzi die Lücken, welche sich im untersten Theile der Stachelschicht unterhalb der Hornpflöcke konstant vorfinden und auf die Boeck zuerst aufmerksam machte. Während die Papillen seitlich von den Pflöcken verlängert und verschmälert sind, besitzt unterhalb derselben ein Theil eine kurze, abgerundete Gestalt und ist nur von einer einzigen Schicht von Stachelzellen bedeckt, während andere sich hoch in die Stachelschicht hinauf erstrecken und den organischen Zusammenhang mit derselben vermitteln. Zwischen den Papillen ersterer Art und der darüber liegenden Stachelschicht befinden sich jene sehr unregelmässigen Lücken und Höhlenbildungen, welche Buzzi als eine Art abortiver entzündlicher Blasen auffasst, deren Umsichgreifen durch den Druck des darüber sitzenden Hornpflockes Einhalt gethan ist. In der Nachbarschaft der Lücken sind die bis dahin durchaus normalen Stachelzellen gelockert, ihres Stachelpanzers verlustig, ungeordnet und fallen zum Theil, ganz ausser Connex gerathen, in die Lücken hinein. Ihre Kerne verlieren die Tingibilität, ihr Protoplasma wird glänzend und hyalin. Diese epithelialen Schollen hält Buzzi für die Vorläufer der späteren „Körner" Darier's. Ausser denselben finden sich noch Leukocyten in den Lücken.

Die „runden Körper" Darier's bilden sich in sehr grossen, 3—6fach die normale Grösse aufweisenden Epithelien („Wirthszellen"), denen stets der Kern fehlt und ebenso der Stachelpanzer und die sich durch eigenthümlichen Glanz auszeichnen. Die umliegenden Epithelien ordnen sich zwiebelschalenartig um diese Zellen, welche von den hier noch sehr grossen, coccidienähnlichen Körpern grösstentheils ausgefüllt sind. In letzteren finden sich, wie auch schon Darier wusste, Körner von der Tingibilität der Keratohyalinkörner, wenn die umliegenden Stachelzellen noch kein Keratohyalin aufweisen. Die runden Körper

sind mithin einer verfrühten Verhornung unterworfen. Dadurch werden dieselben innerhalb der Körnerschicht, die zur Seite des Hornpfropfes mächtig, unter demselben gering ausgebildet und unregelmässig ist oder fehlt, den Körnerzellen selbst sehr ähnlich und nur durch die lichtbrechende Kapsel unterscheidbar.

In der basalen Hornschicht ist entsprechend dem Keratohyalingehalt das Eleidin stellenweise stark angehäuft, stellenweise fehlend. Die „runden Körper" sind hier noch zahlreicher als in der Körnerschicht und liegen peripher innerhalb der Zellenmäntel grosser Hornzellen. Die „Körner" finden sich hier in Haufen zusammengeballt, extracellulär. In diesem Hornpflock selber sind ebenfalls auf Schnitten Zellen mit coccidienähnlichem Inhalt zu finden. „Körner" sind mit Haufen von (Leukocyten?)-Kernen, zuweilen etagenweise über einander eingesprengt und vorzugsweise an den Stellen, welche über stark degenerirten, hyalinen Partien der Stachelschicht liegen.

Buzzi, dessen Kultivirungsversuche ebenso negativ ausfielen wie die Darier's, erklärt die extracellulären „Körner" für entartete Stachelzellen, die intracellulären „runden Körper" für das Resultat endogener Zellenbildung, beide Gebilde haben nach ihm mit Coccidien nichts zu thun.

Ich habe, da die Befunde aller Autoren sich im Grossen und Ganzen, was das Thatsächliche betrifft, decken, die beiden ausführlichsten Schilderungen, welche zugleich in der Deutung weit auseinander gehen, an die Spitze gestellt und will nun noch aus den Darstellungen der Uebrigen einige Details hinzufügen, um das Bild zu vollenden. Bowen, welcher die Fälle von White mikroskopisch untersuchte, konnte sich nicht von der Coccidiennatur der fraglichen Gebilde überzeugen und machte schon auf ihren Gehalt an Keratohyalin als ein Zeichen epithelialer Abkunft aufmerksam. Lustgarten dagegen schloss sich Darier in der Deutung an, betonte jedoch die extrafolliculäre Entstehung eines grossen Theiles der Hornpflöcke, worin ihm alle weiteren Untersucher beistimmten. Boeck hinwieder, dem wir auch eine sehr sorgfältige Untersuchung mehrerer Fälle verdanken, erklärt die „runden Körper" sehr bestimmt für frühzeitig verhornte Stachelzellen und die „Körner" wahrscheinlich ebenfalls für degenerirte Stachelzellen; er sieht auch zwischen beiden nur graduelle Unterschiede. Dagegen setzt Boeck sich mit allen anderen Untersuchern durch die Behauptung in Widerspruch, dass nur extracelluläre Bildungen vorkommen, dass die scheinbare Encystirung theils durch Eingedrücktsein in die Ausbuchtungen von Epithelien, theils durch die schalenförmige Abplattung benachbarter Epithelien vorgetäuscht werde. Nach ihm entspricht der hellere Raum um die „runden Körper" nicht dem Protoplasma einer Wirthszelle (Darier, Buzzi) sondern der dicken verhornten Membran derselben Epithelzelle, deren Kern den Kern des fraglichen Gebildes (Darier: Coccidie; Buzzi: endogene Epithelzelle) darstellt. Für Boeck ist also der „runde Körper" und seine ihn zunächst umgebende Hülle eine Einheit, für jene Autoren ein Complex zweier Elemente. Die „Lakunen"-bildung in der Tiefe der proliferirenden Stachelschicht

fasst Boeck nicht wie Buzzi als eine verkümmerte Blasenbildung auf, sondern als ein Auseinanderweichen, als eine Folge der Degeneration der Epithelien und speciell ihres Stachelverlustes*), da sie schon in den peripheren Theilen der allerkleinsten Papeln angedeutet ist, wo das Epithel im ganzen noch keine bedeutenden Veränderungen zeigt.

Durch liebenswürdige Vermittelung der Autoren kam ich in den Besitz von Schnitten dreier der beschriebenen Fälle, je eines Falles von Darier, Lustgarten und Buzzi-Miethke und hatte dadurch vollauf Gelegenheit, die Richtigkeit der meisten Angaben derselben zu prüfen und zu bestätigen. In Bezug auf die Deutung der fraglichen Gebilde, speciell der „runden Körper", muss ich mich der Hauptsache nach Boeck anschliessen. Ich glaube, es kann kein Zweifel darüber bestehen, dass dieselben hyalin entartete Epithelien darstellen. Auch der scheinbaren Eigenthümlichkeit und Specificität werden diese Bilder entkleidet, wenn man sie mit hyalinen Epithelien anderer Dermatosen vergleicht. Bei gewissen Carcinomen findet man theils ganz dieselben, theils noch viel auffallendere Resultate der hyalinen Entartung der Epithelien (Cysten, Doppelcysten), bei den Lichenformen, beim Ulerythema centrifugum, bei Formen von Pityriasis rubra Gebilde, die ganz den kleinen „Körnern" gleichen (s. die betr. Kapitel). Wie bei den Carcinomen fasse ich den äusseren, soliden, breiten, glasigen Ring als hyalin gequollenes Ectoplasma, den inneren, schmalen, doppelt conturirten als Endoplasma auf, welches bei einigen Epithelien nur comprimirt, bei anderen auch hyalin (acidophil) degenerirt ist. Zwischen diesem Endoplasma und dem zunächst wohlerhaltenen Kern häuft sich naturgemäss das Keratohyalin an, bis es in den höheren, verhornenden Schichten verschwindet. Die hyaline Degeneration des Ectoplasmas führt zum Schwunde des Stachelpanzers und zur gegenseitigen Lösung der Epithelien und dadurch zur Spaltenbildung, die eine so grosse Rolle bei Darier's Dermatose spielt. In dieser Neigung zur Individualisirung der hyalin degenerirenden Epithelien liegt aber auch der Grund, dass hier die schwanzartigen Fortsätze (hyalin degenerirende Verbindungsfäden) nicht vorkommen, welche dieselbe Degeneration bei den Carcinomepithelien auszeichnet. Nur hier und da ist die communicirende Ectofilarmasse zweier benachbarter Epithelien in Zusammenhang hyalin entartet und dann umfasst der entstehende Ring zwei Darier'sche Körperchen, d. h. zwei Kerne, die einzeln von ihrem Endoplasma schalenartig umhüllt sind. Ergreift die hyaline Degeneration aber ganz junge Epithelien, bei denen noch keine Scheidung in Ecto- und Endoplasma eingetreten ist, so entstehen einfache, kleine, hyaline Klumpen mit mehr oder weniger gut erhaltenem Kern**); dieses ist, so viel ich sehe, die Entstehung der Darier'schen „Körner". Ich glaube also nicht, dass die „runden Körper" sich in der Hornschicht zum Theil in Körner umwandeln; aber ich sehe auch Uebergänge zwischen beiden

*) Hier würde einmal der Auspitz'sche Name: akantholytische Blasenbildung ganz gut herpassen.

**) Möglicherweise sind einzelne „Körner" auch hyalin degenerirte Leukocyten; doch entspricht der Kernrest meistens einem Epithelkern.

Formen. Die hyaline Degeneration ergreift eben theils jüngere, theils ältere Stachelzellen, die ebenso allmälig in einander übergehen, wie die Resultate ihrer Degeneration. Wie stets, so ergreift auch hier die hyaline Degeneration verhältnissmässig spät den Kern, ja in einigen „runden Körpern" der tieferen Stachelschicht finden sich sogar 2—4 Epithelkerne, so dass diese kernerfüllten blasigen Zellen eine gewisse Aehnlichkeit gewinnen mit den ebenfalls kernerfüllten, aber weicheren und akut entstehenden blasigen Zellen der ballonnirenden Degeneration (Zoster, Varicellen). Mit Boeck glaube ich mithin, das Vorkommen endo-epithelialer Gebilde ausschliessen zu können; die Darier'schen Körper sind alle aus ganzen, einzelne sogar aus zwei benachbarten Epithelien hervorgegangen.

Die zellige Infiltration der Cutis fand ich auch im ganzen gering; ich konnte an einzelnen Stellen Herde von Plasmazellen nachweisen. Leukocyten finden sich auch hier auffallend wenige.

Krösing hat neuerdings aus Eichhoff's Klinik einen Fall von Darier'scher Dermatose beschrieben und mir ebenfalls Präparate seines Falles gesandt. Ich habe den Fall bei der vorstehenden Schilderung fortlassen zu müssen geglaubt, da sowohl das klinische wie das histologische Bild erhebliche Abweichungen von dem echten Typus der Darier'schen Dermatose aufweist und die Hineinziehung dieses Falles das Bild trüben würde. Speciell ist die entzündliche Infiltration hier sehr bedeutend und die Spaltenbildung im Epithel minimal oder fehlend. Die hyaline Degeneration der Epithelien findet sich wohl auch, aber nicht entfernt in dem auffallenden Grade und mit den begleitenden Umständen, wie bei den geschilderten, echten Fällen. Die Schnitte ähneln viel mehr einer lichenösen Erkrankung als der Darier'schen; nach dem völlig übereinstimmenden Bilde der drei mir vorliegenden echten Fälle glaube ich das bestimmt behaupten zu können. Man wird in Zukunft vorsichtigerweise nicht alle mit hyaliner Epitheldegeneration einhergehenden Parakeratosen auf Grund der letzteren der Darier'schen Dermatose zuweisen dürfen.

Literatur.

Darier, Pathol.-anatom. Untersuchungen der Psorospermosis follicularis vegetans. Annales 1888. Juli.

White, Ein Fall von Keratosis (Ichthyosis) follicularis. Journ. of cut. 1889. Juni

Boeck, Vier Fälle von Darier'scher Krankheit. A. A. 1891. S. 857.

White, Keratosis follicularis, ein zweiter Fall. Journ. of cut. 1890. Jan.

Bowen, Keratosis follicularis. The Boston Med. u. Surg. Journ. 1891. Jan.

Buzzi u. Miethke, Ueber die Darier'sche Dermatose. Mon. 1891. Bd. XII. S. 9.

Lustgarten, On Psorospermosis follicularis. Journ. of cut. 1891. Jan.

Darier, Zwei Fälle von Psorospermosis follicularis vegetans. Int. Atlas. 1893. Heft 8. No. 23. 24.

Schweninger und Buzzi, Zwei Fälle von Darier'scher Dermatose. Intern. Atlas. 1893. Heft 8. No. 25.

Krösing, Beiträge zur Kenntniss der Darier'schen Dermatose. Mon. 1892. Bd. 15. S. 488.

Keratosis follicularis contagiosa Brooke.

Eine bei Kindern sich contagiös verbreitende, bei Erwachsenen sporadisch auftretende Verhornungsanomalie, welche besonders an den Streckseiten der Extremitäten, dem Nacken und Rumpf, aber auch am Gesicht, den Beugeseiten und Nates auftritt und von der einen Region unter langsamer Abheilung zur anderen fortschreitet. An den betreffenden Stellen wird zuerst eine allgemeine Verdickung der Hornschicht sichtbar, kenntlich an dem Gröberwerden der Oberhautfurchen. Innerhalb dieser polygonalen Felder treten mehrere schwarze Punkte auf, von denen gewöhnlich einer sich auf Kosten der anderen zu einem dunklen, aus der Follikelmündung emporragenden Zapfen oder Stachel ausbildet. Zugleich nimmt das befallene Hautgebiet eine schmutziggelbe Farbe an. Die comedoähnlichen Hornpfröpfe schwellen zu unentzündlichen, braun gefärbten, grösseren Papeln an, aus deren Spitze eventuell noch die Hornstacheln gerade oder gebogen herausragen. Die Höhe der Stacheln ist nach den Hautgegenden verschieden und nicht abhängig von der Grösse der Papeln; am längsten sind sie am Halse und der hinteren Axillarfurche, während auf Armen und Beinen die ziemlich grossen Papeln nur comedoähnliche Pfröpfe tragen. Die exquisit trockne, fettlose Affection heilt nach einiger Zeit spontan oder unter milder Behandlung.

Zu dieser Affection gehört wohl sicher der Fall von Morrow (Keratosis follicularis) bei einem jungen Seemann, dagegen nicht der Fall von White (Keratosis s. Ichthyosis follicularis; Journ. of cut. 1889. No. 6). Wahrscheinlich sind hier anzureihen die mehr lokalisirten Formen von sogen. Acne sebacée corné Hardy des Gesichtes, Nackens, Rückens und Gesässes, obgleich die histologische Beschreibung derselben von Leloir und Vidal nicht vollkommen mit der von Brooke stimmt, welche ich nach mir gütigst zum Studium überlassenen Präparaten vollkommen bestätigen kann.

Wie Brooke angibt, ist die Hyperkeratose eine allgemeinere, nicht auf die Follikel allein beschränkte. Sie findet sich stets in deren Umgebung flächenhaft verbreitet und steigt ebenso wie in die Follikel eine Strecke weit in die Schweissporen hinab, ohne hier zur Aufstapelung von Hornmassen zu führen. Die pathologischen Veränderungen an den Follikeln sind wieder mannichfaltiger, als der klinische Anblick vermuthen lässt. Man kann im grossen und ganzen zwei Gruppen von Veränderungen unterscheiden: 1. einfache Retentionserscheinungen und 2. Bildung von Hornstacheln an Stelle der Follikel. Die Retentionserscheinungen entstehen durch Verschluss der Follikel mit fester Hornschicht und bestehen in der Bildung von comedoähnlichen Cysten oder nur in Deformationen des Haares und der ganzen Follikel. Wo es zur Entstehung von Horncysten kommt, hat sich die Hyperkeratose des Deckepithels auf die Stachelschicht des Follikels fortgesetzt. Zunächst füllt sich der obere Theil des Follikels mehr und mehr mit vertikal gerichteten Hornmassen und wird in einen ovalen, später kugelrunden Hornkörper verwandelt, welcher nur von einem schmalen Saume von Stachelzellen eingefasst wird. Von den Comedonen der Akne unterscheiden sich diese Horncysten einmal dadurch, dass sie von anfang an auch an der Basis von Hornlamellen abgeschlossen werden und sodann durch den Mangel an Talgzellen. Dagegen schliessen sie auch ein Haar ein — für den Einschluss mehrerer Haare ist offenbar die Dauer dieser subakut verlaufenden Affection zu gering. Die Talgdrüsen atrophiren bei diesem Process oder sind wohlerhalten am Grunde der Horncyste neben dem Rest des Haarbalges anzutreffen. Anstatt

des oberen Balgtheiles allein befällt die Hyperkeratose und cystöse Umwandelung in einzelnen Fällen auch den ganzen Haarbalg. Dann wird der Rest des Haarbalges und die Talgdrüse vollständig in die Cystenwand einbezogen und der frühere Follikel stellt eine grosse, unter der Oberfläche gelegene Hornperle dar.

In anderen Fällen beschränkt sich die Hyperkeratose auf den Follikelausgang und bringt durch Retention der Haare und spiralige Drehungen zunächst an diesen, dann auch an den ganzen Follikeln ähnliche Erscheinungen hervor wie bei der Ichthyosis und Keratosis pilaris. Entweder das Haar beschreibt in der ausweichenden Stachelschicht des Haarbalges spiralig gekrümmte Gänge oder der Balg folgt in schwächeren spiraligen Windungen denen des Haares, sodass der sachgemäss geführte, senkrechte Schnitt in der Haarrichtung von jenem doch nur eine Reihenfolge von Anschnitten zeigt, in deren jedem das Haar eine andere Richtung aufweist. Dabei ist die Stachelschicht des Haarbalges öfter etwas verdickt. Ist die Hyperkeratose eine sehr oberflächliche, so gelangt das Haar auch wohl in gerader Richtung bis an den Follikelausgang und beschreibt erst hier eine Reihe von flachen, grossen Spiralwindungen, sodass ein Bild ähnlich der Hyperkeratosis suprafollicularis entsteht.

Die bisher genannten Veränderungen haben ein rein mikroskopisches Interesse, da sie an der Oberfläche nicht sichtbar werden. Ihr Vorhandensein beweist nur, dass diese rasch und intensiv um sich greifende Hyperkeratose alle folliculären Veränderungen von der Akne bis zum sog. Lichen pilaris nachahmen kann, welche die chronischer verlaufenden Keratonosen einzeln in reinerer Ausprägung aufweisen.

Für uns interessanter sind diejenigen Folgen der Hyperkeratose, welche klinisch wahrnehmbar werden und dieser Affection ihr besonderes Gepräge aufdrücken, die Bildung der Hornstacheln. In diesen Fällen ist der Follikel nicht verschlossen; die Hyperkeratose ergreift so früh das Epithel des Follikels und erzeugt hier ein so energisches Hornwachsthum, dass dasselbe von der ebenfalls aber weniger stark verdickten Hornschicht der Oberfläche nicht zurückgehalten werden kann. Auch in diesem Falle entstehen etwas verschiedene Formen, je nachdem die Hyperkeratose nur den oberen Theil des Follikels oder diesen ganz bis an sein unteres Ende ergreift. Im letzteren, einfacheren Falle werden fortdauernd neue Hornlamellen zwischen Haar und Stachelschicht des Follikels eingeschoben und zwar in nach unten abnehmendem Grade. Der Follikel ist trichterförmig erweitert, am unteren Ende spitz zulaufend, während er an seiner Mündung weit klafft. Das Haar verläuft noch in der mittleren Achse und ist von einer Menge schmaler, nach unten spitz zulaufender Horntüten concentrisch umgeben. Mit diesen tritt es allmählich über die Oberfläche der Haut hervor und bildet hier die eine stumpfe und kurze Form der Hornstacheln. Bei dieser kann das allerunterste Ende des Balges und die Talgdrüse noch erhalten oder auch verkümmert sein.

Häufiger und für die Brooke'sche Affection mehr charakteristisch ist es, wenn die Hyperkeratose bei offenem Follikel sich auf dessen

oberen Theil beschränkt. Dann wird dieser alsbald cylindrisch oder becherförmig ausgedehnt. Manchmal sieht man noch einen kurzen unteren Balgtheil an demselben hängen. Aber meistens ist die Breitenausdehnung des oberen Follikeltheiles so gross, dass der ganze untere Balgabschnitt in denselben einbezogen wird. Man hat dann einen nach oben offenen, nach unten halbkugelig abgeschlossenen und nur wenig tief in die Cutis hineinragenden Hornkörper vor sich, der mehr an eine einfache, verhornte Epithelleiste als an einen verhornten Follikel denken lassen würde, wenn nicht oben in der Achse desselben noch das zugehörige Haar sichtbar wäre. Indem die diesen Hornkörper umgebende flache Schale von Stachelzellen weiter rasch verhornende Massen producirt, erhebt sich auch hier allmälig ein Hornkörper über das Hautniveau, der aus lauter ineinandersitzenden Näpfen oder Bechern von Horn zu bestehen scheint. Die obersten Hornbecher sind die ältesten und kleinsten, die untersten die jüngsten und grössten, da die Matrix derselben sich noch beständig in die Breite etwas ausdehnt. So erhalten die emporsteigenden Hornsäulen eine nach oben spitz zulaufende, stachelförmige Gestalt. Auf diese Weise entstehen die langen, dünnen Hornstacheln. Nur selten sind dieselben im mikroskopischen Bilde ganz isolirt; meistens sind sie von kleinen, makroskopisch nicht wahrnehmbaren Horneinsenkungen umgeben und fast regelmässig befindet sich ihnen zur Seite ein oder ein paar noch wohlerhaltener Follikel, welche die oben beschriebenen Retentionserscheinungen zeigen.

Aus diesen Befunden ergiebt sich die Deutung des klinischen Verhaltens ganz von selbst. Anfangs sind nur schwarze Punkte sichtbar: die verschlossenen Follikelmündungen einer Gruppe von 2 oder 3 einen Haarkreis bildenden Follikeln. Sodann wird die Hyperkeratose in einem Follikel so stark, dass die Decke gesprengt und an dieser Stelle ein breiterer, tief wurzelnder, aber kürzerer Hornzapfen oder ein schmälerer, oberflächlich eingesenkter, aber dafür um so längerer Hornstachel erzeugt wird. Unterdessen bewirkt an den nachbarlichen Follikeln die Retention die beschriebenen Deformationen.

Die Hornsubstanz selbst ist sehr homogen und zum grössten Theile kernlos, nämlich überall dort, wo sie von der Stachelschicht durch eine breite Körnerschicht getrennt wird. Am Grunde der Hornstacheln schwindet unter dem Drucke des Hornkörpers vielerwärts das Keratohyalin und dementsprechend erhalten sich die Kerne. Aber auch sonst tritt an manchen Stellen des Hornes eine Schweissung auf, wobei wieder tingible Kernreste nachweisbar werden. Hyaline Degeneration und coccidienähnliche Körper finden sich dagegen nirgends vor, wie auch sonst gar keine Aehnlichkeit mit Darier's Krankheit besteht.

Die Cutis zeigt in der Umgebung der befallenen Follikel, aber auch sonst im Papillarkörper Zeichen einer leichten Entzündung, viele Gefässe sind von zahlreichen neuen Zellen umgeben und in der Umgebung der Follikel sind hier und da Herde von neugebildeten Zellen nachweisbar, an denen sogar die elastischen Fasern verschwunden sind. Zudem sind die papillaren und subpapillaren Gefässe fast durchweg erweitert.

In der Annahme einer leichten, oberflächlichen, aber wesentlichen Entzündung bei dieser Krankheit, nicht mehr und nicht minder als bei vielen trocknen Hautkatarrhen — weiche ich von Brooke etwas ab. Wäre dieselbe nicht vorhanden, so müsste die Affection zu den Keratomen gestellt werden. Trotz des Befallenseins der Follikel gehört die Krankheit aber ihrem ganzen Charakter nach zu den oberflächlichen Entzündungen, den Hautkatarrhen, und ich stelle sie daher nicht zur Akne, sondern zur Ichthyosis und Keratosis pilaris.

Ausser diesem Falle hatte ich noch Gelegenheit, eine der Leiche eines Erwachsenen entnommene, mehr lokalisirte Keratosis follicularis zu untersuchen. Ich fand genau dieselben Veränderungen, wie in dem soeben beschriebenen Falle, nur in geringerem Grade ausgeprägt. Es fand sich eine allgemeine Hyperkeratose und leichte Akanthose des Deckepithels der betreffenden Stellen und als Folgezustände Retentionserscheinungen an den Follikeln und Bildung von folliculären Hornpfröpfen. Die letzteren hatten den Habitus der aus Horntüten gebildeten, kurzen, dicken Zapfen, während dünne Stacheln fehlten. Diesem Falle ähnlich scheint der von Robinson untersuchte Fall von Morrow gewesen zu sein.

Literatur.

Lehrbücher: Cazenave, Hardy, Vidal und Leloir.
Leloir und Vidal, Anatomische Untersuchungen über Akne. Compt. rend. Soc. de Biol. 1882. April.
Morrow (Robinson), Keratosis follicularis. Journ. of cut. 1886. S. 257.
Brooke, Keratosis follicularis contagiosa. Int. Atlas. 1892. H. 7. Taf. 22.

Parakeratosis scutularis.

Eine sehr seltene, bisher nur einmal betrachtete Affection, welche durch eine Anomalie der Verhornung charakterisirt ist, die den Körper herdweise befällt und mit oberflächlichen Entzündungserscheinungen kombinirt ist. Innerhalb dieser gelbbräunlich, an den Unterschenkeln livid roth gefärbten, markstück- bis thalergrossen und noch grösseren Flecke ergreift die Krankheit vorzugsweise die Follikel und erzeugt hier Hornkegel, welche denen bei Pityriasis rubra pilaris nicht unähnlich sind, zuerst gelbroth aussehen, dann eine kreideweisse Farbe annehmen. Diese mörteltropfenartigen Kegel verschmelzen mit interfolliculären Schuppen zu ganz eigenthümlichen, grossen, buckligen, gelblichweissen Schildern, die zu einem oder mehreren in der Mitte der bräunlich gefärbten Herde aufsitzen. Nach Aufhebung des Randes sind sie leicht abhebbar und erweisen sich als hohl und an der Innenseite mit einer grossen Menge regelmässig gestellter, dornartiger Hornkegel besetzt, welche vom Rande nach der Mitte hin an Grösse zunehmen und die aus den Follikeln der Stelle herausgezogenen Hornkegel darstellen. Am Kopfe werden die Haare bündelweise durch zolllange, gelbweisse, wachsartige Hornmanschetten eingeschlossen, welche in ihrer Gesammtheit zu einer dem Kopfe dicht anliegenden gelbweissen Kappe verschmelzen.

Die anatomische Untersuchung dieser Affection erstreckt sich bis jetzt nur auf die der auffallendsten, sekundären Krankheitsprodukte, der Hornschilder. Dieselben zeigen mit keinen sonst bekannten Schuppenformen Aehnlichkeit. Ihre Hohlform entsteht, wie schon das

klinische Symptom der Zusammenziehung der Haut nach ihrer Abhebung lehrt, dadurch, dass der äussere Rand bei seiner Ausbreitung Widerstand findet, während die inneren Theile fortwährend in der Fläche wachsen. Diese Flächenausdehnung beruht grösstentheils auf der Hornproduktion der Follikelmündungen, durch welche zunächst nach aussen sich stark verbreitende, einzelne Hornkegel entstehen, die sich über das Hautniveau erheben und sodann mit ihren breiten Grundflächen verschmelzen. An den interfolliculären Partien wird relativ wenig Hornsubstanz gebildet, und so wächst die Schuppe als eine relativ dünne, immer hohler werdende und bucklig in die Höhe getriebene, aussen terrassenförmige Absätze zeigende Schale heran, die auf den isolirten Hornkegeln der Follikel wie auf Säulen ruht. Innerhalb der letzteren geht eine regelmässige Absetzung der Haare vor sich, die öfters in ihrem Kaliber ungleich sind. Dieser Umstand spricht dafür, dass erstens die Follikel in der Tiefe nicht von der Parakeratose befallen werden und sogar während des entzündlichen Processes an Kaliber zunehmen. Damit stimmt auch der Umstand, dass die Kopfhaare wohl grau und trocken, aber trotz der Umwachsung mit Hornschildern nicht spärlicher geworden sind.

Die Untersuchung der Schuppen auf Pilze hatte s. Zt. ein negatives Resultat, was nur insofern eine Bedeutung beansprucht, als die gröberen, bekannten Hyphomyceten (Trichophyton-, Favusarten etc.) sicher fehlten.

Literatur.

Unna, Parakeratosis scutularis. Int. Atlas. 1890. Heft 3. No. 8.

Keratosis suprafollicularis (alba et rubra).

Die unter dem alten Bazin'schen Namen „Lichen pilaris“ allbekannte, reibeisenähnliche Anhäufung von Hornkegeln an den Follikelmündungen auf den Streckseiten der Extremitäten ist ein lehrreiches Beispiel, wie die klinische Beobachtung ohne Unterstützung der anatomischen Untersuchung selbst bei den einfachsten Dingen oft rathlos umherirrt. Während die Affection nach Neumann „eigentlich keine Krankheit“ ist, betrachtet sie die Mehrzahl der Autoren doch als solche. Unter diesen sehen die Mehrzahl in ihr eine epidermoidale Hypertrophie entweder sui generis, wie Duhring, Mc. Call Anderson, oder eine der Ichthyosis ähnliche, wie Auspitz, oder direkt eine und zwar die leichteste Form der Ichthyosis, wie Kaposi. In neuerer Zeit gewinnt aber — und mit Recht — die schon früher öfter geäusserte Ansicht mehr Anhänger, dass es sich auch bei dieser meist unentzündlich aussehenden Affection doch auch um eine chronische Entzündung handelt, die an den Follikelausgängen lokalisirt ist und deren scheinbar unentzündliche, häufigere Form sich zu der evident entzündlichen etwa verhält, wie die Pityriasis capitis zum seborrhoischen Ekzem des Kopfes. Es ist besonders das Verdienst von Brocq, auf die unmerklichen Uebergänge beider, d. h. seiner „Keratosis pilaris alba“ in seine „Keratosis pilaris rubra“ hingewiesen zu haben. Diese Auffassung entspricht vollständig der meinigen, nur gehe ich nicht so weit wie Brocq, welcher unter denselben Begriff der Keratosis pilaris auch diejenige Form, und zwar als den höchsten Grad, mit einbezieht, welche mit vollständiger Atrophie der interfolliculären Cutis abschliesst. Diese letztere ist für mich eine selbständige Krankheit, die unter Ulerythema ophryogenes bei den Ulerythemen abgehandelt wird. Auch Crocker, der einzige Autor, welcher den „Lichen pilaris“ anatomisch untersucht

hat, hält ihn für eine folliculäre Entzündung und beschreibt und bildet ab (Fig. 20) eine ziemlich bedeutende Ansammlung von Leukocyten in der Umgebung des Follikels. Doch darf nicht übersehen werden, einmal, dass Crocker unter demselben Namen Lichen pilaris auch die davon verschiedene, nicht an die Streckseiten gebundene, fleckweise auftretende Keratosis follicularis spinulosa (Lichen spinulosus Devergie) beschreibt, die ich, da sie klinische und bedeutende anatomische Differenzen zeigt, ebenfalls von der Keratosis suprafollicularis trenne und dass er andererseits den gewöhnlichen Lichen pilaris unter Keratosis pilaris aufführt und für nicht entzündlich hält.

Klinisch findet man bei dieser Affection auf der Streckseite der Extremitäten, hauptsächlich der Oberarme und Oberschenkel, seltener am übrigen Körper, in diffuser Ausbreitung die Mündungen der Follikel von kleinen Hornkegeln oder kegelförmig gestalteten Schüppchen bedeckt, nach deren Wegnahme ein zusammengerolltes Lanugohärchen sichtbar wird. Die dadurch erzeugten papulösen Erhebungen werden noch verstärkt durch einen gewissen Grad permanenter Aufrichtung der Follikel (Gänsehaut); sie sind senfkorngross oder kleiner, von der Farbe der übrigen Haut oder mehr oder minder stark geröthet. Auch die interfolliculäre Haut kann an dieser Hyperämie theilnehmen. Doch kommt es weder zu einer Atrophie der interfolliculären Cutis noch der Follikel selbst. Auch die Hyperkeratose der Follikelmündungen setzt sich in einigen Fällen fort in eine leichte allgemeine Hyperkeratose der Streckseiten, die aber nicht die charakteristischen Schüppchen der Ichthyosis nitida aufweist, wie denn auch die folliculären Veränderungen der Ichthyosis und der Keratosis suprafollicularis durchaus verschiedene sind.

Ehe ich die histologischen Befunde nach 8 unter sich übereinstimmenden Fällen von Keratosis suprafollicularis mittheile, betone ich, dass man mit dem Aussuchen des klinischen Materials für die Untersuchung dieser Affection besonders vorsichtig sein muss. Unter 11 von der Leiche entnommenen Fällen mussten 3 ausgeschieden werden, indem einer als Keratosis follicularis, einer als eine alleinstehende, unbekannte Keratose und einer sogar als Lichen ruber sich erwies.

Das Eigenthümliche der vorliegenden Keratose liegt in der Beschränkung der primären Veränderung auf die Hornschicht des Follikeleinganges und seine nächste Nachbarschaft. Nur in einigen Fällen schliesst sich an diese eine allgemeine Verdickung der Hornschicht der Oberfläche. Aber ganz auszuschliessen sind die Fälle, in welchen die Hyperkeratose in den Hals des Follikels hinabsteigt und diesen zu einem weit offenen Trichter umformt. Die äussere Mündung des Follikels bleibt im Gegentheil bei dieser Affection relativ eng, nicht viel weiter als in der Norm, von normaler Weite oder sogar darunter. Die an dieser Stelle regelmässig verdickte Hornschicht zieht geschlossen über den Eingang hinweg und muss von ganz besonderer Festigkeit sein, da sie im Gegensatz zu den meisten übrigen Keratosen dem Inhalt des Haarbalgtrichters, dem Haarschaft und der umgebenden Hornschicht absolut den Austritt verlegt. Dadurch kommt es denn in der That zur Erweiterung des Haarbalgtrichters aber nur secundär durch Anstauung seines in normaler Weise gebildeten Inhaltes. Während die echten Hyperkeratosen des Follikelhalses (Keratosis follicularis, Acne punctata, Pityriasis amyanthacea, Parakeratosis scutularis u. a. m.) den letzteren beträchtlich und fast immer nach aussen in zunehmendem Grade erweitern, wodurch tütenförmige, in einander geschachtelte Hornschalen entstehen, ist die Erweiterung des Follikelhalses bei dieser Affection nur mässig und annähernd cylindrisch. Der Inhalt besteht nicht aus dicht gepressten Hornlagen, sondern aus wenigen locker geschichteten Lagen und die hauptsächlichste Kraft, welche die

mechanische Erweiterung bewirkt, liegt in dem starren Haarschaft, welcher nicht nach aussen durchdringen kann und deshalb gezwungen wird, sich spiralig zu krümmen. Diese Haarspirale hält die nachgiebigen Wände des Follikelhalses auseinander; der letztere bildet einen nach oben geschlossenen Sack für das oberste Ende des Haares.

Aber nicht in allen Fällen wird das Haar ganz im Follikel eingeschlossen; sehr häufig vielmehr ragt es aus der Oeffnung hervor und wird erst durch die sich über der Follikelmündung deckelartig aufthürmende Hornschicht und innerhalb derselben zurückgehalten. Es beschreibt dann innerhalb dieser Hornschicht seine Spirale, nur mit einem viel grösseren Radius als in dem Follikeltrichter. Indem nun Haar und einkapselnde Hornschicht an Umfang zunehmen, graben sie sich über dem Follikeleingang eine Delle und erweitern dadurch den obersten Abschnitt des Follikelhalses, indem sie ihn zur concaven Fläche ausgleichen. Der Rest des Follikelhalses darunter ist dann meist nicht einmal cylindrisch erweitert. So verschieden diese Deformationen des Follikelhalses auf den ersten Blick erscheinen, so sind doch beide auf dasselbe Princip zurückzuführen: suprafolliculäre Keratose und Haarretention.

Die Zurückhaltung und spiralige Drehung des steifen Haarschaftes hat aber noch viel weiter gehende Folgen für den Inhalt und die Umgebung des Follikels, welche für die vorliegende Affection ungemein charakteristisch sind. Es kommt hierbei in Betracht, dass das mittlere und untere Drittel des Haarbalges, sowohl Balg wie epithelialer Inhalt, vom Processe direct nicht berührt werden und sich ganz normal verhalten. Aber indirekt werden sie erheblich geschädigt, indem die spiralige Drehung des Haarschaftes sich auf das mittlere Drittel desselben fortsetzt und dadurch die Stachelschicht des Haarbalges in diesem Theile unregelmässig verschoben wird. Im allgemeinen rückt der Haarschaft sammt Wurzelscheide aus der mittleren Achse in eine periphere Lage und erscheint daher im Schnitte, einmal rechts, einmal links nahe der Balgwand, während der übrige Raum von der verdrängten Stachelschicht eingenommen wird. Im unteren Drittel des Balges dagegen, wo das Haar wurzelt, behält es seine centrale Lage. Man findet daher eine Anzahl Haarbälge, in welchen von oben nach unten eine cylindrische Haarcyste, dann eine unregelmässig die Stachelschicht durchziehende Haarspirale und endlich ein normales unteres Haarende mit Papille folgt.

Die meisten Lanugohaare bei dieser Affection befinden sich aber im Beethaarstadium und das Haarbeet nimmt selbst das untere Ende des mittleren Drittels ein. In diesen häufigeren Fällen geht ein allerdings sehr dürftiger, aber doch normal gestalteter und meist mit Papille versehener Epithelfortsatz unten ab; das Haarbeet ist ebenfalls normal und erst ziemlich viel höher oben beginnt die Haarspirale, sei es schon in der Stachelschicht, oder in dem aufgetriebenen Trichter oder erst oberhalb der Follikelmündung. Diese stets übereinstimmenden Befunde von fest im Haarbeet sitzenden Beethaaren bei dieser Affection

beweisen wiederum einmal mit Evidenz, dass die Beethaare nicht lose im Follikel sitzende, bereits ausgefallene Haare sind; denn sonst würden sie bei der enormen Kraft, welche hier die Drehung des Haarschaftes nach unten ausübt, ebenfalls spiralig gedreht und aus ihrem Bette gehoben werden.

Aber nicht nur der epitheliale Inhalt des mittleren Balgtheiles wird vollständig verschoben, sondern der ganze Balgtheil selbst nimmt, allerdings in schwächerer Weise, eine spiralige Krümmung an, welche ungefähr die starke Krümmung des Haarbalges wiederholt. Daher zeigen sonst ganz gelungene Schnitte, welche den cystisch erweiterten Trichter und das untere Drittel des Haares in schönem Längsschnitt aufweisen, von dem mittleren Drittel nur einzelne Abschnitte und seitliche Anschnitte, indem hier der grössere Theil des gekrümmten Balges ausserhalb der Schnittebene fällt. Die Abschnitte sind dann von elliptischer, dreieckiger, birnförmiger Gestalt und lassen in einer oder mehreren Ecken den seitlich verschobenen Haarquerschnitt erkennen.

Hiermit sind aber die mechanischen Deformationen der Haare noch nicht erschöpft. Zu dem Retentionsmechanismus gesellt sich die Wirkung eines hypertrophischen Muskelapparates. Offenbar wird durch das Hinderniss, welches das Haar bei seinem Austritt erfährt und welches als Stauchung oder Dehnung auf das untere Haarbalgende weiterwirkt, von hier aus reflectorisch eine permanente Reizung des M. arrector ausgeübt, welcher selbstverständlich mitgedehnt werden muss, da sich sein unteres Ende am mittleren Drittel inserirt. So erklärt es sich auf das Einfachste, dass sämmtliche Arrectoren auffallend gross, breit, mehrköpfig und entschieden hypertrophisch sind. Diese einseitig und aussen am Balge einsetzende neue Kraft hat aber zur Folge, dass eine weitere Reihe von Haarbälgen ausser der spiraligen Drehung eine scharfe Abknickung erleidet. Das Fussende des Balges, welches durch die Haarspirale gedreht, nach unten verschoben wird, sucht der Haarmuskel wieder heraufzuziehen, ohne aber dadurch das letzte Ziel, das Austreten der Haarspitze aus dem Balge zu erreichen. Unter günstigen Umständen, d. h. wo der Haarmuskel sehr kräftig entwickelt und der obere Theil des Haarbalges durch die Haarspirale über die Norm verlängert ist und somit leicht nach der Seite ausweicht, findet eine vollständige Abknickung des unteren, vom Arrector aufwärts gehobenen Balgdrittels statt, gegenüber den oberen zwei Dritteln. Gewöhnlich zieht dann der cylindrisch ausgebuchtete Trichter neben dem Arrector und in derselben schrägen Lage abwärts und geht in das mittlere Drittel über, welches das spiralig gedrehte Haar innerhalb der Stachelschicht zeigt. Dieses Drittel knickt aber alsbald vom oberen gegen den Arrector zu ab, um bei diesem angelangt, wieder in entgegengesetzter Richtung abzuknicken, sodass das untere Drittel genau in die Fortsetzung des Muskels zu liegen kommt. Der Muskel hat also, zwischen mittlerem und unterem Drittel anfassend und diesen Punkt aufwärts ziehend, diese beiden Theile des Haarbalgs zu den Schenkeln eines spitzen Winkels gemacht. Somit erscheint es auch

nicht wunderbar, dass der von innen gegen die Balgwandungen sich stemmende, überlange Haarschaft an den Knickungsstellen den Balg vortreibt, zu durchbrechen strebt und hin und wieder wirklich durchbricht. Alle diese auf den ersten Blick überraschenden Deformationen erklären sich einfach aus den gegebenen Kräften der Haarretention und der anscheinend zu ihrer Beseitigung zweckmässigen, aber doch unzweckmässig wirkenden Muskelreaction.

Wo der Arrector keine Abknickung verursacht, sieht man meistens einen Epithelfortsatz in seiner Richtung aufsteigen, an dem er sich inserirt, und dieser enthält auffallend oft eine homogene, klare Hornperle. Die nach abwärts gehenden Epithelfortsätze unterhalb der Beethaare sind stets klein und nur selten produktiv; ich habe nur ein einziges Mal ein junges Härchen in einem solchen beobachtet. Der auf dem Keimlager lastende innere Druck scheint der Haarneubildung trotz des normalen Verhaltens der Epithelien im unteren Drittel nicht günstig zu sein. In den Haarcysten des oberen Drittels findet man nur selten ein oder zwei abgestossene Härchen, trotz des langen, ungestörten Bestandes der Papeln — ein erheblicher Gegensatz gegen die Acne und Parakeratosis scutularis, wo fast immer mehrere abgestossene Haare im Balge zurückgehalten werden. Die Talgdrüsen sind zuweilen normal, meistens aber atrophiren sie und niemals finden wir, wie bei den Comedonen der Akne, einen stärkeren Fettgehalt der Haarcysten. Die Knäueldrüsen erscheinen unverändert; die Hornschicht zeigt auch an dem Schweissporus häufig eine Verdickung wie an den Follikelmündungen.

Sehr verschieden ist an meinen Präparaten das Verhalten der Cutis in Bezug auf ihren Gehalt an Zellen und die Weite der Blutgefässe. Die letzteren sind in der Mehrzahl der Fälle nicht erweitert, hin und wieder aber bedeutend und zwar nicht nur diejenigen in der Umgebung der Follikel, sondern auch alle oberflächlichen. Fast in allen Fällen sind ihre Perithelien vermehrt und vergrössert, aber doch nur selten so stark, dass man von zelligen Gefässsträngen reden kann. Die Zellen gehen nicht über die Spindelform hinaus. Plasmazellen finden sich nicht, wohl aber in abnorm reichlicher Anzahl Mastzellen. Diese letzteren sind besonders in der Umgebung der Follikel zahlreich und zeichnen sich durch ihre mehr rundliche als langgestreckte Form und viele kleine, zackige Ausläufer aus; oft findet man mehrkernige Mastzellen und rundliche Bindegewebszellen, die zur Hälfte die specifische Körnung aufweisen. Ausser der Umgebung der Gefässe ist hauptsächlich die der Follikel und die Balgwand selbst sehr zellenreich, was bei den mechanischen Läsionen des Haarbalges ja auch nichts Auffallendes hat. Hin und wieder, besonders am Follikelhalse und an den Knickungsstellen erscheint auch die collagene Substanz der Haarbälge leicht verändert, indem sie basische Farbstoffe fester hält als gewöhnlich und diffus gefärbt erscheint, wenn das Collagen der Cutis ganz entfärbt ist. Die collagene Zwischensubstanz des Fettgewebes habe ich einmal mucinös entartet gefunden.

Die histologische Untersuchung gibt mithin die klinische Beob-

achtung vollständig deckende Befunde. Die deckelförmigen Hornschüppchen entsprechen den Haaren mit der Haarspirale im cylindrisch erweiterten Trichter, die eigentlichen Horndeckel denen mit der Spirale innerhalb der Hornschicht der Follikelmündung. Für die Aufrichtung der Hornpapel ist ein zureichender Grund in der Hypertrophie und Hypersthenie der Arrectoren vorhanden. Sicher gehört die Affection auch zu den leicht entzündlichen, da stets eine geringe, zuweilen eine stärkere perifolliculäre und interfolliculäre Neubildung von Bindegewebszellen und in etwa dem dritten Theile der Fälle eine permanente Gefässerweiterung concurrirt. Eine lokale Leukocytose um den Follikel dagegen, wie Crocker bei seinem „Lichen pilaris", konnte ich nirgends finden. Bei der Differentialdignose der Keratosis suprafollicularis achte man ganz besonders auf den suprafolliculären Charakter der Veränderung, die Retentionserscheinungen, die annähernd cylindrische Erweiterung des Trichters, die bei ausgebildeten Papeln nie fehlende Haarspirale, die Krümmungen und Knickungen des Balges und sonstigen Deformationen sekundärer Natur. In diesen Beziehungen hat die Keratosis suprafollicularis sogar mehr Aehnlichkeit mit dem Favus als mit den meisten übrigen Keratosen und dürfte mit diesen sonach histologisch nicht leicht zu verwechseln sein.

Literatur.

Lehrbücher von Brocq und den im Text genannten Autoren.
Crocker, Lehrbuch. S. 228 und 298.

Pityriasis rubra pilaris.

Die Kenntniss dieser Krankheit verdanken wir ganz der französischen Schule: Devergie, Richaud und vor allem Besnier. Nachdem meistens eine Keratose der Palmar- und Plantarflächen, ein seborrhoischer Katarrh des behaarten Kopfes und eine Pityriasis des Gesichtes vorausgegangen, erscheinen auf dem Rumpf und den Extremitäten die charakteristischen, an die Follikel gebundenen Elemente und befallen, allmälig von oben nach unten fortschreitend, in langem, wechselvollem Verlaufe den grössten Theil des Körpers, ohne je das Allgemeinbefinden zu schädigen. Diese folliculäre Elementarform stellt rübsamen- bis senfkorngrosse, mit fester, schneeweisser bis grauer Hornschuppe bedeckte, kalktropfenähnliche, die Haare einscheidende Hornkegel dar, die gruppenweise zusammenstehen und in exquisiter Weise das Reibeisengefühl geben. Besonders charakteristisch sind dieselben, wo sie in kleineren Herden, einer umschriebenen Gruppe von Haarfollikeln entsprechend, zusammenstehen, z. B. auf der Streckseite der ersten Fingerphalangen. Andere kleinere Hornkegel entsprechen den Schweissporen, noch andere stellen ganz unabhängig von den normalen Hautöffnungen entstandene Schuppenhügel dar.

Ebenso wichtig wie die umschriebenen Hornkegel für die Diagnose ist eine allgemeine Hyperkeratose der Oberfläche, die sich in der Verdickung der Hornschicht und der Vergröberung der Oberhautfelderung, ebenfalls hauptsächlich an den Streckseiten der Extremitäten, ausspricht. Durch den Fortfall der feineren Furchen theilen sich grössere Oberhautfelder ab, die stellenweise glatt und glänzend (Schultergürtel) sind, stellenweise in ihrer Mitte mörtel- oder gipsförmige Schuppenhügel tragen (Streckseiten der Arme und Beine).

Das dritte wesentliche Symptom ist eine starke, bleibende Röthe der Haut ohne eine entsprechende entzündliche Infiltration. An den normalerweise feuchteren Stellen (Gesicht, Hals, Ellbeuge, Kniebeuge, Genitalien) tritt sie

flächenhaft auf, verbunden mit einer leichten Verdickung und Zerstäubung der Hornschicht, wodurch hier eine Aehnlichkeit mit Pityriasis rubra Hebra entsteht. An den Prädilectionsstellen der Hornkegel dagegen, vorzugsweise also an den Streckseiten der Extremitäten, hält sie sich zunächst an die Hornkegel und umgiebt sie mit einem hyperämischen Rande, befällt weiter die aus den folliculären Elementen durch Verschmelzung der Hornschicht hervorgehenden, thaler- bis handgrossen und noch grösseren Schuppenflächen, und umzieht auch diese mit einem rothen Halo. Doch ist die Hyperämie nicht an allen derartigen Flächen vorhanden; an einigen wird sie durch die mächtigen Schuppenlager maskirt. Je nach der Ausbildung der Schuppen ähneln die erythematösen Stellen mehr der Psoriasis oder der Ichthyosis: von ersterer unterscheidet sie die Existenz der Hornkegel, von letzterer die helle, oft kreideweisse Farbe der Schuppenhügel und deren folliculäre Disposition.

Aus diesen klinischen Symptomen, verbunden mit mehr oder weniger seborrhoischem Katarrh des Kopfes, der vielleicht nicht zum reinen Bilde der Pityriasis pilaris gehört, setzen sich die sehr mannigfaltigen Exantheme zusammen, welche diese Affection kennzeichnen und selbst im Einzelfalle mit der Zeit einem auffallenden Wechsel unterliegen. Ich verdanke Herrn Professor v. Düring (Konstantinopel) zwei Hautstücke, eines von einem frischen Falle, eines von einem älteren, Herrn Professor Audry (Toulouse) ein Stück von einer psoriatiformen, älteren Plaque. An dem ersteren sind die Kennzeichen der elementaren Papeln, an dem letzteren die Veränderungen innerhalb älterer Scheiben gut zu studiren. Nur über die der Pityriasis rubra ähnliche Beschaffenheit der Haut des Gesichtes und der Contactstellen, über die specifische Erythrodermie und weiter über die stalaktitenförmigen Scheiben, welche durch Confluenz von Hornkegeln an den Ellbogen und den Knien entstehen, geben diese Hautstücke keinen genügenden Aufschluss, so dass wir uns deren Charaktere noch vorläufig aus den anatomischen Symptomen der übrigen Efflorescenzen reconstruiren müssen.

Wir haben nach diesem mir bisher vorliegenden Material folgende Elementarformen zu unterscheiden:

I. Einfache Elementarformen.
   1. Folliculäre Papel.
   2. Porale Papel.
   3. Sinuöse Papel.

II. Synantheme.
   4. Erythrodermie.
   5. Psoriatiforme Scheibe.
   6. Stalaktitenförmige Scheibe.

Da die Pityriasis rubra pilaris von früheren Autoren z. Th. als „Lichen ruber" beschrieben ist, so werde ich bei Schilderung dieser Formen stets die Anatomie des Lichen vergleichend berücksichtigen.

1. Folliculäre Papel.

Die folliculäre Papel der Pit. r. pil. tritt — im Gegensatze zu der des Lichen — stets als Theilerscheinung einer allgemeinen, primären und sehr bedeutenden Hyperkeratose auf. Gerade wie bei der Acne punctata die Comedonen gewöhnlich für die einzigen Krankheitsherde angesehen werden unter Vernachlässigung der diffusen Hornschichtverdickung, welche die Ursache derselben ist, so haben die mit mörtelartigen Schuppen bedeckten Hornkegel an den Follikelausgängen bei der Pityriasis pilaris das Hauptinteresse auf sich gezogen. Aber nicht nur sind dieselben auch hier nur Theilerscheinung einer diffusen Hyperkeratose, sondern die letztere führt ausser an den Follikeln auch an anderen Stellen zu wohlcharakterisirten Papeln, die allerdings klinisch weniger auffallend hervortreten. Wir müssen daher

zuerst die diffusen Veränderungen der Oberfläche in's Auge fassen. Die Stachelschicht ist nicht stark, aber gleichmässig verbreitert, die Körnerschicht zwei- bis dreireihig, also stark verdickt, die Hornschicht sogar bis auf das zwei- bis dreifache der Norm. Die letztere ist aber nicht bloss verdickt, sondern auch erheblich in der Fläche vergrössert. Diese Flächenausdehnung ist eine Erscheinung, welche durchaus nicht jeder Hyperkeratose zukommt; sie kann nur bei solchen Formen derselben vorkommen, die nicht der permanenten Abschuppung unterliegen. Sie hat zur Folge, dass die Horndecke als Ganzes zu gross wird und die Stachelschicht sammt Papillarkörper in grobe Falten wirft, welche an Stelle der verschwundenen feinen Oberhautfurchen treten, zum Theil nehmen sie die Stellen der gröberen Oberhautfurchen ein, doch bilden sich bei dieser Faltenbildung auch neue Furchen. Die Stachelzellen sind vergrössert, die interspinalen Spalten etwas erweitert; auch diese Veränderungen sind — im Gegensatz zum Lichen — nicht punktuell stark ausgeprägt, dafür aber gleichmässiger und weiter verbreitet. Nirgends kommt es hier — wie beim Lichen — zu einem Verlust des Stachelpanzers, zu grossen Oedemlücken an der Grenze zwischen Cutis und Epithel, zur colloiden Degeneration des Epithels. In völliger Uebereinstimmung mit diesen Epithelbefunden ist auch der Papillarkörper bei der Pit. rubra pilaris nur wenig zellenreich, die Papillen sind nicht stark, sondern nur sehr wenig geschwollen, nicht ödematös; es fehlt die hyaline Metamorphose der Capillaren, die sklerotische des collagenen Gewebes, nie findet man — wie beim Lichen — ein fortlaufendes Band dichter, subepithelialer Zelleninfiltration.

Auf einer solchen Fläche, charakterisirt durch starke Hyperkeratose und mässige Entzündung des Papillarkörpers und der Stachelschicht, erheben sich nun die folliculären Papeln. Die Hornschicht zieht breit über dieselben hinweg und senkt sich in den Follikeltrichter hinein. An manchen Follikeln erstreckt sie sich in voller Breite bis in den Grund der Lanugohaarbälge, in anderen nur bis zum Grund des Follikeltrichters. In keinem Falle leidet das Haar direkt; es wird entweder im Trichter zurückgehalten, geknickt und spiralig gewunden, oder fällt alsbald aus. Die Neubildung des Haares leidet aber unter der einfachen Hyperkeratose des Balgepithels nicht in der Weise, wie durch den lichenösen Process. Besonders sind es diejenigen Haarbälge, in welchen sich nur der Trichter mit Hornschicht füllt und zugleich die Stachelschicht des oberen Balgtheils proliferirt, welche zur Bildung der typischen Hornkegel Anlass geben. Hier finden sich nicht rund um den Follikeleingang hochgradig geschwollene Papillen, welche zur Erhebung der Papel, zur Bildung der „Cutis anserina“ beitragen wie beim Lichen, sondern die Erhebung beruht lediglich auf einer mässigen Hypertrophie der Stachelschicht und einer bedeutenden Ansammlung von Hornmassen in und über dem Follikeleingang; die folliculäre Papel des Lichen ist eine wesentlich cutane, die der Pit. r. pilaris eine rein epidermoidale (v. Düring). Trotz der weit stärkeren Hyperkeratose im Follikeltrichter habe ich es daselbst auf meinen Präparaten nirgends

zu der beim Lichen beschriebenen regelmässigen Faltenbildung, analog der eines Faltenfilters, kommen sehen. Statt dessen bilden sich sehr voluminöse, zwiebelschalenartige Körper, Hornperlen, mit oder ohne Haarinhalt. Dieses ist um so auffallender, als an der Oberfläche die voluminöse Hornschicht sehr bedeutende Faltenbildung erleidet.

Die Zelleninfiltration ist rund um den Follikel hochgradiger als bei der folliculären Lichenpapel, nicht auf den oberen Balgtheil beschränkt, sondern in der ganzen Länge des Follikels entwickelt und bildet im mittleren und in dem unteren Papillartheil fast regelmässig dichtere Herde. Die Zellen sind nicht so gleichmässig klein und protoplasmaarm wie beim Lichen, sondern gut entwickelte Spindelzellen; die Herde schliessen auch einige wenige Plasmazellen und etwas reichlicher Mastzellen ein. Wo sie der Balgwand anliegen, besteht meistens ein umschriebenes, interepitheliales Oedem der Stachelschicht des Haarbalges und eine lokale, auf einen kleinen Bezirk der Stachelschicht des Haarbalges beschränkte Leukocytose. Dann finden sich auch regelmässig weisse Blutkörperchen innerhalb des zelligen Herdes aussen am Follikel, die sonst im allgemeinen nur spärlich in der Haut anzutreffen sind. Derartige umschriebene ödematöse Auftreibungen mit Leukocytose des Follikelepithels finden sich hier und da auch ohne stärkere perifolliculäre Herde vor und in ganz gleicher Weise unregelmässig und zerstreut in der Stachelschicht der Oberfläche. Auch diese letzteren entsprechen gewöhnlich, aber nicht immer, einer stärkeren zelligen Infiltration des anliegenden, papillaren Bezirks.

In Fällen einer derartigen, bedeutenderen Exsudation in den Haarbalg findet man vereinzelt auch Erweichungen und Deformationen des Haarschaftes und der Wurzelscheide, doch immerhin nur selten. Trotz dieser an einzelnen Stellen hochgediehenen Entzündung des folliculären Epithels kommt eine derartige sklerotische Veränderung der Balgmembran mit Ablösung der Stachelschicht im oberen Theil des Haarbalges wie beim Lichen nicht vor. Die Vorgänge bei der Pityriasis r. pilaris bewahren immer einen rein progressiv entzündlichen Charakter, die beim Lichen besitzen einen grossentheils regressiv entzündlichen. Daher ist es auch nicht zu verwundern, dass an einzelnen Haarbälgen die Stachelschicht nach aussen prominirende Verdickungen zeigt, niemals aber nehmen diese einen hervorragenden Antheil am histologischen Bilde und haben noch weniger irgend etwas für die vorliegende Krankheit Charakteristisches.

Es ist hier der Ort, eine durch alle Lehrbücher fortgeerbte Angabe, die ursprünglich von J. Neumann herstammt, zu beleuchten. Derselbe fand beim Hebra'schen „Lichen ruber exsudativus“ (1868) viele Auswüchse der äusseren Wurzelscheide, d. i. der Stachelschicht des Haarbalges. Wie wir jetzt wissen, befanden sich unter diesen hauptsächlich solche von Pityriasis rubra pilaris, und es ist wahrscheinlich, dass Neumann's Angabe sich auf einen solchen Fall und nicht auf einen Lichen bezieht, wie wir ihn jetzt auffassen. Denn die folliculären Papeln des Lichen, die hauptsächlich beim Lichen neuroticus vorkommen, zeigen fast rein regressive Veränderungen und

durchaus keine Neigung zum Auswachsen. In diesem Symptom liegt also gewiss nichts Lichenartiges. Es ist aber auch in keiner Weise für die Pityriasis rubra pilaris charakteristisch. Vermuthlich ist darunter die gewöhnliche Proliferation des Haarbeetes verstanden, welche bei erschwertem Haarwechsel eintritt, wenn der proliferative Fortsatz Mühe hat, den alten Balg wieder zu gewinnen; auch dieses kann bei der Pit. rubra pilaris wohl nur an stärker behaarten Gegenden vorkommen, während es viele andere Affectionen, z. B. auch manche seborrhoischen Alopecien oft begleitet. So wie diese Angabe, auf die Kaposi sogar mit die Lichennatur seines Lichen moniliformis begründet, bedürfen alle älteren bei „Lichen" gefundenen Verhältnisse erneuter Prüfung bezüglich ihres Vorkommens auch bei der Pityriasis rubra pilaris und dürfen nicht einfach mehr auf unseren jetzigen Lichen bezogen werden.

2. Porale Papeln.

Viel weniger charakteristisch für die Pit. r. pilaris als die folliculären Papeln sind die um einen Schweissporus sich bildenden. Das Vorkommen von isolirten, gipstropfenartigen Schuppenhügeln auf der Hohlhand beweist schon ihr Dasein. Histologisch entdeckt man viele dort, wo es sich klinisch um isolirte Hornkegel von etwas kleinerem Kaliber handelt als dem gewöhnlichen der folliculären Papeln. Sie unterscheiden sich im Anfange wenig von den poralen Papeln des Lichen obtusus. Nur ist von vornherein die Wucherung der um den Schweissporus gelegenen Epithelien bedeutender und die Infiltration des Papillarkörpers geringer. Weiterhin unterscheiden sie sich — ausser durch den Mangel der bekannten degenerativen Processe des Lichen — durch eine viel geringere Neigung zur Bildung concentrischer Hornperlen. Allerdings begegnet man denselben auch bei älteren, besonders psoriatiformen Scheiben. Doch zeigen die jüngeren nur eine mehr oder weniger starke Verdickung des spiralig gedrehten Horntrichters, der sich in den Schweissporus einsenkt. Sie haben mithin zunächst mehr eine histologische Bedeutung als eine klinische.

3. Sinuöse Papeln.

Ungemein charakteristisch dagegen sind für die Pityriasis r. pilaris gewisse Papeln, welche ich wegen einer mächtigen Einbuchtung der „Hornschicht in ihrem Centrum: „sinuöse Papeln" nennen will. Ueber ihre klinische Bedeutung und Charakteristik habe ich bei dem geringen mir zu Gebote stehenden Material bislang kein Urtheil. Charakteristisch sind sie aber im histologischen Bilde jedenfalls, da in ihnen die Flächenvergrösserung der Hornschicht zum auffälligen Ausdruck gelangt; daher haben diese Papeln auch kein Gegenstück im lichenösen Process. Es handelt sich um eine reactive Epithelwucherung am Grunde einer tief eindringenden Hornschichtfalte, welche einerseits in dicken, kolbenartigen Fortsätzen in die Cutis eindringt, andrerseits die Horn-

schicht zu beiden Seiten der Falte buckelartig hervordrängt. Diese letztere ist, ebenso wie die Körnerschicht auch stark verdickt und trägt zur Erhöhung der Papel bei. Diese trockne, als ein breiter Kegel sich darstellende Papel kann noch bedeckt sein von einer von serofibrinösem Exsudat durchsetzten Schuppe. Im Centrum der Papel befindet sich kein Schweissporus und kein Follikelausgang; doch können diese seitlich in die Abhänge der Papel eingeschlossen sein. Auffallend stark sind die Blutgefässe unterhalb dieser Papel erweitert, während die zellige Infiltration wie gewöhnlich mässig entwickelt ist. Die Blutcapillaren, welche in den zwischen den Epithelfortsätzen ausgesparten Papillen liegen, erfüllen diese daher fast allein und machen den Eindruck von teleangiektatischen Gefässen. Diese Erweiterung ist also wohl mechanischen Ursprungs und abhängig von der die Haut tief eindrückenden Hornschichtfalte; möglicherweise befördert diese lokale Blutstauung an der Peripherie auch die starke Akanthose am Grunde der Falte; jedenfalls begünstigt sie auch eine hier und da im Bereiche einzelner Papillen auftretende Leukocytose und geringe serofibrinöse Exsudation, welche mit der entzündlichen Kruste am Gipfel der Papel in continuirlichem Zusammenhang steht.

Es ist sehr wahrscheinlich, dass ein Theil der hyperämischen Höfe, welche die Papeln und Scheiben der Pityriasis r. pilaris umgeben, auf eine solche durch den Druck der anschwellenden und sich faltenden Hornschicht hervorgerufene Stauung zurückzuführen ist.

4. Erythrodermie.

Die durch Röthung und eine rauhe, schuppige, häufig wie gegipst aussehende, aber wenig abschuppende Oberhaut ausgezeichneten Partien bedürfen noch der Untersuchung. Schon jetzt kann man nach dem Gesammtcharakter der Affection sagen, dass sie sich von der Hebra'schen Pityriasis rubra und von der Pityriasis rubra seborrhoica durch zwei Symptome sicher unterscheidet: durch die geringe zellige Infiltration des Papillarkörpers und die bedeutendere Cohärenz der Hornzellen. Die Pityriasis rubra pilaris macht immer mehr — etwa so wie die Ichthyosis — den Eindruck einer Hyperkeratose als den der Parakeratose, obwohl an einzelnen Stellen stärkerer Exsudation die typische Veränderung der Uebergangszellen besteht; gerade bei der Erythrodermie hat man Aussicht, die Parakeratose allgemeiner verbreitet zu finden. Man wird sodann für die Diagnose auf die initialen Erscheinungen der folliculären und poralen Papeln zu achten haben und auf gewisse Veränderungen der Knäueldrüsen, welche in den anderen Formen der Affection stets vorhanden sind: Vergrösserung der Schleifen und Erweiterung des Lumens. Immerhin ist also Aussicht vorhanden, diese Erythrodermie von anderen zu unterscheiden.

5. Psoriatiforme Scheibe.

Wenn die einzelnen Hornkegel zu einer gemeinsamen Schuppenmasse verschmelzen und ihre hyperämischen Höfe zusammenfliessen, so geht das am meisten für die Pityriasis pilaris charakteristische Moment, die folliculäre Papel, für den klinischen Anblick verloren. Aber auch im histologischem Bilde geht die perifolliculäre Epithelwucherung auf in einer diffusen Akanthose der Oberfläche, in einer Hypertrophie des Leistensystems. Zugleich nimmt die zellige Infiltration des Papillarkörpers und der cutanen Blutgefässwandungen, die Erweiterung der oberflächlichen Capillaren zu und die Papillen werden um ebenso viel verlängert als das Leistensystem an Höhe gewinnt. Die meisten der letzteren wachsen aber auch in die Breite und erhalten ziemlich plumpe, abgerundet kegelförmige Gestalten, was zum geringeren Theil auf die Erweiterung der Capillaren, zum grösseren auf die dichte Zelleinlagerung zu schieben ist. Wenn ich nun noch hinzufüge, dass die superpapillare Stachelschicht schmal bleibt oder sogar zu Gunsten der interpapillaren an Masse abnimmt, so ist es klar, dass dieses Bild eine grosse Aehnlichkeit mit der Psoriasis und dem psoriatiformen Ekzem besitzt. Ebenso wie bei den genannten typischen Parakeratosen findet sich innerhalb des gewucherten Epithels auch hier und da, speciell im Umfange der Papillenköpfe, eine lokale Leukocytose; einzelne und gruppenweise vereinigte Wanderzellen drängen die Epithelien aus einander und werden bei der Verhornung als kleine Nester von Kernen und Kernbröckeln, eingeschlossen. Dadurch wird die sonst so festgefügte Hornschicht stellenweise in lockere Schuppen verwandelt, in welche streifenweise Kernbröckel eingelagert sind.

Hiermit ist aber auch die Psoriasisähnlichkeit erschöpft und wir können die weitere Schilderung geradezu im steten Gegensatz zur Psoriasis vollenden. Allerdings ist auch über vielen Papillen, besonders wo eine Leukocytose stattfindet, das Keratohyalin — nicht das Eleidin im gleichen Maasse — geschwunden, aber nicht über allen und nirgends im Bereich der dazwischen liegenden Leisten. Hier ist vielmehr die Körnerschicht regelmässig verdickt und die Menge des Keratohyalins sehr bedeutend. So wechseln in einem Schnitte mehr oder minder regelmässig mit den Erhebungen und Senkungen des Papillarkörpers Hyperplasie und Aplasie der Körnerschicht. Das ist ein ganz anderer Wechsel wie bei der Psoriasis; dort ist die mangelhafte Bildung des Keratohyalins auf der Höhe der Affection die Regel und zwar in der ganzen Fläche gleichmässig und nur bei der Neubildung der Schuppe folgt sofort eine starke Anhäufung von Keratohyalin; hier ist umgekehrt die abnorme Anhäufung dieser Substanz die Regel und nur wo grösserer Druck und stärkere Exsudation zusammentreffen, über den Papillen, schwindet das Keratohyalin streckenweise und dauernd.

Weitere Thatsachen von derselben Bedeutung sind: die reguläre Kernlosigkeit der pityriatischen Hornschicht, ihre Homogenität und bedeutende Festigkeit, während sich die psoriatischen und ekzematösen

Schuppen durch ihren regelmässigen Kerngehalt, ihre Neigung zum Aufblättern und Abschuppen auszeichnen.

Diese Strukturverschiedenheit der Hornsubstanz ist eine fundamentale. Auf ihr beruht die grobe Einfaltung der Oberfläche auch bei dieser Form der Pityriasis rubra pilaris und die Bildung von Hornzapfen und Hornperlen. Diese Symptome machen die Unterscheidung von psoriatischer Haut schon bei schwacher Vergrösserung leicht, durch letztere Hornkörper nähert sich die Pityriasis rubra pilaris wieder mehr dem Lichen.

Die Flächenvergrösserung der Hornschicht bewirkt, dass in der Entfernung von 6—10 Leisten eine tiefe Einsenkung der Hornschicht innerhalb einer Leiste entsteht, durch welche ebenso viele Papillen zu einer engeren Gruppe abgetheilt werden. Eine solche Gruppe besitzt eine ziemlich einheitliche, dicke Horndecke. Eventuell auf derselben sich bildende Schuppen und Krusten begrenzen sich dann ebenfalls an den Falten, sodass leicht ein gefeldertes Aussehen der Scheibe entsteht.

Die Tiefenvergrösserung oder Verdickung der Hornschicht fügt in dem Bereiche der Leisten neue Lagen verhornter Zellen der Unterfläche der gemeinsamen Horndecke hinzu, wodurch sich leichdornähnliche Hornzapfen allmählich in die Leisten einsenken. Diese Folge der Hyperkeratose befällt nur die breiteren Leisten, sodass sich sehr bald zwei Arten von Leisten unterscheiden lassen, eine grosse Anzahl schmaler, die von den zwischenliegenden dicken Papillen verschmächtigt sind und eine kleinere Anzahl breiter, welche allein die Horngebilde beherbergen. Die letzteren zerfallen in einfache Hornperlen, resp. Hornscheiben, in folliculäre Hornzapfen und in porale Horntrichter, resp. Hornperlen. In der Umgebung dieser komprimirten, homogenen Horngebilde beherbergt die benachbarte Stachelschicht auch öfters einzelne colloide Epithelien, wodurch die Lichenähnlichkeit noch grösser wird. Doch sinkt die Hornschicht niemals so tief ein und die Stachelschicht wird nie so atrophisch, wie beim Lichen; es fehlen die ausgedehnten Degenerationserscheinungen gänzlich, ja selbst das einfache interspinale Oedem, welches bei den jüngeren Formen der Pityriasis rubra pilaris noch hier und da stärker hervortritt, scheint mit der starken Epithelwucherung zu schwinden und durch eine parenchymatöse Veränderung, eine Volumszunahme der sämmtlichen Epithelien ersetzt zu werden.

Auch die Deformation des Papillarkörpers ist, genau besehen, nicht so psoriasisähnlich, wie es auf den ersten Anblick sich ausnimmt. Schon dass sehr viele breite Papillen mit ziemlich ausgedehnten, papillenlosen Räumen abwechseln, muss auffallen. Dann entspricht die Form der Papillen nicht der bei Psoriasis; sie verliert nie trotz der Abrundung den kegelförmigen Charakter, d. h. sie ist an der Papillenbasis relativ breit, während die psoriatischen Papillen stets zur Keulenform mit eingeschnürter Basis neigen. Dementsprechend sind auch die Durchschnitte der Leisten bei der Pityriasis rubra pilaris am freien Ende meist spitz, während die bei der Psoriasis abgerundet und keulen-

förmig verdickt zu sein pflegen. Diese Verhältnisse rühren augenscheinlich davon her, dass die Psoriasispapille nicht bedeutend in ihrer ganzen Ausdehnung zellig infiltrirt, dagegen häufig an der Spitze etwas ödematös ist, während die der Pityriasis rubra pilaris im ganzen fester und gleichmässig stark von Zellen durchsetzt wird. In letzter Instanz ist der Unterschied so zu bezeichnen. Der zur Ausbildung einer hauptsächlich interpapillaren Stachelschicht nöthige Widerstand der Papille wird bei der Psoriasis von dem abnorm hohen Blutdruck der Capillaren, bei der Pityriasis rubra pilaris von dem zellig infiltrirten, festen Gewebe hauptsächlich hergegeben.

Die Betheiligung der Haarbälge, an denen die Talgdrüsen regelmässig atrophirt sind, und der Knäueldrüsen am Processe ist dieselbe, wie bei den einfachen Formen. Nur pflegt die Akanthose am Ausgange der Haarbälge noch bedeutender zu sein und die Erweiterung der Knäuel ist hier und da von einer Vermehrung der Knäuelepithelien begleitet. Die zellige Infiltration der Cutis ist nicht stärker aber weiter nach abwärts verbreitet. Alle Blutgefässe sind von dichten, zelligen Strängen umgeben, in welchen hier und da einzelne Plasma- und Mastzellen eingesprengt sind. Die Muskeln sind stark entwickelt.

6. Stalaktitenförmige Scheibe.

Ihre höchste Ausbildung erlangen die Hornmassen an den Knien und Ellbogen und bilden hier gipsweisse, grobe, zapfen- oder kegelförmig sich zuspitzende, an der Basis zusammenfliessende Hornmassen. Nach den Andeutungen, welche uns in der psoriatiformen Scheibe auch von diesen Verhältnissen vorliegen, ist die Grundlage dieser stalaktitenförmigen Kegel in einer Gruppe von Epithelleisten gegeben, welche bereits unter einer gemeinschaftlichen Horndecke vereinigt sind. Dieselben enthalten demgemäss wohl auch eine dicht zusammengedrängte Gruppe von Papillen. Die Hyperämie dieser Scheiben ist nicht geringer als die der übrigen, aber mehr durch die dichte Hornschicht maskirt. Alles Nähere müssen zukünftige Untersuchungen ergeben.

Aus dieser Schilderung, in welcher ich besonders auf die Differentialdiagnose gegenüber dem Lichen und der Psoriasis Rücksicht genommen habe, geht zur Genüge hervor, dass die Pityriasis rubra pilaris eigentlich am meisten Aehnlichkeit mit den höheren Graden der Ichthyosis besitzt. Sie steht wie diese auf der Grenze der Parakeratosen; die Hyperkeratose schlägt bei beiden nur unter stärkerer entzündlicher Wallung in das gewöhnliche Bild der Parakeratosen um. Ich werde die Differentialdiagnose der Pityriasis rubra pilaris gegenüber der Ichthyosis bei Besprechung der letzteren geben.

Literatur über Pityriasis rubra pilaris.

Lehrbücher von Devergie, Besnier-Doyon, Brocq.
Richaud, Pityriasis pilaris. These. Paris 1877.
Besnier, Pityriasis rubra pilaris. Annales 1889. p. 254. (Darier und Jacquet: Histologie.)

Boeck, Ein Fall von Pityriasis pilaris. Mon. 1889. No. 3.
Robinson, Die Frage der Verwandtschaft zwischen Lichen planus (Wilson) und Lichen ruber (Hebra). Journal 1889. März.
Taylor, Lichen ruber nach amerikanischen Beobachtungen. New-York. med. Journ. 1889. Jan. 5. (Ira van Gieson: Histologie.)
v. Düring, Lichen, Lichen neuroticus und Pityriasis rubra pilaris. Mon. 1893.
Audry, Anatomische Untersuchungen über die Keratosen. Annales 1893.
Tommasoli, Autotoxische Keratodermiten. Dermat. Studien. 1892.
Galewsky, Pit. rubra pilaris. A. A. 1892. Erg.-H. 1.
Vergl. auch die älteren Arbeiten von Neumann.

Lichen.

Allgemeines über den lichenösen Process.

Unter Lichen verstehe ich nur den von E. Wilson zuerst beschriebenen krankhaften Process der Haut, welcher noch bis vor einigen Jahren unter dem Wilson'schen Namen „Lichen planus" dem „Lichen ruber" des älteren Hebra und dem „Lichen acuminatus" von Kaposi gegenüber gestellt zu werden pflegte. Da es sich auf dem internationalen dermatologischen Congress in Paris 1889 jedoch herausstellte, dass Kaposi mit seinem Lichen acuminatus dieselbe Krankheit bezeichnet wissen wollte, welche Devergie bereits vorher als Pityriasis rubra pilaris beschrieben hatte und da andererseits das, was Hebra sen. „Lichen ruber" nannte, durchaus strittig ist (Hebra jr. contra Kaposi, Pariser Congress) und heute nicht mehr eruirt werden kann, so bleibt uns neben der Pityriasis rubra pilaris Devergie nur noch der Wilson'sche Lichen als wohlcharakterisirte Affection aus der früheren Gruppe des Lichen ruber übrig. Um überwundene Streitigkeiten und Unklarheiten nicht wieder aufzufrischen, wird man das Beiwort „ruber" besser ganz vermeiden, obwohl es auf den Wilson'schen Lichen in den meisten seiner Fälle auch passen würde.

Diese endlich erreichte Klarheit und Einfachheit des klinischen Standpunktes ist um so werthvoller, als der so eingeschränkte Lichen trotz seiner vielen Modificationen auch histologisch eine wohldefinirbare Einheit darstellt. Ich kann daher die Restitution älterer Lichenbegriffe durch die jüngere französische Schule (Vidal, Brocq)*), denen ganz verschiedene anatomische Processe zu Grunde liegen und für welche andere gute, klinische Bezeichnungen vorhanden sind, nicht gutheissen. Auch ohnedies umfasst der einfache Lichen, der eine Erweiterung von Wilson's Lichen planus darstellt, eine genügende Menge verschiedener Formen. Endlich trenne ich aus der alten, Hebra'schen Lichengruppe aus demselben Grunde auch noch den „Lichen scrophulosorum" ab unter der Bezeichnung Folliculitis scrophulosorum.

Der so beschränkte und gereinigte Lichen stellt — wie das Ekzem, das Syphilid — eine polymorphe Gruppe von Exanthemen dar, denen sowohl klinisch wie histologisch ein einheitlicher Complex von Symptomen zu Grunde liegt.

Klinisch sind alle Lichenformen charakterisirt durch eine bläulich-rothe, derbe Papel, welche von einer sehr festen, verdickten, gespannten, glänzenden Hornschicht bedeckt ist, keine Umwandlung in Bläschen und Pusteln, keine fortdauernde Abschuppung erkennen lässt, dagegen zur Entwicklung von Hornperlen, Horngrübchen und dicken Hornplatten neigt. Sie ist mit mehr oder minder starkem Jucken verbunden und tritt in Gruppen oder Schüben meist in sehr chronischer Weise auf. Die Ausdehnungsfähigkeit der einzelnen Papel ist beschränkt; sie hinterlässt nach der Abheilung mehr oder weniger Pigment.

Die kleinsten Papeln (1—2 mm Durchmesser) zeigen meist einen geradlinigen, eckigen, polygonalen Contur, der, wo er vorhanden, allein schon die Diagnose Lichen rechtfertigt. Derselbe bleibt nur selten bei deren Vergrösserung, eher noch bei deren Confluenz, bestehen. Die Papeln erheben sich dann steil aus den präexistenten Hautfurchen, und diese sind es, welche den multangulären Contur vorzeichnen. Diese miliaren bis pfefferkorngrossen Papeln neigen am meisten zur

*) Lichen simplex aigu und chronique Vidal, Lichen polymorphe ferox Vidal (= Prurigo Hebra).

universellen Ausbreitung mit Bevorzugung der Handgelenke, Handrücken, Vorderarme, der Beine, des Bauches, des Halses und der Genitalien.

Oder es entstehen von vornherein grössere Papeln (von ca. 5—7 mm Durchmesser) von runder Form, die nicht steil, sondern allmälig sich über die Umgebung erheben und im Centrum eine kleine Hornperle oder Delle tragen, einem Schweissporus entsprechend. Diese „obtusen" Papeln sind glatt, glänzend, schuppenlos, selbst wachsartig durchschimmernd. Sie vergrössern sich oft ziemlich bedeutend, pflegen aber dabei sich abzuflachen. Sie kommen meist in grösserer Anzahl vor, aber nie so zahlreich wie die miliaren Papeln. Es ist die bei Säuglingen und kleinen Kindern fast allein vorkommende Form.

Nicht so häufig, als man nach dem älteren Namen Lichen planus schliessen sollte, ist die Form der ganz flachen Papel, welche blau- oder braunrothe, nur eben über das Hautniveau erhabene oder auch garnicht erhabene, ja sogar ein wenig eingesunkene Flecke von specifischer Härte und Glanz darstellen. Sehr charakteristisch für diese Form sind perlmutterweisse Punkte, welche durch die Hornschicht hindurchschimmern; an diesen Stellen kann man milienähnliche Hornperlen aus der Oberhaut unblutig ausgraben. Die flachen Lichenpapeln kommen meistens nur in beschränkter Anzahl, gewöhnlich an den Unterschenkeln vor, doch auch sonst an allen Körpertheilen, selbst an der Hohlhand, Fusssohle und dem behaarten Kopfe, wo die anderen Lichenformen seltener sind. Sie haben die Neigung, durch Vergrösserung und Confluenz grössere Scheiben zu bilden, sich oberhalb varicöser Venen anzusiedeln und viel Pigment zu hinterlassen.

Die corneale oder keratoide Papel ist eine Modification der planen Lichenpapel, die sich zumeist an den Beinen in vereinzelten Exemplaren zeigt. Dieselbe überragt das Hautniveau bedeutend, theils durch ein starkes Cutisinfiltrat, theils durch Epithelhypertropie und ein dickes Hornlager, welches in mannigfacher Weise zerklüftet ist und Einlagerung von Hornperlen und Hornzapfen zeigt. Sie juckt stark und ist von sehr langer Dauer.

Die atrophische Papel kommt vergesellschaftet mit der planen und cornealen Form an den Beinen vor. Sie ist unter das Niveau der Haut eingesunken, von einem etwas erhabenen und glänzenden Rande eingefasst, rosa oder perlmutterweiss, von einer fein gefältelten, dünnen Hornschicht bedeckt und meist von einem Pigmenthalo umgeben.

Die ringförmige Papel kommt in zwei verschiedenen Formen vor. Einerseits findet sich hier und da bei grossen, scheibenförmigen, flachen Papeln ein serpiginöses Fortkriechen des ca. 5 mm breiten, erhabenen Randes, während das Centrum einsinkt, abheilt und sich pigmentirt. Diese annuläre Form kommt auch in partieller Entwicklung vor, indem nur einzelne Theile der Randpartie serpiginös werden. Diese Umwandlung ist stets eine beschränkte (bes. auf den Unterschenkel) und kommt nie sämmtlichen Efflorescenzen zu; sie ist accidentell.

Eine zweite Art der ringförmigen Papel ist substantiell, d. h. an alle Efflorescenzen gebunden und zugleich an Grösse bedeutend unterschieden; sie entwickelt sich aus planen Papeln von Erbsen- bis Linsengrösse durch Fortschreiten einer ganz schmalen, ca. 1 mm breiten Randpartie, indem hinter dieser feinen, glänzenden, zierlichen, ringförmigen Leiste sofort die Papel zur Fläche einsinkt. Diese ganze Papel besteht also nur aus einem äusserst feinen, dabei aber harten und glatten, bläulichgrau oder röthlichgrau gefärbten Ringe. Diese Lichenform kommt einerseits auf die Genitalien beschränkt vor, andererseits als universelles Exanthem, und in diesem Falle ist sie langwieriger und pigmentreicher.

Die bisher besprochenen Efflorescenzen elementarer und zusammengesetzter Form combiniren sich in verschiedenster Weise zur Bildung der gewöhnlichen, mehr oder weniger ausgedehnten oder regionär beschränkten, chronischen Lichenfälle. Es kommt aber noch eine akut einsetzende, universelle Lichenform vor, welche sich einerseits durch aussergewöhnlich starke Erscheinungen von Seiten des Nervensystems und Schädigung des Allgemeinbefindens, andererseits auf der Haut durch die diffuse Verbreitung des Processes in Form einer wenig schuppenden Erythrodermie und folliculärer, schuppiger oder glatter, konischer Papeln an den Follikeln der befallenen Regionen vor allen anderen Lichenformen auszeichnet. Sie dokumentirt sich als ein echter Lichen durch das Auftreten planer Lichenpapeln und Lichenscheiben nach längerem Bestande und während der Abheilung klinischerseits, ebenso

aber auch durch die histologischen Befunde. Es ist dieses der von mir beschriebene Lichen neuroticus. Wegen der ernsteren Prognose dieser Form mögen sich wohl unter den ersten schweren, meist letal endigenden Fällen von Lichen ruber des älteren Hebra Fälle von Lichen neuroticus befunden haben.

Die Reconstruction dieser klinischen Formen aus den histologischen Daten lässt sich wie bei allen polymorphen Exanthemen am besten so vornehmen, dass man dieselben als Combinationen von einfachen und zusammengesetzten Elementarformen auffasst. Diese letzteren sind es dann, welche eine direkte und exakte histologische Erklärung zulassen und durch variable Combinirung entstehen aus ihnen wieder die Krankheitsbilder. Die einfachen Elementarformen des Lichen sind: die polygonale, obtuse, plane und folliculäre Papel, die zusammengesetzten Elementarformen (oder Synantheme) sind: die Lichenringe, die Lichenscheiben, die Erythrodermie. Aus der planen Papel leiten sich die corneale (hypertrophische, verrucöse) und die atrophische (sclerotische) ab. Die Lichenringe zerfallen in die Papulae gyratae und annulares, die Lichenscheiben in die planen, verrukösen und sklerotischen. Die Erythrodermie ist noch am wenigsten gut studirt; wir finden in ihr Ansätze zur planen Papel und Reste der folliculären Papel vereinigt.

Bei jeder Elementarform des Lichen konkurriren wenigstens zwei Gruppen von Erscheinungen, solche des Epithels und des Papillarkörpers, bei vielen treten noch drittens solche im Apparat der Knäueldrüsen hinzu.

Im Epithel finden wir zuerst eine einfache Hyperplasie der Stachelschicht. Die Epithelleisten sind dabei hin und wieder mächtiger entwickelt, meistens aber abgeflacht und miteinander plattenartig verschmolzen, oft bis zur völligen Planificirung der Grenze zwischen Epithel und Cutis. Die Saftbahnen der Stachelschicht sind häufig stark, selbst ampullenartig erweitert, stets jedoch weiter als in der Norm und setzen sich direkt in die erweiterten Saftspalten der Cutis fort. Zur Akanthose gesellt sich eine Hyperkeratose mit Verlangsamung der Verhornung, die Körnerschicht und Hornschicht verdickt sich, von der letzteren besonders die basale. Indem dann die Proliferation der Stachelschicht allmählich nachlässt, aber die Neigung zur Bildung einer besonders fest zusammenhaltenden Hornschicht andauert, senkt sich die Hornschicht besonders in der Mitte der Papel, in die verbreiterten Leisten hinab, immer begrenzt und umsäumt von einer abnorm breiten Körnerschicht und allein auf Kosten der Stachelschicht, welche hierdurch stets verdünnt und schliesslich auf eine ganz schmale Platte reducirt wird. Durch diesen Process entstehen die concentrisch geschichteten Hornzapfen und Horntüten; wie man sieht, auch unabhängig von Lanugohaarbälgen. Die Schweissporen durchziehen die Stachelschicht unverändert; höchstens findet sich hier und da in ihrer Umgebung eine stärkere Proliferation der Stachelzellen. In der Hornschicht aber findet man ihr Wandepithel zu hornigen Klumpen von der Farbenreaction und Konsistenz der basalen Hornschicht verschmolzen,

welche sich als Hornperlen makroskopisch schon erkennen und im Zusammenhang ausschälen lassen.

Während so die Hyperkeratose die Akanthose überwindet und die Produkte der ersteren an die Stelle der letzteren treten, wird die Stachelschicht noch von einem degenerativen Process in grösserer oder geringerer Ausdehnung befallen. Wo die interepithelialen Spalten stark erweitert sind, bemerkt man zuerst, dass der Stachelpanzer der anliegenden Epithelien hier und da verloren geht, dass die Epithelien selbst sich abrunden, homogen und trübe werden, basische Farben weniger und saure stärker annehmen. Schliesslich geht auch die Tingibilität des Kerns verloren und die Epithelzelle wird zu einer homogenen, colloid entarteten Scholle. Solche Epithelschollen findet man vereinzelt oder gruppenweise schon früh in der Stachelschicht, später gehen im Centrum der Papel oft grosse Strecken der Stachelschicht auf diese Weise verloren. Stets aber treten an älteren Papeln derartige colloide Schollen und Klumpen an der Cutisgrenze und beim Rückzuge der Leisten aus der Cutis auch innerhalb dieser auf.

Die charakteristischen Epithelveränderungen bestehen also in anfänglicher Akanthose, die später der Epithelatrophie Platz macht, in einer andauernden Hyperkeratose, die zur Bildung verschiedenartiger Horngebilde führt und — im Gegensatz zu der besonderen Festigkeit und Trockenheit der Oberfläche — in einem permanenten, intercellularen Oedem und einer verbreiteten colloiden Degeneration der Stachelschicht. Man sieht, es existirt in dem letztgenannten, auffallenden Kontrast und überhaupt in allen diesen Epithelveränderungen eine bemerkenswerthe Aehnlichkeit mit den Epithelveränderungen beim Ulerythema centrifugum.

Die Cutis zeigt eine dichte Zellanhäufung im Papillarkörper von der subpapillaren Blutbahn aufwärts bis an die Epithelgrenze. Dieselbe ist sehr charakteristisch für den Lichen, einmal durch die scharfe untere Grenze gegen die gesunde Cutis, sodann durch die Kleinheit und gleichmässig dichte Lage der Zellen. Niemals kommt es innerhalb derselben zur Bildung von Plasmazellen oder von grösseren Spindelzellen mit mehreren Kernen oder Fortsätzen. Dieselben sind daher von der Mehrzahl der Autoren, der herrschenden Strömung folgend, für Leukocyten gehalten worden, aber ohne genügende Begründung. Schon der Umstand, dass die angrenzenden Lymphspalten des Epithels weit klaffen und doch nur eine spärliche Anzahl von Leukocyten im allgemeinen beherbergen, muss in dieser Auffassung vorsichtig machen. Die Zellen haben mässig grosse, einfache Kerne und äusserst wenig Protoplasma, während die wenigen eingestreuten Leukocyten einen deutlichen schmalen Protoplasmasaum und durchweg getheilte, kleeblattförmige Kerne zeigen. Diese der überwiegenden Mehrzahl nach stets aus sesshaften Bindegewebszellen bestehende Infiltration erstreckt sich von dem linsenförmigen Heerde unterhalb der Epidermis aus an den Blutgefässen ärmelförmig entlang durch die Cutis und zwar nach allen Seiten eine Strecke weit, ohne für gewöhnlich das Hypoderm zu erreichen. Man unterscheidet also nicht stets — wie bei den Syphi-

liden — einzelne Gefässkegel, die in ihrer Totalität die proliferative Reizung erkennen lassen. Sondern die zellige Proliferation der Cutis hält sich — wie bei den Parakeratosen — im allgemeinen an die Epithelgrenze und dringt von hier aus langsam, schichtweise in die Tiefe, nachdem in der Peripherie sämmtlicher Blutgefässe schon Ausläufer derselben vorausgegangen sind. In den meisten Lichenformen stellt die Zone der subepithelialen Zellinfiltration nur ein schmales Band dar, welches die gröberen Leisten schalenartig umgibt, in die Papillen aufsteigt und diese in maximaler Weise erfüllt. Hierdurch schwellen die Papillen keulen- oder birnförmig an und drängen die Epithelleisten zwischen sich aufs Aeusserste zusammen. Dieses Bild einer Gruppe birnförmig angeschwollener Papillen, infiltrirt von dichtgedrängten, kleinen Zellen, die unterhalb der Papillen zu einem gegen die Cutis scharf abgesetzten Bande zusammenfliessen, ist für den Lichen ebenso charakteristisch wie das der oben besprochenen Hornpfröpfe.

Zu der Zellproliferation gesellt sich regelmässig ein Oedem des Papillarkörpers, welches von unten her nach oben gegen die Epithelgrenze hin zunimmt. An der Oberfläche des Papillarkörpers drängt es das collagene Gewebe zu weiten Spalten auseinander, die mit den klaffenden Epithelspalten in offner Kommunikation stehen. Das Oedem trägt zu der keulenförmigen Anschwellung der Papillen das ihrige bei, hauptsächlich aber wird durch dasselbe der subepitheliale Grenzstreifen rareficirt und die Ablösung des Epithels von der Cutis an vielen Stellen vorbereitet.

Auf die Cutis hat das Oedem einen analogen Einfluss, wie das Oedem und die Hyperkeratose auf die Stachelschicht; erstere verfällt allmählich theils der Resorption, theils der hyalinen Degeneration und Sklerose. Die Resorption macht sich zuerst an dem oberflächlichsten Theile des Zelleninfiltrates geltend; an Stelle der Zellen treten weite Lymphspalten und theilweise wird, durch Bildung von Lymphseen zwischen Epithel und Cutis, das erstere jetzt schon auf kleine Strecken ganz von letzterer gelöst. In höherem Grade tritt eine solche Lösung ein, wenn den colloiden Epithelien gegenüber das anliegende Collagen streckenweise hyalin entartet. Die hyaline Degeneration der Cutis betrifft auch die oberflächlichen Capillaren der Haut, die hin und wieder bis zur Dicke arterieller Zweige unter Verlust der Zellconturen und schliesslich auch der Kerne der Endo- und Perithelien anschwellen können. In solchen Gewebspartien ist dann auch die zellige Infiltration erheblich zurückgegangen und hat einer homogenen sklerotischen Veränderung des Bindegewebes und einer Pigmentinfiltration Platz gemacht. Dieser Abschluss des Processes macht sich, wenn gleichzeitig die Hyperkeratose des atrophischen Epithels nachgelassen hat, klinisch durch eine narbenähnliche Depression der Oberfläche bemerkbar.

Die Knäueldrüsen zeigen fast regelmässig eine passive Erweiterung des Lumens bis in die letzten Enden hinein, welche hin und wieder bis zur Cystenbildung ausartet. Sie sind nebst dem Gange auch dann von proliferirenden Bindegewebszellen umgeben, wenn die übrige Cutis in ihrem unteren Theile von zelliger Infiltration vollkommen frei ist.

Die Drüsenzellen zeigen sich theils gebläht und schwach färbbar, theils klein und stark tingibel und sondern an dem dadurch unregelmässig erscheinenden Lumen eine glasige oder körnige Masse aus. An andern Orten ist der Drüsenschlauch einfach erweitert unter Verkleinerung des Epithels, welches dann oft nach dem Lumen zu, wie normalerweise im Gange, mit einer Art Membran bekleidet, also wohl unthätig geworden ist. Der Schweissporus zeigt sich fast regelmässig verstopft, theils durch eine Proliferation des Gangepithels, die bereits im Papillarkörper beginnt, theils durch Bildung horniger Klumpen (Hornperlen) während seines Verlaufes durch die Hornschicht. Durch den Ausfall der letzteren entsteht eine Art der centralen Delle, speciell beim Lichen obtusus.

Diese bei allen Lichenformen mehr oder weniger hervortretenden histologischen Symptome sind vollständig ausreichend, die klinischen Hauptmerkmale zu erklären. Die livide, bläulichrothe Farbe, um so ausgesprochener, je weniger die Papeln gleich anfangs über das Hautniveau hervorragen, verdanken sie der dicken Zellenschicht (verdicktes Epithel und compaktes Zelleninfiltrat der Cutis), die wie ein dichtes trübes Medium über den erweiterten Capillaren lagert. Im Gegensatz zum Syphilid und Lupus lässt der Druck des Diaskops keinen bräunlichen Knoten durchschimmern, da das für jene charakteristische Plasmom mangelt. Die dunkle, braune bis schwarze Farbe älterer Papeln ist durch spätere Pigmentirung bedingt.

Der Glanz aller schuppenlosen Papeln rührt von der Streckung der Hornschicht und diese von dem abnormen Drucke her, unter dem sie während ihrer ganzen Entwicklung steht. Zuerst tritt zugleich mit der Epithelwucherung eine abnorm grosse Dichtigkeit der Hornschicht ein, welche es nicht zur Abblätterung kommen lässt. Macht die Akanthose der Atrophie der Stachelschicht Platz, so wird der entstehende Raum durch die schwellenden, das Epithel verdrängenden Papillen eingenommen, sodass die Hornschicht immer, ohne nachzugeben, maximal gespannt bleibt. Von der Dicke des Epithelpolsters und speciell der Körnerschicht hängt es dann ab, ob die Papel rothglänzend ist oder einen Perlmutterschimmer besitzt. In letzterem Falle gleicht der wachsige Glanz selbst dem des Epithelioma contagiosum, oder besser noch dem des beginnenden Ulcus rodens, wo auch die Hornschicht durch ein dickes Epithelpolster aufs höchste gespannt ist. Durch den Mangel der Schuppen und den Glanz, die beide auf eine abnorme Festigkeit der Hornschicht zurückweisen, unterscheidet sich bereits die kleinste Lichenpapel von einer entsprechend jungen Papel der Psoriasis oder des seborrhoischen Ekzems.

Die Trockenheit der Lichenpapeln und ihre mangelnde Neigung zur Bläschenbildung trotz des interspinalen Oedems beruht ebenfalls in letzter Instanz auf einer dem Epithel der Papel von vornherein innewohnenden Festigkeit und Widerstandskraft. Trotz Umspülung mit abnorm grosser Mengen von Hautlymphe, trotz mangelnden Nachschubes junger Zellen verfällt die atrophische Stachelschicht nicht der reticulirenden, sondern der colloiden Metamorphose. Ich glaube nicht

fehlzugehen, wenn ich in diesem Widerstande der Stachelzellen, in dem Widerstande der Hornschicht gegen Abblätterung und in der dauernden Hyperkeratose der Papeln eine einheitliche Grundeigenschaft erblicke, welche der Lichenprocess dem Epithel verleiht und durch welche dasselbe den degenerativen Einflüssen lange widersteht. Die letzteren machen sich dagegen sehr rasch, schon auf der Höhe der Papel (ähnlich wie beim Ulerythema centrifugum) in der obersten Cutisschicht geltend, indem der entzündliche Reiz es nur zur raschen Zellproliferation und zum Oedem nicht aber zur Vermehrung des Protoplasmas in den Zellen bringt. Die letzteren verfallen daher alsbald und mit ihnen das collagene Gewebe, ja die Gefässwände einer langsamen Erstarrung, soweit sie nicht vorher resorbirt werden.

I. Einfache Elementarformen.

1. Polygonale Papel.

Am reinsten tritt diese am Handgelenk, Penis, Eichel in Form miliarer und submiliarer, gruppenweise und ziemlich rasch entstehender, scharf abgesetzter Papeln auf. Das charakteristische derselben liegt in der geradlinigen, drei- bis fünfseitigen Begrenzung der Papel, einem bei Hautkrankheiten ganz exceptionellem Symptom. In der That sind die gewöhnlichen formgebenden Bedingungen der Efflorescenzen, seien es Infectionscentren der Oberhaut oder Gefässkegel, resp. Nervenbäume der Cutis, so beschaffen, dass stets runde, ovale oder polycyklische Formen entstehen müssen. Die geradlinige Begrenzung lässt sich daher nur erklären durch praeexistente gerade Grenzlinien und das sind die bekannten Oberhautfurchen. Damit aber diese Grenze bei der papulösen Anschwellung respektirt bleibe, ist es nöthig, dass die Schwellung hauptsächlich nur diejenigen Elemente befällt, für welche die Oberhautfurchen normalerweise die Grenzen bilden, das sind die Papillen.

In der That entspricht die polygonale Papel einem Bezirk von 10—20 dicht zusammenstehenden Papillen, welche die Nachbarpapillen bedeutend an Höhe überragen und von diesen durch eine papillenlose Furche getrennt sind.

Durch Abziehen der Oberhaut hergestellte Papillenbilder zeigen dieses Verhältniss sehr klar; sie erinnern an die Papillae fungiformes auf einer glatten Zungenoberfläche. Die umgrenzende, papillenlose Furche entspricht den breiteren Epithelleisten, welche diejenigen Oberhautfurchen tragen, die die polygonale Papel allerseits begrenzen. Häufig ist bei dieser Schwellung die Isolirung vieler Papillen verloren gegangen, indem sie mit der Basis verschmolzen sind, sodass nur noch ihre Köpfe kuppenförmig hervorragen und die Anzahl der früheren Papillen angeben. Hin und wieder steigert sich die Schwellung bis zur Bildung eines zusammenhängenden Polsters, aus dem sich die Epithelleisten, welche zuerst nur verschmälert waren, vollständig herausgezogen haben.

Die Proliferation der Stachelschicht oberhalb desselben Papillenbezirks pflegt nicht bedeutend zu sein; zuweilen fehlt sie ganz und die stets vorhandene Schwellung derselben ist dann lediglich auf einen mässigen Grad parenchymatöser Schwellung der Epithelien und auf die Erweiterung des Saftkanalsystems zu schieben. Je stärker die Schwel-

lung der Papillen wird, desto schmächtiger wird das interpapillare Leistensystem; der Querschnitt der Papel zeigt nur noch Reste dünner Epithelpfeiler, die sich oberhalb der Papillen arkadenartig verbinden. Schliesslich begrenzt sich dem papillaren Polster gegenüber die Stachelschicht ebenfalls als ein einheitliches, rein superpapillares Polster. Die feinere Untersuchung weist allerdings an den Orten früherer Epithelleisten noch hier und da schwer sichtbar zu machende, colloid entartete Epithelien nach, die beim Rückzuge der Epithelleisten im schwellenden Papillarkörper haften blieben.

Die Hyperkeratose ist von Anfang an gleichmässig auf der Papel entwickelt, die Körnerschicht ist mässig verdickt, ebenso die Hornschicht, speciell die durch Osmium schwarz tingirbare basale Hornschicht. Eine besondere Beziehung zu den Schweissporen und Follikeln findet nicht statt. Sind solche, was oft genug der Fall ist, in die Papeln eingeschlossen, so nehmen die Ausgänge derselben (Schweissporen, Follikeltrichter) zuweilen an der Akanthose und Hyperkeratose Theil, doch nicht immer und zur Bildung von stärkeren Hornpfröpfen kommt es, solange die polygonale Papel als solche besteht, noch nicht. Sowie im weiteren Verlaufe die Epithelwucherung wieder die Oberhand gewinnt und die Hyperkeratose Hornperlen und Horntüten zeitigt, verschwindet auch der Charakter der polygonalen Papel und diese geht durch periphere Vergrösserung, öfter noch durch Verschmelzung in plane, verruköse oder andere zusammengesetzte, grössere Formen über. Demgemäss ist die Oberfläche der polygonalen Papel auch stets glatt, ihre Farbe ein einfaches bläuliches Roth.

2. Obtuse Papel.

Die obtuse Papel kommt hin und wieder mit anderen Formen vermischt, doch meist — und in typischer Weise immer — als herrschende Form des Exanthems vor, speciell bei kleinen Kindern. Dieser Umstand weist schon darauf hin, dass das specifische Gift in diesen Fällen einen besonderen Modus der Invasion befolgt. In der That findet sich in den typischen Fällen im Centrum der Papel ein Schweissporus, der selbst hochgradig verändert ist und zu einer veränderten Knäueldrüse führt.

Sodann ist charakterisisch für die obtuse Papel, dass sie sich nicht an Oberhautfurchen begrenzt und deshalb wie alle sonstigen Effloreseenzen eine rundliche, meist sogar eine kreisrunde Form besitzt.

Demgemäss tritt bei ihr die Papillarschwellung nicht so überwiegend in den Vordergrund wie bei der polygonalen Papel, erstreckt sich aber dafür auf einen weit grösseren Hautbezirk, indem sie vom Centrum nach dem Rande zuerst sehr wenig, dann rascher abnimmt. Andererseits ist hier die Akanthose im Anfange stärker ausgebildet und auch dieser Umstand ist natürlich geeignet, eine plötzliche Höhendifferenz am Rande der Papel nicht aufkommen zu lassen, indem sie ebenfalls nach der Peripherie zu ganz langsam abnimmt. Die Körner- und Hornschicht, beide stark verdickt, ziehen sanft emporgehoben, gleichmässig über die ganze Papel hin. Der Schweissporus auf dem Scheitel der Papel ist von einer concentrisch geschichteten, spiralig gewundenen

oder später kuglig umgeformten Hornmasse erfüllt; wo diese Hornperle ausfällt, gewahrt man klinisch ein wie mit einer Nadel eingedrücktes Grübchen.

Die Stachelschicht zeigt das Oedem und die colloide Umwandlung einzelner Epithelien und Gruppen solcher im hohen Maasse. Entsprechend der gleichmässig schwächeren Schwellung der Papillen finden wir regelmässige, wenn auch stark reducirte Epithelleisten gegen die Cutis vorspringen, die auf dem Querschnitt die Form spitz auslaufender, kleiner Dreiecke besitzen. Gleichmässig stark ausgebildet ist auch das zellige Infiltrat unterhalb der Oberhaut. Es besitzt exquisit linsenförmige Gestalt, ist von weiten Blutgefässen und weiten Lymphspalten durchzogen. Die sonstige secundäre Epithelwucherung aber, der damit verbundene stärkere Erfolg der Hyperkeratose, sowie die spätere Sklerose des Bindegewebes treten bei dieser Form ganz zurück.

Charakteristisch für die obtuse Papel ist weiter noch die auch sonst, aber nicht immer so deutlich ausgebildete Veränderung der Knäueldrüsen. Dieselbe ist der Hauptsache nach als eine cystische Entartung aufzufassen und als eine Folge der in der Hornschicht stattfindenden Verstopfung des Schweissporus. Doch sind jedenfalls auch entzündliche Veränderungen anzunehmen, schon wegen der Proliferation der die Knäuel umgebenden Bindegewebszellen. Das Lumen des Ganges ist erweitert, noch mehr aber das der Knäuel. Die Epithelien einiger Knäuel sind abgeflacht und mit einer Art Cuticula, einer verdichteten Innenschicht der Zellen bekleidet, welche Gang- und Knäuelepithel ungemein verähnlicht. Einzelne Schleifen enthalten jedoch vergrösserte Epithelien, in denen das Protoplasma gequollen, die perinucleäre Zone erweitert ist. Die Lichtung solcher Schleifen zeigt zuweilen glasige oder körnige Massen, die aus den Epithelien austreten. Die Deutung dieser Befunde muss ich dahin gestellt sein lassen.

3. Folliculäre Papel.

Wie die obtuse Papel eine constante Beziehung zu einem Schweissporus erkennen lässt, so die follikuläre zu einem Haarbalg. Auch diese kommt vermischt mit anderen Papeln und zwar theils selbstständig, theils als Einschluss zusammengesetzter Formen, besonders der cornealen und verrukösen vor. In den letzteren Fällen wird sie von mehr oder weniger tief in die Follikel eindringenden Hornzapfen repräsentirt. Aber die follikulären Papeln kommen auch rein als solche vor; sie bilden beim Lichen neuroticus die „rothe Gänsehaut", die anfangs allein, später an den Grenzen der diffusen Erythrodermie diese Affektion charakterisirt.

Auf dem Gipfel der folliculären Papel mündet stets ein Lanugo-Haarbalg mit stark erweitertem Trichter, welcher von concentrisch geschichteten Horntüten erfüllt ist. In manchen Trichtern ist die Hornschichtentwickelung so stark, dass der Durchschnitt nicht dem eines gewöhnlichen, im Trichter liegenden Filters, sondern dem eines Faltenfilters gleicht. Mit der Hornschicht wird dann auch die Körnerschicht in Falten geworfen. Die umgebende Hornschicht des Deckepithels ist ebenfalls verdickt und verdichtet und zieht entweder als eine feste Decke über den Ausgang des Follikels hin oder wird von dem Haare

und seinen Hüllen durchbohrt. Im ersteren Falle wird das Haar wie bei der Hyperkeratosis suprafollicularis (sog. Lichen pilaris) zurückgehalten und liegt geknickt oder zusammengerollt im Haarbalgtrichter; die Papel erscheint dann an der Spitze weisslich, aber glatt. Im anderen Falle ragt aus dem erweiterten Follikel ein concentrisch geschichteter Hornpfropf hervor, von der verdickten und zerklüfteten Hornschicht fransenartig umgeben; die Papel trägt in diesem Fall ein fest anhaftendes Hornschüppchen.

Die dem Haarausgang direkt anliegenden Papillen sind im Anfange bedeutend geschwellt und ihre Blutgefässe stark erweitert, sodass in dieser Periode die konische Hervorragung der Effloreseenz theils auf diese Schwellung, theils auf die Verdickung der Hornschicht und den Auftrieb des Hornpfropfens zu schieben ist. Nach längerer Dauer finden wir dagegen die Stachelschicht der Oberfläche rund um den Haarbalg erheblich und zwar in unregelmässiger Weise proliferirt. Der Schnitt zeigt jetzt zuweilen an einer Seite des Haarbalges noch hochgradig geschwellte Papillen mit Andeutung verjüngter Epithelleisten dazwischen, an der anderen den Papillarkörper durch ein dickes Polster von Stachelzellen wieder auf das frühere Niveau und darunter herabgedrückt und die Grenzfläche zur Ebene ausgeglichen.

Während dieser neuen Epithelproliferation bleibt die Hornschicht der Oberfläche und des Follikeltrichters erhalten oder schuppt wenigstens äusserst langsam insensibel ab. Die Folge ist eine starke Verbreiterung der Körnerschicht, besonders dort, wo die Hornschicht in die Tiefe nachdringt. In dieser Periode bleibt auch der Process nur selten auf die nächste Umgebung des Follikels beschränkt, wodurch der Charakter der rein folliculären Papel verloren geht.

Die bisher beschriebenen Symptome der folliculären Papel sind wenig geeignet, dieselbe sicher und scharf von der ganz von ihr verschiedenen der Pityriasis rubra pilaris zu unterscheiden, mit der sie unter dem Namen Lichen ruber (Hebra) oder Lichen acuminatus (Kaposi) so lange zusammengeworfen wurde. Denn beide Arten von Papeln zeigen Hyperkeratosis suprafollicularis und follicularis, Haardeformationen, Akanthose und Papillarschwellung. Die offenbar auch hier vorhandenen Unterschiede der Hornsubstanz und Verhornung sind zu subtil, um prima vista die Differentialdiagnose zu ermöglichen. Eine solche wird aber sofort möglich und sogar einfach, wenn wir auf das an der Epithelgrenze culminirende Oedem, die colloide Degeneration des Epithels, die hyaline der Blutgefässe und die Sklerose des Bindegewebes achten, welche bei der folliculären Papel des Lichen ebenso gut ausgebildet sind wie bei den anderen Lichenformen. Neu tritt hier besonders die Sklerose des Haarbalges in seinem oberen Theil hinzu. Dadurch lockert sich das Haarbalgepithel des Trichters von der Balgwand an manchen Stellen ebenso wie das der Oberfläche vom Papillarkörper und wird durch den Schnitt zuweilen in toto abgelöst. Auch participirt der obere Abschnitt des Balgepithels an dem interspinalen Oedem und der colloiden Umwandlung einzelner Epithelien.

Dieses Oedem und die sich unmittelbar an dasselbe anschliessen-

den regressiven Processe finden sich bei der Pityriasis rubra pilaris nicht; dagegen begegnen wir dort anderen akuten Processen im Balgepithel (s. daselbst die genauere Differentialdiagnose). Das Gewebe des Haarbalges selbst, die Gefässe desselben und das perifolliculäre Bindegewebe zeigen, insofern hier wie dort eine reichliche zellige Infiltration besteht, auch eine gewisse Aehnlichkeit. Doch hält sich die Infiltration bei der Lichenpapel mehr an den oberen Theil des Balges und besteht aus den beschriebenen, gleichmässig kleinen Zellen in ödematösem, collagenem Gewebe, während die zellige Infiltration der Pityriasispapel den ganzen Haarbalg gleichmässig befällt, sogar oft im unteren Theile vorzugsweise auftritt und aus verschiedenen Zellarten sich zusammensetzt. (Auch hierüber siehe das Nähere bei der Pityriasis rubra pilaris.)

Die Lanugohaare selbst zeigen, abgesehen von der erwähnten Einrollung und Knickung im Anfange, keine Veränderungen. Sie werden mit Ausstossung des Hornpfropfes eliminirt und so lange der Lichenprocess anhält, nicht wieder gebildet. Auch die Talgdrüsen sind unverändert und neigen zur Atrophie, der sie bei längerem Bestande, wie es scheint, sämmtlich anheimfallen. Dagegen treten die Musculi arrectores stets sehr deutlich hervor, sind auffallend breit und häufig von zelligem Infiltrat umgeben.

4. Plane Papel.

Diese Form kommt in selbständiger Ausbildung vorzugsweise regionär beschränkt an den Extremitäten und am Kopfe vor, findet sich aber gemischt mit anderen Formen fast bei allen Fällen von ausgedehntem Lichen. Diese flachen, kaum über dem Niveau der Haut erhabenen, erbsen- bis linsengrossen, glänzenden Papeln zeigen noch am meisten Neigung, sich peripherisch zu vergrössern und bilden dann markstück- ja thalergrosse tellerartige in der Mitte häufig vertiefte Scheiben. Sie gehen auch durch Konfluenz aus polygonalen Papeln hervor, entwickeln sich aus der allgemeinen Erythrodermie beim Lichen neuroticus und geben ihrerseits die Basis für die Entwickelung der cornealen und atrophischen Papel her, welche nur Varietäten der planen darstellen.

Histologisch sind die planen Papeln charakterisirt durch den Fortfall der starken Papillarschwellung. Dadurch kommt es schon gleich anfangs zum Verstreichen des Papillarkörpers. Der verdickten Platte der Stachelschicht liegt ein flaches, linsenförmiges oder bandförmiges Zelleninfiltrat der Cutis gegenüber. Höchstens greifen noch arkadenartige, feine Reste des früheren Leistensystems in die Cutis ein. Oedem der Stachelschicht, colloide Metamorphose der Epithelien, Sklerose des Bindegewebssaumes unterhalb des Epithels finden sich in exquisiter Ausbildung. Dagegen tritt die Erweiterung der Blutgefässe und die Ausbildung des zelligen Infiltrates an denselben zurück. Sowohl die Schweissporen wie die Follikeleingänge im Bereich der Papeln nehmen an der Epithelwucherung Theil und die Hyperkeratose versieht sie mit spiralig gewundenen und tütenförmigen Hornzapfen.

Im Ganzen ist die plane Form diejenige der geringen Reaction der Cutiselemente und der stärkeren des Epithels. Dieses zeigt sich be-

sonders im Fortschritt des Processes, wo die Epithelwucherung mit nachfolgender Hyperkeratose zur üppigen Ausbildung aller jener Hornbildungen führt, welche für den Lichen charakteristisch sind. Dabei ist es bemerkenswerth, dass die Akanthose nirgends gleichmässig fortschreitet, nicht einmal innerhalb einer Efflorescenz. Man findet dicht neben einander tief in die Cutis eindringende breite Zapfen und Leisten mit secundären Epithelfortsätzen und ganz unproductive Stellen der Stachelschicht, welche atrophisch und z. Th. colloid entartet sind. Auch besteht ein langsamer aber stetiger Wechsel zwischen dem aktiven Eindringen der Epithelien und ihrem passiven Zurückweichen gegenüber dem streckenweise anschwellenden Papillarkörper; dort finden sich stark tingible, convex nach unten vordringende, mitosenhaltige Epithelfortsätze, hier kaum Färbung annehmende, concav ausgehöhlte, in Degeneration befindliche, die im Begriffe sind, sich aus der Cutis herauszuziehen.

Auch die Hyperkeratose bildet sich in unregelmässiger Weise über der Fläche einer Papel aus. Die mächtigsten Horneinlagerungen findet man im Anschlusse an die Bildung aller breiten Zapfen und Leisten. In ihnen senkt sich die Hornschicht in zwiebelschalenförmiger Schichtung abwärts, innerhalb der Zapfen halbkuglige, innerhalb der Leisten halbcylindrische Hornkörper bildend, welche regelmässig von einer breiten Körnerschicht umsäumt sind. Auch die Hornpfröpfe der Schweissporen und Follikeleingänge wandeln sich jetzt in mehr kugelige Gebilde um. Alle diese Körper werden durch den Druck innerhalb älterer Papeln ziemlich homogen und von der übrigen Hornschicht isolirt; es sind die leicht mit einem stumpfen Instrumente auszuschälenden milienartigen Hornperlen. Uebrigens entspricht es dem durchaus unregelmässigen Charakter dieser Epithelveränderungen, dass man auch oft Knäuelgänge und Haarfollikel findet, welche innerhalb oder unmittelbar neben der Papel ausmünden und völlig frei von Akanthose und Hyperkeratose sind.

Der corneale (Lichen corné: Vidal) Typus ist nur die Steigerung der planen Papel nach dieser Richtung der Epithelproduction. Bei fortgesetzter Akanthose wird das Aussehen der Epithelgrenze wieder ein einheitlicheres, indem die Schwellung des Papillarkörpers allmählich nachlässt und die Stachelschicht sich mehr und mehr zu einem einheitlichen dicken Polster ausbreitet. Ueber diesem lagert sich nun auch wieder die Körnerschicht und Hornschicht horizontal. Die durch die frühere wellige Knickung erzeugten Hornperlen werden nicht mehr gebildet, sondern die ungemein festen, nicht abschuppenden Hornlagen verschmelzen zu einer dauerhaften Hornplatte von der Structur der basalen Hornschicht. Wo auf dem Querschnitte einer solchen Papel mehrere derartige Polster vorhanden sind, getrennt durch unproductivere Stellen, findet man auf der Oberfläche auch mehrere getrennte Hornplättchen. In solchen Fällen zeigt sich klinisch die Oberfläche der Papel mit einzelnen Schildern, Höckerchen oder Stacheln besetzt. Wo dagegen die gesammte Stachelschicht zu einem einheitlichen breiten Epithelpolster verschmolzen ist, bildet die Hornbedeckung eine Leich-

dorn ähnliche, im Centrum oft unter das Niveau der Haut eindringende, compakte Schwiele.

Die Veränderungen der Cutis weichen nicht von dem sonstigen Bilde derselben ab. Die zellige Infiltration ist beim Lichen corneus so gering entwickelt wie beim Lichen planus überhaupt. Bei der secundären Epithelwucherung schmiegt sie sich zunächst allen einwuchernden Zapfen und Leisten an und erhält eine sehr unregelmässige Vertheilung, bleibt aber stets der Hauptsache nach subepithelial; bei der schliesslichen Abflachung der Stachelschicht erhält sie auch wieder die Gestalt einer flachen Schale. Dem sehr langen Bestande entsprechend ist die Cutis innerhalb der infiltrirten Zone bei der planen und vielleicht noch mehr bei der cornealen Form stark pigmentirt. Auffallend ist bei dem grossen Pigmentreichthum der Cutis der geringe der basalen Lagen der Stachelschicht und es scheint mir dieser Umstand mit dem Oedem, der mangelhaften Ernährung und der Neigung dieser Schicht zur colloiden Degeration zusammenzuhängen.

Eine sehr seltene Abwandlung der planen Elementarform bildet die atrophische (Lichen atrophique: Hallopeau). Darier hat von derselben eine Beschreibung geliefert, welche fast in allen Punkten genau mit der planen Papel übereinstimmt. Es fanden sich in allen Schweissporen Hornperlen und die Endstücken der Knäuelgänge waren sogar nicht bloss der Akanthose, sondern der Hyperkeratose verfallen, — ein tiefes Eindringen der Verhornung in den Gang, wie es sonst wohl bisher nicht gesehen wurde. Hornschicht und Körnerschicht waren verbreitert, die Stachelschicht atrophisch und theilweise colloid degenerirt, die Haarfollikel normal. Die perivasculäre Zelleninfiltration war deutlich, aber sehr gering und die Cutis nicht bloss an ihrer dem Epithel zugekehrten Oberfläche, sondern in ihrer ganzen Dicke sklerotisch. Auf diesen letzteren Punkt legt Darier — und wohl mit Recht — das grösste Gewicht. Wir haben danach die atrophische Papel als eine solche plane anzusehen, in welcher die Sklerose der Cutis einseitig bedeutendere Dimensionen gewinnt, dadurch die Epithelproliferation schädigt und die Hornproduktion nicht über die Bildung von Hornperlen hinausgelangen lässt. Im Gegensatz zur gewöhnlichen planen und zur cornealen Papel zeigt die atrophische eine helle Farbe und sehr wenig Pigment, was ebenfalls wohl auf das Ueberhandnehmen der Bindegewebssklerose zurückzuführen sein dürfte.

II. Synantheme.

5. Ringförmige Papel.

Die Anatomie der ringförmigen, accidentellen Abwandlung planer Papeln (Papula gyrata), die man besonders am Unterschenkel hin und wieder beobachten kann, ist noch zu liefern. Die klinischen Charaktere deuten darauf hin, dass man im abheilenden Centrum noch Reste des Lichenprocesses antreffen wird, während der Process an der Peripherie mit Akanthose und Zellinfiltration fortschreitet.

Von dem echten, substantiell annulären Lichen habe ich einen regionär auf das Scrotum beschränkten und einen universellen Fall zu untersuchen Gelegenheit gehabt.

Die erbsengrosse, von der pigmentirten Scrotalhaut graubläulich sich abhebende, von einem feinen, perlmutterglänzenden, leistenartigen Rande umsäumte Efflorescenz zeigte eine charakteristische Struktur. Auf der centralen, im Niveau der umgebenden Haut liegenden Fläche ist das Leistennetz nur wenig hypertrophisch und die Papillen wenig aber deutlich geschwollen; dabei sind Papillen und Leisten von beiden Seiten etwas schräge nach einem centralen, unterhalb der Papel gerichteten Punkte verzogen. Im Gegensatz zu dieser von der Norm nur wenig abweichenden Mitte sind die beiden Ränder der Efflorescenz durch enorm vergrösserte Leisten ausgezeichnet, welche auf dem Querschnitt als zwei tief eindringende und die ganze dünne Scrotalhaut durchsetzende Epithelzapfen von kolbiger Form die Affection seitlich begrenzen. Die Körner- und Hornschicht über denselben ist nur mässig verbreitert, und diese Randpartien sind nicht sowohl nach aussen als nach innen gegen das subcutane Gewebe leistenartig erhaben. Man begreift aber recht gut, dass klinisch die seitliche, tiefe Epithelwucherung die Hornschicht auf einen sehr eng begrenzten Bezirk in die Höhe heben und in maximaler Weise spannen muss, so dass sich der Perlmutterglanz der Leiste sehr wohl erklärt. Diese seitliche Ringleiste wird allerseits umsäumt von einem schalenförmig ausgebuchteten, dünnen Zelleninfiltrat, welches zum grössten Theile aus den kleinen, gleichmässig aussehenden Bindegewebszellen der lichenösen Infiltration, zum weitaus kleinen Theile aus Leukocyten besteht. Eine Anzahl Leukocyten invadirt von hier aus die voluminöse Ringleiste. Der Papillarkörper im Centrum zeigt nur eine sehr geringe zellige Infiltration in den Papillen und um die Gefässe, kein Oedem, dagegen eine ziemlich starke Pigmentation, die hier wohl auf Rechnung des allgemeinen Scrotalpigmentes zu setzen ist, da sie sich auch in der Umgebung der Papel findet. Die Blutgefässe sind nicht erheblich erweitert.

Auffallend ist an diesem Lichenbilde der Mangel an colloider Epithel-, hyaliner Gefässmetamorphose und sklerotischer Veränderung des collagenen Gewebes, jener regressiven Vorgänge, welche sonst alle Lichenformen wenigstens im geringen Grade begleiten und sehr zu ihrer Charakteristik beitragen. Die einzige Andeutung und Vorstufe dieser regressiven Metamorphosen ist in der gleichmässigen Erweiterung der Lymphspalten der Stachelschicht gegeben, hier und da sieht man auch den Stachelpanzer einiger Epithelien abgerundet und eingeschmolzen. Und diese ödematösen Veränderungen des Epithels sind allein auf die stark gewucherten Grenzleisten beschränkt. Bei dieser Sachlage ist es um so mehr geboten, auf diejenigen Alterationen hinzuweisen, welche dem Lichen annularis bleiben und ihn als echten Lichen charakterisiren. Es sind dieses: die parenchymatöse Schwellung der Epithelien, das interspinale Oedem, die Epithelwucherung, die Verbreiterung der Körnerschicht und Hornschicht und Verdichtung der letzteren ohne jede Spur von Abschuppung, sodann die gleichmässig kleinzellige Infiltration

in Form einer rein subepithelialen, sich dem Epithel genau anschmiegenden Zone. Alle diese an der Grenzleiste zusammentreffenden Symptome machen in der That diesen Theil der Affection so lichenartig, dass man kaum an eine andere Affection bei diesem Bilde denken wird.

Während somit der echte Lichencharakter sich bei der anatomischen Untersuchung so wenig verleugnet wie bei der klinischen, weist der Mangel der colloiden und sklerotischen Veränderungen sowie der Hyperkeratose mit ihren Hornperlen auf die vergleichsweise flüchtige und oberflächliche Natur dieser Form hin. Für eine solche spricht auch schon die serpiginöse Ausbreitung, die Ringform als solche, welche dem Lichen wenn auch nicht ganz fremd, so doch lange nicht so eigenthümlich ist, wie den meisten trocknen Hautkatarrhen.

Von einem sehr bemerkenswerthen universellen Falle von Lichen annularis liegen mir mehrere Effforescenzen zur Untersuchung vor. Auch bei diesen ist überall ein Gegensatz innerhalb der Efflorescenzen zwischen Mitte und Randleisten ausgeprägt; derselbe ist aber doch geringer als bei dem eben beschriebenen Falle. Zunächst sind im Centrum die Papillen sämmtlich mehr oder weniger geschwollen, das Leistensystem ist arkadenartig verjüngt, die verdickte Stachelschicht der Hauptsache nach zu einem horizontalen, suprapapillaren Polster vereinigt. Die zellige Infiltration, das Oedem der Epithelgrenze ist mässig entwickelt, hier und da sind Anzeichen von Degeneration vorhanden. Im ganzen findet man mithin den Beweis einer stattgehabten und theilweise zurückgegangenen lichenösen Erkrankung. Demgegenüber ist an beiden Randpartien in der Breite von drei bis vier Papillen der Lichenprocess im vollen Gange. Hier ist die Stachelschicht auf das Doppelte verdickt, von kolbigen Papillen eingebuchtet und von einer sehr breiten Infiltrationszone schalenartig umgeben, die Körner- und Hornschicht sind verbreitert. Das Oedem ist stark ausgeprägt, die degenerativen Processe sind wenigstens angedeutet. Die leistenartige Erhebung bei dieser annulären Form ist also nicht der Hauptsache nach auf die begrenzte Epithelwucherung zu schieben, sondern vertheilt sich gleichmässig auf die Verdickung aller Strata, besonders auch des infiltrirten Papillarkörpers. Das ganze Bild entspricht mehr dem gewöhnlichen der polygonalen oder obtusen Papel mit Ausnahme des Gegensatzes von Rand und Mitte.

6. Lichenscheibe.

Lichenscheiben bilden sich aus der Konfluenz von gruppenweise zusammengelagerten, polygonalen oder planen Efflorescenzen. Sie unterliegen wie die letzteren der cornealen oder verrukösen, hin und wieder auch der atrophischen Umwandelung. Ihre Signatur ist im grossen wie die der planen Papel im kleinen — die Unregelmässigkeit. Im ganzen neigen sie aber zur Hyperkeratose. Sie sind entweder glatt und bilden dann vorzugsweise Hornperlen in den Leisten und Schweissporen oder sie bilden Schwielen und Hornschilder. Eingeschlossene

Haarbälge geben ähnliche Bilder wie die isolirten folliculären Papeln. Alle beschriebenen elementaren anatomischen Veränderungen finden sich hier innerhalb einzelner Scheiben in bunter Abwechselung: es kommt stellenweise zu starker Epithelwucherung, die jedoch nie die völlig regellosen Formen atypischer Wucherung (wie beim Lupus z. B.) aufweist, sondern stets in Wechselbeziehung zu einem sich dem Epithel dicht anschmiegenden zelligen Infiltrat steht und von diesem schalenartig umsäumt oder arkadenartig eingebuchtet wird.

Man sieht häufig obtuse und plane Papeln oberhalb grösserer Hautvenen strangförmig oder perlschnurartig aneinander gereiht. Hieraus geht wohl eine bestimmte Beziehung zur Blutstauung, aber kein besonderes Synanthem hervor. Ein solches hat aber Kaposi beschrieben unter dem Namen des moniliformen oder korallenschnurartigen Lichen ruber planus. Es fanden sich in universeller Ausbreitung rosenkranzförmig an- und abschwellende, netzförmig verzweigte Stränge auf der Haut, deren Lichennatur Kaposi aus echten Lichenknötchen erschloss, welche in der Umgebung der strangförmigen Gebilde sich in grosser Anzahl zeigten. Die histologische Untersuchung dieses Falles hätte nach zwei Richtungen Klarheit zu schaffen gehabt; einmal hätte sie die Lichennatur der Primäreffloreszenzen, sodann die eigentliche Natur dieser ungewöhnlichen Weiterentwicklung eruiren müssen. Leider ist die histologische Untersuchung beide Nachweise schuldig geblieben. Kaposi findet sowohl die Primär- wie Secundäreffloreszenzen „aus einer dichten Zellen- und Kerninfiltration der subpapillaren (?) Corumschichte bestehen ohne jede Spur einer Organisation und Structur von einem Bindegewebe. Es finden sich nur Zellen, viele nackte und polymorphe (?) Kerne, bisquitförmig, halbmondförmig und viele Zellen mit den Erscheinungen der retrograden Metamorphose, gebläht und wachsartig getrübt, gequollen, ziemlich reichlich Riesenzellen (?). Auch das bei Lichen ruber in reicherem Maasse als bei anderen chronischen Dermatosen beobachtete zapfen- und federbuschartige Auswachsen der äusseren Wurzelscheide (?) ist hier schön zu sehen."

Einerseits fehlen hier alle positiven Angaben über die so bemerkenswerthen architectonischen und structurellen Veränderungen sämmtlicher Oberhautschichten, über etwelche Hornkörperchen, über das Oedem und die Sklerose des Bindegewebes, Dinge die bei einem so hoch gediehenen echten Lichen nicht vermisst werden sollten. Statt dessen constatirt Kaposi eine „subpapillare" Zelleninfiltration, während bekanntlich die papillare beim Lichen die charakteristischste und oft allein vorkommende ist, weiter das Vorkommen von „Riesenzellen", die dem Lichen so wenig zukommen wie Plasmazellen, welche letztere gewöhnlich die Vorstufen von Riesenzellen bilden. Endlich soll noch das Balgepithel „federbuschartig auswachsen"; diese Angabe ist besonders verdächtig. Denn solches ist vom alten „Lichen ruber", d. h. der Pityriasis pilaris Devergie beschrieben; beim jetzigen Lichen, dem Wilson'schen „Lichen planus" kommen diese Auswüchse nicht vor, vielmehr eine Lockerung und degenerative Processe des Balgepithels. Auch ist nicht leicht zu verstehen, wie Kaposi bei einem wirklichen

Lichen innerhalb der Zelleninfiltration „jede Structur von einem Bindegewebe“ vermissen konnte. Diesem fundamentalen Differenzen mit dem wahren Lichenbilde gegenüber kann auch der Befund „wachsartig getrübter Zellen“ (Epithelien?) nicht viel helfen; die histologische Diagnose des Lichen ist weder für die Primär- noch Secundäreffloreszenzen geliefert. Vielmehr geht, wenn wir die Kaposi'schen Befunde als thatsächliche zu Grunde legen, aus seiner Untersuchung nur eine vollkommene Disharmonie zwischen der klinischen Diagnose und dem histologischen Bilde hervor. Hoffentlich wird diese Lücke bald ausgefüllt oder die wahre Natur des „Lichen moniliformis“, aufgedeckt.

7. Erythrodermie.

Dieser Name der französischen Schule ist zweckmässigerweise von v. Düring für jene allgemeine Röthe und Infiltration der Haut eingeführt, welche beim Lichen neuroticus aus den folliculären Papeln und dem interfolliculären Erythem sich allmählich entwickelt und unter starker Pigmentirung abheilt. In der bemerkenswerthen Epidemie des Lichen (1881—1882) in Hamburg habe ich leider die Gelegenheit zur Excision versäumt, später diese Fälle nur sehr selten, zuletzt 1888 gesehen. Dagegen verdanke ich Herrn Prof. v. Düring ein Stückchen Haut von einem mit Lichen neuroticus behafteten Patienten, welches wenigstens einige hier in Betracht kommende Vorgänge gut demonstrirt.

Als ein echter Lichen documentirt sich der Fall auf mehreren Schnitten dieses Stückchens, die eine kleine typische plane Papel zeigen und auf anderen, in denen isolirte folliculäre Papeln zu sehen sind. Für die Erklärung der Erythrodermie sind aber solche Stellen wichtig, wo unabhängig von diesen beginnenden planen und den älteren folliculären Papeln Entzündungserscheinungen zu sehen sind. Dieselben bestehen in einer Zunahme der Bindegewebszellen des Papillarkörpers bis zum subpapillaren Gefässnetz herab. Diese Zellen sind noch nicht so klein wie die der subepithelialen, charakteristischen Lichenaffection. An einigen Orten, im Bereich von etwa 3—4 Papillen häufen sie sich bereits zu kleinen Heerden an. Dabei ist die Stachelschicht über diesen Stellen noch vollkommen intakt, die Körnerschicht ebenfalls, aber die Hornschicht verdickt und lamellös abschilfernd. Im ganzen Stückchen treten ferner die Blutgefässe deutlicher als normal hervor durch Vermehrung und Vergrösserung der Perithelien, am meisten die oberflächlichen, doch auch die tieferen. Dürfen wir diese Befunde aus der Nachbarschaft einer echten, sich bildenden Lichenpapel, welche an sonstiger, intakter Haut zwischen Lichenpapeln nicht vorzukommen pflegen, auf die daselbst befindliche Erythrodermie beziehen, so würde dieselbe einem Symptomencomplex entsprechen, der sich aus Gefässerweiterung, leichtem perivasculären Zelleninfiltrat und Verdickung der Hornschicht mit Neigung zur Abschuppung zusammensetzt. Während diese Symptome ziemlich universell an der Haut verbreitet und die Hautfollikel bereits in echte lichenöse Papeln an den befallenen Strecken verwandelt sind, nimmt an einzelnen Stellen zuerst das zellige Infiltrat des Papillarkörpers zu und bildet die Grundlage späterer planer Papeln, indem sich vermuthlich — hier müssen spätere Untersuchungen die

Lücke ausfüllen — an diesen Stellen die charakteristischen Epithelveränderungen des Lichen ausbilden.

Wenn diese vorläufige Uebersicht über die Histologie des Lichen neuroticus der Hauptsache nach richtig ist, so entspricht diese Lichenform unter allen am meisten dem Begriffe der Parakeratosen; denn hier allein besteht eine flächenhafte Ausbreitung, eine Neigung zur Abschuppung und daher wohl auch eine leichte permanente Verhornungsanomalie derart, wie sie bei den Parakeratosen vorkommt.

Literatur.

Lehrbücher von Hebra sen., Crocker, Ziemssen (Weyl).
Crocker, Lichen planus. Lancet. 1881. p. 284.
Vidal u. Leloir, Anatom. Untersuchungen über den Lichen planus. Compt. rend. Soc. de Biol. 1883. Mai.
Robinson, Lichen ruber of Hebra and Lichen planus of Wilson. Putnams Sons 1883.
Weyl, Bemerkungen zum Lichen planus. Deutsche med. Woch. 1885. No. 36.
Darier u. Hallopeau, Leçons cliniques sur les mal. cut. et syph. Première leçon. l'Union méd. 1887.
Kaposi, Korallenschnurartiger Lichen ruber planus. Wiener med. Woch. 1886. No. 25.
Török, Histologie des Lichen planus. Zieglers Beiträge.
v. Düring, Lichen, Lichen neuroticus u. Pityriasis rubra pilaris. Mon. 1893. Bd. 16, p. 447.

Ichthyosis.

Da viele mit übermässiger Hornproduktion einhergehende Erkrankungen ganz heterogener Natur öfters mit der Ichthyosis zusammengeworfen werden, so ist wichtig, von vornherein den Begriff scharf zu begrenzen. Nicht hierher gehören vor Allem folgende Hautaffektionen: 1. alle sog. „lokalisirten Ichthyosen", wie die Stauungskeratosen der Unterextremitäten bei Ulcus cruris, Elephantiasis nostras, die Berufskeratosen der Oberextremitäten, die Keratosen gelähmter Glieder bei Tabes, Hemiplegieen etc., 2. die sog. „Ichthyosis foetalis" (s. Hyperkeratosis foetalis), 3. die sog. „Ichthyosis palmaris" (s. Keratoma palmare et plantare hereditarium und non hereditarium und andere palmare Keratodermien), 4. sämmtliche Hauthörner, besonders die generalisirten, 5. die keratoiden Naevi, speciell die Naevi lineares mit Hornproduction, die früher als „Nervennaevi" oder neuropathische Naevi bezeichnet wurden, 6. die Hyperkeratosis suprafollicularis (Lichen pilaris), 7. das Keratoma folliculare Brooke, 8. die Keratosis pilaris Brocq, 9. die Pityriasis rubra pilaris.

Die Ichthyosis ist charakterisirt durch eine Anhäufung von Hornsubstanz in Form von Schuppen, Schildern, flächenhaften Hornschichtverdickungen und stachligen Protuberanzen, die stets symmetrisch und universell auftritt und wie die Pityriasis rubra pilaris besonders die Streckseiten, vor allem Ellbogen und Kniee befällt, im Gegensatz zu dieser sich aber meist auf den Rumpf und die Extremitäten beschränkt, selten Kopf und Hals einnimmt und nie einen vom behaarten Kopf abwärts schreitenden Gang erkennen lässt. Sie fehlt an den Kontaktstellen (Achselhöhle, Inguinalgegend, Ell- und Kniebeuge) und ist an den Beugeseiten stets geringer entwickelt. Die ichthyotischen Flächen zeichnen sich durch einen auffallenden Grad von Trockenheit, d. h. durch einen Mangel sowohl an Feuchtigkeit wie an Fett aus, führen zur Verstopfung der Follikel, aber nicht der Schweissporen (wie die Pityriasis r. pilaris und der Lichen) und verlieren sich ohne scharfe Grenze in die gesunde Haut. Die Hornmassen haben (im Gegensatz zu denen der Pit. r. pil.) eine Neigung zur Bildung von Hornfarbe und sind meistens graubraun,

grünlich oder schwärzlich gefärbt. Wie bei der Pityriasis r. pilaris besteht auch bei der Ichthyosis eine die Oberflächenspannung überkompensirende Ausdehnung der Hornschicht, durch welche eine grobe Faltenbildung und Felderung der Oberfläche entsteht, während die Abschuppung (im Gegensatz zu den Hautkatarrhen mit typischer Parakeratose) auf ein Minimum beschränkt wird. Die Ichthyosis beginnt erst im zweiten Lebensjahre oder später und setzt eine familiäre Disposition voraus; aber hereditär im strikten Sinne ist sie durchaus nicht, wenigstens fehlt bis jetzt jeder Beweis dafür; die angeborenen Keratodermien sind ganz anderer Natur und zeigen sich alsbald nach der Geburt. Starkes Schwitzen bessert die Ichthyosis, man hat sie durch akute Exantheme heilen sehen; auch heilt sie, frühzeitig richtig behandelt. Ihre gewöhnlich latenten Entzündungssymptome können unter ungünstigen Umständen ausarten und dann entsteht unter Abschuppung, Jucken und Nässen das Bild eines Hautkatarrhs mit typischer Parakeratose. In bestimmten Gegenden Asiens soll die Ichthyosis endemisch vorkommen. Die letzteren Umstände sprechen alle dafür, die echte Ichthyosis, analog wie die Pityriasis rubra pilaris, für eine infectiöse, zur Parakeratose neigende Hyperkeratose zu erklären und sie von den angeborenen Deformitäten und den neuropathischen Keratodermien gleich weit zu entfernen. Mit der Psoriasis theilt sie die Anhidrose, die Bevorzugung der Streckseiten, den Uebergang in feuchte Katarrhe und die Vererbung der Disposition.

Man unterscheidet gewöhnlich drei Formen der Ichthyosis, die zugleich Intensitätsgraden entsprechen: Ichthyosis nitida, serpentina und hystrix. Man kann diese Eintheilung auch histologisch beibehalten, da die erste und schwächste Form: der gewöhnlichen Ichthyosis mit Vorwalten der Hyperkeratose, die zweite, seltenere: dem Hinzutreten der Akanthose, und die dritte, seltenste: dem Auftreten einer umschriebenen, hochgradigen, sekundären Hyperkeratose entspricht. Elementarformen in dem Sinne wie beim Lichen und bei der Pityriasis rubra pilaris giebt es hier nicht, da die Krankheit von vornherein diffus auftritt und wir den sog. Lichen pilaris, eine follikuläre Hyperkeratose, nicht — wie viele Dermatologen — zu der Ichthyosis rechnen. Die bei der Ichthyosis vorkommende Follikelaffektion tritt klinisch nicht selbstständig hervor. Das Auftreten von herdförmigen Protuberanzen, von sog. Stacheln, ist ein Folgezustand und kein herdförmiges Element des Exanthems.

1. Ichthyosis nitida.

Je schwächer der ichthyotische Process entwickelt ist, desto mehr beschränkt derselbe sich auf das eine Hauptsymptom der Hyperkeratose. Und diese ist nicht stärker ausgebildet, als dass sie anstatt normaler, insensibler Schüppchen gröbere, glatte, plattenförmige Schuppen erzeugt. Dieselben sind graulich, durchscheinend oder dunkel schieferartig. Die Flächenausdehnung ist noch nicht bedeutend entwickelt, daher treten Risse auf, welche grössere, polygonale Schuppen abtheilen.

Die vorhergehende stärkere Spannung der oberflächlichen Hornschicht, aus der die Schuppe sich bildet, zeigt sich darin, dass die letztere sich etwas zusammenzieht und an den Rändern von der Unterlage abhebt. Dadurch haften die Schuppen in der Mitte oder an einem Rande mehr und erhalten das durchscheinende Aussehen, das sie halb abgelösten Glimmerplättchen ähnlich macht.

Mikroskopisch documentirt sich die Hyperkeratose bei dieser Form auf so charakteristische Weise, dass die betreffenden Schnitte auf den ersten Blick als ichthyotische zu erkennen sind. Da nämlich keine Epithelwucherung concurrirt, so beherrscht die Hyperkeratose das Feld und prägt der Stachelschicht und dem Papillarkörper einen besonderen Typus auf. Die Dicke der Stachelschicht im Ganzen hat abgenommen, besonders aber die der superpapillaren. Dabei ist die individuelle Grösse der Stachelzellen reducirt, oft so sehr, dass das Epithel erwachsener Ichthyotischer den Eindruck des Epithels Neugeborener oder sehr alter Leute macht und zwar ist das Volumen des Protoplasmas

mehr reducirt als das der Kerne. Wir haben es mithin mit einer gleichmässig schmalen superpapillaren Platte und mit Leisten zu thun, deren Verkürzung nicht durch Verminderung sondern Verkleinerung der Epithelien bedingt ist. Weiter ist die Form dieser Leisten charakteristisch; sie sind an der Unterfläche abgeplattet, wie gestaucht. Wie sie auch von der superpapillaren Schicht entspringen mögen, breit oder schmal, ob sie von dort aus gerade, schräge, im Bogen oder geknickt sich gegen die Cutis wenden, auf der letzteren fussen sie mit gleichmässig abgeplatteten Flächen, die sämmtlich annähernd in einer horizontalen Ebene liegen. Dieser Umstand ist die einfache Folge des gleichmässigen erhöhten Druckes der Hornschicht bei mangelndem Epithelwiderstand innerhalb der intrapapillaren Stachelschicht, d. h. bei unzureichender Epithelneubildung.

Nimmt die Hyperkeratose noch mehr zu, so wird schliesslich fast die ganze superpapillare Stachelschicht in ein horizontales Hornlager verwandelt, sodass die unverhornte Oberhaut nahezu allein von dem Leistennetz gebildet wird. Hier liegt einmal der seltene Fall vor, dass der Name: Netz (rete, der, aus einer fehlerhaften Anschauung Malpighi's entstanden, noch heute von manchen Autoren missbräuchlich für: unverhornte Oberhaut gebraucht wird), annähernd zu Recht besteht. Ganz rückt übrigens die Hornschicht niemals an Stelle der superpapillaren Stachelschicht; die Papillenköpfe bleiben wenigstens immer noch von einer Lage Stachelzellen bekleidet. In diesen Fällen gewinnt aber der vertical gerichtete Druck der Hornschicht auch Einfluss auf die Gestalt der Papillenköpfe und flacht dieselben ebenfalls derartig ab, dass die Oberflächen derselben in eine gerade Ebene zu liegen kommen. Hier hat man dann also gerade abgestutzte Leisten und Papillen. Die Verkürzung derselben wird — wie das dem ausschliesslich vertical gerichteten Drucke entspricht — zu einem Theil durch Verbreiterung der Leisten und Papillen ausgeglichen und diese findet dem atrophisch-passiven Verhalten derselben gemäss natürlich dort statt, wo von vornherein ihr Widerstand noch am grössten ist, d. h. die meisten Leisten erhalten einen breiten Fuss auf der Cutisfläche und schmalen Hals an der Hornfläche, die Papillen dagegen einen breiteren Kopf als Hals, sodass beide Gebilde gewöhnlich geduldspielähnlich in einander greifen.

Diese Umformung der schwach entwickelten Stachelschicht und des Papillarkörpers zusammen mit der gleichmässig und stark verdickten Hornschicht charakterisiren die Ichthyosis nitida auf unverkennbare Weise. Bei keinem trocknen Hautkatarrh, aber auch bei der vorzugsweise hyperkeratotischen Pityriasis r. pilaris ist die Stachelschicht so dürftig entwickelt und daher mit dem Papillarkörper derartigen Abplattungen unterworfen.

Die Verhornungsgrenze zeigt sehr bemerkenswerthe Abnormitäten; die Körnerschicht fehlt überall an der Oberfläche der Stachelschicht, auch innerhalb der Leisten, wo sie sonst noch immer am besten zu finden ist. Dieser Keratohyalinmangel ist nicht, wie gewöhnlich bei den trocknen Hautkatarrhen, mit dem Erhaltenbleiben der Kerne der Horn-

zellen verknüpft; die Hornzellen sind kernlos und sogar auffallend homogen. Auch kann der Keratohyalinmangel nicht auf einen zu grossen Feuchtigkeitsgehalt — wie beim Ekzem, bei der Psoriasis, über den Papillen in Hauthörnern etc. — zurückgeführt werden; denn die ganze Oberhaut zeichnet sich durch abnorme Trockenheit aus. Ebensowenig passt ein Vergleich mit der Verhornung des Nagels, denn obgleich die Hornsubstanz des Nagels auch besonders fest und trocken ist, sind in derselben die Kerne gut erhalten. Wir stehen hier mithin einer eigenen Art abnormer Verhornung, einer ungewöhnlichen Form von Parakeratose gegenüber. Es ist eine besonders einfache Form, denn die Stachelzelle geht dabei ohne Bildung secundärer Nebenprodukte in eine Hornzelle über. Es wäre zu wünschen, dass die Ichthyosis in dieser Richtung von allen denjenigen Forschern studirt würde, welche heute noch — trotz aller Gegenbeweise — an der Herkunft der Hornsubstanz aus dem Keratohyalin festhalten. Die ichthyotischen Schuppen sind gewiss verhornt und entstehen doch aus ganz keratohyalinfreien Zellen. Ich möchte es für am wahrscheinlichsten halten, dass dieser Mangel an Keratohyalin mit der dürftigen Entwicklung der Stachelzellen zusammenhängt; es fehlt eben in den letzteren hauptsächlich die saftige, mittlere Zone, während die Aussenschicht nebst Stachelpanzer und im Centrum der Kern gut erhalten sind. Das Keratohyalin entwickelt sich aber gerade in dieser mittleren, saftigen Zone des Protoplasmas (Zone der Innenfaserung). Dafür spricht, dass bei der Ichthyosis serpentina, wo eine Proliferation des Epithels mit Volumenszunahme der Zellen eintritt, auch wieder Keratohyalin gebildet wird.

Ausser der Kleinheit der Epithelien fällt noch ihre dichte Lagerung auf, die Lymphspalten der Stachelschicht sind äusserst eng. Die basalen Stachelzellen enthalten häufig reichliches goldgelbes Pigment und dasselbe scheint sich bei der Ichthyosis mit Vorliebe auf das Epithel zu beschränken; nur die benachbarten Theile des Papillarkörpers enthalten hin und wieder etwas freies oder in Zellen eingeschlossenes Pigment derselben Art.

Geht die Wirkung der Hyperkeratose noch weiter, so verhornen auch Theile der interpapillaren Stachelschicht und zwar senkt sich die Hornschicht in die breiteren der noch stehen gebliebenen Leisten hinab. Dadurch wird die untere Grenze der Hornschicht, welche bis dahin eine gerade Ebene darstellte, wieder zu einer unregelmässig, welligen Fläche. Wenn nun die Hornschicht in dickeren Schuppen abblättert, tragen diese an der Unterfläche unregelmässige, knopfförmige Verdickungen und sind weniger durchscheinend. Auf diese Weise wird in manchen Ichthyosisfällen die Stachelschicht bis auf eine 1—3-reihige Lage von Stachelzellen vollständig in Hornschicht umgewandelt.

Auch die ichthyotische Hyperkeratose setzt sich in die Follikeltrichter fort, aber sie bedingt keine folliculären Papeln, da hier weder eine Schwellung der Papillen concurrirt (wie beim Lichen), noch eine Akanthose rund um den Follikeleingang (wie bei der Pit. r. pilaris). Auch ist die Produktion neuer Hornmassen bei der Ichthyosis eine

sehr langsame. Daher liegen die veränderten Follikeltrichter im Niveau der umliegenden Haut und machen sich nicht besonders bemerkbar. Die Verhornungsanomalie zeigt sich hier in zwei verschiedenen Formen. Entweder ist der Follikelausgang weit klaffend und von einem breiten Horntrichter erfüllt, welcher ein oder mehrere spiralig gewundene Lanugohärchen umschliesst; in diesem Falle ist der untere Theil des Haarbalges normal oder — und dieses kommt sehr häufig vor — in verschiedener Weise gedreht und geknickt. Man findet dann auf Schnitten, die regelrecht in der Haarrichtung liegen, nur den oberen und unteren Theil des Haarbalges, während der mittlere ausserhalb der Schnittebene liegt; ja man findet zuweilen drei Abschnitte desselben Haarbalges getrennt auf einem Schnitt. Theilweise rührt diese Verzerrung der Lanugohaarbälge von der Gesammtverschiebung des collagenen Gewebes her (s. unten) zum grösseren Theile aber von der Wirkung der hypertrophischen Mm. arrectores.

In vielen anderen Fällen findet man den Follikeleingang dagegen von Hornschicht verschlossen und den oberen Theil des Haarbalges oder auch unter Umständen den ganzen in eine Haarcyste verwandelt. Diese Cysten machen auf den ersten Anblick einen comedonenartigen Eindruck, unterscheiden sich aber von echten Comedonen bedeutend. Die Cysten enthalten grösstentheils Haare, nur in relativ unbedeutender Menge Hornmassen und diese letzteren sind nicht zu einem festen Körper von regulärem Bau (s. Comedo, Akne) geschichtet, sondern locker und unregelmässig mit den abgestossenen Härchen gemischt. Fett enthalten Haarcysten gar nicht oder in verschwindender Menge; sie stehen nicht mit Talgdrüsen in offner Verbindung. Die letzteren sind auch meistens schon an den noch offenen Follikeln zu kleinen Rudimenten atrophirt; an den cystisch veränderten Haarbälgen sind sie garnicht mehr nachweisbar. Es fehlt endlich auch der so wichtige Kopf mit seiner starken Hornfärbung, so wie die Organismen des Comedos. Die Cysten sind umgeben von einer dünnen Lage von Stachelzellen ohne dazwischen geschobene Körnerzellenlage. Im Gegensatz zu den comedonenhaltigen Cysten der Akne vereitern die Cysten der Ichthyosis niemals.

So häufig die Follikeltrichter bei der Ichthyosis verändert sind, so selten die Schweissporen. Unter vielen von mir untersuchten Fällen habe ich nur in einem Schnitte eines Falles eine den Schweissporus ausfüllende Hornperle (ähnlich wie beim Lichen) gefunden. Eine einfache Dilatation der Schweissporen wird allerdings öfters beobachtet. Charakteristisch sind dagegen die Veränderungen der Knäuel. Ihre Lichtung ist regelmässig erweitert, die Epithelien sind voluminös und zeigen alle einen nach dem Lumen gekehrten breiten, glasig hellen Saum, während die Kerne ebenso regelmässig nach der Aussenwand gerichtet sind. Dadurch werden die Schleifen des Knäuels den untersten Partien des Ganges sehr verähnlicht und unterscheiden sich hauptsächlich nur dadurch, dass die letzteren eine doppelte Epithelreihe tragen. Durch die Anschwellung der Epithelien und die Erweiterung der Lichtung sind die Schleifen des Knäuels im ganzen stark verdickt,

comprimiren das intertubuläre Bindegewebe und berühren sich so eng wie geblähte Darmschlingen und manchmal sogar bis zur gegenseitigen Abplattung. Es ist wohl keine Frage, dass diese bisher nur von mir constant gefundene, sehr charakteristische Veränderung der Knäuel in einer gewissen Beziehung steht zu der constanten Anhidrose und Asteatose der Oberfläche. Bei einem Osmiumpräparat fehlten auch in den Knäueln, die sonst regelmässig darin gefundenen, schwarzen Fettkörnchen. Eine Veränderung der Knäuelepithelien, welche sie denen des Ganges ähnlich macht, würde in der That für deren herabgesetzte Thätigkeit sprechen. Nur in einem meiner Ichthyosisfälle sind die Knäuel atrophisch und entsprechen in ihrer Grösse und der ihrer Epithelien völlig den winzigen Stachelzellen der Oberfläche — wahrscheinlich ein Ausgang der Knäueldrüsenveränderung.

Unter den Veränderungen des Cutisgewebes spielen die der zelligen Bestandtheile nur eine untergeordnete Rolle. Allerdings ist der Papillarkörper etwas zellenreicher als der Norm entspricht und die Zellen sind etwas vergrössert. Ebenso sind die Endo- und Perithelien sämmtlicher oberflächlichen Capillaren, sowie die der Haarbalg- und Knäuelgangscapillaren vergrössert und die Perithelien sogar häufig vermehrt. Aber nirgends kommt es zu einer Anhäufung von Spindelzellen, nirgends zur Bildung von Plasmazellen; man findet nur sehr wenig Mastzellen und gar keine Leukocyten. Eine durchaus geringe Ansammlung von gewöhnlichen Spindelzellen umgibt zuweilen die Haarbälge. Wenn dieser geringe Grad von Activität der Cutiszellen auch mit zur Unterscheidung der Ichthyosis von den anderen Parakeratosen und speciell von der Pityr. r. pilaris dient, so liegt doch andererseits in der Constanz der geringen Zellvermehrung der Beweis, dass auch der Ichthyosis eine schwach entzündliche Natur zuzuschreiben ist und dass es sich nicht lediglich um eine Hornschichtverdickung handelt.

Stärkere Veränderungen zeigt das kollagene Gewebe in Fällen von längerer Dauer. Wir finden es dann regelmässig verdickt und die Lymphspalten entsprechend verengert. Besonders betrifft die Verdickung die unteren Partien der Cutis, die Gegend zwischen den Knäueln und den oberen Fettläppchen. Daselbst schwindet unter der Verdickung der sich eng durchkreuzenden kollagenen Bündel das Fett des Panniculus, das System der Lymphspalten und das elastische Netz, welches die Bündel durchflicht. Der Fettschwund zu gunsten kollagener Hypertrophie steht wohl mit der Inactivität der Knäueldrüsen ebenso in Zusammenhang, wie die Zunahme des Panniculus bei der seborrhoischen Alopecie mit der Hyperactivität derselben.

In dem oberen Theile der Cutis ist die Zunahme des kollagenen Gewebes auch vorhanden, aber weniger deutlich. Das elastische Gewebe ist hier unverändert. Dafür sind aber die schrägen Hautmuskeln regelmässig hypertrophisch und ihre sehnenartigen Ansätze von elastischen Fasern sind selten so deutlich und stark ausgeprägt wie hier. An Präparaten mit guter Collagen- und Elastinfärbung überblickt man die Verschiebungen, welche durch die Zunahme des kollagenen Gewebes in der Tiefe und durch die Muskelspannung nahe der Oberfläche der

Cutis hervorgebracht werden und welche sich hauptsächlich auf die Deformationen der Haarbälge, die dellenförmigen Einziehungen der Oberfläche und die relative Verlagerung von Knäueln und Follikeln beziehen. Bei älteren Individuen scheinen diese Veränderungen einer allgemeinen Atrophie auch der Cutiselemente Platz zu machen.

2. Ichthyosis serpentina, Sauriasis.

Man nennt gewöhnlich diejenigen stärker ausgebildeten Fälle von Ichthyosis „schlangenähnlich", resp. in noch höheren Graden „krokodilhautähnlich", wo, anstatt der theilweise abgehobenen Schüppchen der Ichthyosis nitida, die der Haut ein rauhes, wie aufgesplittertes Aussehen verleihen, ein glatterer, grobgefelderter, nicht aufgesplitterter, dafür aber um so dickerer Schuppenpanzer besteht. Die Aehnlichkeit mit einer Schlangenhaut und bei stärkerer Verdickung mit der Haut von Eidechsen in solchen Fällen liegt auf der Hand und wird noch vermehrt durch das dunklere, grünlichgraue oder bräunliche Colorit derselben.

Wir hätten keinen Grund, diese phantasiereiche klinische Eintheilung beizubehalten, wenn wirklich nur eine stärkere Ausbildung der Hyperkeratose diese Fälle anatomisch auszeichnete. Die Wirkung einer solchen haben wir jedoch bei der Ichthyosis nitida schon kennen gelernt; sie verändert den Typus der Hornschichtabschuppung nicht und führt nur zur Verdickung der Schuppen. Dagegen tritt bei den höheren Graden der Ichthyosis und gerade bei denen mit mehr einheitlicher, grobgefelderter Oberfläche ein neues histologisches Element auf, welches das abweichende Aussehen und den veränderten Abschuppungsmodus erklärt und daher gestattet, an Stelle eines sehr dehnbaren und unbestimmten klinischen Begriffes eine präcise, anatomische Anschauung zu setzen.

Wenn nämlich die gewöhnlichen, schwächeren Ichthyosisfälle ausser durch die Hyperkeratose besonders durch die Unthätigkeit der Stachelschicht, die Reduction des Volumens der Zellen und die passive Deformation des Leistensystems ausgezeichnet sind, so muss das Hinzutreten einer stärkeren Thätigkeit der Stachelzellen, einer Vermehrung ihres Volumens und ihrer Anzahl allein schon eine ganz abweichende Gestaltung der Hautoberfläche zur Folge haben. In der That geht das charakteristische, atrophisch-deformirte Aussehen des Leistensystems und Papillarkörpers sofort verloren, wenn der Hyperkeratose eine regelrechte Epithelwucherung gegenübertritt. Die Leisten und Papillen runden sich ab, ihre halsartigen Einschnürungen gehen verloren, sie bilden im ganzen wieder die bekannte Wellenlinie durch die Abwechselung kegelförmiger Papillen und Leistenquerschnitte. Mit ihrer Abplattung verschwindet auch ihre plane Begrenzung zwischen der ebenen Hornfläche einerseits, der Cutis andererseits. Es bildet sich wieder eine superpapillare Stachelschicht aus und mit der Zunahme des Volumens der Epithelien schiebt sich eine Körnerschicht zwischen diese und die Hornschicht. Die Lymphspalten der Stachelschicht werden deutlicher, breiter; der Pigmentgehalt scheint jedoch eher geringer zu sein, wie bei der Ichthyosis nitida. Für die Hornschicht hat diese grössere Activität der Stachelzellen einerseits die Folge, dass ihre

Flächenausdehnung jetzt die Oberflächenspannung besser compensirt und die Abschuppung damit auf ein Minimum reducirt wird; andererseits dringen hornige Fortsätze in die jetzt verdickte Stachelschicht viel tiefer ein und es kommt zur Bildung von Hornplättchen, Hornperlen in ähnlicher Weise, wenn auch beschränkterer Ausdehnung als beim Lichen, analog etwa wie auf den psoriatiformen Scheiben der Pityriasis rubra pilaris.

Wie jeder sieht, erhält dieses Bild eine bemerkenswerthe Aehnlichkeit mit dem der Pityriasis rubra pilaris und sogar gewisser Parakeratosen, vor allem mit dem des pruriginösen Ekzems. Dieses ist nicht zufällig, denn auch die Aehnlichkeit der klinischen Bilder, besonders von ausgebreiteter sauridermatischer Ichthyosis mit ausgebreiteten trockenen Ekzemen und pruriginöser Verdickung der Oberhaut (Brocq's Lichenification) der Streckseiten ist zuweilen ganz auffallend.

Diese Formen von Ichthyosis, welche eine saftigere, protoplasmareichere Stachelschicht aufweisen, sind es denn auch allein, welche von Zeit zu Zeit unter Jucken und Brennen, Röthung ihre Hornschicht theilweise abwerfen und ein ekzematöses Ansehen erhalten. Die hergebrachte Anschauung der Wiener Schule konstatirt in solchen Fällen ein „hinzugetretenes Ekzem". Die einfachere und wahrscheinlichere klinische Erklärung ist die einer blossen Steigerung des immer vorhandenen, sonst mehr oder minder latenten entzündlichen Zustandes. Die Berechtigung dieser Auffassung wird auch durch die histologische Untersuchung solcher Fälle erwiesen. Gerade in Bezug auf die akut entzündlichen Veränderungen, die Krustenbildung etc. finden sich viele handgreifliche Unterschiede vom Ekzem. Mir liegen von einem exquisiten Fall sauridermatischer, universeller Ichthyosis bei einem jungen Mann mehrere, mit Krusten bedeckte entzündliche Papeln vor. Die Ekzemähnlichkeit bezieht sich allein auf den Kerngehalt der Hornzellen, welche die Schuppen und Krusten zusammensetzen und der sonst bei der Ichthyosis nicht vorkommt. Aber die Krusten sind viel trockener als beim Ekzem und fester gebaut, enthalten viel weniger Fibrin und Leukocyten und gar keine Morokokken. Die die Krusten abkapselnde junge Hornschicht trägt schon wieder das Gepräge der ichthyotischen basalen Hornschicht, d. h. auf eine einzelne, lückenhafte Lage von Körnerzellen folgt eine besonders dicke, homogene, völlig kernlose basale Hornschicht ganz unvermittelt und ohne deutliche Uebergangszellen nach oben und unten. Die Stachelschicht besteht aus wohlerhaltenen, stark färbbaren Zellen bis zur Körnerschicht ohne Andeutung intercellulärer Hohlräume, Bläschen und spongoider Umwandelung. Man findet in ihr äusserst wenige Leukocyten. Andererseits bekunden die auf den meisten Schnitten zu Tage tretenden Hornzapfen der Follikelmündungen und Schweissporen, sowie viele Hornperlen innerhalb der Epithelleisten, dass man es nicht mit einem Ekzem, sondern mit einem stark zur Hyperkeratose neigenden Processe zu thun hat. Wo der entzündliche Vorgang die Oberhaut nicht sehr tief ergriffen hat, lagern die Krusten oberhalb dieser Hornkörper und lassen sie intakt; wo aber eine tiefere Abschälung der Oberhaut statt-

hat, fallen sie mit den Krusten ab und hinterlassen eine mit Grübchen besetzte Oberfläche, wie sie auch dem Ekzem nicht zukommt.

Die Veränderungen in der Cutis bei der serpentinen Ichthyosis sind auch sämmtlich weniger charakteristisch, als bei der schwächeren, atrophischen Form. Die zellige Infiltration ist mehr ausgesprochen, aber nicht durch einen viel grösseren Reichthum an Zellen, sondern durch den grösseren Protoplasmagehalt derselben. An umschriebenen Stellen entlang der Cutisgefässe trifft man sogar Häufchen von Plasmazellen an, etwa in der Weise, wie bei ganz alten Ekzemen. Auch die Zahl der Mastzellen ist etwas vermehrt. In den Papillen ist die Zahl der Zellen auch nicht erheblich vermehrt; dieser Umstand, sowie die Abwesenheit von stärkerem Oedem, von Anschwellung in der Breite und einer grösseren Menge von Leukocyten unterscheidet wiederum den Papillarkörper der stark entzündlichen Ichthyosis von dem des Ekzems.

Von den übrigen Symptomen innerhalb der Cutis wäre noch hervorzuheben, dass auch das Epithel der Knäueldrüsen weniger unthätig zu sein scheint als bei der schwächeren Ichthyosis. Wohl findet man auch hier eng an einanderliegende, darmartig geblähte Schleifen, aber die Lumina sind von normaler Enge und die Epithelien nach dem Lumen zu nicht so gleichmässig glasig verquollen, sondern meist normal. Mitosen, die im Deckepithel häufig vorkommen, habe ich in den Knäueln nicht gefunden. Im Uebrigen sind die Verhältnisse wie bei der gewöhnlichen Ichthyosis.

Nach diesen Befunden ist es wohl klar, dass der ekzemartige Zustand vieler Fälle von serpentiner Ichthyosis mit dem gewöhnlichen Ekzem, speciell auch mit dem seborrhoischen nicht identisch ist, sondern einen eigenen „ichthyotischen Katarrh" vorstellt. Es ist Geschmacksache, ob man deshalb nun weiter von „ichthyotischem Ekzem" spricht; es ist einmal eingeführt und wird wohl klinisch festgehalten werden. Dann muss man sich eben daran gewöhnen, von verschiedenen Ekzemen, als von ebenso vielen feuchten Katarrhen verschiedener Genese zu reden.

3. Ichthyosis hystrix.

Die wahre Ichthyosis hystrix ist eine sehr seltene Erkrankung und ich betone noch einmal, dass die gewöhnlich unter diesem Namen beschriebenen Naevi lineares (neuropathici) cornei mit der Ichthyosis nichts zu thun haben und die bei ihnen erhobenen Befunde in der Anatomie der Ichthyosis nur Verwirrung zu stiften geeignet sind. Andrerseits unterliegt es aber auch keinem Zweifel, dass echte Ichthyosisfälle vorkommen, in welchen horn- und stachelartige Protuberanzen an verschiedenen Stellen des Körpers sich aus den platten Schildern der Ichthyosis entwickeln. Es handelt sich um Fälle von serpentiner Form und man kann alle Uebergänge von den breiteren, flacheren zu schmäleren und höheren, hornähnlichen Auswüchsen beobachten. Tommasoli hat neuerdings einen solchen Fall von Kaposi mitgetheilt (Ueber autotoxische Keratodermiten. Dermatol. Studien 15. Heft. 1893. L. Voss.

pg. 69.): Ichthyosis serpentina der Kniee und I. verruco-hystricea an Armen, Beinen und Gesicht. Dagegen kann ich schon den bekannten Fall von Amicis, den Tommasoli als gleichartig anführt, nicht als solchen gelten lassen, auch wenn die Contact- und Beugestellen frei waren, denn es gingen den Hörnern nur erythematöse Flecken voraus, wie beim Naevus linearis, die Hidrose war gut erhalten, die Steatose vermehrt, die Efflorescenzen entstanden nicht auf einer im Allgemeinen ichthyotischen Haut, es bestand heftiger Pruritus u. s. f. — es handelte sich um einen eigenartigen Fall von generalisirtem Keratom. Dem entspricht auch die Histologie des Falles; durch Vermittlung von Prof. Tommasoli liegen mir Schnitte desselben vor, auf denen zu erkennen ist, dass der Typus der Verhornung ein ganz anderer ist wie bei der Ichthyosis. Die Hornschicht in der Umgebung des Hornes ist garnicht verändert, das Keratom sitzt keiner ichthyotischen Haut auf. Innerhalb der veränderten Partie herrscht eine Hyperkeratose, die sich lediglich auf einen festeren Zusammenhang der Hornzellen beschränkt, denn überall existirt nicht nur eine continuirliche Körnerschicht, sondern innerhalb der Leisten zeigt die verdickte Hornschicht eine Mittelschicht von der gewöhnlichen, lockeren Structur und nur über den Papillenspitzen ist sie zu homogenen Lagen verdichtet. Wo innerhalb der keratoiden Platte mehrere Papillen dicht beisammen stehen, bildet die betreffende Gruppe schmaler Leisten die Basis eines steilwellig geschichteten Hauthörnchens. In Bezug auf den Typus der Verhornung kommen diese Hörnchen den gewöhnlichen Hauthörnern am nächsten; es findet sich in ihnen ein den Papillen entsprechender Wechsel in der Hornbeschaffenheit und zwischen den Papillen nahezu normale Structur der Hornsubstanz. Demgemäss sind die einzelnen Epithelien auch nicht atrophisch, trotzdem die Stachelschicht im ganzen durch tiefes Herabsteigen der Verhornung verdünnt ist. Die Hornschicht der Follikeltrichter ist verdickt, aber die Follikel sonst sind unverändert und das Balgepithel ist normal. Die Schweissporen innerhalb der Hornplatten sind nicht verschlossen, sondern abnorm weit; die Schleifen der Knäueldrüsen andrerseits nicht erweitert, sondern unverändert. Das Cutisgewebe im ganzen ist normal, eine zellige Infiltration existirt nicht oder — im Papillarkörper — in kaum nennenswerthen Grade. Genug es fehlt alles Typische für die Ichthyosis und das Vorhandene spricht in jedem Punkt für ein umschriebenes, generalisirtes Keratom.

Die genauere Histologie der Ichthyosis hystrix sensu strictiori ist also noch zu schreiben, das mir zugegangene Material gehörte nicht hierher und ich bin nur deshalb genauer auf den Fall von Amicis eingegangen, um Beobachtern einschlägigen Materiales die differentielle Diagnose zu erleichtern und so meinerseits wenigstens nicht die schon allzu lange dauernde Confusion verewigen zu helfen.

Uebrigens ist es nicht schwer, sich eine annähernde Vorstellung von dem zu erwartenden Bilde zu machen, da diese Fälle klinisch aus solchen serpentiner Ichthyosis hervorgehen und diese letzteren hier und da einen Ansatz zur Hornbildung aufweisen. Lässt nämlich an umschriebenen Stellen die Akanthose nach, während die eigenartige Hyper-

keratose der Ichthyosis fortdauert (also am leichtesten bei älteren Leuten), dann muss es zu umschriebenen, hornähnlichen Protuberanzen kommen. Dabei wird man jedoch die diffusen Veränderungen der Hornschicht, den Mangel der Körnerschicht, die zellige Infiltration u. s. f. in der Umgebung wohl nicht vermissen.

Wir können die Histologie der Ichthyosis nicht verlassen, ohne der Bemühungen Leloir's zu gedenken, dieser Affection einen Platz unter den trophischen Hautaffectionen zu erobern. In zwei Fällen serpentiner Ichthyosis fand er eine degenerative Neuritis der peripheren Hautzweige mit Schwund des Achsencylinders, Markzerfall und Kernproliferation. An einem Individuum zeigte sich derselbe degenerative Process ausserdem an den Rückenmarkswurzeln und zwar hinten mehr als vorn. Wir können diese, übrigens alleinstehenden Befunde nicht auf Rechnung des ichthyotischen Processes schieben, da ähnliche bei ganz verschiedenen Dermatosen beschrieben sind und zur Erklärung specifischer Hautkrankheiten auch specifische Nervenbefunde erforderlich sind, wenn letztere den zureichenden Grund ersterer abgeben sollen. Damit soll keineswegs geleugnet werden, dass unter dem Einflusse von Nervenverletzungen unter anderen Hautkrankheiten auch Verhornungsanomalieen und umschriebene Hyperkeratosen vorkommen können, wobei immer noch der direkte Einfluss der Nerven auf die Hautveränderung discutabel bleibt. Aber mit der Ichthyosis haben diese seltenen Zustände nichts zu thun. Jedenfalls habe ich an den Hautschnitten die Nervenstämme normal gefunden. Campana fand sogar bei atrophischer Haut von Ichthyotischen nach Ehrlich's Methylenblaumethode die Endverzweigungen der Nerven normal. Es ist somit wenig Aussicht vorhanden, dass eine sichere histologische Grundlage für einen Nervenzusammenhang bei der Ichthyose gefunden werden wird.

Literatur der Ichthyosis.

Lehrbücher von Simon, Rindfleisch, Auspitz, Crocker.
Lebert, Ueber Keratose. 1864. Breslau.
Unna, Keratoma palmare et plantare hereditarium. A. A. 1883. S. 249. (Erste Abtrennung der Ichthyosis von den Keratomen.)
Tommasoli, Betrachtungen über die Aetiologie und Natur der Ichthyosis. Giorn. 1889, 1891.
—, Ueber autotoxische Keratodermiten. Dermat. Studien. 1893.
de Amicis, Ueber einen eigenthümlichen Fall von Hystricismus mit universeller Seborrhoe. R. Acc. Med. u. Chir. Napoli 1884. V. 38.
Leloir, Beitrag zum Studium der trophischen Hautaffectionen. Archives de Phys. 1881.
Campana, Die Hautatrophie bei Ichthyosis. di R. accid. di Genova. 1886. No. 2.
Audry, Anat. Untersuchungen über Ichthyosis. Franz. dermat. Gesellsch. 1893. April.
Tommasoli, Histologie u. Pathogenese d. Ichthyosis. Annales 1893. p. 537.
v. Düring, Ichthyosis mit pemphigoiden Eruptionen. Mon. XV. 608.

Akrokeratosis (Akrokeratoma Neuburger).

Unter diesem Namen führe ich einen Fall von Neuburger auf, der sich durch eine an Hand- und Fussrücken gipfelnde, besonders die Streckseiten der Extremitäten befallende Hyperkeratose auszeichnet. Neuburger nannte seinen

Fall: Akrokeratoma hereditarium*), da er denselben nach dem histologischen Befunde weniger der Ichthyosis als den Keratomen nähern zu müssen glaubte; nach eingehender Berücksichtigung seiner Befunde dagegen muss ich den umgekehrten Schluss ziehen, und den betreffenden Fall sehr nahe an die Ichthyosis heranrücken. Diese verschiedene Beurtheilung rührt grösstentheils daher, dass Neuburger den Vergleich mit der Ichthyosis durchführte nach zerstreuten Angaben der Autoren, die sich zum Theil auf von der Ichthyosis ganz verschiedene Keratosen beziehen.

Die Haut am ganzen Körper war gelbbraun, rauh und trocken, nie schwitzend, selbst bei grosser Hitze nur in den Achselhöhlen. An den Streckseiten, besonders an Hand- und Fussrücken, glich sie Chagrinleder durch dichtstehende, kleine Höckerchen. Die Haare waren hier kurz und borstig. Die Haut der Handrücken war im Winter schwarz, im Sommer weniger; Hände und Füsse waren immer kalt. Am Handrücken, noch mehr am Fussrücken konnte die Haut nur schwer bewegt und in Falten gezogen werden, sodass hier der Eindruck einer Sklerodermie entstand. Der Uebergang der rauhen Hautregionen in die gesunden war ein durchaus allmählicher. Hierdurch, weiter durch die Symmetrie, die Heredität, die Trockenheit und die sehr verminderte Empfindlichkeit für Schmerz, Temperatur und Elektricität erinnerte der Fall, abgesehen von der eigenthümlichen Lokalisation der Hyperkeratose, an Ichthyosis. Die Krankheit fand sich in ähnlicher Weise in 3 Generationen.

Neuburger findet die Oberhaut im Ganzen 6—8fach verdickt und zwar die Stachelschicht nur sehr mässig, die Hornschicht dagegen in maximaler Weise; zugleich erscheint dieselbe gelbbraun, am äussersten Saume sogar dunkelbraun. Die Schweissporen bilden in derselben 13 bis 16 Windungen und sind stark erweitert. Die superpapilläre Stachelschicht ist verdünnt, mitunter auf 2—3 Zellenreihen. Nur die basale Stachelschicht ist reichlich und enthält Mitosen. Die Körnerschicht ist stark verdickt, 3reihig über den Papillen, bis 8reihig in den Einbuchtungen zwischen denselben. Das Eleidin ist auch etwas, jedoch nicht entfernt in dem Maasse vermehrt, wie das Keratohyalin, es erstreckt sich an den Schweissporen bis zur Endschicht entlang.

Die Hauptdifferenz von der Ichthyosis in den bisher mitgetheilten Befunden beruht in der ganz besonderen Mächtigkeit der Körnerschicht, da ja die Ichthyosis nitida gar keine Körnerzellen, die serpentina eine nicht erheblich verdickte aufweist. Ueberhaupt kann diese Akrokeratose nur mit der letzteren Form der Ichthyosis verglichen werden, sowohl nach dem klinischen Bilde (eidechsenartige Haut, keine spontane Abschilferung), wie nach dem histologischen (reichliche Mitosen, verdickte Stachelschicht). Es liegt mithin ein abweichender Verhornungsprocess in der That vor.

In der Cutis findet Neuburger, abgesehen von einer leichten, perivasculären, zelligen Infiltration, keine Wucherungserscheinungen, auch nicht in den Papillen. Das elastische Gewebe ist verdünnt, in der Tiefe der Haut auffallend zart, das collagene derb, gefässarm. Diese Sätze können auch auf viele Fälle von Ichthyosis ohne Aenderung übertragen werden. Neuburger erwartet aber bei der Ichthyosis auch Pigmentanhäufungen, „Schlängelung“ der Gefässe und nach Neumann sogar Hypertrophie der ganzen Cutis, die bei seinem Falle nicht vorkommen. In Wahrheit beziehen sich aber diese Befunde theils auf „lokale Ichthyosen“, theils auf Naevi cornei und sind für

*) Mon. Bd. 13. S. 1. 1891.

Ichthyosis durchaus nicht charakteristisch. Weshalb der Autor die geringe, perivasculäre Zelleninfiltration nicht als leichtes Entzündungssymptom gelten lassen will, wie wir es bei der Ichthyosis thun, ist unersichtlich. Die Cutissymptome sind vielmehr denen der gewöhnlichen, schwachen Ichthyosis sehr ähnlich. Um die Knäueldrüsen findet Neuburger sogar eine ausgesprochene interstitielle, chronische Entzündung in Form zelliger Infiltration und dementsprechend die Epithelien der Knäueldrüsen stellenweise sogar degenerirt.

Im Gegensatz zur Ichthyosis lässt die Akrokeratose die Haarbälge vollkommen frei; es kommt nirgends zu Haarcysten. Der Panniculus ist stark atrophisch, was wiederum mit dem Befunde an lange bestehender Ichthyose zusammentrifft. Endlich findet Neuburger noch an einer umschriebenen Stelle des excidirten Stückes die Stachelzellen auf das 5fache vergrössert, der Stacheln verlustig, grobkörnig, mit verkümmertem Kern und hier und da auch in den oberen Lagen einzelne hyalin degenerirte, kernlose Epithelien. Diese letzteren Symptome, sowie die zelligen Infiltrate, speciell diejenigen um die Knäuel, sodann die Rarefaction des elastischen Gewebes lassen sich nur mit der Annahme einer leicht entzündlichen Affection vereinigen und ich kann daher die Stellung der Akrokeratose bei den Keratomen, besonders neben dem Keratoma palmare hereditarium, nicht gutheissen. Neuburger erkennt die klinischen Differenzen von letzteren auch an und stützt sich vornehmlich auf die histologische Untersuchung. Diese ergiebt aber durchaus nur ein Seitenstück zur Ichthyosis. Von diesen unterscheidet sich die Akrokeratose hauptsächlich durch die Dicke der Körnerschicht, das normale Verhalten der Follikel und die zerstreuten Degenerationen des Epithels.

Parakeratosis variegata.

Eine zwei Mal von mir beobachtete, seltene Erkrankung von sehr chronischem Verlaufe. Brust, Hals, Bauch, Rücken und zuletzt die Extremitäten werden von gelblich- bis bräunlichrothen Flecken und flachen Papeln in immer grösserer Anzahl befallen, die theils scharf gegen die Umgebung abgesetzt und rundlich oder durch Ausläufer verbunden sind, wodurch ein netzartiges oder marmorirtes, buntscheckiges Aussehen der befallenen Hautstrecken entsteht. Die sehr wenig erhabenen Papeln sind entweder von einer verdickten, glatten Hornschicht bedeckt und dann lichenähnlich, oder tragen rissige Schüppchen. Eine Infiltration der Cutis ist kaum wahrnehmbar. Subjective Symptome fehlen; die Affection ist von auffallender Resistenz gegen lokale Behandlung.

Santi und Pollitzer haben in meinem Laboratorium je einen Fall dieser Art mikroskopisch untersucht; die Befunde decken sich in den Hauptpunkten. Es handelt sich um eine auf die Oberhaut und den Papillarkörper beschränkte Affection. Die eigentliche Cutis, die Follikel und Knäuel, Muskeln und das Hypoderm sind normal. Der Papillarkörper zeigt mässige Gefässerweiterung und Oedem, dagegen nur eine geringe chronische Entzündung, charakterisirt durch Vermehrung der Perithelien, während verhältnissmässig wenig Leukocyten auswandern. Die Stachelschicht ist in geringerem Grade verdickt,

nicht durch Epithelneubildung, sondern durch intraepitheliales und mehr noch durch interepitheliales Oedem. Die Saftspalten sind in weite Kanäle umgewandelt, häufig unter Verschmälerung der anliegenden Epithelien; zuweilen sind in diesen auch die Kernhöhlen ödematös erweitert. Dieses interspinale Oedem hört im oberen Theile der Stachelschicht auf. Die Körnerschicht ist gut ausgebildet; die verdickte Hornschicht zieht flach über den stark wellig geknickten Papillarkörper hinweg, ohne dessen Einbuchtungen zu folgen. Aus dieser Spannung der Hornschicht oberhalb der ödematösen Stachelschicht und des ödematösen Papillarkörpers erklärt sich der lichenähnliche Glanz vieler Papeln. Die Erweiterung des Saftkanalsystems der Oberhaut setzt sich kontinuirlich fort in die analoge Veränderung des Papillarkörpers. Das Oedem zieht in voller Stärke bis an die horizontale Ausbreitung der Papillarblutbahn und von hier aus in abnehmender Stärke an den erweiterten Gefässen entlang, welche die Cutis durchsetzen, verschwindet aber, wenn auch nicht völlig, in den Saftspalten des Cutisgewebes selbst.

Wir haben es mithin zu thun mit einer oberflächlichen Hautentzündung, welche mit aussergewöhnlich starkem Oedem des Papillarkörpers und der Oberhaut einhergeht. Letzterem entspricht eine Verdickung der Hornschicht und leichte Schuppenbildung.

Literatur.

Unna, Santi und Pollitzer, Ueber die Parakeratosen im allgemeinen und eine neue Form derselben (Parakeratosis variegata). Mon. Bd. 10. S. 404. 1890.

Hyperkeratosis subungualis.

Diese von H. v. Hebra beschriebene Affection besitzt ein besonderes wissenschaftliches Interesse, da sie sich streng auf das Nagelbett beschränkt und die Nagelplatte garnicht oder nur sehr spät und in geringem Maasse in Mitleidenschaft zieht. Sie beweist daher besser als die gewöhnlichen subungualen Erkrankungen des Nagelbettes (Ekzem, Psoriasis), welche gewöhnlich bald auf die Nagelplatte übergreifen, die vollkommene Unabhängigkeit der Nagelplatte hinsichtlich ihrer Ernährung und Proliferation vom Nagelbette. — Im Laufe von einigen Monaten werden sämmtliche Nägel der Finger und Zehen ergriffen und vom vorderen Ende der seitlichen Falze aus durch eine dicke, bräunlich- oder grünlich-schwarze, lockere Hornmasse vom Nagelbett abgehoben. Diese abnorme, $^1/_4$—$^1/_2$ cm hohe Hornschicht erstreckt sich allmälig über das ganze Nagelbett bis an die Lunula, doch gewöhnlich nur an einzelnen Fingern. Dann ist auch die Nagelplatte hier und da trübe und in Lamellen zerklüftet; doch für gewöhnlich behält sie ihren Glanz, ihre normale Dicke und Durchsichtigkeit und wird nur durch die an verschiedenen Stellen verschieden dicke, subunguale Hornschicht wellenförmig gebogen. Meistens ist auch die Hornschicht der Fingerkuppe etwas in Mitleidenschaft gezogen, rissig und schuppig. Die Fingerspitzen zeigen gewöhnlich Parästhesien. Die Affection ist eine äusserst chronische und hartnäckige.

Mein Material entstammt einem typischen Falle, in welchem ich die sämmtlichen Fingernägel sammt der Hornschicht des Nagelbettes operativ entfernte. Die makroskopische Besichtigung der abgehobenen Nägel von der Unterseite ergibt, dass die Nagelplatten überall gesund, fest, hornartig durchscheinend, von normaler Dicke und nur vielfach

verbogen sind. Die pathologische Hornmasse klebt fest an derselben, ist aber überall scharf von ihr abzugrenzen, trüb, bröcklig, weich und von Spalten durchsetzt. Immerhin nimmt man an ihr, besonders bei Lupenbetrachtung, eine längsstreifige Beschaffenheit wahr, den normalen Längsleisten des Nagelbettes entsprechend; und der Querschnitt der Nägel zeigt die Anordnung der subungualen Hornschicht noch deutlicher durch eine ausgesprochene wellige Zeichnung. Die Hornmasse ist stets am vordersten Rande am dicksten (bis $^1/_2$ cm), vor allem an den Seitenkanten, nimmt nach hinten und der Mitte zu ab, um ganz allmählich gegen die Lunula zu verschwinden.

Längs-, Quer- und Flachschnitte ergeben, dass an einigen Nägeln die Abtragung innerhalb der Cutis des Nagelbettes stattgefunden hat. Man sieht an den Querschnitten papillenartige, blutgefässhaltige Fortsetzungen weit in die Hornschicht hinaufsteigen, die sich auf Flachschnitten als Durchschnitte stark vergrösserter Leisten zu erkennen geben. Dieselben sind nur wenig breiter als die normalen Leisten, aber sehr viel höher. Sie sind dicht erfüllt von Spindelzellen und Leukocyten, welche von den oberen Kanten der Leisten aus schaarenweise in das Epithel einwandern. Auch die an einigen Stellen erhaltene, subepitheliale Platte des Papillarkörpers ist dicht zellig infiltrirt. Die Stachelschicht des Nagelbettes ist der Norm gegenüber verdickt, sowohl der zwischen wie der oberhalb der Leisten befindliche Theil derselben. Sie geht nach oben ohne scharfe Abgrenzung unter starker Abplattung der Zellen in die Hornschicht des Nagelbettes über, ohne dass irgendwie eine Andeutung von Körnerzellen bestände. Die Hornzellen behalten demgemäss ihre Kerne bei, selbst die ältesten, welche an die Nagelplatte anstossen, in deren unterste Schicht sie wie hineingedrückt erscheinen. Sie nehmen im Allgemeinen nach der Oberfläche hin an Grösse zu und zum Theil geradezu riesige Dimensionen an, indem ihre Substanz unter dem Einfluss eines exsudativen Processes aufquillt, ohne zu zerfallen. Sie sind concentrisch um die Leisten der Cutis des Nagelbettes angeordnet und in sehr vielen, etwas nach vorn geneigten Schichten (20, 50, ja bis 100 stellenweise) aufgestapelt. Die regelmässige, wellige Schichtung derselben wird — wie beim Hauthorn und allen gryphotischen Processen — durch zwei Umstände unterbrochen, einerseits durch Ablagerung von Kernmassen, welche der Hauptsache nach jedenfalls durch die in das Epithel einwandernden Leukocyten geliefert werden und zwischen den Hornlamellen schichtenweise und in durchaus unregelmässiger Weise eingelagert erscheinen. Andererseits bildet sich oberhalb der Leisten, genau so wie über den Papillen des Hauthorns, eine Art schwammiger Marksubstanz in den darüberlagernden Hornmassen aus. Diese Markbildung resultirt auch hier aus der Aufquellung und Auflösung von gruppenweise zusammenliegenden Hornzellen. Aber an den meisten tief unterhalb des Nagels liegenden Marksäulen fehlt die secundäre Eintrocknung mit Eindringen der Luft und daher haben dieselben ein etwas ungewöhnliches Aussehen. Es sind Nester von hellen, blasig aufgetriebenen, kugligen

Epithelien, welcher sich von den übrigen lamellösen, trüben, platten Zellenschichten scharf abheben.

Aber es gibt noch einen dritten Faktor, welche die regelmässige Aufstapelung der Hornschicht des Nagelbettes unterbricht, die Einwanderung von Kokkenschwärmen. Dieselben finden sich nur in den obersten Lagen dieser Hornschicht und erfüllen hier in ungeheuren Mengen flache unregelmässig gestaltete, unter einander communicirende Spalten, über deren Ausbreitung die Schnitte verschiedener Dimension Aufschluss geben. Flachschnitte der obersten Hornlagen zeigen, dass ihre Ausdehnung der Verbreitung des hyperkeratotischen Processes unterhalb der Fläche der Nagelplatte entspricht; Längsschnitte, dass sie auf das obere Drittel der Hornschicht beschränkt sind, sich gegen das hintere Ende der kranken Oberhaut etwas in die Tiefe senken, während sie am vorderen Nagelrande ganz oberflächlich unter der Nagelplatte sich befinden; Querschnitte endlich ergeben dieselbe Art der Lagerung und zeigen ihre Einwanderung von der unteren Fläche der Nagelplatte im seitlichen Falze gegen die Nagelmitte zu.

Die Kokken sind ziemlich gross, 0,8—1,2 μ., traubenförmig angehäuft, zuweilen auch in Ketten von 3 — 4 Gliedern in den engeren Hornspalten angeordnet. Von dem Staphylokokkus aureus unterscheiden sie sich hauptsächlich durch ihre regelmässig kugelrunde Form und den Mangel der Leukocyten in ihrer nächsten Umgebung. Sie scheinen auf die Hornzellen einen direkt erweichenden Einfluss zu üben; denn, ohne dass eine Blasenbildung mit stärkerer, flüssiger Exsudation in die Hornspalten hinein stattfindet, sind die die Kokkenschwärme umgebenden Hornzellencomplexe trüb, schlecht tingibel und aufgequollen.

Es handelt sich um eine Organismenart, die von den gewöhnlichen Ekzemkokken ebenso weit verschieden ist, wie von den gewöhnlichen Eiterkokken. Da ausserdem ihre Verbreitung genau der Ausbreitung des subungualen krankhaften Processes entspricht und die Eigenart desselben, sein Beginn vom äusseren Rande, sein Fortkriechen unterhalb der Nagelplatte, ausreichend erklärt, so ist es sehr wahrscheinlich, dass wir in ihm die Ursache der Hyperkeratosis subungualis zu sehen haben. In diesem Falle hätten wir uns vorzustellen, dass specifische Kokken, welche wohl in den lockeren Hornzellen des vorderen und seitlichen Nagelfalzes, nicht aber in der Nagelzelle selbst einen geeigneten Nährboden finden, sich hier ansiedeln, eine entzündliche Exsudation im Bereich des Nagelrandes und des vorderen Saumes der Fingerbeere einleiten und sodann an der unteren Fläche der Nagelplatte fortkriechen, überall einen trocknen Hautkatarrh mit Akanthose und Aufstapelung parakeratotischer Hornschicht veranlassend. Der Process würde sich denjenigen Haarkrankheiten an die Seite stellen lassen, bei denen der Haarschaft nicht, wohl aber die Stachelschicht des Haarbalges erkrankt und zur Ueberproduktion von Hornsubstanz angeregt wird.

Literatur.

H. v. Hebra, Hyperkeratosis subungualis. Mon. 1887, pg. 291.

Onychoses parasitariae.

Das Gebiet der Hautkatarrhe des Nagels, obwohl seit Virchow's Arbeit über Onychogryphose und Onychomykose (1854) nicht vernachlässigt, gehört wegen des Mangels an schneidbarem Material doch noch zu den lückenhaftesten Kapiteln der Hauthistologie. Es ist das sehr zu bedauern, da die quantitative Steigerung der vom Nagel gelieferten pathologischen Hornsubstanz offenbar manche Aufschlüsse über die weniger leicht eruirbaren feineren Verhältnisse der oberflächlichen Hornschicht bei den entsprechenden Krankheiten der allgemeinen Decke erwarten lässt. Allerdings sind wir, die normalen anatomischen Verhältnisse uns beständig vor Augen haltend, gerade hier im Stande, uns schon aus dem makroskopischen Verhalten über das feinere Geschehen etwas zu orientiren und wo die positiven, mikroskopischen Befunde noch ausstehen, werde ich auch in folgender Uebersicht diesen Weg einzuschlagen haben, in der Erwartung zukünftiger Kontrolle durch mikroskopische Untersuchung und in dem Wunsche, dem Pathologen das klinische Material in bereits geordneter Weise zuzuführen. Dahin rechne ich vor allem die Durchführung einer strengen Scheidung zwischen den Pseudo-Onychogryphosen als Begleiter der infektiösen Katarrhe, deren Parasiten voraussichtlich bald auch im Nagel nachgewiesen werden und den echten Onychogryphosen bei trophischen Störungen und Nageldeformationen. Die letzteren findet man bei den Hypertrophien des Nagels.

Der Favus des Nagels ist die bis jetzt bestgekannte parasitäre Onychie. Er zeigt dieselben beiden Perioden mit principiell verschiedenem Wachsthum wie der Favus der Oberhaut, die Periode des Flächenkatarrhs und die der Scutula, anders ausgedrückt — die der gestörten und ungestörten Pilzentwickelung (s. Favus). Aber es besteht der sehr wichtige Unterschied, dass beim Nagel der Flächenkatarrh des Nagelbettes, geschützt von der Nagelplatte und offenbar unter weit besseren Ernährungsbedingungen (grössere Wärme und Feuchtigkeit) befindlich, die Hauptform und im Gegensatz zum Favus des Deckepithels eine eminent chronische Erkrankung vorstellt. In manchen Fällen überdauert er den Favus des Kopfes um viele Jahre. Offenbar hat der Favuspilz in der vom Nagel geschützten Hornschicht des Nagelbettes einen noch besseren Schlupfwinkel gefunden als im Haarbalg und erfreut sich hier auch ohne scutuläre Abkapselung einer ungestörten Vegetation. Da die über das Nagelbett vertheilten Scutula immer nur auf Grund eines vorhergehenden flächenhaften Vordringens des Pilzes entstanden sein können, so ist man trotzdem berechtigt, auch beim Favus des Nagels von einer Periode des Flächenkatarrhs und einer scutulären Periode zu reden, welche hier aber beide von ungemein chronischem Verlaufe sind.

Schon Virchow hat die zwei Formen vor 40 Jahren meisterhaft von der Leiche beschrieben, die erste als pilzdurchsetzte blätterige, subunguale Hornmassen von gelbweissem, trübem, durchscheinendem Aussehen, die zweite als ganz trockene,

schmutzig weissgelbe, pulverig schuppige, ganz matte, todt aussehende Stellen weit nach hinten, dicht vor der Lunula; in einem Falle gab eine solche beim Zurückschnellen der Nagelplatte einen feinen Staub von sich. In vivo findet man im ersteren Falle die Nagelplatte durch eine schmutzige, bräunliche oder grünliche Hornmasse vom vorderen Nagelrand und von den seitlichen Falzen her abgehoben und beweglicher als normal, bucklig deformirt, sonst aber gesund, durchscheinend und glatt; im anderen Falle schimmern durch die nur wenig abgehobene und getrübte, aber nicht so stark verfärbte Nagelplatte scharf umschriebene gelbe, isolirte Herde hervor. Fabry fand in einem Falle die erstere Form an den Finger-, die zweite an den Zehennägeln.

In zwei mir vorliegenden Fällen von Nagelfavus findet man die horizontale Ausbreitung des knorrigen Favusmycels in der erst unter dem Einflusse der Pilzwucherung entstandenen Hornschicht des Nagelbettes. Die Stachelschicht des Nagelbettes ist verdickt, die hypertrophischen Leisten desselben gehen nach vorne, noch ehe der Rand der Fingerbeere erreicht ist, in ein sehr steilwelliges Leistensystem mit lang ausgezogenen Papillen und enorm dicker Hornschicht über. An dieser vorderen Grenze sind die Pilzfäden spärlich und mehren sich erst weiter nach hinten und innen. Unter ihrem Einflusse ist die hoch aufgethürmte Hornschicht des Nagelbettes in Lamellen gespalten, welche verschieden hohe Grade von Verhornung und theilweise eine ganz normale Oberflächenverhornung mittelst Körnerschicht erkennen lassen. Auch hier wie an der äusseren Decke gehen die Favuspilze nicht schlechtweg in das Epithel, sondern nur in das verhornte Epithel und strecken nur ihre letzten Ausläufer füsschenartig in die oberste Zellenlage der unverhornten Stachelschicht des Nagelbettes hinein. Dieser Umstand ist wohl deswegen von einigen Autoren übersehen worden, weil die subunguale Hornschicht zum Theil andere Farbenreactionen aufweist, wie die Hornschicht der Oberfläche und weil die Dicke der Hornschicht die der Stachelschicht an vielen Stellen des Nagelbettes weit übertrifft. Innerhalb dieser Hornschicht sind die Pilze exquisit netzförmig vertheilt, d. h. sie durchwachsen die Hornschicht parallel zu deren Schichtung mit langen Ausläufern und senkrecht dazu mit queren Verbindungsfäden. Nirgends findet sich eine Abschnürung oidienförmiger Sporen, wohl aber trifft man auf absterbende Mycelien und Involutionsformen in den oberen und vorderen, d. i. älteren Hornlamellen.

In einem meiner Fälle ist die über diese Hornschicht hinwegziehende Nagelplatte vollkommen intakt, wie es auch von den Autoren meistens angegeben wird. Bedenkt man, dass der Favus anaerobes Wachsthum und Wärme liebt, so verliert die Immunität der Nagelplatte alles Auffallende; die grössere Härte derselben würde sie wohl nicht vor Durchwachsung mit Pilzfäden schützen, so wenig wie die Cuticula des Haares und die Haarrinde durch ihre Härte geschützt sind. Man versteht, dass die von ihrem Boden gelockerte Nagelplatte doch für gewöhnlich nicht abfällt, sondern an der Wurzel festgehalten wird.

Aber auch der indirekte Weg für die Erkrankung der Nagelplatte von der Nagelmatrix her scheint für gewöhnlich nicht vorzukommen; denn die Autoren geben übereinstimmend an, dass die diffuse

Durchwucherung sowie die Scutulabildung an der Grenze der Lunula Halt macht. Demgegenüber beweist ein Fall von hochgediehener Erkrankung des Nagels, die ich der gütigen Vermittelung von Herrn Dr. Eddowes verdanke, dass auch die Nagelmatrix in ihrer ganzen Ausdehnung vom Favus befallen werden kann. Auch hier wuchern die Hyphen nur in der Hornschicht der Matrix, und zwar bis an das hinterste Ende des hinteren Falzes. Selbstverständlich ist durch einen solchen Vorgang die Erhaltung der Nagelplatte unmöglich geworden und sie ist in diesem Fall — ob mit oder ohne vorherige Verpilzung, ist zu entscheiden unmöglich — verloren gegangen. Das Nagelbett ist hier also nur noch von ihrer dicken lamellös gespaltenen, pilzdurchsetzten Hornschicht bedeckt. An einigen Stellen dieses Nagelbettes finde ich nun auch dichtere Anhäufungen von Mycel, die ich als Anfänge der Scutulabildung betrachten möchte. Hier verdünnt sich die Stachelschicht zu kleinen, muldenförmigen Grübchen unter dem von allen Seiten andringenden Mycel. Die Fäden desselben durchkreuzen sich noch in den oberen Lagen, aber so dicht, dass wenig Hornzellen mehr in ihren Maschen vorhanden sind und die untersten Mycelien ordnen sich mit senkrecht gestellten Füsschen auf der muldenförmigen Einsenkung der Stachelschicht. Diese zwei Symptome erinnern schon an die Scutulabildung (s. Favus). Aber von einem wirklichen Scutulum ist diese Pilzanhäufung noch weit entfernt. Es fehlt vor allem die parallele senkreckte Richtung aller Mycelien und die Sporenabschnürung nach einem auf diese Weise geschaffenen Innenraum, sowie endlich die gänzliche Ausschliessung des Epithels. Aber man erkennt doch wenigstens, dass die letztere dadurch zu Stande kommt, dass die Bildung neuer Hornzellen mit der Wucherung der Mycelien nicht gleichen Schritt hält.

Zukünftige Forschung muss die Lehre von den subungualen Scutula histologisch noch besser befestigen. Schnitte durch solche scheinen bisher nicht vorgelegen zu haben.

Die subunguale Cutis participirt an dem Processe in meinen Fällen durch eine starke Zellenwucherung und Erweiterung der Blutgefässe. In dem zweiten, extrem hochgediehenen Fall sind auch, wie beim Favus des behaarten Kopfes, die Lymphspalten der Cutis ausserordentlich weit. Ein lange dauernder Bestand von echten Schüsselchen unterhalb der Nagelplatte wird daher auch hier wohl zur Atrophie der Haut nach der Abheilung führen.

Die Trichophytie des Nagels beginnt ebenso wie der Favus regelmässig am vorderen Rande oder einem seitlichen Falz und führt zur Aufrichtung der Nagelplatte. Im Gegensatz zum Favus nimmt die letztere nicht die dunkele, bräunliche bis schwärzliche Farbe an, sondern bleibt weissgelblich und wird ferner — wenn auch erst nach längerer Zeit — so doch schliesslich stets mit ergriffen; sie wird opak, rauh, schilfert unregelmässig ab, splittert auf und fällt endlich ganz ab. Sie ist sehr viel seltener, als der Nagelfavus und bedarf vielleicht vorhergehender anderer Hautkatarrhe zur Verbesserung des Nährbodens (Ekzem, Psoriasis der Nägel nach Besnier-Doyon).

C. Pellizari fand die Verbreitung des Pilzes in analoger Weise wie bei der flächenhaften Verbreitung des Favus. Aber er konstatirte

auch die Anwesenheit desselben in der Nagelplatte in kleinen Herden, welche makroskopisch sichtbaren opaken Stellen derselben entsprachen. Die Untersuchung der Trichophytie des Nagels ist mit den neueren, besseren Färbemethoden wieder aufzunehmen.

Das Ekzem der Nägel ist meistens aus Symptomen der Erkrankung des Nagelbettes und der Nagelmatrix gemischt, wodurch die entstehenden Bilder sehr verschieden ausfallen. Am einfachsten und leichtesten zu deuten sind diejenigen Fälle, in welchen die Nagelplatte von einer lockeren, meist dunkel gefärbten Hornmasse am vorderen freien Rande und in den Seitenfalzen abgehoben wird. Dabei bleibt sie vorerst noch ziemlich normal, wird aber allmälig lockerer, dicker, trübe und dunkel gefärbt. Diese Fälle schliessen sich der Hyperkeratosis subungualis an, unterscheiden sich aber von ihr durch die sekundäre Veränderung der Nagelplatte. Sie entsprechen traglos einer primären, ekzematösen Erkrankung des Nagelbettes, welche sich vom distalen Ende gegen das proximale zu verbreitet, ohne letzteres zu erreichen. Diese Form habe ich vorzugsweise bei ganz universellen, trocknen, seborrhoischen Ekzemen von langer Dauer angetroffen.

Den reinsten Gegenzatz dazu liefert diejenige Form, welche bei stark entzündlichem, nässendem oder ödematösem Ekzem der Finger zuerst den hinteren und seitlichen Nagelfalz ergreift und von diesem aus den Nagel in Mitleidenschaft zieht. Die Perionychie giebt sich durch Röthung, Schwellung und Empfindlichkeit der Nagelfalze zu erkennen, aus deren Tiefe zuweilen eine serös-eitrige Flüssigkeit herausgedrückt werden kann. Die gesammte Nagelplatte wird von der Gegend der Lunula an nach abwärts fortschreitend gelockert, beweglicher als normal, schwillt an, wird trüb, glanzlos, gelblich bis bräunlich verfärbt und schuppt bereits auf der Oberfläche ab, wodurch kleine, trichterförmige und längere, rinnenförmige Exfoliationen entstehen. Bei längerer Dauer der Krankheit kann die den Nachwuchs übertreffende Exfoliation die Nagelplatte, besonders in ihrem vorderen Theile, beträchtlich verdünnen. Diese ziemlich reine Form von ekzematöser Erkrankung der Matrix, kenntlich durch die fast allein auf die Nagelplatte beschränkten Veränderungen, ist relativ selten.

Häufiger ist die gemischte Form, bei welcher die perionychitischen Symptome zurücktreten, die Erkrankung der Matrix milder und schleichender verläuft, andererseits aber auch bald Symptome einer Nagelbetterkrankung hinzutreten. Dann bemerkt man zuerst an der Lunula weissliche, den Nagelblüthen ähnliche, aber grössere Stellen, über welchen die Nagelsubstanz erweicht und aufgetrieben ist. Beim Vorwachsen confluiren dieselben zu länglichen Erhebungen. Durch Exfoliation dieser Erweichungsherde entstehen im Vorschub der Nagelplatte theils trichterförmige Grübchen, theils rinnenartige Vertiefungen. Die Nagelplatte wird an der Oberfläche rauh und glanzlos, ohne die starke Verdickung und Verfärbung in toto zu zeigen, wie bei der vorigen Form. Dafür tritt aber vom vorderen und von den seitlichen Rändern her eine Unterminirung der Nagelplatte hinzu durch eine lockere, trockne, dunkle Hornmasse, welche die erstere stellenweise in Buckeln aufhebt, jedoch nicht zur Abhebung der ganzen Platte vom Nagelbett führt. Durch diese subunguale Parakeratose wird der Nagel als Ganzes unförmlich dick, besonders am vorderen Rande. Beim Nachlass des Ekzems wird derselbe trockner, verliert hierdurch und durch Exfoliation an Volumen, bekommt ein braunschwarzes, wieder mehr durchscheinendes Ansehen und eine grobporige, wurmstichige Oberfläche und pflegt von der neugebildeten, gesunden, durchscheinenden, glänzenden Nagelsubstanz sich in scharfer Linie abzusetzen.

Alle Formen des Nagelekzems, besonders aber die letzten beiden, combiniren sich nun bei längerem Bestande mit Veränderungen der subungualen Cutis. Je nach der Eingangspforte des Ekzems betheiligt sich dieselbe durch entzündlich ödematöse Schwellung einzelner Abschnitte der Nagelunterlage. Besonders die Lunulagegend und dann wieder die des vorderen Randes bilden polsterartige Anschwellungen, über welche der krankhaft veränderte Nagel in sanfter Krümmung hinwegzieht. Daher rühren die queren Einbuchtungen vieler ekzematöser Nägel, welche — zum Unterschied von den Querriefen der typischen Psoriasis der Nägel — nichts mit der Veränderung der Nagelzellen zu thun haben.

Das Hauptsymptom des Nagelekzems ist die — punctuelle oder diffuse — Erweichung der Nagelsubstanz, ein Symptom, völlig vergleichbar der Parakeratose des Deckepithels beim Ekzem. Der einzige, bisher an Nageldurchschnitten erhobene Befund von Spillmann (citirt von Ancel) würde mit dieser Auffassung übereinstimmen; leider bezieht er sich nur auf die subunguale Hornschicht, nicht auf die Nagelplatte, welche in jenem Falle normal war. Spillmann fand eine netzförmige Anordnung der Hornsubstanz, indem mit seröser Flüssigkeit erfüllte, aus der Degeneration von Nagelzellen hervorgegangene Höhlen von hornigen Balken umschlossen waren.

Diese Erweichung der Hornsubstanz geht beim Ekzem leichter als bei anderen Hautkatarrhen direkt auf die fertige Nagelplatte über. Sie führt zur Trübung und Verdickung des Nagels. Zwei weitere Processe, die polsterartige Verdickung der subungualen Cutis und die Einschiebung subungualer Hornschicht, welche, wie leicht ersichtlich, ebenfalls ihre Analoga beim Ekzem der Oberfläche besitzen, tragen zur partiellen Verdickung des Nagels bei. Andererseits unterliegt der erweichte Nagel beständig einer abnorm starken und unregelmässig vertheilten Abschuppung, welche der Anhäufung von Nagelsubstanz entgegenwirkt. Aus diesen Symptomen setzen sich die wechselnden Bilder ekzematöser Nägel zusammen, deren Signatur die Unregelmässigkeit ist.

Die Psoriasis der Nägel steht, wie leicht verständlich, dem Ekzem der Nägel sehr nahe, man kann sie geradezu als eine Abart des Nagelekzems betrachten, die sich durch ihre Trockenheit und regelmässigere Bildung auszeichnet. Auch hier hat man zunächst die sehr häufige, isolirte Psoriasis des Nagelbettes, welche vom freien Rande oder den seitlichen Nagelfalzen aus unter die Nagelplatte eindringt und dieselbe mit einer trocknen Schuppenmasse abhebt. Da die Nagelplatte bei der Psoriasis trockner und härter bleibt, so hat die Abhebung hier einen grösseren Effect als beim Ekzem; die unter den Nagel eindringende Psoriasispapel „hebelt" gleichsam die Nagelplatte „ab", wodurch Luft in einem weiteren Umkreis unter sie dringt und die Nagelplatte in weitem Umfange undurchsichtig, gelb und später dunkel verfärbt wird. Den getrübten, aufgelockerten Nagelblüthen des Ekzems entsprechen bei der Psoriasis der Nagelplatte ebenfalls Erweichungsherde, welche aber kleiner sind und bei ihrer Exfoliation glatte, runde Grübchen auf der Oberfläche hinterlassen, an denen häufig ein eingetrockneter, gipsartiger Rest der erweichten Hornsubstanz haftet. Aber es fehlt ganz oder doch zum grössten Theil die diffuse Erweichung und Verdickung der umgebenden Theile der Nagelplatte und damit die grobe Furchung in Gestalt von längs verlaufenden Wällen und Gräben. Die Nagelplatte als Ganzes behält ihre Härte, Transparenz und Glätte. Dadurch treten die oben genannten glatten Grübchen um so deutlicher hervor und es hat eine gewisse Berechtigung, wenn man hauptsächlich diese, wenn sie zahlreich auftreten, als das Psoriasisbild der Nägel κατ' ἐξοχήν bezeichnet. Sie treten im Bereich der Lunula auf, zuweilen reihenweise in Halbmondform und ordnen sich beim Vorschub des Nagels in regelmässigen Längsreihen an, woraus hervorgeht, dass sie festen Punkten der Nagelmatrix entsprechen. Höchst wahrscheinlich bilden sie sich, wie die Blüthen der Nagelplatte beim Ekzem der Nagelmatrix, oberhalb einzelner Papillenspitzen der Matrix. Dafür spricht auch die neuerdings von Schütz mitgetheilte Beobachtung, dass ihnen in manchen Fällen sichtbare rothe Punkte der Nagelmatrix, d. h. erweiterte Capillaren entsprechen. Zuweilen ohne diese Grübchen, zuweilen neben denselben besteht eine ausgedehntere, strichförmige Erweichung, welche ebenfalls intermittirend im Bereich der Lunula auftritt und dadurch zu ganz regelmässigen, transversalen Furchen auf der Oberfläche des Nagels Anlass gibt. Auch diese sind für Psoriasis der Nägel im Gegensatz zum Ekzem derselben einigermaassen charakte-

ristisch, insbesondere, da die grossen, queren Wülste mit Verbiegung der ganzen Nagelplatte, welche beim Ekzem durch die Schwellung des subungualen Gewebes erzeugt werden, bei der Psoriasis wegfallen.

Die Unterschiede von der Psoriasis und dem Ekzem der Nägel würden mithin darauf hinauslaufen, dass bei ersterer die Nagelerweichung auf punkt- und strichförmige Abschnitte beschränkt und die Nagelplatte als Ganzes trockner und härter bleibt, dass die erkrankten Stellen dadurch eine regelmässigere Vertheilung über die Nagelfläche aufweisen und dass in der subungualen Cutis die starke Erweiterung der Blutgefässe an die Stelle des entzündlichen Oedems (beim Ekzem) tritt. Es sind ganz ähnliche Unterschiede, wie wir sie zwischen der Psoriasis und dem Ekzem überhaupt finden, und hier kann ich nur, wie dort, betonen, dass die Psoriasis der Nägel lediglich einen extremen, einen Grenztypus darstellt, der durch unzählige sanfte Uebergänge mit den verschiedenen Ekzemtypen verbunden ist, so dass die aufstellbaren Gegensätze sich nicht sowohl auf das Wesen des krankhaften Processes wie auf den im Einzelfalle vorliegenden Hautboden beziehen.

Die Pityrias rubra pilaris der Nägel ist der psoriatischen Onychie ähnlich. Auch hier treten Grübchen und strichförmige, quere Exfoliationen auf, aber zugleich trübt sich die Nagelplatte als Ganzes, zeigt starke Längsfurchung und wird vom vorderen Rand her durch einen beträchtlichen subungualen Hornwall oft bis gegen die Mitte des Nagels aufgerichtet. Die Nagelplatte wächst rasch und erfährt an der sich aufthürmenden, subungualen Hornmasse ein Hinderniss, womit vielleicht die eigenthümliche Schmerzhaftigkeit der Fingerenden bei der Pityriasis rubra pilaris zusammenhängt. Nie kommt es hier zu der exfoliativen Verdünnung der Nägel, wie oft bei der Psoriasis und noch öfter beim Ekzem der Nägel.

Diesen Affectionen schliessen sich die anderen trocknen Hautkatarrhe in ihrem Einflusse auf die Nägel an, besonders die Lichenarten, die Pityriasis rubra und Dermatitis exfoliativa, die Parakeratosis scutularis. Bis histologische Untersuchungen vorliegen, wird man sich die verschiedenen Bilder nach Analogie der im Bisherigen beschriebenen anatomisch deuten müssen.

Besonders hervorgehoben zu werden verdient von diesen Affectionen noch die „Psorospermose" Darier's. Boeck hat besonders auf die nie fehlende Nagelaffection hingewiesen. Die Nägel sind verdickt, opak, längsgestreift, am vorderen Rand abbröckelnd und meistens nach abwärts gebogen.

Literatur.

Lehrbücher: Kaposi, Besnier-Doyon.
Virchow, Onychomykosis. Würzburger Verhandlungen. 1854. Bd. V. S. 102 und V. A. Bd. IX. S. 580.
Köbner, Onychomykosis favosa. V. A. Bd. 22. 1861.
Bergh, Fälle von Onychomykosis favosa. Hospitals Tid. XII. 23, 24. 1869.
Fabry, Ueber Onychomykosis favosa. A. A. 1890. S. 20.
Dubreuilh, Zwei Fälle von Onychomykosis favosa. Journ. de méd. de Bordeaux. 1890. S. 322.
Vidal, Trichophytie des Nagels. Gaz. des hopitaux. 1880. No. 29.
H. Fournier, Studie über die Trichophytie des Nagels. Journ. des mal. cut. et syph. 1889. p. 3.
C. Pelizzari, Untersuchungen über Trichophyton tonsurans. Med. Kongress zu Pavia. 1887.
Ancel, Die Nägel in anat., physiol. und patholog. Beziehung. Thèse. Paris 1868.
Deligny, Das Ekzem der Nägel. Union méd. 1887.
de la Harpe, Notiz über das Ekzem der Nägel. Revue méd. de la Suisse Rom. 1889.
Hutchinson, Psoriasis der Nägel. Brit. med. Journ. 1887. p. 994.
Sabrazès, Primäres Nagelekzem. Annales de la Polycl. de Bordeaux. 1890. Jan.
Levrier, Beitrag zum Studium des Nagelekzems. Bordeaux 1890.
Robinson, Keratose der Nägel. New-York. derm. Soc. 1886. März 23.
Klotz, Erkrankung der Nägel. Journ. of cut. 1891. Aug.
Unna, Parakeratosis scutularis. Int. Atlas.

bb) Tiefe Entzündungen der Oberhaut.

Die tiefen Oberhautentzündungen umfassen (vergl. S. 163) diejenigen entzündlichen Hauterkrankungen, bei welchen der Infectionsträger in den epithelialen Anhangsorganen, den Follikeln oder Knäueln, seinen Sitz hat. Die ersteren werden ungleich leichter und öfter befallen, als die letzteren, ja, während das Einwandern von Bakterien und Fadenpilzen von der Oberfläche her in die Eingänge der Haarfollikel klinisch, experimentell und histologisch bereits auf das Genaueste verfolgt ist, kann man die »Spiradenitis durch äussere Infection« überhaupt noch nicht als gesicherten Besitz der Wissenschaft betrachten. Die Einwanderung in den Haarfollikel bietet weder unseren anatomischen Anschauungen irgend welche Schwierigkeiten, da den mikroskopischen Lebewesen sowohl die in die Tiefe hinabsteigende Hornsubstanz des Haares selbst, wie die Spalte zwischen Haar und Haarbalgepithel offen steht, noch stösst ihr Verständniss auf Hindernisse in Betreff der Biologie jener Mikroorganismen. Denn die letzteren finden jedenfalls in der Tiefe der Follikel mehr Feuchtigkeit und Wärme und höchstens weniger Sauerstoff, und es werden daher alle jene Bakterien und Hyphomyceten, welche nicht streng aërob sind und eine höhere Temperatur vorziehen, mit Vorliebe die geschützte Tiefe des Follikels aufsuchen und selbst dann hier ihren Wohnsitz beibehalten, wenn sie von der Oberfläche der Haut durch ungünstige äussere Verhältnisse vertrieben sind. So figurirt, wie wir es klinisch bereits seit langer Zeit wissen und heutzutage jeden Augenblick histologisch nachweisen können, der Haarfollikel als eine Brutstätte für infectiöse Keime, welche deren Verfolgung erschwert, und wir pflegen beispielsweise eine Trichophytie für eine leichte Erkrankung zu halten, solange sie sich nur im Deckepithel ausbreitet und noch nicht die Tiefe der Follikel gewonnen hat.

Mit der fortschreitenden Erkenntniss der Mikroorganismen wird sich daher wahrscheinlich die Zahl der Folliculitiden ganz erheblich mehren. Schon jetzt kennen wir ausser der gewöhnlichen, staphylogenen (Folliculitis staphylogenes, Sycosis staphylogenes) mehr oder minder gut die Folliculitis scrophulosorum in histologischer und die Folliculitis bacillogenes*) in ätiologischer Beziehung. Vielleicht gehört auch die Folliculitis exulcerans von Lukasiewicz hierher. Erst vor kurzem habe ich eine ganz eigenartige, unbeschriebene Folliculitis der weiblichen Schamgegend beobachtet. Viel noch undurchgearbeitetes Material liegt besonders in der französischen Literatur angehäuft. Hier wird die experimentell-bakteriologische und die histologische Forschung sicher noch eine reiche Ernte machen.

Ganz anders steht es mit der Spiradenitis, der primären Entzündung der Knäueldrüsen durch Infection von der Hautoberfläche her.

*) Die Folliculitis bacillogenes Tommasoli, verursacht durch den Bacillus pyogenes foetidus, konnte wegen des Mangels an histologischen Details hier noch keine Aufnahme finden.

Hier bietet schon die anatomische Beschaffenheit der Eingangspforte, der relativ lange und enge Kanal, welcher im Gegensatz zur Haarspalte beständig von einem centrifugalen Strome durchspült wird und daher gewiss einem centripetalen Eindringen von Organismen den grössten Widerstand bietet, unserem Verständniss eine nicht geringe Schwierigkeit. Sehen wir doch, dass selbst diejenigen Organismen, welche an die saure Reaction und sonstigen Eigenthümlichkeiten der Schweissflüssigkeiten ausnahmsweise gut adaptirt sind, die Flora der Gelenkbeugen und Genitalien, durchaus keine Neigung zeigen, in die Schweissporen, dem Schweissstrom entgegen, einzuwandern. Wo ein solches Eindringen vorkommt, müssen in der That sehr bedeutende (chemotaktische) Kräfte in's Spiel kommen, von deren Wirkungsweise wir uns jetzt noch keine Vorstellung machen können. Immerhin liegt es mir ferne, die Möglichkeit einer infectiösen Knäueldrüsenentzündung in Abrede zu stellen, nur wird sie nicht entfernt die Rolle spielen, wie die infectiöse Folliculitis*).

Klinisch wird man erst jetzt in Deutschland auf das Vorkommen von primären Spiradenitiden aufmerksam, während in Frankreich schon lange eine Neigung besteht, localisirte, anscheinend kryptogenetische, entzündliche, tiefliegende Knoten auf Knäueldrüsenentzündungen zu beziehen, seitdem Verneuil gewisse Entzündungen der Achselhöhle so gedeutet. Die Entscheidung, ob es wirklich eine solche Spiradenitis gibt, ist nicht so einfach, wie es scheinen möchte und fällt ganz der histologischen Untersuchung anheim, da die Localisation äusserlich sich nicht sicher — wie bei der Folliculitis durch das Haar im Centrum — kundgibt. Dass die Knäueldrüsen secundär von Entzündungen der Cutis (Lupus) oder von solchen der Haarbälge (Furunkulose) her in Mitleidenschaft gezogen werden, ist eine häufig vorkommende und längst bekannte Thatsache; aber um diese handelt es sich hier nicht. Die histologische Untersuchung hat aber mit Rücksicht auf diesen Umstand vor allem die Möglichkeit auszuschliessen, dass die Knäueldrüsen im gegebenen Falle secundär, z. B. durch Eindringen des Infectionsträgers in einen Haarbalg, erkrankt sind; sie hat also vor allem die ersten Stadien zu beachten und mit Serienschnitten zu arbeiten. Nun würde allerdings der Beginn der Entzündung am Haarbalg noch nicht die Diagnose einer echten Spiradenitis ausschliessen, wenn nur die Entzündung die Eigenschaft besitzt, ganz vorzugsweise oder allein die Knäueldrüsen zu befallen und an diesen sich hauptsächlich auszubreiten. Dieser Umstand würde immerhin klinisch wie histologisch gewisse Besonderheiten mit sich bringen, welche die Aufrechterhaltung des Begriffes Spiradenitis vollkommen rechtfertigen würde. In der That scheint es neuerdings den Bemühungen von Pollitzer, Dubreuilh u. A.

*) Bei den Spiradenitiden, im Gegensatz zu den Folliculitiden, ist auch die Möglichkeit im Auge zu behalten, dass die Knäueldrüsen von innen her, durch Abscheidung von Organismen aus dem Blute, erkranken können. Bisher ist aber ein solches Vorkommen nicht constatirt. Abscheidungen virulenter Eiterkokken durch den Schweiss, obwohl mehrfach behauptet, sind noch durchaus nicht einwandsfrei sichergestellt.

gelungen zu sein, eine derartig wohl charakterisirte Erkrankung aufzustellen. Ich werde dieselbe deshalb mit dem Vorbehalt, welcher sich aus dem soeben Besprochenen ergibt, als einziges bisher berechtigtes Beispiel von Spiradenitis der Gruppe der Folliculitiden gegenüberstellen.

Dass eine Steatadenitis (Talgdrüsenentzündung) sich neben den verschiedenen Formen der Folliculitiden nicht als gesonderte Affection aufstellen lässt, bedarf kaum eines besonderen Beweises. Die gleiche Eingangspforte und die gleichen Infectionsträger bestehen für die Haarbälge und ihren Talgdrüsenanhang, und wenn auch die wohlbekannte Differenz der Follikel mit starkem Haar und kleiner Drüse und jener mit grosser Drüse und kleinen Lanugohärchen unter Umständen ganz bestimmte mikroskopische Unterschiede hervorbringt, so wäre doch eine Trennung derselben als besonderer Affectionen (Folliculitiden und Steatadenitiden) bei gleicher Aetiologie künstlich und undurchführbar. Viel eher lässt sich eine Trennung der Erkrankungen gleicher Aetiologie durchführen, je nachdem die grossen Haarbälge mit starken Haaren oder die kleinen mit Lanugohaaren dabei befallen werden; bei der staphylogenen Infection wird eine solche Unterscheidung denn auch ebensowohl vom klinischen wie histologischen Standpunkte geboten (Sycosis und Folliculitis staphylogenes).

Nur dort würde sich die Aufstellung einer infectiösen Steatadenitis rechtfertigen lassen, wo der Infectionsträger lediglich in die Talgdrüse einwanderte, mit principieller Vermeidung des (grossen oder kleinen) Haarbalges. Solche Entzündungen sind bisher nicht bekannt, die einschlägigen Erkrankungen befallen mit gleicher Vorliebe Haarbalg und Talgdrüse.

Lassen wir die noch nicht spruchreife Frage der Spiradenitis ausser Betracht, so haben wir es bei den tiefen Entzündungen der Oberhaut wesentlich mit Folliculitiden zu thun. Die neu zu findenden Erkrankungen derart werden daher alle als Follikulitis zu bezeichnen sein mit Hinzufügung irgend eines charakteristischen Beiwortes. Aber es erhebt sich die Frage, wie sich die seit langer Zeit her unter anderen Namen bekannten, klinisch wohl charakterisirten Affectionen dieser Art jetzt zu den übrigen Folliculitiden stellen.

Für die Sycosis ist schon eben angedeutet, dass wir diesen Namen sehr gut für die specielle Form der Entzündung von Bälgen mit starken Haaren beibehalten können, ohne uns den Vortheil entgehen zu lassen, dass wir die entsprechende Lanugoerkrankung als Folliculitis staphylogenes besonders bezeichnen können.

In dem Charakter der Trichophytie liegt die Erkrankung der Haarbälge als ein so wesentlicher Zug, dass die Bezeichnung einer besonderen Folliculitis trichophytica unnöthig erscheint. Ich habe bei der geringen Bedeutung der Trichophytie des Deckepithels die gesammte Besprechung der Trichophytie der entsprechenden Follikelerkrankung zuertheilt. Dieselbe Vereinigung fand aus Zweckmässigkeitsgründen für den Favus statt, obgleich hier die Oberflächenerkrankung bei weitem charakteristischere und bedeutendere Phänomene herbei-

führt, als bei der Trichophytie. Immerhin gebe ich gerne zu, dass die Einreihung des Favus als eines Ganzen unter die tiefen Oberhauterkrankungen ebensowohl aus der Rücksichtnahme auf die stets tiefgreifende Erkrankung der Cutis entspringt, wie auf die begleitende Erkrankung der Haarbälge.

Eine eigene Stellung nimmt die Akne ein. In der französischen Schule mehr noch als in der Wiener hat sich allmählich der Aknebegriff von der ursprünglich gemeinten, wohlumschriebenen Krankheit auf alle möglichen Arten primärer und secundärer Folliculitiden, ja, auf extrafolliculäre Abscesse und auf die verschiedensten Arten von functionellen Störungen der Talgabsonderung ausgedehnt. Er ist dadurch fast synonym mit Folliculitis und Talgdrüsenerkrankung überhaupt geworden, d. h. charakterlos. Wir sind aber nicht so reich an originellen Namen, dass wir den Begriff der Akne neben dem der Folliculitis nicht aufrecht erhalten sollten, welch' letzterer ja doch den Begriff der Entzündung des Follikels viel präciser giebt und zukünftigen Entdeckungen auf diesem Gebiete offenen Spielraum gewährt. Ich bin deshalb schon seit langer Zeit auf die engste Fassung des Aknebegriffes zurückgegangen, der damit wieder seinen originellen Charakter erhält und eine Folliculitis ganz eigener Art darstellt. Alle ähnlichen Erkrankungen bezeichne ich, soweit sie Follikelentzündungen sind, grundsätzlich mit dem Namen Folliculitis und einem entsprechenden Beiwort, welches das rasche Verständniss vermittelt.

a) Entzündungen der Follikel.

Akne.

Akne ist eine auf Wangen, Nase, Stirn, Kinn und Schultergürtel und auf die Zeit der Pubertät beschränkte Affection der Haut. Sie erstreckt sich selten auf den ganzen Rücken, noch seltener auf andere Körpertheile (Capillitium, Extremitäten) und erlischt meist von selbst im reifen Alter. Sie charakterisirt sich im ersten Stadium durch eine flächenhafte Hyperkeratose der Oberhaut, welche durch Fortsetzung auf die Follikelmündungen zur Comedonenbildung führt. Während die Talgdrüsen mit den Follikeln durch Hornpfröpfe verstopft sind, fungiren die Knäueldrüsen gut; es besteht sogar oft eine Hyperhidrosis oleosa. Die Haut ist durch die unnachgiebige Hornschicht gespannt, anämisch, wenig verschieblich und im Gesichte nicht gut faltbar. Auf Druck entsteht leichter als normal ein umschriebenes spastisches Oedem. An diese Grundform (Akne punctata) schliesst sich eine stärker entzündliche Ausbildung der Krankheit nach zwei Richtungen, in progressiver, trocken entzündlicher Weise mit Verdickung der gesammten Haut, Hypertrophie der Talgdrüsen und Bildung entzündlicher Knoten (Akne indurata) oder mit secundärer Vereiterung der Talgdrüsen (Akne pustulosa). Erstere Veränderung führt in ihrer höchsten Ausbildung zur Akne hypertrophica, letztere schliesst mit Narben- und Doppelcomedonenbildung ab. Die einfache Akne punctata führt in ihrer stärksten Ausprägung mit der Zeit zur Bildung von Talgcysten (falschen Atheromen). — Man muss es vermeiden, beliebige eitrige Folliculitiden anderer Herkunft (Folliculitis nach Ekzem, Folliculitis cachecticorum, Folliculitis variolif., Folliculitis necrotica, Folliculitis Rosaceae) und sonstige Eiterbeulen (Jododerma und Bromoderma pustulo-tuberosum) als Akne zu bezeichnen.

Das erste Stadium der Hyperkeratose zeigt die Hornschicht verdickt, ohne Risse und Spalten, von gleichmässiger Beschaffenheit. Eben-

falls ist die Körnerschicht, als Zeichen langsamer Verhornung, verdickt, die Stachelschicht dagegen in den meisten Fällen normal. An den Mündungen der Follikel findet sich regelmässig statt einer trichterförmigen Einsenkung eine leichte oder stärkere von Hornlamellen gebildete Erhebung, welche durch den von unten andrängenden, im Ausführungsgange steckenden Hornpfropf (Comedo) veranlasst wird. Alle Comedonen, die nicht gerade in der Ausstossung begriffen sind, befinden sich unterhalb der — sogar verdickten — Hornschicht. Sie sind das Produkt einer von der allgemeinen Oberfläche auf den Ausführungsgang des Follikels sich fortsetzenden Hyperkeratose und enthalten ausser Hornsubstanz normalen Talg, sind mithin keineswegs Folgezustände einer abnormen Talgsekretion. In die erweiterten Follikelmündungen setzt sich die Hornschicht der Oberfläche erst in loseren vertikal stehenden Schichten fort, die aber bald in der Mitte eine mehr horizontale Richtung einnehmen (Kopf des Comedo), während sie peripher der Innenfläche des Follikels entlang, also vertikal weiterziehen (Mantel des Comedo). Diese Richtungsänderung in der Achse des Ausführungsganges wird durch den von innen nach aussen vordringenden Schub von Talgzellen bewirkt, welcher an dem verschliessenden Hornpfropf ein Hinderniss erfährt und die von der Seite her vertikal sich ablösenden Hornlamellen schräg aufrichtet und schliesslich ganz horizontal in die Höhe schiebt.

So bildet sich im Fortgang des Processes der gemeinschaftliche Ausführungsgang von Talgdrüse und Lanugohaar in eine cylindrische oder mehr tonnenförmige, theilweise mit Talg gefüllte Horncyste um, die, je älter sie wird, desto mehr sich von ihrer hornigen Umgebung als ein festeres, projektilartiges Körperchen, als Comedo, absondert. Stets besitzt der fertige Comedo einen stark komprimirten, harten, fast immer mehr oder minder geschwärzten Kopf und eine dichtere Mantelsubstanz. Die Beschaffenheit des Innern und des unteren Endes ist dagegen, je nach der Dauer und Mächtigkeit der Talgproduktion und Haarerzeugung verschieden. Selten ist der Mitesser ganz einfächerig und dann meist mit sehr viel Talg und einer Anzahl geknickter und spiralig aufgerollter oder zu Bündeln vereinigter Lanugohärchen erfüllt. Meist wird er durch hornige Septen in unregelmässigster Weise gefächert und zwar liegen die Fächer, welche zwiebelschalenartige Hornconvolute und Talgzellen neben einzelnen Haaren enthalten, theils neben, theils schräge über einander, je nach der Lage der einmündenden Drüsen und Haarbälge und je nach dem mit der Abschuppung des Ausführungsganges abwechselnden Vorschub von fettigen oder hornigen Komplexen aus denselben. Wenn die Talgproduktion zeitweise oder vollständig versiegt, so schliesst sich auch der Comedo am unteren Ende hornig ab und erscheint bei der Enucleation als ein vollständig trockener, glänzender, eichelähnlicher Hornkörper. Stets erscheinen so die sehr alten Comedonen, bei denen Drüsen und Haarbalg atrophisch geworden sind und die Follikelhöhle zu einer einfachen Horncyste sich umgestaltet hat. Aber auch in frischen Fällen von Akne punctata findet man zuweilen fast sämmtliche ausgequetschte Mitesser

von dieser Gestalt. Oefter dagegen sind die Comedonen nach unten hohl und endigen in einen Talgpfropf von unbestimmter Länge und lockerer Beschaffenheit.

Bei starkem und andauerndem Nachschube verändert der Comedo am oberen Ende seine Form, indem der direkt unterhalb der Oberfläche der Haut gelegene Theil kuglig anschwillt und der bis dahin zum Theil von schrägen und vertikalen Hornlamellen gebildete Kopf des Comedo noch stärker komprimirt, verdünnt und ganz horizontal verlagert wird. Der Comedo ist dann auch am oberen Ende von einer tangential verlaufenden Hornschicht bedeckt, die sich aber stets noch durch ihre Dicke und dunklere Farbe auszeichnet. An diesen älteren und dickeren Exemplaren setzt sich jedoch fast immer die Schwärzung des Kopfes eine Strecke weit in das Innere des Mitessers fort.

Die für den Comedo geradezu charakteristische Schwärzung seines oberen Theiles ist im allgemeinen proportional seiner Härte, Trockenheit und seinem Alter. Dass dieselbe alle in denselben eingeschlossenen Hornmassen gleichmässig ergreift, sieht man am besten an vertikal in demselben aufsteigenden Haaren, welche am unteren Ende die Farblosigkeit der Lanugohaare zeigen, während sie im oberen Theile des Comedo zuweilen eine kohlschwarze Färbung bei sonst ganz normaler Beschaffenheit aufweisen, und zwar geht diese Schwärze durch die ganze Dicke des Schaftes und haftet nicht an dessen Oberfläche, er sieht wie verkohlt aus — einer von den vielen Beweisen, dass die Schwärzung des Comedo so wenig wie die der anderen Hyperkeratosen von Schmutz herrühren kann.

Diese allerdings noch sehr verbreitete, aber darum nicht weniger oberflächliche Ansicht widerspricht allen klinischen und histologischen Erfahrungen. Ebenso wie die Praxis lehrt, dass die schwarzen Köpfe der Comedonen unterhalb einer ungefärbten Hornschicht entstehen und noch bedeckt von solcher durch geeignete Mittel (Alkalien, Reducentien) ebenso sicher erzeugt wie durch entgegengesetzte (Säuren, Oxydentien) zum Verschwinden gebracht werden können, dass sie ferner nicht den „schmutzigen" Menschen eigenthümlich sind und nicht durch Seifen sich beseitigen lassen, so lehrt die Histologie, dass die Schwärze garnicht der bedeckenden Hornschicht, ja nicht einmal den obersten Lamellen des Comedokopfes, also überhaupt nicht den mit der Atmosphäre in Kontact befindlichen Partien zukommt, sondern erst etwas weiter abwärts da beginnt, wo der Comedokopf stark komprimirt und trocken wird und dass sie bei längerer Dauer sich weit nach abwärts hinein auf alle Horngebilde, diese durchdringend fortsetzt; dass ferner die normalen Bestandtheile des Schmutzes wie Splitter von Pflanzenfasern, Federn, Thierhaaren, Papier, Steinen, besonders aber der wichtigste, nämlich schwarze Bestandtheil des Schmutzes, die Kohlepartikelchen, im Comedo regelmässig vermisst werden, während die braune oder schwarze Farbe an ganz bestimmte wohl charakterisirte Körper gebunden erscheint. Man muss hierbei unterscheiden zwischen

einer diffusen, gelben bis braunen Färbung der Horngebilde und isolirtem Pigment in Form von Körnern und Klumpen, welche ebenfalls eine gelbe, braune bis kohlschwarze Farbe aufweisen. Nur die letzteren könnte man ohne nähere Untersuchung für Kohle, also für sog. „Schmutz" zu halten geneigt sein. Angenommen, diese mikroskopisch kleinen, vereinzelten Körner und Klümpchen wären Kohle*), so hat doch Niemand ein Recht, von ihnen die makroskopisch sichtbare Schwärze des Comedokopfes abzuleiten, da gerade diese in das Innere des Kopfes eingeschlossen und viel zu winzig und inkonstant sind, um in Betracht zu kommen. Für ihre Auffassung ist jedoch die Untersuchung des diffusen Pigments, welches den makroskopischen Eindruck bedingt, mit massgebend. Diese lehrt nun Folgendes.

Beim Ausziehen mit fettlösenden Agentien (Aether, Benzin, Chloroform) bleibt die Schwärze des Kopfes unverändert, ebenso bei Behandlung mit verdünnten Alkalien. Kaustische Alkalien lösen einen Theil der Farbe ohne Zersetzung auf und der Kopf des Comedos hinterbleibt um ein weniges heller, im ganzen aber nicht viel verändert. Essigsäure, concentrirte Salzsäure, concentrirte Salpetersäure, Chlorwasser, Wasserstoffsuperoxyd vernichten dagegen die Schwärze allmählich vollständig; momentan geschieht das beim Kochen mit Chlorwasser oder Königswasser. Wer sich also davon überzeugen will, dass die Schwärze des ausgedrückten Comedos kein »Schmutz«, resp. kein Kohlenstaub ist, kann dieses schon ohne Mikroskop, wenn er ihn in einem Reagenzglase mit etwas Salz- und Salpetersäure kocht. Er hat dann einen weissgelblichen Comedo ohne schwarzen Kopf vor sich. Zerdrückt man aber einen solchen unter dem Mikroskop, so erblickt man im Innern des Kopfes stets noch einige gelbe, braune und schwarze Pigmentschollen. Von diesen lösen sich alle gelben und braunen und einige oder alle schwarzen beim Behandeln des mikroskopischen Präparates mit Königswasser ebenfalls noch auf. Oft aber blieben in der That einige schwarze Körner und Klümpchen von dem Durchmesser von rothen oder weissen Blutkörperchen zurück, deren Natur als Kohle nun wohl feststeht und gerne zugegeben werden mag.

Die ungemeine Resistenz der diffusen gelben und braunen Hornfarbe, ebenso wie die der gelben und braunen Schollen, ihre theilweise Löslichkeit in Alkalien und schliessliche Zerstörung durch starke Säuren und Oxydation macht es sehr wahrscheinlich, dass es sich um ein gefärbtes Reductionsprodukt des Keratins handelt. Bei dieser Auffassung würden die dunkleren Zellen und Schollen die stärker degenerirten, resp. verkohlten sein und die ganz schwarzen demnach das letzte Endprodukt darstellen. Dass durch diese Degeneration der Hornsubstanz schliesslich vollkommene Kohlenschwärze erzeugt werden kann, beweisen die schwarzen Lanugohaare des Komedokopfes. Es ist danach auch sehr wahrscheinlich, dass einige der schwarzen Schollen der wahren Kohle nicht sehr fern stehen und deren Resistenz theilen. Sie unterscheiden sich von Russpartikelchen der Aussenwelt dann immer noch

*) Siehe hierüber weiter unten.

durch ihre mehr eckige, klumpige Form und dadurch, dass sie bei wiederholter Behandlung mit Königswasser auf dem Objektträger kleiner werden, gleichsam einschrumpfen. Auf diesen armseligen Rest beschränkt sich der in der „Schmutz"-Frage überhaupt discutable Antheil des Komedos, der ebenso gut aus der Hornsubstanz selber, wie aus der Aussenwelt stammen kann. Je weniger aber todte Substanzen als Eindringlinge von aussen sich im Komedo mit Sicherheit nachweisen lassen, desto zahlreicher treffen wir lebende Organismen in diesen Horn- und Fettcysten an, und zwar in den echten, allseitig oder wenigstens von oben her vollständig geschlossenen Mitessern nur solche pflanzlicher Natur*). Der Unterschied zwischen beiden Arten von Körpern ist klar. Während der Follikel überhornt und speciell durch einen Komedo verpfropft ist, kann natürlich durch keine der gewöhnlichen Manipulationen irgend ein Körper in denselben eindringen. Vor dem Eintritt der Hyperkeratose dagegen und bei der spontanen Abschuppung oder künstlichen Ausquetschung des Hornpfropfes auch im Verlaufe derselben können wohl beim Waschen, Abtrocknen, durch Einreibung von Salben etc. dem Sekretionsstrom entgegen einzelne todte oder lebendige Fremdkörper bis in den Ausführungsgang gelangen und hier bei der nun wieder folgenden Ueberhornung eingekapselt werden. So erklären sich die sehr seltenen, vereinzelt innerhalb von Komedonen vorkommenden Fremdkörper, wie Kornähren, ein vereinzeltes wahres Kohlepartikelchen, die hin und wieder vorkommenden Ultramarinkörner u. s. f. Vereinzelte Mikroorganismen dagegen, die sich auf dieselbe Weise hierher verirren, können selbst, wenn sie nicht mit Eigenbewegung begabt sind, durch Proliferation rasch in's Ungemessene sich vermehren und den ganzen Komedo von oben bis unten erfüllen. In der That lässt sich kaum eine besser geschützte und temperirte Kammer für solche Mikroorganismen, die von Fett und Hornsubstanz leben können, denken, als sie in den Höhlen eines Komedos vorliegt, und es wird deshalb weniger Wunder nehmen, dass fast jeder Komedo einer Aknehaut einen Schwarm von Mikroorganismen, oft Reinculturen solcher beherbergt, als dass man bisher von ihrer überaus grossen Anzahl an diesen Punkten keine Ahnung gehabt hat. Man findet sie an Schnitt- und Quetschpräparaten ausgedrückter Komedonen so gut, wie an ganzen Schnitten von Aknehaut.

Unter den Mikroorganismen, die sich an diesen Stellen sehr häufig finden, möchte ich die keratophilen, zu hefeähnlichen Formen aufquellenden Flaschenbacillen und die Diplokokken des seborrhoischen Ekzems besonders hervorheben. Beide halten sich meist an den Kopf und Mantel des Komedo und wuchern in den Hornspalten abwärts. Im Innern dagegen trifft man stets eine besondere Bacillenart. Diese letztere muss unser Interesse am meisten in Anspruch nehmen, da sie mit grösster Wahrscheinlichkeit nicht nur eine Begleiterin, sondern die

*) In dem stagnirenden Sekrete erweiterter Talgdrüsen finden sich häufig Acari; doch gehören diese beim Ausquetschen erst in Wurmform gebrachten Talgmassen nicht zu den Komedonen und sollten nicht so genannt werden.

wahre Ursache der Komedonenbildung und daher der Akne überhaupt ist. Im Gegensatz zu den vorher genannten Organismen habe ich diesen Bacillus nämlich constant in allen Komedonen der Aknehaut gefunden. Wenn dieser Umstand allein schon auf eine ätiologische Bedeutung desselben hinweist, so spricht auch die Lagerung im einzelnen dafür. Stets nimmt nämlich dieser Bacillus den untersten Theil des Komedo ein und erstreckt sich von hier aus gerne bis in den Ausführungsgang der Talgdrüse und die Haarspalte des Lanugobalges hinab, wenn beide noch unverändert vorhanden sind. Erfüllen, was oft vorkommt, mehrere Organismen den Komedo, so pflegen die anderen, speciell die Flaschenbacillen und Diplokokken, durch ihren Sitz im oberen Theile und auf der angrenzenden Oberfläche sich als die späteren Eindringlinge zu erweisen, während der wichtigere Bacillus das Centrum des Komedo oder den Fundus in Reinculturen einnimmt.

Den stringentesten Beweis für seine ätiologische Bedeutung aber, soweit ein solcher von der Histologie geliefert werden kann, erblicke ich in seiner Beziehung zur Vereiterung des Komedos. Denn, um es hier von vornherein festzustellen, die secundäre und nicht nothwendig eintretende Vereiterung bei der Akne ist nicht bedingt durch eine zufällige Verunreinigung mit Eiterkokken, sondern wird durch denselben Organismus hervorgerufen, welcher durch seine constante Anwesenheit im Grunde der Komedonen sich als ihre wahrscheinliche Ursache zu erkennen gibt. Auf diese letzte Phase des Akneprocesses werde ich am Schlusse zurückkommen, nachdem ich zunächst die um den Komedo localisirten entzündlichen Veränderungen der Aknehaut geschildert habe. Daselbst sollen auch weitere Angaben über den Bacillus beigebracht werden.

Die Bildung des Komedos hat mehr oder weniger in die Augen springende Folgen für den betreffenden Haarfollikel sowohl, wie für die umgebende Haut. Je grösser die Follikel im ganzen und je voluminöser die Talgdrüsen sind, um so länger kann der Komedo lediglich als eine cystische Erweiterung des Ausführungsganges bestehen, an die sich nach unten die Lappen der Talgrüse und der kleine Anhang des Lanugohaarbalgs anschliessen. Nach längerem Bestande aber kommt es immer, zuerst bei den kleinsten Follikeln, später auch bei den grösseren, zur Verödung des Haarbalges und der Drüse, und zwar auf zwei verschiedene Weisen. Wo der Haarbalg senkrecht in die Haut gepflanzt ist, wie an der Nase, in der Ohrmuschel, wird durch den wachsenden Innendruck, der den Follikel kugelartig auszudehnen strebt, zuerst die Stachelschicht des Haarbalgs, später die der Talgdrüsen wieder in eine einfache Epithelfläche zurückverwandelt, womit von selbst ihre Produkte den Charakter einfacher Hornschicht annehmen. Von dem nun einen einfachen Epithelbalg darstellenden Follikel geht dann meistens nach unten ein kurzer, zellenreicher Bindegewebsfortsatz ab, welcher dem beim Haarwechsel auftretenden, bekannten, zellenreichen Bindegewebsstrang analog zu deuten ist. Oder der Follikel war schräg in die Haut eingepflanzt; dann wird häufig der cystisch erweiterte Ausführungsgang von dem übrigem Follikel abgeknickt und der letz-

tere seitlich verlagert, wobei die in den Comedo einstrahlenden Härchen und Talgmassen bedeutende, spiralige Windungen beschreiben. Bei der weiteren Vergrösserung des Comedos wird nun die Epithelfläche des Follikels nicht direkt in den Comedo einbezogen, sondern von demselben vielmehr zu einer doppelwandigen flachen Schaale comprimirt, die der Atrophie anheimfällt und schliesslich als ein feiner Epithelstrang auf den Schnitten an einer Seite des stark vergrösserten Comedos häufig noch aufzufinden ist. Dieser letztere Vorgang bezeichnet auch das gewöhnliche Schicksal der Follikel bei der Bildung von Doppelcomedonen, ist aber durchaus nicht auf diese allein beschränkt, sondern bei allen schrägen Comedonen, besonders der Extremitäten ein häufiger Befund.

Die sehr voluminösen Follikel bleiben von dieser totalen Verödung gewöhnlich verschont. Wo aber die Akne über die Pubertät hinaus andauert, schreitet der cystische Process auch bei den grössten Follikeln bis zu den geschilderten Zuständen fort und es bilden sich ganz ansehnliche Horn- und Talgcysten von Pfefferkorn- und Erbsengrösse besonders am Rücken und Halse. In einzelnen von diesen Fällen, besonders wenn häufig mechanische Irritamente, wie habituelles Auspressen, Zupfen der Knoten dazu treten, vergrössern sich diese Cysten durch periodische Ansammlung von hornigem Inhalt zu kirschen- und pflaumengrossen, zuweilen warzenartig die Haut überragenden Talgbeuteln, die stets mit einer oft haarfeinen äusseren Oeffnung versehen sind und hin und wieder fälschlich als Grützbeutel, Atherome bezeichnet werden. Es handelt sich dabei nur um ein extremes Endglied des einfachen trocknen Akneprocesses.

Wichtiger noch als diese meist auf mechanische Momente zurückführbaren Veränderungen der Follikel selbst sind die hyperplastischen Vorgänge, welche regelmässig in der gesammten Aknehaut verbreitet gefunden werden und deren Existenz allein schon beweist, dass die Aknecomedonen nicht jeden beliebigen anderen Comedonen, z. B. auf Narben, gleichzusetzen sind. Es muss vielmehr von den Follikeln bei der Akne mehr oder weniger weit in die Cutis hinein permanent eine Schädlichkeit einwirken, welche daselbst eine chronische, hyperplasirende Entzündung unterhält. Diese ist rund um die Follikel am stärksten ausgeprägt und erstreckt sich bei den leichteren Formen sonst nur auf die Nachbarschaft der Cutisgefässe und regelmässig auch auf die der Knäueldrüsen. In allen schwereren Fällen von Akne wandelt sich jedoch von diesen Prädilectionsstellen ausgehend die gesammte Cutis in ein äusserst zellenreiches Gewebe um, welches seiner vielen Plasma- und Riesenzellen wegen, oberflächlich betrachtet, einem tuberculösen Gewebe nicht unähnlich ist.

Genauer gestalten sich diese Verhältnisse, über welche nur eine gute Protoplasmafärbung Aufschluss gibt, folgendermaassen. Zunächst vergrössern sich an allen die Follikel umgebenden Capillaren und den nächsten Capillaren des oberflächlichen Gefässnetzes die Bindegewebszellen unter Beibehaltung ihrer Spindelform und fliessen zu einem protoplasmareichen Netze zusammen. Alsdann runden sich einzelne

hypertrophische Zellen ab, ziehen ihre Fortsätze ein, gewinnen eine äusserst starke basophile Tingibilität und kubische Formen mit abgerundeten Ecken; es bilden sich Plasmazellen. In anderen Zellen treten Mitosen auf und noch andere schwellen unter fortdauernder Zunahme des Protoplasmas zu riesenhaften, äusserst stark tingiblen Zellen an, welche von den gewöhnlichen Plasmazellen sich nur durch ihre multipolare, theilweise selbst verästigte Form und bedeutendere Grösse unterscheiden. Ausserdem vermehren sich die Mastzellen, nehmen aber meist einfache, rundliche Formen an. Diese vier Zellenformen: einfach hypertrophische Spindelzellen, enorm vergrösserte und stark tingible multipolare, plasmareiche Zellen, gewöhnliche Plasma- und Mastzellen umgeben nun in beinahe regelmässigem, bunten Wechsel die Haarbälge und Gefässe. Um die Knäueldrüsen häufen sich mehr reine Plasmazellengruppen an, aber sonst bleiben die Plasmazellen (im Gegensatz zu tuberculösen und syphilitischen Plasmomen) meist von einander getrennt, etwa in der Weise wie sonst gewöhnlich die Mastzellen; nur hier und da werden auch einzelne Blutcapillaren von reinen Plasmazellenhaufen umgeben.

Bei weiterem Fortschritt des Processes, steigert sich die Zellenproliferation und Zellenhypertrophie nicht nur extensiver, sondern es kommt, besonders rund um die Follikel zur ausgiebigen Bildung von mehrkernigen Zellen, von riesigen Chorioplaxen und endlich auch wahrer Riesenzellen mit geordneten Kernanhäufungen und fein genetztem, acidophilem Protoplasma. Doch sind die letzteren selten, während die einfach protoplasmareichen, riesigen Zellen mit ungeordneten Kernmengen und basophilem Protoplasma (Chorioplaxen) sehr zahlreich sind. Alle diese hypertrophischen Bildungen zeigen sich ebenfalls regellos zerstreut zwischen einfach geschwollenen Spindelzellen und Plasmazellen. Es fehlen dagegen, ehe es nicht zu einer regelrechten Eiterung kommt, Leukocyten fast gänzlich.

Von anderen Plasmomen, speciell tuberculöser und syphilitischer Natur, unterscheidet sich die hyperplastische Entzündung der Cutis bei der Akne ausser durch ihr regelmässiges Culminiren um die Follikel und die betonte, bunte Mischung aller Zellgattungen hauptsächlich durch die gänzlich oder doch fast gänzlich fehlende Degeneration dieser Zellarten. Es fehlen aufgehellte Plasmazellen (wie bei Lues und Tuberculose), zerbröckelnde Plasmazellen (wie bei Mykosis fungoides), es herrschen dagegen vor die rein progressiven Formen der grossen multipolaren Spindelzellen und der Chorioplaxen; selten nur sehen wir den Beginn der Degeneration in der Bildung echter Riesenzellen. Es hat somit die hyperplastische Entzündung bei der Akne einen fast rein progressiven Charakter.

Das elastische und Muskelgewebe hypertrophirt nicht; das collagene im Anfange auch nicht, bei langer Dauer des Processes jedoch treten an Stelle vieler Zellenmassen auch neugebildete Massen collagenen Gewebes. Die Blutgefässe sind stellenweise stark erweitert, besonders um die Follikel, doch nicht allgemein. Dagegen erweitern sich die Lymphspalten fast überall, speciell im Bereiche der an Plasma-

zellen reichen Herde. Dadurch bekommt die Aknehaut an vielen Stellen ein geradezu ödematöses Ansehen und man begreift die Prädilection derselben für die Bildung von Urticariaquaddeln nach einfachem Druck (regionäre Urticaria factitia der Aknehaut).

Die Epithelgebilde participiren ebenfalls an der allgemeinen Hyperplasie, doch nur in mässigem Grade. Man findet das normalerweise zarte Oberhautepithel verdickt, fast stets Mitosen in demselben und ebenso vergrössern sich die Talgdrüsen, soweit sie nicht in Comedonen aufgegangen sind. Die Haarbälge und Knäueldrüsen dagegen weisen meist keine Mitosen und Vergrösserungen auf. Die ganze hyperplastische Haut verliert ihre Elasticität, die vergrösserten und nicht comedonisirten Follikel klaffen; in ihnen staut sich das normale Talgsekret und kann je nach der Grösse der Follikelmündungen in künstlich erzeugter Wurmform ausgequetscht werden; diese Talgwürstchen haben ja natürlich mit den vorgebildeten Comedonen, die wir oben betrachteten, nichts zu thun.

Die so allmählich herbeigeführte Hyperplasie der Haut tritt zunächst herdweise und zwar perifolliculär auf und behält auch bei weiterer Ausbreitung einen unregelmässig tuberösen Charakter. Sie wird nie so gleichmässig diffus und gibt nicht zu so grotesken Formen des Gesichts und besonders der Nase Anlass, wie die hypertrophirende, seborrhoische Rosacea, das sog. Rhinophym. Sie bildet sich durch Resorption der Zellenmassen zurück und hinterlässt auf lange Zeit eine collagenreiche, derbere Cutis mit höckeriger Oberfläche und den von intercurrenter Pustulation herrührenden, stark vertieften Narben.

Diese letztere, die Verbreiterung der Follikel, ist eine noch weit häufigere Umwandlung der Acne punctata als die soeben beschriebene Acne indurata; sie gesellt sich aber auch zu dieser in fast allen Fällen, jedenfalls zeitweise hinzu. Es ist eine der wichtigsten Consequenzen, welche die bessere Kenntniss der gewöhnlichen, staphylogenen Impetigo gezeitigt hat, dass wir die Eiterung der Akne mit Sicherheit nicht auf die gewöhnlichen Eiterkokken beziehen dürfen. Diese fehlten wenigsten in allen — 20 — Fällen von Aknepusteln, welche ich daraufhin genau untersuchte, während sie bekanntlich in staphylogenen Impetigines und Furunkeln stets anzutreffen sind. Zudem ist der Gang der Eiterung bei der Akne ein ganz anderer als bei der Furunkulose, sodass wir histologisch mit noch viel mehr Sicherheit als klinisch wahre Furunkel von vereiternden Akneknoten unterscheiden können. Die Verschiedenheit der bei beiden Affectionen in Betracht kommenden Eitererreger hätte man übrigens schon stets aus der Thatsache erschliessen können, dass die Akne pustulosa gar keine Neigung hat — etwa wie die Sykosis — zu einer allgemeinen Furunkulose auszuarten. Ja, es ist sogar auffallend, dass die gewöhnliche Eiterinfection der Haut sich nicht öfter mit der Akne pustulosa combinirt.

Die Besonderheit der Akneeiterung liegt naturgemäss in der Anwesenheit des Comedos. Der unter Umständen Eiterung erregende Bacillus des Akneprocesses liegt in den meisten Fällen in denselben eingeschlossen, ohne eine pyofore Wirkung entfalten zu können. Be-

sonders diejenigen Fälle von Akne punctata, bei welchen die ausgepressten Comedonen allseitig, also auch unten vollständig geschlossen sind, tragen den Bacillus so gut eingemauert, dass weder die pyoforen Substanzen nach aussen noch die Leukocyten in den Comedo gelangen können. Anders in den Fällen, wo der Verhornungsprocess nicht so grosse Dimensionen annimmt und Fettmassen die Hornmassen reichlicher durchsetzen. Da treffen wir den Bacillus häufiger im Eingange der Follikel, die Comedonen bleiben nach unten ungeschlossen und die Bacillen wuchern mit Vorliebe in die Fettmassen hinein, welche im Ausführungsgange der Talgdrüse stagniren, sodann in die Drüse und den Haarbalg selbst. Diese letzteren Fälle sind es, welche mehr zur Vereiterung disponiren.

Nach dem Gesagten kann man auch hier, ähnlich wie bei der gewöhnlichen Kokkeneiterung, drei Phasen des Processes unterscheiden: eine Impetigo, eine Perifolliculitis und eine Folliculitis. Es besteht aber der wesentliche Unterschied, dass bei der Akne die reine Folliculitis häufig vorkommt, während sie bei der Furunkulose die Ausnahme ist und dass umgekehrt die Impetigo, die fast regelmässig die Anfangsphase der letzteren ausmacht, nur selten rein, als eine besondere Phase bei der Akne auftritt. Die Perifolliculitis kommt bei beiden Processen häufig vor, aber doch bei der Furunkulose ungleich häufiger; sehr natürlich, denn bei der Akne liegt die pyofore Substanz nicht nur im Follikel, sondern innerhalb desselben wiederum eingeschlossen im Comedo und die Leukocyten sammeln sich daher mit Vorliebe um diesen letzteren an, d. h. endofolliculär.

Die Bacillen sind durchschnittlich $^1/_3 - ^1/_2$ μ breit, $1^1/_4 - 1^1/_2$ μ lang*), also ziemlich klein und plump. Sie kommen sehr häufig in Fadenverbänden (bis 5 μ) von 3 und 4 Einzelorganismen vor. Ihr Hauptcharakteristicum besteht in ihrer unregelmässigen Lagerung; die Haufen sehen einem unordentlich hingeworfenen Paquet von Stäbchen ähnlich, aus welchem nach allen Seiten einzelne hervorragen. Sie zeigen mithin in dem dichtesten Rasen auch kein regelmässiges Korn. An den älteren Bacillen wird der Mitteltheil des Stäbchens schwächer färbbar, während die Enden stark gefärbte Punkte aufweisen. Ganz alte Rasen des Pilses, wie sie oft gerade im Grunde völlig geschlossener Comedonen zu finden sind, gleichen einem schwach färbbaren wirren Filz von Fäden mit vielen stark tingiblen Punkten durchsetzt. Die Bacillen lassen sich mit basischen Anilinfarben leicht färben, solange sie nicht zu alt sind. In letzterem Falle ist jedoch eine Pararosanilin-Jodmethode (z. B. Weigert's) vorzuziehen. Durch Säuren werden sie vollständig entfärbt (Unterschied von Smegmabacillen, abgesehen von dem bedeutenden Grössenunterschied). Bei Anwendung der Methylenblau-Glycerinäthermischung-Methode gewahrt man, dass die Stäbchen regellos in eine sehr schwach blau gefärbte Schleimmasse eingebettet sind. Sie gehören also zu den verschleimenden Bacillen.

*) Viele Bacillen zeigen in der Mitte eine Einschnürung oder ungefärbte Querlinie und oft sieht man auch Individuen von der halben Länge, die also wahrscheinlich die wahre Länge repräsentirt ($^3/_8 - ^3/_4$ μ).

In dichtesten Haufen erfüllen diese Bacillen das fetthaltige Centrum der Comedonen, indem die äussere Zone der Haufen meist stärker tingirt ist als die innere. Von hier aus erstrecken sich einzelne Schwärme zwischen die zwiebelschalig geschichteten Lagen des Comedonenmantels, doch nicht weit; die äusseren Lagen pflegen bacillenfrei zu sein. So finden wir es bei der Akne punctata und ebenso bei den zu kugligen Horncysten angeschwollenen Comedonen.

Tritt nun Eiterung hinzu, so gestalten sich die Verhältnisse verschieden, je nachdem es sich um rundum abgeschlossene oder um offene Comedonen handelt. Im ersteren Falle ist die Eiterung stets eine beschränkte und — nach meinen Präparaten wenigstens — ausnahmslos eine endofolliculäre. Die Eiterung geht dann nicht von den Bacillen im Comedo, sondern von solchen in den supracomedonalen Hornlagen aus. Es bildet sich eine bacillogene Impetigo und daran anschliessend eine spärliche pericomedonale Eiterung, die mehr oder weniger in die Tiefe geht. Die Impetigo ist wie alle Impetigines der Haarbalgtrichter eine flache. Man findet keine Staphylokokken an der Decke derselben, wohl aber dichte Lagen der beschriebenen Bacillen. Dieselben liegen dicht umdrängt von Leukocyten, aber — wie es scheint — nicht in denselben. Dagegen kommen in den zur Seite des Comedos sich nach abwärts erstreckenden, spärlichen Leukocytenstrassen einzelne Wanderzellen vor, welche mit Bacillen geradezu gespickt sind. Diese circuläre Eiterung um den Comedo habe ich an anderen Präparaten ersetzt gesehen durch eine von Diplokokken abhängige Auswanderung weisser Blutkörperchen. In diesen Fällen überlagerten seborrhoische Krusten den Comedo und es handelte sich klinisch um eine Combination mit seborrhoischem Ekzem. Die massenhaften Diplokokken der Kruste waren reichlich in der den Comedo umgebenden eitrigen Zone zu finden und die dort befindlichen Leukocyten enthielten statt der Bacillen: Diplokokken. Doch kamen auch hier keine Staphylokokken vor und demgemäss war der Eiter dünn und mit Epithelien stark untermischt, mehr einen eitrigen Epithelbrei als Eiter darstellend. In einer einzigen Aknepustel fand ich dicht neben einander bacillenhaltige und diplokokkenhaltige Leukocyten*).

Ist der Comedo unten offen, so nimmt die Eiterung parallel mit der Wucherung der Bacillen viel grössere Dimensionen an, da sich hier die pyophoren Produkte ungehindert in die umliegenden Lymphspalten ergiessen und die Leukocyten auf denselben Wegen anrücken können. Hier kann man im grossen und ganzen zwei Hauptfälle unterscheiden, die Folliculitis pustulosa superior und inferior, je nachdem die Eiterung mit einer Impetigo beginnt oder von einem Bacillenherde unterhalb des Comedos in Haarbalg oder Talgdrüse angelockt wird. Ersteres ist der gewöhnliche Fall bei solchen Comedonen, welche den ganzen Lanugohaarbalg erfüllt und ausgeglättet haben unter Schwund von Haarbalg und Talgdrüse; letzteres hauptsächlich bei solchen Come-

*) Man achte überhaupt bei Untersuchung der Akne auf die häufige Combination mit seborrhoischem Ekzem, auch in anderen histologischen Beziehungen. Hier kann auf diesen Umstand nicht weiter Rücksicht genommen werden.

donen, welche nur den Ausführungsgang grösserer Follikel erfüllen, während darunter Haarbalg und Talgdrüse unverändert bestehen. Die Folliculitis superior zeigt eine mehr oder minder bedeutende supracomedonale Eitermasse, an die sich eine pericomedonale anschliesst. Der im Eiter schwimmende Comedo wird schliesslich natürlich auch von Eiter erfüllt und fällt in einzelne Hornlamellen auseinander. Regelmässig findet man mit Bacillen belegte und durchsetzte Leukocyten, aber keine Staphylokokkenhaufen vor. In einem meiner Fälle ging dieser endofolliculären Vereiterung des Balges eine perifolliculäre einseitige Eiterung vorher, welche sich an eine seitlich liegende Impetigo anschloss. Dieser Fall kommt also vor; die Regel bleibt aber die endofolliculäre Eiterung, die richtige Folliculitis.

Noch einfacher gestaltet sich die Eiterung bei der Folliculitis inferior. Am öftesten liegen die Bacillenschwärme im Ausführungsgang der Talgdrüse oder in dieser selbst. In letzterem Falle geht die zellige Struktur der letzteren grösstentheils verloren. Hier haben die Leukocyten direkten Zutritt und so kann hier in der Tiefe der Follikel stückweise vereitern, ein Theil der Talgdrüse oder diese ganz oder ein Stück des Follikels. Beim weiteren Fortschritt der Eiterung stauen sich die Leukocyten auch aussen am Balge, aus der Folliculitis wird eine Perifolliculitis. Einzelne stärkere Haarbälge umgeben sich, wegen des Widerstandes der Balgmembran, auch von vornherein mit einer Perifolliculitis. Stets aber bleibt diese gering; auch hier ist die Eiterung eine hauptsächlich endofolliculäre. Daher kommt es auch, dass bei allen folliculären Abscessen, welche durch Akne bedingt sind, der Abscess in viel grösserem Umfange durch die alte Balgmembran begrenzt wird, als wie beim gewöhnlichen Haarbalgfurunkel. Die Balgmembran wird zuweilen enorm ausgedehnt und nur an einigen Stellen, z. B. der Talgdrüse, entsprechend durchlöchert.

Und weiter erklärt sich aus diesem allgemeinen Verhalten, dass die Abscesse der Aknehaut sich stets genau an die Follikel halten und nicht wie bei der staphylogenen Eiterung nach diversen Richtungen vorschreiten. Höchstens confluiren zwei oder mehr durch die Eiterung auf's äusserste distendirte Haarbälge und bilden dann einen gemeinsamen Eiterbalg, welcher später sich bei der Vernarbung in einen Comedo duplex, triplex etc. verwandelt.

Charakteristische Unterschiede bietet der Akneabscess vom furunkulösen weiter in dem Verhalten der Mikroorganismen. Auch hier bilden die Bacillen im Centrum mehr oder minder grosse Herde, wenn auch nie so compakte Ballen und Hohlcylinder wie die Staphylokokken. Aber dieselben werden durch den Einbruch der Leukocyten alsbald zerstreut. Zum Theil bemächtigen sie sich der letzteren, wuchern auch vielleicht noch in ihnen; grösstentheils gehen sie aber in der Eiterung unter und man muss schon mit besonderer Aufmerksamkeit färben und suchen, um sie zu finden. Am reichlichsten sind sie in den grösseren Abscessen noch an einzelnen Gruppen von Hornzellen, Reste der Wurzelscheide geheftet und man thut am besten, daraufhin zunächst die Epithelreste zu durchmustern. Ebenso nothwendig für

die Diagnose des Akneabscesses ist natürlich die Konstatirung der Abwesenheit von Staphylokokken. Wo man auf mittleren Schichten eines Haarbalgabscesses im Centrum Staphylokokkenhaufen vollständig vermisst, ist schon der Verdacht auf einen Akneabscess gerechtfertigt.

Aber auch selbst wenn der Eiterinhalt aus dem Schnitte, wie es oft geschieht, herausfällt, wird man doch noch immer die Diagnose stellen können, sowie man die Elemente der Abscesswandung näher in's Auge fasst. Sind im ganzen Umfange noch Epithellagen nachweisbar, so liegt in allen Fällen eine Akneeiterung und keine furunkulöse vor. Fehlt eine ausgeweitete Epithelmembran und bildet die zellig infiltrirte Cutis die Grenze des Abscesses, so gibt es auch dann noch Unterschiede genug. Ich habe oben betont, dass die zellige Hyperplasie bei der Akne sich dadurch auszeichnet, dass alle verschiedenen Zellgattungen bunt durcheinander gewürfelt erscheinen. Dieser Charakter bleibt auch noch nach der Eiterung bestehen, indem die Leukocyten nur noch das Gemisch der übrigen Zellen durchsetzen und gleichsam vervollständigen helfen. Sie nehmen an Menge in der Nähe des Abscesses zu, aber nur ganz allmählich. Dadurch ist die gesammte zellig infiltrirte Zone um den Abscess breiter, besteht aber nirgends aus reinem Eiter. Auf einen von Leukocyten gleichmässig durchsetzten äusseren Abschnitt folgt unter allmählicher Verflüssigung des kollagenen Gewebes ein mittlerer, den man als einen aus Leukocyten, Plasmazellen, Spindelzellen und Chorioplaxen bestehenden Zellenbrei definiren kann. Weiter nach innen kommt dann die innerste, direkt an den Abscess stossende Zone, in welcher neben Leukocyten losgelöste Epithelien vorwiegen und die Bindegewebszellen zurücktreten. Bei den von Staphylokokken erzeugten Haarbalgabscessen ist dagegen die Infiltrationszone schmäler und die eitrig zerfallene Partie schärfer von der nicht vereiterten abgesetzt. Ueberdies ist das ungemein reichliche Vorkommen der grossen vielkernigen Chorioplaxen für den Akneabscess im Gegensatz zum furunkulösen ganz charakteristisch und schon allein für die Diagnose ausschlaggebend,

Da die Eiterung bei der Akne auf dem akuten Einbruch grösserer Massen desselben Giftes in das gefässhaltige Bindegewebe beruht, welche bei geringer und langsamerer Einwirkung bereits hyperplastische Vorgänge anregt, so ist es auch wohl nicht zu verwundern, dass im weiteren Umkreise des Abscesses die Bildung von grossen Spindelzellen, Plasmazellen und Riesenzellen nun noch in höherem Maasse vor sich geht. Sie erstreckt sich je nach der stärkeren Stauung oder Resorption des Giftes auf einen Bereich von 2—4 cm Durchmesser, selten noch weiter. Auch kommt es nur ausnahmsweise zu einer stärkeren Infiltration des Fettgewebes. Dagegen participiren jetzt stets die Epithelien der Oberfläche an der Hyperplasie. Eine ungemein grosse Anzahl von Mitosen des Epithels umgeben den Abscess an der Oberfläche und die Epithelleisten sind sämmtlich stark verbreitert und verlängert.

Die Abheilung des Akneabscesses geht in verschiedener Weise vor sich, je nachdem der Follikel oder nur der Inhalt vereitert ist. In

den leichtesten Fällen werden nur die Comedonen mit ihren Bacillenmassen entleert; damit entfällt jeder Grund zur weiteren Eiterung und die Haut geht zur Norm zurück, bildet auch unter Umständen wieder Comedonen in denselben Follikeln. Bei gleichzeitiger zweckentsprechender Behandlung kann auch vollkommene Restitution eintreten, ohne dass sich wieder Comedonen bilden. Man sieht, dass die Entleerung der letzteren nicht nur eine palliative Hülfe schafft, sondern wirklich als kausale Therapie anzusehen ist. Ist das Follikelepithel, wie oft, nur theilweise zerstört, so kann ebenfalls Heilung mit oder ohne Wiederbildung von Comedonen eintreten. Nur wenn sämmtliches Follikelepithel zerstört ist, tritt einfache Granulationsbildung und eine tief eingesunkene Narbe an Stelle des Follikels. Confluiren mehrere abscedirende Follikel in der Tiefe der Haut, so kommt es fast immer zur Verwachsung ihrer Epithelbeläge und zur Bildung einer einzigen grösseren Höhle, die sich bei der Vernarbung retrahirt und mit ebenso vielen (2, 3 und mehr) Ausgängen auf der Oberfläche mündet, wie Follikel confluirt waren. In dem gemeinschaftlichen tonnen- oder dudelsackartigen Hohlraum bilden sich stets grosse Comedonen wieder, sog. Doppel-, Tripelcomedonen. Hin und wieder sieht man an deren Seite noch in verkümmertem Zustande die früheren Haarbälge und Talgdrüsen in den gemeinschaftlichen Hohlraum einmünden.

Literatur.

Lehrbücher G. Simon, Kaposi, Rindfleisch, Vidal und Leloir.
Cornil, Pathologische Anatomie der Akne. Journal de l'Anat. et Phys. 1879.
Unna, Woraus besteht der schwarze Punkt der Comedonen? V. A. 1880.
Ohmann-Du Mesnil, Doppelcomedo. Mon. 1888.
Leloir und Vidal, Anatomische Untersuchungen über Akne. Comptes rendus. Soc. Biol. 1882. April.
Behrend, Zur Pathogenese und Behandlung der Akne disseminata. Deutsche med. Wochenschrift. 1881.
v. Düring, Doppelcomedonen. Mon. 1888. S. 401.
Leopold, Beitrag zur Anatomie des Comedo und der Acne vulgaris. Schweninger's Mitth. 1888. H. 4.

Folliculitis varioliformis (Akne varioliformis).

Eine meist auf die vordere Stirnhaargrenze beschränkte, von hier sich auf den Vorderkopf, selten die Stirn und Augenbrauen ausbreitende, äusserst chronisch verlaufende, häufig mit Zerstörung der Follikel endigende Affection. Man kann zwei Formen derselben unterscheiden, eine leichte, oberflächliche, welche mit seichten Depressionen und eine schwerere, tiefer gehende, welche mit stark ausgehöhlten Narben heilt. Die leichtere Form geht nicht an allen Stellen in die schwere über, doch sind in jedem Fall beide vergesellschaftet. Fast immer sind die einzelnen Efflorescenzen ziemlich weit getrennt, doch confluiren sie auch hin und wieder. Die leichtere Form äussert sich in einer Papelbildung am Eingang eines Haarfollikels, auf welcher sich eine zuerst gelbliche, später trockene, bräunliche Kruste zeigt, die mit Hinterlassung einer überhornten Delle abfällt. Die schwerere Form entsteht aus der ersten, indem mit oder ohne Pustelbildung die Kruste sich seitlich vergrössert, tief braun färbt und unter derselben den Follikel allseitig überragend eine nekrotische Erweichung etwa bis in die Mitte oder das untere Drittel der Cutis senkrecht in diese hinein stattfindet. Hebt man die festsitzende Kruste auf, so folgt eine reiche grünlichgelbe zähe Masse unter geringer Blutung. Spontan heilt nach sehr langer Zeit durch Unterwachsung des nekrotischen Pfropfes mit Oberhaut auch diese Form aus, doch mit Hinterlassung cysternenartiger, tiefer, an Variolennarben erinnernder Defecte.

Wie klinisch, so lassen sich auch histologisch zwei Typen der Folliculitis varioliformis unterscheiden. Von 10 Efflorescenzen, welche ich einem exquisiten, nur auf die Stirnhaargrenze beschränkten Falle entnahm, repräsentirten 4 den leichten (darunter auch eine isolirt in der linken Augenbraue lokalisirte, junge Papel), die übrigen den schweren Typus. Da beide Formen auf trockenem Wege durch Unterwachsung des Schorfes mit Oberhautepithel zur Heilung kommen und sich nur hauptsächlich dadurch unterscheiden, dass der Schorf im ersten Fall Epithel und Exsudat, im zweiten ausserdem den ganzen Follikel und seine Umgebung enthält, so will ich die erstere die exfoliirende, die zweite die excoriirende nennen.

Die exfoliirende, oberflächlichere Form beginnt mit der mässigen Auftreibung eines oder mehrerer dicht zusammenstehender Lanugohaarbälge und ihrem Verschluss an der Oberfläche durch eine blos aus horizontalen Hornlamellen gebildete, feste Schuppe, welche nur von einem oder von mehreren Härchen durchbohrt wird. In diesem Stadium ist schon die Cutis rings um den Follikel in einer Breite, die zuweilen die des Follikels um das Doppelte übertrifft, erheblich verändert, und zwar durch eine Zellenanhäufung, die in nicht scharf umschriebenen Herden im mittleren Theil der Cutis auftritt, sich nicht speciell an die Gefässumgebung bindet und den Papillarkörper relativ freilässt. Es sind Haufen rundlicher, kleiner Bindegewebszellen mit relativ grossem Kerne und sehr wenig Protoplasma und letzteres nimmt in der überwiegenden Mehrzahl die Färbung der Plasmazellenkörnung nicht an. Nur an den am meisten peripherisch gelegenen Herden trifft man einzelne kleine runde, deren Protoplasmafärbung die Diagnose Plasmazellen zulässt und daneben grosse derselben Art, deren Protoplasma in Abbröckelung begriffen ist. Ausserdem enthalten die Herde gewöhnliche Spindelzellen und eine mässige Anzahl meist rundlicher Mastzellen. Das Hauptcharakteristicum dieser perifolliculären Herde ist jedoch in den stark erweiterten Lymphspalten zu sehen, welche als ein dichtes grobes Netz die Herde durchziehen und die von zarten collagenen Fasern getragenen Zellen isoliren. Dadurch gewinnen die Herde eine gewisse Aehnlichkeit mit den Zellherden des Ulerythema centrifugum. Nur ist hier die Auftreibung der elementaren Lymphspalten noch grösser, während die der Lymphgefässe in diesem Stadium noch zurücktritt. Auch die Erweiterung der Blutgefässe ist relativ unbedeutend und fehlt zum Theil ganz.

Die Follikel sind, wie gesagt, aufgetrieben, sodass ihre Gestalt mehr oder weniger aus der cylindrischen in eine ovoide oder selbst beutelförmige übergeht, während der verschieden grosse Anhang der Talgdrüse gewöhnlich keine Veränderung aufweist. Diese Auftreibung beruht auf der enormen Wucherung eines kleinen Bacillus, welcher dem der Akne in manchen Stücken ähnlich ist. Das Hauptmerkmal aber, das ihn auf den ersten Blick unterscheiden lässt, beruht auf der Einwirkung, die er — im Gegensatz zu dem Bacillus der Akne — auf das Follikelepithel ausübt. Er bildet nämlich keinen Comedo. Wohl tritt auch unter seiner Wucherung eine leichte Desquamation

und abnorm starke Verhornung der Stachelschicht des Haarbalges ein, wie sie sich auch durch den hornigen Verschluss des Follikels, durch eine Schuppe documentirt, aber niemals ist die Hyperkeratose und speciell der gleichzeitige Epithelnachwuchs, die Akanthose, so stark, dass ein eigener hohler Hornkörper als Ausguss des Follikels gebildet wird, der die Bacillen einkapselt. Daher finden diese sich auch in mehr ungeordneten Herden, diffus im Follikel zwischen abgestossenen Haaren einerseits und dem Follikelepithel andererseits vertheilt, die Hornzellen in dichten Haufen bedeckend. In morphologischer Beziehung sind sie von gleicher Länge, aber etwas dicker als die Aknebacillen und haben nicht die bei diesen hervortretende Neigung zu längerem Auswachsen. Die Einzelbacillen messen meistens in der Länge $1—1^1/_4\ \mu$, sind aber dann fast immer in der Mitte seicht eingeschnürt, und wohl als Diplobacillen zu betrachten, die kurz vor der Quertheilung stehen. Die Breite ist etwa $^1/_3\ \mu$, so dass die eben getheilten Bacillen sehr plump aussehen. Drei und vier Individuen in Form längerer Fäden findet man selten und ebensowenig gekrümmte.

Diese Eigenschaft, feinere, längere und leicht bogig gekrümmte Bacillenfäden zu bilden, verleiht den grossen Haufen der Aknebacillen im Gegensatz zu den Bacillen der Folliculitis varioliformis ein mehr sparriges, gefiedertes Aussehen, während die Haufen der letzteren dichter und plumper gebaut sind. Aber immerhin sind beide Arten sich morphologisch sehr ähnlich, ebenso tinctoriell. Auch die hier vorkommenden Bacillen nehmen alle basischen Anilinfarben leicht auf, sind jodfest, aber nicht säurefest.

Auf dieser frühen Stufe trifft man die Papeln nur noch selten, wenn sie bereits eine gut ausgebildete Schuppe tragen; um so öfter aber sieht man um ältere Efflorescenzen herum die makroskopisch noch nicht erkrankt erscheinenden Follikel in der geschilderten Weise durch eine Bacillenwucherung ausgedehnt und von einer Zellenwucherung umgeben. Sehr bald tritt nämlich ein neues Moment hinzu, die Krustenbildung und dieses ist nach allen histologischen Anzeichen nicht durch die Bacillenwucherung im Innern des Follikels bedingt, sondern durch die Ansiedelung von den Diplokokken des seborrhoischen Ekzems in der Schuppe. Damit verändert sich gleichzeitig das klinische und histologische Bild bedeutend.

Die Diplokokken setzen sich zuerst an den Oeffnungen der Schuppe fest, wo die Härchen hindurchbrechen und erfüllen und erweitern dieselben trichterförmig durch ihre grossen, drüsigen Colonien, während ihnen das weitere Eindringen seitlich in die feste Schuppe offenbar erschwert ist. Im Maasse als dieselben eindringen, ziehen sich die Bacillen in das Innere der Follikel zurück. Wenn die Diplokokken von der Schuppe Besitz genommen, findet man nur noch einzelne nicht gut färbbare Bacillen dem Haarschaft unmittelbar anliegend. Bald aber verändert sich die Scene und die Diplokokken erzeugen hier wie überall — eine serofibrinöse Exsudation mit Emigration von relativ wenig Leukocyten. Diese Exsudation hebt die feste Schuppe empor, weitet den Haarfollikeltrichter aus und drängt die ihn umgebende Oberhaut

abwärts. Klinisch nimmt die Schuppe nun das Aussehen einer Kruste, und wenn die Exsudation rasch erfolgt, auch zeitweilig das einer die Schuppe hebenden Blase an. Die Festigkeit der Schuppe verhindert die Exsudation auf die Fläche und die Abhebung der Schuppe und so buchtet sich die Oberhaut zur Seite des Follikels immer mehr nach der Tiefe aus, bis ein Gleichgewicht und Stillstand der Exsudation eintritt. Das Exsudat, in Form einer nach beiden Seiten convexen Linse geronnen, liegt durchaus nicht immer concentrisch über der Oeffnung des Follikels, sondern häufiger noch seitlich, sodass man den Follikel, welcher als Ausgangspunkt der Krustenbildung gedient hat, oft am Rande der Kruste finden wird. Auch vereinigen sich mehrere benachbarte Follikel als Träger einer seborrhoischen Kruste wie man andererseits unter einer beispielsweise pfefferkorngrossen Kruste auch neben erkrankten hier und da gesunde Follikel antrifft. Indem nun die Oberhaut zur Seite des Follikels durch Exsudat abwärtsgedrängt wird, erweitert sich der normalerweise kleine Trichter desselben in ganz bedeutender Weise, sodass etwa die ganze obere Hälfte des Follikels in denselben eingeht. Auf einem centralen Schnitte durch den Haarbalg sieht man demzufolge in der Mitte das Haar, in seinem oberen Theile zunächst von einer Bacillencultur, dann von einigen Hornzellenlagen umgeben, und dieser Cylinder wird von einem trichterförmig gestalteten, nach abwärts sich rasch zuspitzenden, fibrinösen Exsudat eingefasst, welches viele Leukocyten eingeschlossen enthält und nach oben allmählich in die ursprüngliche, feste Schuppe übergeht, die noch immer die ganze Efflorescenz bedeckt. Dieselbe ist im oberen Theile von einer Menge Diplokokkendrusen durchsetzt und diese ziehen sich nach abwärts, theils in die Haarspalte hinab, zum kleinen Theil aber auch aussen in das Exsudat, welches den Haartrichter tief ausgehöhlt hat. An den eben erwähnten, unsymetrisch liegenden Krusten ist es ausgezeichnet schön zu sehen, wie die Diplokokken nicht die ganze Kruste gleichmässig durchsetzen, sondern dem bacillenerfüllten Haarbalge speciell entgegenziehen, sodass unverkennbar die hier vorhandene Hornsubstanz als ein von ihnen besonders bevorzugter Nährboden anzusehen ist. Nun noch einen Schritt weiter und wir treffen krustenbedeckte Papeln, wo die Diplokokken in den inneren Hohlcylinder des Haares haufenweise eingedrungen sind und sich theilweise oder ganz an Stelle der Bacillen gesetzt haben. Man findet dann gewöhnlich noch einige schwächer färbbare Bacillen in unmittelbarer Nähe von Haarresten oder eine vereinsamte Colonie am Boden des sackartig erweiterten Follikels. Da wir sonst die Erfahrung machen, dass die Diplokokken des seborrhoischen Ekzems sich stets mit Vorliebe nur an der Oberfläche aufhalten, wie sie auch in den Culturen durchaus aërob sind, so ist die hier beobachtete Neigung derselben, innerhalb und ausserhalb des Haares in die Tiefe vorzudringen und dort sogar in ungewohnt üppiger Weise zu gedeihen, wiederum ein Beweis, dass ihnen hier ein besonders guter Nährboden geboten wird, was auch offenbar nur auf die vorhergegangene Bacilleninvasion sich zurückführen lässt.

Im Zusammenhang mit dieser secundären Kokkenwucherung nach

abwärts erscheinen nun auch um den Haarbalg Leukocyten, welche in die Kruste einwandern. Die Erweiterung der Lymphspalten in den perifolliculären Zellenherden nimmt noch zu, während neue Zellenherde nicht mehr gebildet werden. Dadurch sinkt die Papel wieder ein, die Hornschichterhebung flacht sich ab, die Kruste kommt jetzt in das Niveau der Haut zu liegen.

Wenn der Process jetzt stille steht, kann er sofort mit Abfall der Kruste zur Heilung gelangen. Es liegt dann die leichtere Form der Krankheit vor, bei welcher die bacilläre Invasion von der Kokkenwucherung direkt wieder aufgehoben wird. Es hinterbleibt lediglich an der Spitze des Follikels oder seitlich davon eine von Oberflächenepithel ausgekleidete senfkorngrosse Vertiefung, in welche der oder die verkürzten Haarbälge hineinmünden; auch diese gleicht sich mit der Zeit oft noch fast vollständig aus.

Anders und schwerer aber verläuft die Affection, wenn die Kokken die Bacillen im Haarbalge nicht verdrängen, dagegen sich mehr und mehr seitlich in der Kruste herabziehen. Dann bricht allmählich unter dem Andrange von neuem Exsudat die Epithellage rund um den Follikel durch und die Kruste setzt sich jetzt nach abwärts direkt in ein perifolliculäres, serofibrinöses Exsudat fort, welches die ganze Umgebung des Follikels erweicht und deren Structur verwischt. Dieser Durchbruch hat eine gewisse Aehnlichkeit mit dem Durchbruch der eitrigen Exsudate durch den Epithelboden bei der Umwandlung der Impetigo in einen Furunkel. In der That ziehen sich auch alsbald die Diplokokken ganz gegen ihre sonstige Gewohnheit dem Strome des Exsudats entgegen in die Tiefe und erscheinen am Grunde des Haarbalges mit seinen Bacillen, sodass man auf solchen Präparaten die letzteren oberhalb der Diplokokken antreffen kann.

Jetzt ist die Exsudation aufs Höchste gestiegen. Ein oder mehrere benachbarte Follikel sind eingebettet in eine gemeinschaftliche, serös durchfeuchtete, von Leukocyten und Kernbröckeln früherer Bindegewebszellen durchsetzte Cutis, in welcher die Structur aller Elemente allmählich untergeht. Erst an einzelnen Stellen, dann überall tritt der Schwund der Zellconturen auf; Protoplasma und Intercellularsubstanz gehen ohne Grenze in eine mit basischen Farbstoffen nicht mehr färbbare, nekrotische Masse über, welche von Kernbröckeln aller Art erfüllt ist; es handelt sich mithin hier nicht um eine Coagulationsnekrose, sondern um eine allmählich eintretende einfache Nekrose des vom Exsudat durchsetzten Bindegewebes. Deshalb findet sich auch keine scharfe Abgrenzung des nekrotischen Gewebes, keine Demarkationslinie, sondern ein allmählicher Untergang vom entzündlich hyperplastischen zum todten Gewebe, wie etwa bei ulcerirenden, tuberculösen oder syphilitischen Knoten.

Merkwürdig ist es allerdings, dass für diese Nekrose nur die massenhafte Einwanderung der Diplokokken verantwortlich gemacht werden kann; denn sonst ist die Wirkung dieser Organismen mit einer oberflächlichen Entzündung und der vorzugsweisen Anlockung eines serofibrinösen Exsudates erschöpft. Diese Thatsache im Verein

mit der oben betonten des ungewöhnlich tiefen Eindringens führt unwillkürlich zum Verdachte, dass die hier vorkommenden Diplokokken andere seien, als die gewöhnlichen der seborrhoischen Affectionen. Aber die morphologischen, sehr charakteristischen Kennzeichen schliessen, wie ich glaube, diesen Verdacht aus und so müssen wir denn annehmen, dass der ungewöhnlich günstige Nährboden und die davon abhängige, besonders üppige Proliferation der Diplokokken das mehr anaerobe Wachsthum und langsam auch die Nekrose zu Wege bringt. Auch die Staphylokokken bedingen ja zuweilen nur Eiterung, zuweilen Nekrose des Gewebes. Den Bacillen als solchen kann die Nekrose nicht gut zugeschrieben werden, denn sie befinden sich stets innerhalb der Reste des Haarbalgs und nicht mitten in nekrotischen Gewebe, wie die Diplokokken; aber wohl haben sie Antheil an derselben, indem sie den Boden für die Diplokokkenansiedelung vorbereiten und die Umgebung in ein infiltrirtes, wenig protoplasmareiches ödematöses Gewebe umwandeln. Es kann Monate dauern, bis dieses zähweiche, nekrotische Gewebe sich abstösst und dieses geschieht nicht durch eine reaktive Entzündung, sondern durch Unterwachsung mit jungem Epithel, welches langsam an der Grenze zwischen Entzündetem und Nekrotischem sich unter dem Schorf entlang schiebt. Da es hierzu weit in die Tiefe hinabsteigen muss, bis zur halben Dicke der Cutis etwa, so resultiren bei der spotanen Heilung sehr stark vertiefte, Pockennarben ähnliche Grübchen und zusammenhängende Gruben. Die Kunstheilung kann die Bildung dieser entstellenden Narben auch noch in der Periode der Nekrose hindern, wenn sie statt der Ueberhornung in der Tiefe durch Begünstigung einer gesunden Granulation eine solche im Niveau der übrigen Haut herbeigeführt.

Ein senkrechter Durchschnitt durch den nekrotischen Pfropf ergibt nach dem Gesagten an der Oberfläche immer noch die dichte, jetzt aber horizontal verlaufende Hornschuppe mit ihren Diplokokkenrasen und -drusen, darauf eine breite Zone fibrinösen Exsudates, welches an vielen Stellen von Diplokokken durchsetzt ist und endlich nach unten die nekrotische Zone, welche Reste einfach serös durchtränkten Gewebes und besonders die gequollenen oder nekrotischen, aber noch gut erkennbaren Reste von einem oder meist mehreren Haarbälgen einschliesst. In diesen sieht man hier und da noch kleine Colonien von Bacillen.

Die ganze histologische Geschichte dieser Affection ist mithin eine werthvolle Bestätigung der klinisch wahrnehmbaren Entwickelung und zugleich ein vorzügliches Paradigma einer Mischinfection in dem Sinne, dass die zweite Infection zur Spontanheilung der ersten führt. In der leichteren Form der Krankheit bedingt die Ansiedelung des Diplokokkus lediglich die Entstehung einer serofibrinösen Kruste, deren Eigenthümlichkeit darin besteht, dass sie unterhalb einer unnachgiebigen Schuppe sich entwickelt; mit dem Schwunde der Bacillen unter dem Einflusse der in den Haarbalg eindringenden Kokken erlischt dann die ganze Affection unter dem Bilde der Exfoliation einer tief eingefalzten Kruste. Wo aber die Diplokokken nicht direkt in den Haarbalg eindringen,

wo die Bacillen zunächst ungestört fortvegetiren, da finden die Diplokokken andere, aber gefährlichere Wege aussen am Haarbalg, um die Bacillen zu eliminiren. Unter massenhafter Entwickelung in der Tiefe der Gewebe bringen sie diese zum Absterben und der dann später ausgestossene Schorf enthält die Follikel nekrotisirt und in nekrotisches Gewebe eingebettet.

In beiden Formen stellt sich aber die Affection als eine Doppelinfection dar und ihr, wenn auch nur äusserst chronischer, aber doch zur Spontanheilung führender Verlauf beruht in beiden Fällen auf einem Siege der zweiten Infection über die erste.

Literatur.

Lehrbücher F. Hebra, Kaposi, Vidal und Leloir.
Pick, Zur Kenntniss der Akne frontalis s. varioliformis, Akne frontalis necrotica Boeck. (Die Arbeit ist hier nicht zu verwerthen, da die diesbezügliche Affection (Fall I) nicht der Hebra'schen Beschreibung entspricht.)

Folliculitis necrotica (Boeck).

Diese Affection beginnt mit einer weissgelblichen, ödematös, wachsartig aussehenden Papel, welche einem Haarfollikel entspricht, an dessen Peripherie eine Menge staubfeiner hämorrhagischer Pünktchen einen schwach violetten Fleck bilden. Diese Farbe wird noch deutlicher, wenn die Papeln Erbsengrösse erreichen und mehrere Follikelmündungen einschliessen. Darauf sinkt erst das Centrum, dann die ganze Papel wieder ein und bildet eine wohlbegrenzte, harte Scheibe von bräunlich-violetter, zuletzt brauner Farbe. Dieselbe ist pergamentartig zähe und umfasst die Oberhaut und einen Theil der ebenfalls mumificirten Cutis. Spontan unterwächst sie die Oberhaut, sodass nach Abfall der Krusten tiefe Substanzverluste bleiben. Die Krankheit befällt ausser der Stirnhaargrenze Brust, Nacken, Rücken und Oberarme. Neue Ausbrüche lokalisiren sich in den alten Narben.

Die Untersuchung der Schorfe durch Boeck ergab: Epidermis hyperplastisch, besonders die Stachelschicht des Haarbalges, die als breiter Kegel in die Cutis dringt und die Grenze gegen die Cutis überall deutlich. Stachelzellen in ihren Conturen undeutlich und zum Theil ohne Kernfärbung. Papillen strukturlos mit kolossal dilatirten Gefässen und Extravasaten. Gefässe in der Cutis stark blutüberfüllt und mit hyalin verändertem Exsudat in breiter Schicht umgeben, besonders in der Umgebung des Follikels. Collagen und elastische Fasern sind wohlerhalten. Unter dieser nekrotischen Schicht eine Granulationsschicht und darunter, den Schorf sequestrirend, junge Oberhaut.

Den Pilzen legt Boeck keinen Werth bei; er erwähnt speciell: grosse, drusige Kokkencolonien; unten in den Haarfollikeln: Bakterien; ausserdem Staphylokokken, kleine Streptokokken um das Haar herum und sehr kleine Fadenpilzsporen.

Ob die trockene Mumification durch Stauung, Coagulation oder durch Bakterienentwickelung entsteht, lässt B. dahingestellt.

Nach dieser Schilderung von Boeck kann natürlich keine Rede davon sein, dass seine Akne necrotica mit der gewöhnlichen Folliculitis varioliformis der Stirnhaargrenze identisch ist, was eigentlich auch

schon die klinische Beschreibung ergibt. Vor allem sind bei dieser die Gefässe nicht mit Blut überfüllt und ihre Umgebung ist nicht hämorrhagisch infarcirt. Doch stehen sich beide Arten der Folliculitis immerhin sehr nahe.

Literatur.

Boeck, Ueber Akne frontalis seu necrotica. A. A. 1889. No. 1.
Pick, Zur Kenntniss der Akne frontalis s. varioliformis, Akne frontalis necrotica Boeck. A. A. 1889. No. 4. (Diese Arbeit ist hierfür nicht zu verwerthen, da die betreffende Affection (Fall II) nicht der Beschreibung von Boeck entspricht.)

Sykosis staphylogenes. Staphylogene Bartflechte.

Unter Sykosis versteht man seit langer Zeit die eitrige Entzündung der Haarbälge, welche kurze, dicke Haare enthalten, wie sie der Mann hauptsächlich im Barte, beide Geschlechter am Schamberge, den Achselhöhlen, in den Augenbrauen und Vibrissen aufweisen. Erst Bockhart wies nach, dass diese Form der eitrigen Entzündung dieselbe Aetiologie besitzt, wie die staphylogene Impetigo und die Furunkulose. Die staphylogene Sykosis ist selten primär, meistens tritt sie sekundär und dann als Mischinfection auf. Im ersten Falle ist sie fast stets das Resultat der Verimpfung einer Impetigopustel über alle Barthaare durch das Rasiermesser. Die Efflorescenzen stellen dann Impetigopusteln der Haarbalgtrichter dar, die völlig isolirt auftreten und verlaufen. Weit häufiger ist die Sykosis sekundär und tritt in einer Reihe der Fälle im Anschlusse an einen chronischen Katarrh der Nasenschleimhaut lediglich unterhalb der Nasenlöcher auf der Oberlippe, in einer anderen Reihe der Fälle im Anschlusse an seborrhoische Ekzeme des Gesichtes und dann in unregelmässig begrenzten Flecken des Bartes, resp. der Augenbrauen auf, viel seltener an den anderen obengenannten Lokalitäten. Die scharfe Begrenzung dieser sekundären Formen wird ebenfalls verwischt, sobald die Haare dieser Region regelmässig rasirt werden. Von den primären Sykosisfällen unterscheiden sie sich ausserdem durch die Entzündungserscheinungen der interfolliculären Haut (Schuppen, serös-fibrinöse Borken, stärkere Hyperämie). Besonders die subnasale Sykosis zeigt häufig ein so starkes, interfolliculäres Oedem, dass der Anschein himbeerartiger Wucherungen entsteht. Bei der Epilation der am stärksten befallenen Haarbälge ist die Wurzelscheide stark gequollen und hinterher dringt ein Eitertropfen. Aber auch die meisten Haarbälge der befallenen Region, welche keinen Eiter enthalten, zeigen die Wurzelscheide an den epilirten Haaren aufgequollen, glasig oder milchweiss bis zu einer bestimmten Stelle, wo die Veränderung gewöhnlich scharf abgeschnitten aufhört.

Man unterscheidet histologisch am besten 4 Stadien der Sykosis, zwei oberflächliche und zwei tiefgreifende. Zuerst handelt es sich um eine Impetigo des Haarbalgtrichters, die sich von der Impetigo der Lanugogegenden dadurch unterscheidet, dass sie flacher und spitzer ist und von viel kleinerem Umfange bleibt. An dem hindurchtretenden Haare erscheint sie zeltartig aufgespannt, nicht halbkuglig abgerundet. Das zweite Stadium repräsentirt die knotige Perifolliculitis des Follikelhalses, ein entzündliches, festes, schmerzhaftes aber nicht tiefgehendes Knötchen an Stelle der Haarbalgmündung, welches an der Spitze jene Eiterpustel trägt.

Das dritte Stadium bezeichnet man am besten als perifolliculären Furunkel oder perifolliculären Abscess. In demselben bilden sich in der That vollständige Vereiterungen in der Cutis, aber zunächst nur

seitlich neben dem Follikel. Von diesen drei Stadien aus ist stets vollkommene restitutio ad integrum möglich. Das vierte Stadium bildet die totale Vereiterung des Haarbalgs, der folliculäre Abscess, der natürlich stets mit Haarverlust und Narbenbildung endigt.

Im ersten Stadium unterscheidet sich die Sykosis kaum von einer Impetigopustel der kleinen Lanugohaarbälge. Die Decke ist nur wenig in die Höhe gehoben und besteht aus der Hornschicht, während der Boden der Pustel ursprünglich von Stachelzellen gebildet, meist schon wieder von einer dünnen Lage Hornzellen bekleidet ist. Die Abheilung der Impetigopustel geht eben an den mit viel Hornschicht ausgekleideten Trichtern der dickeren Haare mit besonderer Leichtigkeit vor sich. Die Pustel selbst bildet, da sie von dem Haare durchbohrt wird, einen ringförmigen Sinus. Das Haar zieht, von Hornschicht bekleidet, hindurch, welch letztere einen Lieblingsaufenthalt der Eiterkokken darstellt. In diesem Stadium sind die Erscheinungen in der Cutis noch sehr gering und entsprechen etwa denjenigen der Folliculitis der Lanugohärchen. Die Blutgefässe sind rund um den Haarbalg erweitert und von wenigen Leukocyten und angeschwollenen Bindegewebszellen umgeben. Die nächstliegenden Papillen sind etwas angeschwollen und ödematös und im Verein mit einer Anschwellung und geringer Proliferation der anliegenden Epithelleisten, bedingen diese Veränderungen eine leichte, polsterartige Schwellung an der Follikelmündung. In diesem Stadium sind die Kokken nur in der Impetigopustel und hier gewöhnlich dem hindurchziehenden Haare dicht anliegend, seltener unter der Pusteldecke ausgebreitet zu finden.

Das zweite Stadium, dasjenige, in welchem die coccogene Sykosis am längsten verharrt und sich am öftersten präsentirt, beginnt mit der Einwucherung der Kokken nach abwärts in den Haarbalgtrichter, entlang der Haarspalte bis an die Einmündungsstelle der Talgdrüsen. Die Ansammlung der Leukocyten folgt dieser Invasion zunächst nur, soweit die immerhin beschränkte Ausdehnungsfähigkeit des Haarbalgtrichters es zulässt; derselbe wird dadurch zu einer mehr kugeligen, grösstentheils in die Haut eingesenkten Höhle ausgeweitet. Dann stockt die Eiteransammlung im Haarbalge und die weitergehende chemotaktische Wirkung hat nunmehr den Erfolg, dass die Leukocyten sich aussen um den Hals des Haarbalgs im Bindegewebe ansammeln. Hier ist es unterdessen zu einer sehr erheblichen Wucherung aller Bindegewebszellen gekommen, sodass das collagene Gewebe von einem stark angeschwollenen Netze von proliferirenden Bindegewebszellen durchsetzt wird. In den dadurch stark erweiterten Lymphspalten ziehen auch die Leukocyten von allen Seiten der chemotaktischen Quelle im Haarbalg entgegen, ohne sich irgendwo in erheblicher Menge anzusammeln, ohne mithin Abscesse zu bilden und das collagene Gewebe zum Schmelzen zu bringen. Daher stellt die staphylogene Perifolliculitis in diesem Stadium ein festes, oberflächlich in der Haut liegendes Knötchen dar, welches von einer kleinen Impetigopustel gekrönt ist und möchte etwa der Angiofolliculitis Besnier's entsprechen.

Die weitere Ausbreitung des Processes geschieht nun gewöhnlich

nicht nach der Tiefe zu, sondern geht zunächst in die Breite. Indem einzelne Kokken aus dem Haarbalgtrichter unter die umliegende Hornschicht gelangen, entstehen vereinzelte oder ringförmig zusammenhängende Impetigenes zuerst von mikroskopischer Kleinheit, bald aber um die Follikelmündung deutlich sichtbar werdend. Die sich hierher zusammenziehenden Leukocyten erfüllen auch den darunterliegenden Theil des Papillarkörpers und bringen an dieser Stelle zuerst das Gewebe zum Schmelzen. Die Folge ist ein Durchbruch des kokkenhaltigen, epidermoidalen Abscesses in das abscessartig infiltrirte und einschmelzende, aber bis dahin noch kokkenfreie Cutisgewebe und damit die Bildung eines wirklichen, perifolliculären Hautabscesses seitlich an einer oder mehreren Stellen des Haarbalges. Es ist genau derselbe Vorgang wie bei der Bildung eines Furunkels aus einer gewöhnlichen Impetigopustel, nur dass derselbe sich an die nächste Umgebung eines starken Haarbalgs hält. Auch wenn in der weiteren Folge sich nach aussen und besonders nach der Tiefe zu neue umschriebene Eiterherde an die eitrige Perifolliculitis anschliessen, so verleiht ihnen ihre concentrische Anordnung um einen festen Haarbalg nebst Haar klinisch den Charakter eines einheitlichen Entzündungsherdes, der ihnen genau genommen so wenig zukommt, wie den meisten furunkulösen Processen. Die Regel ist eben nur, dass sich eine Reihe mikroskopischer Impetigenes und Furunkel schon vorher um den Haarbalg gruppiren, ehe derselbe selbst in Vereiterung übergeht und der Grund dieser Erscheinung ist offenbar in der festen Balgmembran und dem hohen intrafolliculären Druck zu suchen.

Die vierte Stufe erreicht der sykotische Process überhaupt nur sehr selten, nach langem Bestande und Hinzutreten accidenteller Entzündungsursachen, wie gewisser Behandlungsmethoden. Dann sammelt sich zunächst in ganzer Länge des Haarbalgs um denselben eine solche Menge von Leukocyten an, dass er geradezu in einem cylindrischen Abscesse schwimmt. Im Innern wuchern indessen die Kokken zwischen Wurzelscheide und Stachelschicht des Haares abwärts und dann beginnt die Ueberschwemmung der Stachelschicht des Haarbalgs sowie der Talgdrüsen mit Leukocyten, unter der alsbald der Bau der Haarhüllen vollständig verwischt erscheint. Diese Vereiterung endet erst mit dem Ausstossen der unkenntlich gewordenen Haarbalgreste und nekrotisch gewordenen Partieen der Nachbarschaft und mit der Bildung einer Narbe.

Während dieser erst perifolliculären und schliesslich folliculären Abscessbildung haben sich in weitem Umkreis um den Haarbalg leichtere entzündliche Zustände durch die ganze Tiefe der Cutis ausgebildet. Die Spindelzellen sind vergrössert, hängen überall deutlich mit ihren Ausläufern zusammen, hin und wieder begleitet von einzelnen Plasmazellen. Leukocyten liegen einzeln oder in kleinen Haufen in den erweiterten Lymphspalten, letzteres desto mehr, je näher dem Haarbalg. Das collagene Gewebe ist aber eher gequollen und verbreitert als im Volumen vermindert. Die Bildung wirklicher Abscesse nebst Einschmelzung collagenen Gewebes beginnt erst in der Nähe des Haar-

balgs. Hier sind ausserdem die Papillen stark angeschwollen, ödematös durchscheinend, an Leukocyten relativ arm, die vergrösserten Epithelleisten zwischen ihnen comprimirt. Das Epithel ist in nächster Nähe des Haarbalgs ödematös gequollen und von Leukocyten in mässiger Menge durchsetzt, in grösserer Entfernung finden sich Mitosen und es findet offenbar rund um das befallene Haar eine fortdauernde Epithelproliferation statt.

Um den vereiternden Haarbalg findet sich mithin eine sehr breite Zone seröser Entzündung, die gewöhnlich von starkem Oedem begleitet ist. Die in diese Zone hineinfallenden Follikel participiren an diesem Oedem und zeigen eine Quellung der Wurzelscheide auch häufig an solchen Haaren, deren Bälge gar keine Eiterkokken beherbergen. Es liegt auf der Hand, dass die Epilation solcher Haare keinen besonderen therapeutischen Werth besitzt. Wo die Haare dicht stehen, wie am Schnurrbart, treibt das Oedem den Papillarkörper oft zu grossen, durchscheinenden, rothen Wülsten auf, welche an den Haarbalgtrichtern zurückgehalten, ein drüsiges, himbeerartiges Aussehen gewinnen. Die Knäueldrüsen und das Fettgewebe participiren nur selten an der Vereiterung, doch sind auch sie stets von Oedem und Leukocyten durchsetzt und umgeben; die Spindelzellen zwischen ihnen sind geschwollen und hier und da treten Plasmazellen auf. Nur in den seltenen Fällen, dass sich grössere Abscessbildung an die Sykosis anschliesst, ist auch das Fettgewebe theilweise vereitert.

Von der hyphogenen Sykosis unterscheidet sich die staphylogene in jedem Punkte der Entwickelung so sehr, dass vom histologischen Standpunkte aus die klinische Aehnlichkeit nur als eine sehr oberflächliche bezeichnet werden muss (vergl. die Histologie derselben). Da jedoch auch dort Eiterkokken secundär mit in's Spiel kommen können, so sei hier die Vertheilung derselben bei der staphylogenen Sykosis noch einmal zusammengefasst, wie man sie in den verschiedenen Stadien des Processes findet. Stets trifft man eine reichliche Ansammlung im Haarbalgtrichter in Form einer das Haar umgebenden Hülse, die von Hornzellen dicht abgekapselt ist. Wo Eiter in der Cutis sich befindet, zeigen sich auch fast regelmässig unmittelbar neben dem Haarbalgtrichter reichliche Kokkenansiedelungen in mehr oder minder grossen Impetigines und an diese sich anschliessende Herde, die sich bis in die Mitte der cutanen Abscesse verfolgen lassen, unter Umständen bis in das Hypoderm. Bei so weiter Ausdehnung des Processes findet man meistens auch die Kokken im Innern des Haarbalges bis zur Talgdrüsenmündung und weiter nach abwärts gewuchert, ohne dass eine bestimmte Regel sich aufstellen liesse. Dagegen zeigt sich bei totaler Vereiterung des Balges wieder eine ganz regelmässige Vertheilung. Dicke, in cylindrischer Form zusammengebackene Hohlcylinder, die Haarspalte ausfüllend, nehmen dann das Centrum des folliculären Abscesses ein und ebenso regelmässig findet man an der unteren Grenze des Abscesses, etwas tiefer als der früheren Lage der Papille des Haares entspricht, eine Reihe von Kokkenherden, welche der Oberfläche der Haut parallel, also horizontal ausgebreitet sind. Gewöhn-

lich dringen von hier aus die Kokken seitlich in das benachbarte Hypoderm ein. Was die Anhäufung und horizontale Ausbreitung an der unteren Grenze des Abscesses begünstigt, habe ich nicht zu eruiren vermocht; doch ist es ein auf fast allen meinen Präparaten wiederkehrendes Verhalten.

Literatur.

Lehrbücher: Besnier u. Doyon.
Wertheim, Ueber Sykosis. Med. Jahrb. 1861.
Robinson, Sykosis. New-York. Med. Journ. 1877. Aug. Sept.
Bockhart, Ueber die Aetiologie und Therapie der Impetigo, des Furunkels und der Sykosis. Mon. 1887. S. 450.
Unna, Ueber die verschiedenen Formen der Sykosis und eine neue Form derselben. Deutsche Med. Zeitg. 1889.

Folliculitis staphylogenes.

Obgleich wir in dem Worte „Sykosis" bereits einen recipirten Namen für Haarbalgentzündung besitzen, können wir den der Folliculitis bei der staphylogenen Infection nicht entbehren. Indem ich die übliche Definition der Sykosis als Entzündung nur solcher Haarbälge annehme, welche starke und zugleich kurze Haare enthalten (Bart, Augenbrauen, Nasenhaare, Schamhaare etc.) verstehe ich unter Folliculitis staphylogenes kurzweg die eitrige Entzündung der Flaumhaare. (Die eitrige, staphylogene Entzündung der langen Kopfhaare ist ein seltenes, hier nicht näher zu betrachtendes Ereigniss, welches sich mehr an die Sykosis der Barthaare anschliesst.) Die staphylogene Folliculitis der Flaumhaare verläuft unter dem Bilde einer kleinen, von einem Lanugohaare durchbohrten Impetigopustel. Doch ist der Entzündungshof grösser und der Grund der Pustel derber als bei den einfachen Impetigines. Die Wichtigkeit der Folliculitis staphylogenes beruht auf der fast regelmässig erfolgenden Weiterentwickelung zur Furunkulose.

Schnitte durch einen vereiterten Lanugohaarbalg zeigen eine noch bestehende oder schon zur Kruste eingetrocknete, kleine Impetigopustel, die sich nach abwärts direkt in einen cutanen Abscess fortsetzt. Derselbe überschreitet nie die Grenze der eigentlichen Cutis, falls die Folliculitis noch nicht zu einer weiteren furunkulösen Entzündung Anlass gegeben hat, aber er übertrifft den Lanugohaarbalg allerseits beträchtlich an Breite; es handelt sich also in allen Fällen um eine eitrige Perifolliculitis, die, wie die Entstehungsgeschichte derselben lehrt, direkt auf die Impetigo folgt, ihrerseits aber auch unmittelbar in die Folliculitis übergeht. Darin liegt der Hauptunterschied dieser Folliculitiden von der staphylogenen Sykosis. Während bei letzterer der Process auf der Stufe der oberflächlichen, trockenen Perifolliculitis (Angiofolliculitis Besnier's) oder der tiefergehenden eitrigen Perifolliculitis in den meisten Fällen stehen bleibt und diese Bilder daher als die typischen zu betrachten sind, treffen wir bei der Folliculitis der Lanugohärchen entweder den allerersten Beginn als Appendix einer Impetigopustel oder bereits das Endresultat, den aus eitriger Perifolliculitis und Folliculitis bestehenden cutanen Abscess.

Der letztere hat im allgemeinen die Gestalt einer kurzen dickbauchigen Flasche, deren Hals mit der Oberhaut-Cutisgrenze zusammenfällt. Je nach der Grösse der vorausgehenden Impetigo ist diese Communicationsöffnung zwischen Oberhaut- und Cutisabscess schmäler und

weiter; zuweilen ist sie nur als eine leichte Einschnürung angedeutet, selten fehlt sie ganz; dann hat der Follikelabscess eine kurzcylindrische Gestalt und reicht von der Hornschicht in senkrechter oder etwas schräger Richtung bis zur Mitte oder in die untere Hälfte der Cutis. Innerhalb dieses Abscesses, der von der Umgebung überall scharf abgesetzt ist, sind keine weiteren Differenzen wahrzunehmen, alles scheint aus Eiterkörperchen zu bestehen. Nur auf den mittleren Schnitten findet man stets noch eine Andeutung des Haares und der Wurzelscheide in Gestalt eines blassen Cylinders. Die Stachelschicht des Haarbalges dagegen ist von den Eitermassen ebenso durchdrungen wie die Talgdrüsen und die Balgmembran und alle diese Theile sind in ihrer Struktur ganz unkenntlich geworden.

Und doch gibt es ein einfaches, charakteristisches Erkennungszeichen der Folliculitiden, welches auch in diesem Stadium noch die Diagnose sicher zu stellen und speciell diese Haarbalgabscesse von den einfachen, aber seltenen, rein impetiginösen Furunkeln der Haut und von jenen Furunkeln zu trennen erlaubt, die nur den Haarbalg nach Vereiterung desselben in der Tiefe als Durchbruchstelle nach aussen benutzt haben. Dieses Erkennungszeichen ist um so werthvoller, als es die Ursache der Folliculitis uns direkt vor Augen führt, es ist die Form der Staphylokokkenherde. Diese nehmen bei ihrem Vordringen in die Tiefe die Gestalt hohler, breiter Cylinder an, da sie zwischen Haar und Balgepithel gerade so vegetiren, wie die Kokken der Impetigo zwischen Horn- und Stachelschicht. Es ist die oben schon öfter erwähnte Haarspalte, welche durch Kokken ausgegossen und erweitert, diese in die Form dicker Hohlcylinder prägt. Wo immer ein solches Cylinderstück senkrecht oder schräge zur Hautoberfläche stehend im Centrum eines Hautabscesses sichtbar wird, haben wir es mit einer Folliculitis zu thun; andererseits habe ich diese Kokkencylinder noch bei keiner Folliculitis vermisst, sie sind also für dieselben geradezu pathognomonisch. Selbstverständlich gehört zu ihrem Nachweise eine gute Differentialfärbung von Kokken und Eiter. Wo der Kokkencylinder fehlt, die Kokken unregelmässiger vertheilt sind, im übrigen aber die Struktur des Hautabscesses ähnlich ist, haben wir es mit einem einfachen Durchbruch der Impetigo in die Cutis ohne Vermittelung des Lanugohaarbalges zu thun, mit dem immerhin seltenen „impetiginösen Furunkel". Ist der Follikel nur secundär in der Tiefe befallen und dient dem Eiter nur als Ausweg nach der Oberfläche, so finden wir ihn stets unsymmetrisch und fast nie vollständig vereitert und die Kokken spärlich und ganz unregelmässig in ihm vertheilt. Dieses Erkennungszeichen war mir u. A. sehr nützlich bei Untersuchung eines folliculären Abscesses der Haut, der wegen seines Vorkommens bei Pyämie und ante mortem den Verdacht auf eine embolische Entstehung der Eiterpusteln gelenkt hatte. Er zeigte eine nur schwach angedeutete Impetigopustel, über welcher die Hornschicht von Eiterkokken durchsetzt war. Dieser Umstand allein machte bereits das Eindringen der Kokken von der Oberfläche her in die Haut sehr wahrscheinlich, da er sich bei allen Impetigines wiederholt. Ein sicherer Beweis aber,

dass es sich um eine Infection von aussen und speciell um eine folliculäre Abscessbildung handelte, lag in dem Vorhandensein von geradlinig begrenzten, cylindrischen Kokkenballen, welche im Centrum des Abscesses eine annähernd senkrechte Lage einnahmen.

Trichophytie.

Trichophytie ist eine Collectivbenennung einer ganzen Reihe von Fadenpilzerkrankungen der Haut, welche klinisch unter sich grosse Differenzen zeigen, aber alle den gemeinsamen Charakter besitzen, dass sie 1. eine schuppende Erkrankung des Oberflächenepithels, 2. eine zur Zerstörung oder wenigstens zum Ausfall des Haarschaftes führende Haarerkrankung erzeugen, dagegen 3. nicht zur Bildung von Scutula führen. Der letzte Punkt unterscheidet die Gruppe der Trichophytien von der der Favuserkrankungen, der zweite von einer Reihe anderer Hyphomycetien der Haut (Pityriasis versicolor, Tinea imbricata etc.), der erste von gewissen Pilzerkrankungen des Haarschaftes allein.

Die Unterschiede der einzelnen Trichophytien beziehen sich einerseits auf die grössere oder geringere Schädigung der Oberhaut und Haare, welche von einfacher Abschuppung bis zur Bläschen- und Krustenbildung, von kaum merklicher Farbenveränderung bis zur Zersplitterung und zum Ausfall der Haare wechseln kann, sodann auf die schwächere oder intensivere Betheiligung der Cutis am Entzündungsprocesse, von leichtem Erythem bis zur Geschwulstbildung, und endlich auf die Art der topographischen Verbreitung, indem in einigen Fällen nur der behaarte Kopf vorzugsweise der Kinder, in anderen nur der Bart, in wieder anderen die mit Lanugo bedeckte Haut und in noch anderen verschiedene dieser Localitäten gleichzeitig befallen sind. In der unrichtigen Voraussetzung, dass es nur eine Art von Trichophyton gebe, hat man früher sich in der Unterscheidung der einzelnen Formen hauptsächlich nur an die topographischen Differenzen gehalten und eine Trichophytia capitis von einer Trichophytia barbae (Sycosis hyphogenes) unterschieden, bei allen diesen Formen dieselbe Ursache vermuthend. Wenn aber immer schon die klinische Thatsache bestimmter geographischer Differenzen — so das Vorwiegen der Trichophytia capitis in London, der Trichophytia barbae in Paris und Norddeutschland, der Trichophytia corporis in Wien — den Gedanken nahelegte, dass den topographischen Differenzen in letzter Instanz aetiologische zu Grunde liegen möchten, so ist diese Vermuthung letzthin durch die Auffindung einer Reihe verschiedener Trichophytonpilze zur Gewissheit geworden.

Die Zukunft muss lehren, in wie weit die Verschiedenheit der Trichophytonpilze an der topographischen Verbreitung Schuld ist oder ob — was klinisch kaum wahrscheinlich sein dürfte —, alle Trichophytien ohne Unterschied auf den so differenten Nährböden der verschiedenen Hautprovinzen gedeihen können. Bisher kann ich nur mit Sicherheit sagen, dass ein bestimmtes Trichophyton, nämlich der von mir rein gezüchtete Pilz Trichophyton oidiophoron des genau in seinen einzelnen Phasen verfolgten Falles Peter — in der Gesichtshaut sowohl ein schuppendes Erythem, wie einige Wochen später die knotige Form der hyphogenen Sykosis zu Wege brachte. Da dieser Vorgang im Backenbarte des Mannes die Norm bildet, obwohl auch hier schuppige Erytheme mit Fadenpilzen in den Schuppen vorkommen, die nicht zur knotigen Sykosis führen, so steht wohl jetzt fest, dass die beiden klinischen Bilder der Trichophytia corporis und Trich. barbae durch einen und denselben Organismus erzeugt werden können. Dasselbe gilt wohl — mutatis mutandis — für eine Gruppe von Trichophytonpilzen des Kopfes, die sowohl zu schuppigen Flechten wie zur knotigen Trichophytie des Kopfes, dem sog. „Kerion" führen. Andere Trichophytieen beschränken sich dagegen wohl ebenso sicher auf bestimmte Lokalitäten, z. B. die Köpfe der Kinder, die nackte Haut der Erwachsenen u. s. f.

Ist dem aber so und sind wir heute noch nicht im Stande, die Bilder der Erkrankungen, wie sie sich an die Existenz einzelner Trichophytonspecies knüpfen, auch einzeln genau durchzuführen, so beschränkt sich unser anatomisches Interesse hauptsächlich darauf, die drei Intensitätsgrade trichophytischer Erkrankung: das Erythem, die Bläschen und Krusten und den Knoten im allgemeinen an typischen Beispielen zu illustriren.

Eine vierte und höchste Leistung eines Trichophytonpilzes, die Durchwachsung der Cutis, steht so ausserhalb der gewöhnlichen Vorkommnisse, dass wir uns hüten müssen, einen solchen Fadenpilz voreilig in die sonst gut charakterisirte Gruppe der Trichonphytonpilze einzureihen. Es wird sich höchstwahrscheinlich dabei um eine ganz besondere Species handeln, welcher besser ein ganz anderer Name gegeben würde. Die Existenz einer Trichophytia dermica (Campana, Bonome) ist mithin noch problematisch.

Zugleich als ein Beispiel der erythematösen und knotigen Form der Trichophytie kann der Fall „Peter" dienen:

Ein 50jähriger Schlosser fühlte Anfang December 1891 ungewohntes Jucken im Barte. 8 Tage später röthete sich die Haut an verschiedenen Stellen des Bartes und das Erythem dehnte sich im Verlauf von 4 Tagen über den Bereich desselben auf die untere Halsgegend bis zu Flachhandgrösse aus. Es besteht aus polycyklisch confluirenden, erythematösen Flecken, die einen etwa 1 cm breiten, etwas erhabenen, bläulich rothen Saum besitzen, auf welchem keine Bläschen und Krusten, nur hier und da sehr feine Schüppchen sichtbar sind. Das zusammenhängende Centrum der Flecken ist etwas gegenüber dem Randsaum vertieft, gelblich verfärbt und leicht schuppend. Auf der befallenen Area sind die Barthaare zum Theil ausgefallen, die sitzen gebliebenen zeigen keine auffallenden Veränderungen, Stümpfe von Haaren finden sich nicht. Die Schüppchen und Haare zeigen das reichliche Vorhandsein eines Fadenpilzes. Die Haare ergeben bei der Züchtung sofort Reinculturen des Trichophyton oidiophoron. Schnittpräparate vom Rande der Affection zeigen die Fäden desselben in der Hornschicht und den Haarspalten.

Die Affection heilte im Laufe einer Woche unter Chrysarobinbehandlung ab und blieb scheinbar weitere 14 Tage geheilt. Dann aber zeigten sich auf einzelnen Stellen des früher befallenen Bezirkes derbe Knoten von Erbsengrösse und darüber, die den Haarfollikeln entsprachen. Unaufhaltsam entwickelten sich nun über die ganze Bartregion erst zerstreut, dann confluirend Knötchen und Knoten. Besonders die ganze Unterkinngegend erschien durch unregelmässige derbe Höcker monströs aufgetrieben. Die ausgezogenen Haare ergaben wieder nur Reinculturen desselben Trichophyton. Unter Behandlung mit Hg-Carbol-Pflastermull erweichten die Knoten, entleerten zum Theil Eiter; andere flachten sich trocken ab und nach Verlauf mehrerer Wochen war die knotige Form der hyphogenen Sykosis definitiv geheilt. Auf excidirten Hautstückchen erschien der Pilz nur im Bereich der Haarbälge.

Inzwischen hatte eine Enkelkind des Patienten, mit ihm in demselben Bette schlafend, eine Trichophytie des behaarten Kopfes acquirirt, aus welcher dasselbe Trichophyton gezüchtet wurde. Die Herde zeichneten sich auch hier dadurch aus, dass die Haare ausfielen, aber nicht abbrachen und Stümpfe hinterliessen. Endlich bekam noch ein 19jähriger Sohn des Patienten einige Trichophytonstellen an der hinteren und vorderen Haargrenze.

Der erythematösen Randpartie des ersten Stadiums entnommene Schnitte zeigen das Trichophyton sowohl in der Hornschicht in Form schwach bogig verlaufender, selten verästelter Fäden, wie in allen zufällig getroffenen Haarbälgen. In diesen sind die Pilzfäden in der Haarspalte abwärts gewuchert, zunächst zwischen Cuticula des Haares und Hornschicht, später zwischen jener und der Cuticula der Wurzelscheide oder innerhalb der letzteren selbst. Die Pilzfäden erweitern dadurch die vorgebildete Spalte zwischen beiden Oberhäutchen und lockern das Haar in seiner Scheide, bleiben aber von diesem wie von der Stachelschicht des Haarbalges immer noch durch verhornte, resp. verhornende Zellenlagen getrennt. Wo das Haar durch den Schnitt entfernt ist, sieht man am Grunde des Haarbalges den von der Wurzelscheidencuticula überzogenen glatten Hohlcylinder mit den parallel von

oben nach unten verlaufenden Fäden austapezirt, die nur hier und da horizontale, bogenförmig verlaufende Seitenäste ausschicken. Ihre Breite wechselt sehr, bei Methylenblau-Protoplasmafärbung: $1^1/_4$—$2^1/_2$ μ, bei Gentianaviolett-Jodfärbung des Pilzes und Mitfärbung der Pilzmembran: $1^1/_2$—3 μ; noch mehr aber die Länge der einzelnen Zellen, nämlich von 2—16 μ. Die Breite der Septen beträgt: 1—2 μ. Querschnitte der Haare zeigen, dass die Fäden besonders nach unten zu auch zwischen die einzelnen Lagen der Wurzelscheide eindringen und ihre Zellen mit bogigen Aesten umkreisen. Noch nirgends aber findet ein Zerfall in Oidien statt; die oft sehr kurze Septirung darf (bei Protoplasmafärbung) mit einem solchen nicht verwechselt werden.

Die Reaction der Haut auf diese Pilzinvasion zeigt sich nun nicht blos in der Erweiterung sämmtlicher Blutgefässe, sondern — wie das klinische Aussehen schon vermuthen liess — in einer Hyperplasie aller zelligen Elemente, sowohl der Oberhaut wie der Cutis. Das Leistensystem der ersteren ist verbreitert und vertieft und es zeigen sich überall Mitosen. Ebenso ist der Reichthum der Cutis an Bindegewebszellen ungemein vermehrt, speciell um die Papillarblutbahn und die Haarfollikel, weniger in der übrigen Lederhaut. An einigen Stellen haben die erweiterten Capillaren breite Zellenmäntel. Alle Bindegewebszellen sind vergrössert, protoplasmareich, in einzelnen findet man Mitosen. Aber nirgends ist die Hyperplasie zur Bildung von Plasmazellen fortgeschritten und ebensowenig findet sich irgendwo eine nennenswerthe Auswanderung von Leukocyten. Die Haut bietet den Typus der einfachen entzündlichen Hyperplasie. Demgemäss sind auch die Lymphspalten im Allgemeinen etwas vergrössert, das collagene und elastische Gewebe ist normal.

Von der zweiten, knotigen Periode derselben Affection liegen mir zwei Hautstücke vor. Das erste, das Höhestadium vorstellend, zeigt die Hyphen auf der Oberfläche verschwunden oder zu fast unkenntlichen, eckigen Rudimenten degenerirt, die des Haarbalgs dagegen sämmtlich in annähernd kubische oder kurz-cylindrische eckige, selten abgerundete Oidien zerfallen, die zum Theil noch in Reihen angeordnet sind. Sie liegen hauptsächlich dicht in der stark erweiterten Haarspalte zwischen beiden Oberhäutchen, untermischt mit Haufen von sekundär eingewanderten Ekzemdiplokokken. Zum Theil ist der Pilz jetzt aber auch, an verschiedenen Stellen durch die Wurzelscheiden brechend, in die Haarschäfte eingewuchert und zeigt daselbst theils noch Hyphen, theils auch schon Zerfall in Oidien. Während dieser Weiterentwickelung des Pilzes sind in der Haut ganz bedeutende, rein progressive Veränderungen vor sich gegangen, die sich kurz als die Bildung eines ausgebreiteten Plasmoms charakterisiren lassen. Selten findet man die Plasmazellen die Haut so rein und gleichmässig durchsetzend wie hier. Entsprechend der in der Tiefe der Haarbälge gelegenen Ursache ist besonders der untere Theil der Cutis und ein Theil des Hypoderms der Sitz einer äusserst dichten Zellenwucherung, wodurch der untere Theil der Haarbälge, die Knäueldrüsen und ein Theil des Fettgewebes in eine einheitliche Zellenmasse verschmelzen.

Eine besondere Anordnung nach Gefässen ist hier nicht mehr erkennbar, die Zellenmassen werden nur hier und da durch stärkere collagene Balken und die völlig frei bleibenden Hautmuskeln getrennt. Der obere Theil der Cutis zeigt anstatt dieses continuirlichen Plasmoms ein viel spärlicheres, herdförmiges und in den freibleibenden Zwischenräumen eine einfache, aber auch äusserst reichliche Hyperplasie der Spindelzellen, jedoch keine Hypertrophie des collagenen Gewebes. Auch die Hypertrophie des Epithels ist noch weitergegangen. Mitosen finden sich massenhaft, die Epithelleisten stellen zum Theil dicke Platten dar. Bei dieser allgemeinen zelligen Hypertrophie fällt es einigermassen auf, dass die Mastzellen durchaus nicht vermehrt sind.

Mit der Bildung der ausgedehnten Massen von Plasmazellen schliesst aber der Process noch nicht ab. An einzelnen Stellen kommt es inmitten der Zellenmassen zur Bildung von Chorioplaxen in grosser Zahl, besonders im untern Theil der Cutis. Sie sind von der verschiedensten Grösse und Form, enthalten sehr viele Kerne und die grössten zeigen auch eine geringere Tingibilität des Protoplasmas, ohne dass man dieselben bereits zu den eigentlichen Riesenzellen rechnen könnte. Meist liegen sie haufenweise zusammen und hier — aber auch nur hier — kommt es dann auch zuweilen zu einer Ansammlung von Leukocyten, zu kleinen eiterähnlichen Herden inmitten der Zellenmassen. Die Blutgefässe sind überall erweitert, ebenso die Lymphspalten und -gefässe besonders im Papillarkörper. Hierdurch und durch die Abwesenheit von Collagenhypertrophie erklärt sich die teigige Consistenz der Knoten, die an einigen Punkten der Oberfläche sogar den Eindruck von Oedem macht.

Der zweite Knoten entsprach der unter Behandlung mit Quecksilber-Carbol-Pflastermull eingetretenen Resorption und Erweichung. Hier sind die Pilze auf der Oberfläche und in der Tiefe der meist ausgefallenen Haare geschwunden. Eine allgemeine, mässige Auswanderung von Leukocyten durchsetzt das Epithel und alle Theile der Cutis, speciell die Plasmomherde, die theils durch einfache Atrophie der Zellen, theils durch Fortschwemmung ganzer Zellen mit Hinterlassung sehr weiter Lymphspalten reducirt werden. Auch die Hypertrophie der Spindelzellen wird überall rückgängig und es bleiben nur inselförmig vertheilte, rareficirte Zellenherde an Stelle des diffusen Plasmoms zurück. Dass die zum Schlusse eintretende mässige lokale Leukocytose nicht nur dem Quecksilber zu verdanken ist, sondern wahrscheinlich das Absterben des Hyphomyceten auch sonst begleitet, lehrt der folgende Fall künstlich erzeugter Trichophytonerkrankung, der Gelegenheit gibt, die Form des trichophytischen Bläschen- und Krustenexanthems kennen zu lernen.

Herr Dr. Neebe impfte sich am Unterschenkel mit dem Trichophyton oidiophoron. Am 13. Tage bildete sich um 3 Haarbälge Röthung und Schwellung aus, die confluirte, peripherisch mit Bläschenbildung unter starkem Jucken fortschritt und am 18. Tage eine zehnpfennigstückgrosse, kreisrunde, im Centrum eingesunkene, an dem 2 mm breiten, 1 mm hohen Rundwall mit kleinen, klaren Bläschen besetzte Stelle darstellte.

Die vertikalen Schnitte zeigen in der Mitte eine dicke, fibrinöse Kruste, an deren Seite je ein oder mehrere Bläschen mit serösem oder fibrinösem Inhalte folgen, die Enden der Schnitte liegen in gesundem Gewebe, sodass man vom Rande nach der Mitte das Ansteigen und Wiederabfallen des acut entzündlichen Processes verfolgen kann. Da, wo derselbe unterhalb der seitlichen Bläschen gipfelt, ist die oberflächliche Blutbahn stark erweitert und von demselben hyperplastischen Zellenmaterial umgeben, wie im vorigen Falle. Auch das Epithel proliferirt und ist überdies durch die Blase nach unten vorgedrängt. Leukocytenemigration besteht hier nicht. Die Blasen selbst sind sämmtlich rein subcorneal gelegen, einige zeigen sogar den Boden mit einigen Lagen verhornter Zellen bedeckt. Die Decke der Bläschen enthält ebenso wie die peripher daran stossende Hornschicht gut färbbare Mycelien, meist in leichter Schlängelung verlaufend. Dieselben bilden auch noch ein Geflecht an der Unterseite der Bläschendecke und von hier ragen die Hyphen zum Theil frei in das Blaseninnere vor, aber nicht weit; sie sind offenbar durch chemotaktisch angelockte Serummengen empor gehoben und an der Blasendecke festgehalten. Nur wo noch Hornzellen den Grund der Blase bedecken, finden sich auch unter der Blase noch einige Mycelien. Der Blasenboden, von der gesammten angeschwollenen und in der Keimschicht etwas proliferirenden Stachelschicht gebildet, weist auch keine Leukocyten auf. Die Epithelien, welche direkt an die Blase anstossen, sind an einigen Stellen stark gequollen und schwach tingibel, jedoch noch mit gut färbbarem Kerne versehen. Einige dieser gequollenen Epithelien liegen auch lose am Grunde der Blase, aber Zellendegenerationen und davon abhängige Bildung von Elementarbläschen existiren nirgends.

Nach der Mitte zu erhebt sich hier und da die Hornschicht, um ein fibrinöses und selbst fibrinös-eitriges Bläschen zu bilden. Diejenigen mit geronnenem Inhalt lassen auffallender Weise keine Mycelien in der Blasendecke erkennen, was wohl darauf hindeutet, dass die Nähe der Mycelien der Gerinnung hinderlich ist. In denjenigen aber, welche am Grunde ausserdem noch Leukocyten enthalten, findet man ausnahmlos ein oder mehrere abgestorbene Mycelstücke frei in der Blase schwimmen und direkt von Leukocyten umgeben. Die in der Blase absterbenden Mycelien scheinen mithin Leukocyten anzulocken.

Noch weiter nach dem Centrum beginnt die Kruste, welche in ihrem oberen Theile aus geronnenem Fibrin besteht, das durch einige dünnen Hornlagen zusammengehalten wird. Daran schliessen sich nach unten dicht mit Leukocyten durchsetzte Partien an. Alle Hornlagen, welche diese Exsudate begrenzen, enthalten verzerrte und verkümmerte, aber noch färbbare Reste von Mycelien. In der Mitte unter der Kruste befinden sich auf einigen Schnitten Haarbälge, in welche hinein sich die Wucherung des Trichophyton noch in lebensfähigem, frischem Zustande fortsetzt. An der Stelle, wo diese Follikel sich unter der Kruste öffnen, zeigt die hypertrophische und geschwollene Stachelschicht an verschiedenen Stellen mit Leukocyten prall angefüllte Bläschen, kleine subcorneale, die Stachelschicht abwärts drängende Oberhautabscesse,

hyalogene Impetigines, welche direkt an den unteren eiterdurchsetzten Theil der Kruste anstossen. Auch inmitten dieser von Leukocyten und Mastzellen (!) erfüllten Bläschen findet man regelmässig abgestorbene, noch färbbare aber verzerrte und geschrumpfte Hyphenreste. Die bis in die Follikel vorgedrungenen Hyphen zerfallen stellenweise in Oidien. Die Umgebung dieser centralen Follikel ist bis in die Tiefe der Haut von Plasmazellen durchsetzt.

Im Gegensatz mithin zu dem klinischen Bilde, welches die akute Entzündung mit Hyperämie und Bläschen nur an der Peripherie zeigt, weist die mikroskopische Untersuchung tief unter der centralen Kruste in dem schon wieder anämischen Bezirk lebende Pilze und eine nicht unerhebliche Plasmombildung nach, welche diejenige an der Peripherie weit übertrifft. Dieselbe Trichophytonart mithin, welche im ersten Falle nur Hyperämie und Schüppchen erzeugte, bringt auf einem anderen Nährboden subcorneale Verdrängungsblasen hervor, und zwar zuerst rein seröser Natur, welche den Pilz zu eliminiren streben. Erst wenn dasselbe glückt, gerinnt das Exsudat und wird unter dem Einflusse des absterbenden Pilzes sogar eitrig, doch nur im mässigen Grade. Uebrigens sind an einigen Haarbälgen auch in der Tiefe der Haut — wohl durch Absterben einzelner Mycelien veranlasst — Leukocyten eingedrungen und konstituiren kleine folliculäre Abscesse*) — ein interessanter Gegensatz zu den stets zugleich perifolliculären, eitrigen Entzündungen, welche durch Staphylokokken im Haarbalge erzeugt werden.

Die länger sich hinziehende, trocknere Form der knotigen Trichophytie repräsentirt ein Fall „Kolster", dessen Pilzart allerdings nicht bestimmt werden konnte. Hier fanden sich ausser den schon bekannten Symptomen eines diffusen Plasmoms, der starken Erweiterung der Blut- und Lymphgefässe noch eine abnorm starke Epithelproliferation, hauptsächlich von den Follikeln ausgehend. Dieselbe hatte stellenweise zu complicirten, atypischen Epithelwucherungen, ähnlich etwa denen bei Lupus geführt. In mehreren der hierdurch fast unkenntlich gewordenen Follikeln fand sich statt der Haare ein grösserer Abscess oder mehrere kleine Abscesse, in denen nur noch sehr spärliche Reste von abgestorbenen Hyphen nachzuweisen waren.

Dieser Fall wieder leitet über zu einem Falle von sogenanntem „Kerion" des Kopfes**), welche Affection nichts weiter ist als die knotige Form der Trichophytie auf dem behaarten Kopfe. Das histologische Bild ist im Princip genau dasselbe, wie in dem zweiten Stadium des ersten Falles: ein aus gleichmässig schönen, grossen Plasmazellen bestehendes, diffuses Plasmom, welches besonders den mittleren und unteren Theil der Kopfhaut einnimmt, während der Papillarkörper hochgradig ödematös ist. Die Abweichungen im Bilde sind nur durch das Vorwiegen der dichtstehenden Kopfhaare bedingt. Durch die Prolife-

*) In dieser Beziehung ähnelt das Trichophyton oidiophoron mehr dem Akne-bacillus und diese Analogie macht es wahrscheinlich, dass auch der letztere erst beim Absterben schwach chemotaktisch auf Leukocyten wirkt.

**) Denselben verdanke ich der Güte des Herrn Prof. Tommasoli.

feration des Balgepithels wird die bindegewebige Neubildung vielfach durchsetzt und in den verschiedensten Richtungen auseinander getrieben. Da fast alle Haare vom Pilze in Hyphen- und Oidienform invadirt sind und viele derselben fortdauernd zu Grunde gehen, spielt sodann die Eiterung eine grössere Rolle. Aber sie ist auch hier eine vorwiegend intrafolliculäre; die Abscesse finden sich an Stelle der ausgefallenen Haare oder innerhalb der zahlreichen unregelmässig gestalteten Epithelauswüchse der Follikel. Auch das Plasmom wird an einigen Stellen, besonders am Grunde der Haarbälge, von Eiter durchsetzt, so dass hier der Process wohl zu einer gemeinsamen Abscedirung sich zugespitzt hätte, ein Vorgang, der nur lange bestehenden oder erweichend behandelten Trichophytien eigen ist. Auch das Oberflächenepithel ist bei diesem Kerion stark gewuchert und wird von einer fibrinösen und fibrinös-eitrigen Kruste bedeckt, welche keine deutlichen Reste von Trichophyton mehr aufweist, dagegen von einer Bacillenart wimmelt.

Literatur.

Dyce Duckworth, Brit. med. Journ. 1873. p. 515.
Thin, Ueber die Beschaffenheit der Haut bei Tinea tonsurans. Trans. R. M. Ch. Soc. London.
Balzer, Histologische Untersuchungen über Favus und Trichophytie. Arch. gén. de méd. Oct. 1881.
Robinson, Der anatomische Sitz des Pilzes bei Herpes tonsurans capillitii. New-York. Med. Journ. 1881. März.
Behrend, Ueber Herpes tonsurans und Favus. A. A. 1884. S. 353.
Majocchi, Ueber eine neue Trichophytose: Granuloma trichophyticum. Annal. univ. di Med.
Campana, Trichophitiasis dermica. A. A. 1889. S. 51.
Bonome, Trichophitiasis dermica von pemphigoider Form. Arch. per le Sc. med. Vol. 16. No. 5.

Favus.

Wie die Trichophytie, so ist auch der Favus eine Collectivbenennung einer grossen Reihe von Fadenpilzerkrankungen. Dieselben galten bis vor kurzem für eine einheitliche Erkrankung, da sie durch die klinischen Symptome nicht ausreichend zu unterscheiden waren. Die Reinzüchtung der Favusspecies — bis jetzt kennt man deren neun — hat die letzteren erst unterscheiden gelehrt und wir sind jetzt gerade im Beginne einer neuen Periode des Favusstudiums, in welcher man bemüht ist, die klinischen Bilder an der Hand der künstlichen Impfung mit Reinkulturen von neuem zu analysiren und zu kontroliren.

Die klinische Beobachtung hatte bis dahin nur zwei verschiedene Formen des Favus kennen gelehrt, den schuppigen (sog. herpetischen) und den scutulären Favus und man hatte vermuthet, dass beide durch denselben Pilz erzeugt würden. Diese Vermuthung hat sich insofern neuerdings bestätigt, als alle bekannten Favusspecies, soweit Impfungen mit den Reinkulturen vorliegen, ausser echten Scutula noch einfache schuppige Erytheme, solche mit Bläschenbildung und endlich stärkere zur Krustenbildung führende Entzündungen veranlassen können. Um eine feste Begrenzung des Favusbegriffes bei der Vielgestaltigkeit der pathologischen Bilder in Zukunft zu bewirken, ist es unbedingt nöthig, für jeden Favuspilz die Möglichkeit zu verlangen, Scutula mit ihm an der menschlichen (oder wenigstens thierischen) Haut zu erzeugen und umgekehrt wird man klinisch schuppige und bläschentragende Erytheme, wenn sich auch favusähnliche Pilze in ihnen vorfinden, nur dann als

Favus bezeichnen dürfen, wenn der Uebergang in Scutula nachgewiesen werden kann. Das Scutulum ist nun einmal zur Zeit der Unitätslehre des Favus das prägnanteste klinische Symptom gewesen und es wird daher nirgends auf Widerstand stossen, wenn wir es in Zukunft als verbindendes Glied der verschiedenen Favuserkrankungen festhalten. Durch die Scutulumbildung unterscheidet sich dann die Gruppe der Favi von der Gruppe der Trichophytien, mit welcher sie sonst die Vorliebe für das Hineinwuchern des Pilzes in die Haarbälge theilt. Von manchen Trichophytien ist die Favusgruppe weiter dadurch unterschieden, dass die Favi niemals zur Knotenbildung in der Cutis führen. Im Gegentheil findet bei längerem Bestande bei ihnen stets ein Einsinken der Haut, eine erhebliche Atrophie statt. Als allgemeine Charakteristik der Favuserkrankungen kann man demnach, anderen Hyphomycetien gegenüber folgende Punkte aufstellen:

1. Sie führen zur Bildung eigenthümlicher Pilzkörper, der Scutula; 2. sie bewirken unter Umständen einen schuppigen, Bläschen und Krusten bildenden, oberflächlichen Katarrh der Haut; 3. sie führen stets durch Einwuchern in die Haarbälge zur Zerstörung der Haare und 4. sie erzeugen nach längerem Bestande eine narbenähnliche Atrophie der Haut.

Bei der ausschlaggebenden Bedeutung der Scutula für die Diagnose des Favus ist die Definition des Scutulums in histologischem Sinne, insbesondere gegenüber den minderwerthigen Krankheitsprodukten, von Wichtigkeit. Das Scutulum ist ein rein aus Hyphen und Sporen bestehender, in die Hornschicht eingelassener Pilzkörper. Was ihn von allen übrigen Pilzwucherungen innerhalb der Hornschicht unterscheidet, ist der Umstand, dass die Pilzfäden aus der Hornschicht senkrecht emporwachsen. Dadurch gleicht das Schüsselchen einigermaassen dem oberen, frei in die Luft wachsenden Rasen einer Cultur auf festem Nährboden und unterscheidet sich von einem solchen aus Lufthyphen gebildeten Rasen nur durch den Umstand, dass es während seiner Ausbildung von den oberflächlichen Hornschichten bedeckt ist und diese dabei knopfförmig emporwölbt. Man kann es als eine kugelförmig in sich zurücklaufende Cultur betrachten, die aber asymmetrisch ausgebildet ist. Denn während die auf der basalen Hornschicht, dem Boden des Scutulums, wurzelnden Hyphen vertical hoch emporsteigen und üppig ernährt werden, sind die seitlich von den Hornwänden des Scutulums herauswachsenden Pilzfäden kürzer und die an der oberen Horndecke senkrecht nach abwärts gerichteten Hyphen geradezu kümmerlich ausgebildet oder fehlen selbst ganz. Indem das Schüsselchen sich mithin von einem ganz kleinen, makroskopisch eben sichtbaren, noch ziemlich symmetrisch ausgebildeten Kügelchen zu einem senfkorn-, erbsen- und linsengrossen Gebilde ausdehnt, wächst hauptsächlich nur der Boden- und Seitentheil des Rasens; der Deckentheil bleibt zurück. Zunächst wird daher aus der Kugel ein an der oberen Seite abgeflachter Pilzkörper und bei immer fortgehendem Wachsthum werden die Seitentheile sogar wallartig emporgeschoben und die Decke sinkt entsprechend dellenartig ein. So entsteht die charakteristische Schüssel- oder Napfform, welche sich so lange erhält, als der Pilzrasen von Hornschicht zusammengehalten wird und erst bei ganz alten Scutula, die ihre Horndecke gesprengt haben, einer nahezu flachen Rasenform Platz macht.

Man kann daher das Scutulum als einen horizontal ausgebreiteten Rasen vertical aufsteigender Pilzfäden betrachten, welchem durch all-

seitige Umhüllung mit Hornschicht die napfförmige Aufbiegung der Ränder, die Schüsselform aufgezwungen ist. Hieran ändert sich nichts, wenn das Scutulum, wie oft, von dem Haarbalgtrichter seinen Ausgang nimmt und dann central von einem oder mehreren Haaren durchbohrt wird. Aber nothwendig ist der Ausgangspunkt von dieser Stelle zur Erzeugung der Schüsselform durchaus nicht. Das häufige Vorkommen central von Haaren durchbohrter Scutula erklärt sich einfach aus dem Umstande, dass im Haarbalgtrichter die Impfung am leichtesten haftet.

Die äussere (der Hauptsache nach untere) Zone des Scutulums besteht aus pallisadenartig dicht nebeneinander in die Höhe wachsenden Hyphen ohne Dazwischenkunft von Epithelgebilden. Die schwierig färbbaren Massen, welche man oft zwischen den Hyphen findet, bestehen aus abgestorbenen, leeren Mycelschläuchen. Wenn dieser Pilzkörper also auch eine selbständige, von der hornigen Umgebung scharf geschiedene Masse bildet, so liegt er doch keineswegs lose in ihr. Er wurzelt vielmehr mit vielen kleinen Fäden in derselben und nach deren Anzahl, welche bei verschiedenen Favusarten wechselt, richtet sich die mehr oder minder feste Adhärenz des Scutulums an seinen Nährboden.

Die innere (der Hauptsache nach obere) Zone des Scutulums besteht aus den oidienförmig sich abschnürenden Sporen, die bei älteren Schüsselchen zu einem dichten, centralen Sporenlager zusammenfliessen. Kokken und sonstige fremde Bestandtheile enthält der Pilzkörper so wenig, wie epitheliale Beimischungen oder Entzündungsprodukte. Stets wird das Schüsselchen als ein einheitlicher Körper von den ihn umgebenden Vorgängen betroffen. Eine sero-fibrinöse Entzündung des unterliegenden Epithels, durch welche dieses zur Kruste umgeformt wird, hebt das Scutulum als Ganzes in die Höhe. Ja, es kann durch seitliches Einwuchern eines benachbarten Schüsselchens eine solche Kruste wieder in die Höhe gehoben werden und so ein Scutulum das andere etagenförmig überlagern. Durch Beiseiteschieben der trennenden Hornmassen können auch benachbarte Scutula allmälig zusammenfliessen.

Wie man sieht, ist das Scutulum nicht das blosse Resultat äusserer Einwirkungen auf die intracorneale Pilzwucherung, obwohl solche unleugbar bestehen. Das Specifische, das dieser Bildung allein Eigenthümliche ist vielmehr ganz unabhängig von äusseren Einflüssen: es ist die Tendenz der Hyphen, aus ihrem Substrat senkrecht emporzuwachsen, und diese Eigenschaft ist es also in letzter Instanz, welche die Favusgattung charakterisirt. Durch den Mangel derselben sind nicht bloss die Trichophytien und alle anderen Fadenpilzerkrankungen vom Favus abtrennbar, sondern auch die minderwerthigen pathologischen Produkte der favösen Entzündung von den echten Schüsselchen.

Die leichteste, oberflächlichste Erkrankung durch Favuspilze besteht in entzündlicher Hyperämie mit Anschwellung und Parakeratose der Stachelschicht und Bildung von Schuppen, in welchen die dicken, knorrigen Hyphen, in unregelmässige Theilstücke zerfallend, aber ohne

eigentliche Sporenabschnürung sich horizontal zwischen den Hornzellen ausbreiten. Diese Favusschuppen haben meist nur einen sehr kurzen Bestand; sie entstehen fast immer zuerst bei abortiv verlaufenden, spontanen oder künstlichen Impfungen.

In anderen Fällen fassen die Favuspilze zunächst festen Fuss, vermehren sich beträchtlich, aber ohne die dauerhafte Form des Scutulums zu bilden und erzeugen eine ganz erhebliche serofibrinöse Entzündung mit Oedem des Papillarkörpers, starker ödematöser Anschwellung der Stachelschicht und der Bildung von kleinen subcornealen, mit Serum und einer mässigen Menge von Leukocyten erfüllten Bläschen. Gewöhnlich stockt unter dem Einflusse der hochgradigen Entzündung das weitere Wachsthum der Hyphen, diese werden in die zur Kruste umgewandelten Oberhautschichten eingeschlossen und finden sich in regelloser, hauptsächlich horizontaler Verbreitung, von Leukocyten und Fibrin umgeben und grossentheils abgestorben, unfärbbar. Auch unter diesen Umständen vermisst man die regelmässige Abschnürung von Oidien; statt dessen kommen grosse, gemmenartige Blasen im Verlaufe der Hyphen vor, welche wohl als Krankheitserscheinungen des Pilzes aufzufassen sind. Durch die verschiedene Wachsthumsrichtung und die innige Vermischung der Pilzfäden mit Entzündungsprodukten und Hornzellen unterscheiden sich diese Favuskrusten von den hin und wieder bei künstlichen Impfungen öfter als bei spontanen zur Beobachtung gelangenden, abortiven und degenerirten Scutula.

In diesen findet sich, wie in den ausgebildeten Schüsselchen, der Pilz für sich als ein flacher oder kugliger Fremdkörper in die Hornschicht eingeschoben. Anstatt der regelmässigen Anordnung der Pilzfäden sieht man aber eine verworrene Masse vielfach gekrümmter und mit unregelmässigen Anschwellungen versehener, schlecht färbbarer, grossentheils abgestorbener Pilzfäden mit Einsprengung stark tingibler, etwas an die Gemmen der Culturen erinnernder, grober Klumpen. Eine Oidienabschnürung fehlt auch hier. Statt dessen findet man in solchen degenerirten Scutula und vielleicht als Ursache der Degeneration, zuweilen Kokkenhaufen, die in normal vegetirenden Schüsselchen nie vorkommen.

Die Periode der Favusschuppen und Favuskrusten, d. h. die des initialen, oberflächlichen, favösen Katarrhs mit horizontaler Ausbreitung der Hyphen in der Hornschicht des Deckepithels ist für den Favus wenig charakteristisch. Sie pflegt in den meisten Fällen allerdings von stärkerer Hyperämie begleitet zu sein als die entsprechende Periode der Oberflächeninvasion bei den Trichophytien und die Favusflecke breiten sich nicht so schnell in der Fläche aus und übertragen sich weniger leicht und rasch als die der letzteren. Durchgreifende Unterschiede sind dies aber nicht, da schon unter den verschiedenen Species beider Gattungen in dieser Hinsicht recht grosse Differenzen obwalten. Es wäre daher sehr willkommen, wenn wir in den mikroskopischen Untersuchungen der Schuppen und Krusten sichere Anhaltspunkte für die Differentialdiagnose besässen. Die nächstliegende Annahme, dass man

ja doch aus den Pilzfäden selbst sofort die Diagnose stellen könnte, ist leider nicht stichhaltig. Man hat zwar immer gewusst, dass die Favusfäden sich durch grössere Dicke und unregelmässig geformte, kürzere Glieder, sodann durch eine mehr recht- als spitzwinklige Theilung, genug durch ein mehr knorriges Aussehen von den Trichophytonfäden im allgemeinen unterscheiden. Aber im Einzelfalle können diese Charaktere alle im Stiche lassen. Der Favus griseus beispielsweise zeigt häufig so schlanke, lang septirte, spitzwinklig getheilte Fäden, dass ohne die Kenntniss der Provenienz die Entscheidung schwer fallen dürfte.

Ein anderes histologisches Merkmal betrifft das Verhalten der Pilzfäden zu den in den Schuppen und Krusten enthaltenen Haaren. Es ist in der That ein bemerkenswerther Unterschied, dass die Favuspilze selbst bei starker Durchwucherung des Haares dasselbe nicht wie die Trichophytonpilze sprengen und aufsplittern. Man findet zuweilen Haare, die von einer Achorionart weit über dem Niveau der Haut durchsetzt sind, ohne Neigung zur Aufsplitterung und zum Abbrechen zu zeigen. Die Favuspilze wirken geradezu conglutinirend auf die Hornsubstanz, was mit der starken Entwicklung der Pilzmembranen bei den Favusarten zusammenhängen mag, die beim Absterben der Fäden als weiche, unfärbbare, cohärente Massen zurückbleiben. Aber einerseits ist dieses histologische Merkmal erst bei länger dauernden Fällen beider Krankheiten zu verwerthen, andererseits haben wir neuerdings auch Trichophytonarten kennen gelernt, in denen eine rasche Aufsplitterung mit Abbrechen der Haare fehlt. So sind wir denn in allen zweifelhaften Fällen von oberflächen Erkrankungen an Favus und Trichophytie bis jetzt auf die Reinzüchtung des Pilzes zum Zwecke einer sicheren Diagnose angewiesen.

Diese erste akute Periode des favösen Katarrhs geht nach 1—2 Wochen entweder in spontane Genesung über oder es schliesst sich an sie die scutuläre Periode, die des eigentlichen chronischen Favus. In dieser kann über das Wesen der Erkrankung nie auch nur der mindeste Zweifel bestehen. Während die grosse Menge oberflächlich hinziehender Hyphen mit den Schuppen und Krusten abgeworfen und die erste entzündliche Reizung zur Ruhe gekommen ist, hat sich der Favuspilz im Stillen an einigen Orten, vorzugsweise in den Haarbalgtrichtern festgesetzt und durch ein neues, nicht mehr centrifugales, sondern jetzt centripetales Wachsthumsprincip in der Hornschicht kuglige Pilzkörper geschaffen. Diese noch durchaus kugligen Scutula, welche als kleine, gelbe Punkte hier und da durch die Hornschicht hindurchschimmern, haben keine solche intensiv leukotaktische, entzündliche Wirkung auf die Haut, wie die frei wachsenden Hyphen, da ihre proliferirenden Enden alle von der Haut fort dem Mittelpunkte der Kugel zugekehrt sind. Dieses neue, specifisch favöse Wachsthumsprincip garantirt daher einerseits dem Pilze ein längeres, ungestörtes Dasein, ruft aber andererseits mit der Länge der Zeit viel tiefergehende entzündliche Veränderungen an der Haut hervor, als die akute erste

Periode. Man kann bei diesem chronischem Favus ein hyperplastisches Anfangs- und ein atrophisches Endstadium unterscheiden.

Die anfängliche Hyperplasie zeigt sich zunächst in der Umgebung des Scutulums durch eine starke Proliferation der Stachelschicht unterhalb derselben. Dabei bleibt der Papillarkörper zunächst noch erhalten, ja an der unbehaarten Haut nimmt das Leistennetz sogar meistens bedeutende Dimensionen an und theilt sehr lange, verschmälerte, hier und da auch ödematös angeschwollene Papillen ab, so an mir vorliegenden Präparaten vom Oberschenkel und den Hinterbacken. Während seitlich vom Scutulum die Hornschicht und Körnerschicht verdickt sind, schwindet letztere unterhalb des sich vergrössernden Scutulums, sodass hier die Grenze zwischen den obersten, stark abgeplatteten Stachelzellen und den mit stäbchenförmigen Kernen versehenen Hornzellen, in welchen die Favushyphen wurzeln, schwer zu ziehen ist. Die subscutuläre Stachelschicht ist im übrigen normal oder von wenigen Leukocyten durchwandert.

Wo die Scutula einen Haarbalgtrichter einnehmen, erstreckt sich, entsprechend der Abwärtswucherung der Hyphen in der Spalte zwischen Haar und Wurzelscheide, auch die Epithelproliferation an der Stachelschicht des Haarbalges abwärts, doch gewöhnlich nur über das obere Drittel des Haarbalges, obwohl die Favushyphen, wenn sie am Follikelausgang in das Haar eingedrungen sind, fast immer bald den ganzen Haarschaft bis in die Nähe der Papille durchwachsen. Vergleicht man an Schnitten mit vielen Favushaaren, z. B. von der Kopfhaut, die verschieden weit gediehene Besitzergreifung der Follikel durch den Pilz, so findet man regelmässig, dass diejenigen Haare, welche die geringste Invasion aufweisen, dieselbe im unteren Balgtheile innerhalb des Haarschaftes allein zeigen. Dann folgen solche Haare, bei denen ausserdem auch die Wurzelscheide von Pilzen durchsetzt ist. Die hochgradigste Favuserkrankung endlich findet sich nur an wenigen Haaren; hier ist der Pilz mit einem dichten, krausen Pilzgeflecht zwischen Stachelschicht und bereits hochgradig erkranktem Haare und Wurzelscheide etwa bis in die Mitte des Haarbalges oder noch tiefer hinabgedrungen. Die Fäden desselben dringen nicht in die Stachelschicht des Balges ein, sondern wurzeln auf der oberflächlichsten, wahrscheinlich parakeratotisch verhornten Lage derselben und stellen somit eigentlich nur eine Fortsetzung des Scutulums in den oberen, stark ausgeweiteten Theil des Haarbalges vor. Allerdings ist dieser Theil des Scutulums nicht so regelmässig gebaut wie der der Oberfläche und geht ohne scharfe Grenze in die centripetal sich verbreitenden Fäden des unteren Haarbalgtheiles über. Sowohl die Hornschicht des Haarbalgtrichters, wie weiter unten die Wurzelscheide verliert unter dem Einflusse der Pilze die zellige Struktur und verschmilzt zu einer homogenen, wenig tingiblen Masse. Der Haarschaft wird bei stärkerer Pilzdurchsetzung verdickt; unregelmässig aufgetrieben und weniger durchscheinend, zeigt aber nur selten Aufsplitterungen. Sehr auffallend ist es, besonders an Durchschnitten favöser Kopfhaut, wie viele vollkommen pilzdurchsetzte Papillenhaare man in relativ wenig veränderten Bälgen trifft. Keines-

falls bewirkt die Invasion des Favus vorzeitigen Haarausfall und Verkürzung der Bälge; es besteht eine weitgehende Symbiose des Favus mit den Haaren.

Während dieser hauptsächlich hyperplastischen Vorgänge im Epithel bildet sich in der Cutis — wie bei der tiefgehenden Trichophytie — eine plasmomatöse Neubildung. Dieselbe beschränkt sich aber im Gegensatz zu jener auf die subpapillare und perifolliculäre Region und bildet mit Vorliebe kleinere Gruppen von Plasmazellen. Es fehlt also das tiefgehende, diffuse Plasmom der Trichophytia nodosa und damit auch eine entsprechende Auftreibung der Favushaut. Was die Plasmazellen betrifft, so sind diese allerdings optima forma ausgebildet, gross, mit körnigem, sehr stark tingiblem Protoplasma gefüllt und enthalten häufig mehrere, 2, 3 und 4 Kerne. Weitergehende Hypertrophien der Zellen zu Chorioplaxen und Degenerationen zu Riesenzellen kommen jedoch nicht vor. Die plasmomatösen Herde umgeben häufig die Blutgefässe des oberen Gefässnetzes; dann auch mit Vorliebe die Knäueldrüsen. Die zwischenliegende Cutis zeigt stets eine grosse Anzahl, sehr weiter Gefässe venösen Charakters und erweiterte Lymphgefässe. Die Spindelzellen sind, besonders in der oberen Cutishälfte vermehrt und vergrössert, treten aber als hyperplastische Zellen zurück gegen die Plasmazellen. Mastzellen enthält die Favushaut nicht besonders reichlich; sie zeigen rundliche Formen. Die collagene Substanz ist wie die elastische nur an Stelle der Plasmomherde rareficirt. Eine irgendwie erhebliche Leukocytose besteht nirgends. Eigenthümliche Veränderungen zeigen auch die Knäueldrüsengänge, indem ihre Epithelien im Anschluss an die Deckepithelien proliferiren und das Lumen des Ganges verschliessen. Zugleich wird der Gang unregelmässig gewunden, sodass der Schnitt hintereinander mehrere solide, runde Anschnitte desselben aufweist. An anderen Stellen findet sich schon der Beginn einer Cystenbildung an den Gängen, welche in alter Favushaut zu noch grösserer Ausbildung gelangt. Viele dieser Gänge sind von einem dichten Plasmom umgeben. Besonders auffallend ist nun, dass die Knäuel selbst nur geringe Veränderungen zeigen; auch die sonst so häufig vorkommende Erweiterung des Lumens fehlt, selbst dort, wo der Gang im oberen Theile obliterirt oder cystisch entartet ist.

Bei langem Bestande der Scutula werden die geschilderten progressiven Veränderungen wieder rückgängig. Die sich mehr und mehr vergrössernden Pilzkörper sterben in ihren äusseren, der Oberhaut direkt aufsitzenden Partien grösstentheils ab und werden fast unfärbbar. Diesem Umstande ist es wohl zuzuschreiben, dass die Stachelschicht beständig eine leichte Leukocyteneinwanderung aufweist. Aber die Leukocyten gelangen nur bis an die Grenze des Scutulums, zerfallen hier und tragen somit nur zu der jetzt schärfer hervortretenden Begrenzungsschicht des Schüsselchens bei. Die Stachelschicht unterhalb desselben ist auf wenige, plattgedrückte Lagen reducirt, welche an ihrer Unterseite noch Reste verkürzter Epithelleisten erkennen lässt; so besonders am Kopfe. An unbehaarten Körperstellen wird das anfangs bedeutender entwickelte Leistensystem meist nicht zur Platte ausgeglichen, son-

dern schräge verlagert, derart, dass vom Centrum des Scutulums nach der Peripherie hin die langen, dünn ausgezogenen Leisten und ebenso verjüngten Papillen schief aufsteigen.

An den Haarbälgen sind weniger starke Veränderungen vor sich gegangen; nur einzelne sind an der Oberfläche abgeschnürt und darunter cystisch erweitert. Diese Verwachsung des Haarbalgtrichters rührt wahrscheinlich davon her, dass die Haare in manchen schräg verlagerten Bälgen vor dem Austritt abgeknickt werden und mit der Knickungsstelle, wie ich es in einem Falle fand, allmählich die Balgwand usuriren. In diesen Cysten findet sich kein Fett, wie denn die Talgdrüsen der Favushaare regelmässig atrophiren, dagegen ein Convolut gebogener und aufgerollter, theils gesunder, theils favöser Haare. Aber auch sonst zeigt sich an einem anderen Symptom, dass an den Follikelmündungen eine Retention besteht. Die meisten Haarbälge enthalten nämlich ungewöhnlich viele Haare. Während normalerweise das junge Haar nach Ausstossung des alten Haares im alten Balgtheile aufwächst, ist beim Favus das Aufsteigen und Ausfallen der alten Papillenhaare überhaupt erschwert. Es bilden sich allmählich um ein Haupthaar eine Reihe von produktiven Epithelfortsätzen, die Haare erzeugen und diese in denselben alten, oberen Balgtheil aufsteigen lassen. Der letztere enthält daher zuweilen 4, ja 6 Papillenhaare von gleichem Kaliber, von denen nur einige, nämlich die älteren, von Favus durchwachsen sind. Während wir sonst bei chronisch entzündlichen Processen der Kopfhaut sehr bald ein allgemeines Aufsteigen der Papillenhaare mit Verkürzung der Haarbälge, eine Neubildung junger Härchen von den Beethaaren aus und dadurch eine ungemeine Vielgestaltigkeit des Haarbestandes antreffen, fehlt diese bei länger bestehendem Favus, solange die Scutula unberührt sind. Nach Behandlung und Heilung des Favus hört natürlich diese einförmige Retention der Papillenhaare ebenfalls auf.

Zahlreich und mannichfaltig sind die Cysten des Schweissdrüsenkanals. Dieselben finden sich nur am Ausführungsgange, aber auf dessen ganzer Länge, vorzugsweise am Anfange noch innerhalb des lockeren Bindegewebes, welches den Knäuel umgibt und dann wieder nach Durchsetzung der festeren Cutisschichten im Bereich des oberen Gefässnetzes kurz vor der Einmündung in einen Haarbalg oder an der Oberfläche. Während die letzteren Auftreibungen fast stets rein kugelig sind, zeigen die unteren Cysten meist die Form einer Birne, deren dickeres Ende nach unten sieht; selten finden sich einfache cylindrische Erweiterungen des ganzen Ausführungsganges oder einzelner Abschnitte desselben oder dütenförmige Erweiterung des oberen oder unteren Endes. Die Wandungen dieser Schweisscysten bestehen aus 3 bis 4 Lagen glatter, sehr gleichmässig verdünnter und verbreiteter Epithelien mit stäbchenförmig abgeplatteten Kernen und hellem glänzenden Protoplasma. Die innerste Zellenlage lässt keinen besonderen cuticulären Saum erkennen. Die dickeren Schnitte zeigen in diesen Cysten einen feinkörnigen, graugelblich von den Wandungen concentrisch zurückgezogenen, wie geronnenen Inhalt, welcher aus den feineren Schnitten

gewöhnlich ausgefallen ist. Die Knäueldrüsen sind auch an diesen Präparaten noch kaum verändert, insbesondere nicht cystisch degenerirt.

Das zellige Infiltrat der Cutis besteht noch immer der Hauptsache nach aus grossen Plasmazellen, doch ist dasselbe sehr gelockert und von grossen Lymphspalten reichlich durchsetzt. Besonders an der favösen Kopfhaut ist bei längerem Bestande ein Rückgang des Plasmoms zu konstatiren, an dessen Stelle kein kollagenes Bindegewebe wiedergebildet wird. Dadurch verdünnt sich hier die Cutis ungemein, die Haarbälge werden schräge gelagert, die Knäueldrüsen rücken sehr nahe an die Oberfläche heran. So bedeutend übrigens, wie an der Kopfhaut, ist der Schwund der zelligen Infiltration und die Atrophie der Cutis an den unbehaarten Stellen des Körpers bei weitem nicht. Es mag dieser Umstand in dem grösseren Gegendrucke begründet sein, den der Druck der Scutula an der Schädeldecke findet.

Diese Plasmombildung des Favus mit nachfolgender Atrophie der Cutis zeigt eine grosse Analogie mit dem Verhalten der Ulerytheme, besonders dem des Ulerythema sykosiforme. Aber sie kann doch nicht mit demselben identificirt werden. Denn die zellige Infiltration der Ulerytheme zeichnet sich dadurch aus, dass sie von vornherein von weiten Lymphspalten durchsetzt ist und unter allen Umständen eine rareficirte Cutis hinterlässt. Das favöse Plasmom ist dagegen dichter gebaut und an seine Stelle tritt nach der Abheilung wieder kollagenes Gewebe, wenn nicht äussere Momente, wie der am Schädel besonders wirksame Druck der Scutula, dieses verhindern. Der Atrophie der Ulerytheme kann man nicht vorbeugen, sie folgt der spontanen und künstlichen Heilung; die Ausbildung der favösen Atrophie der Cutis zu verhindern, hat man dagegen in seiner Hand durch frühzeitige Entfernung der Scutula, ehe sie noch den Druckschwund der infiltrirten Cutis bewirken können.

Das elastische Gewebe ist in dem zweiten, atrophischen Stadium des Favus vollständig geschwunden. Zu einer umschriebenen Eiterung, zu Haarbalgabscessen, wie bei der tiefgehenden Trichophytie kommt es auch in diesem Stadium nicht.

Literatur.

Lehrbücher: Kaposi, Vidal-Leloir.
Th. Simon, Favus bei Mäusen. A. A. 1872.
Unna, Zur Anatomie des Favus. Mykol. Beitr. A. A. 1880. S. 170.
Balzer, Histologische Untersuchungen über Favus und Trichophytie. Arch. gén. de méd. 1881. Oct. (Diese wichtige Arbeit enthält die von Malassez und Renaut herrührende, nicht richtige Angabe, dass das Achorion in die Cutis einwuchert, eine Ansicht, die von mehreren älteren Autoren, wie Hoggan, getheilt wird.)
Unna, Drei Favusarten. Mon. 1892. Bd. 14. S. 1.

Folliculitis scrophulosorum (Lichen scrophulosorum Hebra-Kaposi, Akne cachecticorum Kaposi).

Senfkorngrosse, meist an den Follikelmündungen lokalisirte, bräunlichrothe mit feinen Schüppchen bedeckte Papeln, welche vorzugsweise an Bauch und Rücken

gruppenweise bei solchen Kindern und jugendlichen Erwachsenen auftreten, die einen scrophulösen Habitus (indolente Drüsentumoren, Scrophuloderma, Knochencaries) aufweisen; nach monate- und jahrelangem Bestande bilden sie sich spontan zurück. Einzelne Knötchen können Eiterpusteln an der Spitze, andere livide und selbst hämorrhagische Höfe besonders an den Unterextremitäten zeigen (Lichen lividus, Akne cachecticorum). Die Benennung dieser Erkrankung als Lichen wird mit Recht allseitig aufgegeben. Heutzutage schwankt die Auffassung dieser eigenthümlichen, geographisch beschränkten und daher sicher nicht rein tuberkulösen Affection zwischen zwei gegensätzlichen Standpunkten; entweder gilt sie als eine seltene Manifestation der Hauttuberkulose (H. Hebra, Sack, Jacobi) oder als eigenartige Folliculitis, welche nur des cachektischen oder tuberkulösen Hautbodens bedarf (Besnier). Sollte die erstere Auffassung zu Recht bestehen, so könnte man jedenfalls nicht eine einfache Hauttuberkulose annehmen, sondern eine Dermatose, welche sich nebenher — nach Kaposi's Schilderung — auch in einem seborrhoischem Ekzem der Regio scrotalis und pubica manifestirt und die latente perifolliculäre Tuberkulose nur wachruft; man hätte es also mit einer Mischaffection (Tuberkulose und eigenartige Dermatose) zu thun. Die letztere Auffassung scheint mir klinisch die berechtigtere zu sein, da es sonst im Charakter jeder wahren Tuberkulose der Haut liegt in einen Lupus oder ein Scrophuloderm auszuarten und nicht spontan abzuheilen. Nach dieser Anschauung würde diese eigenthümliche Folliculitis zu anderen primären tuberkulösen Affectionen sich hinzugesellen, wie etwa die Pityriasis versicolor zu den finalen. Aus diesem Grunde habe ich ihr auch den Platz hier bei den Folliculitiden und nicht bei der Tuberkulose angewiesen.

Die erste histologische Bearbeitung dieser Affection rührt von Kaposi her. Derselbe fand eine perifolliculäre Entzündung, charakterisirt durch Zelleninfiltration und Exsudation. Dieselbe hielt sich an die nächste Nachbarschaft des Follikels und der Talgdrüse und die perifolliculären Papillen. Hornschichtmassen, zuweilen von Eiter durchsetzt, nahmen die Follikelmündungen ein und präsentirten das Schüppchen auf der Spitze der Efflorescenz.

Erst neuerdings sind gleichzeitig von Sack und Jacobi histologische Thatsachen eruirt worden, welche der Affection einen mehr specifisch tuberkulösen Stempel aufzudrücken scheinen. Jacobi und Sack finden übereinstimmend in dem Bindegewebe der Knötchen die Struktur des Miliartuberkels, nämlich Anhäufungen von „Rundzellen", „epithelioiden" Zellen und Riesenzellen. Jacobi ist es ausserdem gelungen, einmal ein deutlich nach Art der Tuberkelbacillen gefärbtes (Gabbet's Methode) Stäbchen nachzuweisen, während Sack vergeblich auf Tuberkelbacillen fahndete. Die Impfung mit Knötchen auf Meerschweinchen gab Jacobi ein negatives Resultat. Dieser Autor legt auf die Tuberkelstruktur des Knötchens keinen ausschlaggebenden Werth, glaubt aber doch in Ansehung derselben und des säurefesten Stäbchens zusammen mit dem klinischen Verhalten die Diagnose auf eine perifolliculäre Tuberkulose stellen zu müssen.

Sack beschreibt die histologischen Daten genauer. Eines der von ihm untersuchten Knötchen entsprach ausnahmsweise keinem Follikel. Die Stachelschicht war hier degenerirt, zeigte hydropischen und körnigen Zerfall und war von einer dicken, im Centrum vertieften Schuppe bedeckt. Unterhalb der degenerirten Oberhaut zeigte sich die Cutis in einen käsigen Herd verwandelt, welcher in einem Reticulum ein halbes Dutzend sehr grosser typischer Riesenzellen je mit Hunderten von Kernen enthielt. Die Peripherie des Knötchens bestand der Haupt-

sache nach aus Leukocyten und Plasmazellen. An den perifolliculären Herden dagegen waren die Riesenzellen gleichmässig um den Follikel vertheilt und die kleinzellige Infiltration war stärker ausgebildet. Stets war die Infiltrationszone von der umgebenden, blos hyperämischen Haut scharf abgesetzt.

Auf diese Befunde hin glaubt Sack die Affection mit Sicherheit als eine tuberkulöse ansprechen zu können. In der That ist die Verkäsung eines tuberkelähnlichen Granuloms — bei Ausschluss von Syphilis — ja ein Umstand, welcher sehr für Tuberkulose spricht. Auf den Befund der Plasma- und echten Riesenzellen dagegen wird ein Leser der vorhergehenden Abschnitte — besonders bei einer Follikulitis — keinen Beweis für Tuberkulose mehr aufbauen mögen. Eine absolut sichere Entscheidung kann aber erst die Zukunft bringen entweder durch den Nachweis von virulenten Tuberkelbacillen in den Knötchen oder in dem Nachweise solcher Organismen, welche den Haarbalg invadiren und von dort aus die perifollikulären Entzündungssymptome hervorrufen. Ich halte aus klinischen Gründen die letztere Eventualität für die wahrscheinlichere. Jedenfalls genügen die bisherigen Befunde noch nicht, um die Entstehungsgeschichte der Knötchen vollkommen aufzuklären.

Literatur.

Lehrbücher: Hebra-Kaposi, Kaposi, Besnier-Doyon.
Jacobi, Pathologie und Pathogenese des Lichen scrophulosorum. 3. Congress der deutsch. dermatol. Gesellsch. 1892, pg. 69.
Sack, Zur Anatomie und Pathogenie des Lichen scrophulosorum. Mon. Bd. 14, pg. 437, 1892.

Perifolliculitis suppurativa conglomerata Leloir.

Unter dem Namen: Périfolliculites suppurées et conglomérées en placards hat Leloir eine klinisch gut definirte Affection beschrieben, welche in Paris häufig, sonst seltener beobachtet wird. Es handelt sich um scharf umschriebene, groschen- bis thalergrosse, lividrothe, runde, nicht polycyklische, weiche Scheiben, welche sich steil über die gesunde Umgebung erheben und eine unebene Oberfläche zeigen, die mit Krusten und Eiter bedeckt ist. Nach Reinigung derselben zeigt sie sich von trichterförmigen, weiten Oeffnungen, den Follikelmündungen entsprechend, giesskannenartig durchlöchert. Die Scheiben sitzen, meist einzeln, seltener gehäuft, mit Vorliebe auf dem Vorderarm und dem Handrücken. Der Verlauf ist ein subakuter; die Höhe wird in 8 Tagen erreicht, auf welcher die Affection gewöhnlich mehrere Wochen stehen bleibt. Das Allgemeinbefinden ist ungestört, die Lymphdrüsen schwellen nicht.

Bei der histologischen Untersuchung glaubt Leloir vor Allem die Trichophytie ausschliessen zu können; er findet nirgends Trichophytonfäden an den ausgezogenen Lanugohaaren. Die Stachelschicht zwischen den Follikeln ist theils verdünnt, theils verdickt, ebenso die Hornschicht; erstere enthält eine mässige Menge Leukocyten und vielfach den Beginn der Bläschenbildung, letztere ist parakeratotisch verändert. Die Haarfollikel sind mit abgestossener Hornschicht und mit Eiter-

zellen erfüllt und häufig cystisch aufgetrieben; die Stachelschicht der Haarbälge nimmt also an dem Katarrh des Oberflächenepithels Theil, später auch die Talgdrüsen der Lanugobälge und damit gewinnen die Follikelcysten eine grosse Ausdehnung in die Breite und Tiefe und öffnen sich an der Oberfläche, wodurch das giesskannenartige Aussehen derselben erzeugt wird. Diese maximal dilatirten Follikelcysten werden von einer oft verdickten und hin und wieder Leisten tragenden Stachelschicht ausgekleidet, durch welche der Eiter der Umgebung Eingang in die Cysten findet. Zuweilen kommt es zur totalen Elimination der letzteren durch die perifollikuläre Eiterung.

Die perifollikuläre Entzündung zeigt verschiedene Ausdehnung und Form. In einigen Fällen sind die Papillen sehr stark angeschwollen, ödematös und confluiren theilweise, wodurch die Oberfläche einen papillomatösen Bau annimmt (papillomatöse Varietät); in anderen participiren die untere Cutisschicht und das Hypoderm an der Entzündung (phlegmonöse Varietät). Die Knäueldrüsen scheinen nur sekundär in den Entzündungsprocess einbezogen zu werden. Die Herde der entzündlichen Zelleninfiltration enthalten besonders im mittleren Theile der Haut Riesenzellen.

Als vermuthliche Ursache der Affection fand Leloir in den Lymphspalten der Cutis in zwei Fällen Kokken, theils einzeln, theils in Schleimmassen eingebettet und züchtete dieselben in diesen Fällen auch aus dem Blute der Kranken. — Bei der grossen Aehnlichkeit, welche diese Affection mit gewissen Kerionformen von Trichophytie zeigt und zwar sowohl klinisch wie histologisch, ist bei zukünftigen Untersuchungen immer wieder vor allem Werth auf den sicheren Ausschluss einer trichophytischen Infection der Lanugohaarbälge zu legen. Ich habe einen Fall von Kerion des Kinderkopfes beobachtet, welcher als isolirte Scheibe auftrat und so vollständig der Abbildung von Leloir (Taf. V, Fig. 1) glich, dass ich zuerst diese Diagnose stellen zu müssen glaubte, besonders da in den Krusten und anhängenden Haaren kein Fadenpilz, sondern nur Kokken nachweisbar waren. Die Excision eines Hautstückes lieferte jedoch Präparate, in welchen nur am Grunde der noch nicht vereiterten Bälge ein Fadenpilz nachweisbar war. Es gibt also Fälle von Trichophytie, in welchen der Pilz an der Oberfläche und im oberen Theil der Haarbälge sowie an den befallenen und ausfallenden Härchen rasch abstirbt und die doch zu profuser Eiterung und tiefgehender Entzündung der Cutis in Form abgegrenzter Scheiben Anlass geben. Mit dieser Mahnung zur Vorsicht möchte ich natürlich keineswegs den Charakter der Leloir'schen Affection als einen besonderen, von der Trichophytie unabhängigen Krankheit, verdächtigen.

Literatur.

Leloir, Ueber eine neue Varietät vereiternder und zu Scheiben vereinigter Perifolliculitiden. Annales 1884, Bd. 5, pg. 437.

Folliculitis exulcerans Lukasiewicz.

Bei einer sonst gesunden Patientin traten stecknadelkopf- bis kleinerbsengrosse Knötchen auf, die unter peripherer Ausbreitung der Infiltration und Erhebung der Randpartie zu neuen Knötchen scheibenförmige Infiltrate von verschiedener Grösse bildeten. Sie waren besonders an den Extremitäten lokalisirt und neigten sehr zu geschwürigem Zerfall und chronischem, durch keine medikamentöse Therapie beeinflusstem Verlauf. Einige Knoten gingen langsam spontan zurück; die meisten mussten nach 23-monatlichem Spitalaufenthalt chirurgisch entfernt werden. Während der Beobachtung traten periostale Knochenauftreibungen auf, welche sich später spontan zurückbildeten. Lymphdrüsenschwellung bestand nicht; Tuberkulose, Syphilis und Diabetes waren ausgeschlossen.

Lukasiewicz findet an den jüngsten Knötchen eine Verdickung der Stachelschicht und Vergrösserung der Papillen mit mässiger perivaskulärer Zelleninfiltration, welche sich an den Gefässen in die Tiefe fortsetzt. Hier finden sich schon in diesem frühen Stadium in der Umgebung der Haarfollikel, Talg- und Schweissdrüsen scharf umschriebene, unregelmässige Zellenherde, welche aussen aus „Rundzellen", im Innern aus „epithelioiden" Zellen mit Einstreuung weniger grosser Riesenzellen mit meist randständigen Kernen bestehen. Die Drüsen selbst sind noch intakt; das subcutane Gewebe bleibt überhaupt während des ganzen Processes normal.

An älteren Knoten ist die Oberhaut von „Rundzellen" (Leukocyten?) durchsetzt, die Hornschicht verdünnt und dem Aufbruch nahe. Das subepitheliale Infiltrat gewinnt an Mächtigkeit und besteht jetzt auch aus „Rundzellen" und „epithelioiden" Zellen. Im subpapillaren Stratum finden sich riesenzellenhaltige Herde und vereinzelte Riesenzellen. Die Schweissdrüsen gehen zum Theil in solchem neugebildeten Granulationsgewebe auf, während die peripheren Schlingen der Drüsen noch erkennbar sind. Auch in diesen perispiralen Herden befinden sich neben spärlichen „Rund-" und „epithelioiden" Zellen viele Riesenzellen mit rand- und mittelständigen Kernen.

Noch weiter fortgeschrittene Knoten zeigen eine Confluenz der bis dahin isolirten Herde zu einem zusammenhängenden Zelleninfiltrat, welches vom Stratum subpapillare bis zu den Knäueldrüsen reicht. Die Oberhaut verdickt sich über demselben stellenweise; an anderen Stellen wird sie verdünnt und schliesslich abgehoben. Die Geschwürsfläche zeigt anfangs viele Riesenzellen, deren Zahl allmählich abnimmt. Dann besteht der Geschwürsgrund fast ganz aus Rundzellen, später aus Spindelzellen, womit die Vernarbung des Geschwürs beginnt.

Lukasiewicz schliesst aus diesen Befunden, dass die Affection mit den Granulationsgeschwülsten am meisten Aehnlichkeit besitzt und unter diesen mit der Tuberkulose. Die letztere war auszuschliessen theils wegen des Mangels an Tuberkelbacillen, theils wegen mangelnder Virulenz von excidirten Stückchen der Geschwüre, welche bei Meerschweinchen unter der Bauchhaut und in der Bauchhöhle keine Tuberkulose erzeugten.

Pollitzer glaubt in Anbetracht der wesentlich perispiralen Localisation des Infiltrates im Anfange, dass es sich um eine Art von

Knäueldrüsenentzündung, analog der von ihm beschriebenen gehandelt habe.

Das wesentlich verschiedene klinische Verhalten des Falles von Lukasiewicz einerseits, der Fälle von Spiradenitis suppurativa andererseits lässt eine solche Verquickung verfrüht erscheinen. Beide Affectionen müssen vor einem solchen Schritt noch wesentlich besser studirt werden. In neuen Fällen von „Folliculitis exulcerans" wäre vor allem auf den Ausgangspunkt der Entzündung, auf das Verhalten des centralen Follikels zu achten und eine Entscheidung darüber zu bringen, ob wesentlich die Follikel oder Knäuel bei dem Processe und welche primär betheiligt sind. Das Vorkommen von Riesenzellen, „Epitheloid-" und „Rundzellen" in herdförmiger Anordnung bedingt durchaus noch nicht die Nothwendigkeit, eine Affection von den tiefen Oberhautentzündungen (Folliculitiden) fort zu den Cutisentzündungen zu stellen, wie die Schilderung der vorhergehenden Affectionen (Akne, Trichophytie etc.) genugsam erweist. Zunächst habe ich mich bei der hier erfolgten Einreihung an die Kaposi'sche Diagnose: Folliculitis gehalten, welche Lukasiewicz stützen zu können meint. Es wird ihm allerdings wohl nicht entgangen sein, dass dazu eigentlich eine genauere Untersuchung der Follikel selbst gehört, als er sie gegeben hat.

Literatur.

Lukasiewicz, Folliculitis exulcerans. A. A. 1891. Erg.-Heft 2. S. 57.

b) Entzündungen der Knäueldrüsen.

Spiradenitis disseminata suppurativa.
(Acnitis Barthélemy, Hydradenitis destruens suppurativa Pollitzer, Hydrosadenitis disseminata suppurativa Dubreuilh).

Eine sich über ein bis viele Jahre hinziehende Eruption blasser, tief in der Cutis oder subcutan liegender, verschiebbarer Knötchen von Schrotkorngrösse, welche, bis Erbsengrösse anwachsend, unverschieblich werden, sich röthen, mit einem Bläschen und centraler Kruste bedecken und entweder nach längerem Bestande unter Abwerfung der Kruste eintrocknen oder vereitern und dann mit tief eingezogener Narbe heilen. Die Knötchen sitzen mit Vorliebe am behaarten Kopfe, Gesicht, Maxillargegend, Ohren, Hals, Streckseiten der Extremitäten, Ellbogen, Knie, Hinterbacken, Fussgelenk, Hand- und Fussrücken. Palma und Planta, lassen dagegen die Ell- und Kniebeuge, den Bauch, die Genitalien, die obere und mittlere Rückenpartie relativ oder ganz frei. Sie schmerzen nicht und sind nicht central von einem Haare durchbohrt. Das Allgemeinbefinden stören sie nicht.

Mit Dubreuilh rechne ich auch die als universelle Form von Akne varioliformis beschriebenen Fälle von Bronson und Pick hierher, sowie die Acnitis von Barthélemy, weiter aber auch Giovannini's akuten Fall von „Hydrosadenitis".

Die Histologie dieser erst in neuester Zeit gewürdigten Affection ist durch die sorgfältigen Arbeiten von Fordyce, Pollitzer und Dubreuilh bereits ziemlich geklärt. Im Centrum des Knötchens finden diese Autoren eine Knäueldrüse, öfter eine Gruppe von solchen, zwischen deren Schleifen sich ein zelliges Infiltrat angesammelt hat. Mit der

Vergrösserung des Knötchens confluiren diese perispiralen Zellenmassen zu einem zunächst die einzelnen Knäuel mit ihrem anliegenden Fetttröpfchen dicht einschliessenden Zellenhaufen, weiterhin verschmelzen diese Haufen zu einem mehr kugelförmigen oder plattenförmigen, dichten Zelleninfiltrat, welches die untere Cutisschicht einnimmt und von hier den Knäuelgängen entlang Fortsätze nach der Oberfläche schickt, die die Gänge mantelförmig einhüllen. Inzwischen zeigen die Knäuelepithelien Veränderungen. Sie schwellen an, theilen sich, verlieren ihren scharfen Contur und die starke Tingibilität der Kerne und verschmelzen endlich zu einer regellos mit blassen Kernen durchsetzten homogenen Masse, welche von dem aussen anliegenden Zellinfiltrat zunächst noch durch die wohlerhaltene, muskulös-elastische Membran getrennt ist. Dann schwindet auch diese, und die Schleifen des Knäuels sind inmitten des zelligen Infiltrates nur schwierig noch durch die Grösse und Blässe der Kerne nachzuweisen. Die betreffenden degenerirten Epithelien bilden zuweilen riesenzellenartige Klumpen, und Pollitzer sieht in diesen überhaupt den Ursprung der zahlreichen Riesenzellen, welche nach allen Autoren der Affection zukommen, während Dubreuilh sie nur für riesenzellenähnlich erklärt und ausserdem nicht-epitheliogene, gewöhnliche Riesenzellen — in privatim demonstrirten Schnitten von Darier — gesehen hat. Andererseits erklärt Dubreuilh wieder mit Pollitzer, dass aus den degenerirenden Epithelien die „epithelioiden" Zellen des Infiltrates werden, während die übrigen Autoren (Giovannini, Barthélemy, Darier und Jaquet) die „epithelioiden" Zellen, wie sonst auch, aus den Bindegewebszellen ausserhalb der Knäueldrüsen ableiten.

Thatsache ist, und darin stimmen alle Autoren überein, dass in den Zellenmassen, welche diese Affection auszeichnen, neben sehr vielen, meist peripherisch gelegenen Leukocyten grössere, sogen. epithelioide und Riesenzellen vorkommen. Sodann betonen alle, dass die degenerirenden Knäuelepithelien in späteren Stadien schwierig von den umgebenden Zellenmassen zu unterscheiden sind. Fraglich ist dagegen, was bei dem früheren Mangel an guten Protoplasmafärbungen auch nicht Wunder nehmen kann, die Natur der kleinzelligen perispiralen Infiltration, wie die unbestimmten Ausdrücke „indifferente", „embryonale" Zellen, „Rundzellen" zeigen, und wie viel davon Bindegewebszellen, wie viel Leukocyten sind. Fraglich ist ferner der eventuelle Beitrag, den die degenerirenden Epithelien zu den grösseren Zellenformen des Infiltrats (sogen. „epithelioide" und Riesenzellen) stellen, ob die Riesenzellen sämmtlich aus Knäueln hervorgehen, wie Pollitzer will, oder ob man bindegewebige Riesenzellen und epitheliale, riesenzellenähnliche Gebilde neben einander zu unterscheiden hat, wie etwa beim Lupus der Hohlhand (s. dort).

Durch die Güte von Herrn Dr. Dubreuilh kam ich neuerdings selbst in den Besitz einer frischen, in Alkohol conservirten Papel eines seiner Fälle und kann daher einiges zur Lösung der eben aufgeworfenen Fragen beitragen, während andererseits gewisse Befunde von mir die

Pathogenese der Affection von einer neuen Seite zu beleuchten geeignet sind.

Insofern kann ich nur die Angaben der Autoren bestätigen, dass es sich um eine in der Tiefe der Haut an den Knäueldrüsen fortkriechende Entzündung handelt, welche von einem stark zellig infiltrirten Centrum nach verschiedenen Richtungen ausstrahlt. Auch stimme ich mit Pollitzer und Dubreuilh darin überein, dass das Knäuelepithel primär gewisse Veränderungen aufweist, welche sich nicht als Folgen der zelligen Infiltration der Umgebung, sondern als Ursache derselben darstellt, da sie ihr häufig vorangeht. Die Bezeichnung des Processes als einer besonderen Art Knäuelentzündung (Spiradenitis) ist daher gerechtfertigt. Die peripher gelegenen Knäueldrüsen lassen die leichteren Anfangsveränderungen, die centraler gelegenen die schwereren, späteren Vorgänge erkennen. Danach stellt sich die Reihenfolge der Veränderungen folgendermaassen dar. Zuerst schwellen die ganzen Knäuel an, theils durch Vergrösserung der Epithelien, theils durch Erweiterung des Lumens. Letzteres klafft zuweilen beträchtlich. Ob eine Zellvermehrung in den Knäueln stattfindet, kann ich nicht entscheiden, da ich keine Mitosen auffand, finde eine solche aber nicht wahrscheinlich. Alsbald vermehren sich die perispiralen Bindegewebszellen, und zwar in Form neuer und ziemlich grosser Spindelzellen und in Form von Plasmazellen. Letztere sind von verschiedener Grösse und unregelmässig vertheilt; zuweilen besitzen sie einen sehr grossen Protoplasmaleib, die meisten haben aber nur wenig körniges Protoplasma. Dieses perispirale Infiltrat wird immer dichter, die Zellen sind klein, aber stark tingibel und von den wenigen Leukocyten, welche zu dieser Zeit sich einmischen, leicht zu unterscheiden. Zugleich geht jetzt eine regressive Veränderung am Knäuelepithel vor sich, indem die Zellenleiber trüber und homogen werden und zum Theil mit einander verschmelzen. Bei guter Methylenblaufärbung nehmen die Kerne nur noch sehr schwach die blaue, das Protoplasma der Zellen nur noch eine blaugrünliche Farbe an, wie nekrotisches Gewebe, und der Inhalt der Knäueldrüsen contrastirt daher stark gegen das tiefblau tingirte perispirale Infiltrat, welches die Schlingen bis zur Membran der Knäuel dichtgedrängt umgibt. Zu dieser Zeit ist noch nichts vorhanden, was man als Epithelriesenzellen deuten könnte.

Noch centralere Knäuel lassen einen Fortschritt nach der Richtung erkennen, dass in dem perispiralen Infiltrat eine Anzahl kleiner und grosser Riesenzellen auftreten, während ein Theil der Bindegewebszellen ähnlich, wie vorher die Knäuelepithelien trüb, homogen wird und sich in Methylenblau nur noch grünlich färbt, wobei auch die Kerne schwach tingibel werden. In den Knäueln ist die regressive Metamorphose noch fortgeschritten. Alles Protoplasma ist zu unregelmässigen, kaum färbbaren Klumpen zusammengesintert, welches immer noch die schwach tingiblen Kerne der früheren Epithelien eingeschlossen enthält. Theile dieses Zellenbreies werden resorbirt, die Schlingen fallen zusammen und so kommt es, dass hier und da nekrobiotische Protoplasmamassen

mit Gruppen schwach tingibler Kerne isolirt in dem perispiralen Infiltrat sich finden, welche entfernt an Riesenzellen erinnern. Bei guter Protoplasmafärbung tritt allerdings die ungeheure Differenz der echten, lebendigen, stark tingiblen, fortwuchernden, bindegewebigen Riesenzellen in der Umgebung der Knäuel und der nekrotischen, kaum noch die Färbung annehmenden, zusammengesinterten Reste des Knäuelepithels mit aller wünschenswerthen Klarheit zu Tage. Schliesslich werden die letzteren resorbirt und unsichtbar und das perispirale Infiltrat tritt allein an Stelle der nekrotischen Knäuel.

Diese regressive Metamorphose der Knäuel betrifft oft nur Theile der Drüse, besonders den hintersten Theil derselben, sodass man dann die successiven Veränderungen gleichsam im Auszug an der einzelnen Knäueldrüse studiren kann.

Nach meinen Bildern handelt es sich mithin um eine entzündliche Schwellung des Knäuelepithels mit alsbald erfolgender Nekrobiose derselben, worauf ihre Reste von einem zum Theil plasmomatösen und Riesenzellen enthaltenden Infiltrat aufgenommen werden.

Weiter kann ich die Angabe Dubreuilh's bestätigen, dass sich das entzündliche Infiltrat an den Knäuelgängen aufwärts bis zum Deckepithel erstreckt und die Angabe aller Autoren über die Verbreitung der zelligen Infiltration entlang der Blutgefässe, speciell der papillaren. Die die Blutgefässe einscheidenden Zellenmäntel sind in der That oft von bedeutender Breite und heben sich ziemlich scharf gegen das übrige Cutisgewebe ab, in welchem nur die Spindelzellen durchweg hypertrophisch sind. Diese perivasculären Infiltrate bestehen zum grössten Theile aus Spindelzellen und kleinen Plasmazellen und zum geringsten aus Leukocyten. Auch hier ist die unregelmässige Vertheilung und Grösse der Plasmazellen auffallend. Neben ihnen finden sich viele mehrkernige Plasmazellen und kleinere und grössere Chorioplaxen. Eigentliche Riesenzellen mit acidophilem Protoplasma und zwar Riesenzellen von ganz besonderer Grösse trifft man dagegen entlang dem centralen Haarbalge. Hiermit komme ich auf einen Punkt, welcher für die Pathogenese der Affection, wenn er sich bestätigen sollte, von grosser Wichtigkeit ist.

Ich finde nämlich die schwersten Veränderungen in der ganzen Papel auf einen von drei Haarbälgen concentrirt, welche in der Papel eingeschlossen sind, und gerade dieser nimmt die Mitte der Papel ein und trägt an seiner Spitze eine Pustel mit Veränderungen des Deckepithels in der Umgebung, wie sie Dubreuilh beschreibt. Der ganze Haarschaft ist erweicht und von Leukocyten umgeben, die Stachelschicht des Haarbalges ist in ihrer inneren, dem Haare anliegenden Schicht nekrotisirt; die Epithelien nehmen bei Methylenblaufärbung nur noch schwache Kernfärbung und im Protoplasma eine grünliche Tinction an. Im unteren Theile des Haarbalges greifen die nekrotischen Processe weiter um sich, sodass hier auch Theile der Balgwand nekrotisch sind und der Inhalt des Balges mit den weiten Lymphspalten der umgebenden Cutis communicirt. Diesen starken Veränderungen des Balgepithels gegenüber ist das umliegende Bindegewebe in der ganzen Aus-

dehnung des Balges zellig infiltrirt und zwar in einer Breite, welche im unteren Theile die des Haarbalges noch übertrifft. Diese Infiltration besteht zum grössten Theile aus Spindelzellen mit wenigen eingestreuten Plasmazellen und einzelnen Gruppen ganz besonders voluminöser Riesenzellen. Diese perifolliculäre, infiltrirte Cutis zeichnet sich durch zwei Symptome aus, welche dem Infiltrat auf allen Schnitten einen besonderen Charakter aufdrücken und sich in dieser Weise bei anderen Perifolliculitiden nicht finden. Einmal ist das kollagene Gewebe zwischen den Zellen erweicht, gelockert, rareficirt und nimmt bei guter Methylenblau-Orceinfärbung nicht die röthliche Orceinfarbe, sondern eine schwach graubläuliche, diffuse Färbung an, in welcher keine einzelnen Fibrillenbündel sich erkennen lassen. Diese erweichte und zerfallende kollagene Substanz ist sodann von sehr geräumigen Lymphspalten durchsetzt, die an Stelle des sich auflösenden Collagens treten. Es handelt sich mithin um gleichzeitige Erweichung und Schwund der kollagenen Substanz, ganz vergleichbar der Erweichung der Stachelschicht des Haarbalges und der Knäuelepithelien. Dieselbe hat dagegen gar keine Aehnlichkeit mit der Resorption (ohne vorherige Erweichung und Veränderung der Tingibilität) des Collagens in Lupusherden, beim Ulerythema centrifugum und sykosiforme. An manchen Stellen kommt es zu einer Abhebung des Balgepithels in toto von dem erweichten und infiltrirten, perifolliculären Gewebe, an anderen Stellen zu einer beschränkten Leukocytose, welche sich in den Haarbalg und in das die Follikelmündung umgebende Deckepithel hinein fortsetzt. In der Nähe des Balges trifft man viele angeschwollene, homogene, trübe, abgerundete Zellen, mit schwach tingiblem Kern und Protoplasma, welche als nekrobiotisch aufzufassen sind und vielleicht den „epithelioiden" Zellen der Autoren entsprechen.

Die grossen Riesenzellen finden sich zum Theil schon in der den Follikelhals umgebenden Cutis, die grössten aber umgeben den unteren Theil des Balges und eine Gruppe besonders voluminöser Riesenzellen entspricht ziemlich genau der Gegend der Talgdrüse, welch' letztere sonst nirgends zu finden ist. Sie scheint dasselbe Schicksal der Erweichung und Nekrose wie die Knäuel erlitten zu haben.

Die den Fundus des nekrotischen Haarbalges umgebenden Knäueldrüsen sind in der oben geschilderten Weise und am stärksten verändert, so dass man sie für die zuerst nach dem Haarbalg veränderten Theile halten muss. Die an sie nach unten sich anschliessenden Fettträubchen haben ihr Fett verloren und sind in zellig infiltrirte, erweichte Gewebsinseln verwandelt.

Ich habe in meinem Falle so wenig wie die früheren Autoren irgend welche Mikroorganismen, speciell nicht die gewöhnlichen Eiterkokken trotz darauf hingerichteter Untersuchung gefunden. Ueberhaupt ergaben die mir bekannten Färbungsmethoden weder in den Knäueldrüsen, noch im centralen, nekrotischen Haarbalg, noch in der ihn überlagernden, kleinen Pustel irgend einen Mikroorganismus. Trotzdem sprechen alle Veränderungen für eine infektiöse Entzündung, die Nekrose der Epithelien, die progressiven und regressiven Veränderungen

des Bindegewebes, vor allem die vielen und grossen Riesenzellen. Ich halte für meinen Fall die Infection auf dem Wege des Haarbalges für die wahrscheinlichste. Es spricht hierfür, dass derselbe sich im Centrum der Papel befindet, am meisten nekrotisch verändert und von den am stärksten veränderten Knäueldrüsen direkt umgeben ist. Eine secundäre Veränderung des Haarbalges von den Knäueldrüsen aus, so dass derselbe nur als zufällige Durchbruchsstelle für den entzündlichen Herd benutzt würde, wäre nicht mit der Thatsache gut vereinbar, dass dieser Haarbalg in seinem ganzen Umfange gleichmässig erkrankt gefunden wird, dass auch in der Umgebung des Follikelhalses die stärksten Veränderungen angetroffen werden (Riesenzellen, Erweichung der Cutis) und dass ausser ihm kein anderes Centrum der Erkrankung vorhanden ist. Nach unseren sonstigen Erfahrungen ist es auch wahrscheinlicher, dass der noch unbekannte Infectionskeim auf dem gewöhnlichen Wege der Haarspalte in die Tiefe der Haut eindringt und sich von hier aus (ähnlich wie die Eiterkokken) seinen Weg in das benachbarte Gewebe bahnt. Sollte diese Vorstellung sich bei weiteren Untersuchungen bestätigen, so würde die Eigenthümlichkeit dieser Infectionsform nur darin liegen, dass der Keim erst in der Tiefe des Haarbalges erhebliche Zerstörungen veranlasst und dass seine Produkte eine specifisch schädigende Wirkung auf die umliegenden Knäuel-, Talgdrüsen und Fettträubchen ausüben. In diesem Sinne ist es vielleicht nicht unwichtig zu erwähnen, dass auch die Talgdrüsen beider sonst nicht erkrankten Haare in ihrem Fundustheil eine auffallende Zusammensinterung der Talgzellen und Abhebung des Epithels von der Drüsenmembran aufweisen, welche Veränderungen nicht auf einen Einfluss von der Oberfläche zurückgeführt werden können, da die oberen Partien derselben Talgdrüsen vollkommen normal sind. Die Röthung, Hervorwölbung und Krustenbildung des Knötchens, sowie die schliessliche Vereiterung mit Ausstossung eines Pfropfes würden sich nach dieser Auffassung ebenfalls sehr gut erklären. So wenig wie bei der Akne pustulosa bedarf es hierzu der Mitwirkung der gewöhnlichen Eiterkokken.

Literatur.

Verneuil, Hydrosadenitis phlegmonosa und Schweissdrüsenabscess. Arch. gén. de méd. 1864. Vol. II. p. 537.

Giovannini, Ein Fall von Hydrosadenitis. Giornale 1889. No. 3.

Barthélemy, Ueber Acnitis oder eine specielle Art disseminirter und generalisirter Folliculitiden. Annales 1891.

Pollitzer, Hydradenitis destruens suppurativa. Mon. 1892. S. 129.

Dubreuilh, Ueber disseminirte suppurative Hydrosadenitis. Arch. de méd. expér. et d'anat.-path. 1893. Jan.

Bronson, Acne varioliformis der Extremitäten. Journ. 1891. April.

Pick, Acne frontalis seu varioliformis Hebra; Acne necrotica Boeck. A. A. 1889. S. 551.

ββ) Locale infektiöse Entzündungen der Lederhaut.

Die lokalen infektiösen Entzündungen der Cutis lassen nach unserer chemotaktischen Theorie der Entzündung eine ebenso einfache und klare Definition zu wie die entsprechenden der Oberhaut. Bei ihnen findet sich das entzündlich wirkende Agens in der Cutis wie dort in der Epidermis. Obwohl fast in allen Fällen die Infection durch die Oberhaut hindurch der Cutis mitgetheilt wird, finden erst hier die Organismen ihren richtigen Nährboden, ihre bleibende Wohnstätte und erzeugen erst hier das charakteristische Krankheitsbild.

Dass nach diesem einen Moment des Sitzes der krankmachenden Ursache, welches ja zugleich ein ätiologisches und anatomisches ist, sich die infektiösen Dermatitiden sehr übersichtlich in zwei grosse Gruppen gliedern lassen, rührt offenbar daher, dass wirklich die Anpassung der Organismen an die beiden Schichten der Haut wesentlich verschiedene Lebenseigenschaften der ersteren voraussetzt; deshalb ist die Eintheilung dieser Entzündungen in Oberhaut- und Cutisentzündungen keine künstliche, sondern eine natürliche, nothwendige. Dabei kann es vorkommen, dass ein Organismus, wie beispielsweise der Streptobacillus des weichen Schankers, bei seiner ersten Einnistung in die Oberhaut auch diese schon entzündlich erkranken lässt. Aber diese praeliminäre Oberhautaffection kommt klinisch kaum zur Wahrnehmung und der Bacillus befällt sofort mit Energie seinen eigentlichen Nährboden, die Cutis, und erzeugt hier in jedem einzelnen Falle ein eigenartiges Geschwür, welches allein für ihn charakteristisch ist. In anderen Fällen wird der eigentlich nur für den Aufenthalt in der Lederhaut eingerichtete Mikroorganismus gelegentlich in die Oberhaut verschleppt, so z. B. der Leprabacillus in das Deckepithel. Aber er erzeugt hier keine specifische Oberhautaffection, keine infektiöse Entzündung wie in der Cutis; er besitzt hier nur ein vorübergehendes, zufälliges, saprophytisches Dasein. Ja, bei den meisten hier in Betracht kommenden Organismen ist sogar die Infektion nur möglich, wenn dieselben sofort durch die Oberhaut hindurch mit der Cutis in Contact gebracht werden; so weiss ein jeder Arzt, dass das Contagium der Vaccine nur haftet, wenn der Papillarkörper wenigstens in minimaler Weise geritzt war.

Eine wirkliche Ausnahme von dieser Grundregel machen nur wenige Organismen, nämlich nur die pyoforen Erreger der Infectionskrankheiten, der Staphylokokkus aureus und der Streptokokkus des Erysipels. Diese besitzen ein ausgezeichnetes Anpassungsvermögen, welches sie zu einer wahren parasitären Existenz sowohl in der Oberhaut wie in der Cutis befähigt und darauf beruht offenbar auch die grosse Rolle, welche sie unter den Infektionskrankheiten spielen; auf diese vielseitigen Möglichkeiten einer parasitären Existenz gründet sich ihr geradezu ubiquitäres Vorkommen. Es ist nun glücklicherweise nicht nöthig, dieser Organismen wegen eine Mittelklasse zu schaffen von „infektiösen Entzündungen der gesammten Haut“. Denn die durch

sie erzeugten Oberhautentzündungen einerseits und Cutisentzündungen andererseits sind so verschieden in ihrem klinischen Habitus, dass es lange gedauert hat, bis wir dieselben überhaupt als eine Einheit begriffen, und zwar waren es nicht sowohl klinische wie ätiologische Untersuchungen, welche diesen Fortschritt zu Wege brachten. Bis zum Jahre 1887, d. h. bis zu Bockhart's Arbeit über Impetigo, Furunkel und Sykosis, führte die Impetigo nur in den dermatologischen Werken eine etwas verschwommene Existenz und den Furunkel behandelten — weit ab davon — die Chirurgen. Wie die hier folgenden Darlegungen zeigen werden, folgt die histologische Untersuchung den Fussstapfen der ätiologischen, indem sie Schritt für Schritt den Uebergang der Impetigo in den Furunkel aufdeckt und beide nur zu Etappen einer einheitlichen Infektion stempelt. Dabei stellen sich die Unterschiede in den histologischen Bildern geringer und mehr durch Uebergänge verbunden heraus, als es die klinische Beobachtung zu lehren schien. Aber trotzdem ist es möglich und von mir auch durchgeführt, die Impetigo und Sykosis histopathologisch bei den oberflächlichen und tiefen Oberhautentzündungen zu belassen und den Furunkel bei den Cutisentzündungen.

Wenn dieses Aufgeben der ätiologischen Einheit zu Gunsten einer hergebrachten klinischen Vielheit sich aber bei der Histologie der staphylogenen Eiterung wohl rechtfertigen lässt, so ist es bei der mikroskopischen Schilderung der streptogenen Infektion jedenfalls noch mehr angebracht. Denn im Vergleich mit dem Staphylokokkus aureus ist der Streptokokkus in hervorragender Weise nur für das Cutisgewebe angepasst, so sehr, dass es hier sogar der histologischen Untersuchung vorbehalten war, das streptogene Eiterbläschen in der Oberhaut überhaupt erst zu finden und zu beschreiben.

Die beiden genannten Entzündungen bilden nun unter den Cutisentzündungen die erste und zweite Gruppe der serofibrinösen und eitrigen Entzündungen. Weshalb ich die streptogenen Entzündungen nicht als typische Eiterungen gelten lassen kann, wird aus dem Texte hervorgehen. Viel mehr als diesen nähern sie sich den nekrotisirenden Entzündungen, welche die dritte Gruppe ausmachen.

Innerhalb der letzteren verlangt die Stellung des Rotzes eine Erklärung. Der Rotz darf mit gutem Recht eigentlich auf einen dreifachen Platz Anspruch machen, einmal hier bei den lokalisirten, chronischen Entzündungen, dann in der Nähe der Syphilis bei den generalisirten, chronischen Entzündungen der Cutis und endlich noch einmal dicht bei der Variola als eine Form der acuten Exantheme. Aber selbst für eine nur zweimalige Aufführung fehlte mir das nöthige Material, und für eine genaue histologische Schilderung des Rotzes der menschlichen Haut fand ich in der mir zugängigen Literatur so gut wie keine Belehrung. Ich habe diese Lücke, so gut es ging, an der Hand eines von mir beobachteten Falles von akutem Rotz auszufüllen gesucht und die betreffenden Notizen vorläufig da untergebracht, wo man sie wahrscheinlich zunächst suchen wird, in der Nähe des Milzbrandes und der Aktinomykose; hier bleibt noch viel zu thun übrig.

Als vierte Gruppe figuriren, wie schon oben bemerkt, die sogen. Granulome. Sie bilden die Gruppe der „infektiösen Entzündungen der Cutis mit Neigung zur Geschwulstbildung". Unter diesen lassen sich noch diejenigen Affectionen abtrennen und zu einer natürlichen Unterabtheilung zusammenfassen, deren Vorkommen regionär beschränkt ist. Es bleiben dann die bisher meist als Granulome im engsten Sinne aufgefassten Allgemeinerkrankungen allein übrig, deren Hauptrepräsentanten die Tuberkulose, Syphilis und Lepra sind. Sie bilden den Uebergang zu den akuten Exanthemen, den Allgemeinerkrankungen mit nur symptomatischer, entzündlicher Hautaffection.

a) Serofibrinöse Entzündungen.

Erysipel.

Die als Rothlauf, Rose allgemein bekannte diffuse Röthung und Schwellung der Haut, welche durch die Anwesenheit von Streptokokken veranlasst wird, kommt unter zwei durchaus verschiedenen Formen vor.

Die bestcharakterisirte und daher typische Form ist durch einen scharfen, mehr oder minder gezackten, stark gerötheten, serpiginös fortkriechenden Rand, durch begleitendes Oedem, Blasen- und Krustenbildung an der Oberfläche und ein mit dem Fortschreiten synchrones Fieber ausgezeichnet. In den höchsten Graden desselben kann es zu streckenweiser Gangränescirung kommen.

Diesem „echten" acuten wandernden Erysipel gegenüber kommt noch öfter eine ebenfalls durch Streptokokken erzeugte, stabile Röthe der Haut vor, im Anschlusse an offene Wunden, tuberculöse, syphilitische, lepröse Geschwüre, Unterschenkelgeschwüre, an fistulöse Eiterungen, besonders cariöser Zähne, an Ekzeme, Folliculitiden, Schleimhautkatarrhe, besonders des Naseneingangs. Bei diesen chronischen, fixen Erysipelen ist die Röthe geringer, geht verwaschen in die gesunde Umgebung über, während das Oedem oft ebenso bedeutend ist, wie beim akuten Erysipel, sodass unter demselben die Röthe manchmal ganz verschwindet (weisses Erysipel). Sie verlaufen fieberlos und zeichnen sich durch ihren schleppenden, hin und wieder regelmässig remittirenden Charakter aus, der zur falschen Annahme von echten Recidiven verleitet. Ihre erysipelatöse Natur dokumentiren sie nicht selten durch Uebergang in die akute fieberhafte Form.

Wir betrachten hier nur das akute, wandernde Erysipel, den Typus der fibrinösen Entzündung der Cutis, während uns das stabile Erysipel bei den progressiven infektiösen Entzündungen wieder begegnen wird (s. Elephantiasis nostras).

Die Histologie des Erysipels ist, wenn auch nicht von dermatologischer Seite, in neuerer Zeit sehr viel und eifrig bearbeitet. Die bekannten Arbeiten von Koch und Fehleisen gaben dazu den Anstoss und das Interesse ihrer Nachfolger blieb bisher auch ein fast rein bakteriologisches. Die vielen verschiedenartigen und sich scheinbar widersprechenden Befunde führten dabei die Autoren zu diametral entgegengesetzten Ansichten, welche noch durchaus nicht ausgeglichen sind. Es genügt, auf die zwei wichtigsten Divergenzpunkte aufmerksam zu machen. Der erste knüpft sich an die Namen von Metschnikoff und Baumgarten, von denen Ersterer eine umgekehrte Proportionalität zwischen der Ansammlung von Leukocyten und der Proliferation der Kokken in der Haut findet und dieselbe auf einen Kampf dieser beiden Potenzen bezieht, letzterer dagegen die Leukocyten erst

im Rücken der Bacillen auftreten lässt und keine rein gegensätzliche Beziehung zwischen ihnen konstatiren kann.

Der zweite Divergenzpunkt betrifft die Frage, ob sich eine scharfe Grenze ziehen lässt zwischen den reinen Erysipeln einerseits und den Phlegmonen andererseits, mit anderen Worten: ob die sog. phlegmonösen oder pyämischen Erysipele wirkliche Erysipele sind und nicht vielmehr durch einen anderen Organismus als den Fehleisen'schen Kokkus erzeugt werden (Hajek) oder ob zwischen Erysipel und Phlegmone, zwischen Streptokokkus erysipelatis und Streptokokkus pyogenes keine wesentlichen Differenzen existiren (v. Eiselsberg, E. Fränkel u. A.), ob mithin die beiden klinisch so differenten Processe doch nur verschiedene Grade derselben Affection darstellen.

Beide Divergenzpunkte beruhen letzterhand auf demselben Grunde: Es existiren wirklich unter den histologischen Bildern des Erysipels gewisse Gegensätze, die Niemand leugnen wird, welcher eine grössere Anzahl von Erysipelen zu untersuchen Gelegenheit hat und die in extremer Ausbildung verschiedene Dermatosen darzustellen scheinen. Es finden sich einerseits Bilder mit wenigen Kokken an ganz umschriebenen Stellen der Cutis, andererseits solche, in denen die Cutis von zahllosen Mengen von Kokken durchsetzt ist. Hinwieder spielt eine Leukocytenemigration in manchen Fällen eine bedeutende, in anderen nur eine untergeordnete Rolle. Beide gegensätzliche Reihen decken sich zuweilen, aber nicht immer.

Da ist es denn in der That nicht schwer, an der Hand eines festen Princips, einer Theorie sowohl für eine monistische wie für eine dualistische Auffassung der Processe anscheinend beweisende Bilder zu finden und ebenso für ein Gegeneinander wie für ein Neben- und Nacheinander von Leukocyten und Streptokokken. Bei dieser Sachlage müssen wir doppelt vorsichtig in der Deutung der Bilder vorgehen und uns zunächst mehr, als es bisher geschehen, nach Kriterien umsehen für die Feststellung derjenigen Symptome, auf welche sich die bisherigen Anschauungen gründen, so des Unterganges von Streptokokken, des Zerfalls von Leukocyten, der intra- resp. extracellularen Lagerung von Kokken. Nachdem wir dann die verschiedenartigen Bilder skizzirt haben, wird sich unser Urtheil über die bisherigen Darstellungen des erysipelatösen Processes von selbst ergeben.

Es liegen mir Präparate von 16 erysipelatösen Hautstücken vor, welche von 11 verschiedenen Fällen herrühren. Alle zeigen die Erkrankung bereits auf der Höhe, d. h. eine bedeutende Kokkenvegetation in einer stark, oft maximal durchbluteten Haut oder den Process bereits über die Höhe hinaus gediehen, wenn auch noch durchaus nicht abgeheilt. Während die die Akme und Rückbildung zeigenden Hautstücke in allen zu wünschenden Abstufungen von an Erysipel Verstorbenen leicht zu erhalten sind, ist begreiflicherweise nur selten Gelegenheit gegeben, den ersten Beginn (vom Lebenden) zu untersuchen. Einen Ersatz dafür schaffen die Randpartien älterer Präparate und einzelne Stellen derselben, an denen der schon abheilende Process recrudescirt, endlich auch der Vergleich mit dem frischen Material des

künstlichen, am Kaninchenohre erzeugten Erysipels, welches ich der Güte des Herrn Dr. E. Fränkel verdanke. Uebrigens besteht gerade über das erste, noch nicht erythematöse Invasionsstadium des Erysipels unter den Forschern ein fast vollständiges Einverständniss.

Um diese Erysipele in die richtige Reihe nach dem Alter und der Schwere des Processes zu ordnen, bedürfen wir solcher Kriterien, die von den strittigen Punkten (Verhalten der Kokken und Leukocyten) vollkommen unabhängig sind. Derartige Kriterien scheinen mir in dem Einflusse des Erysipelprocesses auf das Collagen, Elastin und die Zellen des Bindegewebes gegeben zu sein. Dieselben sind durch geeignete Differentialfärbungen jederzeit leicht nachzuweisen und zeigen noch lange, nachdem Leukocyten und Kokken wieder aus dem Gewebe geschwunden sind, die Stärke des darüber hingezogenen Erysipels an. Besonders krass treten diese Alterationen des Bindegewebes hervor beim Vergleiche frischer, von Kokken invadirter Randpartien mit neuen Kokkenwucherungen in älterer Erysipelhaut — Zustände, welche ohne Rücksicht auf jene Veränderungen kaum zu unterscheiden wären.

Die kollagene Substanz zeigt je nach der Stärke und Dauer des Erysipels, aber auch je nach ihrer feineren oder gröberen Anfangsbeschaffenheit sehr verschiedene Degenerationszustände, die sich in zwei Gruppen ordnen lassen, in Erweichungs- und Gerinnungsprocesse.

Die einfachste Form der Erweichung und Lösung des Collagens besteht in einem Zerfall der Fibrillenbündel in feinere Fasern und schliesslich in einfache Fibrillen. Indem diese von den Saftspalten aus der völligen Colliquation anheimfallen, erweitert sich das System der Lymphspalten auf Kosten der festen Bindesubstanz; die letztere ragt in aufgefasertem, rareficirtem Zustande in die neugeschaffenen Gewebslücken hinein. Bei längerem Bestande und Abheilung des Erysipels nehmen die Faserbündel wieder festere Form und glatteren Contur an und es bleiben nur stark erweiterte Saftspalten und eine losere Durchflechtung der collagenen Züge zurück.

Wo von Anfang an die Cutis aus dickeren mehr homogenen Balken von Collagen bestand, lösen sich aus diesen faden-, scheiben- oder kugelförmige Partien von abgerundeten, glatten Conturen heraus, sodass sie bei guter Tinction ein wurmzerfressenes, löcheriges Aussehen erhalten.

Weiterhin zerfallen die Balken in kürzere oder längere glatte Schollen, die theils noch mit faserigen Bündeln zusammenhängen, theils lose in den erweiterten Lymphspalten liegen. Diese „schollige Zerklüftung“ hat grosse Aehnlichkeit mit dem Zerfall der quergestreiften Muskelbündel an denselben Erysipelpräparaten. Wenn die geringeren Grade dieser Degenerationen wieder rückgängig werden, so behalten die Bündel noch eine Zeit lang ihr wurmzerfressenes Aussehen und die Lücken scheinen dann mit einer homogenen Substanz gefüllt zu sein; denn bei basisch-saurer Doppelfärbung mit Methylenblau-Orange nehmen sie eine gelbe Farbe in den bläulichen Balken an.

Wieder eine andere Form der Colliquation nehmen wir häufig an den oberen Cutispartien wahr, besonders im Gesichte. Dabei wandelt

sich die ganze, zwischen den Blutgefässen gelegene, interstitielle Partie der collagenen Fasern in eine einheitliche homogene, aber trübe, nicht glänzende Masse um, in welcher keine Faserconturen und Zellenreste mehr zu finden sind, während die hindurchziehenden Blutcapillaren und ihre Perithelien gut erhalten bleiben. Diese Cutispartien fallen bei den meisten basischen (Methylenblau) und sauren (Säurefuchsin) Färbungen durch ihre schwache Färbung auf, nehmen aber durch neutrales und saures Orcein eine specifische dunklere Tinction an als das gesunde Collagen. Die Veränderung scheint nicht rückgängig werden zu können.

Alle diese Arten der Erweichung, die einfache, fibrilläre Aufsplitterung, die schollige Zerklüftung und die Umwandlung in trübe, zusammensinternde Massen gehen bei höchster Steigerung der Entzündung in denselben maximalen Erweichungszustand über. Dabei verwandelt sich die collagene Substanz in einen formlosen Brei von sehr geringer Färbbarkeit, der wie der zuletzt beschriebene Erweichungszustand nur noch der Resorption zugängig ist.

Die mit Coagulation einhergehenden Degenerationen des collagenen Gewebes treten in zwei verschiedenen Formen auf. Die eine bildet einen Höhepunkt des erysipelatösen Processes. Nachdem in der gewöhnlichen Weise das Bindegewebe fibrillär aufgesplittert und rareficirt ist, tritt eine Tendenz zur Gerinnung in demselben ein. Zunächst wird es von einfachen Fibrinnetzen durchwachsen, bald aber nimmt unter Verdickung des Fibrinnetzes auch der Rest des collagenen Gewebes die Form und tinctoriellen Eigenschaften des Fibrins an, und wir finden den ganzen Abschnitt des Gewebes umgewandelt in einen engmaschigen, geronnenen Herd, in dessen Lücken Leukocytenkerne liegen und der einer diphtheritischen Membran täuschend ähnlich sieht.

Eine andere sehr merkwürdige Form der Entartung habe ich an einigen Präparaten im unteren Theil der Cutis gefunden. Bestimmte gleich näher anzugebende Färbungen zeigen das collagene Gewebe hier in schlangenähnlich gewundenen, drehrunden, scharf conturirten Fasern, welche den dicksten, elastischen Fäden der früheren gequollenen Essigpräparate in Bezug auf Form und Volumen täuschend ähnlich sehen. Wenn es aber schon gegen die elastische Natur dieser Fäden spricht, dass sie in parallelen, dicht gedrängten Bündeln verlaufen, nie verästelt sind oder Netze bilden und den Zug des collagenen Gewebes nicht kreuzen, sondern mitmachen, so ergibt eine sorgfältige Färbung auf Elastin (durch saures Orcein) mit Sicherheit, dass sie weder aus Elastin bestehen, noch daraus hervorgegangen sind. An denselben Erysipelschnitten, auf welchen diese Fasern hervortreten, ist das Elastin in der Cutis überhaupt verschwunden und findet sich nur noch an den subcutanen Blutgefässen und den Knäueldrüsen in reducirtem Grade; auch an den soeben beschriebenen, metamorphosirten Cutistheilen fehlt jeder Rest von elastischem Gewebe. Dagegen finden sich daselbst Reste der alten collagenen Balken in Form schwach gefärbter, von grossen Spalten und Lücken durchsetzter, fibrillärer Substanz, welche

insgesammt ungefähr die früheren Umrisse jener anzeigen und die soeben beschriebenen, stark gefärbten, neuen Fasern allseitig umgeben. Der ganze Vorgang ist mithin nur so zu deuten, dass während die dicken collagenen Balken der unteren Cutis der Colliquation anheimfallen, bestimmte centrale Antheile derselben sich in die festen, scharf conturirten geschwungenen Fäden umwandeln, welche nun bündelweise lose in den aufgesplitterten, collagenen Rest eingebettet sind. Am meisten gleichen dieselben nach ihren Farbenreactionen dem Hyalin, ohne mit dieser Substanz völlig übereinzustimmen, da sie sich auch mit basischen Farben distinct hervorheben lassen. Sehr gut treten sie bei der von mir angegebenen Fibrinreaction (starke Methylenblaufärbung, Entfärbung mit concentrirter, wässeriger Tanninlösung) hervor, zugleich mit den Fibrinnetzen der übrigen Cutis. Aber dass sie sich auch von dem Fibrin in ihrer Constitution unterscheiden und keinenfalls blosse Fibrinfäden darstellen, geht schon aus einer leichten Modifikation dieser Färbung hervor — dieselbe Methylenblaufärbung, Entfärbung durch schwache alkoholische Tanninlösung — bei welcher alles wahre Fibrin ungefärbt bleibt, die entarteten collagenen Fasern aber noch schärfer gefärbt hervortreten. Auch die Weigert'sche Fibrinfärbung nehmen sie nicht an, wenigstens nicht mehr als die gesunden collagenen Fasern derselben Schnitte.

Ich glaube mithin annehmen zu sollen, dass hier gewisse Theile der collagenen Substanz der einfachen Colliquation entgehen und eine sehr feste, leicht tingible Beschaffenheit annehmen, wodurch sie sich den gerinnenden und hyalinen Substanzen nähern.

Das Verhalten der elastischen Substanz beim Erysipel ist viel gleichartiger als das der collagenen; sie geht eben einfach durch Colliquation zu Grunde. Wie gewöhnlich bei akuten Entzündungen findet gleichzeitig ein Schwund der Tingibilität, ein Abschmelzen und Dünnerwerden aller Fasern statt. Auf der Höhe des Processes sind selten und stets nur an einzelnen wenigen, stark befallenen Stellen der Cutis elastische Fasernetze nachweisbar. Im allgemeinen kann man an der Beschaffenheit des Elastins noch besser als an der des Collagens die Stärke und Ausbreitung des erysipelatösen Processes bemessen, allerdings aber auch stets nur die Existenz, nicht immer das Alter desselben. Wo neben einer Kokkeninvasion das elastische Netz noch gut erhalten ist, muss der Process ein frischer und nicht allzustarker sein; wo es aber geschwunden ist, kann das Erysipel sich sowohl auf der Höhe wie schon im Abnehmen befinden.

Aehnliche Veränderungen wie das Collagen zeigt auch die glatte und quergestreifte Muskelsubstanz. Die letztere verdient beim Erysipel der Haut Erwähnung, da das subcutane Gewebe bei der Gesichtsrose an den hier einstrahlenden quergestreiften, mimischen Muskelbündeln stets hochgradige Degenerationen aufweist. Dieselben sind im Anschluss an die oben definirten Veränderungen der collagenen Substanz als Quellung und einfache Erweichung mit Verlust der Querstreifung und Tingibilität, sodann als schollige Zerklüftung und Höhlenbildung zu bezeichnen; beide führen schliesslich zu dem totalen,

breiartigen Zerfall der Muskelbündel. Diese Veränderungen gehen relativ langsam vor sich, so dass noch auf der Höhe des Erysipels viele gut erhaltenen Muskelreste vorhanden sind; man kann daher an ihnen recht gut das Alter des Erysipels abschätzen.

Wenn nach den genannten Kriterien die verschiedenen Präparate in eine auf- und absteigende Reihe geordnet sind, so ergibt sich als erstes und hauptsächliches Resultat, dass — ganz unabhängig von dem Alter und der Stärke des Processes — überall eine bedeutende Differenz zwischen der Cutis und dem Hypoderm besteht. Allerdings entstammt mein Hauptmaterial dem Säuglings- und dem Kindesalter, wo der Panniculus überhaupt relativ viel mächtiger ist, als die Cutis; aber die Thatsache tritt ebenso deutlich an der Haut des Erwachsenen (5 Fälle) zu Tage, ja der Unterschied in dem Befallensein der Schichten ist hier womöglich noch schärfer ausgebildet.

Weiter ist allen Präparaten gemeinsam das gleichzeitige Befallensein von Cutis und Hypoderm. Das subcutane Gewebe ist niemals frei von der Kokkeninvasion, die Cutis scheinbar manchmal; aber in den letzten Fällen sieht man an den in irgend einer Form auftretenden, vorher beschriebenen Degenerationen des Stützgewebes, dass das Erysipel über die Cutis ebenfalls hingegangen, daselbst aber bereits abgeheilt ist. In den leichtesten Fällen findet man wenigstens eine geringere Tingibilität und eine Lockerung des collagenen Gewebes nebst einer starken Abschwächung der Tingibilität des elastischen Gewebes und einen Verlust der feineren elastischen Fasern, besonders im Papillarkörper. Ausserdem aber zeigt die Durchmusterung weiterer Schnitte dann auch regelmässig einzelne kleine Streptokokkencolonien in den erweiterten Lymphgefässen. Bei stärkerer Degeneration der kokkenfreien Cutis und noch bestehender Invasion des Hypoderms kann über das frühere Befallensein der Cutis ja überhaupt kein Zweifel bestehen. Es grenzen sich hier vielmehr die Partien, welche vorzugsweise Kokken enthielten, bei guter Färbung (z. B. Methylenblau, Orcein) scharf ab gegen die gesunden, und man übersieht hier mit einem Blicke, dass der Sitz der Kokken in dem intermediären Cutisbezirke zwischen den Blutgefässen war.

Diese beiden Thatsachen zusammengenommen ergeben die dritte, wichtige, dass der erysipelatöse Process in der Cutis sehr viel rascher abheilt, als im Subcutangewebe und selten eine solche Höhe erreicht wie dort. Es ist ja durch die fundamentalen Untersuchungen von Koch und Fehleisen zum Glaubenssatz geworden, dass beim echten Erysipel relativ wenig Streptokokken zu finden sind und nur in einer äusseren, noch nicht gerötheten Randzone, während sie in der rothen, gedunsenen Haut bereits wieder fehlen sollen. Dieses mag für die Cutis und für rasch wandernde Erysipele cum grano salis wahr sein*), für das Hypoderm möchte ich jedoch daran festhalten, dass jedes Erysipel in der Randzone wie im Centrum

*) Ich habe die Streptokokken an Stücken mitten aus dem Erysipel niemals in der Cutis vollkommen vermisst.

von Kokken wimmelt. Ja die meisten Erysipele enthalten im Subcutangewebe derartige Massen von Kokken, dass sie sich den organismenreichsten Affectionen (z. B. der Lepra) würdig zur Seite stellen.

Offenbar bietet das subcutane Gewebe schon allein durch seine constantere und etwas höhere Temperatur bessere Ernährungsbedingungen für den in dieser Beziehung bekanntlich empfindlichen Erysipelkokkus. Da wir ausserdem aus der täglichen Praxis sehr gut wissen, dass es verhältnissmässig leicht ist, durch mechanische (Druck, Kälte) und chemische (Ichthyol, Resorcin, Carbolsäure, Terpentinöl) Mittel den Fortschritt des Erysipels unmittelbar zu hemmen und dasselbe sogar zum Verschwinden zu bringen, so können seine Existenzbedingungen wenigstens an der Oberfläche der Haut nicht gerade allzu günstige sein. Hier ist denn auch das gewöhnliche, von der Verbreitungsweise des Erysipels entworfene Bild durchaus berechtigt.

Die in die Haut durch eine Continuitätstrennung eingeimpften Streptokokken durchwachsen die offenen Lymphgefässe der Cutis und finden daher im allgemeinen bei der allseitigen Continuität des Hauptlymphgefässnetzes keine andere Grenze der Ausbreitung, als sie eben mechanischer äusserer Druck durch Verlegung der Lymphbahnen oder künstliche Verschlechterung des Nährbodens (durch Medikamente) herbeiführen. Dass sie aber nach Abweidung der Haut in der Cutis anscheinend spontan — wieder verschwinden, kann nur an einer Verschlechterung des Nährbodens liegen, die sie durch ihr Wachsthum selbst veranlassen. Keinenfalls setzt sich ihnen hierbei ein Leukocytenwall entgegen, der sie an weiterer Ausbreitung hinderte. Aber auch an Ort und Stelle, d. h. im Rücken der vorausschreitenden Infectionszone, tritt durchaus keine typische Emigration weisser Blutkörperchen in der Cutis auf, welche die Kokken aufnehmen und vernichten könnten, sondern das Wachsthum steht hier einfach still und die Kokkenrasen in den Lymphgefässen und erweiterten Lymphspalten werden unfärbbar, d. h. sterben ab oder werden in tiefere Lymphbahnen fortgeschwemmt, nicht ohne hier und da ominöse Reste in Form einzelner Kokkenreihen oder dichterer Klumpen in Gloeaform zurückzulassen.

Allerdings sind, wenn auch keine typische Emigration besteht, doch schwerwiegende Veränderungen in der Cutis genug vorhanden, wovon ja die oben beschriebenen, hinterbleibenden Degenerationen Zeugniss ablegen. Ich habe diese an frischer befallenen Hautstücken besonders des Ohres und der Nase zu studiren Gelegenheit gehabt. Zunächst sind da die Circulationsstörungen in's Auge zu fassen.

Man findet an diesen Stellen die Venen der Haut und alle Capillaren maximal erweitert und mit rothen Blutkörperchen dicht erfüllt. Die weissen Blutkörperchen in den Venen sind nur theilweise wandständig, öfter in der Mitte des Gefässes in kleineren Gruppen zusammengebacken, aber gegen die Norm entschieden vermehrt. Die Capillaren werden streckenweise von Leukocyten ohne Unterbrechung ausgefüllt, dagegen ist auch hier keine reguläre Diapedese wahrzunehmen. Die Hautarterien sind zu einem Theil ebenfalls erweitert

und beherbergen neben rothen und vielen weissen Blutkörperchen auffallend viel geronnenes Fibrin, zu einem anderen Theile sind sie nicht erweitert und ganz von fibrinösen Thromben ausgefüllt, welche Leukocyten einschliessen. In einigen stark erweiterten Venen erscheinen auf dem Quer- oder Längsschnitt aus weissen Blutkörperchen bestehende, feste, von Fibrinfäden durchzogene und umsponnene Thromben frei in der Mitte des Lumens, offenbar aus Arterien oder erweiterten Capillaren bis hierhin vorgerückt. Im Ganzen haben wir es mit einer Lähmung, vorzugsweise der Venen, zu thun, einer Stromverlangsamung mit Aneinanderkleben der Leukocyten und mit einer ausgebreiteten intravasculären Fibrinabscheidung besonders im arteriellen System der Cutis*).

Es ist selbstverständlich, dass so energische Circulationsstörungen nicht ohne Folgen für den Lymphstrom der Haut bleiben können und so sehen wir denn die sichere Folge jeden erschwerten Venenabflusses auch hier entstehen, eine Erweiterung der Collateralbahn der Hautlymphe, d. i. sämmtlicher Lymphgefässe und im weiteren Fortschritt auch aller Lymphspalten der Haut. Es ist dieses aber kein Oedem in neugeschaffenen Lücken wie bei Urticaria und anderen spastischen Oedemen, sondern eine allgemeine gleichmässige Gedunsenheit und Auftreibung der Cutis mit Lockerung der normalen festen Textur der Fibrillenbündel. Wir finden die Lymphgefässe, in denen die Streptokokken zu grossen Kolonien auswachsen, durch Lymphe erweitert, der sich mehr und mehr Leukocyten und allmälig auch fibrinogene Substanz zumischen. Einige dieser Lymphgefässe bergen nun ebensolche feste, weisse, von Fibrin durchsponnene Thromben wie die Blutgefässe und viele dieser Thromben sind durchsetzt und umwachsen von Streptokokkenkolonieen. Derartige Bilder können wohl auf den ersten Blick den Eindruck erwecken, als ob die Streptokokken hier Leukocyten an sich gelockt hätten; das ist aber nicht der Fall. Die Streptokokken wirken durchaus anders wie die pyoforen Staphylokokken, die überall und von allen Seiten in der Haut einen Leukocytenstrom herbeiziehen. Denn die Umgebung dieser Lymphgefässe ist nahezu frei von Wanderzellen; die Leukocyten sind per viam naturalem dahingelangt, d. h. die wenigen aus den strotzenden Capillaren und Venen beständig in die Lymphgefässe übertretenden Leukocyten, fliessen auf den gewohnten Saftstrassen der Haut ab und mischen sich auf diese Weise den Kokkenhaufen der Lymphgefässe bei, ohne dass diese letzteren eigene Centren der Anlockung darstellten und dadurch die ganze Haut mit Leukocyten überschwemmt wäre (wie beim Furunkel). Die gleichzeitige Fibrinabscheidung trägt natürlich dazu bei, die Leukocyten zu festen Thromben zu verbacken. Hierbei zerfallen die Leukocyten nicht und lassen sich in den Thromben durch Doppelfärbungen in ihrer Lagerung sehr hübsch demonstriren. Sie nehmen auch keine Streptokokken in sich auf, wie diese andererseits auch keine Zeichen von Zerfall zeigen, son-

*) Es ist sehr bemerkenswerth, dass trotz dieser intravasculären, ausgedehnten Gerinnung das Erysipel keine Neigung zu Hautblutungen dokumentirt.

dern im Gegentheil in denselben Lymphgefässen die schönsten und längsten Ketten produciren.

Es ist nach diesen Bildern wohl keine Frage, dass die wesentlichste Fernwirkung der Erysipelkokken in einer Zersetzung des Blutplasmas besteht, ohne dass die körperlichen Elemente zunächst und direkt beeinflusst und geschädigt würden. Es bildet sich ein Eiweisskörper von abnorm leichter Gerinnbarkeit und dieser führt zu wandständigen und obturirenden Thromben schon im arteriellen System, dann hauptsächlich wieder in den Lymphgefässen, während die Venenthromben durch ihre centrale Lage ihre Verschleppung dokumentiren. Zugleich wird dieser Bestandtheil des Blutes durch chemotaktische Wirksamkeit der Erysipelkokken in die Lymphbahnen der Cutis massenhaft übergeführt, ein Vorgang, wie er den Kern jeder nicht eitrigen Entzündung ausmacht. Daraus entsteht die Stauung in den Venen, trotzdem diese abnorm erweitert sind; daraus das eiweissreiche, zur Gerinnung tendirende Oedem, die gesammte Anschwellung der Haut.

Aber mit einer einfachen ödematösen Auftreibung der Cutis ist es in keinem Falle gethan. In einigen Fällen setzt sich die Gerinnung der Lymphe aus den Lymphgefässen in die umgebende Cutis fort und es gewährt einen merkwürdigen Anblick, grosse Theile der Cutis senkrecht zu ihrer Faserrichtung von einem Strickwerk feiner und dicker Fibrinfäden durchzogen zu sehen, in dessen Maschen zuweilen, aber nicht immer, wohlerhaltene Leukocyten zerstreut sind. Wo aber auch diese weitgehenden Gerinnungen fehlen, stellen sich stets die oben betrachteten Arten der Colliquation, die Aufsplitterung und schollige Zerklüftung ein. Zu vollkommener, breiiger Erweichung kommt es nur an umschriebenen Stellen. Und regelmässig tritt schon bei den leichten Graden der Entzündung ein Schwund der elastischen Fasern und der Spindelzellen der Cutis hinzu. Von den letzteren bleibt der Kern noch eine Zeit lang und oft immer erhalten; bei den höheren Graden der Erweichung der kollagenen Substanz schwindet auch dieser.

Auch das Epithel leidet beim Fortbestande des Erysipels ganz bedeutend. Schon die einfache Schwellung des gesammten Papillarkörpers lockert den Zusammenhang desselben mit dem Deckepithel. Wenn der Papillarkörper sodann fibrinös degenerirt unter Schwund seiner sämmtlichen Zellen und deren Kerne, greift diese Entartung auch auf das Epithel über. Die Kerne desselben verlieren ihre Tingibilität, auch das Protoplasma wird ausgewaschen und weniger tingibel; doch erkennt man bei starker Tinction noch Zellgrenzen und hier und da auch Kerngrenzen. Eine selbständige Anschwellung der Epithelien, eine Bläschenbildung findet gewöhnlich nicht statt, sondern das degenerirte und theilweise bereits nekrotische Deckepithel wird in toto vom Papillarkörper abgehoben unter Bildung subepithelialer, sehr ausgedehnter flacher Blasen. Dieses ist die eine Entstehungsart der Blasen beim Erysipel. Man findet nur selten Streptokokken in denselben, dagegen stets Fibringerinnsel und Leukocyten.

Es ist bemerkenswerth, dass das Epithel der Oberfläche meist viel stärker unter dieser allgemeinen Vergiftung der Cutis leidet, als

das der Tiefe. Die Epithelien der Knäueldrüsen zeigen nur eine Aufquellung, selten eine fibrinöse Entartung einzelner Zellen bei stets guter Kernfärbung, die Epithelien der Stachelschicht des Haarbalges erscheinen in den tieferen Theilen des Follikels ganz gesund und participiren nur in der Nähe des Haarbalgtrichters, je höher, desto mehr, an der Degeneration der Deckepithelien. Die grössere Widerstandskraft der tieferliegenden Epithelien der Haut ist um so bemerkenswerther und schwieriger erklärbar, als gerade diese dem Einfluss der Kokkenwucherung direkter ausgesetzt sind, als die Deckepithelien. Die Knäuelgänge erscheinen auch bis zu ihrer Einmündung in das Deckepithel ganz normal.

Die bisher besprochenen einfachen Folgen der serösen und serofibrinösen Entzündung können sich nun in der Cutis, besonders deren oberflächlichen Schichten bis zu dem Grade steigern, dass ganze Theile nekrotisch werden, ohne dass bis zu diesem Zeitpunkt eine Umwandelung der Entzündung in eine eitrige stattgefunden hätte. Zweifellos hat an dieser Neigung zur Nekrose die vielfache Thrombosirung der Arterien und arteriellen Capillaren einen nicht unwichtigen Antheil und die stärkere Nekrotisirung des Deckepithels mag damit zusammenhängen, dass vorzugsweise die arteriellen Capillaren der Oberfläche sich mit Fibrinpfröpfen anfüllen, weniger die der tieferen Cutis und des Subcutangewebes.

Die typische, erysipelatöse Entzündung der Cutis ist also eine einfach serofibrinöse, die sich bis zur Nekrose der Cutis steigern kann. Von einem Kampfe der Leukocyten und Streptokokken kann in diesem Falle schon deshalb nicht die Rede sein, weil eine eigentliche lokale Leukocytose hier vollkommen fehlt.

Ein ganz anderes Bild entrollt sich uns beim Studium des subcutanen Erysipels und trotzdem niemals cutanes und subcutanes allein vorhanden sind, erscheint es aus diesem Grunde doch besser, zunächst beide für sich getrennt zu betrachten. Je mächtiger der Panniculus entwickelt ist, um so mehr treten die besonderen Eigenschaften dieses Erysipels hervor, also zumal beim Säugling. Diese bestehen einerseits in der konstanten und hervorragenden Betheiligung der Leukocyten, andererseits in der viel weitergehenden Zerstreuung der Kokken in den Saftspalten des Bindegewebes und der damit zusammenhängenden geringeren Ausbildung langer Ketten.

Das Fettgewebe trägt bekanntlich in den Septen grosse Blutgefässe, während die Fettläppchen selbst von Capillaren umsponnen sind. Die die grösseren Blutgefässe umgebende Scheide mit ihren grossen Lymphgefässen und -spalten ist die Hauptheerstrasse der Streptokokken im Hypoderm. Hier sind sie stets in erstaunlichen Mengen vorhanden und erstrecken sich von hier in das intermuskuläre Bindegewebe und tiefer. Auch hier werden die Blutgefässe selbst respectirt; sie sind von den Kokken wie von einem dichten Mantel umgeben; aber die Kokken dringen nur bis in die äusseren Lagen der Adventitia ein. In diesen grossen Gefässen findet keine Fibrinabscheidung statt, es fehlen die Thromben und damit ein Theil der Circu-

lationsstörungen, welche in der Cutis so auffallend hervortreten. Dagegen sind die Fettläppchen mit ihren Capillaren der Sitz ausgedehnter Fibrinbildung, oft findet man jede einzelne Fettzelle von einem korbähnlichen Geflecht von Fibrinfäden umgeben.

Andererseits sind aber die Septen des Fettgewebes bei frischeren Erysipelfällen von Leukocyten in dichten Mengen durchsetzt und umgeben und diese kommen hier in ausgiebige Berührung mit den Kokken. Das ist wohl der Grund, dass hier keine längeren Ketten von den Kokken gebildet werden; sie vertheilen sich einzeln oder in kleinen Reihen von 2—3 Kokken um und auf den einzelnen Leukocyten. Hier allein kann für die menschliche Haut die von Metschnikoff aufgeworfene Frage beantwortet werden, ob die Leukocyten die Kokken aufnehmen und verzehren.

Ich habe nun nirgends Bilder getroffen, welche für einen Untergang der Streptokokken in den Leukocyten sprächen. Die vorzügliche Jodmethode, speciell in der Weigert'schen Modification, lässt uns leider bei dieser Frage vollkommen im Stich. Denn sie stellt alle Kokken gleichmässig gut gefärbt dar; sie trifft, wie auch die Grösse der Kokken zeigt, nicht den Kokkeninhalt allein, sondern auch den Kokkenmantel. Betrachtet man nun — und wohl mit Recht — die Tingibilität als Maassstab der Intaktheit des Kokkenindividums, so muss man sich der viel empfindlicheren Methylenblaufärbung bedienen, die uns über den Kokkeninhalt allein Aufschluss gibt. Eine vorsichtig geleitete Nachfärbung mit sauren (nicht mit basischen*) Farbstoffen (z. B. Orcein, Säurefuchsin) zeigt alle Kokken gut gefärbt, aber zugleich auch den Zerfall der sie beherbergenden Leukocyten. Da, wie die speciell darauf gerichteten Färbungen ergeben, die meisten Leukocyten ohne Unterschied in der Nähe der Kokkenherde zerfallen, ob sie selbst Kokken beherbergen oder nicht, so kann ihr Zerfall auch nicht dem Eindringen der Kokken in sie (der Phagocytose nach Metschnikoff) zugeschrieben werden, sondern nur der Fernwirkung der Kokken im allgemeinen. Bei diesem Zerfall löst sich zuerst der Leib der Leukocyten in einen feinen Brei von Körnern auf, wobei die eingedrungenen Kokken wieder frei werden. Der Kern mit einem Protoplasmarest bleibt länger erhalten, zerfällt aber später auch in kleine Bröckel und wird unfärbbar.

So resultirt aus den Eiterstrassen, welche sich in den Septen des Fettgewebes bilden, ein Brei aus zerfallenen Zellenmassen bestehend, in welchem die Kokken — wenn man den „Kampf" urgiren will — als Sieger übrig bleiben. Bei länger bestehenden Erysipelen gehört schon eine sehr sorgfältige Färbung dazu, um in der undeutlich conturirten, schlecht tingiblen Masse, welche die subcutanen Gefässe einscheidet, gewesene Leukocyten zu erkennen. Von den grösseren Septen aus ziehen sich an den Gefässen entlang Leukocyten und Kokken auch in das Innere der Fettläppchen. Aber hier behält in den meisten Fäl-

*) Basische Farbstoffe sind nicht zuverlässig, da sie die absterbenden Kokken entweder garnicht oder vollständig umfärben.

len die Fibringerinnung die Oberhand; in den Maschen des Fibrinnetzes zeigen sich Kokken und gut erhaltene Leukocyten neben einander eingeschlossen. Nur wo der Process zur totalen Verflüssigung des subcutanen Gewebes führt, mehren sich auch an diesen Stellen die Leukocyten und werden von den Kokken umwachsen; diese dringen dann in die Leukocyten ein, welche alsbald zerfallen und die Kokken wieder in Freiheit setzen, die schliesslich in dem puriformen Brei allein das Feld behaupten. Bei dieser Zerstörung des Fettgewebes wird das Fett der Fettzellen natürlich auch frei und die protoplasmatischen Reste der letzteren bilden hin und wieder grössere mit mehreren Kernen versehene rundliche Zellen. Ob diese mit Metschnikoff's Makrophagen identisch sind, wage ich nicht zu entscheiden. Zellen, die auf diesen Titel wirklich Anspruch machen könnten, habe ich an meinen Präparaten nicht gefunden.

Für die Phagocytentheorie lässt sich dieser, an meinen sämmtlichen Präparaten mit gleicher Deutlichkeit auftretende Vorgang natürlich nicht verwerthen. Denn hier „siegen" die Kokken nicht, weil ihnen die Leukocyten nicht genügend entgegentreten, sondern trotz der Leukocytenmengen, die sie umgeben und ohne selbst die geringste Einbusse an Lebensfähigkeit (Tingibilität) zu erleiden. Ich kann mich mit ziemlicher Sicherheit über diesen Punkt aussprechen, da ich mit der Methylenblau-Orcein-Doppelfärbung an anderen Stellen wirklich abgeschwächte und absterbende, nur noch sehr schwach färbbare Kokken angetroffen habe.

Dieser Kokkentod tritt gleichmässig über grössere Gewebspartien verbreitet und ganz unabhängig von der lokalen Leukocytose ein. Man sieht es den gefärbten Schnitten schon bei schwacher Vergrösserung an, wo man solche Stellen zu finden hat und zwar an einer gleichzeitigen Trübung und schwächeren Protoplasmafärbung. Später werde ich noch auf solche Bilder zurückzukommen haben. Hier aber, auf der Höhe des Processes im subcutanen Gewebe erhält man auch stellenweise dieses Bild. Die Eiterstrassen verwandeln sich in trübe Massen, in welchen die Tinction weitläufig zerstreute Kokken von abnormer Kleinheit und sehr schwacher Tingibilität aufdeckt. Die „Sieger", um im Bilde des Kampfes zu bleiben, sterben also auch noch inmitten der Besiegten und nach dem Tode letzterer. Ich habe derartige Stellen im subcutanen Gewebe nur selten angetroffen, glaube aber annehmen zu dürfen, dass bei der Heilung des Erysipels dieses den normalen Vorgang darstellt (mein Material entstammt eben hauptsächlich ungeheilten oder letal endigenden Fällen). Denn ich wüsste keine andere Möglichkeit der Heilung des subcutanen Erysipels als durch ein Absterben der Kokken inmitten ihrer vergifteten Umgebung.

Das gewöhnliche Bild, welches uns das Erysipel im Höhestadium liefert, setzt sich aus den beiden soeben gezeichneten zusammen. Meistens (alle Hautstücke vom Säugling, Stirn vom Erwachsenen) ist die Differenz zwischen den Processen in der Cutis und im Hypoderm sehr auffallend, dort eine rein serofibrinöse, hier eine fibrinös-eitrige Entzündung; dort bereits die Höhe überwunden, der Kokkengehalt be-

schränkt, hier der Process noch in voller Blüthe. Es frägt sich, ob dieser Unterschied sich als ein rein topographischer deuten lässt; oder ist der Streptokokkus des Erysipels wirklich das eine Mal schwach, das andere Mal stark für Leukocyten chemotaktisch wirksam? In dieser Beziehung ist es richtig, denselben Process an solchen Hautstellen zu vergleichen, wo nur ein spärliches, subcutanes Gewebe, wo kein Panniculus existirt, wo jenes ganz allmählich in die Cutis übergeht und diese straff an ihre Unterlage angeheftet ist, z. B. an der Haut des Nasen- und Ohrknorpels. Hier ist auch der Unterschied in dem entzündlichem Verhalten der Schichten ein viel geringerer. In der Haut des Ohr- und Nasenknorpels sieht man ausgezeichnet die Anschoppung und starke Erweiterung der Venen, die weisse und fibrinöse Thrombose der arteriellen Gefässe, die Infarkte der Lymphgefässe mit Streptokokkenrasen und Leukocyten und diese lassen sich bis in das lockere Gewebe dicht an dem Knorpel verfolgen. In diesem Subcutangewebe ist allerdings die Anhäufung von Leukocyten strichweise bedeutend, aber erreicht nirgends die Höhe wie im Panniculus adiposus. Dafür ziehen sich wiederum stellenweise Fibrinnetze durch die ganze Höhe der Haut und Unterhaut vom Epithel bis zum Knorpel. Genug, alle an der fettreichen Haut getrennten Symptome finden sich hier vereint mit bedeutendem Vorwiegen der fibrinösen.

Demzufolge scheint mir die Differenz zwischen Cutis und subcutanem Gewebe wirklich durch topographische Unterschiede bedingt zu sein. Eine verschiedene chemische Wirksamkeit des Streptokokkus an den verschiedenen Oertlichkeiten braucht man deshalb noch gar nicht anzunehmen. Man bedenke nur, dass eine geringe leukotaktische Wirkung den Streptokokken ja auch in der Cutis nicht abzusprechen ist, dass dieselbe aber gerade nur soweit reicht, dass die Leukocyten in etwas gegen die Norm erhöhter Menge aus den Venen und Capillaren austreten und in den Lymphgefässen selbst, ohne Ueberschwemmung der ganzen Cutis und aller mit Kokken gefüllten Saftspalten zurückkehren. Die direkte Abfuhr aus den Lymphgefässen der Haut ist bekanntlich nur eine beschränkte. Eine Anzahl von Lymphgefässen communicirt mit den Saftspalten des Subcutangewebes und endigt hier blind an der Wandung der grossen Blutgefässe, ein anderer in den dieselben begleitenden Lymphgefässen des Hypoderms. In beiden Fällen strömt also hier die ganze Menge der innerhalb der Cutis in die Lymphbahnen übergetretenen Leukocyten allmählich zusammen und so kann es wohl geschehen, dass die Kokken an diesem Orte in Eitermengen eingebettet werden, obgleich an Ort und Stelle auch nur wenig Leukocyten die Blutbahn verlassen. Trotzdem hier aber der ganze Eitervorrath der Haut zusammenfliesst, finden die Streptokokken ebenda, wenigstens eine Zeit lang, den üppigsten Nährboden für ihre Entwickelung.

Ist diese Deutung der verschiedenen Bilder in der Cutis und im Hypoderm richtig, so ist die erysipelatöse Entzündung überhaupt nicht als eine eitrige aufzufassen. Die leukotaktische Wirkung der Streptokokken ist sehr viel geringer als die der pyoforen Staphylokokken und

da sie massenhaft absterben, möglicherweise auch nur auf ihren Tod zu beziehen. Sie werden nicht wie die Staphylokokken, diese eigentlichen Eiterkokken, überall in der Cutis mit Sicherheit von einem Leukocytenwall umgeben, sondern nur dort, wo zufällig die Bedingungen für eine Stauung der Leukocyten günstiger sind. Hier dringen sie im Gegensatze zu den Staphylokokken regelmässig in die Leukocyten ein, die unter dem Einflusse der Streptokokken weit rascher zerfallen als unter dem der Staphylokokken. Der dritte und wichtigste Unterschied zwischen beiden Kokkenarten liegt in der weit rascheren und leichteren Lokomotion der Streptokokken. Dadurch erst werden dieselben zu Erregern wandernder Entzündungen. Den Mangel an einem dichten, sich entgegenstellenden Leukocytenwall bei den Streptokokken kann ich nicht so hoch anschlagen, denn wo dieser doch einmal vorhanden ist, durchwachsen die Streptokokken ihn ohne Schwierigkeit. Nur die Form ihrer Colonien wird dadurch verändert, sie werden in einzelnen Häufchen versprengt und vertheilen sich zwischen und in den Leukocyten. Da sie aber in den Leukocyten nicht zu Grunde gehen, so erwächst ihnen aus denselben kein ernstliches Hinderniss.

Sehr prägnant tritt diese kolossale Differenz in dem Verhalten beider Kokkenarten bei gewissen furunkelähnlichen Herden hervor, welche ich an der Nasenhaut fand. Hier sah man bei schwacher Vergrösserung runde und längliche Herde in der Cutis und Subcutis von Kernmassen gebildet und jeder von einer trüben Zone regelmässig umgeben. Bei näherer Untersuchung ergab es sich, dass hier vollkommen mit Leukocyten vollgepfropfte, stark ausgedehnte Lymphgefässe in Quer- und Schrägschnitt vorlagen; die Kerne dieser weissen Thromben waren gut erhalten, das Protoplasma der Leukocyten aber zu Grunde gegangen und die internucleäre, geronnene Substanz von zerstreuten Streptokokkenhaufen durchsetzt. Die trüben peripheren Zonen wurden von einer trüben Masse collagener Substanz gebildet, in welche aus den centralen Lymphgefässen Leukocyten und Kokken ausgewandert waren, letztere in sehr reichlicher Anzahl, aber klein, schlecht färbbar und offenbar im Absterben begriffen. Im Gegensatze zu den staphylogenen Furunkeln der Cutis, welche im Centrum wohlerhaltene Staphylokokken zeigen von absterbenden Leukocyten zunächst und einem breiten Walle wohlerhaltener Leukocyten des weiteren umgeben, sind hier die Streptokokken in allen Zonen und sogar am meisten in der peripheren vorhanden, während die Leukocyten sich im Centrum zusammendrängen. Hier existirt also umgekehrt ein Kokkenwall um ein Leukocytencentrum, eine ausgesprochene centrifugale Zerstreuung der Streptokokken. Die Trübung des collagenen Gewebes, welches die absterbenden Streptokokken enthielt, hing offenbar mit einer weitgehenden Thrombose der Blutgefässe und consecutiver Nekrose der Hautoberfläche an diesem Orte zusammen; auch hier fand sich ein Absterben der freiliegenden, von nur wenig Leukocyten umgebenen Organismen.

Noch ein anderes ungewöhnliches Bild der Leukocyten und Kokkenvertheilung bleibt zu besprechen, welches zugleich die zweite Form der

Erysipelbläschen darstellt, die Impetigo streptogenes*). Es fand sich bei einem letal verlaufenden Erysipelfalle die Hornschicht an vielen Stellen bläschenförmig abgehoben und mikroskopisch von zahllosen Mengen von Streptokokken durchsetzt. Das Erysipel der Cutis war nahezu abgelaufen, das collagene Gewebe zeigte in exquisiter Weise die besprochene partielle Erweichung und Auflockerung und hier und da in den erweiterten Lymphgefässen noch vereinzelte Streptokokkenherde. Ganz unabhängig von dieser tiefen Entzündung waren nun die als Impetigines sich darstellenden Entzündungsherde der Oberfläche. Im Gegensatz zu den staphylogenen Impetigines waren dieselben nicht mit Vorliebe an Follikelmündungen gelegen, sondern nur einige Mal perifolliculär. Die meisten aber umschlossen als Centrum einen Schweissporus und, was ich bei den staphylogenen Impetigines nie constatiren konnte, waren in dem Schweissporus abwärts gewachsen, doch nur bis zum Niveau der Cutis. Der übrige Drüsengang war frei von Kokken, wie die Knäueldrüsen auch. Es konnte sich also keinenfalls um eine Absonderung der Streptokokken durch die Knäueldrüsen handeln, wie denn die letzteren auch sonst mitten im stärksten Erysipel keine Kokkeneinwanderung erkennen lassen.

Man kann also unter den Bläschen ganz frei gelegene und periporale Impetigines unterscheiden. Die Leukocyten sammeln sich bei jenen unter der Hornschicht, bei diesen um einen Schweissporus an, welcher sich zugleich in einen stark verhornten, pflockartigen Trichter umwandelt. Sie kommen nicht so massenhaft und in akuter Weise herbei, wie bei der staphylogenen Impetigo, wo das Exsudat des Bläschens aus einem reinen Eitertropfen besteht, sondern sie durchsetzen die Stachelschicht in zerstreuten Zügen und der Bläscheninhalt schliesst viele Complexe gelöster Stachelzellen ein. In dieser Beziehung ähnelt die Impetigo streptogenes vielmehr dem akuten Ekzembläschen und ebenfalls darin, dass die Kokken überall in die Leukocyten eindringen, die auch hier dabei allmälig zerfallen. Eine Zeit lang glaubte ich überhaupt Bläschen des echten, durch Morokokken erzeugten Ekzems vor mir zu haben; aber einerseits fehlen die charakteristischen Maulbeergruppen in der Hornschicht, sodann ist die enorme Anzahl und gleichmässige Vertheilung in der Hornschicht abweichend, weiter finden sich hier und da deutliche Ketten von 3, 4 und 5 Gliedern und endlich findet sich — ganz abweichend vom Ekzembläschen — ein ungehindertes Einbrechen der Streptokokken in den Boden des Bläschens. In diesem Punkte unterscheidet sich die Impetigo streptogenes ebensowohl von der Impetigo staphylogenes wie von dem Ekzembläschen, und es ist interessant, die drei äusseren Affectionen auf diesen Punkt hin zu vergleichen. Die Morokokken brechen nirgends durch den Bläschenboden in die Cutis ein, die Staphylokokken meistens nur dort,

*) Bei der völligen Neuheit der Sache und der Wichtigkeit, welche die richtige Diagnose der von aussen einbrechenden, streptogenen Impetigo gegenüber dem Erysipelbläschen besitzt, soll hier die Impetigo streptogenes noch einmal als Complication des Erysipels geschildert werden, nachdem sie als selbständige Erkrankung schon früher besprochen wurde.

wo ihnen in einer Spalte zwischen Haar- und Stachelschicht des Haarbalges eine bequeme Gelegenheit zum Abwärtswuchern gegeben ist, die Streptokokken dagegen wachsen ungehindert an vielen Stellen durch die Stachelschicht des Pustelbodens in die Cutis durch, dem aufsteigenden, mässigen Leukocytenstrom entgegen. Auch hier im Papillarkörper sind sie meist von Leukocyten eingeschlossen. An einzelnen Stellen treffen die von oben eindringenden Streptokokken auf die erweiterten Lymphspalten des abgelaufenen Erysipels der Cutis und in diesen auch mit daselbst verbliebenen Streptokokken zusammen, aber nach der ganzen Ausbreitung des Processes kann keine Rede davon sein, dass die Impetigines Durchbrüche des Erysipels nach aussen vorstellten. Sie sind offenbar erst entstanden, nachdem die Streptokokken zufällig günstige Ernährungsbedingungen an der Hautoberfläche gefunden haben, gewiss ein gar nicht häufiger Fall. Die Impetigines würden es beim ungestörten Durchbruch von aussen in die Cutis natürlich auch nicht zur Bildung von Furunkeln, sondern nur wieder zur wandernden, fibrinösen Entzündung bringen. Uebrigens scheinen sie leicht abzuheilen; viele meines — letal verlaufenden — Falles sind schon wieder von Hornschicht unterfangen und in Abheilung begriffen, wobei die Streptokokkenfülle in den Krusten noch zuzunehmen scheint.

Werfen wir nach dieser Schilderung einen Rückblick auf die anfangs aufgeworfenen strittigen Fragen, so ist unser Standpunkt in denselben klar vorgezeichnet. Einen Kampf der Leukocyten gegen die Streptokokken können wir für die menschliche Haut nicht annehmen; ein solcher kommt für die eigentliche Cutis gar nicht in Betracht und in dem subcutanen Gewebe werden die Streptokokken jedes Mal mit den Leukocyten fertig, die daselbst immer vor den Kokken zerfallen und absterben. In dieser Frage müssen wir uns also durchaus Baumgarten anschliessen.

Was die andere Frage betrifft, ob die wandernde Phlegmone eine vom Erysipel durchaus getrennte Affection sei, für welche wir einen anderen Erreger voraussetzen müssen, so wurde die Frage während unserer Untersuchung verschoben. Wir fanden in der That mehr, als man im allgemeinen annimmt, auch beim gewöhnlichen Erysipel das Hypoderm mit Leukocyten überschwemmt, konnten aber daraus doch nicht die Diagnose einer echt subcutanen Eiterung neben cutanem Erysipel stellen, da die Eitermengen grösstentheils in das Hypoderm verschleppt, nicht daselbst, wie beim subcutanen Furunkel, frisch ausgewandert sind. Wenn man auf den Ausdruck Phlegmone Werth legt, so ist eigentlich jedes Erysipel ein phlegmonöses Erysipel*). Nur resorbiren sich bei den meisten, scheinbar oberflächlich verlaufenden Erysipelen die tiefliegenden Eitermassen, ohne zu unserer Kenntniss zu gelangen, und die Kokken sterben mit ihnen ab. Wo dieses aber

*) In dem folgenden Abschnitt (progressive Phlegmone) wird sich zeigen, dass auch die nicht unter erysipelähnlichen Erscheinungen beginnende Phlegmone zum Erysipel zu rechnen ist.

einmal nicht geschieht, wo die Kokken nicht untergehen und die Eiterung schliesslich manifest wird, da sprechen wir von einem phlegmonösen Erysipel oder einer Phlegmone im Anschluss an Erysipel. Damit wäre für mich die Frage soweit entschieden, dass sicher der Erysipelkokkus wandernde Phlegmonen erzeugen kann; andererseits scheint es mir aber durchaus nicht ausgeschlossen, dass in einzelnen Fällen neben dem Streptokokkus der Staphylokokkus aureus vorhanden ist*). Dem Streptokokkus würde dann speciell das Wandern der Affection und dem Staphylokokkus, welcher bei Streptokokkeneiterung durchaus nicht abstirbt, die profusere Eiterung zuzuschreiben sein, die wieder dem Streptokokkus nicht eigenthümlich ist. In Fällen besonders profuser Eiterung bei wandernden Phlegmonen sollte man an diese Möglichkeit bei der Untersuchung denken. Allein kann der Staphylokokkus aureus allerdings niemals eine wandernde Phlegmone hervorrufen, so wenig wie ein Erysipel.

Einige meiner Präparate geben auch über die Vorgänge bei der Abheilung des Erysipels einigen Aufschluss, die sich unmittelbar an die Abnahme der Kokken, die Fortspülung der Leukocyten und die Resorption der Thromben anschliessen. Mit der Durchspülung der wegsam werdenden Blutgefässe mit normalem Blute beginnen zunächst die Epithelien, sich von den tiefliegenden unversehrten Epithelresten her wieder zu ergänzen. Es treten ungemein zahlreiche Mitosen auf, welche zuerst noch zu einer abschuppenden, später normal verhornenden Stachelschicht sich aufbauen. Auch das collagene Gewebe nimmt wieder ein festeres und dichteres Aussehen an, aber es fehlen demselben noch fast alle Bindegewebszellen und elastische Fasern. Hier ist ein vorzügliches Untersuchungsmaterial gegeben, um die Genesis der Bindegewebszellen und diejenige des elastischen Gewebes, diese beiden räthselvollen Vorgänge zu studiren. Hier muss sich zeigen, ob die Zellen von aussen in das collagene Gerüst einwachsen oder aus demselben sich abspalten, ob die elastischen Fasern selbständig oder mit den Zellen zugleich sich wieder bilden.

Nur in einem einzigen Falle (Nasenhaut) habe ich an einer beschränkten Stelle Plasmazellen gefunden. Dass für gewöhnlich beim Erysipel mit seiner akuten Auflösung aller nicht zu festen protoplasmatischen und Intercellularsubstanzen keine Gelegenheit zur Bildung von hypertrophischen Bindegewebszellen gegeben ist, liegt auf der Hand. Ich glaube daher diesen Fall als einen mehr chronischen deuten zu sollen und es wirft sich die Frage auf, ob überhaupt die Proliferation, Anschwellung und Hypertrophie von Bindegewebszellen, die sonst beim Erysipel gar keine Rolle spielt und höchstens bei der Abheilung in Betracht kommen könnte, vielleicht in dem stabilen Erysipel (bei Rhinitis, Ulcus cruris etc.) zu finden sein möchte. So würden sich manche Angaben von Proliferation von Bindegewebszellen beim Erysipel vielleicht erklären. Diese Frage wird uns bei Besprechung der Elephantiasis nostras beschäftigen.

*) Vergl. die umschriebene Phlegmone, für welche in einzelnen Fällen eine solche Mischinfection noch mehr Wahrscheinlichkeit besitzt.

Progressive Phlegmone (Dupuytren; Pseudoerysipel, Rust).

Unter hohem, meist remittirendem, oft durch Fröste eingeleitetem Fieber tritt von einer inficirten Stelle (Furunkel, abgeheiltes Erysipel, Fremdkörper, Verletzung, unreine Injection, Insektenstich u. s. f.) ein rasch über den ganzen Körpertheil (Extremitäten, Hals) fortschreitendes teigiges Oedem auf, während die Oberfläche der Haut, abweichend vom Erysipel, nicht stark geröthet, nicht wärmer und nicht druckempfindlich ist. Sehr bald wird die Haut härter, unter Umständen bretthart, die Falten der Cutis gleichen sich aus, die Oberfläche ist glatt, gedunsen, gelblich, die Haut mit dem Hypoderm unverschieblich verbunden. Es treten Blasen und weite Epithelabhebungen auf, unter welchen die weisse rothgetüpfelte, wie geronnen aussehende Fläche der fast nackten Cutis erscheint. Nach einer Woche wird die Haut weicher; aber der Allgemeinzustand bleibt septisch und es kommt hin und wieder zu eitrigen Metastasen. Auf der zusammensinkenden Haut erscheinen grauweisse schwärzliche Flecke von dunkelrothen Höfen umgeben, die sich in Form morscher Fetzen und mit Hinterlassung grosser Substanzverluste abstossen, aus denen sich ausgedehnte zusammenhängende Stücke gelblich infiltrirten Fettgewebes lose herausziehen lassen. Die Cutis ist in grossem Umfange von den Fascien abgelöst und auch das restirende Hypoderm ist in ein morsches Gewebe verwandelt, welches die Nerven, grossen Gefässe und Sehnen nur locker umgibt. Diese Veränderung des Bindegewebes setzt sich in das intermuskuläre, periostale, in das Lymphdrüsengewebe fort, woran sich Muskel-, Sehnen- und Knochennekrose, Thrombophlebitis, eitrige Lymphadenitis, Meningitis, Sinusthrombose etc. anschliessen können. Oft führt schon vorher Sepsis oder Pyämie zum Tode. Die günstigeren Fälle heilen unter vollständiger Verwachsung der narbig verzogenen Cutis mit den Fascien und Knochen, Schwund des Fettpolsters und behinderter Beweglichkeit der Glieder.

Trotz des stürmischen Verlaufes und der ernsten Prognose dieser Fälle sind dieselben ihrem Wesen nach doch dem gewöhnlichen Erysipel an die Seite zu setzen und wahrscheinlich durch dieselben Streptokokken bedingt wie jenes, sei es, dass dieselben eine grössere Virulenz von vornherein besassen oder eine solche auf einem besonders günstigen Nährboden erlangt haben. Allerdings fehlen im Anfang die Röthe und Empfindlichkeit der Oberfläche, die das Erysipel auszeichnen und damit auch die charakteristische Randzeichnung, und der Mangel dieses Symptomencomplexes ist es ja auch, welcher diese Fälle in den ersten Tagen so unschuldig erscheinen lässt und sie dadurch doppelt gefährlich macht.

Aber wir haben bei der Untersuchung der Erysipele histologische Thatsachen kennen gelernt, welche das abweichende Verhalten dieser Pseudoerysipele sehr wohl erklären können. Es ist nur nöthig, dass die fibrinöse und weisse Thrombose der in die Cutis eintretenden Blutgefässe und Capillaren einen besonders hohen Grad erreicht, so wird ein Mangel der gewöhnlichen Rosenröthe und desto stärkeres Oedem die Folge sein, wodurch der erysipelatöse Charakter schon vollkommen maskirt wird. Die direkte Folge einer solchen stärkeren und weiter ausgedehnten Thrombose wäre dann auch die Neigung der wandernden Phlegmone zum brandigen Absterben einzelner, runder, Gefässterritorien entsprechender Cutistheile. In allen anderen und weiteren Symptomen unterscheidet sich die Affection nicht von einem hochgradigen Erysipel, dem raschen Vorwärtsdringen, dem hauptsächlichen Befallensein der Subcutis, der sulzigen, geronnenen Beschaffenheit derselben und der geringen, erst mit dem Absterben der Kokken eintretenden, rahmigen

Eiterung, der Fortsetzung des Processes auf das intermuskuläre, subfasciale Bindegewebe, die allgemeine Sepsis etc. Auch die progrediente Phlegmone ist wie das Erysipel durch die mangelnde Neigung zur Blutung ausgezeichnet, trotzdem hier der Zerfall noch viel bedeutender ist. Schon dadurch charakterisirt sie sich als eine fibrinöse Entzündung.

Diese sich aus dem Studium schwerer Erysipelfälle ergebende Auffassung hat sich mir an dem einzigen Falle von progressiver Phlegmone, den ich zu untersuchen Gelegenheit hatte, vollauf bestätigt. Das mikroskopische Bild gleicht der Hauptsache nach einem starken Erysipel auf der Höhe der Entwickelung. Alle Lymphgefässe sind prall mit Kolonien des Streptokokkus ausgegossen, alle Lymphspalten von demselben erfüllt. Nur ist die Vertheilung der Kokken in Cutis und Subcutis eine gleichmässigere, als beim Erysipel und ebenso die Vertheilung der Leukocyten. Die letzteren sind nicht wie beim Erysipel hauptsächlich auf das Hypoderm beschränkt, sondern überschwemmen fast ebenso stark den unteren Theil der Cutis, während der obere Theil und der Papillarkörper wieder verhältnissmässig frei von Leukocyten sind. Auch bei der Phlegmone finden wir bereits auf der Höhe der Entwickelung ein massenhaftes Absterben erst der Leukocyten, dann in geringerem Grade auch der Streptokokken (nach Methylenblaupräparaten).

Das Bindegewebe reagirt auf diese Invasion ganz wie beim Erysipel. Die kollagenen Bündel sind stark gelockert und aufgefasert, erweicht, angenagt, schollig zerklüftet. Die Spindelzellen und deren Kerne grösstentheils verschwunden, auch Mastzellen finden sich nirgends. Das Epithel ist unfärbbar, ausgewaschen, homogenisirt, grösstentheils kernlos, von dem angeschwollenen Papillarkörper stellenweise in Blasen abgehoben.

Nur die Gewebsflüssigkeit und der Inhalt der Blutgefässe zeigen einen deutlichen Unterschied vom Erysipel. Während das kollagene Gewebe nirgends die beim Erysipel beschriebenen Netze von Fibrin enthält, sind die Blutgefässe in noch viel höherem Grade, wie dort, von fibrinösen Thromben erfüllt. Die Arterien und arteriellen Capillaren zeigen fast überall nahezu obturirende, dichte, stark färbbare Thromben, in denen die Färbung keine Leukocyten nachweist. Die Venen und venösen Capillaren hingegen beherbergen fast ausnahmslos weisse Thromben, welche von Fibrinfäden umsponnen und durchsetzt sind. Es herrscht ein an Stase grenzender Zustand und nicht bloss in der Haut, sondern auch im Hypoderm. Dass einerseits diese Erschwerung der Circulation die Emigration von Leukocyten begünstigen muss, ist klar, andererseits ist es aber auch wahrscheinlich, dass die stärkere Fibrinabscheidung in den Gefässen und die grössere Sauerstoffzehrung und Ansammlung zahlreicher Leukocyten im Gewebe Verhältnisse schaffen, welche daselbst der Fibringerinnung hinderlich sind.

Endlich liegt es auf der Hand, dass eine solche Affection klinisch den Eindruck eines weissen Oedems machen muss, da der rothe Inhalt der Capillaren grösstentheils durch farbloses Fibrin und weisse Thromben ersetzt wird. In meinem Falle sind selbst die Capillaren

des Papillarkörpers grösstentheils von Fibrinthromben und Leukocyten erfüllt. Die wandernde Phlegmone ist daher nur ein höherer Grad des wandernden Erysipels. Die klinischen Differenzen beruhen lediglich auf der stärkeren oder geringeren Zersetzung der Eiweisskörper des Blutplasmas und den dadurch hervorgerufenen Veränderungen der Circulation. Ausgeschlossen bleibt es dabei allerdings nicht, dass in einzelnen Fällen eine Mischinfection mit Staphylokokkus aureus vorliegt; in meinem Falle handelte es sich jedoch sicher nicht um eine solche, da nirgends Staphylokokken in charakteristischer Gruppirung und als Centrum von kugelig angeordneten Leukocytenherden nachweisbar waren.

Literatur über Erysipel und Phlegmone progrediens.

Lehrbücher: Baumgarten, v. Winiwarter, Ziegler.
Volkmann und Steudener, Zur path. Anatomie d. Erysipels. Centralbl. für die med. Wissensch. 1866. No. 36.
R. Koch, Mittheilungen aus d. kaiserl. Gesundheitsamt I. Berlin 1881.
Fehleisen, Die Aetiologie des Erysipels. Berlin 1883.
Rosenbach, Mikroorganismen bei den Wundinfectionskrankheiten des Menschen. Wiesbaden 1884.
Rheiner, Beiträge zur path. Anatomie des Erysipels bei Gelegenheit der Typhusepidemie in Zürich. V. A. Bd. 100. 1885.
Hajek und v. Eiselsberg, Erysipeldebatte. Sitzungsber. d. k. k. Ges. d. Aerzte. Nov. 1885. Wien.
Metschnikoff, Ueber den Kampf der Zellen gegen Erysipelkokken. W. A. Bd. 104. S. 209.
Pawlowsky, Mikroorganismen des Erysipels. Berl. klin. Wochenschr. 1888. No. 13.
v. Lingelsheim, Beiträge zur Streptokokkenfrage. Zeitschrift f. Hygiene. 1892. H. 3.
Pfuhl, Allgemeininfection mit Streptokokken durch Erysipel. Zeitschr. f. Hygiene. 1892. H. 14.

b) Eitrige Entzündungen.

Umschriebene Vereiterung der Haut, Hautabscess.

Allgemeine Uebersicht: (Impetigo staphylogenes), (Folliculitis staphylogenes), Furunkel, Abscess, Panaritium, Phlegmone circumscripta, (Sykosis staphylogenes).

Die umschriebene Vereiterung der Haut stellt, so verschiedenartig die klinischen Bilder sind, eine ätiologisch-pathologische Einheit dar, die Invasion des Staphylokokkus pyogenes aureus (et albus) in das Hautgewebe. Dieselbe findet in allen Fällen von aussen her statt, durch minimale Defecte der Oberhaut oder durch die unverletzten Follikel.

Wenn der Eiterkokkus, welcher sehr lange Zeit in fortpflanzungsfähigem Zustand an der Oberfläche der Haut zwischen Hornzellen sich aufhalten kann, durch einen Einriss der Hornschicht in die Stachelschicht gelangt, so gibt er Anlass zur Entstehung einer echten Im-

petigopustel, ohne dass ein seröses Bläschen an Ort und Stelle vorhergegangen wäre. Dieselbe heilt gewöhnlich durch Eintrocknung ab. Seltener und wohl nur unter besonderen begünstigenden Umständen durchbricht der Oberhautabscess bei fortgehender Eiterung den Pustelboden, der aus der ganzen, allerdings verdünnten und gestreckten Stachelschicht besteht. Dann gelangen einige Staphylokokken in die Cutis und bilden um sich herum einen Hautabscess, einen Furunkel. Die weit häufigere Veranlassung, man kann sagen, die normale zur Entstehung des Furunkels gibt die Fortwucherung der Organismen zwischen Hornzellen in vertikaler Richtung, d. h. in der Spalte zwischen Hornschicht und Haarschaft. Diese Spalte geht bei allen Papillenhaaren — auch denen der Lanugo — weiterhin über in eine Spalte zwischen Wurzelscheide und Stachelschicht des Haarbalges. Bis hierher eingedrungene Kokken müssen gerade so wirken, wie solche, die durch einen Einriss der Hornschicht der Oberfläche in Contact mit der Stachelschicht der Oberfläche gerathen sind; sie wirken chemotaktisch auf Leukocyten, indem ihre Produkte sich der abfliessenden Lymphe der Stachelschicht des Haarbalges beimischen. Der Hauptunterschied, der besonders bei allen stärkeren Haaren deutlich hervortritt, ist nur dadurch bedingt, dass die Grenzschicht der Stachelschicht des Haarbalges, die Balgmembran, dem Andringen der Leukocyten einen erheblicheren Widerstand entgegensetzt als die Grenzmembran des Oberflächenepithels. Daher kommt es beim Haare öfter zu perifollikulären Abscessen als zu folliculären Eiteransammlungen mit Sitz der Eitermassen zwischen Haar und Stachelschicht des Haarbalges, die mit den Impetigines der Oberfläche zu vergleichen wären.

Die Bildung der Furunkel auf dem Wege der Haar-Oberhautspalte zerfällt daher klinisch wie anatomisch in zwei verschiedene Typen, je nachdem an Lanugohärchen oder an starken Haaren mit dicker Balgmembran entlang die Infection erfolgt.

Im ersteren Falle geht das Bild der Impetigo unmerklich in das des Furunkels über, indem das Eiterbläschen sich weniger nach der Oberfläche ausdehnt, dafür aber um so deutlicher eine Verdickung, ein Knoten im oberen Theile der Cutis hinzutritt. Dieser Furunkel ist dann, wie die mikroskopische Untersuchung lehrt, stets ein Haarbalgfurunkel, eine eitrige Folliculitis. Damit kann das Bild der Hauteiterung abschliessen oder es reihen sich an die Follikelvereiterung des Lanugohaares und zwar viel häufiger als die klinische Betrachtung vermuthen lässt, weitere Abscesse in der Tiefe der Cutis an, die in ihrer Gesammtheit einen grösseren Furunkel constituiren. Diese auf dem Wege des Lanugohaarbalges entstandenen Furunkel enden — im Gegensatze zur Impetigo — stets mit Bildung einer kleinen Narbe an Stelle des vereiterten Follikels.

Weniger einfach und einheitlich gestaltet sich das Bild, wenn die primäre Impetigopustel im Haarbalgtrichter eines starken Haares sitzt. Nur ausnahmsweise kommt es dann, wie beim Lanugohaare regelmässig, zu einer direkten Abwärtswucherung der Kokken in der Haarspalte über den Haarbalgtrichter hinaus mit dem Erfolg, dass die

Leukocyten durch Haarbalgscheiden und Stachelschicht des Haarbalges eindringen und innerhalb der letzteren einen intrafolliculären Abscess, eine „Haarbalgimpetigo“ constituiren. Ich habe dieses Vorkommen unter sehr zahlreichen Furunkeln nur ein einziges Mal gefunden. Und in diesem Falle bestand noch der Unterschied von einer primären Folliculitis der Lanugohaare, dass die Integrität der Haarhüllen bei der Durchwanderung mit Leukocyten ziemlich gewahrt blieb. Die Regel ist bei allen starken Haarbälgen vielmehr die, dass an eine Impetigo des Haarbalgtrichters sich eine ausgedehntere Eiterpustel der Oberhaut anschliesst, dass diese dann seitlich vom Haarbalg in die Tiefe durchbricht und zunächst nur eine eitrige Perifolliculitis constituirt. Das Krankheitsbild der Sykosis wird der Hauptsache nach von solchen Impetigines und Perifolliculitiden zusammengesetzt. Aber auch viele solitäre Furunkel, z. B. der Achsel, des Schamberges, der Afterkerbe zeigen dieselben Verhältnisse. Natürlich kann es auch auf diesem Umwege der eitrigen Perifolliculitis schliesslich zur totalen Vereiterung des Haarbalges kommen und zwar leichter an etwas schwächeren Haaren, als an den gewöhnlich sehr starken des Bartes; nur in diesem letzteren Falle entstehen auch bei der Sykosis wirklich Narben.

Weit häufiger führt aber die eitrige Perifolliculitis anstatt zu einer Vereiterung des Balges zur fortschreitenden Erzeugung kleiner Hautabscesse in der nächsten Umgebung derselben. Auf diese Weise entstehen die meisten der grossen Furunkel am Nacken, in der Afterkerbe, in der Achselhöhle u. s. w. Der klinisch einheitliche, umschriebene Charakter auch dieser Eiterbeulen lässt sich, da sie histologisch gewöhnlich in einen Complex kleiner Abscesse zerfallen, nur verstehen durch die gleichzeitige Entzündung und Spannung der Haut, welche durch die Steifung des ödematösen Haarbalges im Centrum der Affection noch besonders vermehrt wird. Ein daraufhin gerichtetes, genaueres klinisches Studium der Furunkel in ihrer Entwickelung zeigt uns auch oft genug das unregelmässige Vordringen der perifollikulären Abscesse in die Tiefe.

Bei einer solchen Multiplicität der Entstehungweisen des scheinbar einfachen Symptomenkomplexes: Furunkel können wir es verschmerzen, dass der Nachweis von spirogenen Furunkeln, erzeugt durch das Eindringen der Kokken in die Schweissporen und Gänge bis in die Knäueldrüsen bisher nicht geglückt ist. Secundär allerdings werden die Knäuel mit Vorliebe in den Eiterungsprocess hineingezogen, ebenso wie die einzelnen Fettträubchen des Hypoderms.

Die Vereiterung der Cutis selbst findet ebenfalls auf bestimmten Prädilectionswegen statt, nämlich entlang der erweiterten und von Leukocyten umscheideten Blutgefässe, besonders der Venen. An allen Hauptwucherungspunkten der Kokken kommt es zur dichten Ansammlung von Leukocyten, unter deren Einfluss alle zelligen und intercellularen Gebilde einschmelzen oder durch Einschmelzung der zarteren unter ihnen aus dem Zusammenhange gelöst werden. Die völlige Einschmelzung grösserer Hautbezirke finden wir besonders an den Fettträubchen des subcutanen Gewebes, daher hauptsächlich an dem relativ

dicken Panniculus der Säuglinge und im Fettgewebe der Fingerbeeren (Panaritium), wo die feste, äussere Hülle das Zerstörungswerk in der Tiefe gründlich fördert oder auch an anderen Orten unter dem gleichzeitigen Einflusse anderer einschmelzender Mittel (Quecksilber, Reducentia in starker Dosis, Breiumschläge etc.). Wir sprechen in diesen Fällen mit Vorliebe von Abscessen, weil dann das Bild den Abscessen innerer Organe genau gleicht. Aber zwischen diesen Fällen, den erheblich selteneren und den gewöhnlichen, in denen die Eiterung es nur zur Bildung eines „Furunkels" bringt, besteht der Hauptsache nach kein Unterschied.

Auch in den letzteren gibt es Kokkenvegetationen im Centrum cutaner Eiterherde, die mit einander im Zusammenhang stehen, es besteht gewöhnlich eine Anzahl mikroskopischer Abscesse, an deren Stelle das Gewebe auch total eingeschmolzen ist. Aber es kommt zu keiner grösseren Abscesshöhle, da das feste fibrilläre Gewebe der Cutis die Eiterstrassen eindämmt und es bleiben daher überall Reste der Cutis uneingeschmolzen, die das Gerüst derselben im Ganzen erhalten. Und kommt es endlich an einigen Stellen zur totalen Einschmelzung, so werden dadurch nur die widerstandsfähigen Theile, dicke collagene Bündel, Arterien etc. in toto sequestrirt und bilden mit ihrer eiterdurchtränkten Nachbarschaft den derben, nekrotischen Pfropf, der bekanntlich als Wahrzeichen des Furunkels gilt. Nicht die grössere oder geringere Eiterproduction an sich bestimmt es, ob der Hautabscess den Typus eines Abscesses oder eines Furunkels zeigt, sondern das Vorwalten oder Zurücktreten der Colliquation des Gewebes und nur deshalb stellt der Furunkel, resp. die Demarkirung eines festen, nekrotischen Pfropfens den gewöhnlichen Ausgang der Hauteiterung dar, weil das feste, fibrilläre Gewebe besonders des Erwachsenen nur schwierig dem gemeinsamen Einfluss der peptonisirenden Eigenschaften der Staphylokokken und der noch weit stärker histolytischen (Leber) der Leukocyten unterliegt. Für gewöhnlich verflüssigt sich nur das lockere collagene Gewebe, welches die Gefässe, die Knäuel, die Follikel, die Muskeln und die Fettträubchen umgibt und sequestrirt diese oder einzelne, günstig zwischen Eiterstrassen gelegene Theile des fibrillären Gewebes. — Diese auf die histologische Untersuchung sich stützende, aber auch mit allen klinischen Thatsachen harmonirende, einheitliche Auffassung der Abscesse und Furunkel der Haut steht im Gegensatz zu der von klinischer Seite bisher meist festgehaltenen Anschauung, nach welcher die Neigung zur umschriebenen Abscedirung, die Bildung eines centralen nekrotischen Herdes, welche den Furunkel auszeichnet, durch Beschränkung auf die follikulären Gebilde oder die Knäueldrüsen erzeugt werden soll. Kochmann hat zuerst zwischen Haarbalg- und Knäueldrüsenfurunkeln zu unterscheiden versucht. Die Histologie gewährt jedoch dieser Auffassung keine Stütze. Die klinische Thatsache, dass sich in der Tiefe der Haut Furunkel entwickeln, ohne dass wir den Weg des Eitergiftes makroskopisch von aussen nach innen verfolgen können, muss auf eine andere Weise als durch Infection auf dem Wege der Schweissgänge erklärt werden. Auch diese „krypto-

genetischen" Furunkel sind stets auf eine Infection auf dem gewöhnlichen Wege des Haarbalges zurückzuführen und es zeichnen sich diese Fälle von in der Tiefe beginnenden Furunkeln nur dadurch vor den impetiginös-perifollikulären aus, dass die Kokken bei ihrer Durchwanderung des Follikelhalses noch nicht eine Perifolliculitis herbeigeführt haben. Die Geschichte der Akne pustulosa (s. d.) lehrt in unzweideutiger Weise, dass ein verborgenes Vegetiren und langsames Fortkriechen von Eiter producirenden Organismen zwischen Hornzellen ohne Eiterproduction häufiger vorkommt*). Erst wenn eine hinzutretende Hyperämie, eine Einfettung oder sonstige wasserdichte Bedeckung, ein Follikelverschluss durch Gebrauch reducirender Mittel (Theer) etc. die Kokken innerhalb des Follikelhalses mit dem Optimum von Wärme (34°—38° nach Lübbert) und Feuchtigkeit versehen, tritt plötzlich eine rasche Proliferation und damit die Anlockung von Leukocyten in den Haarbalg ein. Die Fälle kryptogenetischer Furunkel sind nun auch meist solche, in welchen eine lange Vorgeschichte der Kokkeninvasion sich nachweisen lässt; so stellen die postekzematösen Furunkel ein grosses Contingent, sodann die sich Jahre lang hinziehenden Fälle sporadischer Furunkel am Nacken und in der Afterkerbe. Der Ausbruch des Furunkels ist in diesen Fällen durch eine lange Periode von der Invasion der Eiterkokken getrennt. Im Grossen und Ganzen treten aber die kryptogenetischen Fälle zurück gegen diejenigen, in welchen sich die Bahn des Eitercoccus auch makroskopisch wahrnehmen lässt und die genaue Unterscheidung zwischen Impetigopusteln, Perifolliculitiden und Furunkeln lässt sich in keinem Falle ausgedehnter Furunkulose durchführen. Man hat daher, wenn man den einmal eingebürgerten Begriff des Furunkels aufrecht halten will, nur die Wahl, ihn zum allgemeineren Begriffe des Hautabscesses zu erweitern oder ihn willkürlich auf die kryptogenetischen Abscedirungen zu beschränken. Ich ziehe das erstere vor, da das letztere Auskunftsmittel weder theoretischen noch praktischen Werth hat.

Wenn nun aber die Identificirung der Furunkel mit Folliculitiden einerseits, mit hypothetisch angenommenen, primären Knäuelentzündungen andererseits fallen gelassen werden muss, so fehlt scheinbar eine Erklärung des umschriebenen Charakters aller durch den Staphylokokkus erzeugten Hautabscesse. Aber auch in dieser Beziehung geben die bisherigen bakteriologischen und histologischen Thatsachen genügenden Aufschluss. Im Gegensatz nämlich zu den Streptokokkeneiterungen des Erysipels und der fortschreitenden Phlegmone, bei denen die ersten Vorposten des inficirenden Agens in vollkommen gesunder Umgebung liegen, findet man die Staphylokokkenwucherungen auf der Höhe der Krankheit stets umgeben von einem Wall von Eiterzellen und nekrotisirendem Gewebe. Die eiterdurchsetzte, absterbende Area um einen solchen Kokkenhaufen besitzt ein Vielfaches seines eigenen Durchmessers. Die schönsten Reinkulturen des Traubenkokkus

*) Die Hornschicht oberhalb einer furunkulösen Haut pflegt auch auf grosse Strecken mit symptomlos vegetirenden Staphylokokken reichlich versehen zu sein.

sitzen im Centrum der Affection in vollkommen nekrotischem Gewebe; spärliche Haufen finden sich zerstreut in dem entzündlichen, von weissen Blutkörperchen dicht infarcirten Hofe, gar keine zwischen diesem und dem gesunden Gewebe. Dieser Eiterkokkus bisitzt mithin eine sehr deletäre Fernwirkung auf lebendes, thierisches Gewebe, er schafft sich — ähnlich wie der Tuberkelbacillus in den käsigen Herden — eine Mauer für sein weiteres Vordringen aus dem befallenen Gewebe selbst. Er kann sich eine Zeit lang innerhalb dieser nekrotisirenden Massen halten, sogar vermehren, stirbt aber dann innerhalb seiner durchseuchten Umgebung und wohl auch durch seine eigenen Excrete ab. Wenigstens üben die unter seinen Produkten gefundenen Ammoniumblasen auch sonst einen heilenden Einfluss auf beginnende Furunkel aus. Diese Selbststeuerung im Wachsthum des Eiterkokkus durch Vergiftung seiner Umgebung ist jedenfalls die Hauptursache und genügender Grund für die im Ganzen umschriebene Natur der hierher gehörigen Affectionen. Es soll damit nicht geleugnet werden, dass beim Sitz der primären Eiterung innerhalb eines Follikels die lange Zeit den Wanderungen der Leukocyten hinderlich in den Weg tretende Balgmembran den umschriebenen Charakter des Furunkels mit erklärt und begründet. Aber nothwendig für den Begriff des Furunkels ist eine umhüllende, einkapselnde Balgmembran gewiss nicht, schon einfach deshalb nicht, weil sie bei den Lanugohärchen rasch verschwindet, bei den stärkeren Haaren den Eiter sogar lange Zeit vom Innern des Follikels abhält und weil in allen Fällen der Furunkel, auch wenn er central einen Follikel einschliesst, denselben stets an Grösse bedeutend übertrifft. Man darf eben nicht vergessen, dass der Furunkel stets früher perifolliculär war, ehe er günstigsten Falles folliculär werden konnte.

Wenn es aber nun im bakteriologischen Charakter der Staphylokokkeneiterung liegt, sich zu begrenzen, woher schreiten dann, wie es gerade die histologischen Bilder sehr schön zeigen, die kleinen Cutisabscesse im Gewebe fort, woher kommt überhaupt die, wenn auch nicht häufige Ausdehnung auch dieser Processe zu Stande? Das Fortschreiten der Impetigines zu perifolliculären Abscessen haben wir oben als einen Vorgang kennen gelernt, der dem Fortkriechen der Ursache in den Haarbalg hinab parallel geht. Wie schreitet aber die Wucherung der Staphylokokken innerhalb der vereiterten Cutis fort? Hier, glaube ich, müssen wir in der That auf eine im Process liegende Erklärung verzichten und auf die Mithilfe äusserer Umstände recurriren. Schon die Bewegungen der Haut bei Bewegung der Glieder, weit mehr aber noch passive Bewegungen beim Waschen, Abtrocknen, Einreiben von Salben, Frottiren, Massiren, Kratzen mögen in den mikroskopischen Abscessen den Inhalt aufrühren und Eiterkokken in Contact mit noch relativ gesundem Gewebe bringen, wo dann sofort eine weitergehende Eiterung die Folge sein muss. Die klinische Beobachtung lehrt nur zu sehr die schädlichen Einflüsse solcher Bewegungen und den guten der Ruhe auf die umschriebene Ausheilung der Furunkel kennen.

Diese Uebersicht über die Eiterinfection der Haut zeigt, dass wir

eigentlich nur im Oberhautabscess und Cutisabscess genau umgrenzbare histologische Krankheitsbilder besitzen, in der Impetigo und dem Furunkel. Der letztere ist seinem anatomischen Wesen nach durchaus nicht scharf von der sog. Sykosis zu unterscheiden, und andererseits haben wir es unter der klinischen Diagnose „Sykosis" auch häufig genug nur mit einer Impetigo des Bartes zu thun. Es ist daher nur eine Rücksicht auf den klinisch seit alter Zeit eingebürgerten Begriff der Sykosis, wenn wir diesen Specialfall der Kokkeninvasion der Haut besonders berücksichtigen, dessen scheinbar einheitliches Wesen nur in der Lokalisation um einen dicken Haarbalg besteht. Richtiger wäre es vom ätiologischen und anatomischen Standpunkte aus, die Sykosis in zwei Theile zu trennen und den ersten bei der Impetigo, den letzteren bei dem Furunkel abzuhandeln. Wenn wir aber schon dem in sich ungleichartigen Bild der Sykosis aus dem genannten Grunde ein besonderes Capitel widmen, so müssen wir dieselbe Auszeichnung wenigstens auch der eitrigen Entzündung der Lanugohaarbälge zukommen lassen. Denn dieser Theil der eitrigen Infection, welcher in gewisser Beziehung auf der Grenze steht zwischen der Impetigo und dem Furunkel, besitzt im Gegensatz zur Sykosis anatomisch ein ganz gleichartiges Bild, und wenn dasselbe bisher klinisch nicht genügend bekannt ist, so liegt das nur an dem geringen, diesem Gegenstand gewidmeten Interesse. Denn die eitrige Folliculitis der Lanugohaarbälge tritt auch klinisch scharf genug aus der Reihe der eitrigen Dermatosen hervor. Ich habe daher speciell zu behandeln: die Impetigo*), den Furunkel, die Sykosis staphylogenes*), die Folliculitis staphylogenes*). Die „multipeln Abscesse" der Neugeborenen, die umschriebene Phlegmone und das Panaritium schliessen sich als weitere wichtige Varietäten des Furunkels der Schilderung dieses an.

Furunkel, Furunkulose.

Unter Furunkel verstehe ich einen umschriebenen Hautabscess, mag derselbe — wie bei Säuglingen — hauptsächlich das Hypoderm befallen oder — wie bei Erwachsenen — in der Cutis lokalisirt sein, mit Projectionen in das subcutane Gewebe. Die Furunkel schliessen sich gewöhnlich an Impetigo- oder Sykosispusteln resp. eitrige Folliculitiden der nackten Haut und der Kopfhaut an. Die Entstehung in Folge von Impetigopusteln ist häufiger als man annimmt, da die Pusteln bereits spurlos abgetrocknet sein können, wenn der Furunkel sich erst fühlbar zu machen beginnt. Je nach der Eingangspforte des Eiterkokkus und je nach der Tiefe des sich bildenden Abscesses ist das Aussehen des Furunkels verschieden; bei vorhandener Impetigopustel spitzen sie sich rascher zu, kommen rascher zur „Reife" und zum Durchbruch. Die perifolliculären führen häufig längere Zeit in der Tiefe der Haut ein latentes Dasein, wachsen langsamer, aber oft auch zu grösseren Abscessen heran. Der Durchbruch der perifolliculären Furunkel nach aussen findet so wenig nothwendigerweise durch den zuerst inficirten Haarbalg statt, wie durch die primäre Impetigopustel, wenn auch natürlich häufig die Eiterung diesen Weg nimmt. Einerseits können diese ersten Infectionswege schon ausgeheilt sein, andererseits kann von der Eiterung in der Tiefe jeder benachbarte Haarbalg ergriffen werden und vereitern.

*) Dieselben haben bereits ihren Platz unter den infectiösen Entzündungen der Oberhaut gefunden.

Länger dauernde, indolente Furunkel brechen allmälig siebförmig durch eine Reihe benachbarter Follikel nach Vereiterung derselben durch. Die von einer äusseren Eiterung her verfolgbaren, ebenso wie die kryptogenetisch entstandenen Furunkel kündigen sich als solche durch eine umschriebene Härte und dumpfen Schmerz an. Bei weiterem Wachsthum treten die beiden anderen klassischen Entzündungssymptome, Röthe und Hitze, hinzu. Bei spontanem oder künstlichem Rückgang in diesem Stadium schwinden zuerst die letzteren, dann die ersteren Symptome. „Reift" dagegen der Abscess, so nehmen alle Symptome bis zum spontanen oder künstlichen Durchbruch zu. Bei diesem entleert sich der reine, flüssige, kokkenhaltige Eiter zuerst und oft allein. Die nekrotischen Partien der Cutis mit oder ohne nekrotische Knäuel, Follikel und Fettträubchen bleiben zunächst noch an unvollständig nekrotisirten Brücken, speciell an Blutgefässen hängen und werden erst langsam als mehr oder minder zusammenhängender Pfropf („Pettig" in Norddeutschland) durch Eiterung eliminirt. Die stets mit Narbenbildung endende Heilung geht rasch von statten. „Furunkulose" ist nur die Folge der raschen oder langsamen Verschleppung der Eiterkokken von einer Prädilectionsstelle zur andern.

Als „multiple Abscesse der Säuglinge" hat man den Furunkeln dieses Lebensalters eine Sonderstellung einräumen wollen. Sie unterscheiden sich aber nur durch ihre Vorliebe, im Hypoderm fortzukriechen, welches ja bei Säuglingen noch viel bedeutender entwickelt ist als die Cutis. Die mässigeren Entzündungserscheinungen geben ihnen eine gewisse Aehnlichkeit mit den sogen. kalten, d. i. tuberkulösen Gummen und Abscessen der Haut. Bei decrepiden Säuglingen kommt als Folge der Abmagerung noch hinzu, dass die Furunkel schlaffe und etwas verschiebliche Beulen darstellen und dass die über sie lose hinwegziehende Cutis länger als sonst intakt bleibt, wodurch die Aehnlichkeit mit tuberkulösen Processen noch grösser wird. Ekzeme, allgemeine Unreinlichkeit, Jod- und Bromdarreichung sind die gewöhnlichen prädisponirenden Momente für diese besonders in Findelhäusern häufige Form.

Die meisten Furunkel beginnen als Impetigines. Die einfache, ungemein häufige Coincidenz eines dermalen Abscesses mit einem epidermalen, welche in der Höhe des Papillarkörpers durch eine halsartig eingeschnürte Durchbruchsöffnung mit einander communiciren, genügt noch nicht, um die Diagnose auf einen impetiginösen Furunkel zu stellen. Denn auch beim Durchbruch eines beliebigen Furunkels von innen nach aussen findet sich fast regelmässig über einer engeren Oeffnung im Papillarkörper eine ausgebreitete eitrige Unterminirung der Hornschicht in der Oberhaut. Abgesehen von den ganz charakteristischen Symptomen, welche den Durchbruch der Furunkel nach aussen begleiten und welche zum Schlusse noch Erwähnung finden (Druckphänomene, Blutstauung), lässt sich aber schon an der Vertheilung der Kokken in der begleitenden Pustel mit Sicherheit erkennen, ob dieselben von aussen nach innen gedrungen sind (ob also eine Umwandlung von Impetigo in Furunkel vorliegt), oder ob sie erst sekundär an der Durchbruchsstelle nach aussen die umliegende Oberhaut befallen haben. In ersterem Falle findet man die Kokken, wie unter Impetigo auseinandergesetzt, am dichtesten und in regelmässiger Anordnung unmittelbar unterhalb der Hornschicht und in den peripheren Winkeln; in letzterem Falle sind sie überhaupt spärlich und unregelmässig, die Hornschicht erscheint in weiterer Ausdehnung mechanisch abgehoben, als es der epidermalen Kokkenvegetation entspricht.

Der Einbruch der Kokken in die Cutis und damit der Beginn des Furunkels kann nur auf zwei verschiedene Weisen zu Stande kommen. Entweder erlaubt die Festigkeit der Hornschicht oder die Schnelligkeit der Eiteransammlung keine genügende Ausdehnung der Blase nach

aussen; dann gräbt sich der Eiter, die Stachelschicht vor sich hertreibend und verdünnend und den Papillarkörper zur Fläche ausdehnend, in die Cutis ein, und über kurz oder lang kommt es zum Durchbruch des unverhornten Epithels. Im anderen Falle dringen nach mehrtägigem Bestande einer ausgebildeten Impetigopustel die Kokken in einem die Pustel durchbohrenden Lanugohaarbalg tiefer nach unten. Darauf folgt dann sogleich eine Eiteransammlung um diesen Haarbalg, nicht weiter, als die Kokken im Innern zwischen Haarschaft und Wurzelscheide sitzen, aber doch genügend weit, um die dünne epitheliale Barrière, welche die Pustel bis dahin von der Cutis schied, hinwegzuschwemmen.

Ich halte diese Art des Kokkeneinbruchs in die Cutis: Impetigopustel — perifolliculärer Abscess eines Lanugohärchens — Follicularvereiterung — für die häufigste Entstehungsweise aller Furunkel. Die direkte Durchbrechung des Pustelbodens einer Impetigopustel ist dagegen ein selteneres Ereigniss. Man wird es anzunehmen haben, wo man von der Impetigo an bis in die Cutis eine gleichmässige, häufchenweise Vertheilung der Kokken und keine compakten lamellösen oder cylindrischen grösseren Haufen findet. Wo aber in dem Centrum des homogen gewordenen Abssesses unterhalb der Grenze des Papillarkörpers solche fest gepressten Kokkencylinder, Kokkenplatten und Kokkenstreifen in senkrechter oder etwas schräger Stellung sich vorfinden — und man trifft sie in den meisten Fällen —, da hat man ein Recht, den perifolliculären Durchbruch einer Impetigopustel anzunehmen, auch wenn von der Struktur des Haarbalgs keine Spur mehr vorhanden ist.

Um Missverständnissen vorzubeugen, betone ich übrigens, dass die Existenz eines Haarbalgs innerhalb einer Impetigopustel noch durchaus nicht nothwendig dazu führt, dass ein Furunkel sich an die Pustel anschliesst. Mir liegen beweisende Bilder für das Gegentheil vor, in denen Haarbälge die Pusteln durchsetzen, ohne dass die Kokken überhaupt ihren Weg in die ersteren gefunden haben. Wenn dem nicht so wäre, dann müssten die Furunkel noch viel häufiger sein, nämlich ebenso häufig, wie die Eiterpickel (Impetigines).

Nachdem die Kokken in die Cutis eingedrungen sind, ist der Furunkel etablirt und seine weiteren Schicksale hängen von den Wanderungen der Kokken ab, die sich wiederum nach den Eigenschaften des befallenen Terrains richten. Beim Erwachsenen halten sich in den meisten Fällen die Kokken mitten in der Cutis längere Zeit und werden von einem Wall von Eiterkörperchen umgeben. Dieselben dringen dabei in allen Spalten des Bindegewebes von den nächsten Blutgefässen her den Kokken entgegen. Zugleich beginnen die Kokken und Leukocyten ihr Verflüssigungswerk, indem die feineren Fibrillenbündel einschmelzen und die dickeren sich verjüngen, gleichsam abschmelzen. Dadurch verbreitern sich rings um den Kokkenherd alle Lymphspalten der Haut bedeutend und die entstehenden Lücken werden sofort von Eiterkörperchen in Besitz genommen, so dass es fast den Anschein hat, als träten Eiterkörperchen direkt an Stelle von Bindegewebe. Bald

gewinnt die Zone um den Kokkenherd an doppelt gefärbten Schnitten ein marmorirtes Aussehen, indem die noch von den elastischen Fasern lose umsponnenen, dickeren, homogenen, kollagenen Balken mit Streifen von Eiterkörperchen regelmässig abwechseln. Erst wenn auch diese groben Balken an vielen Stellen einschmelzen, wird die Eiterinfiltration zum Abscess. An Schnitten, auf denen lose Eiterbröckel in der Mitte gewöhnlich ausfallen, repräsentirt sich derselbe als eine Höhle, in welche von allen Seiten die von einer Eiterschicht umgebenen Stümpfe von Bindegewebsbalken hineinragen, so dass die Wandung des Abscesses ein unregelmässiges, zerrissenes, angenagtes Aussehen erhält. Die Kokken finden sich in grösseren und kleineren Haufen stets in der Mitte, seltener auch in der Peripherie des Abscesses, am dichtesten in den ältesten Eiterbröckeln, auch hier niemals in den Zellen, sondern stets zwischen denselben.

Wo der Eiter flüssiger ist, werden einzelne Kokkenhaufen bei Bewegungen der Haut mit dem Lymphstrom fortgeführt in horizontaler Richtung und im allgemeinen abwärts. So verbreitet sich der Abscess seitwärts und nach der Tiefe. So lange er im Bindegewebe fortkriecht, behalten die Wandungen das zerrissene Ansehen bei, da stets radienartig auf allen Lymphbahnen Eiterkörperchen heranziehen. Erst wo der Abscess eine vorläufige Grenze findet, da rundet er sich ab und endet in auffallender Weise wie abgeschnitten. Das findet überall dort statt, wo er eingelagerte Organe trifft, besonders grössere Haarbälge, Talgdrüsen, Muskeln, Nerven, Knäuel, Fettläppchen und grössere Blutgefässe selbst. Ist die Giftwirkung erschöpft, so macht der Abscess an solchen Stellen Halt und die betreffenden Oberflächen bilden mit ihrer eiterinfiltrirten Wand die Grenze. Geht die Giftwirkung weiter, so werden die Organe ebenfalls eitrig infiltrirt; aber indem sie der Verflüssigung längeren Widerstand leisten, begrenzt sich der Abscess längere Zeit mit scharfem Rande an ihrer äusseren Seite und seine äusseren Vorposten besitzen dann die Form der betreffenden Organe. Am schnellsten zerfallen die vom Abscess erreichten Knäueldrüsen, ohne dass ihr Epithel vorher besondere Veränderungen aufwiese. Die tiefliegenden Talgdrüsen der längeren Haare halten etwas länger Stand, doch nicht so lange, wie die Haarbälge selbst. Hier geht ein deutliches Einschrumpfen der Fettträubchen und ein Homogenwerden der normalen Drüsenzeichnung der eitrigen Einschmelzung vorher. Die Arrectoren werden manchmal auf's Aeusserste durch den wachsenden Furunkel angespannt*), ehe sie nachgeben und bilden dann mit dem zugehörigen Haare einen festen Grenzwall für denselben.

Nachgiebigere Verhältnisse findet der Furunkel, sowie er über den Bereich der Cutis nach unten in das Hypoderm vordringt. Das subcutane Fettgewebe bietet keine mechanischen Hindernisse dar; die Verflüssigung des lockeren Bindegewebes geht leicht von statten und das Fett selbst bildet einen guten Nährboden. Wenn daher nur die

*) Hierin mag zum Theil die starke Spannung mancher Furunkel mitbegründet sein.

wenigsten in das Hypoderm einbrechenden Furunkel zu ausgedehnten Phlegmonen führen, so liegt die Ursache an den Wachsthumsverhältnissen der Kokken mehr als an den chemischen und anatomischen Einrichtungen des subcutanen Gewebes an sich.

Am besten lässt sich die Invasion des Fettgewebes an der Haut des Säuglings studiren; das weite Umsichgreifen der Eiterung im Fettgewebe ist eben für die Furunkel der Säuglinge charakteristisch. Die Eiterung dringt hier von Pusteln aus oder durch die unverletzten, kleinen Haarbälge ein, durchbricht die sehr schwache Cutis sofort und dehnt sich nun unterhalb derselben von einem Fettträubchen zum anderen schreitend langsam nach allen Seiten aus, sodass auf den wenigsten Schnitten dieser Furunkel der Zusammenhang mit der Oberfläche zu Tage tritt. Die Knäueldrüsen werden, soweit sie in der Cutis liegen, einfach mit in die Höhe gedrängt, soweit sie in das Hypoderm reichen, eitrig infiltrirt, aber durchaus nicht in besonderem Grade. Auch diese Furunkel kann man daher keineswegs als Knäueldrüsenentzündungen *κατ' ἐξοχήν* betrachten, wie Kochmann und Escherich es thun. Dagegen verfällt das Fettgewebe allerdings einer ausgedehnten, eitrigen Einschmelzung. Es wird von Eiterkörperchen infiltrirt, während das Fett der Fettzellen grösstentheils resorbirt wird. Diese fallen daher zusammen, ihr Protoplasma und das collagene Zwischengewebe quellen dagegen auf, so dass das Fettgewebe auf dieser Stufe dem Schleimgewebe ähnlich wird. Eine Kernproliferation wie bei einfachem Schwund des Fettes findet nicht statt. Die noch leukocytenfreien, obwohl bereits entfetteten und gequollenen Fettträubchen enthalten noch keine Kokken. Sowie diese in ein solches Läppchen eindringen, wird dasselbe dicht von Leukocyten infiltrirt und je nach dem Grade der Verflüssigung entweder in einen käsigen Brei oder in flüssigen Eiter verwandelt. In letzterem Falle ist das Bild der „multiplen Abscesse" gegeben, in ersterem entspricht es mehr der Furunkulose der Erwachsenen. Die käsigen Fettträubchen bleiben länger von einander isolirt, die verflüssigten fliessen alsbald zusammen und heben die Cutis in weiter Ausdehnung von ihrer Unterlage ab.

In jedem einzelnen Fettträubchen sitzen die Kokkencolonien central und sind von absterbenden Eiterzellen umgeben, während in den peripheren Lagen des Eiters die Kerne ihre Tingibilität behalten. Da jedes Fettträubchen eine selbstständige Gefässversorgung besitzt, so vereitert es quasi für sich und bleibt in seinen Grenzen lange Zeit als solches erkennbar. Die zwischenliegenden Bindegewebssepten participiren an der Eiterung kaum, verwischen daher bei den mehr trockenen Abscessen das Bild isolirter Eiterherde nicht und bleiben bei den flüssigen Formen relativ lange erhalten.

Eine gewisse Aehnlichkeit mit diesen Abscessen der Säuglinge haben gewisse Furunkel der Greise und marastischer Individuen, insofern auch hier eine schleichende Verbreitung der Infection in dem abgemagerten schlaffen Hypoderm stattthat, welche die Grenzen der furunkulösen Entzündung nach allen Seiten überschreitet.

Nachdem wir im Bisherigen in grossen Umrissen den Weg der

Kokken in die Cutis und ihre Abkapselung durch Leukocyten, nebst dem Endresultat beider Invasionen, der Einschmelzung der Cutis, betrachtet haben, müssen wir nun aber auch derjenigen Vorgänge gedenken, welche in grösserer Ferne von dem Infectionsherd sich — in den meisten Fällen wenigstens — abspielen. Bei der Impetigo reduciren sich diese, wie wir sahen, auf ein Minimum. So ist es auch in einer grossen Zahl von Furunkeln; die entzündlichen Erscheinungen ausserhalb des Leukocytenwalles sind dann verschwindend gering, der Process beschränkt sich auf die Bildung der Abscesse, die dann das Aeussere von kalten, indolenten Abscessen besitzen, nicht sehr gespannt und ziemlich verschieblich sind. So ist es bei den Furunkeln dekrepider Kinder und Greise und in schlecht ernährter Haut überhaupt.

Bei den meisten Furunkeln jedoch schliesst sich alsbald eine Zone einfach seröser Entzündung peripherisch an die centrale Eiterung an. Die Blutgefässe sind in derselben stark erweitert und ebenso alle Lymphspalten, in denen man auch hin und wieder geronnenes Fibrin nachweisen kann. Sehr bald tritt eine Anschwellung aller Spindelzellen hinzu, welche nun als ein stark tingibles Netz, mit ihren Ausläufern überall zusammenhängend, die Cutis durchziehen. Ausser diesen vergrösserten und hin und wieder, aber selten Mitosen aufweisenden Zellen enthalten die Lymphspalten Leukocyten, deren Zahl sich mit der Annäherung an den centralen Abscess vermehrt. Das collagene Gewebe ist angeschwollen, ödematös und durchaus nicht eingeschmolzen wie im Abscessherde selbst. Die ganze Peripherie trägt vielmehr den Charakter einer productiven Entzündung; ja es kommt in einzelnen Fällen selbst zur Production von Plasmazellen.

Diese für die chronischen Infectionskrankheiten der Haut besonders charakteristische Alteration der Bindegewebszellen ist an der Peripherie des Hautabscesses auffällig genug, um bei ihr einen Augenblick zu verweilen. Die Plasmazellen finden sich in den wenigen Fällen, wo sie überhaupt vorkommen, zerstreut am zellenreichen Gefässbaume der Nachbarschaft der Abscesse; sie bilden nirgends Herde, wie beispielsweise beim Lupus. Sie sind meist sehr gross, äusserst protoplasmareich, rund oder kubisch und enthalten fast stets nur einen Kern. Mehrkernige Plasmazellen, homogenisirte und Riesenzellen habe ich nicht unter ihnen gefunden. Nur eine gute Färbung lässt sie zwischen den einfach geschwollenen Bindegewebszellen und Leukocyten sofort erkennen. Eine einschmelzende Wirkung auf das collagene Gewebe können sie bei ihrer geringen Anzahl nicht ausüben. So sind sie lediglich ein Zeichen dafür, dass die Eiterkokken ausser der chemotactischen Wirkung auf die Leukocyten auch eine unter Umständen stark productive Entzündung hervorrufen können. Wo Plasmazellen vorhanden waren, habe ich auch stets das Epithel der Umgebung in Proliferation angetroffen. Es handelte sich um sehr gut umschriebene, etwas langsam verlaufende Fälle von perifollikulären Abscessen bei Erwachsenen.

Diese entzündliche Schwellung der Umgebung ist es allein, welche den Furunkeln für gewöhnlich die Eigenschaft des heissen Abscesses aufdrücken; sie bewirken den Rubor, Calor und Dolor des

Furunkels, und ohne sie würde der eigentliche Kern der Affection äusserlich kaum den Eindruck einer „Entzündung“ machen. Der furunkulöse Process kann aber ganz ohne sie verlaufen und lediglich wie bei der Impetigo einen chemotaktisch erzeugten Leukocytenwall repräsentiren. Deshalb habe ich die Betrachtung des letzteren als des constanten Symptomes voran- und die Schilderung jener für sich an das Ende gestellt. Die seröse Entzündung der Cutis ist für das Gros der Furunkel klinisch sehr charakteristisch, aber sie ist nicht pathognomonisch. Sie kommt in den verschiedenen Fällen und bei ein und demselben Individuum sogar in den verschiedensten Graden der Intensität und Extensität vor und danach richtet sich die sehr wechselnde Röthung, Spannung und die Erhebung der Geschwulst. Es lässt sich auch nicht leugnen, dass diese Fernwirkung der Kokkenwucherung dem Umsichgreifen der centralen Abscedirung vorarbeitet; jedenfalls begünstigt sie die Coalescenz der bis dahin noch vereinzelten Abscessherde. Für gewöhnlich ist sie aber nur eine lästige, weil Schmerz bedingende Nebenerscheinung, die bei einer künstlichen Ausräumung des centralen Herdes sofort verschwindet. Denn die entzündliche Peripherie selbst enthält niemals Eiterkokken; diese finden sich nur innerhalb der Abscesse.

Weiter ist die entzündliche Schwellung aber auch dasjenige Moment, welches den unregelmässig zerstreuten Eiterherden äusserlich einen einheitlichen, wohlumschriebenen Charakter aufprägt. Die unentzündlichen Furunkel sind stets weniger gut umschrieben und abgerundet; die einzelnen kleinen Abscesse machen sich bei ihnen mehr geltend. Will man ihre Lage innerhalb der kirsch- oder pflaumengrossen, derben, teigigen Geschwulst erkennen, so braucht man übrigens die letztere nur unter Abheben von der Unterlage seitlich zusammenzupressen. Die Eiterherde erscheinen dann als kleine, anämische Stellen in der blaurothen Umgebung, meistens central, oft aber auch etwas seitlich gelagert.

Die grossen Haarbälge spielen bei der Furunkulose im Allgemeinen eine passivere Rolle, als es klinisch den Anschein hat. Es zeigt sich nämlich, dass die Eiterkokken unter Umständen den ganzen Haarbalg bis in die Gegend der Papille durchwuchern und in den Talgdrüsen dichte Culturen bilden können, ohne dass die betreffenden Bälge vereitern. Man macht diese Erfahrung an vielen Schnitten furunkulöser Häute, indem man stets neben den Furunkeln gesunde Haare und in diesem manchmal mehr Eiterkokken in der charakterischen Gruppirung finden kann, als in den benachbarten Furunkeln selbst. Das blosse Eindringen der Kokken in die Follikel genügt also keineswegs, um diese in Eiterherde und die Ausgangspunkte von Furunkeln zu verwandeln; dazu gehört offenbar eine Diffusion des Eitergiftes aus dem Follikel in die Umgebung.

Andererseits findet man in denselben Schnitten auch häufig Bilder, welche beim ersten Anblick als typische, folliculäre Furunkel imponiren. Aber es zeigt sich, dass die Haarbälge nicht von innen nach der Cutis zu durchgebrochen, sondern von der Cutis aus arrodirt

sind, dass sie selbst vom Haarbalgtrichter an gar keine Kokken enthalten, und schliesslich zeigt sich denn auch für den betreffenden Bindegewebsfurunkel ein sicherer, anderer Ausgangspunkt in einer den Ausführungsgang eines anderen Haares begrenzenden Impetigopustel. Mit einem Worte: mit Furunkeln offen communicirende, vereiternde Haarbälge beweisen noch nicht die Existenz eines rein folliculären, in dem Follikel selbst beginnenden Furunkels.

Wenn nun einerseits die blosse Existenz der Organismen im Haarbalg nicht zur Vereiterung genügt, andererseits aber eine sichere Vereiterung derselben durch unmittelbar daran stossende, impetiginöse Furunkel nicht selten vorkommt, so entsteht die Frage, ob es überhaupt reine folliculäre Furunkel ohne Dazwischenkunft impetiginös-perifolliculärer Eiterungen gibt. Diese Frage möchte ich nicht verneinen, obgleich mir — im Gegensatz zu der landläufigen Ansicht, die meisten Furunkel seien Haarbalgeiterungen — nur ein einziges beweisendes Bild dafür vorliegt. Jedenfalls bilden sie aber gegenüber dem impetiginös-perifolliculären Entstehungsmodus der Furunkel, der als der typische zu betrachten ist, die Ausnahme.

Den schliesslichen Aufbau des furunkulösen Abscesses begleiten Erscheinungen, die man kennen muss, um die betreffenden Bilder nicht mit den Anfangsstadien des Furunkels zu verwechseln. Wölbt sich ein Hautabscess über die Oberfläche der Cutis vor, so tritt eine Circulationshemmung oberhalb desselben und an den seitlichen Abhängen ein, die sich in einer maximalen Erweiterung der Blutcapillaren und Anschoppung mit rothen Blutkörperchen documentirt. Auf der Höhe selbst aber geht dem Aufbruch eine Verdünnung des collagenen und elastischen Gewebes voraus. Das Epithel verwandelt sich in toto in eine eintrocknende, hornartig aussehende Membran und wird dann an einer umschriebenen Stelle von der Cutis als Ganzes abgehoben und vom Eiter unterminirt. Oder der Eiter durchsetzt bei geringerem Druck das noch normale Epithel, bildet mikroskopisch kleine, interepitheliale Oberhautabscesse, welche confluiren und die Hornschicht allein auf grössere Strecken abheben. Dann entsteht wiederum eine Flaschenform des Hautabscesses; aber diese sekundäre Eiterpustel unterscheidet sich, wie schon oben hervorgehoben, von der echten Impetigo ausser durch die Zerwerfung der Stachelschicht noch durch den Mangel regelmässiger Kokkenrasen unterhalb der Hornschicht.

Umschriebene Phlegmone, Panaritium.

Von inficirten Fremdkörpern, Blutergüssen aus, nach Quetschungen, Erfrierungen und Verbrennungen, im Anschluss an Erysipele, Lymphangitiden und Phlebitiden bildet sich eine thalergrosse und grössere derbe Stelle im Hypoderm, über der die Haut noch verschiebbar und nicht verfärbt erscheint. Anfangs schmerzlos, wird dieselbe, indem sie sich flach über das Niveau der Haut hervorwölbt, nach 2—3 Tagen sehr schmerzhaft, die Farbe blauroth, die Temperatur erhöht, die Umgebung ödematös. Im Laufe einer Woche schwillt die Beule auf das Doppelte und Dreifache an, die Oberfläche wird glatt, dunkelroth glänzend; jede Berührung erzeugt heftiges Stechen in der Tiefe der Geschwulst. Sodann zeigt sich Fluctuation. Nach spon-

taner oder künstlicher Entleerung eines guten rahmigen Eiters heilt die umschriebene Phlegmone durch Granulation mit Hinterlassung einer eingezogenen Narbe.

Die umschriebene Phlegmone vereinigt in sich gewisse Eigenschaften der Streptokokkeninfection (Erysipel, progressive Phlegmone) mit dem der Staphylokokkeninfection (Furunkel). Einerseits breitet sie sich rasch in der Tiefe der Haut und dem Hypoderm aus, wie die fortschreitende Phlegmone (das Pseudoerysipel) und zeigt, wie diese erst eine sekundäre Röthung der Oberfläche, andererseits bleibt die Eiterung auf den zuerst ergriffenen Bezirk beschränkt und liefert guten, von Anfang an rahmigen Eiter wie der Furunkel. Von dem letzteren trennt sie wieder der grössere Umfang, der mangelnde Beginn mit einer Impetigo oder Folliculitis, von den Streptokokkeninfectionen der Mangel unbegrenzten Fortschreitens und vor allem die ausgesprochene Schmerzhaftigkeit.

In den Fällen, wo sich an ein heilendes Erysipel umschriebene Phlegmonen anschliessen, ist auch wohl zweifellos wie beim postekzematösen Furunkel, das Bestehen einer Mischinfection anzunehmen. Die Streptokokken haben den Boden vorbereitet und beim Nachlass ihrer Wirksamkeit bringen es die bis dahin unthätigen Keime der Staphylokokken zu einer begrenzten, aber energischen, in der Tiefe beginnenden Eiterung. Die bakteriologische Analyse spricht für diese Anschauung, da in diesen Fällen sehr oft beide Organismen neben einander gefunden werden. Dieselben Umstände können beim Ausgang der Phlegmone von inficirten Blutergüssen, Brandschorfen etc. natürlich auch vorliegen. Aber andererseits ist zu bedenken, dass Quetschungen, Verbrennungen und Erfrierungen, so abnorme und wahrscheinlich abnorm günstige Bedingungen für die Vermehrung und Ausbreitung der Keime in der Haut herbeiführen, dass schon daraus allein die vom Furunkel abweichende Form der Eiterung sich erklären lässt. Nur für die von Fremdkörpern (Splittern) ausgehenden und sich rasch über grössere Hautbezirke ausdehnenden, dann aber begrenzenden Phlegmonen möchte ich den gleichen Ursprung aus einer Mischinfection annehmen wie für posterysipelatöse Phlegmonen.

Von den klinischen Symptomen sprechen rasche Ausbreitung, geringe Spannung und Schmerzhaftigkeit für das Vorwalten des Streptokokkus, die entgegengesetzten Symptome für die des Staphylokokkus.

Wie die akuten Phlegmonen überhaupt, so zeigt auch die besondere Form, die man seit Alters Panaritium nennt, eine zweifache Entwickelungsrichtung. Es handelt sich entweder um umschriebene, im Fettpolster der Finger und Hohlhände lokalisirte, abscessartige Eiterung oder um rascher sich ausbreitende Eiterungen mit Neigung, in progrediente Phlegmonen, Sehnenscheidenentzündungen auszuarten. Ihre besondere Stellung erhalten sie durch ihren schleppenden Verlauf und die übrigen Symptome, die als Folgen ihrer Entwickelung unter der unnachgiebigen Horndecke dieser Region anzusehen sind. Die gewöhnliche Röthung und Hervorwölbung der Oberfläche fehlen, die Fluctuation ist kaum wahrnehmbar, die Spannung eine sehr bedeutende, wodurch einerseits eine äusserliche Taubheit, andererseits bohrende Schmerzen in der Tiefe erzeugt werden. Eitrige Unterwühlungen und Abhebungen der Hornschicht kompliciren das Bild.

In einzelnen Fällen nimmt die umschriebene Phlegmone den Ausgang in Verjauchung durch Hinzutreten anaerober Organismen. Unter starken Schmerzen steigt das Oedem, die Eiterbeule färbt sich braunroth, erweicht rasch und entleert einen stinkenden, dünnen, missfarbigen, mit Gasblasen gemischten Eiter. Nach Entleerung desselben und Zutritt des atmosphärischen Sauerstoffs sterben die anaeroben Organismen ab, es tritt sofort eine gute Eiterung und relativ rasche Heilung ein. Es handelt sich bei der jauchenden Phlegmone vermuthlich um eine Mischinfection mit Organismen, die den Oedem- und Rauschbrandbacillen nahestehen.

Literatur.

Lehrbücher: Baumgarten, Winiwarter.

Kochmann, Beitrag zur Lehre von der furunkulösen Entzündung. A. A. 1873. S. 325.

Rosenbach, Mikroorganismen bei den Wundinfectionskrankheiten der Menschen. Wiesbaden 1884.

Passet, Ueber Mikroorganismen der eitrigen Zellgewebsentzündungen des Menschen. Fortschr. d. Med. Bd. 3. 1885. No. 2—3.
Garré, Dasselbe. Daselbst No. 6.
Lübbert, Der Staphylokokkus aureus und die Osteomyelitiskokken. Würzburg 1886.
Escherich, Zur Aetiologie der multiplen Abscesse im Säuglingsalter. Münchener med. Wochenschrift. 1886. No. 51, 52.
Bockhart, Ueber die Aetiologie und Therapie der Impetigo, des Furunkels und der Sykosis. Mon. 1887. S. 450.
Kronacher, Die Aetiologie und das Wesen der akuten, eitrigen Entzündung. Jena 1891.
Brunner, Zur Aetiologie akuter Zellgewebsentzündungen. Wiener klin. Woch. 1891. No. 21 u. 22.
Unna, Postekzematöse Furunkulose. Mon. 1888. S. 147.

c) Entzündungen mit Neigung der Haut zum Zerfalle und zur Nekrose.

Ulcus molle.

Unter weichem Schanker verstehen wir eine nur in der Genitalgegend spontan vorkommende, aber überall auf der Haut inoculable Geschwürsform, welche sich durch den raschen Zerfall der oberen Cutislagen, die reichliche Absonderung eines eitrigen Sekretes und die während der ganzen Dauer beständige Weichheit der Ränder, endlich durch eine nach kürzerer oder längerer Zeit (2—4 Wochen) spontan eintretende Tendenz zur Vernarbung auszeichnet. Die hohe Infectiosität desselben ohne gleichzeitige Immunisirung des Trägers bewirkt es, dass der Schanker in seiner Umgebung sich leicht vermehrt und daher meist gleich multipel auftritt. Man bemerkt eine senfkorngrosse, stark gerötheten Stelle, über welcher den nächsten Tag bereits die Oberhaut eitrig abgehoben ist und meist darunter schon einen pfefferkorngrossen Substanzverlust mit gelblich belegtem Boden und scharf geschnittenen, wie ausgenagten, stark gerötheten Rändern zeigt. Das Geschwür vergrössert sich gewöhnlich bis zum Umfang einer Erbse oder Linse, wobei oft der Geschwürsgrund sich weiter ausdehnt als der Rand, der dadurch scharfkantig und unterminirt erscheint. Sich selbst überlassen erhält das Ulcus doch selten einen grösseren Durchmesser als 2 cm, confluirt dagegen öfter mit benachbarten Ulcera in polycyklischer Weise. Niemals tritt eine Verhärtung des Geschwüres ein wie bei der syphilitischen Initialsklerose, auch die Narbe bleibt weich.

Als Ursache des Ulcus molle hat bereits Ducrey eine Bacillenart wahrscheinlich gemacht, deren sicherer Nachweis im Geschwüre mir gelungen ist.

Beim spontanen Verlaufe des Ulcus molle gesellt sich fast immer eine ansehnliche lokale Adenitis der Inguinalgegend hinzu, deren schliesslicher Aufbruch jedoch auf Hinzutritt sekundärer Eiterorganismen zu beziehen ist.

Die ersten Stadien des weichen Geschwüres lassen sich am besten an den stark gerötheten Flecken studiren, welche in der Umgebung eines älteren Geschwüres das Entstehen neuer Ulcera ankündigen. Daselbst ist die Oberhaut noch in zusammenhängender Lage erhalten, aber im Centrum von dem Papillarkörper gelockert und zwar in der Umgebung einer Stelle, an welcher eine grössere Menge Eiterkörperchen die Oberhaut inclusive Hornschicht durchsetzen. Nach aussen mündet dieser Eiterkanal in die eitrig infiltrirte erweichte Hornschicht, nach innen in einen kleinen subepidermoidalen Abscess, welcher eben die Ursache der beginnenden Abhebung der gesammten Oberhaut von der Cutis im Centrum ist. Die Oberhauteiterung stellt also hier weder

eine Impetigo, d. h. eine eitrige Abhebung der Hornschicht, noch eine eitrige Einschmelzung der Stachelschicht dar. Kommt es überhaupt zur primären Bildung einer Eiterblase, so besteht diese in der eitrigen Abhebung der ganzen Oberhaut. Die Stachelzellen sind auch durch den Process weiter nicht verändert und enthalten nur in ihren Spalten reichlich Leukocyten.

Betrachtet man den primären feinen Eiterkanal im Centrum genauer bei entsprechender Färbung, so findet man ihn mit den reihenweise angeordneten Bacillen des weichen Schankers erfüllt, welche von hier aus in Schlangenlinien den kleinen subepidermoidalen Abscess durchsetzen. Dieselben liegen stets frei und winden sich zwischen den Leukocyten hindurch, ohne von denselben aufgenommen zu werden.

Während dieser rein leukotactischen Wirkung unmittelbar am Orte des Bacilleneinbruches in die Stachelschicht finden sich bereits in weitem Umfang charakteristische progressive, entzündliche Veränderungen der Umgebung, sowohl in der Oberhaut wie in der Cutis vor. Die Stachelschicht in nächster Umgebung des Eiterkanals ist nicht verdickt und proliferirend, sondern nur etwas ödematös, eitrig infiltrirt und hebt sich als Ganzes von der Cutis ab. Im weiteren Umkreise jedoch macht die Leukocyteneinwanderung einer erheblichen Epithelwucherung Platz, die zu einer Verdickung des ganzen Leistensystems auf eine ziemliche Entfernung führt. In der Cutis sind alle Blut- und Lymphgefässe ebenfalls weithin dilatirt, in der Umgebung des kleinen subepidermoidalen Abscesses aber hat sich bereits eine breite Schale von plasmomatösem Gewebe entwickelt, ein breiter und bis in das Hypoderm hinunterreichender Knoten, welcher fast nur aus schönen, grossen Plasmazellen und eingelagerten, vergrösserten Spindelzellen besteht. Plasmazellenstränge begleiten über ihn hinaus weithin die Gefässe und hüllen die Knäueldrüsen unterhalb des Knotens ein. Dieser letztere unterscheidet sich von dem Plasmomknoten des harten Schankers schon in diesem Stadium ausser durch den Bacillenbefund besonders durch den Mangel an verdicktem, starrem, collagenem Gewebe, durch die maximale Erweiterung der Blutgefässe und aller Lymphwege und endlich durch die Anwesenheit des subepidermoidalen Abscesses.

Als zweites Stadium möchte ich die Phase des Schankers bezeichnen, in welcher die Oberhaut mitten über demselben definitiv abgehoben, als eine Geschwürsbildung vorhanden, aber der Grund des Schankers noch nicht zerklüftet und en masse nekrotisch geworden ist. Der Schanker stellt dann klinisch einen seichten, ziemlich ebenen, gelblich belegten Substanzverlust mit scharf ausgeschnittenem tiefrothem Rande dar. Histologisch finden wir den Plasmomknoten bedeutend nach allen Seiten vergrössert, an der Peripherie noch von einer mässig hypertrophischen Oberhaut bekleidet, die zugeschärft am Rande des Substanzverlustes aufhört.

An diesem letzteren lassen sich mehrere, 2, 3 und 4 Schichten unterscheiden, wenn man statt einer Kernfärbung die — auch die Bacillen darstellende — Protoplasmafärbung anwendet (alkal. Methylen-

blau, Entfärbung mittelst Glycerinäthermischung oder Styrons). In dieser Beziehung verhalten sich nicht blos die einzelnen Schanker verschieden, sondern selbst die einzelnen Theile einer Schankerfläche.

Stets findet man eine mehr oder minder breite helle Zone, welche zusammen mit einem feinen äusseren Saume von Detritusmasse die einfachste Form der Geschwürsfläche darstellt. In dieser Zone ist die stark tingible Körnung der Plasmazellen verloren gegangen, man findet ihre aufgehellten Leiber oder nur noch die Kerne schwach tingibel, auch die Tingibilität der Spindelzellen hat gelitten und daher hat die Zone bei der obigen Färbung einen grünlich blauen, schwachen Ton. Auf demselben heben sich vortrefflich die blauviolett gefärbten Gruppen und schlangenähnlich gewundenen Züge der Bacillen ab, welche sich mit ihren Ausläufern bis tief in das Plasmomgewebe hinein erstrecken, hier aber verschwinden. An der äusseren Seite der hellen Zone sind die Bacillenzüge häufig der Oberfläche parallel gelagert; in dem nekrotischen Detritus sind nur spärliche Bacillen vorhanden. Offenbar ist die Aufhellung der Zone (bei Protoplasmafärbung) d. h. der Schwund an tingibler Substanz als direkte Wirkung der hindurchwachsenden Bacillen aufzufassen; es ist dieses die nächste und sicherste, weil stets nachweisbare Wirkung der Bacillen.

An einigen Stellen der Geschwürsfläche schiebt sich zwischen Plasmomgewebe und heller Zone noch eine kernreiche Zone ein, in welche die Kerne der Bindegewebszellen auch bei blosser Protoplasmafärbung stark tingirt werden. Diese Grenzzone, welche ihr Dasein einem gewissen Grade von Eintrocknung der Geschwürsfläche verdankt, ist von Bacillen gewöhnlich äusserst dicht durchsetzt.

Eine ganz andere Art von Kernzone, nämlich eine Ansammlung von Leukocyten, tritt jedoch an beschränkten Stellen in diesem Stadium, allgemeiner in einem späteren Stadium an der äusseren Grenze der hellen Zone auf und bildet dann mit dem darauf lagernden Detritus die freie Fläche des Geschwürs. Die Kerne dieser Leukocyten werden auch durch die Protoplasmafärbung stark gefärbt. Es finden sich in diesen Fällen auch in dem noch hell gebliebenen Theile der hellen Zone reichliche Mengen von Leukocyten, welche sie durchziehend auf die freie Geschwürsfläche wandern, vorher aber diese selbst dicht infiltriren. Die darunter befindliche Schicht des Plasmoms enthält nur wenige Leukocyten; diese wandern offenbar aus den oberflächlichsten Capillaren des Plasmoms aus. Wo derartig die Oberfläche des Geschwüres eitrig infiltrirt erscheint, pflegen die Bacillen innerhalb der Leukocytenzone noch sehr reichlich zu sein, über dieselbe hinaus dagegen in die helle Zone nur in geringem Maasse und in das Plasmom gar nicht einzudringen.

Es sieht mithin aus, als ob die lokale Emigration von Leukocyten dem Vorwärtsdringen der Bacillen ein Hinderniss entgegenstellte, ohne dass aber die Bacillen von Leukocyten aufgenommen würden. Wohlgemerkt ist aber die eitrige Infiltration der Geschwürsfläche in diesem Stadium durchaus nicht gleichmässig und allgemein ver-

breitet, also auch keine nothwendig mit dem Eindringen des Bacillus verknüpfte Wirkung.

Als drittes Stadium des weichen Schankers oder das der Höhe, möchte ich den Zustand desselben bezeichnen, in welchem sich der Geschwürsgrund in radiärer Weise zerklüftet findet und die Sekretion eine reichliche und reiner eitrige geworden ist; das Sekret ist dann bekanntlich noch immer ansteckend. Das histologische Bild zeigt uns einen Substanzverlust, welcher dem zweiten Stadium gegenüber bedeutend zugenommen hat, aber hauptsächlich auf Kosten des schon vorhanden gewesenen Plasmomgewebes, so dass das letztere nicht ebenfalls der Vergrösserung des Geschwüres entsprechend sich weiter ausgedehnt hat. Von der Oberfläche aus dringen beide Spalten mehr oder weniger tief in den Geschwürsgrund ein und lassen kegel- und zapfenförmige Partien des Gewebes stehen, welche meist in radiärer Richtung schräge aufragen und dem Geschwürsgrunde sein zerfressenes Aussehen ertheilen. Tiefe Spalten dringen meistens auch direkt seitlich unter den freistehenden, aus Oberhaut gebildeten Geschwürsrand und unterminiren denselben oft sehr weit; doch ist das nicht immer der Fall. Die Tiefe der Spalten ist mehr oder weniger von demselben nekrobiotischen Gewebe erfüllt, welches durch seinen Ausfall den Substanzverlust der radiären Spalten erzeugte und an diesen Resten sieht man, dass es sich um ein bacillenreiches, absterbendes Gewebe gehandelt haben muss. Man findet daselbst die am weitesten vorgedrungenen Bacillencolonien, man sieht sie in geschlängelten Linien mit Vorliebe parallel den Spalten und diesen dicht anliegend in die Tiefe ziehen und man kann an einzelnen Stellen mitten im Plasmomgewebe an dicken Bacillenketten entlang den Beginn der Nekrobiose verfolgen, der die Spaltenbildung einleitet. Es kann demnach wohl kaum einem Zweifel unterliegen, dass die radiäre Spalten- und Höckerbildung des Geschwürsgrundes mit der radiären Ausstrahlung der Bacillenketten vom Orte der Einimpfung in genetischem Zusammenhang steht.

Die Höcker, welche den Geschwürsgrund bilden, zeigen an ihrer Oberfläche die oben geschilderten Veränderungen, die Aufhellung durch Schwund der Plasmazellenkörnung und schwächere Kerntinction und die Durchsetzung mit Leukocyten, letztere aber jetzt in grösserer Ausdehnung. Diese Zunahme der Leukocytenauswanderung mit dem längeren Bestande des weichen Schankers hängt wohl mit dem Absterben der Bacillen in den oberen Schichten des Geschwürsbodens zusammen, da die lebendigen Bacillen nicht nothwendig Leukocyten anlocken. In der That sieht man bei guter Färbung nahe der Oberfläche eine Menge sich schlechter färbender Bacillen, während hart an der Grenze des gesunden Gewebes stets mit Sicherheit gut tingirte Bacillen in Menge angetroffen werden.

Den ganzen Process der Bildung des weichen Schankers hat man sich demnach so vorzustellen, dass durch einen Riss der Oberhaut die Bacillen eindringen und hier zum Theil absterbend eine kleine subepidermoidale Pustel erzeugen, die rasch zum Abwerfen der Oberhaut in toto führt. Die Bacillen dringen sodann in das durch ihre toxischen

Produkte mit enormer Schnelligkeit entstandene, ausgedehnte Plasmom der Cutis in radiären Zügen und zerklüften dasselbe, indem sie, in den Lymphspalten vordringend, es radienweise nekrotisiren. Auch in die stehenbleibenden Höcker dringen sie ein, bringen das Gewebe zur Nekrobiose und vegetiren hauptsächlich an der Grenze des lebendigen Plasmomgewebes, während sie in der nekrotisirten und zu Detritus zerfallenden Zone absterben und dadurch eine Leukocytenemigration hervorrufen. Die Wanderzellen werfen sich in immer grösserer Zahl den Eindringlingen entgegen, ziehen aber an ihnen vorbei, ohne sie in sich aufzunehmen und bilden das eitrige Sekret des Schankers, in welches Gewebsfetzen und Bacillenhaufen eingeschlossen werden.

Die Reparation des Schankers umfasst das vierte Stadium und beginnt, sowie die Virulenz der Bacillen abnimmt und die todten durch die Eiterung eliminirt sind. Da der Grund des Geschwüres aus einem an Plasmazellen und grossen Spindelzellen reichen, dem Granulationsgewebe ähnlichen Gewebe gebildet wird, geht die Heilung rasch von statten. Das Epithel überzieht bald die durch den Substanzverlust vertieft bleibende Narbe der Cutis.

Nicht immer aber findet dieser akute, typische Ablauf statt; es kommt hin und wieder zu einer Verzögerung der schon eingeleiteten Heilung, bei der die schädliche Ursache nicht vollständig beseitigt wird. Die tiefen Spalten der Geschwürsfläche schliessen sich, die Höcker vereinigen sich wieder zu einer einheitlichen Fläche, die nekrotische Zone auf derselben wird auf ein Minimum reducirt. Aber die Ueberwachsung mit jungem Epithel bleibt aus und das plasmomatöse Gewebe wuchert und quillt über die Ränder des Geschwüres sogar pilzförmig hervor — eine andauernde, aber abgeschwächte Bacillenwirkung. Man findet in diesen Fällen von Ulcus elevatum an der Oberfläche ganz vereinzelte Bacillengruppen, aber nicht die tief eindringenden Bacillenketten des fortschreitenden Geschwüres.

Literatur.

Ducrey, Experimentelle Untersuchungen über das Contagium des Ulcus molle. Mon. IX. pg. 387.
Unna, Der Streptobacillus des Ulcus molle. Mon. XIV. pg. 485.
Krefting, Specifisches Mikrobion für Ulcus molle. A. A. 1892. E. H. 2.
Petersen, Bacillenbefunde bei Ulcus molle. Centrbl. f. Bact. u. Paras. 1893. No. 23.

Ulcus serpiginosum.

Der serpiginöse Schanker ist eine von der Genitalgegend ausgehende und im Laufe von Monaten und Jahren einen grossen Theil der benachbarten Regionen der Extremitäten und des Rumpfes in vollkommen concentrischer Ausdehnung überziehende Geschwürsform, welche von dem spontan ausheilenden Ulcus molle vollkommen verschieden ist, wenn sie auch im Anfang von demselben nicht leicht zu unterscheiden ist. Während beim weichen Schanker eine centripetale Ausheilung stattfindet, ist dieselbe beim serpiginösen centrifugal; das infektiöse Agens verliert dort allmälig seine Wirksamkeit, hier nur auf der befallenen Stelle, greift dagegen fortwährend frisches Gewebe an der Peripherie an und unterminirt es in bedeutender

Tiefe. Die fortschreitende Randpartie des serpiginösen Schankers besitzt daher stets einen äusseren, stark unterminirten Rand und einen inneren, in das vernarbte Centrum sanft ansteigenden. Ersterer ist derber und dicker als beim weichen Schanker. Die Substanzverluste gehen minenartig in die Tiefe und Breite, oft von einem Punkte der Peripherie radienartig in das Gewebe hinein, so dass das letztere, zungenförmig ausgeschnitten, eine Zeit lang stehen bleibt, um später erst geschwürig zu zerfallen. Dabei folgt überall die Vernarbung auf dem Fusse, ist aber häufig nicht vollständig, so dass die centrale Narbe an manchen Stellen wieder kraterartig zusammenbricht, von wo aus dann neue Unterminirungen stattfinden können. Das Sekret ist spärlicher als beim Ulcus molle und viel weniger infektiös, so dass nur selten multiple Kreise des serpiginösen Schankers vorkommen; übrigens confluiren auch diese ohne Weiteres, wo sie sich treffen. Die schliessliche Narbe ist derber als beim Ulcus molle.

Der ungemein chronische Verlauf des serpiginösen Schankers erfordert eine andere Eintheilung, als wir sie beim akuten, weichen Schanker gegeben haben. Die ersten drei Stadien des letzteren entsprächen etwa der akuten Anfangsperiode des serpiginösen Schankers auf jeder neu befallenen Hautstelle, welcher sich hier eine zweite, sehr chronische Abheilungsperiode gegenüberstellen liesse. Aber in Wirklichkeit entspricht auch das nicht genau dem sonderbaren Verhalten dieses Geschwüres, da auf einer Seite desselben stets die histologischen Symptome der ersten, auf der anderen die sehr davon verschiedenen der letzteren zu gleicher Zeit zu finden sind. Führt man die Schnitte senkrecht durch die Randpartie in radiärer Richtung, so sind dieselben stets in derselben Weise unsymmetrisch gebaut und ein jeder entrollt die ganze Geschichte der Invasion an der betroffenen Stelle. Jeder andere schräge oder tangential geführte Schnitt zeigt nur ein wechselndes Nebeneinander verschiedener pathologischer Veränderungen, aus welchen das Nach- und Auseinander nicht klar hervorgeht. Die folgende Schilderung bezieht sich demnach auf den typischen Radiärschnitt und zwar nach der Untersuchung eines grossen Materials, welches einem eigenen und zwei anderen Fällen entstammt, die ich der gütigen Vermittlung von Herrn Dr. Lauenstein verdanke. In einem dieser letzteren Fälle hatte der Schanker die Genitalien und mit einem zweiten Kreise den linken Oberschenkel, in einem anderen ausser den Genitalien und dem rechten Oberschenkel einen grossen Theil der Bauchhaut abgeweidet, in meinem Falle war die Haut des Penis, Scrotums und der Regio pubis grösstentheils zerstört; die ganzen Geschwürsränder wurden excidirt.

Nehmen wir an, dass auf unserem Schnitt das Geschwür von rechts nach links wandert, so haben wir an der linken Schnittseite noch gesundes Gewebe, an der rechten vernarbte Haut, die aber noch stark pathologisch verändert ist. In der Mitte senkt sich ein mehr oder minder breiter Spalt in die Tiefe, dessen linke Wand, die jüngst ulcerirte Haut umfassend, stets ziemlich steil abfällt, während die rechte Wand sich häufig ebenfalls steil wieder erhebt, zuweilen aber nur schräge oder ganz allmählich und von tiefen Einschnitten unterbrochen, zur Hautoberfläche ansteigt. Erstere ist stets epithellos, letztere — wenigstens in ihrem oberen Theil regelmässig — mit jungem Epithel bekleidet. Ist der Spalt sehr eng, so stossen dem-

nach eine excoriirte und eine frisch überhornte Wand direkt zusammen. Am Grunde erweitert sich der Spalt, wenn er oben eng ist, stets und zwar auf etwa dieselbe Breite, wie er sie an den oben weit klaffenden Geschwüren besitzt. Dieser Grund ist stark zerklüftet und zeigt mehrere derbe Zapfen, zwischen denen die Gewebsnekrose sekundäre Spalten nach unten und links in die Tiefe treibt. Der dickeren Cutis der Rumpfhaut und der Haut des Beines entsprechend sind die Geschwüre hier stets tiefgehender, als an den weichen Geschwüren der Genitalien. Im Einzelnen aber ist die linke, progressive Seite des Geschwüres dem Rande eines Ulcus molle ungemein ähnlich gebaut und — für sich allein betrachtet — nicht leicht von einem solchen zu unterscheiden. Das schon weit vor der Spalte verdickte Leistensystem der Oberhaut flacht sich unmittelbar vor derselben wieder ab und endet an der rundlich umgebogenen Kante des Randes fein zugeschärft. Die der Spalte von links her sich nähernden Gefässe sind in breite Stränge von Plasmazellen verwandelt und auch zwischen denselben treten überall geschwollene Spindelzellen und Plasmazellen im Bindegewebe auf, die dicht vor der senkrecht einschneidenden Spalte zu einer einheitlichen, dichten Plasmommasse confluiren. Links darüber hinaus finden sich noch viele vereinzelte Plasmazellenhaufen und -stränge um benachbarte Knäueldrüsen, Follikel und Gefässe. An der Spalte selbst tritt nun innerhalb einer ziemlich breiten Randpartie dieselbe nekrobiotische Veränderung ein, wie an der Oberfläche des weichen Schankers. Die Plasmazellen verlieren ihre tief tingible Substanz, viele Kerne hellen sich auf, die Zwischensubstanz wird ödematös und nimmt ein undurchsichtiges, geronnenes Aussehen an; die ganze an der Kante absterbende Randpartie färbt sich bei Protoplasmafärbung blaugrün, das unveränderte Plasmom dahinter dunkelviolett. Es ist nun eine ganz constante Erscheinung beim serpiginösen Schanker, die das Fortkriechen desselben erklärt, dass die nekrobiotische Randzone nach links und mitten in das junge Plasmom hinein Fortsätze treibt, bergmännisch gesprochen: wagerechte Stollen von dem senkrechten Schacht aus. In diesen der Oberfläche parallelen oder etwas schräg nach abwärts verlaufenden Stollen der linken Schankerseite findet man regelmässig und massenhaft die Bacillen, welche wohl als die Ursache des serpiginösen Schankers anzusehen sind, während sie in der ganzen, grossen sonstigen Ulcerationsfläche nur spärlich vorkommen oder vollständig fehlen. Sie liegen in langen, vielfach gewundenen Ketten, seltener in Haufen und an diesen Orten niemals in Zellen eingeschlossen. Sie gleichen ungemein den Streptobacillen des weichen Schankers*). Die schwächer tingiblen, stollenartigen Partien werden ganz von ihnen erfüllt, und sie erstrecken sich nach links bis in das unveränderte Plasmom hinein, das offenbar eben durch ihr Einwachsen in der geschilderten Weise nekrotisch wird.

*) Möglicherweise sind sie mit denselben identisch, s. w. u. Im allgemeinen sind die Ketten mehr einreihig, die einzelnen Glieder etwas länger ($1^1/_4$—$1^1/_2$ μ), doch sind diese geringen Differenzen nicht ausschlaggebend.

Einer dieser Stollen ist regelmässig schon dicht unter der Oberhaut hineingetrieben und in ihm haben wir die kräftigst sich färbenden Bacillen und das beste histologische Dokument vor uns für das klinische Symptom des Einschmelzens der gesunden Haut, für das Wandern des Schankers nach links. Noch verdient bemerkt zu werden, dass die Bacilleninvasionen immer zwischen den Blutgefässregionen der Haut stattfinden, der oberste Einbruch unterhalb der Papillenblutbahn; daher finden sich in den stehenbleibenden Gewebszungen stets bluterfüllte Capillaren dicht bis an die Oberfläche herantretend und ebenfalls versprengte Reste von elastischem Gewebe, während an Stelle der nekrotisirenden Stollen Blutgefässe und elastisches Gewebe schon frühzeitig schwinden.

In ähnlicher Weise wie nach links treibt die primäre nekrotische Hauptspalte sekundäre Spalten nach abwärts zwischen die Knäueldrüsen und in das Fettgewebe, wodurch auch hier breite zapfenartige Gewebsinseln, die senkrecht in die Höhe ragen, freigelegt werden, nicht ohne dass vorher auch hier in diffuser Weise ein plasmomatöses Gewebe entstanden wäre. Auch hier findet man in den nekrobiotisirenden Randzonen der Zapfen, jedoch nicht so reichlich wie links, die charakteristischen Bacillenketten.

Der bisher beschriebene Theil des Schankers ist überall in gleicher Weise vorhanden, in seiner Bedeutung völlig klar und verständlich; er repräsentirt zugleich den akuten Anfang des Processes und man hat sich den allerersten Beginn, die erste Bildung der Hauptspalte ebenfalls nach dem Muster der sekundären Spalten vorzustellen, also ziemlich genau wie die erste Bildung des weichen Schankers.

Viel complicirtere und in jedem Fall verschiedene Bilder treten an der rechten Seite des Schankers an der Haut auf, welche der Process bereits abgeweidet hat. Der Veränderungen, welche bei der Vernarbung vor sich gehen, sind nicht so viele, aber die Art, wie sie sich kombiniren, ist ungemein mannichfaltig. Drei progressive Veränderungen sind es hauptsächlich, welche hier in Betracht kommen: 1. weitere Plasmombildung, 2. Fibrombildung, 3. Epithelneubildung (Akanthose). Das Plasmom, soweit es nicht durch die darüber hinwegziehende Geschwürsbildung zerstört ist, bleibt ungemein lange als solches bestehen, ja die einzelnen Herde fliessen in der vernarbten Partie noch wieder zu grösseren Plasmommassen zusammen. Diese werden erst auseinander gedrängt durch später einstrahlende Fibrommassen, welche durch ihre horizontale Schichtung ihren reichlichen Gehalt an platten, gut färbbaren Zellen, den völligen Mangel an elastischem Gewebe*) und an der normalen rhomboidalen Kreuzung der Fasern jederzeit leicht von normalem Cutisgewebe zu unterscheiden sind. Während so die Tiefe der vernarbenden Haut hauptsächlich aus Plasmom- und Fibrommassen besteht, spielt im oberen Theil derselben eine atypische Epithelneubildung eine grosse Rolle; die Plasmommassen

*) In den plasmomatösen Abschnitten sind gewöhnlich noch eingeschmolzene Reste, dicke kurze Balken von elastischem Gewebe, vorhanden.

sind hier meist auf kleinere Herde beschränkt und die Fibrommassen strahlen selten bis hierher aus, so dass das zwischenliegende kollagene Gewebe zur Norm zurückkehrt oder abnorm ödematös bleibt. Die Akanthose dringt aber in dasselbe in unregelmässigster Weise von oben her ein, Epithelnetze erzeugend, die in ihrem Formenspiel an Carcinom erinnern. Wichtiger noch für die Gestaltung der Haut als diese atypischen Epithelwucherungen ist die Ueberwachsung aller Spalten mit Epithel von der rechten Geschwürsseite aus. Dadurch kommen erst die oft abenteuerlich gestalteten Randpartien dieser Schanker zu Stande und die bleibenden Unterminirungen, Fistelbildungen und Sequestrationen oberflächlicher Hautläppchen.

Gehen wir etwa von der oben beschriebenen einfachen senkrechten Spalte aus und denken uns den Process nach links fortschreitend, so sind mehrere Dinge möglich. Entweder die epithelbedeckte rechte Wand bleibt stehen, während die linke weiter einschmilzt — dann erweitert sich die Spalte zu einem klaffenden Geschwür mit zerklüftetem Grunde. Oder die rechte Wand wird durch granulirende Plasmomwucherung aus der Tiefe in die Höhe gehoben (verwachsen kann sie mit der linken Wand ihres Epithelüberzugs wegen nicht) und folgt der Wanderung nach links — dann bleibt das Geschwür eine einfache Spalte; dieses ist jedenfalls der seltenste Fall. Oder aber im Maasse als die linke Wand einschmilzt und das Geschwür sich vergrössert, drängen sich von den Seiten her zungenförmig die Ränder zur Bedeckung des Substanzverlustes vor; dieses ist der häufigste Fall, er setzt voraus, dass das Geschwür nicht gleichmässig, sondern in einzelnen Radien rascher vorschreitet und dem ist in der That meistens so. Daher findet man nur wenig weit offene Geschwüre, sondern gewöhnlich unregelmässige minenartige Gänge, die weit in das Gesunde vorspringen und von den Seiten her von glatten epithelbedeckten Zungen grösstentheils überlagert werden. Auf Schnitten dieser Partien gewahrt man aber weiter, dass nicht nur die Ränder von Epithel bedeckt sind, sondern dass dieses weit in das Innere der Haut hineingewachsen ist, entsprechend den früheren, oberflächlich gelagerten, der Oberfläche parallelen Stollen. Dadurch werden die Ränder auf weite Strecken, aber nur in engen Kanälen, also fistulös, in 2—5 mm Dicke unterminirt und diese intracutanen Epithellagen verwachsen noch hier und da mit den von oben direkt eindringenden atypischen Epithelwucherungen.

Die Vernarbungsverhältnisse sind allein schon mannichfaltig genug, werden es aber noch mehr dadurch, dass der Process an der rechten Geschwürsseite noch durchaus nicht vollständig seinen infectiösen Charakter verloren hat. Den drei progressiven stehen drei regressive Veränderungen, die sich hier an verschiedenen Punkten abspielen, entgegen: 1. die primäre Nekrobiose, durch neue, wenn auch örtlich sehr beschränkte Bacilleninvasionen, 2. die ebenfalls nur vereinzelt auftretende und vielleicht an das Absterben derselben Bacillen gebundene, oberflächliche Eiterung und 3. ein interstitielles hochgradiges Oedem, auch

durch Blutungen complicirt, welches alle Theile, besonders aber die nicht fibromatös entarteten, oberflächlichen der Narbe gerne befällt.

Die Epithelwucherung der fistulösen Spalten findet nur dort statt, wo die inficirten nekrobiotischen Partien der Oberfläche abgestossen sind; daher bieten diese intracutanen Gänge ein buntes Bild von Spalten und Zapfen, die abwechselnd eine überhornte, nekrotisirende oder eiternde Oberfläche tragen. Von der letzteren kann der schlummernde bacilläre Process immer wieder in die schon geheilt erscheinende Narbe neue nekrotisirende Minen treiben oder alte Zapfen und Vorsprünge der vollständigen Nekrose zuführen und zur Abstossung bringen. So entrollt ein breit durch die ganze Randpartie eines serpiginösen Schankers geführter Schnitt ein frappirend buntscheckiges Gemälde von mehr oder weniger nekrotischen, trockenen, eiternden, ödematösen, blutig infiltrirten Partien, von breiten Epithelzügen inmitten der Cutis und dadurch ausgesparter, mit Hornschicht gefüllter Höhlen, von diffusen oder herdförmigen Plasmommassen und unregelmässig dazwischen einstrahlenden fibromatösen Partien. Man begreift, dass die anscheinend gesunde Zone hinter dem Geschwür zunächst noch lange geschwollen, erhaben, wenn auch blass erscheint und erst nach sehr langer Zeit wirklicher Atrophie und Narbenbildung Platz macht; man begreift auch die Hartnäckigkeit und Neigung zur Recrudecenz in klinischer Beziehung. Will man in diesen einigermaassen verwirrenden Bildern sich rasch orientiren, so hat man stets den Punkt aufzusuchen, wo ein Rest gesunder Haut — kenntlich an normalem, collagenem und elastischem Gewebe — anstösst an eine plasmomatös infiltrirte und zugleich streifenweise nekrobiotische Partie; man findet in letzterer sicher die Kettenbacillen und hat damit den fortschreitenden Pol der Affection gefunden.

Es erhebt sich nun die Frage: sind alle diese secundären Veränderungen immer noch als fortwirkende Effekte der ersten und durchaus sichergestellten Einwanderung von Kettenbacillen zu betrachten, wo diese doch an dem umfangreichsten Theil der theils ulcerirten, theils vernarbten Partie nicht mehr gefunden werden? Und weiter unter der Voraussetzung, dass der hier vorkommende Kettenbacillus identisch sei mit dem des weichen Schankers, woher kommt es, dass hier eine progressive Thätigkeit des Bacillus andauert, während sie beim weichen Schanker nach einigen Wochen auch spontan erlischt?

Die bisher ungenügende Antwort auf diese Fragen muss wohl lauten: Entweder ist der hier vorkommende Kettenbacillus ein anderer wie der beim weichen Schanker — dann würden die Differenzen beider Schanker sich alle auf die, wenn auch histologisch geringen Differenzen der Bacillen zurückführen lassen. Oder es ist derselbe Kettenbacillus wie beim weichen Schanker, aber es kommt zu der primären Invasion eine zweite, welche die auffälligen Differenzen in der Ausbreitung des Schankers erst nachträglich bewirkt. Für diese Erklärung würde sprechen, dass sich aus zweien meiner Fälle ein und derselbe Kokkus hat züchten lassen (fast in sämmtlichen Gläsern in Reinkultur), welcher sich in dem vorgeschritteneren dieser Fälle auch überall in

den abgeweideten Partien mikroskopisch nachweisen lässt. Es ist ein ziemlich grosser Kokkus, der in Gruppen frei oder in Leukocyten und in beiden Fällen meist als Diplokokkus oder in unregelmässig verschlungenen und zu Knäueln verwickelten Ketten in den nekrobiotischen und eiternden Partien der Narbe und in der Hornschicht der intracutanen Fisteln eingebettet vorkommt. Der Durchmesser beträgt 1—2 μ, in den Kulturen überzeugt man sich auf das Bestimmteste von der grossen Polymorphie dieser Organismen, indem die grösseren Formen ovoid und selbst bacillär gestreckt werden. In Gelatineculturen verflüssigt er ohne Auftreten eines Trichters die Gelatine äusserst langsam in ganz horizontaler Schicht, während der Stich darunter sein feines Kaliber behält. In der verflüssigten Gelatine erzeugt er ein voluminöses gelbliches Depositum, während die unverflüssigte Gelatine eine grünliche Farbe annimmt. Er ist also keinenfalls identisch mit den gewöhnlichen Streptokokken. Die rein saprophytische Existenz dieses sonst nicht gefundenen Kokkus ist nicht ausgeschlossen, aber unwahrscheinlich, da ausser ihm in den ausgedehnten Geschwürsflächen keine anderen Saprophyten und auch keine gewöhnlichen Staphylokokken zu finden waren.

Die Bacillen aus dem serpiginösen Schanker zu züchten, gelang mir in keinem Falle.

Nach ihrem constanten Vorkommen an der wichtigsten Stelle des serpiginösen Schankers halte ich die beschriebenen Kettenbacillen für die wirkliche Ursache desselben und deren Identität mit den Kettenbacillen des weichen Schankers für eine offene Frage, ebenso wie die nach der eventuellen sekundären Wirkung des beschriebenen Kettenkokkus.

Vaccine.

Die Impfpocken entwickeln sich je nach der Herkunft der Lymphe (humanisirte oder animale) und je nach dem Grade der Disposition verschieden rasch. Bei der Erstimpfung mit der jetzt gebräuchlichen animalen Vaccine entsteht erst am dritten Tage eine leichte Röthe, am vierten eine Papel an Stelle des Impfstiches oder -schnittes und genau in der Form desselben. Am fünften pflegt zuerst die Spitze der Papel durchscheinend zu werden, nimmt, während sich das Bläschen bis zur Grösse einer halben Erbse ausdehnt, eine perlmuttergraue Farbe an und zeigt eine dellenartige, centrale Einziehung von der Form der Impfläsion. Erst am 9. oder 10. Tage beginnt der Inhalt der jetzt auf stark gerötheter und erysipelartig geschwollener Basis stehenden Pocken eitrig zu werden und trocknet dann rasch vom Centrum nach der Peripherie zu einer die eigentliche Pocke an Grösse etwas überragenden, dicken und festen Borke ein, nach deren Abfall eine entsprechend tiefe Narbe zurückbleibt.

Das Vaccinebläschen zeigt ganz dieselben Degenerationsformen des Epithels wie die Bläschen der Variola und der Varicellen; doch bedingt ihre verschieden starke Ausprägung und Anordnung und ihr Verhältniss unter einander Unterschiede, die gross genug sind, um auch die Impfpocke histologisch sofort von den anderen beiden Pockenarten zu unterscheiden. Dieselben lassen sich kurz so zusammenfassen.

Es überwiegt im Vaccinebläschen bei weitem die ballonnirende Colliquation der Epithelien. Besonders weist auch die Pockendecke

eine 4—6fache Reihe einfach ballonnirter Epithelien auf, in der Mitte eben sowohl wie an den Seitentheilen des Bläschens. Demgemäss ist die Pockendecke dicker und weniger stark in die Höhe gehoben als beim Varicellabläschen und saftiger gegenüber der Variolendecke, da die letztere fast ganz aus verhornten und stark comprimirten Zellen besteht. Folglich liegt die Pockenhöhle mehr in dem mittleren Theile der Stachelschicht und ist weniger ausgedehnt als bei den beiden anderen Processen. Die ballonnirten Epithelzellen, welche den Grund der Impfpocke bedecken, sind häufiger mehrkernig als bei der Variola, führen aber doch auch nicht zu so zahlreichen und grossen Riesenzellen wie bei den Varicellen, während die Mitosen in der nächsten Umgebung der Impfpocke ungemein zahlreich sind. Diese Mittelstellung entspricht der mittleren Stärke des Vaccinegifts, welches die Kerntheilung nicht dergestalt lähmt wie das unabgeschwächte Pockengift, sie aber an den schon erkrankten Epithelien nicht in solchem Grade steigert wie das Varicellengift.

Die zahlreiche Anwesenheit von ballonnirten Epithelien in der obersten Stachelschicht, wohin die reticulirende Degeneration hauptsächlich zu dringen pflegt, bringt es mit sich, dass man an einzelnen Zellen den seltenen Anblick einer Mischung beider Degenerationsformen hat, dergestalt, dass einzelne, der Pockenhöhle naheliegende Ballons im Innern solide, in der Peripherie dagegen zerklüftet, netzförmig desorganisirt oder geradezu angefressen, verwittert erscheinen. Entweder ist anzunehmen, dass an diesen älteren Epithelien von anfang an die Hauptmasse des Zellenleibes der ballonnirenden, die Peripherie der reticulirenden Colliquation verfiel oder — was mir wahrscheinlicher ist — dass bereits ballonnirte, ältere Epithelien sekundär an ihrer Peripherie im Kontakt mit der Pockenhöhle der netzförmigen Verflüssigung verfielen. Keinesfalls kann man aus solchen vereinzelten Bildern einen regelmässigen Uebergang von der ballonnirenden in die reticulirende Degeneration erschliessen. Im Gegentheil verfallen der Regel nach die Epithelzellen nur der einen oder der anderen, ohne Uebergänge zu zeigen, auch wenn sie direkt benachbart sind. Im allgemeinen aber dürfte das stärkere Hervortreten der ballonnirenden Colliquation bei der Impfpocke damit zusammenhängen, dass hier auch die älteren Epithelien noch einen jugendlicheren Charakter tragen, weniger stark verhornt sind, wie es dem zarten Alter ihrer Träger entspricht. Denn stärkere Ausbildung eines zur Verhornung sich anschickenden Zellenmantels disponirt zur reticulirenden Degeneration. Es ist also zu erwarten, dass Impfpocken bei Erwachsenen (die mir nicht zu Gebote standen) auch hierin mehr den Typus des Variolabläschens aufweisen werden.

Ganz unabhängig vom Alter des Impflings ist jedoch die wichtigste Abweichung der Impfpocke, die Existenz eines Impfstichs. Man erkennt denselben auf der oberen Kante der Schnitte deutlich an einer meist mit Blutkörperchen erfüllten, künstlichen Spalte innerhalb der an derselben Stelle etwas verdickten Hornschicht. Von dieser aus zieht sich senkrecht oder schräge zum Pockenboden hinab ein Epithel-

strang, der sich durch seine extrem weit getriebene Degeneration deutlich als Centrum der Affection und als zuerst vergifteter Theil des Epithels dokumentirt. Auch an diesem erkennt man noch die Vorliebe der jüngeren Epithelien für die ballonnirende, der älteren für die reticulirende Degeneration, denn der obere Theil dieses Stranges besteht aus einem besonders dichten Fibrinnetz, welches nach unten in länglich verzogene Ballons übergeht. Diese letzteren sind allerdings nur zum Theil noch als solche zu erkennen. Sie sind fast alle kernlos und völlig fibrinös entartet, so dass man sie im Sinne Weigert's als kernlose Schollen ansprechen kann. Jedenfalls entsprechen sie dem Bilde Weigert's bei weitem besser als die meisten Ballons am Grunde der Variolapustel und als alle übrigen Epithelien am Grunde der Impfpocke. Hier führt also in der That die Gifteinwirkung primär zur Gerinnungsnekrose und zur Bildung von kernlosen Schollen, ein experimenteller Beleg für die Richtigkeit der Weigert'schen Anschauung, soweit sie die Existenz einer solchen Art von Giftwirkung betrifft. Andererseits liegt jedoch kein Grund vor, die übrigen Entzündungserscheinungen der Pocke nur als Reaction auf diese primäre Nekrose aufzufassen und nicht vielmehr für abgeschwächte, continuirlich fortschreitende, weitere Wirkungen desselben Giftes zu halten. Dieser letzteren Anschauung entspricht auch das histologische Bild der Impfpocke, indem sich am Pockenboden direkt an den total nekrotischen Epithelstrang nach aussen zuerst stark, dann schwächer degenerirte und weiter geschwellte, dann in Mitose begriffene Epithelien anschliessen.

Auch die Impfpocke weist einen fächerigen Bau auf, welcher in der Disposition seiner Septen theils auf die besonders grosse Jugend der befallenen Haut, theils auf den abweichenden Weg der Intoxication hinweist. Die Septen bestehen nämlich — von dem soeben beschriebenen, derb geronnenen Strange des Impfstiches abgesehen — nicht aus ziemlich derb komprimirten, lang ausgezogenen, degenerirenden Epithelien wie bei der Variola und den Varicellen, sondern aus weniger stark veränderten Zellcomplexen, die zum Theil Körnerzellen im Innern einschliessen und sich durch die Fortsetzung in Knäueldrüsengänge als Schweissporenreste zu erkennen geben. Diese sind — wie der ganze Knäueldrüsenapparat — beim Säugling noch im Verhältniss zur ganzen Stachelschicht vorwiegend stark entwickelt und bilden die resistenteren Theile der Stachelschicht, welche dem vom centralen Strange sich concentrisch in derselben ausbreitenden Gift am längsten widerstehen. Diese Differenz schwindet allmählich beim Kinde und Erwachsenen, und das variolöse resp. varicellöse Gift, welches von unten her, von einzelnen Punkten der Cutis aus in die Epidermis eindringt, schafft sich aus der mehr homogenen Stachelschicht je nach der zufälligen Interferenz der benachbarten Giftwellen eine grössere Reihe mehr oder weniger regelmässiger, aber durchaus nicht vorzugsweise den Schweissporen entsprechender Compressionsgebiete, aus denen bei weitergehender Colliquation die Septen oder Pfeiler der Pockenhöhle werden.

In Bezug auf die Entzündungssymptome der Cutis und die spät

eintretende, geringe Eiterung gleicht die Impfpocke wiederum mehr den Varicellen als der Variola. Die Erweiterung der Gefässe und Anschwellung der Bindegewebszellen erstreckt sich kaum weiter in die Tiefe, als der Papillarkörper reicht. Zur Bildung von Plasmazellen kommt es nicht. Die Auswanderung weisser Blutkörperchen ist selbst bei ausgebildeter Impfpockenhöhle sehr spärlich und erreicht auch gegen das Ende der Akme nicht entfernt die Grossartigkeit, wie bei der Variola. Offenbar ist auch das Vaccinegift wie das Pockengift zur selbständigen Eiterbildung befähigt; es fehlen aber beim normalen, unkomplicirten Verlaufe der Impfung die Wirkungen der gewöhnlichen Eitererreger, die sich bei jeder schwereren Variola sekundär bemerkbar machen und den typischen Abschluss der Pustulation daselbst verzögern und ganz aufzuheben vermögen.

Auch die Dellenbildung der Impfpocke hat etwas Eigenthümliches, was sie von dem Variolabläschen unterscheidet. Wäre die Impfpocke nicht durch eine Läsion der Oberhaut erzeugt, so würde man wohl überhaupt keine prägnante Dellenbildung finden, denn ein Hauptfactor derselben, der bei der Variola in Betracht kommt, ist hier sehr schwach ausgebildet, wenn er auch nicht vollkommen fehlt: die durch starkes Zellenödem erzeugte Polsterbildung an der Peripherie des Pockenbodens. Die Dellenbildung beruht bei dem Vaccinebläschen mithin ganz allein auf dem anderen Factor, der relativ geringen Entwicklung der reticulären Colliquation im Centrum, gegenüber der Peripherie. Und nur dadurch kommt es auch bei der Vaccine zur deutlichen centralen Nabelung, weil hier in der frühen Entstehung des total nekrotischen Epithelstranges um den Impfstich ein besonders starkes, ein absolutes Hinderniss für die weitere Ausbildung der reticulären Colliquation im Centrum gegeben ist. Für die Vaccine mit ihrer primären Nekrose im Centrum und ihrem mangelhaften Zellenödem an der Peripherie unterschreibe ich mithin, aber auch nur für diese, vollkommen die Weigert'sche Theorie der Dellenbildung, welche dieser Autor speciell für die Variola aufgestellt hat.

Die Abheilung der Vaccinepusteln kommt durch lebhafte Epithelproliferation zu Stande, welche den zum Schorfe eintrocknenden Pusteleinhalt genau wie bei der Variolapustel abhebt. Nur ist bei der Vaccine der entstehende Schorf noch viel dicker und fester als dort. Da die Eiterung nie so hochgradig ist wie bei den Pocken, so besteht auch der Schorf hier nicht hauptsächlich aus Eiterzellen, sondern der überwiegenden Masse nach aus Epithelien, und da die Vaccinepustel viel langsamer entsteht und vergeht und eine bedeutendere Grösse erreicht, als eine einzelne Pocke, so resultirt hieraus schon die bedeutendere Menge epithelialer Substanz, welche in ersterer zu Grunde geht. Die Vaccineborke zeigt sich demgemäss auf dem Durchschnitte auch aus mehreren horizontal geschichteten Lagen zusammengesetzt, welche insofern den Theilen der Pustel entsprechen, als eine obere, an Kernresten weniger reiche, hauptsächlich aus Fibrin und Horn bestehende Schicht der früheren Pustelhöhle, eine zweite, tiefere, von Kernresten reichlicher durchsetzte dem Epithel des Pustelbodens und

eine darauf folgende dritte dem abkapselnden Epithel angehört, welches von Wanderzellen durchsetzt, comprimirt und verhornt, die äusserst dicke Borke nach unten abschliesst und von dem bindegewebigen Pockenboden schwer zu unterscheiden ist. Nur die erweiterten Blutcapillaren lassen die Grenze zwischen beiden erkennen. Es gehen in die Vaccineborke (im Gegensatz zur Variolaborke) offenbar noch nach Eintrocknung der Pustel eine ansehnliche Reihe von Epithellagen ein, und dadurch ist auch hier der Druck unterhalb der fest eingefalzten Borke auf ihre Unterlage bedeutend und führt mit solcher Regelmässigkeit zur tiefen Aushöhlung des Pockenbodens resp. zur Bildung einer tiefen Narbe, dass man von der letzteren die Normalität der Impfung abhängig zu machen pflegt. Der Papillarkörper wird also auch hier gegen Ende des Pustelbestandes bereits abgeflacht und concav ausgehöhlt, und an dieser veränderten Bindegewebsgrenze entlang zieht sich der junge Epithelsaum unter der Pustel hin.

Dieses Verhalten der Vaccinepustel lehrt deutlich, dass die Tiefe der Narbenbildung weniger von der Ausdehnung der Epitheldegenerationen und der Höhe der Eiterung, genug weniger von der Stärke der lokalen Entzündung, als von der Intensität und Dauer des Druckes abhängt, der, durch verschiedene Umstände bedingt, während der Epithelneubildung auf der Cutis lastet.

Die Resorption der geringeren Menge von Eiterzellen aus dem Bindegewebe geht in ähnlicher Art vor sich wie bei der Variolapustel, indem sich dieselben auf die Gefässe zurückziehen. Nur spielen, dem jugendlichen Alter der Vaccinirten entsprechend, die Knäueldrüsen hierbei eine noch grössere Rolle. Sie sind stark erweitert und geschlängelt, zum Theil von abgestossenen Epithelien und Eiterzellen erfüllt und stellenweise sogar in kleinste Abscesse verwandelt und zwar nicht bloss die Knäueldrüsen unterhalb der Borke, sondern besonders auch die unmittelbar zur Seite liegenden. Die letzteren zeigen oft sogar eine ansehnliche, trichterförmige Erweiterung des Schweissporus. Es macht ganz den Eindruck, als ob ein Theil der Eiterzellen sich durch den erweiterten Knäueldrüsenapparat seitlich von der Borke zu entleeren suchte. Jedoch habe ich in den Schweissporen keine Eiterzellen gefunden.

Die Blutgefässe dicht unter der Borke sind bei der Vaccine maximal erweitert, ein Phänomen, welches überall auftritt, wo an umschriebener Stelle die elastische Spannung der Haut aufgehoben ist, welches aber selten einen so hohen Grad erreicht wie hier. Nach dem Abfall der Borke stellen sich bald die gewöhnlichen Caliberverhältnisse wieder her.

Literatur.

Touton, Vergleichende Untersuchungen über die Entwicklung der Blasen in der Epidermis. Tübingen. 1882.
Pohl-Pincus, Untersuchungen über die Wirkungsweise der Vaccination. Berlin. 1882.
Unna, Neuere Arbeiten zur Pockenhistologie. Mon. I. S. 345.
Buri, Vaccine und Variolapustel. Mon. XIV. S. 20.

Noma.

Eine rasch zu ausgebreiteter Gangrän führende, besonders bei Kindern, zwischen dem 3. bis 12. Jahre auf der Wange vorkommende, infektiöse Entzündung, die meist im Anschluss an andere schwächende Infektionskrankheiten entsteht. In der Nähe des Mundwinkels, an der Schleimhautgrenze, beginnt sie als rother Fleck, in dessen Bereich die Wangenhaut und Schleimhaut stark, bis auf das Vierfache anschwillt und zugleich verhärtet. In der Umgebung ist die Haut ödematös, wachsartig glänzend, wie gefirnisst. Beim Einschneiden bluten die Gefässe nicht. In einigen Fällen trocknet die primär ergriffene Partie ein, färbt sich schwarz, während die Affection peripher mit breitem, rosenrothem, ödematösem Rande fortschreitet. Häufiger zerfällt die gangränöse Haut zu einem graubraunen, stinkenden Brei und es zeigt sich ein tiefer Substanzverlust, auf dessen Grunde nekrotisches, gelbes Fettgewebe von schwarzrother Flüssigkeit und zunderartigem schwarzem Detritus bedeckt, freiliegt. Im Laufe einer Woche verbreitet sich die Zerstörung auf die ganze Backe, Nase, Lippen, Augenlider, Zahnfleisch, Gaumen, Zunge, ohne die Mittellinie zu überschreiten.

Winiwarter (S. 255) fand bei wiederholter Untersuchung keine besonderen Veränderungen, die Arterien und Venen fast leer und nur an der unmittelbaren Grenze des Brandigen thrombosirt, eine staubartige Trübung des Gewebes und eine Menge von Saprophyten (Kokken und Bacillen).

Karbunkel.

Eine mit schweren Störungen des Allgemeinbefindens einhergehende lokale Infektionskrankheit der Haut, welche von den Follikeln ihren Ausgang nimmt und sich durch Bildung primärer, nekrotischer Pfröpfe und eine Neigung zur peripheren Ausbreitung der Nekrose im Subcutangewebe auszeichnet. Unter Frost und hohem Fieber zeigt sich plötzlich am Nacken oder Rücken, selten im Gesicht (Lippen) oder an den Beinen eine sehr schmerzhafte, 4—5 cm im Durchmesser haltende, geröthete, heisse, brettharte Geschwulst, auf der nach 2—3 Tagen in der Mitte einige gelbe Blasen aufschiessen. Die Geschwulst erhebt sich, dehnt sich peripherisch mit einem stark ödematösen Hof aus bis zu Handtellergrösse und darüber und färbt sich immer dunkler blauroth, während successive, dem fortschreitenden Rande folgend neue Pusteln und gelbe Pfröpfe, den Follikeln entsprechend auftauchen. Am Anfang der zweiten Woche tritt günstigen Falles eine centrale Eiterung auf, welche, von der Mitte nach dem Rande fortschreitend, die nekrotischen Pfröpfe eliminirt mit Hinterlassung einer siebartig durchbrochenen Cutis, während am Rande die Nekrose im subcutanen Gewebe noch weiterschreitet. Oder die gesammte Hautpartie verfällt der feuchten oder trockenen Gangrän, nachdem sich die Oberfläche bräunlich verfärbt und mit matschen Blasen bedeckt hat. Erst in der 4. Woche pflegt spontane Reinigung des nekrotischen Grundes mit oder ohne vollständigen Verlust der durchlöcherten Cutis einzutreten. Oefter führen Sinusthrombose, Meningitis, Sepsis, Pyämie oder Erschöpfung zum Tode.

Winiwarter beschreibt das Aussehen der frischen Schnittfläche des Karbunkels folgendermaassen: Haut und Hypoderm sind colossal verdickt und zu einer gleichmässig derben, röthlichgrauen Masse verschmolzen, die von zahlreichen, gelblichweissen, bis an die Oberfläche reichenden, konischen gangränösen Zapfen durchsetzt wird.

Dazwischen entsprechen dunkelrothe Partien hämorrhagischen Infarkten, schwärzliche Streifen bluterfüllten thrombosirten Gefässen. An der Peripherie gewahrt man in dem speckig infiltrirten Gewebe isolirte gelbe nekrotische Herde im unteren Theile der Cutis. Die mikrosko-

pische Analyse hat diesem Forscher keine befriedigende Resultate ergeben, keine Eiterkörperchen und Drüsenreste, sondern nur einen uncharakteristischen Detritus von kollagenen und elastischen Fasern, durchsetzt von faserigem und körnigem Fibrin. Charakteristischer findet er mit Riedel den Aufbau im Ganzen, die primäre Entstehung nekrotischer Pfröpfe, um welche später Eiterung und eine Gangrän auftritt, die im Subcutangewebe weiter um sich greift als in den Cutisschichten.

Von vielen Autoren wurde der Karbunkel als eine Furunkelkolonie betrachtet, welche nur durch eine besondere Schwere der Erscheinungen sich von dem gewöhnlichen Furunkel unterscheiden sollte. Die Differenzen sind aber bedeutend genug, um die alte Unterscheidung aufrecht zu erhalten.

Gegen die Furunkeltheorie spricht schon von klinischen Gründen die Seltenheit des Karbunkels im Allgemeinen gegenüber der Ubiquität der den Furunkel erzeugenden Eiterkokken, speciell die Seltenheit in manchen Gegenden gegenüber grösserer Häufigkeit in anderen, das Beschränktsein des Karbunkels auf das höhere Lebensalter, während die Furunkulose mit Vorliebe jugendliche Individuen befällt, seine Prädilection für den Nacken und Rücken mit Vermeidung der oberen Extremitäten, besonders der Hände und Vorderarme, an denen Furunkel so häufig sind, das Einsetzen mit hohem Fieber, die starke Störung des Allgemeinbefindens, sowie überhaupt der äusserst schwere Verlauf.

Wichtiger in dieser Beziehung sind aber natürlich die pathologischen Gründe. v. Winiwarter betont einerseits die primäre Gewebsnekrose, der erst relativ spät eine demarkirende Eiterung folgt, weiter die ausgedehnte fibrinöse Gerinnung im Anfange, auf die wohl die Betthärte der Geschwulst zurückzuführen ist und die früh erscheinenden Gefässthrombosen. Diese Symptome entsprechen alle nicht dem Charakter einer Furunkulose, viel eher dem einer Streptokokkeninfection. Auch ist beim Karbunkel mit der sekundären Eiterung die Schwere der Affection keineswegs überwunden, da die Nekrose im Hypoderm peripherisch fortschreitet. Endlich existirt sonst keine Art von Furunkel, bei welchem es zu einer gleichmässigen peripherischen Ausbreitung in der Tiefe kommt; die Fortpflanzung der Säuglingsfurunkel im Hypoderm ist eine durchaus ungleichmässige und unregelmässige. Immerhin spricht die in den meisten Fällen eintretende secundäre Eiterung für ein Eingreifen der Eiterkokken um diese Zeit und so mögen die Fälle sich erklären, wo von einem Karbunkel aus weitere Furunkelfälle sich bei Personen der Umgebung fortpflanzen.

Auf der anderen Seite kann aber wohl auch keine Rede davon sein, dass die gewöhnlichen Streptokokken des Erysipels die eigentlichen Infectionsträger des Karbunkels wären, obwohl diese in Herbeiführung von fibrinöser Entzündung, Gefässthrombose und primärer Nekrose, allgemeiner Sepsis und Pyämie entschiedene Aehnlichkeit mit denselben aufweisen. Es spricht aber gegen die gewöhnlichen Streptokokken als Erreger des Karbunkels, dass dieser sich stets an der Fascie begrenzt, zu keinen fortschreitenden Phlegmonen und Lymphdrüsen-

schwellungen Anlass gibt, sodann das Vorhandensein der gelben, nekrotischen Pfröpfe und die Coexistenz von brettartiger Härte mit tiefrother Verfärbung der Oberfläche, während beim Erysipel die Haut wohl roth aber nicht hart, bei der progressiven Phlegmone hart aber nicht roth ist.

Es müssen also besondere Infectionsträger dieser Affection existiren, welche uns noch ebenso unbekannt sind wie die genauere histologische Struktur derselben.

Anthrax, Pustula maligna, Milzbrand.

Der Primäreffekt bei Einimpfung von Milzbrandbacillen in die Haut, speciell der Hände, Arme, des Nackens und Gesichts ist entweder eine ödematöse Veränderung der umgebenden Cutis, oder eine Bläscheneruption auf gerötheter, alsbald nekrotisch werdender Basis.

Die Histologie der ersteren Form, des Milzbrandödems, entspricht dem Beginne der zweiten, der Milzbrandpustel, ergibt sich aus letzterer und ist anatomisch betrachtet die weniger wichtige Form. Für sich allein würde sie zu den fibrinösen Entzündungen in die Gruppe des Erysipels zu stellen sein.

Die Milzbrandpustel bildet sich nach einem sehr verschieden langen Incubationsstadium im Verlaufe von 24 Stunden an Stelle der Verletzung, nachdem Jucken und Stechen daselbst voraufgegangen. Es erhebt sich eine flache, rothe, glänzende Papel, die sich nach abwärts in einem ödematösen derben Knoten fortsetzt und alsbald mit einer Reihe von Bläschen oder einer grösseren Blase bedeckt. Nach weiteren 24 Stunden sind diese bereits zu Krusten eingetrocknet und das dadurch deprimirte Centrum wird von einem neuen peripheren Kranz von Bläschen auf verhärteter, rother Basis umgeben. Zugleich nimmt der ganze Knoten eine dunkelblaurothe bis schwärzliche Farbe an und trocknet zusammen. Tritt jetzt der Tod durch Allgemeininfection nicht ein, so stösst sich die Anthraxbeule als Ganzes nekrotisch ab unter Hinterlassung eines flachen oder tiefen Substanzverlustes.

Wir haben es also auch hier, wie schon der klinische Befund zeigt, mit einer anfangs serofibrinösen Entzündung zu thun, die aber ungemein rasch zur Nekrose des Gewebes führt, nachdem vorher eine specifische für den Milzbrand charakteristische Oberhautaffection hinzugetreten ist.

Ich hatte Gelegenheit, einen frischen mit Bläschen bedeckten Milzbrandknoten der Lippe zu untersuchen, der die hierbei eintretenden Veränderungen vorzüglich erkennen lässt. Die Entwickelung des Milzbrandbacillus hat in Form eines flachen Herdes in der Höhe des subpapillaren Gefässnetzes und um dasselbe stattgefunden, doch nur in einer beschränkten Ausdehnung, den Hals von zwei Haarfollikeln umgebend. Von hier aus dringen Schwärme von Bacillen in den darüber lagernden Papillarkörper und in die Oberhaut ein. Nur wenige vereinzelte Bacillen entfernen sich von dieser geschlossenen Colonie in die nächste Umgebung, sei es in die benachbarte Oberhaut oder Cutis, in Lymph- oder Blutgefässe und gehen wie der partielle oder totale Verlust ihrer Basophilie beweist, dabei zu Grunde. Nach abwärts, auch nur bis in die Mitte der Cutis lassen sich keine Bacillen verfolgen. Trotz dieser topographischen Beschränkung ist der Herd nicht so klein, da die gesammte Cutis stark, wenigstens auf das Dreifache ihres Volumens angeschwollen ist und die Bacillen liegen so dicht, dass ihre Anzahl in diesem einem Herde sich nach Tausenden berechnet.

Dieser Bacillenherd entspricht der Infectionsstelle; er hat durch

Fernwirkung seiner toxischen Produkte in weiterem Umfange die Cutis verändert und dadurch den Primäreffekt des Milzbrandes, die Anthraxbeule erzeugt, in deren Centrum er liegt. Es besteht in dieser Ausdehnung eine erhebliche Erweiterung der Blutgefässe und ein starkes interstitielles Oedem der Haut und des Hypoderms, welches besonders dadurch an das Oedem des Erysipels erinnert, dass die ergossene Lymphe an vielen Stellen des Bindegewebes zu fibrinösen Netzen erstarrt ist. Diese unterscheiden sich aber wieder von den erysipelatösen, die Bindegewebszüge kreuzenden Fibrinnetzen darin, dass sie umgekehrt der Richtung des collagenen Netzes folgen und in dessen Spalten eingelagert sind. Ebenso erfüllen sie sämmtliche Lymphgefässe und Venen der Haut, dagegen sind die Arterien zu dieser Zeit noch frei von Fibrin und daraus bestehenden Thromben. Die fibrinösen Netze durchsetzen die Fettzellen, umspinnen das ganze subcutane Gewebe und dringen in das Bindegewebe der darunter liegenden quergestreiften Muskulatur ein. Die Fibringerinnung ist also viel bedeutender als beim Erysipel, etwa so stark wie im ersten Stadium der progredienten Phlegmone; dort wie hier erzeugt sie die auffallende Resistenz der Haut, die durch das Oedem, die Blutfülle und Emigration allein nicht erklärt wird. Wenn die Weigert'sche Methode das fädige Fibrin in der Anthraxbeule schön zur Anschauung bringt, so zeigt meine Methylenblau-Tanninmethode ausser jenem einen noch grösseren Reichthum des Exsudates an körnig geronnenem Fibrin an, welches geradezu alle Lymphspalten des Knotens in Staubform erfüllt, soweit das Oedem reicht.

Die Akuität des Processes spricht sich weiter darin aus, dass die collagene, die elastische Substanz und die Bindegewebszellen noch nicht die starken degenerativen Veränderungen zeigen wie beim Erysipel auf der Höhe des Processes. Die collagenen Faserbündel sind nur hochgradig gelockert, in feinere Büedel und in einzelne Fasern aufgesplittert und zum Theil gequollen. Eine schollige Zerklüftung ist nirgends angedeutet, dagegen findet sich an einzelnen Stellen der oberen Cutis in der Nachbarschaft der Bacillenherde jene fibrin- und hyalinähnliche Umwandlung des Collagens in dünnere, stark tingible geschwungene Fasern, welche Aehnlichkeit mit elastischen Fasern zeigen und die ich beim Erysipel beschrieben habe.

Das Elastin ist zum Theil, aber nicht vollständig geschwunden und im Allgemeinen schwächer färbbar.

Die Bindegewebszellen sind erhalten, aber ohne alle progressiven Veränderungen und verschwinden daher fast überall unter der Menge emigrirender Leukocyten. Das Protoplasma derselben ist schwer darstellbar und verfällt wohl dem Untergange, aber die Kerne sind wohlerhalten und bei guter Tinction von den Leukocytenkernen zu unterscheiden. Die Mastzellen sind spärlich, klein und abgerundet.

Die stärkere Emigration von Leukocyten ist weiter ein Punkt, der die hier vorliegende fibrinöse Entzündung vom Erysipel unterscheidet. Die Auswanderung ist nicht nur stärker, sondern auch allgemeiner, betrifft die Cutis, das Hypoderm und die tieferen muskulösen

Schichten gleichmässig. In allen Venen und Capillaren bemerkt man Wandstellung der Leukocyten und die Diapedese in vollem Gange, selbst in weiter Ferne von dem Bacillenherd. Aber doch bewahrt die Entzündung den nichteitrigen Charakter, denn die Leukocyten strömen nicht zur Bildung eines peribacillären Processes zusammen, sondern bleiben in einzelnen Herden und Strömen um die Gefässe und Haarbälge durch die Haut zertreut. Von einem die Ausbreitung der Milzbrandbacillen verhindernden Leukocytenwall kann so wenig die Rede sein, wie von einer principiellen Aufnahme der Bacillen durch Leukocyten. Ob in einem späteren Stadium, wie es mir vorliegt, die Bacillen in ähnlicher Weise wie beim Erysipel sich unter zerfallenden Leukocyten vermehren, kann ich nicht sagen, halte es aber für höchst unwahrscheinlich, da beim Menschen schon am 2. Tage die Milzbrandbeule nekrotisch wird und eintrocknet. Im Beginne des Processes, wo eine reichliche Emigration bereits die enorme Proliferation der Bacillen beantwortet, habe ich nicht einen einzigen Bacillus in Leukocyten eingeschlossen gesehen, resp. keinen Theil oder Degenerationprodukt eines solchen. Von einer Phagocytose im Sinne von Metschnikoff ist an meinen Präparaten an keiner Stelle etwas zu entdecken.

Es gibt aber noch eine Reihe anderer Bilder, welche über das Schicksal der Bacillen des Herdes in diesem Stadium Aufschluss geben. Wir finden in den mit Leukocyten erfüllten Venen und venösen Capillaren, die den Herd umgeben, hin und wieder einzelne gut färbbare, gerade Stäbchen, welche offenbar direkt aus dem Herde in die allgemeine Cirkulation übergehen. Meistens liegen sie innerhalb eines zusammengebackenen Haufens von Leukocyten, ohne in eine der Wanderzellen einzudringen und ohne dass diese zerfallen. Auf der anderen Seite kann man an den Rändern des Herdes sehr gut das Absterben von Bacillen schon in diesem frühen Stadium verfolgen. Das basophile Protoplasma derselben zieht sich zuerst auf kleine Abschnitte des Stäbchens zurück, während die leeren Antheile die saure Gegenfarbe, auch Cochenille, annehmen. Dann trifft man vollkommen leere Bacillenschläuche; dieselbe sind meistens gekrümmt oder gewunden und haben offenbar die Steifigkeit der lebenden Bacillen verloren. Die Bacillen gehen also zu einem Theile in die allgemeine Cirkulation über, zu einem anderen sterben sie ab, beides ohne Zuthun von Leukocyten.

Wenn die bisherigen Veränderungen noch mit anderen fibrinösen Entzündungen viel gleichartiges aufweisen, so kommen wir nun zu derjenigen Gewebsalteration, welche dem Milzbrand ganz eigenthümlich ist und welche zugleich die Erklärung des klinisch sichtbaren Exanthems, der sogenannten Milzbrandpustel gibt. Es ist dies ein ganz besonderes Oedem des Papillarkörpers mit consecütiver Blasenbildung. Beide Veränderungen breiten sich viel weiter in der Fläche aus, wie der subpapillare Bacillenherd, nämlich fast bis an die Grenze des Knotens. Hier beginnen sie gleichzeitig, indem sowohl im angeschwollenen Papillarkörper wie in der Stachelschicht kleine, mit körnigem Fibrin und Lymphe erfüllte Höhlen auftreten. Im Epithel

sind es theils einfache Erweiterungen der Interspinalgänge, theils reticuläre Colliquationen einzelner Epithelien selbst. Im Papillarkörper ist es ein interstitielles Oedem des ohnehin locker gebauten obersten Abschnittes der Papillen.

Da die allgemeine Anschwellung der Cutis den Papillarkörper zur Fläche ausgleicht — je näher dem Centrum der Affection desto mehr — so betrifft dieses Oedem nicht einzelne Papillenköpfe, sondern eine zusammenhängende subepitheliale Schicht, welche sich continuirlich über die Mitte des Knotens hinerstreckt und im Centrum bis zu einer erstaunlichen Höhe anschwillt. Sie besitzt hier stellenweise eine grössere Dicke als die darüber lagernde hochgradig ödematöse Oberhaut.

Eine zweite Eigenthümlichkeit dieser ödematösen Veränderung des Papillarkörpers ist eine Folge ihrer ungemein schnellen Ausbildung. Dadurch bleibt die Grenze gegen das Epithel gut erhalten und überzieht wie mit einer feinen Membran in scharf ausgeprägter Wellenlinie das ödematöse Polster des Papillarkörpers. Da gleichzeitig oberhalb dieser Linie die Epithelhöhlen zu ausgedehnten, flachen Blasen zusammengeflossen und ebenfalls mit Fibrin erfüllt sind, so hat man hier zwei fibrinöse Schichten horizontal übereinander gelagert ganz verschiedenen Ursprungs, aber nur bei zweckmässiger Färbung (z. B. der Methylenblau-Tanninmethode) scharf von einander geschieden. Denn — und dieses ist die dritte histologische Eigenthümlichkeit — die akute blasige Emporhebung der Hornschicht ohne vorherige völlige Lösung des Zusammenhanges der Schichten bewirkt eine gleichmässige Ausdehnung aller Höhlen in vertikaler Richtung und dadurch eine grosse Verähnlichung des Blasenraumes und des papillaren Oedempolsters*). Bei oberflächlicher Betrachtung scheint das letztere mit zum Blasenraume zu gehören.

Das Oedempolster ist vom darunter liegenden Papillarkörper auffallend scharf abgesetzt und besteht aus vertikal und steil aufsteigenden, dicht und parallel gelagerten Bindegewebsfasern, welche an der oberen Grenze zum subepithelialen Grenzsaum zusammenfliessen. Nur wenige kollagene Fäserchen verbinden dieselben in horizontaler Richtung. Dagegen werden sie regelmässig von einem fibrinösen Strickwerk dicht durchflochten. Die zwischen ihnen bleibenden, ebenso ausgedehnten vertikalen Spalten sind ausserdem von Lymphe, körnigem Fibrin und nicht sehr zahlreichen Leukocyten erfüllt.

Der darüber liegende Blasenraum zeigt ebenfalls ein vertikal gestrecktes Höhlensystem mit dazwischen stehen gebliebenen, epithelialen Strängen, also eine Fächerung, die an manchen Stellen dem Maschenwerk der Pocke nicht unähnlich ist. Nur fehlt hier jede Spur von ballonnirender Degeneration und auch die reticuläre tritt ganz zurück gegen die einfache Colliquation und Nekrose der Epithelien, die zu langen Bändern ausgezogen, allmählich die Tingibilität des Protoplasmas und Kerns verlieren. Die vertikal bis nahe zur Hornschicht oder bis

*) So will ich es kurz zum Unterschiede vom übrigen Papillarkörper und dem epithelialen Blasenraum nennen.

ganz zu dieser aufsteigenden Höhlen sind ebenfalls lang und schmal und mit Fibrin und Lymphe erfüllt, sie beherbergen nur wenige Leukocyten.

Die Ausbildung und Ueberschichtung dieser beiden ödematösen Lagen ist nun aber eine durchaus unregelmässige. Nur an einzelnen Stellen sind beide gut ausgebildet, an anderen liegt das Epithel nur wenig verändert einem hohen Oedempolster auf, an noch anderen sind auch die letzten epithelialen Pfeiler des Blasenraumes von dem bindegewebigen Saume abgelöst und zwischem dem Oedempolster und den gefächerten Epithelresten, die an der Hornschicht hängen, dehnt sich ein weiter, einkämmeriger, fibrinerfüllter Raum aus. Hier wird eine hohe, von regelmässigen Epithelsäulen durchzogene Blase von einem schmalen papillären Oedempolster getragen, dort sitzt ein kaum erkennbarer degenerirter Epithelrest auf einem übermächtig angeschwollenen Oedempolster.

In die so veränderte und vorbereitete Oberfläche der Haut hinein findet nun die Einwanderung der Milzbrandbacillen aus dem subpapillaren Hauptherde statt. Vor allem sind es die central liegenden Oedempolster, welche von ihnen so dicht infarcirt werden, dass man bei kräftiger Bacillenfärbung fast gar nichts mehr von dem Stützgewebe derselben wahrnimmt. An dem mehr peripher gelagerten Oedempolster ist die Einwanderung von Bacillen geringer oder fehlt vollkommen und an diesem peripheren, nur von Serum und Fibrin erfüllten Oedempolster sieht man klar, dass diese eigenthümlichen Bildungen nicht etwa erst durch Ansiedelung von Bacillen daselbst entstehen; man findet auch keine Bacillenreste in ihnen. Der klinischen Ausbreitung des Bläschenkranzes am zweiten Tage entspricht also eine peripherisch fortschreitende Umwandelung der Hautoberfläche in ein papillares Oedempolster, auf der eine mehr oder minder hohe Blasenbildung statthat. Beides entsteht durch Fernwirkung, nicht durch Einwanderung der Bacillen.

Auch die Epithelblasen bleiben durchaus nicht frei von bacillärer Einquartirung, und es finden sich Stellen, an denen alle Blasenräume dicht von ihnen erfüllt sind. Aber andererseits enthält nicht jedes und besonders nicht jedes eben aufschiessende Bläschen schon Bacillen. Hat man ein solches angestochen und in dem austretenden Tropfen vergeblich nach Bacillen gesucht, so wird man doch wohl nie fehlgehen, wenn man etwas tiefer das Oedempolster im Centrum des Knotens ansticht.

Die hier beschriebene fibrinöse Entartung der Hautoberfläche entspricht nicht nur vollkommen den klinischen Beobachtungen, sie ist auch histologisch für die Milzbrandpustel charakteristisch. Und doch wird die eigenthümliche Struktur der Blase und des Oedempolsters ganz einfach erklärlich, wenn man nur die abnorme Akuität der Entzündung bedenkt, welche auf die örtliche Proliferation der Bacillen folgt.

Blicken wir noch einmal zurück auf die andere, bekanntlich gefährlichere Form des Primäreffectes, auf das Milzbrandödem, so fehlt

hier ja sicher die Bildung des Oedempolsters, wie das der Blasen. Offenbar wird hier auch die Bildung eines geschlossenen Herdes im subpapillaren Gewebe, die ja in engster Beziehung zu den Oberflächensymptomen steht, fehlen, und es wird sich wahrscheinlicherweise nur um ein Fortwandern der Bacillen in den Lymphgefässen der Haut handeln, ganz wie beim einfachen Erysipel. Das Gefährlichere dieses zweiten Primäreffectes kann aber sicher nicht darin liegen, dass in der Milzbrandpustel die Bacillen durch Leukocyten ummauert oder angegriffen würden; davon findet sich keine Andeutung. Sondern die bekannte (übrigens durchaus nicht absolute) Benignität der Pustel ist wohl lediglich auf die rasch eintretende Nekrose des Knotens zurückzuführen, wobei die central und oberflächlich in ihm sitzenden Bacillen mit absterben oder doch wenigstens sequestrirt und eliminirt werden. Ueber diese gibt mein Material leider keinen vollkommenen Aufschluss, wohl aber Andeutungen, die später auszufüllen sein werden.

Wie oben gesagt, ist die Fibrinabscheidung bei dieser Affection schon am ersten Tage eine bedeutende, aber nur in den Lymphspalten, Lymphgefässen und Venen. Fibrinthromben in den Arterien, wie auf der Höhe des Erysipels fehlen noch. Ich finde aber in den grossen, subcutanen Hautarterien Veränderungen, welche wohl zweifellos schon bald zu einer arteriellen und zwar dann hochgradigen Thrombose führen müssen, nämlich eine blasenartige Auftreibung der Endothelien mit Vacuolenbildung, analog der reticulären Degeneration des Deckepithels. Diese der Colliquation anheimfallenden Endothelien sind auch schon von hängengebliebenen Leukocyten bedeckt. Sehr wahrscheinlich ist also eine acute Thrombosirung der Cutisarterien im Laufe des zweiten Tages die Ursache der raschen Nekrose. Es spricht dafür ausser dem fibrinösen Charakter der ganzen Entzündung, dass die Milzbrandpustel bei der Nekrose einsinkt, zuweilen sogar ganz eintrocknet.

Literatur.

Barker, Anthraxbacillen in der menschlichen Haut. Brit. med. Journ. 28. Novbr. 1885.

Leloir, Die nach der Impfung mit eitererregenden Mitteln entstehenden Hautkrankheiten. Journ. des mal. cut. et syph. 1891. pg. 65.

Bougan, Anthrax und Staphylokokkus. Annales. 1892. pg. 1047.

Malleus, Rotz.

Ein acutes, in wenigen Tagen embolisch über den ganzen Körper verbreitetes, an allgemeine Furunkulose oder Variola erinnerndes, universelles Exanthem oder eine lokalisirte, auf dem Wege der Lymphspalten chronisch fortschreitende, einem ulcerösen Syphilid nicht unähnliche Dermatose, vorzugsweise im Gesicht in der Umgebung der Nase.

Das erstere beginnt mit dunkelrothen Flecken, welche zu gelben, pustelähnlich aussehenden, aber soliden, weichen Knötchen rasch anschwellen (Rotzknoten). Dieselben stehen zerstreut, confluiren aber unter andauernder Vergrösserung und zeigen öfters pockenähnliche Bläschen auf ihrem Gipfel. Tritt nicht alsbald der Tod ein, so brechen die Knoten auf und bilden sinuöse, unterminirte, polycyklisch confluirende

Geschwüre mit gelbem Grunde und lividrothem Hofe, welche keinen guten Eiter, sondern eine dünne Flüssigkeit entleeren (Rotzgeschwür oder Rotzschanker).

Die Grundform des chronischen Rotzknotens ist dieselbe wie die des akuten Exanthems: ein gelbes, auf bläulich-rother, teigiger Basis sich erhebendes Knötchen, welches mit oder ohne Bildung einer Pustel und ohne eine eigentliche Fluctuation zu zeigen, ulcerirt. Das chronische Rotzgeschwür breitet sich unaufhaltsam, wenn auch langsam, peripherisch aus, indem der livide Hof voranschreitet, mit unregelmässig zerrissenen, infiltrirten, steil abfallenden oder mehr oder weniger weit unterminirten Rändern. Der Boden ist unregelmässig, oft sehr tief ausgefressen und zeigt gelbe Fetzen nekrotischen Gewebes, von rothen Granulationen umgeben. Es entleert sich in geringer Menge ein nicht eitriges, sondern gummiähnliches, öliges, mit dunklen Blutstreifen gemischtes Sekret.

An diese Geschwüre schliessen sich lymphangitische Stränge und Knoten, mehr erysipelähnliche als phlegmonöse livide Schwellungen und Lymphadenitiden.

Diesem eigenartigen klinischen Bilde entspricht ein ebenso eigenartiger, dasselbe vollkommen erklärender, anatomischer Befund, den ich nach Untersuchung einer Reihe akut aufgetretener Knoten zeichnen will. Dieselben waren zum grössten Theile ganz frisch, einige zeigten sich mit Pusteln bedeckt, wieder andere im Beginne der Ulceration, so dass sie mir zum Verständniss des Wesens dieses Processes ausreichend erscheinen.

Man unterscheidet deutlich drei Stadien der Affection: das der Gefässembolisation, des Knotens und der Ulceration, welche den klinischen Formen der Roseola, des Knotens mit der Pustel und des Rotzschankers entsprechen.

Im ersten erythematösen Stadium findet man ein oberflächliches Gefäss der Cutis, welches eine reichliche Anzahl Rotzbacillen enthält, in eigenthümlicher Weise degenerirt. Es erscheint auf das 4—6 fache verbreitert; das Endothel, enorm geschwollen, zeigt kaum noch Zellgrenzen und erfüllt bis auf enge, fibringefüllte, wenige Leukocyten und Bacillenreihen aufweisende Spalten, das ganze Lumen. Die Zellleiber sind zu einer filzigen, feinfaserigen nekrotischen Masse geronnen, angeschwollen und zugleich zusammengesintert, die merkwürdigerweise sich in saueren und basischen Farbstoffen gleich stark färbt. Trotz dieser starken Färbung sieht man deutlich, dass die Kerne nicht der gleichen Degeneration unterlegen sind, sondern einer eigenartigen, indem eine grosse Anzahl Chromatinkugeln oder -tropfen in dem nekrotischen Protoplasma zerstreut umherliegen und nur wenige zerklüftete, unregelmässige Kernreste den Ort der früheren Endothelkerne anzeigen. An einigen Stellen sieht man diese nekrotisirten Gefässe, die durch sonst normales Bindegewebe dahin ziehen und von gut erhaltenen, elastischen Fasern allseitig scharf begrenzt sind, sich mit einem Mantel von nekrotischem Bindegewebe umgeben. Es steht dieser weitere Fortschritt offenbar im Zusammenhang mit dem Austritt resp. dem Auswachsen der Bacillen aus den Gefässen in die benachbarten Lymphspalten, wo man sie jetzt rund um das Gefäss vertheilt findet.

Im Gegensatz zum Gefässendothel bewirkt das bacilläre Gift an den Epithelien, den weiter abliegenden Bindegewebszellen und der kollagenen Substanz eine Nekrose, welche sich dadurch auszeichnet, dass das Produkt sich den gewöhnlichen Tinctionen vollkommen ent-

zieht, soweit es Protoplasma und Intercellularsubstanz betrifft. Daher liegen die dunkel tingirten Gefässstränge in einem relativ hellen Raum, welcher nur — wie die Endothelien — von tief tingiblen Chromatintropfen und Kernresten durchsetzt ist. Da diese eigenthümliche Kerndegeneration in den reifen Rotzknoten eine grosse Rolle spielt und bisher nicht genügend von anderen Kerndegenerationen getrennt worden zu sein scheint, will ich sie Kernschmelze, „Chromatotexis" nennen. Dieselbe ist nicht für den Rotz pathognomonisch, sie findet sich auch bei anderen nekrotischen Processen, aber doch nicht in so hohem Grade ausgeprägt und so ausschliesslich wie hier.

Wendet man sehr starke saure Tinctionen (Orcein, Säurefuchsin, Wasserblau) an, so erkennt man, dass der perivasculäre, nekrotische Bezirk ein kollagenes Gerüst trägt, welches durch Aufsplitterung, Rareficirung und Einschmelzung aus den kollagenen Balken der Cutis entstanden ist und in seiner Gesammtheit ein grobporiges, unregelmässiges, von grossen Lymphspalten durchsetztes, ödematöses Maschenwerk darstellt. Die elastische Substanz hat weniger gelitten und umrahmt daher häufig die von Collagen und Zellenprotoplasma freien Lücken. Wo man die verschwundenen Portionen kollagener Substanz und die Zellenleiber zu suchen hat, ist nicht leicht zu sagen. Wahrscheinlich finden wir sie wieder in einer unbestimmt conturirten Masse, welche sich mit Hämatoxylin schwach grau, mit Methylenblau grünlich färbt und nebst den Kernfragmenten die Lücken des übrig gebliebenen Collagengerüstes zum Theil erfüllt. Auch dieser nekrotische Gefässmantel zeigt nach aussen keine reaktive Zone von zelliger Hypertrophie wie bei sonstigen „Infectionsgeschwülsten". Die Wirkung der Rotzbacillen reicht offenbar nicht viel weiter, als der Ort ihrer Ansiedelung. Ebensowenig finden sich Andeutungen einer lokalen Leukocytose; die Bacillen scheinen für Wanderzellen chemotaktisch indifferent zu sein. Schliesslich ist es auch nicht unwichtig, darauf hinzuweisen, dass hier ein Beispiel von rascher und energischer Ausschaltung eines grossen Capillarbezirkes der Haut vorliegt, ohne dass sich vor oder hinter demselben auch nur Spuren von Diapedese rother Blutkörperchen zeigen.

Aus diesen perivasculären Herden entsteht nun der gelbliche, prominente Knoten der Haut. Derselbe stellt mithin einen dem Gefässkegel entsprechenden, entweder mehr oberflächlich gelegenen und dann linsenförmigen oder tieferen und dann geradezu kegelförmigen Bezirk dar, welcher in die gesunde Haut wie eingesprengt und daher mikroskopisch noch schärfer abgegrenzt erscheint als makroskopisch. Denn die klinisch wahrnehmbare blaurothe Zone erweist sich mikroskopisch als nicht im mindesten nekrotisch, sondern nur hyperämisch. Die umgebenden Capillaren, Arteriolen und kleinen Venen sind sämmtlich stark erweitert, ebenso die tiefen Gefässe an der subcutanen Grenze der Haut, durch welche die dunkele Nuance der Hyperämie erzeugt wird. Die Perithelien dieser Gefässe sind grosse, zum Theil abgerundete Spindelzellen, zeigen aber keine Umwandlung in Plasmazellen wie bei den peripheren Gefässen um lupöse, syphilitische Knoten. Mastzellen finden sich in geringer nicht gesteigerter Anzahl. Der In-

halt der erweiterten Blutgefässe besteht ausser aus Erythrocyten aus einer sehr mässig vermehrten Menge nicht wandständiger Leukocyten und dickfaserig geronnenem Fibrin. Rotzbacillen finden sich hier nicht.

Der Rotzknoten selbst imponirt durch seine Homogenität. Am ungefärbten Präparate gelblich und trübe, ist er am gutgefärbten viel heller als die Umgebung, aber dicht gesprenkelt mit stark gefärbten Chromatinresten und an einzelnen Stellen finden sich dunklere Streifen und Kreise, die Durchschnitte der nekrotischen Gefässe. Verfolgen wir jeden einzelnen Bestandtheil der Haut von der gesunden Umgebung in den Knoten.

Die gutgefärbten kollagenen Balken der Nachbarschaft lösen sich an der Grenze des Knotens in ein rareficirtes, viel schwächer gefärbtes Faserwerk auf, welches nach der Mitte und besonders nach der Oberfläche des Knotens hin immer grössere Lücken zwischen sich lässt und schliesslich ganz unfärbbar wird. Nur die dicksten Balken setzen sich eine Strecke weit, in Farbe und Contur gut erhalten, in den Knoten fort. Das elastische Gewebe hält sich besser und ist bei guter Färbung durch den nekrotischen Bezirk zu verfolgen, allerdings schwächer als normal gefärbt. Es unterliegt aber einer anderen Metamorphose, indem die Fasern zum Theil zu runden Tropfen und Klumpen werden. Solche gleichsam in Tropfenform abgeschmolzene Elastinkügelchen ähneln den besprochenen Chromatinkugeln, lassen sich aber durch ihre braune Farbe bei Orcein-Hämatoxylintinction sehr gut von den blauen Chromatinderivaten unterscheiden. Die Zellsubstanz der Bindegewebszellen verschwindet am gefärbten Präparate vollständig von der Grenze an. Auch hier nimmt eine formlose, homogene, gelatinöse oder trübe wolkige, bei stärkster Tinction nur schwach tingible Substanz die Stelle des verschwundenen Collagens und Protoplasmas ein. Nur die Endothelien der Blutgefässe persistiren auch hier als filzig geronnene, leicht tingible Massen. Um sie herum haben sich aber grosse Lymphspalten gebildet, so dass sie sich in toto aus dem übrigen nekrotischen Bezirk vielfach herausheben, beim Schnitt auch theilweise ausfallen, so dass man von einer dissecirenden Nekrose der Blutgefässe der malleösen Haut sprechen kann.

Ein grosses Interesse nehmen die Schicksale des Nucleins in dem Rotzknoten in Anspruch. Die differenten Bilder, die hier auftauchen, lassen sich nur so erklären, dass erstlich durch die toxische Einwirkung kein Chromatin verloren geht (hierin hat das Mallein die Wirkung einer Säure, nicht die einer Basis), denn sonst könnten bei dem Mangel an primärer Kernneubildung nicht solche Mengen veränderten Chromatins sich vorfinden und weiter, dass das Chromatin dabei in einen halbflüssigen, äusserst plastischen Zustand übergeht. Denn hier existirt es nicht bloss in Form von Kugeln und Tropfen, sondern vor allem in Form lang ausgezogener, vielfach gedrehter und gekrümmter Fäden, die sich stets an einem oder beiden Enden an Chromatintropfen inseriren. Der ganze nekrotische Bezirk ist von solchen Chromatinfäden durchzogen. Oft zeigt das Chromatin noch bizarrere Formen, die aber immer kuglige Abgrenzungsflächen oder lang ausgezogene Spitzen zeigen,

etwa wie geschmolzenes Metall oder Glas, welche man in Wasser hat fallen lassen. Es kann keinem Zweifel unterliegen, dass bei der Auflösung der Zellsubstanz das frei werdende Chromatin der Kerne, durch den Lymphstrom bewegt, in diese Formen geschmolzener Massen passiv verzerrt wurde. Die entsprechenden Elastinkugeln scheinen ihrer Umgebung bedeutend mehr Widerstand zu leisten.

Was die Kenntniss dieser Chromatinfäden des nekrotischen Bezirks besonders wichtig macht, ist ihre leicht mögliche Verwechselung mit den Rotzstäbchen, da beide Substanzen meistens in gleicher Farbe tingirt vorliegen. Wenn ein Chromatinfaden sehr lang und dünn ausgezogen und dabei in mehrere Stücke zerbrochen ist, gleicht er an Methylenblaupräparaten oft einer Reihe von Rotzbacillen. Einerseits die Verfolgung solcher Fäden zu Kerntropfen oder Kernresten, ihre Verbreiterung im Verlaufe, ihre auffallende Homogenität und abgerundeten Enden auf der einen Seite, das gleichmässige Kaliber, die Kokkothrixform der Stäbchen bei genügender Entfärbung und ihre scharfen, nicht abgerundeten Ecken auf der anderen genügen übrigens stets zur Differenzirung, vor welcher eine Contrastfärbung so wie so schützt. Auch ist bei gutem alten basischen Methylenblau die Nüance der Bacillen nie ganz gleich der der Kerne und Kerntropfen.

Der wichtigste Bestandtheil des Knotens sind aber natürlich die Rotzbacillen. Dieselben sind bekanntlich nicht leicht darstellbar, besonders nicht in guter Contrastfärbung. Einerseits beruht dies auf der geringen Fixation der basischen Farben im Bacillenkörper, andererseits auf dem starken Gehalt des Knotens an Kernchromatin. Man muss also suchen, die Tinction des letzteren herabzusetzen, was durch Glycerinäthermischung oder Arsensäure als Entfärbungsmittel gelingt. Dann sieht man, je besser die Färbung ausgefallen ist, um so mehr Bacillen auftauchen. In ganz gelungenen Präparaten sieht man den Knoten vollständig durchsetzt von Bacillen, die im Allgemeinen keine bestimmte Ordnung einhalten, sondern wie ein aufs Gerathewohl hingeworfenes Packet Streichhölzer in allen möglichen Richtungen divergiren, meist einzeln, oft zu 2—4 neben- oder hintereinander liegen und je nach der Art der Färbung und Entfärbung glatte, scharfkantige, gleichmässig tingirte Stäbchen oder Kokkothrixformen oder nur an den Enden stärker gefärbte Bacillen von gleicher Dicke, aber verschiedenster Länge darstellen. Neben diesen atypisch angeordneten Bacillen, welche in dem Höhlensystem des rareficirten, nekrotischen Gewebes lagern, finde ich aber noch drei charakteristische Gruppirungen, die aus der Zusammenlagerung der Bacillen in präformirten Gebilden entstehen. Erstlich kommen lange 1, 2 und 3reihige Ketten vor innerhalb der grossen dicken collagenen Balken, welche sich noch in der Peripherie des Knotens gut erhalten haben. Sie liegen im Innern der Fasernbündel parallel der Richtung derselben in Spalten von kaum sichtbarer Feinheit und scheinen hier sich mit Vorliebe anzusiedeln. An solchen Stellen gelingt am schönsten eine kräftige Doppelfärbung (Collagen: roth durch Säurefuchsin oder Orcein).

Sodann sieht man an vielen Stellen zerstreut über den ganzen

Knoten kürzere Ketten von 4—6 Reihen, welche breitere Lymphspalten streckenweise dicht ausfüllen. Sie ähneln den kurzen Ketten des Streptobacillus ulceris mollis, unterscheiden sich aber durch die bedeutendere Schmalheit und Länge der Rotzbacillen. Auf dem Querschnitt sehen solche dicke Ketten aus wie eine mit blauen Punkten regelmässig besetzte Scheibe oder eine Mitrailleusenmündung und man erkennt hier an den regelmässigen Intervallen, dass diese scheinbar freien Ketten in Wirklichkeit Gloeaformen des Bacillus sind, in welchen nur die Stäbchen gefärbt erscheinen.

Endlich findet noch eine massenhafte, aber unregelmässigere Gruppirung statt in den nekrotischen Endothelpfröpfen der Blutgefässe.

Offenbar ist der nekrotische Boden, den sich die Bacillen in der Haut geschaffen, ein vorzüglicher Nährboden für dieselben, sodass eine weitere Proliferation und Gloeabildung in derselben stattfindet und das bacilläre Wachsthum sich zunächst auf einen Gefässkegel beschränkt. Das Auftreten isolirter Roseolen, die anschwellen, zu gelben teigigen Knötchen werden, die von blaurothen Höfen umsäumt sind und ihre Grösse bei der alsbald folgenden Ulceration zunächst beibehalten, ist aus dem bisher beschriebenen histologischen Verhalten, d. h. der umschriebenen Nekrose eines Gefässkegels der Haut mit reactiv hyperämischer Zone vollständig erklärt.

Die Degeneration beschränkt sich aber nicht auf die Cutis allein. An vielen Stellen, wo die Nekrose die Oberfläche derselben erreicht, sind bereits die ersten Veränderungen im Epithel wahrzunehmen, die in starker Erweiterung der intercellularen Spalten und reticulärer Degeneration zerstreuter, besonders im oberen Theile der Stachelschicht liegender Epithelien bestehen. Bacillen habe ich aber nicht in den Lympspalten des Epithels gefunden; sie scheinen nur bis an die Oberfläche des Papillarkörpers vorzudringen. Dieser selbst wird durch die mit der Nekrose verbundene Schwellung beinahe zur ebenen Fläche ausgeglichen oder convex in Form einer sanft ansteigenden Papel vorgebuchtet. Diese Formveränderung des nekrotischen Papillarkörpers leitet die schwerere Form von Epithelveränderung ein, die totale Ablösung der Oberhaut in Form einer Blase. Die fertigen Bläschen des Rotzexanthems sind mithin durch zwei verschiedene Processe bedingt, theilweise entstehen sie durch Confluenz reticulär degenerirter Epithelien, theilweise durch Totalablösung der Oberhaut; bei jenen haftet noch eine basale Lage von Stachelzellen an dem noch erhaltenen Papillarkörper, bei diesen ist die gesammte Epidermis zur Decke der Blase geworden; jene sind kleiner und sitzen meist am Rande der Knoten, diese sind grösser und bedecken das Centrum derselben. Auch in den letzteren habe ich keine Bacillen gefunden, wohl aber auf der nackten nekrotischen Oberfläche der Cutis am Boden der Blase.

Die Epithelien setzen dem Rotzgifte einen viel grösseren Widerstand entgegen wie die Bestandtheile der Cutis (bedeutender Unterschied von der Variola). Ihr Protoplasma wird ödematös aber nicht primär nekrotisch und selbst die Epithelien der abgehobenen Blasen-

decke erhalten längere Zeit ihre Tingibilität. Die Kerne der Epithelien verfallen nicht der Chromatotexis und färben sich ausgezeichnet. Allerdings sind die Lymphspalten des Epithels mit Kerntropfen erfüllt, aber diese können bei dem guten Zustande der benachbarten Epithelkerne nur aus der Cutis in das Epithel eingeschwemmt sein. Auffallend ist, dass die Bläschen und Blasen sehr wenig Fibrin und fast gar keine Leukocyten enthalten. Bei längerem Bestande derselben bröckeln einzelne Epithelcomplexe ab, werden dann allerdings nekrotisch und ähneln den beschriebenen nekrotischen Endothelcomplexen der Blutgefässe. Wie man sieht, hat die Blaseneruption bei Malleus mit dem Variolaexanthem nur sehr geringe Aehnlichkeit, mehr mit den Blasen bei Erysipel und Milzbrand. Es sind seröse Blasen, die an ihren Zellwänden allmählich derselben Nekrose verfallen, wie sie im Bindegewebe herrscht.

Die Resistenz des Epithels erklärt es auch, weshalb nach dem Aufbruch des Knotens die Ränder die Höhle gewöhnlich weit überragen und sich nicht im selben Maasse ausdehnen wie der Zerfall der Cutis fortschreitet. Dieser Aufbruch ist nicht als eine Vereiterung des Knotens aufzufassen, wie denn die lokale Leukocytose bei dem ganzen Processe, wenn überhaupt, nur eine sehr bescheidene Rolle spielt. Die nekrotischen Massen sind von vornherein weich, ödematös und lösen sich nach Abhebung der Oberhaut im Centrum stückweise oder in toto, sobald von den benachbarten hyperämischen Gefässen aus eine junge Granulation den todten Bezirk abstösst. Da die Abstossung nur unvollständig vor sich geht, sieht man am Grunde der tiefen, in das subcutane Gewebe reichenden Substanzverluste nekrotische Fetzen von der eigenthümlich gelben Farbe haften. Die von dem so entstandenen Geschwüre abgesonderte Flüssigkeit ist nichts weniger als reiner Eiter, sondern eine Lymphe, welche aus den peripherischen Gefässen stammende blutige Beimischungen, sodann Rotzbacillen, wenige Eiterkörperchen neben vielen nekrotischen Gewebsfetzen enthält und durch die löslichen Albuminderivate der letzteren eine gummiartige Beschaffenheit annimmt.

Aus der Schilderung des akuten Rotzknotens geht auch wohl die Beschaffenheit des chronischen zur Genüge hervor, da beide klinisch der Hauptsache nach übereinstimmen. Die lokale, viel grossartigere Zerstörung, welche den chronischen Rotz begleitet, beansprucht kein neues histologisches Moment. Wenn keine allgemeine Infection rasch das Ende herbeiführt, gewinnt der einzelne Knoten Zeit, immer weiter um sich zu greifen. Da den Rotzbacillen das Bestreben innewohnt in den Lymphgefässen fortzuwuchern, so ist damit schon die Möglichkeit einer unaufhaltsamen serpiginösen Ausbreitung in der Haut, wie sie den chronischen Rotz auszeichnet, gegeben. Die gleichmässige Ausdehnung der oberflächlichen und tiefen Hyperämie ohne Bildung einer plasmomatösen Infiltrationszone, die darauf folgende unregelmässige Höhlenbildung innerhalb der gleichmässig nekrotisirten Cutis, der rasche Zerfall ohne eigentliche Abscedirung finden sich auch hier wieder.

Aber immerhin ist ein Analogieschluss noch kein Beweis und ich muss es der zukünftigen Untersuchung eines chronischen Rotzes der Haut anheimstellen, ob zwischen beiden Processen keine anderen Unterschiede bestehen, als wie sie die exanthematisch-embolische Entstehungsweise dort, die serpiginöse lokale Infection hier mit sich bringen, oder ob bei der chronischen Form noch neue vielleicht proliferative oder andere entzündliche oder nekrotische Processe Platz greifen.

Literatur.

Lehrbuch: Baumgarten.
Unna, Zur Färbung der Rotzbacillen in der menschl. Haut. Mon. XVI. pg. 109.
Ssirsky, Chronischer Rotz. Russ. Arch. f. Derm. Heft 1.

Aktinomykosis.

Die Aktinomykose befällt die Haut sehr selten primär; in den meisten Fällen pflanzt sie sich sekundär von unterliegenden Organen auf die Haut fort, speciell von Kieferknochen, Wirbeln u. s. f. Dadurch erhält dieselbe an der Haut eine gewisse Aehnlichkeit mit der sogen. Scrophulose, d. i. der sekundären Tuberkulose der Haut. Es handelt sich um langsam, aber fortdauernd im subcutanen Gewebe weiterschreitende Erweichungsprocesse, die nach Infiltration und Einschmelzung der Cutis in Form von Fisteln oder schlaffen Geschwüren mit weit unterminirten Rändern nach aussen aufbrechen und eine beständige Eiterung unterhalten. Aeusserlich stellen sich die Eitergänge als blaurothe, weiche, unregelmässige Wülste der Haut dar, die in ein festeres, infiltrirtes Gewebe eingebettet sind. Die abgesonderte Flüssigkeit ist stärker eitrig als die Sekretion scrophulöser Fisteln und enthält die bekannten gelblichen Pilzrosetten des Aktinomyces. Der der folgenden Beschreibung zu Grunde liegende Fall betraf eine weitgehende, fistulöse Durchsetzung und Unterminirung der Rückenhaut, von einer Aktinomykosis der Wirbelsäule ausgehend.

Die histologische Untersuchung lehrt, dass die Aehnlichkeit der kalten Abscesse bei der sekundären Tuberkulose und Aktinomykose nur eine recht äusserliche ist. Allerdings ist die grob-anatomische Verbreitung der Herde noch eine analoge, sie geht auf dem Wege der subcutanen Lymphgefässe vor sich, im Fettgewebe selbst oder an der Grenze zwischen diesem und der Cutis. Aber die Art der Degeneration ist eine total andere, geradezu entgegengesetzte. Anstatt der Produktion trockner, verkäsender Zellenmassen findet man von vornherein eine Erweichung der Zellen und Intercellularsubstanz, anstatt einer Obliteration der Blutgefässe im Centrum eine Vermehrung und Erweiterung der Capillaren daselbst; endlich bewirkt der Aktinomycespilz von Anfang seiner Entwickelung an Eiterung, er gehört zu den für Leukocyten chemotaktisch wirksamen Organismen.

Die Degenerationen bei der Aktinomykose beanspruchen noch aus einem besonderen Grunde unser Interesse. Sie liefern nämlich sehr klare und überzeugende Bilder für die Lehre von der Fernwirkung der Pilze. Wenn man bei solchen infektiösen Dermatitiden, die durch Kokken oder Bacillen hervorgerufen werden, oft im Zweifel bleiben kann, ob Degenerationsprodukte, welche entfernt vom Hauptherde vorkommen, durch Fernwirkung von diesem entstehen oder ob sie durch einzelne, nicht gerade nachweisbare, verschleppte Organismen an Ort

und Stelle hervorgerufen sind, so ist ein solcher Zweifel bei der Aktinomykose nicht möglich. Da sitzen die bekannten rosettenförmigen Drusen inmitten der Eitergänge fest, von Verschleppung einzelner Theile dieser kompakten Herde ist nicht die Rede, und doch findet sich das Bindegewebe der Haut auf weite Strecken in specifischer Weise desorganisirt. Speciell für die Deutung des Rhinoskleroms ist es wichtig, diese Degenerationszone um den Aktinomycesherd der Haut zu studiren; denn genau wie dort handelt es sich um das örtliche Zusammentreffen ausgebreiteter Colliquation und hyaliner Entartung der Bindegewebszellen.

Die Grundlage dieser Degenerationszone bildet auch hier eine Ansammlung von Plasmazellen, und diese stellt zugleich die peripherste Zone der strangförmigen, verzweigten und mit einander communicirenden Eiterherde dar. Die Plasmazellen entstehen wie gewöhnlich mit Vorliebe aus den Perithelien der Blutgefässe, um welche sie in mehrfachen Reihen angehäuft sind, in minderer Zahl aber auch aus den intermediären Bindegewebszellen. Trotzdem im Centrum der Herde beständig Eiterung im Gange ist, finden sich an der Peripherie derselben keine Leukocyten, und diese kommen daher für die Entstehung der Plasmazellen auch hier gewiss nicht in Frage. Die Plasmazellenschicht bildet eine ziemlich allseitig geschlossene, aber relativ dünne Schale um den Aktinomycesherd, denn sie geht alsbald Degenerationen ein, und die Entartungszone, welche die mittlere Schicht der Eiterherde constituirt, ist bei weitem, oft 10—20 mal, breiter. Auch ist das Aussehen der Plasmazellen schon von vornherein ein besonderes, die rasche Degeneration ankündigendes, indem sie selbst bei sorgfältigster Tinction wohl als stärker gefärbte, runde oder ovale, scharf conturirte Zellen mit den bekannten, schön ovalen, grobkörnigen Kernen hervortreten, aber nur ein sehr wenig körniges, oft sogar ein fast homogenes Protoplasma aufweisen. Die Spindelzellen dieser peripheren Reaktionszone sind geschwellt aber nicht vermehrt, wie denn auch keine Neubildung fibrillären Gewebes in derselben stattfindet. Nur wenige Mastzellen sind vorhanden.

Die Entartung der Plasmazellen findet nun gleichzeitig nach zwei divergenten Richtungen statt; jedoch ist die erste Veränderung für beide noch die gleiche. Die Zellen schwellen etwas an, verlieren ihren scharfen, regelmässigen Contur und ihre Basophilie zu Gunsten einer immer mehr hervortretenden Acidophilie. Man übersieht des letzteren Umstandes wegen beide Degenerationen am besten an solchen Schnitten, welche mit alkalischem Methylenblau vorgefärbt und mit tannirtem Säurefuchsin differenzirt sind.

Die noch unveränderten Plasmazellen behalten dann ihre dunkelblaue Farbe, die etwas degenerirten färben sich dagegen blauroth oder rosa und mit fortschreitender Entartung immer mehr leuchtend roth.

Nun aber tritt eine fundamentale Differenz zu Tage, indem das Protoplasma der grösseren Mehrzahl der Zellen sich auflöst, während das einer geringeren Anzahl immer dichter und glänzender wird. Die Colliquation der Bindegewebszellen ist ein Vorgang, der ganz in Pa-

rallele zu stellen ist mit der reticulären Degeneration der Epithelien bei der Bläschenbildung. Selten nur beginnt sie mit einer gleichmässigen Erweichung des Zellleibes, der dann immer mehr sich aufbläht, schwächer färbbar wird und sich endlich in eine breiige, schwach körnige, gleichmässige Masse umwandelt, welche in Länge und Breite den 3—4fachen Raum wie die frühere Zelle einnimmt. Meistens beginnt die Colliquation mit dem Auftreten heller, nicht tingibler Vacuolen in den Plasmazellen, welche sich rasch vermehren, vergrössern und confluiren. Die ungeheuer aufgeblähte Zelle zeigt dann nur ein sehr zartes, äusserst schwach rosa gefärbtes, netzartiges Gerüst, welches allerdings selten so regelmässig gebaut ist wie bei den colliquirten Epithelien. Bei beiden Formen der Colliquation nimmt der Zellenmantel an dem Erweichungsprocesse theil, dagegen bleibt oft eine den Kern einschliessende, ringförmige Portion des Protoplasmas erhalten; aber auch diese färbt sich bei der Differentialfärbung rosa. Die vollständig verflüssigten Zellen werden vom Lymphstrome zum Theile fortgeschwemmt; meistens bleibt an ihrer Stelle der Kern, umgeben von jenem schmalen, dichteren Ringe und einem Reste lockeren Protaplasmas zurück, der dem Kern wie ein dünner Schleier anhaftet.

Auch die hyalin entarteten Zellen schwellen zu immer grösseren Formen an, nur bleibt bei ihnen der Contur stets wohlerhalten, eiförmig und die definitive Grösse der Zellen übersteigt selten 20 μ im Längsdurchmesser. Die Umwandlung des Zelleninhaltes in eine hyaline Masse verfolgt man am besten an Schnitten, die mit Säurefuchsin und Tannin oder Gentianaviolett, Jod und Anilin behandelt sind oder besser noch mit beiden Farbstoffen nach einander. In letzterem Falle hat man rothe neben blauvioletten Portionen im Zellenleibe; die letzteren entsprechen den mehr degenerirten festen Theilen, während der rosa gefärbte Antheil an der noch weniger festen Substanz haftet. Solche Zellen bestehen dann aus einer eiförmigen, homogenen, rothen Masse, die gewöhnlich am spitzeren Pole den gut (blau) gefärbten Kern und im Innern eine kleinere oder grössere blauviolette Kugel trägt. Bei weiterer Entartung nimmt die ganze, noch kernhaltige Zelle die violette Farbe an und zeigt bereits eine grosse Reihe regelmässiger Sprünge, die die Grenzen des Zerfalles in hyaline Klumpen andeuten. Schliesslich zerfällt die Zelle in eine Gruppe von zuerst noch kantigen, verschieden grossen, durchscheinenden Theilstücken, die nach ihrer Befreiung kugelrunde Form annehmen und als solche frei und lose im Gewebe liegen. An manchen Stellen findet man einen solchen Haufen blauer hyaliner Kugeln noch beisammen, welcher einer früheren Zelle entspricht. Vielfach werden dieselben aber einzeln fortgeschwemmt.

Beide Arten der Degeneration befallen nur das Protoplasma, nicht den Kern; der letztere verliert sich erst mechanisch bei der völligen Auflösung, resp. Sprengung der Zellen. Eine Zeit lang erkennt man noch deutlich den Ursprung dieser Zellen aus Plasmazellen an der schön ovalen Form des Kernes und den wenigen grossen Chromatinkörnern, welche ihn auszeichnen. Schliesslich verändern sich auch die Kerne, indem sie sich verkleinern und ihr Chromatin noch mehr zu-

sammenbackt oder indem sie in 2 oder 3 kleinere, tief tingible, runde Körner zerfallen.

Die Vertheilung dieser beiden Degenerationsformen innerhalb der mittleren Zone ist an verschiedenen Stellen der Affection eine verschiedene. Oft wechseln beide gleichmässig ab, so dass je eine hyaline Zelle von einer Anzahl colliquirter umgeben ist. Oft genug aber findet man auf weite Strecken verflüssigter Zellen nur wenige hyaline eingestreut und wiederum Partien, welche ebenso viele hyaline wie verflüssigte aufweisen. Ja, an einzelnen Punkten häufen sich die hyalinen Zellen so sehr an, dass daselbst alles andere Gewebe verdrängt zu sein scheint. Sie liegen hier fast so dicht an einander wie die hyalinen Epithelzellen beim Epithelioma contagiosum, denen sie auch in der gleichen Grösse und eiförmigen Gestalt ziemlich ähnlich sind. An diesen Stellen ist die Anzahl hyalin entarteter Zellen noch bedeutender als beim Rhinosklerom, von den meisten anderen Infektionsgeschwülsten ganz zu schweigen.

In derselben mittleren Zone des Aktinomycesherdes atrophirt auch allmählich das collagene Gewebe, indem es einer ähnlichen Verflüssigung unterliegt wie die Bindegewebszellen. Wir finden einzelne Bindegewebsbalken körnig zerfallen, wie ausgenagt und endlich völlige Aufsplitterung und Zerfall mit Bildung umfangreicher Lymphspalten an Stelle derselben. Ebenso schwindet das elastische Gewebe in der mittleren Zone, indem die Fasern sich verdünnen, unfärbbar werden und zerfallen. Abgesehen von den hyalinen Zellen und Klumpen, den noch wohl erhaltenen, dickeren, collagenen Bündeln und einer gewissen Anzahl von Spindelzellen ist demnach das Gewebe der mittleren Zone in eine halbflüssige, weiche Masse verwandelt und der Gewebsdruck erheblich herabgesetzt. Damit hängt es offenbar zusammen, dass die darin gleichsam nackt verlaufenden Blutgefässe sich ausdehnen und überall eine maximale Blutfülle zeigen. Blutungen aus denselben gehören nicht zur Charakteristik der Aktinomykose. Aber andererseits ist es leicht zu verstehen, dass bei den mir vorliegenden Abscessen und Fistelgängen der Rückenhaut nur eine einfache Senkungshyperämie hinzuzutreten brauchte, um die Capillaren dieser Zone zu sprengen und das Centrum der Abscesse in eine Blutlache zu verwandeln. Dadurch füllte sich die lockere, rareficirte mittlere Zone, die schwammige „Abscesshaut“ mit Blut in ihren Maschen, sodass sie den Eindruck eines hämorrhagischen Infarktes macht, obgleich hier nicht eine primäre und direkte Zertrümmung durch Blutung stattgefunden hat. Andererseits kann kein Zweifel darüber bestehen, dass diese Durchblutung in vivo stattgefunden und durchaus nicht etwa eine agonale oder postmortale Erscheinung ist; denn um alle blutigen Abscessherde findet sich bereits eine continuirliche Ablagerung von Blutpigment in der Umgebung.

An diesen Herden geht, durch die Blutung vermittelt, die Degenerationszone allmählich in das Centrum des Abscesses über. Wo aber keine Blutung hinzugetreten ist und normale Verhältnisse vorliegen, grenzen sich beide Bezirke scharf von einander ab. Die Mitte des Abscesses wird nämlich eingenommen von einem Eiterherd, in welchem

hier und da Actinomycesrasen eingebettet sind. Die Eitermengen stammen aus den erweiterten Blutgefässen der Abscessmembran und häufen sich nach dem Centrum hin an, bilden aber erst direkt um die Pilzrosette einen reinen Eitertropfen. Die Degenerationszone ist in ihrem äusseren Theile dagegen noch ganz frei von Leukocyten und die erweiterten Capillaren, welche strotzend von Blut erfüllt sind, zeigen keineswegs Randstellung derselben. Eine solche findet sich nur an wenigen, an den Eitertropfen direkt anstossenden Capillaren. Auch muss man sich wohl hüten, die vielen frei gewordenen Kerne der degenerirten Zone für Kerne weisser Blutkörperchen zu nehmen; die Unterscheidung ist bei guter Färbung eine leichte. Alles deutet vielmehr darauf hin, dass nur der in einem centralen Lymphgefäss oder einer Lymphspalte sitzende Pilzrasen in seiner nächsten Nähe auf die Leukocyten anlockend wirkt, ohne die Gefässe im allgemeinen „entzündlich" zu verändern. Dieser Befund ist um so bemerkenswerther, als ja um denselben Infektionsmittelpunkt sich eine breite Zone intensiverer Degeneration entwickelt hat und in noch grösserer Ferne eine schmälere progressiv entzündliche von hypertrophischen Bindegewebszellen. Auch dieses Beispiel einer wirklichen Hauteiterung liefert also keineswegs Bilder, in denen die Emigration von Leukocyten eine wesentliche Rolle spielt. Sie dient hier lediglich zur Entfernung der Pilzrasen aus dem degenerirten Hautgewebe.

Nach den klinischen Bildern zu urtheilen, bewegt sich der pathologische Vorgang bei der menschlichen Aktinomykose stets in den hier gezogenen Grenzen. Eine Geschwulstbildung wie bei der Aktinomykose des Rindes scheint beim Menschen nicht vorzukommen, obgleich die Ansätze dazu in der peripheren Zone der Plasmazellen gegeben sind. Gerade durch die geringe und transitorische Bildung der Plasmazellen und den Mangel von Neubildung fibrillären Gewebes unterscheidet sich die Aktinomykose des Menschen bedeutend von dem Rhinosklerom, mit dem sie in Bezug auf die Zellendegenerationen eine auffallende Uebereinstimmung zeigt. Eine stärkere Ausbildung der äusseren Zone von Plasmazellen, welche gelegentlich vorkommen mag, würde sofort der Affection einen mehr geschwulstartigen Charakter verleihen.

Eine Mischinfection, wie Baumgarten sie für die Erklärung der Eiterung bei Aktinomykose annimmt, kann ich für meinen Fall bestimmt ausschliessen, da die zur Darstellung der Aktinomycespilze angewandten Methoden (besonders die Gentianaviolett-Jod-Methoden) ein Uebersehen von gleichzeitig vorhandenen Eiterkokken unmöglich machen.

Literatur.

Lehrbücher: Baumgarten, Vidal und Leloir.

J. Israel, Neue Beobachtungen auf dem Gebiete der Mykosen des Menschen. V. A. Bd. 74. S. 15. 1878.

Ponfick, Die Aktinomykose, eine neue Infectionskrankheit. Berlin 1882.

Israel, Klinische Beiträge zur Kenntniss der Aktinomykose des Menschen. Berlin 1885.

Moosbrugger, Ueber die Aktinomykose des Menschen. Bruns' Beiträge zur klin. Chir. Bd. II. Tübingen 1886.
Majocchi, Klinische und histologische Notizen über einen Fall von Aktinomykose beim Menschen. Ateneo med. Parmense. Jan. 1887.
Partsch, Die Aktinomykose des Menschen in klinischer Beziehung. Volkmann's Vorträge. 1888.
Paltauf, Aktinomykose. Wien. med. Woch. Febr. 1887.
Leser, Albert, Aktinomykose. Verhandlungen des 18. Kongresses der deutschen Gesellschaft für Chirurgie. 1889.

Mycetoma, Madurafuss.

Eine in Indien endemische Erkrankung der Füsse und Hände, bei welcher diese anschwellen und nach allen Richtungen von Kanälen und Fisteln durchsetzt werden. Die letzteren communiciren unter einander, zeigen glatte Wandungen und enden an der Oberfläche mit warzig erhabenen oder trichterförmig eingezogenen Fistelöffnungen, aus denen sich eine mit kleinen Klümpchen untermischte Flüssigkeit ergiesst und ausdrücken lässt. Nach der Farbe derselben, die theils an Schrotkörner, theils an Fischrogen erinnert, unterscheidet man eine schwarze und gelbe Varietät des Mycetoma.

Carter, dem wir die erste Beschreibung der Krankheit verdanken, hielt die gelbe Varietät für ein Degenerationsprodukt der schwarzen und züchtete einen rothen Pilz, die „Chionyphe", aus derselben. Später gab er jedoch die Ansicht, dass letztere Ursache des Mycetoma sei, auf und betonte die Aehnlichkeit der Krankheit mit der inzwischen bekannt gewordenen Aktinomykose. Kanthack, welcher neuerdings eine gute Untersuchung der histologischen Verhältnisse dieser Affection geliefert hat, erhob die Verwandtschaft beider Krankheiten zur Gewissheit.

Auf dem Durchschnitt eines Madurafusses zeigen sich viele kleine und grössere Höhlen, welche durch buchtige Kanäle mit einander verbunden und in die Haut und das Hypoderm wie eingegraben sind. Die Tarsalknochen sind erweicht und ebenfalls von Höhlen durchsetzt, zuweilen auch die Metatarsalknochen. Bei der schwarzen Varietät enthalten diese Höhlen eine harte, dunkle, bei der gelben eine weiche, ockerfarbene, fettige oder gelatinöse Substanz.

Die Gewebsveränderungen, welche durch Wucherung des Pilzes in der Haut erzeugt werden, schildert Kanthack folgendermaassen. Die erste Reaction besteht in einer Ansammlung von Rundzellen um den Pilz — Stadium der einfachen Entzündung und der frischen Vegetation des Pilzes. Sodann bildet sich in seiner Umgebung ein Granulationsgewebe mit epithelioiden Zellen und vielen Gefässen, während der Pilz Degenerationserscheinungen darbietet, die sich wie beim Aktinomyces in der Bildung eines hyalinen Strahlenkranzes dokumentiren. Zugleich findet in der Umgebung des Pilzes im Gewebe eine zerstreute Pigmentbildung statt. Das dritte Stadium besteht in der Umwandlung des Granulationsgewebes in fibröses Gewebe und der Bildung von Abscessen und Fisteln um die einzelnen Rasen des Pilzes, die ineinander und nach aussen hin durchbrechen. Jede dieser Höhlen zeigt dann nach aussen einen fibrösen, oft pigmentirten Ring, sodann Granulationsgewebe, nach innen übergehend in eine Zone von Leukocyten und endlich direkt am Pilze körnigen Detritus. Der Pilz zeigt dann volle Entwickelung des Strahlenkranzes oder weitergehende Veränderungen;

die stärkste Degeneration findet man, wo der Pilz dicht von fibrösem Gewebe eingekapselt wird.

Im Ganzen und Grossen hat der Pilz die Besonderheiten mit dem der Aktinomycose gemein, dass er sich in den Geweben continuirlich ohne Rücksicht auf Blut- und Lymphgefässe ausbreitet, förmliche Kanäle in demselben bildet und keine Metastasen macht. Aber auch in den feineren histologischen Einzelheiten ist er ihm äusserst ähnlich, er bildet Drusen von Erbsen- bis Linsengrösse — also durchschnittlich grösser als die der Aktinomycose — welche rundlich oder maulbeerförmig sind. Die grösseren maulbeerförmigen Drusen zertheilen sich bei Druck in die elementaren Drusen, welche aus einem Mycelgeflecht bestehen, an das sich nach aussen ein Kranz von zuerst kleinen, klumpigen, dann längeren, gestreckten, hyalinen Kolben strahlenartig ansetzt. Der Strahlenkranz ist — wie beim Aktinomyces — nicht vollkommen concentrisch ausgebildet, sondern einseitig, halbmondförmig und lässt an der entgegengesetzten Seite eine Lücke, aus welcher das Mycel frei, stielartig heraustritt. Die Mycelfäden sind feiner als beim Aktinomyces, im Centrum lose verflochten und bilden nach aussen eine Randzone, aus welcher feine Mycelfäden büschelförmig nach aussen strahlen und sich zum Theil in hyaline Kolben einsenken, welche, dicht aneinander gepresst, den Strahlenkranz bilden. Wenn das Granulationsgewebe um den Pilz völlig entwickelt ist, degenerirt der Strahlenkranz zu einem glasigen, grünlichen, homogenen Rand, während das Mycel zu einer schwärzlichen Masse zusammensintert; zugleich treten unregelmässig vertheilt im centralen und marginalen Theile der Druse Pigmentschollen auf von brauner bis schwarzer Farbe. In anderen Fällen umgiebt Pigment scheidenförmig die Mycelfäden, die dann keine Färbung mehr annehmen. Kanthack beschreibt auch andere Degenerationsformen, in welchen die Drusen schwärzliche Massen mit zahnradförmigem Contur zeigen. Im Ganzen tritt derselbe Autor für die Anschauung ein, dass die schwarze Varietät eine Degeneration des normalen, gelben Mycetoma sei, da er histologische Uebergänge constatiren konnte, wie Lewis und Cunningham ein klinisches Nebeneinander beider Formen.

Kanthack erwähnt noch das Vorkommen von Russel's „fuchsinbodies" im Granulationsgewebe, die wahrscheinlich dieselbe Veränderung darstellen werden, wie die hyalin degenerirten Bindegewebszellen, die ich, wenn auch nicht in solcher Menge wie bei der Aktinomykose, auf allen Schnitten des Mycetoms antraf.

Durch die Liebenswürdigkeit des Herrn Dr. Kanthack kam ich nämlich in den Besitz von einem Stückchen Mycetoma, das nach der Beschreibung dieses Autors das dritte Stadium der Krankheit repräsentirt. Denn es besteht aus derbem, fibrösem Gewebe, welches von ziemlich weiten, pilzerfüllten Kanälen durchsetzt ist und nur am Rande dieser noch einen Rest von Granulationsgewebe zeigt. Ich kann nach Untersuchung dieses Stückchens dem Autor nur beistimmen, dass der Mycetompilz eine der Aktinomyces sehr nahestehende Art ist. Andererseits kann es aber auch keinen Augenblick zweifelhaft sein, dass

eine grössere Reihe wichtiger Unterschiede beide Pilze trennt und dass von einer Identität beider nicht die Rede ist.

Auf die Differenzen des umgebenden Gewebes und seiner Veränderungen bei beiden Krankheiten, welche auch offenbar vorhanden sind, kann ich nicht näher eingehen, da mir von der Aktinomykose der Haut ein jüngeres Stadium vorliegt, als vom Mycetoma. Ich will nur bemerken, dass der chronischere und gutartigere Verlauf der letztgenannten Krankheit eine so derbe, schwielige Veränderung der Cutis und Subcutis entstehen lässt, wie sie bei der Aktinomykose schwerlich vorkommen.

Die histologischen Differenzen der Pilzdrusen in beiden Fällen sind aber an und für sich schon bedeutend genug. Während die Aktinomyces nur rundliche Drusen hervorbringt, bilden solche beim Mycetoma lediglich das Anfangsstadium des Pilzkörpers. In meinem Falle finde ich solche nur noch an kleinen, seitlich liegenden, offenbar jüngeren Sprossungen des Pilzes. Die Hauptmasse des letzteren besteht aber aus jenen transparenten, colloiden Massen, die keine Zusammensetzung aus Kolben erkennen lassen und innerhalb welcher sich die centralen Hyphenrasen in eigenthümlichen Schlangenwindungen hinziehen. Bei geeigneter Färbung, auf die ich gleich näher eingehen werde, lösen sich diese homogenen Massen, die den Hauptantheil des Pilzkörpers ausmachen, allerdings auch in dichtgereihte Kolben auf, die dem Pilzrasen überall nach aussen fächerförmig aufsitzen. Aber diese Kolben sind unvergleichlich viel grösser als die bekannten, kleinen Kolben oder Strahlen der Aktinomyces, besitzen nicht die Finger- und Handform der letzteren, sondern stellen konisch sich verbreiternde, wie die Glieder eines Fächers ausstrahlende, zum Theil mit einander verschmolzene Platten dar. Durch ihr Raumbedürfniss buchten sie den ursprünglich kuglig gestalteten, mittleren Rasen vielfach ein und derselbe nimmt dadurch die schon erwähnten Schlangenwindungen an und wird zu einer unregelmässig geschwungenen Fläche entrollt. Nach aussen stossen die sich mächtig vergrössernden Kolbenfächer gegen einander, wodurch sie selbst an vielen Stellen ebenfalls eingebuchtet, wellenförmig gebogen und geknickt werden und zum Theil in einer netzförmig gestrickten Naht verschmelzen. So entstehen bei guter Tinction ganz eigenthümliche, arabeskenartige, an Fächerpalmen erinnernde Figuren zwischen den Pilzrasen, die der Aktinomycose ganz fremd sind.

Wie die Formen, so sind auch die Tinctionsverhältnisse beider Pilze grundverschieden. Während sich die Strahlen der Aktinomyces in Schnitten prächtig roth färben lassen durch Säurefuchsin, welches man erst in Anilinxylol fixirt und dann mit Anilin entfärbt, färben sich durch dieselbe Tinction beim Mycetoma nur die jüngsten Kolben und weit schwächer, die älteren aber und die beschriebenen colloid entarteten fächerförmigen Kolben garnicht. Diese in ihrer Struktur richtig zur Anschauung zu bringen, ist überhaupt recht schwierig; es gelingt mit den gewöhnlichen basischen und sauren Farben durchaus nicht. Nur Hämatoxylin gibt von ihnen bei starker Färbung eine An-

deutung. Gut gelungen ist mir eine vollkommene Färbung der beschriebenen Strukturen nur durch folgende Sequenz: Starke Saffraninvorfärbung, Wasserblaunachfärbung und Entfärbung in alkoholischer (neutraler oder saurer) Eosinlösung. Die letztere Farbe kommt nicht selbst zur Geltung, sondern dient nur zur Nüancirung des Wasserblaus, welches noch die meiste Verwandtschaft zu den colloiden grossen Kolben besitzt. Auf der anderen Seite zeigt der Hyphenrasen des Mycetoms eine auffallend leichte Tingibilität. Er färbt sich gut mit allen Jodmethoden wie der Aktinomycesrasen, aber auch sonst mit sehr vielen der verschiedensten Farben (selbst mit Karmin), in denen sich der Aktinomycesrasen nicht tingiren lässt. Die beste Färbung erhielt ich mit Hämatoxylin, wie Kanthack auch. Wenn auch der Actinomycesrasen Hämatoxylin ganz gut annimmt, so ist die Tinction beim Mycetoma doch viel kräftiger und den Gegenfärbungen gegenüber beständiger. Färbt man daher einen Schnitt, welcher einen der beiden Pilze enthält, mit Säurefuchsin vor, dann mit Hämatoxylin nach, fixirt mittelst Anilinxylol und entfärbt in Anilin, so kann man schon bei schwacher Vergrösserung die Differentialdiagnose stellen. Aktinomycesdrusen sind prachtvoll roth gefärbt mit schwacher Andeutung eines centralen blauen Rasens, Mycetomadrusen zeigen blauschwarz gefärbte Rasen, in homogene, ungefärbte Substanz eingebettet und nur hier und da umgeben von röthlichen Klumpen und Kolbenresten.

Die Substanz der glasigen Umhüllung des Mycetomrasens ist also nicht dieselbe wie die der Kolben der Aktinomyces. Die letzteren darf man hyalin nennen, denn auf den Schnitten zeigen sie genau die gleiche Farbe wie die hyalinen Klumpen des umgebenden Granulationsgewebes. Auf den entsprechenden Schnitten des Mycetoma färben sich bei gleicher Tinction die hyalinen Produkte des Bindegewebes ebenfalls wie gewöhnlich, die glasige Umhüllung des Pilzes aber garnicht.

Literatur.

H. V. Carter, Ueber Mycetoma oder die indische Pilzkrankheit. London 1863.
Lewis u. Cunningham in Lewis: Physiologische u. pathologische Untersuchungen Bd. II. S. 387.
Tilb. Fox u. Farquahar, Ueber gewisse endemische Haut- und andere Krankheiten in Indien. S. 42.
Carter, Bombay Med. und Phys. Soc. 1886. Bd. IV. p. 86.
Kanthack, Madurakrankheit (Mycetoma) und Aktinomykosis. Journ. of path. and Bacteriology. Edinb. 1892.
Lebouroux, Madurafuss. These. Bordeaux 1887.
Köbner, Demonstration eines Präparates von Madurafuss. Mon. X. S. 361.
Gemy u. Vincent, Eine noch nicht beschriebene Erkrankung des Fusses. Annales 1892. S. 577.

Orientbeule, Orientgeschwür.

Eine in der heissen Zone vielfach endemische, chronisch verlaufende, schmerzlose Hautaffection, die einzeln oder an mehreren Stellen des Körpers in Form derber Knoten auftritt, hauptsächlich an frei getragenen Stellen, wie Wange, Nase, Augenlider, Hände, Unterschenkel. Sie beginnt als kleines, einem Insektenstich ähnliches

Knötchen, welches sich bis Mark- und selbst Fünfmarkstückgrösse ausdehnen kann, scharf von der gesunden Umgebung abgesetzt, nur wenig oder garnicht über dieselbe erhaben, lividroth, zuerst glatt, später schuppig ist. In der Mitte tritt eine Erweichung ein, die austretende Feuchtigkeit bildet eine Kruste, die sich in Absätzen, zuweilen austernschalenähnlich ausdehnt und den ganzen Knoten bedeckt. Darunter besteht ein flacher Substanzverlust mit unregelmässigen Rändern, welcher unter der Borke langsam, meist im Laufe eines Jahres spontan heilt. Befallen werden zumeist junge Leute und Kinder, doch nicht unter einem Jahre alte, vorzugsweise im Herbst, zur Zeit, wo die meisten Insekten schwärmen. Der Knoten ist auf den Träger autoinoculabel und wie die Experimente von Weber, Villemin, Boinet und Deperet, Hickmann, Laveran und Heydenreich beweisen, direkt von Mensch zu Mensch übertragbar.

Die genauere Histologie dieser interessanten, lokalisirten Infektionskrankheit muss zur Lösung der vielen schwebenden Fragen an einem reichen Materiale an Ort und Stelle selbst studirt werden. Unsere bisherigen Kenntnisse stammen von einzelnen, nach Europa gelangten Fällen, die von Riehl und Leloir untersucht wurden. Ich konnte diese Angaben kontrolliren und ergänzen nach einem Theile einer Beule, den ich der Güte von Professor v. Düring in Konstantinopel verdanke.

Riehl fand im Epithel die Hornschicht blätterig gelöst, die Stachelschicht an der Peripherie gewuchert, nach der Mitte zu verdünnt und im Centrum selbst ganz geschwunden, sodass das Cutisinfiltrat hier direkt an die Schuppe grenzte. An den verdünnten Stellen war die Stachelschicht weniger färbbar. Das bedeutende Cutisinfiltrat löste sich in der Peripherie des Knotens in einzelne Herde und Züge auf, die den Gefässen folgten, aber von Haaren und Drüsen unabhängig waren, dagegen vielleicht auch entlang der Lymphgefässe sich ausbreiteten. Die durch das zellige Infiltrat getrennten, kollagenen Fasern zeigten sich glasig geschwollen und waren im Centrum schwer zu erkennen. Die Zellen daselbst waren zum Theil degenerirt, schwächer tingibel, getrübt und bildeten epitheloide und Riesenzellen. Zwischen ihnen befanden sich hyaline Kugeln und tropfenförmige Massen, den Rhinoskleromkugeln nicht unähnlich. Dagegen waren Leukocyten nur spärlich vorhanden. Im Centrum sah Riehl ein schmales, nekrotisches, vertical vom subcutanen Gewebe zur Oberhaut aufsteigendes Band. Im Centrum des Knotens waren die Follikel geschwunden, die Knäuel und Gänge dagegen unversehrt in das Infiltrat eingebettet. Die Blutgefässe zeigten Endothelwucherung bis zur Obliteration und hyaline Entartung und auch im weiteren Umfange Verdickung der Media. Durch Färbung mit concentrirter Gentianaviolettlösung und schwacher Entfärbung in 1 proc. Essigsäure konnte Riehl in Zellen, meist in den trüben Zellen der Mitte, seltener in Leukocyten, Kokken von 0,9 —1,1 μ Durchmesser mit deutlicher Membran nachweisen, bis zu 20 in einer Zelle.

Leloir hatte ganz ähnliche Befunde, eine diffuse, im Centrum des Knotens starke, an der Peripherie sich in einzelne Inseln auflösende Zelleninfiltration, welche die Gefässe ärmelartig, aber auch die Knäueldrüsen umgab und sich bis in das Hypoderm erstreckte. Riesenzellen jedoch fand Leloir nur sehr spärlich und garnicht die von Riehl beschriebenen hyalinen Körper und Massen. Die Haarfollikel fand auch

er im Centrum des Knotens zerstört, zum Theil jedoch auch die Knäueldrüsen. Er konstatirte ebenfalls eine Endarteritis obliterans und weiter die Unversehrtheit der Nerven. Im Epithel fand er ausser der unregelmässigen Wucherung und der Verdünnung im Centrum Bläschen- und Pustelbildung, wie sie auch klinisch als Varietäten der Beule beschrieben werden. Trotz vieler Bemühungen konnte er nur in einem Schnitte einen Diplokokkus frei inmitten der Infiltrationszellen entdecken.

Poncet de Cluny wiederum fand mit der Jodmethode Kokken in grossen Zoogloeamassen und ein Bakterium von 0,5—1,5 μ.

Duclaux und Heydenreich und Chantemesse kultivirten aus dem Saft und dem Gewebe der Orientbeule und dem Blute der Träger einen wahrscheinlich identischen Diplokokkus von 0,2—1 μ Durchmesser, der auch in Zoogloea vorkommt und vielleicht mit den auf Schnitten gefundenen Kokken übereinstimmt.

Eine einwandsfreie, aus dem Knoten gewonnene und zur Erzeugung von neuen Knoten bei der Impfung führende Reinkultur des Mikroorganismus der Orientbeule fehlt heute noch.

In dem mir zur Untersuchung übergebenen Stück einer Orientbeule von der Augengegend ist ebenfalls eine zellige Infiltration vorhanden, welche von der Oberhaut bis tief in das Hypoderm reicht und — ganz wie Riehl und Leloir angeben — zahlreiche kleine, dichte Herde mit Gefässen als Mittelpunkt bildet. Die Zellen sind klein, grosskernig, meist von runder Form und leicht von Leukocyten zu unterscheiden, da die hindurchziehenden Blutgefässe weit sind, viele Leukocyten enthalten und nicht wenige in die umgebenden Lymphspalten austreten lassen. Die Zellen sind jedoch protoplasmaarm und nur an der Peripherie gelang es mir, einige Plasmazellen zu finden. Die Lymphgefässe und relativ noch mehr die Lymphspalten sind im ganzen Präparate ungemein weit, es besteht ein starkes Oedem und somit ist die Abwesenheit von Plasmazellen nicht gerade auffallend. Es besteht hierin eine gewisse Aehnlichkeit mit der Zelleninfiltration beim Ulerythema centrifugum. Die Umgebung der Knäueldrüsen finde ich auch auffallend frei von Infiltration; sie sind in ödematöses Bindegewebe eingebettet und ihre Epithelien sind sehr gross und hell, offenbar in gequollenem Zustande; in den Lichtungen finden sich ausgeschwemmte Protoplasmabröckel. Auch die Haarbälge sind von serösem Exsudat und auffallend vielen Leukocyten mit langgestreckten Kernen durchsetzt. Viele von den den Knoten durchsetzenden Supercilien sind im Ausfallen begriffen, erweicht; die Stachelschicht der Haarbälge, zerworfen und von weiten Spalten auseinander getrieben, zeigt hier und da epitheliale Abscesse. Ebenso die ödematöse Stachelschicht der Oberfläche. Uebrigens finden sich in den Haarbälgen auch eine nicht unerhebliche Menge von Mitosen, die auf fortgehenden Ersatz der Behaarung schliessen lassen. Mitten im zellig infiltrirten Bindegewebe sind nekrotische Partien eingeschlossen, an denen sich die kollagenen Bündel nur noch schlecht färben, Zellenleiber garnicht mehr zu erkennen sind und die Kerne einschmelzen und zerbröckeln. Färbt man

die Schnitte auf Fibrin, so weisen diese Stellen meistens einen starken Fibringehalt auf. Doch zeigt sich auch sonst viel Fibrin im Gewebe, sowohl im kollagenen, wie im ödematösen Epithel; an einer Stelle findet sich sogar ein Gang mit körnigem Fibrin erfüllt.

Bakterien, speciell die Duclaux'schen Kokken zu finden, ist mir so wenig geglückt wie Leloir. Auch mit der von Riehl angewandten Methode (Gentianaviolett, Essigwasser) zeigten sich in meinen Schnitten keine kokkenerfüllte Zellen; dagegen traten natürlich die Mastzellen — übrigens nicht in erheblicher Menge — dabei sehr deutlich hervor.

Eine hyaline Metamorphose der Bindegewebszellen, analog wie beim Rhinosklerom, findet sich bei meinen Präparaten auch nicht. Auch geben die kollagenen Fasern keine deutliche Hyalinreaction.

Nach meinen Befunden muss ich den Process als eine chronische, sero-fibrinöse Entzündung der Cutis in ihrer ganzen Dicke betrachten, welche in den central gelegenen Partien zur Nekrose und Erweichung und dadurch zur Ulceration führt, etwa analog gewissen tuberösen, tertiären Syphiliden. Die an manchen subcutanen Gefässen auch von mir gefundene Endarteriitis ist gewiss nicht der Grund der Nekrose; selbst wenn sie verbreiteter und hochgradiger ausgebildet wäre, als sie es ist, würde sie nach unseren sonstigen Erfahrungen keine Nekrose der Haut bewirken. Die Infection und langdauernde Exsudation erklärt die umschriebene und in kleinen Herden auftretende Nekrose hinreichend. Die Abwesenheit eines ausgebildeten Plasmoms und einer fibrösen Neubildung entspricht in klinischer Beziehung dem Mangel einer eigentlichen Tumorbildung und grösserer Härte. Die starke Durchfeuchtung und fibrinöse Durchsetzung des Knotens in meinem Falle nähert sich den Befunden Leloir's, während Riehl offenbar ein trocknerer und härterer Knoten (der Knöchelgegend) zur Untersuchung vorgelegen hat.

Zum Schlusse will ich nicht unterlassen, mitzutheilen, dass in einem Schnitte des Falles Riehl, welchen der Autor mir gütigst überliess, die von demselben konstatirten Kokkenmassen in der That zu finden waren. Bei nochmaliger Umfärbung mit der Jodmethode traten sie in grossen Schwärmen innerhalb der nekrotischen Zellenmassen hervor, liegen aber daselbst, soviel ich sehe, sämmtlich intercellulär.

Wie diese lückenhafte Untersuchung lehrt und wie es auch schon der zweifache Name: Orientbeule und Orientgeschwür andeutet, steht die Affection auf der Grenze zwischen unserer dritten und vierten Gruppe, da sie sowohl Neigung zur Nekrose wie zur Geschwulstbildung zeigt. Ich habe sie daher zunächst an das Ende der dritten Gruppe verwiesen, ihre definitive Stellung von zukünftiger besserer Kenntniss abhängig machend.

Das der Orientbeule sehr nahe stehende Pendjeh-Geschwür lag mir bisher nicht zur Untersuchung vor.

Literatur.

Laveran, Beitrag zum Studium der Biskrabeule. Annales 1880. p. 173.

Altounyan, Aleppobeule. Journ. of cut. and ven. dis. 1885.
Riehl, Zur Anatomie und Aetiologie der Orientbeule. A. A. 1886. S. 805.
Lewis und Cunningham, Das Orient-Geschwür, nach Beobachtungen in Indien. Calcutta 1887.
Loustalot (Leloir), Die Biskrabeule. These. Lille 1886.
Poncet de Cluny, Annales de l'institut Pasteur. 1887. November.
Boinet u. Dépéret, Die Gafsabeule. Lyon méd. 1884.
Bouquet, Die Biskrabeule. These. Paris 1887.
Duclaux u. Heydenreich, Studium eines Mikroorganismus bei einem mit Biskrabeule Behafteten. Archives de Physiol. 1884. August.
Chantemesse, Notiz über die Nilbeule. Bulletin de la Soc. anat. 1887. Oct.
Leloir und Vidal, Atlas. Bouton des pays chauds. 1890.

d) Entzündungen mit Neigung der Haut zur Geschwulstbildung.

α) Lokal bleibend.

Erythema bullosum vegetans.

Diese von Neumann zuerst beschriebene, unzweckmässig als „Pemphigus vegetans" bezeichnete Affection ist eine lokal infektiöse, autoinoculable Dermatose, welche vorzugsweise die Genitalgegend, Achselhöhlen, Lippen und Mundschleimhaut befällt und besonders an den Kontaktstellen zu charakteristischen, syphilitischen Condylomen ähnlichen Wucherungen führt. Nach Impfung auf gesunden Hautstellen entsteht zuerst ein pfennig- bis markstückgrosser, rother Fleck, der in 1—2 mal 24 Stunden mit scharf begrenztem erysipelähnlichen Rande bis zu Handtellergrösse sich ausdehnen kann, worauf zuerst in der Mitte grosse dünnhäutige Blasen aufschiessen, die bald spontan zu Krusten eintrocknen. Dann erhebt sich der vormalige Blasengrund zu warzigen, an den Kontaktstellen zu condylomähnlichen, feuchten, bis zu 1 cm hohen Geschwülsten, welche sich peripherisch über das Gebiet des primären Erythems verbreiten, um daselbst sich vorläufig zu begrenzen. Später schreiten die Wucherungen meist mit Vorangehen eines gerötheten Blasenwalles weiter und bedecken schliesslich den grössten Theil der Körperoberfläche, wenn nicht Sepsis oder Marasmus vorher zum Tode führt. Letzterer wird hauptsächlich durch die Efflorescenzen des Mundes von geschwürigem, aphthenartigem Habitus erzeugt, welche die Nahrungsaufnahme erschweren. Die meisten Fälle endeten in 3—4 Monaten letal. Nach Ausschluss aller Fälle von Syphilis vegetans und der echten Pemphigusfälle mit sporadischer Wucherung des Blasengrundes bleiben nur wenige genau hierhergehörige Fälle, bis jetzt (1892) etwa 12 (vergl. Müller) übrig.

In dem ersten, erysipelatös-bullösen Stadium der Affection, dem pemphigusähnlichen, hat man es entweder mit Blasen auf gerötheten Grunde oder mit an Stelle derselben getretenen Borken zu thun oder endlich mit der reparativen Ueberwucherung der erodirten Haut durch junges Epithel, wodurch das zweite kondylomatöse Stadium vorbereitet wird.

Von dem rein bullösen Status haben, wie es scheint, bisher nirgends Schnitte vorgelegen. Auch meine Präparate zeigen lediglich die Krustenbildung. Aber dieser Mangel ist nicht von grosser Bedeutung, da die Verhältnisse in der Cutis, die in dieser Periode noch am wichtigsten sind, sich gleich bleiben und die Natur der Blase aus der erzeugten Kruste erschlossen werden kann. Dem klinisch wahrnehmbaren Erythem entspricht eine starke Erweiterung aller oberflächlichen Blutgefässe und ein Oedem der obersten Cutisschicht, die aus dem zur

Fläche abgeglätteten Papillarkörper besteht. Direkt unter der flach aufliegenden Borke ist die Erweiterung und Anschoppung der Blutcapillaren geradezu kolossal; es besteht an vielen Stellen des subpapillaren Netzes eine Stase, jedoch ohne Diapedese von Erythrocyten, mit Ausnahme der Papillenschlingen, aus welchen in die zur Kruste umgewandelte Blase vielfach kleine Blutungen stattgefunden haben. Dieses entspricht dem klinischen Befunde, da die Blasen öfters blutigen Inhalt zeigen. Wie stets bei oberflächlicher Stase trocknet nicht bloss der Blaseninhalt rasch ein, sondern auch die ganze noch übrige Stachelschicht, und zwar zu einer hornigen, kernhaltigen, sehr stark tingiblen Schicht, die sich ähnlich verhält und färbt, wie eingetrockneter Eiter. Demgemäss reicht die Kruste fast überall bis auf die Bindegewebsgrenze und der reparative Ersatz des Epithels muss von der intakten Nachbarschaft und dem Drüsengang, resp. Follikelepithel ausgehen. Die Eiterähnlichkeit der vertrocknenden Oberhaut ist nur eine äusserliche, durch die ungemein grosse Menge von kernähnlichen Einschlüssen erzeugt. Der Mangel an Leukocyten in der oberflächlichen Cutisschicht und der überlagernden Hornschicht zeigt, dass wir es mit Kernbröckeln der Epithelien selbst zu thun haben. Es liegt somit das reine Bild einer durch Stase erzeugten Epithelnekrose vor.

Die Ektasie der Blutgefässe setzt sich in abnehmendem Grade auf die des sucutanen Gefässnetzes fort. Im Uebrigen ist die Cutis wenig verändert. Die Spindelzellen sind etwas vergrössert; das kollagene und elastische Gewebe ist noch gut erhalten. Nur die Knäueldrüsen zeigen an einzelnen Schleifen Oedem der Epithelien, Erweiterung des Lumens und Erfüllung desselben mit einer geronnenen Masse. Stellenweise steigert sich das Zellenödem der Knäuelepithelien bis zur Verwischung der Epithelgrenzen. Die Gangepithelien betheiligen sich nicht an dieser Veränderung.

An den Uebergangsbildern zum condylomatösen Stadium schiebt sich das Epithel von den Seiten her sowohl wie aus den Drüsengängen und Follikeln unter die nekrotische Oberhaut und schickt zugleich ein kräftiges Leistennetz in die Cutis vor, eine neue Papillarfurchung erzeugend. Die abgeschobene Kruste besteht in ihrer oberen Schicht aus alter Hornschicht und vertrocknetem Blaseninhalt, in ihrer unteren aus vertrockneter und dadurch nekrotisirter Stachelschicht.

Nach diesen Befunden der krustösen Periode zu schliessen, handelt es sich bei den Blasen um einfach seröse oder blutig seröse Abhebungen der Hornschicht mit oder ohne Abhebung der oberflächlichsten Lagen der Stachelschicht, dagegen weder um eine eitrige, noch um eine mit Zerfall der Stachelschicht einhergehende colliquative Blasenbildung. Den Beginn der Affection macht eine bis zur Stase sich steigernde Lähmung der Blutgefässe mit folgender Anschwellung der oberen Cutisschichten, Abhebung der Hornschicht und einfacher Epithelnekrose.

Das Uebergangsstadium ist wenig charakteristisch, nur das Oedem der Knäuelepithelien und die Anschwellung und Vermehrung der Perithelien nebst einer bleibenden Blutgefässerweiterung erinnert an die Veränderungen des ersten Stadiums, während die neue Epithelproli-

feration auf das nun folgende hindeutet. Fast scheint es, als ob der Status quo ante wieder erreicht wäre. Aber schon bereiten sich neue histologische Veränderungen vor, welche zu äusserst charakteristischen und für die Affection pathognomonischen Bildern führen. Dieselben betreffen das Deckepithel und die Stachelschicht der Haarbälge, sodann die Knäueldrüsen und ihre Umgebung und endlich das gesammte circulatorische System der Haut.

Die Ueberwucherung der bei der Blasenabhebung entstandenen Erosionen bleibt nicht bei der Norm stehen, sondern schreitet immer fort und führt zu grotesken Verdickungen des epithelialen Leistensystems, die sich den üppigsten Wucherungen auf syphilitischer Basis und beim spitzen Condylom vergleichen lassen. Die Papillen werden zum grössten Theile nur passiv verlängert und verjüngt, aber an einzelnen Stellen, besonders am unteren Ende der Epithelleisten und -zapfen, wuchert das Bindegewebe auch wiederum aktiv in die Stachelschicht ein. Diese Stellen zeichnen sich durch rasche Zellenneubildung in den kleinen Papillen, die Aehnlichkeit letzterer mit Papillen des sprossenden Haares und die regelmässige Pallisadenform der basalen Stachelzellen aus. Dadurch wird die Oberfläche des Papillarkörpers eine immer vielgestaltigere, was wieder für das Deckepithel die Folge hat, dass es vielfach eine ganz unregelmässige, wirbelartige Anordnung zeigt, indem spiralige Züge sich kreuzen und umschlingen, wie bei gewissen Carcinomen.

Zu dieser starken und unregelmässigen Akanthose gesellt sich als zweites charakteristisches Phänomen eine Leukocyteneinwanderung in das Epithel, die sich durch den Mangel einer stärkeren serösen und fibrinösen Beimischung auszeichnet. Ueberhaupt fällt es auf, dass die interspinalen Lymphspalten garnicht besonders stark erweitert sind, obwohl die Lymphbahnen des Papillarkörpers, wie wir gleich sehen werden, eine ganz besonders starke Ausdehnung aufweisen. Die Wanderzellen häufen sich einfach in grossen Mengen an gewissen Punkten der Stachelschicht der Oberfläche und der Haarbälge an und drängen die Epithelien mechanisch auseinander. Diese „trockenen Abscesse“ der Stachelschicht kontrastiren wieder auf das eigenthümlichste mit grossen, rein serösen Höhlen im Epithel, welche sich in Anlehnung an die Lymphangiektasie des Papillarkörpers ausbilden und das dritte charakteristische Moment der Epithelveränderung ausmacht. An vielen Stellen geht die dünne Decke der weit ausgedehnten, oberflächlichen Lymphräume verloren, sodass der Fuss der Epithelzapfen direkt von der Cutislymphe umspült wird. Anstatt dass sich nun an die Erweiterung der cutanen Lymphspalten die der epithelialen continuirlich anschliesst, wie bei manchen anderen Dermatosen (z. B. Ulerythema centrifugum), geschieht dieses eben nicht. Statt dessen bröckeln aber einzelne Epithelien und grössere Complexe solcher ganz ab und liegen lose in den grossen Lymphseen der Cutisoberfläche. Und weiter dringt das cutane Oedem an vereinzelten Stellen zwischen die basalen Zellen ein und schafft hier, unmittelbar über denselben sehr umfangreiche, einkämmerige, seröse Höhlen innerhalb der Stachelschicht der Oberfläche und

der Haarbälge, ohne dass die umgebenden Saftspalten des Epithels sich erweitert zeigten.

Sowohl die „trockenen Abscesse“ wie die serösen Höhlen beweisen den Widerstand der gewucherten Stachelschicht gegen den mächtigen Saftstrom der Cutis, ebensowohl wie der Mangel einer allgemeinen Erweiterung der Lymphspalten und einer Colliquation der Epithelien. Es ist derselbe Widerstand des Epithels, welcher sich klinisch in der Dauerhaftigkeit der condylomatösen Wucherungen und der geringen Einwirkung äusserer Mittel auf dieselbe kundgibt. Er ist es auch, der die hier vorkommende Epithelwucherung von den ähnlichen der spitzen Condylome und der Syphilide hauptsächlich unterscheidet.

Nicht minder bemerkenswerthe Alterationen zeigen die Knäueldrüsen, die wir ja schon im ersten Stadium der Affection ödematös fanden. Das Oedem der Epithelien steigert sich in den Schleifen des Knäuels immer mehr, bis die Wandepithelien eine helle, unfärbbare Masse darstellen, während zu gleicher Zeit der innere Epithelbelag an manchen Stellen proliferirt und das Lumen mit jungem Epithel erfüllt. Die anfangs noch normalen Gänge erweitern sich bis zu darmartig gewundenen, stellenweise eingeschnürten, cystenartigen Hohlräumen, allerdings nicht überall und in gleicher Stärke. Mir scheint diese Verschiedenheit damit zusammenzuhängen, dass in einzelnen Schweissporen im Bereiche der gewucherten Stachelschicht Anhäufungen von Leukocyten, gleichsam weisse Thromben vorkommen, welche die cystische Entartung der Gänge bedingen könnten. Auch das die Knäuel als Ganzes umgebende lockere Bindegewebe ist hochgradig gelatinös gequollen, sodass die Drüsen in eine von der übrigen Cutis sich scharf abhebende, nahezu homogene Substanz eingebettet erscheinen.

In der Cutis haben wir zunächst die Zelleninfiltration zu betrachten. Dieselbe ist in den einzelnen Präparaten sehr verschieden stark ausgebildet und daher durchaus nicht charakteristisch. Wo sie kontinuirliche Zellenmassen bildet, beschränkt sie sich doch immer auf die oberen Schichten der Cutis und schickt von hier nur den Blutgefässen entlang sowohl gegen das subcutane Gewebe wie in die grösseren Papillen hinein Fortsätze. Nur an wenigen Stellen bringt sie es und nur mitten in der dichtesten Infiltration zur Bildung von Plasmazellen. Offenbar ist das starke Oedem der Cutis ihrer Ausbildung nicht günstig. Die meisten Zellen zeigen den Habitus von gewöhnlichen Spindelzellen, einige auch den von kleinen, atrophischen Plasmazellen. C. Müller, dem wir die meisten hier mitgetheilten Nachweise verdanken, hat endlich auch auf die bedeutsamen Veränderungen der Blut- und Lymphgefässe aufmerksam gemacht. Es besteht hier eine auffallende Incongruenz zwischen denen der Cutis und des Hypoderms. Die ersteren zeigen, besonders die Venen, eine maximale, geradezu angiomähnliche Erweiterung und Schlängelung, die sich in den Papillarkörper fortsetzt. Ebenso sind die Lymphgefässe hier ungemein stark erweitert und gehen an der Epithelgrenze in die oben erwähnten Lymphseen über. Auch das System der Lymphspalten ist erweitert, das kollagene Gewebe in seinem Gefüge gelockert, doch nur in den Papillen selbst und — wie

oben erwähnt — auch in der Umgebung der Knäuel erweicht und aufgehellt, gelatinös gequollen. Das elastische Gewebe der Cutis und des Papillarkörpers ist grösstentheils geschwunden; es zeigen sich zwischen den Zellenanhäufungen im kollagenen Gewebe nur Reste desselben.

Der gemeinsame Charakter dieser Veränderungen im Papillarkörper und der Cutis ist der einer serösen Entzündung und starken venösen und lymphatischen Stauung. Im Hypoderm ist dieser Charakter nur um die Knäuel ausgeprägt, die wie isolirte ödematöse Herde in die Subcutis eingesprengt sind. Im Uebrigen ist hier kollagenes und elastisches Gewebe normal, der Zellengehalt nur mässig vermehrt und was vor allem wichtig erscheint, die Blutgefässe sind durch obliterirende Entzündung sogar verengt. Man kann eine Endo-, Meso- und Periarteriitis, resp. Phlebitis unterscheiden. Die Verengerung des Lumens geschieht in verschiedener Weise meist durch platte, concentrisch geschichtete Bindegewebslagen, häufig nur einseitig und partiell. Man hat dieselben wohl als ein regulatorisches Phänomen zur Steuerung der Blut- und consecutiven Lymphstauung an der Oberfläche der Haut aufzufassen. Möglicherweise liegt aber in der dabei sich entwickelnden Endophlebitis obliterans eine über das Ziel hinaus schiessende Steuerung der Circulation, welche die Lymphstauung der Oberfläche unterhält und damit vielleicht die auffallende Hartnäckigkeit der Epithelvegetation erklärt.

Schliesslich verdient noch erwähnt zu werden, dass die nur mit einer relativ dünnen Hornschicht bekleidete, dicke Epitheldecke an der Oberfläche sehr selten Erosionen und Degenerationen aufweist. Trotz Aufweichung der obersten Hornzellen in Form eines schmierigen Belages, trotz unausgesetzter äusserer Behandlung finden wir nur an wenigen Stellen eine umfangreichere Nekrose oder die Eröffnung einer jener epithelialen Abscesse mit Zerfall der darüberliegenden Epitheldecke.

Vollkommen passiv verhalten sich die in die Affection eingeschlossenen Haare und Talgdrüsen. Letztere scheinen allmählich zu atrophiren. Dass die trockenen Abscesse und Lymphseen auch in der Stachelschicht der Follikel vorkommen, ist bereits oben erwähnt.

Literatur.

Neumann, Ueber Pemphigus vegetans (framböesioides). A. A. 1886. S. 157.
Crocker, Pemphigus vegetans Neumann. Med. Chir. Transact. Vol. 72.
Marianelli, Contributo allo studio del pemfigo vegetante. 1889.
C. Müller, Zwei Fälle von Pemphigus vegetans (Neumann), Erythema bullosum vegetans (Unna). Mon. f. prakt. Dermat. 1890. Bd. 11. S. 427.

Rhinosklerom.

Eine auf die Nasopharyngealschleimhaut und die angrenzende Haut der Nase und Oberlippe beschränkte, infektiöse Geschwulst, welche zur Verlegung der Nasenhöhlen, Verbreiterung und knorpelartiger Verhärtung der Nase führt. Die Oberfläche der Haut ist dabei glatt, glänzend, meist bräunlich verfärbt und von erweiterten

Venen durchzogen, haar- und drüsenlos, an den Nasenwinkeln zu Einrissen geneigt. Die meist an der Innenseite der Nasenflügel, des Septums oder der Oberlippe in Form braunrother, harter Knoten beginnende Geschwulst wächst sehr langsam, aber continuirlich und völlig schmerzlos; sie zeigt gar keine Neigung zu spontanem Zerfall. Die an die Geschwulst angrenzende Haut ist stets vollkommen gesund; es findet sich keine Drüsenschwellung und keine Betheiligung des Gesammtorganismus. v. Frisch demonstrirte in der Geschwulst zuerst einen Kapselbacillus, welcher durch seine konstante Anwesenheit in allen später untersuchten Fällen als Erreger des Rhinoskleroms legitimirt und anerkannt ist. Bei Thieren hat sich die Krankheit durch Uebertragung der Reinkulturen des Bacillus bisher nicht reproduciren lassen (Mibelli, Dittrich).

Dank einer grossen Reihe einschlägiger Arbeiten der Neuzeit sind die einzelnen histologischen Veränderungen und die Bacillen in ihrem Verhalten zum Hautgewebe bei dieser Krankheit eingehend studirt und doch ist es für uns schwieriger als gewöhnlich, eine übersichtliche Darstellung des Baues der kranken Haut zu geben. Es fehlt eine regelmässige Folge von Zonen der Degeneration und Reaction, es fehlt ein einheitlicher Ausgangspunkt der Veränderung, höchstens könnte man die Lymphgefässe als solche betrachten. Dieser unregelmässige Bau im grossen und ganzen rührt von der ungemeinen Chronicität des Uebels her, wodurch überall nur Veränderungen, aber nirgends ein Abschluss der Veränderungen sichtbar wird. Je nach dem Orte, wo der Ausschnitt der Geschwulst stattfand, ist daher der Anblick der Schnitte ein ganz verschiedener und nur die Elementarläsionen finden sich überall wieder. Diese wollen wir daher zunächst für sich betrachten.

Die Grundlage der Geschwulst wird von grossen schönen Plasmazellen gebildet, welche in solchen Mengen sich vorfinden, dass wir das Rhinosklerom als den Typus eines Plasmoms aufstellen können: sie liegen meistens in grösseren Herden beisammen, in allen Lagen der Haut unregelmässig zerstreut, sowohl unter der Oberhaut wie im Subcutangewebe, sie begleiten die Blutgefässe in den jüngeren Partien und diese letzteren, das Grenzgewebe gegen die gesunde Umgebung hin, bestehen hauptsächlich aus gleichmässig gut ausgebildeten Plasmazellen. An Stelle dieser Zellen ist das kollagene Gewebe stets auf ein Netzwerk feinerer Fasern reducirt und auch das elastische Gewebe geschwunden.

Im Gegensatze dazu sieht man wenig Spindelzellen und besonders gar keine grossen, angeschwollenen Formen, keine Spinnenzellen, wie in den meisten anderen plasmomatösen Geschwülsten. Die wenigen liegen stets in der Nähe der in das Plasmom einstrahlenden kollagenen Bündel, zumeist diesen dicht an. Mit ihnen sind stets einige Plasmazellen in diese kollagenen Bündel eingeschlossen und dadurch verschmälert und verlängert.

Das kollagene Gewebe ist nur an wenigen Stellen noch normal; während es in den plasmomatösen Herden rareficirt erscheint, verdickt und vermehrt es sich an den meisten Stellen der Geschwulst und zwar — wie immer — auf Kosten der Spindelzellen. Die Plasmazellen tragen gewiss nicht direkt zur Hypertrophie des kollagenen Gewebes bei, doch erscheint es nicht ausgeschlossen, dass sie sich innerhalb der Fibrillenbündel zu einem kleinen Theil in Spindelzellen zurück-

verwandeln und dann mit zur Entstehung neuen fibrillären Gewebes Anlass geben. Die Vertheilung des hypertrophischen kollagenen Gewebes ist ebenso unregelmässig wie die des Plasmoms; es findet sich dicht unter der Oberhaut ebenso wie im subcutanen Gewebe, meist in Form grober Züge und Geflechte, welche der Oberfläche der Haut parallel laufen. Es strahlt in das schon gebildete Plasmom hinein und ersetzt dasselbe wieder, nachdem dieses die normale Bindesubstanz ersetzt hatte.

Diese kollagene Hypertrophie, vergleichbar mit dem Fibrom der syphilitischen und tuberkulösen Geschwülste, ist klinisch von grosser Bedeutung, da auf ihr die pathognomonische Härte des Rhinoskleroms beruht. Die oberflächliche und völlig zerstreute Lage der Fibromzüge bringt es mit sich, dass hier nicht — wie bei tertiären Syphiliden und bei sklerotischen Formen des Lupus — sich schon äusserlich weiche Plasmomknötchen in hartes Fibromgewebe eingebettet zeigen. Im engsten Raume wechseln plasmomatöse und fibromatöse Stellen und die letzteren bestimmen allein den äusseren Habitus der flachen und harten Geschwulst, da es das Plasmom nie — wie beim Lupus und Gumma — zu anschwellenden, kugligen, völlig kollagenfreien Herden bringt, wie ja auch die Massen kleiner Plasmazellen (Tochterplasmazellen) beim Rhinosklerom nicht vorkommen. Mastzellen finden sich im Rhinoskleromgewebe in mässiger, nicht gerade auffallender Menge.

Unter der Entwickelung dieser Geschwulstmassen atrophiren mit der Zeit sowohl die Haarfollikel wie wenigstens theilweise auch die Knäueldrüsen ohne vorherige Zeichen entzündlicher Proliferation. Das Deckepithel dagegen findet sich hier und da verdickt, ohne dass die entstehenden atypischen Wucherungen irgend etwas Gleichmässiges oder für das Rhinosklerom Charakteristisches darböten. An stärker hervortretenden Theilen der Geschwulst ist die Oberhaut im Gegentheil meist abgeglättet und verdünnt.

Hand in Hand mit diesen progressiven Veränderungen gehen regressive, welche histologisch für das Rhinosklerom charakteristischer sind als die ersteren. Es handelt sich um 2 verschiedene regressive Metamorphosen der Plasmazellen. Mikulicz demonstrirte zuerst stark aufgetriebene hydropische, Pellizzari sodann hyalin degenerirte Zellen. Von späteren Autoren bestätigt und zum Theil zusammengeworfen, wurden diese beiden Degenerationen als getrennte, vollkommen selbstständige zuerst eingehend studirt und beschrieben von Mibelli.

In den hydropischen Zellen fand v. Frisch Bacillen und führt die Degeneration der Zellen auf deren Einwanderung zurück. Nach diesem Autor sollen sie aus „Rundzellen“ entstehen und deren Grösse und Entartung mit der successiven Vermehrung der Bacillen zunehmen. Mibelli zeigte dann, dass an gewissen Stellen des Rhinoskleroms zunächst dem Knorpel und in den weicheren Theilen der Geschwulst, welche die Nasenöffnungen auszufüllen pflegen, diese sonst mehr vereinzelten Zellen in grösseren Lagern vorkommen und das sonst so harte Rhinoskleromgewebe hier eine besondere, gelatinöse Weichheit

zeigt. Die hydropischen, ungemein grossen Zellen liegen alsdann dicht bei einander, nur von feinen kollagenen Fasern, weiten Lymphspalten und Blutgefässen durchzogen. Sie haben einen deutlichen Contur, ein zu sehr grossen Maschen aufgetriebenes Spongioplasma, in demselben eine nur sehr schwach lichtbrechende, fast unfärbbare, offenbar halbflüssige Masse und einen verkleinerten facettirten Kern. In der Umgebung der so veränderten Zellenmassen gewahrt man nur selten Uebergangszellen, die ausser einem geringeren Umfang einen noch unveränderten Protoplasmarest und normalen Kern zeigen. Aber diese lassen doch erkennen, dass man es mit degenerirten Plasmazellen zu thun hat. Aus diesen entstehen sie, indem das starkkörnige Protoplasma zuerst aus einigen Maschen des Spongioplasmas, dann bald aus der ganzen Zelle verschwindet. In diesem Stadium kann man öfters neben dem Kerne 6—8 Bacillen in den Zellen nachweisen, die stets in ziemlich regelmässigen Abständen liegen. Dieses Stadium scheint aber rasch durchgemacht zu werden, denn fast alle hydropischen, reticulirten Zellen sind gleichmässig maximal gross, zeigen sehr weite Maschen und häufig aus der Confluenz der elementaren Höhlen entstandene, mit Flüssigkeit erfüllte Hohlräume.

Mibelli hat die ansprechende These aufgestellt, dass die halbflüssige Substanz der Zellen aus verflüssigtem Bacillenschleim besteht, welcher allmählich das Protoplasma verdrängt und das Spongioplasma der Zelle zu den beschriebenen Dimensionen aufgetrieben hat. Diese Auffassung würde dann an Wahrscheinlichkeit sehr gewinnen, wenn sich nachweisen liesse, dass auch die grossen hydropischen Zellen sämmtlich von Bacillen erfüllt sind, was bei den bisher gewöhnlich befolgten Färbemethoden keineswegs der Fall ist. Dagegen zeigt in der That die neue Mibelli'sche, bessere Färbung der Bacillen mit Alaunkarmin die hydropischen Zellen bereits so häufig von Bacillen eingenommen, dass ich mich für einen Theil der Zellen der Auffassung dieses Autors anschliessen möchte. Es ist bemerkenswerth, dass auch diese grössten, ganz bacillenerfüllten Zellen noch einen scharfen, einheitlichen, gut gefärbten ovalen Contur zeigen, den die damit zu vergleichenden sog. Leprazellen nicht besitzen. Wo diese Zellenmembran platzt, tritt der flüssige Inhalt und damit eine Anzahl Bacillen heraus und erfüllt den nächsten Lymphraum; ein Rest von Bacillen bleibt gewöhnlich dem Rest der Membran anhaften.

Die hyalin degenerirten Zellen kommen meistens isolirt, seltener in kleinen Haufen, niemals in solchen Lagern vor wie die hydropischen. Sie wurden nach Pellizzari von Cornil und Alvarez, v. Frisch, Wolkowitsch, Mibelli und Noyes besonders studirt. Noyes hatte Gelegenheit, die Uebergangsstadien der Infiltrationszellen in hyaline Klumpen zu beobachten und beschreibt dieselben als geschwollene und zugleich granulirte Zellen, welche sich besonders stark mit Eosin färben. Diese Zellen verlieren das körnige Aussehen, werden homogen und nehmen die Eosinfarbe wieder schwächer an; auf jeder Stufe der Schwellung kann der Zerfall in kleinere Kugeln resp. facettirte Theilstücke beginnen. Der Kern erhält sich oft bis zuletzt und die Bruch-

stücke, resp. kleinen Hyalinkugeln treten aus der deutlich kernhaltigen Membran aus, bilden zunächst noch einen gemeinschaftlichen Kugelhaufen und vertheilen sich dann mit dem Gewebssaft in den Lymphspalten. Die meisten hyalinen Zellen haben wie die hydropischen einen 4—5 Mal so grossen Durchmesser wie die umgebenden Plasmazellen, was ungefähr der äussersten Ausdehnungsfähigkeit ihrer Membran entsprechen dürfte; sie sind aber stets nahezu kugelrund, nicht oval wie die hydropischen Zellen, auf die der Gewebsdruck mehr Einfluss hat. Mibelli stellte auch für diese Zellen die Hypothese auf, dass der Zelleninhalt modificirte Gloea der Bacillen sei. Er fand in einigen hyalinen Zellen einen Zerfall der Masse in stäbchenförmige Theile (einem Cigarrenbunde ähnlich) und leitet die Kugeln aus einzelnen, die Stäbchen aus kettenförmig an einander hängenden Bacillen ab, deren äusserster Schleimmantel eine kolloide Veränderung erfahren habe. Bei der Wichtigkeit dieser Frage für die hyalinen Bindegewebszellen im Allgemeinen, die ja bei fast allen infektiösen Processen der Haut sich — wenn auch nur vereinzelt — finden, veranlasste ich Dr. Noyes, diese Auffassung an der Hand von Färbemethoden zu prüfen und er fand in der That in einzelnen kolloiden Kugeln und Bruchstücken einen centralen anders färbbaren Punkt oder Strich, die einem eingeschlossenen Bacillus glichen.

Neuere eigene Untersuchungen mit dafür eigens modificirten Tinctionen*) haben mir die Bacillennatur dieser Körper aber doch wieder sehr zweifelhaft gemacht. Behandelt man die hyalinen Massen mit einer alaunhaltigen Lösung von Gentianaviolett und Jod und darauf mit Orange in einer Mischung von Anilin und Xylol, so behalten eine Anzahl von Hyalinkugeln die blaue Farbe (jodophile)während die grössere Mehrzahl die gelbe Farbe des Orange annimmt (acidophile). Diese Umfärbung ist nicht ungleichmässig verbreitet, sondern man kann constatiren, dass nur die letzteren die von Noyes geschilderten Uebergangsstufen erkennen lassen, die ersteren nicht. Die Umwandlung in die orangefarbenen hyalinen Zellen findet so statt, dass der Leib der Plasmazellen sich — gewöhnlich einseitig — vergrössert, während diese sich durch Annahme der sauren Orangefarbe zugleich vor den übrigen Plasmazellen auszeichnen. In diesem Stadium sehen die Zellen schon ziemlich homogen aus; ob aber die frühere basophile Körnung verschwunden ist, kann man bei dieser Methode nicht erkennen. Je mehr nun diese orangefarbenen Zellen sich vergrössern, desto deutlicher körnig werden sie wieder, jedoch sind es jetzt grössere, runde, glänzende, schollenartige Körperchen, welche in bedeutender Anzahl den ganzen Zellenleib dicht erfüllen. Schliesslich platzen die Zellen und ihr Inhalt wird in Form eines Breies grober, runder, glänzender Körner entleert.

---

*) Als allgemein beste Methode zum gleichzeitigen Studium der Bacillen und hyalinen Degeneration im Rhinosklerom empfehle ich nach vielen Versuchen die folgende: Starke Vorfärbung in Pikrocochenille, Gentianaviolett mit Zusatz von concentrirter Alaunlösung, Jodbehandlung ($KaJ + H_2O_2$) und Entfärbung in einer orangehaltigen Mischung von Anilin und Xylol.

Von diesen Zellen mit massenhaften, kleinen, hyalinen Körperchen sehe ich keinen Uebergang zu den jodophilen Zellen mit wenigen grossen blauen Hyalinkugeln. Diese letzteren Zellen zeigen keine der geschilderten Uebergangsstufen, sondern innerhalb eines schwach acidophilen Protoplasmas sofort eine grössere oder geringere Anzahl gleich oder verschieden grosser Hyalinkugeln, welche im Gegensatz zum restirenden Protoplasma die blaue Farbe annehmen, zuerst in schwachem, mit höherem Alter im immer stärkerem Grade. Während die Hyalinkugeln wachsen, dehnt sich die Zellenmembran bedeutend aus und wenn sie nicht weiter nachgibt, platten sich die Hyalinkugeln gegenseitig ab und werden facettirt. Ein Verschmelzen der Kugeln scheint auch hier nicht statt zu finden.

Wenn man die Präparate sehr lange mit Orange behandelt, nehmen die sonst durchweg blauen Hyalinkugeln in ihrem äusseren Mantel die gelbe Farbe an und zeigen dann im Centrum einen blauen punkt- oder strichförmigen Kern. Man hat es bei ihnen offenbar mit einem härteren Kern und einer etwas weicheren Mantelsubstanz zu thun. Auf diesen Umstand möchte ich das bacillenähnliche Bild gewisser Färbungen der Hyalinkugeln (Noyes) lieber zurückführen, als auf einen wirklichen centralen Bacillus, da die Dimensionen des Kernes nicht constant, sondern durch die Färbung willkürlich zu beeinflussen sind. Die stab- oder fingerförmigen Hyalinformen in einigen Zellen zeigen auch stets die blaue Farbe.

Es gibt also auch unter den hyalin degenerirten Zellen noch erhebliche Unterschiede, die wenigstens eine verschiedene Dichtigkeit, vielleicht chemische Differenzen des Hyalins anzeigen. Bisher ist es mir mit den besten Methoden der Bacillenfärbung nicht gelungen, in einer der hyalin entarteten Zellenformen Rhinosklerombacillen mit Sicherheit nachzuweisen. Und inzwischen haben ja auch anderweitige pathologische Erfahrungen gelehrt, dass eine sehr ausgedehnte hyaline Entartung von Bindegewebszellen in der Umgebung von Organismen auftreten kann, deren Beschaffenheit das Eindringen in die degenerirenden Zellen selbst vollkommen ausschliesst (vergl. Aktinomykose).

Während also die hyaline Degeneration der Zellen als eine für das Rhinosklerom sehr charakteristische Fernwirkung der Bacillen angesehen werden muss, ist die hydropische Entartung der Zellen wenigstens bei einem Theile derselben mit dem Eindringen der Bacillen in die Zellen selbst verknüpft. Ich gestehe, dass eine solche partielle Concession in dieser Frage sehr unbefriedigend ist. Wenn überhaupt in einzelnen Fällen die reticulär hydropische Degeneration ohne Eindringen der Bacillen zu Stande kommen kann, dann ist es eigentlich in keinem einzigen Falle bewiesen, dass sie durch die Bacilleninvasion herbeigeführt wird. Aber es ist ja möglich, dass noch bessere Bacillenfärbungen die Organismen auch einst in den für uns jetzt noch leeren hydropischen Zellen nachweisen werden und auch dass die schwach färbbare Substanz in den Maschen der hydropischen Zellen aus der Verflüssigung von Bacillen und deren Hüllen entstanden ist. In dieser Beziehung möchte ich zukünftige Forscher darauf aufmerksam

machen, dass bei einigen Variationen der Pararosanilinjodmethode alle hydropischen Zellen ohne Ausnahme von verschieden grossen runden blauen Körnern erfüllt sind, die sicher keine Bacillen vorstellen, aber Degenerationsprodukte solcher wohl sein könnten.

Die Rhinosklerombacillen liegen ausser in hydropischen Zellen — darüber hat besonders seit der Arbeit von Alvarez kein Zweifel mehr bestanden — zum grossen Theile, in Gloea eingebettet, frei in den Lymphspalten und Lymphgefässen. Die Gloea wird, ähnlich wie der Schleim der Leprabacillen von Osmiumsäure leicht gebräunt und so am besten sichtbar gemacht; nach dieser Vorbehandlung ist er auch leichter tingibel. Die Bacillen liegen in demselben oft sehr regelmässig vertheilt in ziemlich grossen Intervallen, was auf eine starke Verschleimung der Bacillenhüllen hindeutet. An manchen Präparaten, besonders solchen, welche der Peripherie der Affection entnommen sind, liegen alle Bacillen in den Lymphspalten und es existiren gar keine hydropischen Zellen, wohl aber in verschiedener Anzahl hyaline, die sich überhaupt viel gleichmässiger durch den ganzen Tumor verbreitet zeigen. Da erstrecken sich dann die bacillenerfüllten Lymphgefässe und -spalten nicht nur zwischen die Plasmazellenherde, sondern auch weit in die fibromatösen Züge hinein. Hier konkurriren oft gar keine Zellen und es kann über die freie Lage der Bacillen kein Zweifel obwalten, während ein solcher mitten in den hydropischen Partien des Gewebes mitunter berechtigt ist. Nach diesem Verhalten an peripherischen Partien des Tumors müssen wir wohl annehmen, dass die erste und vorzüglichste Verbreitung des Bacillus in den schleimerfüllten Lymphbahnen stattfindet und erst auf einer gewissen Höhe der Affection sich besonders in der Tiefe jenes hydropische Gewebe bildet, dessen Zellen auch bacillenhaltig sind.

Damit ist schon gesagt, dass viele — nämlich die bacillenerfüllten — Lymphgefässe und Lymphspalten erweitert sind; sonst aber zeigen dieselben keine Abnormität. Die Blutgefässe sind meist erweitert, doch sehr ungleichmässig, aber fast durchweg sind sie von Plasmazellen begleitet, die den besprochenen Degenerationen länger widerstehen als die übrigen Plasmazellen. Später kommt es auch, wie bei den meisten Granulomen, an einigen Arterien zu einer obliterirenden Entzündung, welche dieselbe Bedeutung hat, wie die sich mit dem Alter des Processes steigernde Fibromatose des ganzen Gewebes. Diapedese von rothen Blutkörperchen und Leukocyten gehören nicht zum typischen Bilde des Rhinoskleroms.

Es ist nun verständlich, dass je nachdem Epithelwucherung oder -verdünnung vorhanden ist, je nachdem das Plasmom oder Fibrom, die hydropische oder hyaline Degeneration vorwaltet und endlich je nachdem die progressiven und regressiven Processe sich in den oberen oder unteren Gewebsschichten mehr ausgebildet haben, mehr juxtapponirt sind oder sich verflechten, die Schnitte durch das Rhinosklerom sehr verschieden ausfallen können. Man kann nur soviel über die Architectur des ganzen Tumors aussagen, dass an der Peripherie gegen das Gesunde das Plasmom, in späterer Zeit das Fibrom vorwaltet, dass

die weichen hydropischen Partien vorzugsweise in der Tiefe, am Knorpel zu finden sind und dass die hyalin entarteten Zellen sich in verschiedener Menge, aber ziemlich gleichmässig durch die Geschwulst verbreitet zeigen. Stets ist das Rhinosklerom charakterisirt durch den eigenthümlichen vielgestaltigen Kapselbacillus, durch die beiden weitverbreiteten Zellendegenerationen und die gleichmässig grossen, zahlreichen Plasmazellen, welche bei weitem alle anderen Bindegewebszellen an Menge übertreffen.

Literatur.

Lehrbücher von Hebra-Kaposi, Baumgarten.
Hebra, Ueber ein eigenthümliches Neugebilde an der Nase; Rhinosklerom. Wien. med. Wochenschr. 1870. No. 1.
Geber, Ueber das Wesen des Rhinoskleroms. A. A. 1872. S. 443.
Mikulicz, Ueber das Rhinosklerom. Langenbeck's Arch. f. Chir. 1876. Bd. 20.
v. Frisch, Zur Aetiologie des Rhinoskleroms. Wien. med. Wochenschr. 1882. No. 32.
Pellizzari, Das Rhinosklerom. Arch. della Scuola d'anat. patol. di Firenze. 1883. Vol. 2.
Cornil, Das Rhinosklerom. Progrès médical. No. 30. 1883.
Cornil et Alvarez, Zur Geschichte des Rhinoskleroms. Arch. de Phys. norm. et path. 1885. p. 11.
Alvarez, Untersuchungen über die path. Anatomie des Rhinoskleroms. Arch. de Phys. norm. et path. 1886. p. 196.
Wolkowitsch, Zur Histologie und parasitären Natur des Rhinoskleroms. Centralblatt f. med. Wissensch. 1886. No. 47.
Paltauf u. Eiselsberg, Zur Aetiologie des Rhinoskleroms. Fortschr. d. Med. 1886. No. 19 und 20.
Dittrich, Ueber das Rhinosklerom. Zeitsch. f. Heilk. 1887. Bd. 8.
Mibelli, Beiträge zur Histologie des Rhinoskleroms. Monatsschr. f. pr. Derm. 1889. Bd. 8. S. 531.
Noyes, Ueber die kolloiden Zellen im Rhinoskleromgewebe. Mon. 1890. Bd. 10. S. 341.
Mibelli, Eine neue Färbungsmethode der Rhinosklerombacillen. Monatsh. 1891. Bd. 12. S. 293.
Chiappa, Diagnostischer Werth der sog. hyalinen Körperchen des Rhinoskleroms. Giorn. 1882.
Pawlowsky, Aetiologie u. Pathologie d. Rhinoskleroms. Int. Kongress. Berlin 1890.

Nackenkeloid.

Das Nackenkeloid ist eine hauptsächlich bindegewebige Geschwulst, welche sich aus perifolliculär an den Kopfhaaren der Nackengrenze entstehenden Knötchen entwickelt, die zu keloidartigen, glatten, röthlichen bis dunkelrothen derben Wülsten confluiren. Die Oberfläche derselben trägt an den Centren der früheren Haarkreise Einsenkungen, aus welchen büschelweise Haarstümpfe hervorragen und die Geschwulst ist auch an den steil abfallenden Rändern von solchen Büscheln umgeben; im übrigen ist die Fläche haarlos, glänzend, nicht ulcerirt. Morrant Backer, der diese Geschwulst zuerst genau beschrieb, hielt die primären Papeln nicht für eine gewöhnliche Akne, sondern nur für akneähnlich, liess aber derselben doch den Bazin'schen Namen Aknekeloid; spätere Untersucher hoben die Analogie mit Sykosis (Besnier) und Keloid hervor. Dass dieselbe nicht eine einfache Combination von echter Akne (s. diese) mit Keloid ist, lehren die seltenen, ganz andersartigen und wohlbekannten Fälle von Keloid, in welchen letzteres sich am übrigen Körper auf der Basis von wirklichen Akneknoten entwickelt; dann müsste die Geschwulst auch gewiss auf dem Sternum, dem gleichzeitigen Lieblingsplatz der Akne und des Keloides häufig vorkommen und nicht lediglich am Nacken. Sie hat mit der Akne so wenig zu thun, wie mit dem Keloid, sondern ist eine an die Lokalisation am Nacken gebundene,

wahrscheinlich infektiöse, eigenartige Folliculitis, welche zur Entwickelung eines Fibroms von keloidähnlichem Habitus Anlass gibt. Diese Entstehungsgeschichte lehrt, dass die Affection zu den Folliculitiden oder besser noch zu den geschwulstbildenden Entzündungen der Cutis gerechnet werden muss.

Roger fand eine reine Bindegewebsschwulst mit starker Gefässerweiterung, aber ohne jede kleinzellige Infiltration. Die Oberhaut und der Papillarkörper waren intakt, aber alle drüsigen Apparate atrophisch mit Ausnahme weniger Haarbälge.

Seither liegen eine Reihe von Arbeiten der französischen und italienischen Schule vor, welche im Gegentheil sämmtlich einen entzündlichen Beginn der Affection feststellen (Dubreuilh, Besnier, Vidal u. Leloir, Melle, Pellizzari, Mibelli) und deren Auffassung sich nur insofern unterscheidet, als entweder das System der Talgdrüsen oder das der Haarbälge als Ausgangspunkt gilt, bald die Folliculitis, bald das sekundäre Keloid als Hauptsache betrachtet wird. Ein mir durch die Güte von Herrn Professor Audry zugesandtes Nackenkeloid, welches im allgemeinen die Resultate der letzten, sehr sorgfältigen Arbeit von Mibelli zu bestätigen geeignet ist, lässt mich den positiven Ausspruch thun, dass bei der Folliculitis des Nackenkeloids weder die Organismen der gewöhnlichen Sykosis (Staphylokokken) noch die der Akne (Aknebacillen) vorhanden sind, wie denn auch klinisch niemals impetiginöse Pusteln und echte Comedonen bei ihr gefunden wurden. Die Affection muss mithin als eine sui generis betrachtet werden und möge, bis die Infektionsträger genauer bekannt sind, nach der pathognomonischen Lokalisation Nackenkeloid heissen, wie es Pellizzari neuerdings vorgeschlagen hat.

Histologisch hat man, wie auch klinisch, zwei Stadien der Affection zu unterscheiden, das der Folliculitis und das des Keloids. Das erstere ist durch eine perifolliculäre Entzündung charakterisirt, welche den Haarbalg in ganzer Ausdehnung und durchaus nicht vorzugsweise die Talgdrüsen befällt. Die Hauptansammlung des perifolliculären Zelleninfiltrates findet sich nach Mibelli in der Höhe des subpapillaren Gefässnetzes und im oberen Theil der eigentlichen Cutis, um gegen das Hypoderm hin langsam abzunehmen. Der Haarbalg und die Stachelschicht desselben werden von Leukocyten durchsetzt, welche oft, aber nicht regelmässig im mittleren Theile des Balges einen kleinen Eiterherd bilden. Dabei kann der obere Theil des Balgepithels wuchern oder normal bleiben. Nach Mibelli bilden den Haupttheil des entzündlichen Infiltrates Lymphzellen. An meinen Präparaten finde ich dasselbe hauptsächlich aus sesshaften Bindegewebszellen bestehen und zwar spindelförmigen und abgerundeten gewöhnlichen Zellen neben wenigen z. Th. mehrkernigen Plasmazellen; die Leukocytose spielt hier nur eine sehr untergeordnete Rolle. Das Haar selbst erleidet keine Veränderung, aber der mittlere Theil des Haarbalges geht häufig und die Talgdrüse immer atrophisch zu Grunde. Ausser den Haarbälgen begleitet das Zellinfiltrat die subpapillaren und papillaren Gefässe der Nachbarschaft und zieht sich eine Strecke weit an den

Gefässen entlang in die Tiefe. Mibelli fand in der Umgebung der Haarbälge auch Riesenzellen.

Inzwischen beginnt in der Umgebung der befallenen Follikel jene Bildung fibrösen Gewebes, welche auf der Höhe des Processes diesem ganz allein seinen eigenthümlichen Charakter aufdrückt. An den noch jüngeren Stellen besteht es aus von grossen, protoplasmareichen Spindelzellen dicht durchsetztem kollagenem Gewebe. Dasselbe bewahrt die Schichtung des Cutisgewebes und bildet daher von vornherein einen dichten, unregelmässigen Filz von in allen Richtungen sich kreuzenden Bündeln grober Fasern. Es handelt sich also nicht etwa um ein kollagenes Gewebe besonderer Art, welches nur auf bestimmten Bahnen, etwa entlang der Blutgefässe die Haut invadirt, sondern die gesammte Cutissubstanz erleidet dieselbe Umwandlung in ein hypertrophisches Gewebe. Von den befallenen Follikeln und speciell dem unteren und mittleren Theile derselben strahlt dieser Antrieb zur Bildung von Fibroblasten und zur Neubildung von kollagener Substanz nach allen Seiten aus und in abnehmendem Grade nach der Oberfläche und nach der Tiefe zu. An dem subpapillaren Gefässnetz und dem Hypoderm begrenzt sich, wie beim echten Keloid, die Neubildung von kollagenem Gewebe. So weit sie reicht, schwindet die elastische Substanz vollkommen.

An diesen jüngeren Partien hat die Geschwulst ganz das Aussehen eines einfachen Fibroms oder selbst eines Fibrosarkoms. Aber an den älteren Partien, wo die protoplasmareichen Fibroblasten zu Gunsten von kollagenem Gewebe mehr und mehr verschwinden, da tritt zur Neubildung der letzteren noch ein interstitielles Wachsthum der fertigen Bündel. Dieselben wandeln sich in breite, fast homogene Balken um, die platten Zellenleiber werden weit von einander getrennt, die Lymphspalten zwischen ihnen schwinden und jetzt erst tritt die starke Anschwellung und Derbheit der ganzen Geschwulst auf, welche ihr den Namen eines Keloids mit einem gewissen Recht eingetragen hat.

Denn nun, in Folge dieser von einigen Punkten der unteren Cutis ausgehenden Anschwellung treten — ähnlich wie beim Keloide — auch Gewebsverschiebungen ein. Zunächst ordnen sich die in der Nähe liegenden kollagenen Bündel tangential um diese schwellenden Centren, es entstehen rundliche Knoten von kollagenem Gewebe, welche aus dem übrigen Cutisverbande heraustreten und, indem sie weiter anschwellen, die eingelagerten Organe zur Seite drängen. Die zellige Infiltration des ersten Stadiums schwindet allmählich und macht einem mässig zellenreichen, elastinfreien, gefässarmen, hauptsächlich nur noch aus Kollagen bestehenden Gewebe Platz. Alle kürzeren und schwächeren Follikel, sowie die im Beethaarstadium befindlichen atrophiren, ebenso die zugehörigen Talgdrüsen und es bleiben nur noch diejenigen Follikel erhalten, welche von vornherein am tiefsten, d. h. im subcutanen Gewebe eingepflanzt waren, weil der Druck des Fibroms auf diese nur als Seitendruck wirkt. Da diese Haarfollikel gemeiniglich die Centren der Haarkreise einnehmen und die ursprünglichsten In-

sassen darstellen, so kann man sagen, dass der Druck der Geschwulst die Haarkreise, welche er verschont, auf die innersten, central gelegenen Follikel einschränkt. Diese werden ausserdem durch den von allen Seiten einwirkenden Druck zusammengeschoben und die Haarbalgtrichter gewöhnlich zu einem weiten Infundibulum vereinigt. Es sind dieses jene äusserlich sichtbaren Einsenkungen der Geschwulst, in welche die Sonde tief eindringt und aus welchen meistens ein Schopf von Haaren hervorsieht. An der äusseren Peripherie des Fibroms werden die Haare schräg verlagert und hin und wieder zu einem Kranz von Haaren zusammengeschoben.

Diese mächtigen Verschiebungen erstrecken sich aber, wie schon gesagt, weder auf das Hypoderm und die Knäueldrüsen, soweit diese nicht besonders hoch gelagert waren, noch auf den Papillarkörper. Der letztere ist im Gegentheil von weiten, blutüberfüllten Gefässen durchsetzt, von lockerer, normaler Struktur, ja sogar stellenweise ödematös. Hier erhält sich auch über den derbsten Theilen des Fibroms eine perivasculäre, Plasmazellen und Mastzellen in mässiger Menge führende Zelleninfiltration.

Wie man sieht, handelt es sich bei diesem infektiösen Fibrome so wenig um ein eigentliches Keloid, wie bei der initialen Folliculitis um eine Sykosis oder Akne. Von dem Keloid trennt es die diffuse unsystematische Ausbreitung der kollagenen Hypertrophie und verähnlicht werden beide Processe nur durch das secundäre interstitielle Wachsthum der kollagenen Fasern und die in Folge dessen eintretenden Druckerscheinungen und Verlagerungen der Theile.

Literatur.

Lehrbücher: Besnier-Doyon, Vidal-Leloir.
Morrant Baker, Aknekeloid, Dermatitis papillomatosa capillitii. Trans. Pathol. Soc. London 1882.
Roger, Aknekeloid. Brit. med. Journ. 1884, 5. April.
Janovsky, Ueber Dermatitis papillaris (Kaposi). Intern. klin. Rundschau 1880. (Wahrscheinlich sind 2 Fälle in dieser Arbeit solche von Nackenkeloid.)
Marcacci, Dermatitis keloidiformis des Nackens (Besnier). Giorn. 1887.
Dubreuilth, Anatomie des Aknekeloids. Annales de la polyclinique de Bordeaux. 1889. pg. 107.
Melle, Ueber Bazin's Aknekeloid. Giorn. 1891, pg. 39.
Pellizzari, In seinem Jahresbericht von 1889. Giorn. 1891 pg. 87.
Mibelli, Ueber Aknekeloid. Mailand 1893.

Elephantiasis nostras sive streptogenes.

Unter Elephantiasis schlechthin ist ausschliesslich eine erworbene, entzündliche Fibromatose einzelner Körpertheile, besonders der Beine und Genitalien zu verstehen. Es gibt eine pandemische, in allen Klimaten sporadisch vorkommende Form, welche sich nach wiederholtem Ueberstehen streptogener Entzündungen (Erysipel, Phlegmone, Lymphangitis) ausbildet und eine tropische, die durch Einwanderung der Filaria sanguinis entsteht. (Elephantiasis filariosa).

Die erstere, welche wir hier betrachten, ist strenger als bisher von angeborenen, bindegewebigen Geschwülsten (Elephantiasis congenita) einerseits, von der umschriebenen Stauungsfibromatose andererseits zu unterscheiden. Die letztere behandeln

wir bei den Fibromen. Die allein als Elephantiasis nostras zu bezeichnende Fibromatose ist über einen Körpertheil (Extremitäten, Genitalien, Gesicht) diffus verbreitet, unabhängig von einer umschriebenen Stauungsursache, dagegen regelmässig entstanden im Anschluss an ein Erysipel oder eine Reihe recidivirender Erysipele. Die letzteren zeichnen sich beim Abheilen bereits durch einen bleibenden Rest von teigig weichem Oedem aus, der auf eine durch das Erysipel gesetzte bleibende Circulationsstörung hinweist. Die weiche Consistenz macht allmählich einer härteren Platz, ohne dass die Haut des betreffenden Körpertheils ganz zur Norm zurückkehrt. Die unterliegenden Weichtheile verschmelzen allmählich mit der Haut, die an Dicke beständig zunimmt, zu einer derben unverschieblichen Gewebsmasse, die im Laufe von Jahren monströse Gestalten (Elephantenfuss, Löwenantlitz etc.) annehmen kann. Charakteristisch für den Begriff der Elephantiasis ist dabei, dass die Gewebsmasse langsam aber beständig zunimmt, selbst dann, wenn der übrige Körper durch Alter oder Erschöpfung abmagert. Für diese stetige Zunahme sind hinzutretende, zufällige Entzündungen (Ekzeme, Geschwüre) und Stauungen (Strumpfbänder, die Schwere) nicht verantwortlich zu machen, obwohl sie zu rascherer und stärkerer Ausbildung der Elephantiasis mitwirken können. Dagegen pflegt jedes echte Erysipel den Körpertheil in erheblich verdickterem Zustande zu hinterlassen. Experimentell wurde die Entstehung einer Elephantiasis durch Einimpfung von Erysipelculturen von Bockhart erprobt.

Es ist daher in hohem Grade wahrscheinlich, dass sich die echten sporadischen Elephantiasisfälle aus nicht völlig abgeheilten Erysipelen, d. h. solchen entwickeln, welche Circulationsstörungen hinterlassen und daher in manchen Fällen auch nicht zur völligen Resorption und Abtödtung sämmtlicher Streptokokken führen. Nach dieser Anschauung würden mithin die chronischen, stabilen Erysipele und die Elephantiasis nostras verwandte Zustände sein, wie sie auch bekanntlich in einander übergehen können. Wenn aber auch allmählich die infektiöse Ursache verschwindet, bleibt eine nach den verschiedensten Richtungen hin wirksame Neigung zu geweblicher Hypertrophie. Mehr als die Hypertrophien und Verbildungen der unter der Haut gelegenen Theile interessiren uns hier die Epithelwucherungen, die mit mehr oder weniger ausgebildeter Hyperkeratose zu den verschiedensten papillomatösen, nävoiden, Ichthyosis ähnlichen Gebilden führen können.

Die Darstellungen der feineren Anatomie der Elephantiasis nostras zeigen uns das merkwürdige Bild einer an sich ja erfreulichen Uebereinstimmung der Autoren in der Erklärung der Histogenese auf der einen Seite, aber einer mehr oder weniger zum Bewusstsein gekommenen, totalen Unzulänglichkeit derselbe Erklärungsversuche auf der anderen. Die meisten Autoren sehen in der oft nachgewiesenen Lymphstauung und der Ektasie der präformirten Lymphbahnen den zureichenden Grund der Fibromatose und den Kern des ganzen Krankheitsprocesses, erstens, ohne den Nachweis einer centralen Obliteration der Lymphwege wirklich führen zu können, welchen sie für die Erklärung der peripheren Ektasie annehmen möchten, zweitens ohne eine Erklärung dafür zu geben, wie eine Lymphstauung die progressiven Veränderungen der kollagenen Substanz erklären könne, die wir doch sonst im Allgemeinen als die letzte Folge von Zellproliferationen zu betrachten pflegen. Dazu kommt aber noch weiter das mehr oder minder durchschimmernde Bewusstsein, dass eine centrale Verlegung der Lymphbahnen (Thrombose, Endothelwucherung), selbst wenn sie constant nachzuweisen wäre, nach allen übereinstimmenden Thatsachen der experimentellen Pathologie gar keine solche Lymphstauung und Lymphangiectasie hervorrufen würde, wie sie in der Elephantiasis vorliegt.

Die alte theoretische Vorstellung des Ganges von der centralen Lymphverlegung zu peripherer Lymphstauung und consecutiver Fibro-

matose besteht demnach in zwei Trugschlüssen, d. h. auf einer sehr hinfälligen Basis. Die Autoren werden auch heute noch in dieser Frage in einem unfruchtbaren Kreise herumgeführt, während bereits die fruchtbarste Basis für eine befriedigende Darstellung der Pathogenese in den bisherigen Befunden gegeben ist.

Was zunächst die Erklärung der thatsächlich vorhandenen Lymphstauung betrifft, so lehrt uns die experimentelle Pathologie, dass wir hierfür nichts anderes als ein Hinderniss der Blutabfuhr verantwortlich machen dürfen. Wir haben also nicht an den grossen Lymphwegen, sondern an den Venen der Haut, wenn irgendwo, die Ursache zu suchen. v. Winiwarter, dem bedeutende eigene Erfahrung auf diesem Gebiete zu Gebote steht, schreibt über dieselben Folgendes, was ich mir um so weniger versagen kann, vollständig hier anzuführen, als der Autor diese Thatsachen selbst nicht für die Erklärung der Lymphstauung verwerthet: „Am meisten in die Augen fallend ist die Hyperthrophie der Venen, welche so bedeutend werden kann, dass die durchschnittene Vene wie eine Arterie klafft, während ihre Wandungen, namentlich die Adventitia, stark verdickt, concentrisch geschichtet, wohl auch mit der Umgebung innig verwachsen erscheinen: ihr Lumen, wahrscheinlich häufiger verengt als erweitert, obschon es wegen der starren Wandungen klaffend, grösser aussieht, als wir die durchschnittenen Venen sonst zu sehen gewohnt sind. Bei der Amputation eines elephantiastisch verdickten Unterschenkels fand ich die klaffenden, subcutanen Venen mindestens vom Kaliber einer Art. radialis. Die kleineren Aeste fühlten sich genau so an wie das Vas deferens im Samenstrange; es mussten bei der Absetzung des Unterschenkels im oberen Drittel mindestens 30 Ligaturen angelegt werden. Die verdickten Venen sind übrigens zum Theil auch obliterirt und zwar durch eine bräunlich gefärbte, concentrisch geschichtete Substanz, welche die Intima und Media verschmelzend durch Fäden an die verdickte Adventitia geheftet ist, nach aussen zu ist diese Masse fibrös, derb, im Centrum dagegen weich und schwammig, andere Venenverzweigungen enthalten noch thrombosirende, braunrothe Coagula; die Hauptstämme sind in der Regel durchgängig, nur ausnahmsweise zu fibrösen Strängen degenerirt. Die Arterien sind viel seltener verändert als die Venen".

Mehr braucht es wahrlich nicht, um eine kolossale Lymphstauung und Lymphangiectasie zu erklären. Ein Theil der Venen zeigt noch frische Thrombosen, in einem anderen Theil sind dieselben „organisirt", d. h. eine obliterirende Endophlebitis tritt an ihre Stelle und selbst einige Hauptstämme sind durch eine solche in fibröse Stränge verwandelt. Die wenigen restirenden vollkommen durchgängigen Venen zeigen eine „excentrische Hypertrophie", d. h. eine compensatorische Hypertrophie der Muscularis und Adventitia, um den gesteigerten Anforderungen zu genügen. Hier haben wir einmal eine klassische, vom pathologischen Experiment geforderte Basis für die Erklärung jeder Lymphstauung und Lymphangiectasie.

Es hat denn auch schon eine Reihe älterer Autoren (Wise, Brett,

Fabre, Bouillaud) eine primäre Betheiligung der Blutgefässe beim Zustandekommen elephantiastischer Schwellungen angenommen und Virchow, Birch-Hirschfeld und Vanlair fanden die Venenwandungen ebenfalls knotig oder diffus verdickt und die Adventitia abnorm zellenreich. Southam sah in einem Falle von hochgradiger Elephantiasis des Beines die Hauptstämme der Venen erweitert und klaffend. Die Adventitia derselben war verdickt, Media und Intima in einer wie bei einem Aneurysma geschichteten, derben, fibrösen Substanz aufgegangen. Die äusseren Lamellen waren braun und fest, die inneren weich, schwammig, filzig. Die gleichen Veränderungen fanden sich an den kleineren Venen, die mit Coagulis erfüllten Arterien glichen und stellenweise undurchgängig waren, während die grösseren Venen noch überall den Blutstrom durchliessen. Nur die Saphena war in einen dicken, fibrösen Strang umgewandelt und ihre Einmündungsstelle in die Femoralis fand sich durch einen organisirten Thrombus verschlossen. Die Arterien waren eng und dünnwandig. Auch Marcacci fand neben Wandverdickung und theilweiser Erweiterung der Venen zahlreiche Thrombosirungen, die Lymphgefässe dagegen nicht erweitert, die Lymphdrüsen atrophisch. Wenn so auf der einen Seite eine folgerechte Anzahl von Thatsachen bereits besteht, welche den ersten Trugschluss ganz unnöthig macht, so sind wir auf der anderen Seite auch keineswegs gezwungen, wie es nach den bisherigen Darstellungen den Anschein hatte, eine direkte Abhängigkeit der Fibromatose von der Lymphstauung anzunehmen. In der That gibt uns die Histologie des elephantiastischen Gewebes, wie zuerst Rosa Welt nachwies, genügende Beweise einer anderen Herkunft des kollagenen Gewebes, die mehr mit unseren sonstigen Anschauungen über Histogenese harmonirt; sind wir doch glücklich über die Zeiten des produktiven „Blastems“ ebenso gut hinaus wie über die der Entstehung von fibrösem Gewebe aus Leukocyten (Young). Damit wäre der zweite Trugschluss unnöthig gemacht. Lymphstauung und Fibromatose sind zwei unabhängig von einander entstehende und fortschreitende Processe, die sich mit einander combiniren, ohne sich zu bedingen. Bei den meisten Fällen von Elephantiasis nostras überwiegt bei weitem die Fibromatose, während bei der Elephantiasis filariosa (s. dort) die Lymphstauung stets eine hervorragende und oft eine vollständig dominirende Rolle spielt (Lymphscrotum).

Die Elephantiasis nostras entwickelt sich aus einem stabilen Oedem der Haut heraus, welches nach Abheilung von Erysipelen hinterbleibt und auf der Persistenz von sich allmählich organisirenden Thromben der Venen zurückzuführen ist. Es dauert eine lange Zeit, bis sich die Härte des Gewebes zu dem sklerodermatischen Processe entwickelt und man unterscheidet somit zweckmässig zwei Perioden der Geschwulst, die weiche und harte Elephantiasis.

Die erste, weiche Periode zeigt schon alle Elemente des Bindegewebes in progressiver Metamorphose und zwar dort am meisten, wo der infektiöse Process am stärksten ausgebildet war, in dem unteren Theil der Cutis und dem Hypoderm. Nach einem besonderen Grunde

dieser Hypertrophie brauchen wir nicht lange zu suchen. Zeigen doch so viele chronisch entzündliche Processe der Cutis, voran der Lupus und die Syphilis, die Ausbildung der Spindelzellen zu grossen Spinnenzellen und Plasmazellen und eine selbständige, die cellulären Hyperplasien ablösende Fibrombildung. Die streptogenen Entzündungen weisen allerdings bei ihrem akuten Auftreten nur Degenerationen der Bindesubstanz auf, aber sie hinterlassen den Antrieb zu um so stärkeren, progressiven Veränderungen.

An der Hypertrophie nehmen der Reihe nach alle Elemente der Haut theil. Die Bindegewebszellen verwandeln sich zum grossen Theil in Plasmazellen; dieses Plasmom zeichnet sich vor anderen durch die bedeutende Grösse der Zellen und seine gleichmässige Verbreitung durch die ganze Dicke der Haut und des Hypoderms aus. Es ist zwischen den hypertrophischen, kollagenen Züge eingeschlossen und daher auch der Hauptsache nach in Streifen und Zügen disponirt. Diese folgen oft den erweiterten Blutgefässen, doch, wie es scheint, eigentlich den begleitenden Lymphgefässen und Lymphspalten. Denn viele Blutgefässe sind nur an einer Seite von Plasmomzügen begrenzt und diese finden sich noch öfter ohne alle Beziehung zu den Blutgefässen. Man kann also im Allgemeinen die in die kollagene Substanz eingelassenen Lymphwege der Cutis als Hauptsitz und Ausgangspunkt des Plasmoms bei der Elephantiasis bezeichnen. Gleichzeitig hypertrophiren aber die Spindelzellen auch ohne Aufnahme von basophilen Körnermassen und ohne Einziehung der langen Ausläufer des Spongioplasmas. Es kommt zur Entstehung sehr grosser, vielfach verästigter Spindelzellen und wo die Umgebung noch lockerer gefügt ist, von sehr grossen, multipolaren Spinnenzellen. Hand in Hand damit hypertrophirt die kollagene Substanz in Form parallel sich lagernder, grober Faserbündel und die dazwischen eingeschlossenen Spinnenzellen erhalten wieder plattere, spindelförmige Gestalt. Die Hyperplasie des kollagenen Gewebes ist ebenfalls durch die Haut gleichmässig verbreitet mit dem Maximum an der unteren Cutisgrenze. Die Richtung der neugebildeten Bindegewebsbündel ist von der der ursprünglichen verschieden und geht im Allgemeinen parallel der Oberfläche der Haut, d. h. sie geht der veränderten Hautspannung parallel, welche mit der totalen Anschwellung des Organs eine wesentlich gleichmässigere und der Oberfläche parallele geworden ist. Die allseitige Zunahme des kollagenen Gewebes wirkt wiederum auf die neugebildeten Plasmazellenherde zurück, indem sie diese theilweise nach verschiedenen Richtungen zusammendrängt und verschiebt, theilweise vollständig zu rundlichen Herden abschnürt. Im ersteren Falle sehen wir, was bei den übrigen Formen des Plasmoms kaum vorkommen dürfte, grosse Plasmazellen, die früher offenbar rund oder kubisch waren, geknickt, gedreht und dieses manchmal unter Verlust von Protoplasmatheilen. In den völlig abgeschnürten Plasmomherden ist dagegen der Hauptsitz der bei der Elephantiasis vorkommenden Bildung von mehrkernigen Zellen, Chorioplaxen und echten Riesenzellen. Auch bei den übrigen Plasmazellenherden finden sich auffallend viele mehrkernige Plasmazellen.

Obgleich ich keine Mitosen in diesen fand, bin ich der Form der Kerne wegen doch geneigt, für diese eine mitotische Entstehung anzunehmen. Die massenhaften Kernbildungen dagegen in den grossen Chorioplaxen und Riesenzellen der abgeschnürten Plasmomherde dicht aneinander lagernd und z. Th. facettirt, sind wahrscheinlich amitotisch gebildet. Neben den wahren Riesenzellen mit acidophilem Protoplasma sieht man auch streckenweise die basophile Färbung und Conturen der benachbarten Plasmazellen undeutlich werden. Ueber diesen Beginn einer regressiven Metamorphose geht es aber nirgends hinaus. Ueberhaupt habe ich die Riesenzellenbildung nur in zwei der drei von mir untersuchten Fälle gefunden, besonders in einem Falle von der Glutäalregion, den ich Herrn Geheimrath von Esmarch verdanke, zweifle aber nach den sonstigen neueren Erfahrungen über ihr Vorkommen in der Haut (z. B. bei Akne) nicht, dass sie bei der allgemeinen Neigung der Elephansiasis zur Hypertrophie oft genug vorkommen werden.

Die Mastzellen sind in grösserer Menge aber keineswegs reichlich vorhanden; aber auch ihre Grösse ist eine sehr bedeutende. Meist sind sie von ovaler Form und liegen vorzugsweise inmitten oder zur Seite der Plasmomherde.

Die glatten Muskeln fand ich, wie auch andere Untersucher, in diesem Stadium verdickt und verlängert, doch nicht vermehrt. Am elephantiastischen Skrotum fand Rindfleisch eine myomartige Neubildung von Muskelelementen.

Nur die elastischen Fasern traf ich — und hier befinde ich mich in Widerspruch mit den Angaben mehrerer anderer Untersucher — stets nahezu oder vollkommen atrophisch, wo die Plasmom- und Fibrombildung hingedrungen ist. Selbst die grossen Arterien und Venen verlieren ihr elastisches Gewebe theilweise, wo sie in derbes, fibröses Gewebe eingebettet werden.

Die Blutgefässe sind entsprechend der allgemeinen Hypertrophie im Lumen erweitert, in den Wandungen verdickt, vergrössert und vermehrt. Doch sind hier grosse Unterschiede vorhanden. Während einzelne Stellen des Gewebes einen fast angiomatösen Bau und die Capillaren die Weite sonstiger subcutaner Hauptstämme erreichen, finden wir an anderen Stellen die Gefässe nur unerheblich vermehrt und vergrössert. Auf diese Dinge haben offenbar lokale Verhältnisse den grössten Einfluss. Mehr Interesse für uns hat die Frage der Durchgängigkeit der Gefässe. Da findet sich nun in der That in Uebereinstimmung mit den klinischen Befunden von v. Winiwarter ein nicht unerheblicher Theil der Venen mit frischen oder älteren Thromben gefüllt und einige sogar — es sind sehr grosse subcutane Venen darunter — vollständig durch bindegewebige Neubildung verschlossen. Die Thromben sind meistentheils leukocytäre, doch gemischt mit Fibrin und zum Theil bereits umwachsen von der endothelialen Neubildung. Das Lumen der Arterien ist meist frei und nur einzelne enthalten — entsprechend dem Verhalten beim Erysipel — Reste von Fibrinthromben. Auch der flüssige Inhalt der durchgängigen, ja der überaus weiten Gefässe enthält neben ziemlich viel weissen Blutkörperchen fast stets

Fibrin und endlich finden sich bei guter Fibrinfärbung stets auch einzelne Stellen des Bindegewebes, die von Fibrinnetzen durchzogen sind. Es entspricht dieser Befund der bekannten klinischen Thatsache, dass die Lymphe des elephantiastischen Gewebes besonders eiweissreich ist. Uebrigens lässt sich das bei der so überaus starken Neu- und Umbildung von Eiweisssubstanzen nicht anders erwarten. Speciell die grossen Plasmazellen sind vielfach von staubförmig vertheilten, abbröckelnden Körnern von Protoplasma umgeben.

Auch das System der Lymphbahnen ist erweitert und soweit diese mit selbstständigen Wandungen versehen sind, zeigen sich die letzteren verdickt und hypertropisch. Doch sind solche venenartig veränderten Lymphgefässe nur im subkutanen Gewebe zu sehen. In der Cutis handelt es sich um eine allgemeine, gleichmässige, passive Erweiterung der Lymphgefässe und Lymphspalten, die stellenweise das Lumen der Venen übertreffen. An anderen Stellen des Gewebes sind die Lymphgefässe nicht erheblich erweitert, dagegen sind alle Saftspalten weit, das kollagene Gewebe ist in seinem Gefüge ungemein locker gebaut, fein fibrillär, ödematös. Diese Verschiedenheiten des Lymphbahnsystems hängen innig zusammen mit der bereits erreichten Ausbildung des fibrillären Gewebes.

Im Anfange des Processes hat die Erschwerung des Blutabflusses mit consecutivem Oedem die Oberhand und die beginnende Hypertrophie des kollagenen Gewebes bringt es nur zu jener lockeren, weitmaschigen, noch weichen fibromatösen Beschaffenheit, die an die normale Struktur des Papillarkörpers erinnert. Dann gewinnt allmählich die kollagene Hyperplasie die Oberhand, zunächst an einzelnen Stellen. Hier werden die weiten Lymphspalten von fibrillärem Gewebe erfüllt, während die Lymphgefässe weit bleiben oder sich compensatorisch sogar noch erweitern. Aber die betreffenden Bezirke der Haut werden dadurch im Ganzen hart; sie sind klinisch als festere münzen- oder kuchenförmige Knoten innerhalb des weicheren Fibroms abzutasten, da innerhalb derselben die Faserzüge unverschieblich werden. Gleichzeitig werden die hypertrophischen Bindegewebszellen, welche in dem ödematösen Gewebe mehr isolirt und allseitig gut ausgebildet waren, zu Nestern zusammengedrängt, in der Entwickelung beschränkt, abgeplattet. So wird das ganze Gewebe wieder trockner, das Oedem mehr und mehr eingedämmt und schliesslich auf das subcutane Gewebe, den Papillarkörper und einzelne Bezirke der Cutis beschränkt. Die fortschreitende, kollagene Hyperplasie zehrt aber allmählich auch den Raum den Hypoderms auf, indem neue Lagen horizontal geschichteten, fibrillären Gewebes an der Unterfläche der Cutis sich den alten anlagern und das Fettgewebe, welches ursprünglich seines Fettes (s. Erysipel) beraubt war, schichtenweise ersetzen und die Knäueldrüsen mitten in sklerotisches Bindegewebe einbetten. Dadurch wird die Haut auch immer unverschieblicher auf ihrer Unterlage. Uebrigens sind auch Fälle von Hypertrophie des subcutanen Fettgewebes bei Elephantiasis bekannt, was bei der Integrität der Knäueldrüsen verständlich erscheint.

Bei der allgemeinen Hypertrophie der Cutisbestandtheile bleibt

das Epithel nur selten passiv. Meistens tritt eine allgemeine Hyperplasie des Deckepithels hinzu mit Verdickung des Leistensystems und zugleich eine Hypertrophie der einzelnen Epithelzellen, die an einigen Präparaten die Grösse und das helle Aussehen etwa der Epithelien des spitzen Condyloms annehmen. Es kommt also zu einer Uebereruährung der Epithelien, aber nicht zu einem interepithelialen Oedem. Das Epithel der Haarbälge nimmt an der Hypertrophie gewöhnlich keinen Theil, ebensowenig die Knäueldrüsen, welche nur in ihrer Lage und Gestalt dem höhern Drucke der Umgebung sich akkomodiren.

Das erste, sog. weiche Stadium der Elephantiasis ist mithin charakterisirt durch eine Hyperplasie sämmtlicher Bestandtheile der Haut mit Ausnahme der elastischen Fasern, die nach ihrem Schwunde während des Erysipels sich nie vollkommen wieder ausbilden und weiter mit Ausnahme der Epithelanhänge (Haare und Knäuel) und eines Theils der Venen, welche obliteriren; sodann durch venöse und lymphatische Stauung, welche allmählich durch die Neubildung fibrillären Gewebes eingeschränkt wird. Die letzteren beiden Phänomene stehen nicht im Verhältnisse von Ursache und Wirkung, sondern von zwei Theilerscheinungen desselben Processes, die sich sogar bis zu einem gewissen Grade in ihrer Ausbildung gegenseitig hemmen.

Das zweite regressive Stadium oder die harte Elephantiasis entwickelt sich ganz unmerklich aus dem ersteren, indem die kollagene Substanz immer mehr Terrain auf Kosten des Lymphbahnsystems gewinnt. Zunächst kann damit auch eine Volumvermehrung Hand in Hand gehen. Die bis dahin weichgebliebenen Partien der Cutis, der Rest des Hypoderms und schliesslich auch der Papillarkörper werden Sitz eines parallelfaserigen, homogenen, fibrösen Gewebes. Die Spindelzellen zwischen denselben nehmen an Masse und Anzahl ab, die Nester von Plasmazellen werden mehr und mehr begrenzt, verkleinern sich durch Resorption des Protoplasmas und Schwund der Lymphspalten. Dann nehmen auch die Blutgefässe in ihrem Kaliber ab, die Capillaren werden wieder auf normale Grösse reducirt und einige theilweise obturirte werden jetzt erst undurchgängig, während durch Zerfall der frischeren Thromben die anderen Gefässe wieder vollkommene Durchgängigkeit erhalten. Das subcutane Gewebe schwindet vollkommen. Die Knäueldrüsen werden comprimirt und zum Theil atrophisch. Viele Haarfollikel nebst ihren Talgdrüsen verfallen ebenfalls der Druckatrophie. Das Deckepithel verhält sich verschieden; in einigen Fällen atrophirt es im selben Maasse, als der Papillarkörper zu einer obersten, fibrösen Schicht der Cutis erstarrt, in anderen Fällen macht sich der Rückgang der Ernährung mehr in einer Hyperkeratose geltend, die zur Aufthürmung von Hornschildern und — bei mangelndem Epithelnachwuchs und Absteigen der Verhornung in die vorgebildeten grossen Epithelleisten — zu stalaktitenartigen Hornmassen führt. Mit dem Rückgang des Gefässsystems tritt endlich in vielen Fällen eine stärkere Pigmentbildung in den oberen Cutispartien und der Oberhaut auf, welche sich in bleibenden, an der Oberfläche sichtbar werdenden, scheckigen Pigmentablagerungen dokumentirt.

So führt durch regressive Metamorphosen aller zelligen und saftigeren Bestandtheile der Cutis und Oberhaut die einseitige Hypertrophie des kollagenen Gewebes schliesslich zu einer holzähnlichen, sklerodermatischen Verhärtung und absoluten Unverschieblichkeit der immer noch gegenüber der Norm erheblich verdickten Cutis. Es stellt sich damit ein bleibender, irreparabler Zustand der Haut ein.

Literatur.

Lehrbücher: Virchow, Rindfleisch, Kaposi, Winiwarter.
Southam, Elephantiasis. Med.-chir. Trans. Bd. XII.
Curling, Dasselbe. Ebendas. Bd. XIII.
Marcacci, Dasselbe. A. A. 1881. S. 538.
Esmarch u. Kulenkampff, Die elephantiastischen Formen. Hamburg 1885.
Rosa Welt, Elephantiasis. Diss. Bern. 1878.
Vanlair, Anatomische Untersuchung eines Falles von Elephantiasis arabum. V. A. Bd. 52. S. 292.
Ammer, Ueber d. Verhalten der glatten Muskelfasern u. Mastzellen bei Elephantiasis. Diss. Göttingen 1892.

Elephantiasis filariosa, Lymphscrotum.

Diese durch die Forschungen und Entdeckungen von Wucherer (1866), Cobbold und Lewis (1872), Manson (1875), Bancroft (1877) und Magelhães in ihrer Entstehung besser als die Elephantiasis nostras bekannte Fibromatose ist nur eine der vielen Formen der tropischen Filariakrankheit (Chylurie, weiche Varicen und Bubonen der Achselhöhlen, Lymphabscesse, febriles Anasarka, chylöser Ascites, chylöse Hydrocele, tropische Oesophagusstriktur, Elephantiasis, Lymphscrotum, Varicen und Bubonen der Inguinaldrüsen nach Manson). Uns interessiren von diesen Folgezuständen der Filariainfection vornehmlich die Elephantiasis und das Lymphscrotum.

Die Elephantiasis befällt meistens junge Leute, die mit Filarien haltigem Wasser in Berührung gekommen sind, in Form eines fieberhaften, wenige Tage dauernden Anfalles, bei welchem auf der Haut des befallenen, ödematösen Gliedes lymphangitische, empfindliche Streifen und netzförmige, rothe Zeichnungen auftreten, während die entsprechenden Lymphdrüsen der Achsel oder Leiste schmerzhaft anschwellen. Nachdem der Anfall vorüber, hinterbleibt eine derbe Anschwellung an den Beinen, hauptsächlich am Oberschenkel, wo auch die lymphangitischen Streifen am stärksten sich zu zeigen pflegen. Derartige Anfälle folgen sich 10—50 in einem Jahre und bei jedem wird die Anschwellung und der zurückbleibende Rest derselben bedeutender, die Allgemeinerscheinungen aber und das Fieber geringer. In demselben Maasse, als das Uebel sich lokalisirt, nehmen die Erscheinungen an dem Gliede an Stärke und Mannichfaltigkeit zu. Es kommt hin und wieder zur Vereiterung der geschwollenen Drüsen und zur Abscessbildung, stets aber zur Erweiterung der oberflächlich gelegenen Lymphgefässe, zur Bildung von Varicen derselben, die unter Umständen platzen oder durch Trauma eröffnet werden oder selbst zum Bersten der ödematösen Haut unter Bildung von Lymphfisteln. In beiden Fällen folgen langdauernde Lymphorrhöen. Mit den Jahren wandeln sich die unteren Extremitäten in ungeheuer dicke Cylinder um, mit Einschluss der Füsse, wo diese unbekleidet getragen wurden, bei festem Fusszeug nur bis zu den Knöcheln. Noch mehr nimmt der Hodensack eine monströse Form und ein ungeheures Gewicht an, wie sie bei der Elephantiasis nostras nicht vorzukommen pflegen. Auch hier wiegt die Neigung zur Lymphangiectasie bei sonst glatter Haut vor und die zur Epithelwucherung und Hyperkeratose, welche viele Fälle der Elephantiasis nostras auszeichnet, tritt zurück.

Diejenigen Fälle, in denen von vornherein die Bildung von oberflächlichen Lymphvaricen mit Lymphorrhoe eine grössere Rolle spielt, hat man am Hodensack besonders beschrieben, ehe Carter, Lewis und Manson dieselben als filariös und

zur Elephantiasis gehörig erkannten. In diesen nimmt die elephantiastische Verdickung weniger hohe Grade an, dagegen zeigt die Haut an der Oberfläche Ektasieen aller Lymphbezirke in Form von kleinen Bläschen, grossen Varicen und plexiformen Strängen, die sich mitunter in Lymphcavernen der Drüsen verfolgen lassen.

Die Pathogenese dieser Erkrankungen — wie die aller Filariakrankheiten — ist in den äusseren Umrissen durch die Arbeiten obiger Forscher, besonders aber durch Manson festgestellt. Wir wissen, dass die Nachts im Blute schwärmenden Filarienembryonen von einer bestimmten Muskitoart dem Menschen entzogen wird, mit deren Tode die reifen Filarien in stehende Gewässer gelangen. Von hier sollen sie nach Manson beim Trinken in den menschlichen Körper zurückgelangen und durch den Darmkanal einwandernd, auf dem Lymph-, nicht dem Blutwege wieder an ihren Bestimmungsort, die menschliche Haut zurückkehren, wo das Weibchen ein 8—10 cm langer, 300 μ breiter, glatter, runder Wurm, mehrfach bei Operationen aufgefunden wurde.

Die Pathogenese im Einzelnen wird aber schon verschieden dargestellt. Lewis deutet 3 Wege an, wie die elephantiastischen und lymphorrhoischen Erscheinungen auf das Verhalten der Parasiten zurückzuführen seien, nämlich durch Obliteration der Lymphgefässe mittelst wurmhaltiger Tumoren ihrer Wände, durch Perforation der Gewebe von Seite der reifen Filarien und endlich durch embolische Verstopfungen der Blutcapillaren mittels der Embryonen. Manson dagegen recurrirt allein auf die präsumtive Obliteration der Lymphwege. Die weibliche Filarie befindet sich stets peripher in den Lymphgefässen, nicht in den Lymphdrüsen; ihre Eier werden von hier mit dem Lymphstrom in die Drüsen transportirt, welche sie nicht passiren können. In denselben werden aus den Eiern Embryonen, die von hier in die Blutcirculation übergehen, indem sie nur selten totale Obstruktion derselben und Entzündung veranlassen. In diesem seltenen Falle totaler Obstruktion der Lymphdrüsen finde man keine Embryonen im Blute und entweder Ruptur der Lymphgefässe mit Lymphorrhagie des Skrotums und der Beine, Embryonen in der ausfliessenden Lymphe und in den Drüsen oder elephantiastische Verdickung der Haut, wahrscheinlich mit Absterben der reifen Filarien innerhalb derselben. Im Falle partieller Obstruktion der Lymphdrüse entstehe Lymphscrotum, Varicositäten der Lymphdrüsen und Chylurie und man fände die Filarienembryonen massenhaft im Blute.

Man sieht, dass diese Erklärungsversuche viel zu wünschen übrig lassen, da sie der Hauptsache nach auf die Hypothese einer centralen Lymphbahnverödung gebaut sind. Eine solche kann ja, das lehren alle experimentellen Thatsachen, niemals eine Lymphstauung und dazu noch eine so gewaltige, wie sie hier vorliegt erklären; ebensowenig aber auch eine Hypertrophie der Gewebe, wie sie uns in der elephantiastischen Form entgegentritt. Besonders ist aber gar kein Grund einzusehen, weshalb die Filarien eine solche in den Lymphdrüsen (nach Manson) veranlassen sollen. Die Eier im Uterus der Filaria messen allerdings 12—35 μ im Durchmesser, aber schon in der Scheide des

Thieres kriechen nach Lewis und Cobbold die Embryonen aus und diese sind nur 8 μ breit bei allerdings 200 μ Länge. Sie können also, besonders da sie glatt und ungemein beweglich sind, alle Capillaren und Lymphspalten des Menschen ungehindert durchwandern. Manson lässt sie ja auch in den meisten Fällen, wenigstens theilweise, die Lymphdrüsen passiren. Die Theorie von Manson ruht deshalb nur auf schwachen Füssen.

Sichergestellt ist zunächst nur das massenhafte Vorhandensein der Embryonen in den Lymphvaricen und dem Lymphscrotum, ihr periodisches Auftauchen in der freien Blutbahn und die Gegenwart der reifen Mutterfilarie in den Lymphräumen der erkrankten Haut. Da ein tägliches, periodisches Ausstossen der Embryonen mit darauf folgendem Absterben im Blute höchst unwahrscheinlich ist (Manson), so müssen dieselben zu den Zeiten ihrer Nichtnachweisbarkeit im freien Blute sich irgendwo aufhalten, resp. festgehalten werden. Da erscheint es, denke ich, doch als das Naheliegendste, hierbei an die Bahn zu denken, in welcher sie vor kurzem noch massenhaft anzutreffen waren, nämlich an die Blutbahn, und sich vorzustellen, dass die 8 μ breiten Embryonen die Capillaren der inneren Organe stets mit Leichtigkeit passiren, aber nicht immer so die Blutcapillaren der Haut, welche bekanntlich grossen Kaliberschwankungen ausgesetzt sind. Nun lässt ja in der That der Gefässtonus der Haut in der Wärme, im Bette und im Schlafe nach, um in der Kälte, im Stehen, gegen Morgen wieder zuzunehmen und in homologer Weise verändert sich das Kaliber der Hautcapillaren. Hier kann, ja hier muss eigentlich den Embryonen gegen Morgen ein stets wachsendes Hinderniss ihrer Circulation bereitet werden, je mehr sie sich in einzelnen Capillarbezirken anhäufen und dieses Hinderniss wird sich periodisch gegen Abend lösen müssen, worauf das nächtliche Schwärmen der Embryonen beginnt. Mit solcher Auffassung ist es allerdings unvereinbar, in den Embryonen ein die Gewebe direkt und stets schädigendes Moment zu sehen und als solches können sie auch nicht gelten, da es sichergestellt ist, dass sie auch im Blute von nicht an Elephantiasis und Lymphscrotum leidenden Personen vorkommen.

Wie dieselben in das Blut gelangen, ist ja unschwer zu erklären, da nicht alle Lymphe der Peripherie Lymphdrüsen passirt und da die Embryonen andererseits anstandslos selbst die Lymphdrüsen durchwandern können. Dass sie andererseits im Gewebe des Lymphscrotums und der Lymphvaricen sich finden und anhäufen, wo der Aufenthalt des Mutterthieres ist, braucht als selbstverständlich nicht erklärt zu werden.

Nur der Umstand bedarf einer glücklichen Erklärung, weshalb sich mit dem Dasein dieser Lebewesen an bestimmten Stellen der Haut progressive Gewebsveränderungen und Lymphstauung verknüpfen. Hier kann uns weder die Verödung von Lymphdrüsen (Manson), noch die Verengerung der Lymphgefässe durch wurmhaltige Tumoren (Lewis) forthelfen.

Bedenken wir, dass die Elephantiasis filariosa nicht nur einen An-

fang ähnlich der Lymphangitis und dem Erysipele zeigt, sondern wie diese in ein derbes Oedem und schliesslich in eine Fibromatose ausläuft, so wird uns diese vollständige Parallele auch eine ähnliche Pathogenese beider Processe wahrscheinlich machen. Wir müssen uns nur auch hier von der ganz ungerechtfertigten Hypothese einer primären Insufficienz der Lymphbahnen emancipiren wie bei dem Erysipelas nostras, und wir können das hier um so leichter, als die Embryonen nachweislich Bewohner des Blutgefässsystems sind. Nehmen wir an, dass — wie gewöhnlich so auch hier — das Eruptionsfieber die plötzliche Ueberschwemmung des Blutes mit den Organismen anzeigt, so kann der Primäreffect, die erysipelähnliche Affection des Beines beispielsweise, nur den Sinn haben, dass im Gegensatz zu den übrigen Capillarsystemen des Körpers hier in der Haut die Organismen die Blutcapillaren verlassen haben und in das Gewebe selbst eingedrungen sind. Das ist bei dem schwankenden Kaliber der Hautcapillaren, der dadurch erfolgenden Anhäufung von Embryonen in denselben leicht möglich, besonders in den der Schwere mehr unterworfenen, abhängigen Partien des Körpers (Beine, Hodensack, Arm, Mamma). Hierdurch eröffnet sich uns auch ein Verständniss der Auswahl, welche bei der allgemeinen Infection unter den Regionen der Haut getroffen wird. In der Haut findet nun, wie die thatsächlichen Befunde beweisen, die Reifung einzelner Filarien zum ausgewachsenen Thiere statt. Es ist doch nicht wohl anzunehmen, dass nach jahrelang dauernder Krankheit die bei einer Operation gefundenen reifen Filarien noch dieselben seien, die einst in den Darm eingewandert sind. Bei aller Hochachtung vor den genialen Experimenten Manson's vermag ich doch nicht zu glauben, dass die Reifung der Embryonen im Menschen ausgeschlossen ist. Die Reifung in den Muskitos hat gewiss eine fundamentale Bedeutung für die Ausbreitung der Krankheit von einer Person zur anderen, aber nicht für diejenige innerhalb des Körpers eines Kranken. Die Ausstossung der Embryonen dieser neuen reifen Filarien und ihre Einwanderung durch die Lymphgefässe in's Blut erklärt dann hinreichend den neuen Fieberanfall und die concomitirende Drüsenschwellung. Sofort tritt nun eine neue Aufstauung der Embryonen in denselben Capillarbezirken ein wie das erste Mal und eine theilweise Einwanderung in das Hautgewebe mit erneuter Hautaffection, wodurch eine neue Reifung und neue Fieberperiode vorbereitet wird.

Das Bisherige ist nicht eine für die Elephantiasis filariosa ad hoc geschaffene Erklärung, sondern nur die Schilderung der Vorgänge, welche wir bei allen Infektionen anzunehmen haben, die neben einer chronischen Dermatose eine periodische Einwanderung der Organismen in den Blutkreislauf aufweisen, z. B. auch derer bei der Lepra. Nur dass wir bei der Filariose einen cyklischeren Verlauf vor uns haben.

Aber eine Erklärung erfordert es, weshalb die Allgemeinaffection allmählich stets an Stärke abnimmt, obwohl in gewissen Fällen die Embryonen konstant im Blutkreislauf bleiben und weshalb in anderen Fällen die Dermatose in bestimmten Regionen gewaltige Dimensionen

annimmt, während zugleich die Embryonen aus dem Blute verschwinden.

Die erstere Thatsache erklärt sich wohl ebenso wie bei vielen anderen infektiösen Processen aus einer Gewöhnung des Körpers an das ohnehin nicht starke Gift, aus einer allmählichen Immunisirung, einem Uebergang des Parasitismus in die Symbiose. Dem widerspricht es nicht, dass die plötzliche Einführung einer grossen Menge von Embryonen in den Kreislauf anfänglich Fiebersymptome hervorruft.

Die zweite Thatsache erklärt sich aus der Natur der entstehenden Hautaffection, die mit Lymphstauung einhergeht und zur Proliferation führt. Das erstere Symptom weist auf eine primäre Circulationsstörung vom Charakter der venösen Stauung hin. Eine solche muss mit der ersten Invasion der Filaria schon gegeben sein. Wie wir auf diese klinisch erysipelartige Symptome folgen sehen, so muss auch anatomisch das Eindringen der Filarien in die Haut zu erysipelähnlichen Veränderungen, d. h. einer fibrinösen Entzündung führen. Und wenn die bleibenden Oedeme der Cutis nach Erysipel auf ungelöste Fibrinthromben in den Capillaren und Venen zurückzuführen sind, so werden die entsprechenden der Filariose wohl ebenso zu erklären sein. Einen dauernden Grund zur Gewebshypertrophie aber besitzen wir bei der filariösen Elephantiasis noch sicherer als bei der Elephantiasis nostras in der dauernden Anwesenheit der Filarien im Gewebe.

Je nach dem Vorwalten der Gewebshypertrophie oder der Lymphstauung scheiden sich nun die Fälle tropischer Elephantiasis in die elephantiastischen und die lymphorrhoischen. Nur die ersteren, bei denen das Element der Lymphstauung zurücktritt gegen das Ueberwiegen kollagener Hypertrophie, entsprechen der Elephantiasis nostras. Bei diesen ist der Tummelplatz der Embryonen auf die wenigen saftigen Bezirke, welche zurückbleiben, beschränkt, während bei der lymphorrhoischen Form, die für die Filarien geeigneten Bezirke die ganze hypertrophische Cutis und Subcutis durchsetzen. Dadurch erklärt sich auch auf ungezwungene Weise die von Manson durch die seltenen Drüsenobliterationen erklärte Thatsache, dass in den Fällen von Elephantiasis die Embryonen im Blute oft vermisst werden, während sie beim Lymphscrotum fast immer daselbst nachzuweisen sind.

Die Lymphorrhagien des Lymphscrotums finden aus den ampullenartig angeschwollenen Erweiterungen der papillaren Lymphgefässenden statt, welche klinisch als bläschenähnliche, weiche Protuberanzen sichtbar werden.

Literatur.

Lehrbücher: Winiwarter.

Barth, Ueber die Filaria sanguinis und ihren Zusammenhang mit der Elephantiasis arabum und einigen anderen tropischen Krankheiten. Mon. Bd. I. S. 38. 1882.

Patrick Manson, Die Filiaria sanguinis hominis und gewisse neue, parasitäre Krankheiten in Indien, China und tropischen Ländern. London 1883.

Esmarch u. Kulenkampff, Die elephantiasischen Formen. Hamburg 1885.

β) Der Generalisation fähig.

Framboësie (Yaws).

Eine durch Impfung übertragbare, specifische, chronische Allgemeinerkrankung, welche in gewissen tropischen Gegenden (Afrika, indischer Archipel, Westindien,) besonders bei Farbigen endemisch auftritt. Die Krankheit kann ein Individuum mehrfach befallen, beeinträchtigt die Gesundheit im Allgemeinen nicht, sondern führt nur zu infektiösen Geschwülsten auf der Haut und den Schleimhauteingängen (Lippe, Nase) von eigenthümlicher Form, besonderer Härte und Dauer. Der Impfung, welche nach 14 Tagen an der Impfstelle zu einem mit Krusten bedeckten, weichen Geschwür führt, folgt nach 3—4 Monaten unter Fieber und allgemeiner Drüsenschwellung das Exanthem in allmählichen Schüben. Dasselbe besteht aus senfkorngrossen Papeln, die langsam in die Breite und Höhe wachsen und sich mit gelben, rothpunktirten Krusten bedecken. Keine Hautgegend ist von ihnen verschont. Um After, Mund, Penis, Finger, Zehen bilden sie konfluirende Wälle. Hin und wieder findet ringförmige Ausbreitung derselben statt. Am behaarten Kopf bedingen sie keinen Haarschwund. Die Anfangs schmerzhaften Geschwülste werden später indolent, härter und schliesslich bei einem Durchmesser bis zu 3 cm an der Basis eingeschnürt. Nach Abhebung der Krusten zeigen sie eine himbeerförmige, drusige, rothe, feuchte Oberfläche. Sie sind sehr widerstandsfähig, bewahren an den Kontaktstellen (After, Achselhöhlen) ihre Form, ulceriren im Allgemeinen nicht, höchstens unter der Fusssohle nach Verwundungen und bleiben selbst im Naseneingang, Mund, in der Achselhöhle trocken. Während des progressiven Stadiums haben sie einen breiten, dunklen (bei Weissen: rothen) Hof; wenn nach Monaten die Resorption beginnt, schrumpfen sie und werden dunkler, ihr Hof heller; sie bedecken sich mit weissen Schüppchen und schwinden schliesslich nach oft jahrelanger Dauer ohne Narben, aber mit Hinterlassung von Pigmentflecken.

Charlouis, dem wir eine sehr gute klinische Untersuchung der Framboësie verdanken, fand an den kleinsten Papeln die Hornschicht stark, bis auf das Dreifache verdickt, an den älteren Stachelschicht und Papillarkörper sehr vergrössert, an der Peripherie allmählich in's Gesunde übergehend, die Gefässe sehr ausgedehnt, die Cutis und den vergrösserten Papillarkörper von Leukocyten infiltrirt, die Kruste aus Talg, Epithelien und Leukocyten bestehend. Bei Vergrösserung der Geschwülste erstreckt sich die Erweiterung der Gefässe und der Zellenreichthum tiefer in die Cutis. Die Talgdrüsen sind stark vergrössert, ihre Hypersekretion soll die gelbe Farbe der Kruste bedingen. Die Knäueldrüsen sind erweitert, das Epithel derselben ist vergrössert. Die Haare sind unverändert, nur in der Follikelwand von Zellen infiltrirt, die Arrektoren vergrössert. Die Leukocytennatur der Zellen, welche die Geschwulst infiltriren, deducirt der Autor aus ihrer hauptsächlich perivasculären Lage.

Pontoppidan gibt nur eine ganz kurze Beschreibung der Knoten, die nach ihm aus einem Granulationsgewebe von ähnlichem Bau wie beim Lupus oder Gumma bestehen. Dasselbe lagert oberflächlich unter der verkümmerten und von Rundzellen durchsetzten Stachelschicht, mithin im Papillarkörper. Pontoppidan verlegt den eigentlichen Sitz der Affektion in die Stachelschicht und betont, dass dieselbe einen oberflächlicheren Charakter besitze, als man gewöhnlich annehme und keine eigentliche Eitersekretion zeige.

Der überaus trockene und derbe Charakter der Geschwulst deutet bereits auf eine starke Betheiligung des Epithels an ihrem Aufbau

hin. Dieser Umstand ist auch der zuerst in die Augen fallende an einem Knoten, den ich der gütigen Vermittlung von Herrn Malcolm Morris verdanke. Allerdings entspricht derselbe nicht dem ersten schmerzhaften, mit vermehrter Sekretion einhergehenden Stadium, sondern dem indolenten, trockenen, langdauerden Höhestadium der Geschwulst, doch sind im Uebrigen alle Verhältnisse höchst charakteristisch.

An dem Rande des knopfförmigen, die Umgebung etwa 1 cm steil überragenden Tumors beginnt eine Epitelwucherung, die rasch zu einem auf den Bezirk desselben beschränkten, äusserst steilwelligen Papillarkörper führt. Die Anzahl der Papillen wird durch das Einwachsen des Epithels nicht vermehrt, sondern nur ihre Länge bis auf das 10- und 20fache. Der Widerstand, den die Papillen der wuchernden Stachelschicht bieten, muss demnach ein abnorm hoher sein und ebenso der Widerstand de tergo der Hornschicht. Der vermehrte Papillarwiderstand drückt sich durch eine bedeutende Erweiterung der Blutgefässe im Bereiche der Haut wie in dem Papillargebiet aus, der vermehrte Widerstand der Hornschicht in einer starken Hyperkeratose mit Aufstapelung einer vielschichtigen Horndecke. Die Akanthose führt demnach hier ähnlich wie bei den meisten spitzen Kondylomen zu einer hauptsächlich interpapillaren Stachelschicht, während die suprapapilläre im Verhältniss zur gesammten Erhebung der Geschwulst unbedeutend bleibt. Hieraus erklärt sich das leichte Eintreten kleiner epithelialer Hämorrhagien, durch welche die Kruste roth punktirt wird. Die Stachelschicht zeigt im Uebrigen keine Besonderheiten; Mitosen sind nicht in erheblicher Menge — dem chronischen Verlauf entsprechend — vorhanden. Wo die Horndecke den Charakter einer trockenen Schuppe trägt, besonders in der Mitte des Tumors, ist die Körnerschicht gut und stellenweise übermässig breit ausgebildet. An anderen Stellen, hauptsächlich an der Peripherie, ist die Körnerschicht theilweise oder ganz geschwunden, die basale Hornschicht zum Theil kernhaltig, lamellös gespalten, mit Einlagerung fibrinöser Gerinnsel und Wanderzellen und dadurch in eine fibrinöse Kruste verwandelt. Es hängt diese Umwandlung stets zusammen mit einer Durchsetzung der unterliegenden Stachelschicht durch Wanderzellen, Erweiterung der interepithelialen Spalten und Fibrineinlagerung in letzteren. Auf diese durchaus beschränkte und oberflächliche Leukocytose und serofibrinöse Entzündung und deren Deutung werde ich später noch einmal zurückkommen.

Während dieser bedeutenden Akanthose und Hyperkeratose der Oberfläche gehen in der Cutis ebenfalls progressive Veränderungen vor sich. Die Epithelwucherung ruht auf einem soliden Zelleninfiltrate der Cutis, welches der Hauptsache nach aus schönen, grossen Plasmazellen besteht. Dieselben umgeben mantelförmig die einzelnen Epithelzapfen und ziehen sich in dünnen Strängen in die einzelnen Papillen hinauf. Unterhalb der Epithelwucherung fliessen sie zu einem einheitlichen plasmomatösen Lager zusammen, welches sich nach abwärts und den Seiten in zerstreute einzelne Herde und Stränge fortsetzt. Diese

begleiten hauptsächlich die stark erweiterten Venen, zeigen dagegen zu den Epithelialgebilden, den Knäueldrüsen und Haarfollikeln keine nähere Beziehung. Die ersteren haben meist ein erweitertes Lumen und etwas vergrösserte Epithelien, die Follikel sind ganz normal und die Haare durchziehen ohne Veränderung sowohl das Plasmom der Tiefe, wie das Akanthom der Oberfläche. Nirgends zeigen sich Degenerationen an den Plasmazellen; die Geschwulst repräsentirt mithin den reinsten Typus des Plasmomgewebes.

Die Spindelzellen der Cutis sind vergrössert, aber nicht auffällig vermehrt. Das kollagene Gewebe zeigt keine pro- oder regressive Veränderungen. Nur an Stelle der Plasmomherde ist es wie gewöhnlich rareficirt und auf ein feinfaseriges Netz reducirt. Ebenso ist das elastische Gewebe bis auf die plasmomatösen Stellen erhalten. Die Mastzellen sind nicht erheblich vermehrt.

Eine besondere Erwähnung verdient noch das Pigment. Das Präparat, offenbar von einem Farbigen stammend, zeigt in der Umgebung eine starke Pigmentirung der basalen Stachelschicht. In der Geschwulst wird die Pigmentirung spärlicher, sie vertheilt sich gleichsam auf die ungemein vergrösserte Epithelgrenzfläche. Kaum irgendwo sieht man schöner die verästigten, geweihartigen Pigmentströme in den interspinalen Gängen. Auch Kerneinschlüsse fehlen nicht und somit wären die prächtigsten „Pigmentzellen“ fertig. Aber sieht man genauer hin, so bemerkt man, dass die Kerne: Epithelkerne sind und mehr noch, dass ganze unveränderte Epithelien in die Pigmentzüge eingeschlossen sind und dieser Komplex erst die sog. Pigmentzellen darstellt. Da gibt es dann auch Pigmentzellen, welche 2 und 3 Kerne enthalten, je nach der Anzahl vom Pigmentstrom umflossener Epithelien. In Wirklichkeit haben wir nur einen an und für sich zellenlosen, aber Epithelzellen einschliessenden Pigmentstrom.

Im Ganzen und Grossen ist der Bau des framboetischen Knotens mithin sehr einfach: eine mit starker Epithelwucherung und Hyperkeratose komplicirte Plasmombildung der Cutis. Durch das Fehlen aller degenerativen Veränderungen des Plasmoms (Riesenzellen, Homogenisirung) ist derselbe noch einfacher gebaut wie ein Syphilid, an das er sonst in manchen Stücken erinnert. Die Allgemeininfection geht einen ähnlichen Gang, das Exanthem ist aber dauerhafter. Es erinnert unter den Syphiliden am meisten an die Condylome, von denen es sich aber wieder durch die grössere Trockenheit der Cutis und die stärkere Verhornung unterscheidet. Dadurch erklärt sich denn auch die Härte und Widerstandsfähigkeit der Papel. Ihre Himbeerform nach Abhebung der Kruste ist eine Folge der starken Vergrösserung des Papillarkörpers und des dünnen Ueberzuges mit suprapapillarer Stachelschicht, d. h. in letzter Linie eine Folge der bedeutenden Gefässerweiterung, welche die Papelbildung begleitet.

Aus dieser Constitution des Exanthems auf der Höhe der Entwickelung geht hervor, dass es sich bei dem Zelleninfiltrat nicht um Leukocyten, sondern um dauerhafte Plasmazellen handelt. Dann ist es aber auch sehr unwahrscheinlich, dass die erste mit Schwellung

und Schmerzhaftigkeit einhergehende Periode durch eine lokale Leukocytose bedingt wird, wie Charlouis annimmt. Plasmombildungen pflegen gleich als solche aufzutreten, aber sie können im Anfange wie auch das Syphilid, sehr wohl mit einer übermässigen Gefässerweiterung und einem serofibrinösen Exsudat einhergehen, welch letzteres allmählich resorbirt wird und den trocknen Plasmomknoten hinterlässt. Wie aber bei den Syphiliden (und bei Lupus) sehr leicht von aussen kommende Organismen von den fibrinösen Krusten Besitz ergreifen, den Erweichungsprocess der Hornschicht vermehren und eine lokale Leukocytose an der Oberfläche veranlassen, so auch hier. Es ist ja keine Frage, dass man den Erreger der Framboesie nur im ersten Stadium des Exanthems und in der Cutis zu suchen hat*). Die Streptokokken und Paquetkokken, von denen die Schuppe an einzelnen Stellen wimmelt, sind mithin sicher als deuteropathisch zu betrachten. Deshalb können sie aber wohl die Krustenbildung durch Anlockung von fibrinösem Exsudat unterhalten und Leukocyten herbeiführen. Dafür spricht schon, dass diese nur an bestimmten Stellen, in der Umgebung einzelner Papillenköpfe zu finden sind, wo sie dann allerdings mitunter die Stachelschicht dicht durchsetzen und abscessähnliche Herde in den verhornenden Schichten bewirken. Würde die Emigration von Leukocyten zum Bilde der Hautaffection gehören, so müssten wir dieselben auch in der Tiefe der Geschwulst oder wenigstens um die grossen subpapillaren Venen und Capillaren treffen, wo sie vollständig fehlt. Gerade bei dem sonst so trockenen Charakter der Affection lässt sich die örtlich beschränkte Leukocytose und fibrinöse Exsudation noch sicherer als bei manchen Syphiliden als eine secundäre Infektion erkennen, die mit der Framboesie selbst keinen nothwendigen Zusammenhang besitzt.

Literatur.

Lehrbücher: Anderson, Tilb. Fox, Duhring.
Charlouis, Ueber Polypapilloma tropicum (Framboesie). A. A. 1881. S. 431.
Lassar, Fall von Framboesie. Berliner Klinik 47/1887.
Pontoppidan, Yaws und Framboesia. 1882. S. 201.
Schwimmer, Einige seltene Hautkrankheiten. Intern. klin. Rundschau. 1888. No. 4.
Skottowe, Framboesia oder Coko. Glasgow. med. Journ. März 1890.

Mykosis fungoides.

Unter diesem von Alibert vorgeschlagenen Namen werden nach Ausschluss aller eine gewisse Aehnlichkeit darbietenden Dermatosen, besonders der leukämischen Tumoren und der Sarkome, heutzutage noch immer mehrere Krankheitsbilder zusammengefasst. Dieselben stimmen darin überein, dass in grosser Anzahl langsam sich entwickelnde Infiltrate und Tumoren besonders auf der oberen Körperhälfte auftreten, die — im Gegensatz zu den Sarkomen und Carcinomen — spontane Besserungen und Verschlimmerungen abwechselnd aufweisen, schliesslich aber marastisch oder septisch zum Tode führen.

*) In meinem Falle waren mit den gewöhnlichen Methoden keine auffindbar und auch kaum noch welche zu erwarten.

Die Geschwülste treten entweder auf ganz normaler Haut auf, sind normal gefärbt oder geröthet, von mässig teigig-weicher Consistenz, erbsen-, kirschen-, pflaumengross und können sich beim Wachsthum an der Basis leicht abschnüren. Sie ulceriren nur selten und vorübergehend; doch tritt allmählich Marasmus ein (Form Alibert's und Vidal's, von der ich einen Fall sah).

Oder es bilden sich besonders auf dem Rumpfe und dem Halse trocken abschilfernde, gelbe oder braune, mark- bis handgrosse Flecke, welche Monate lang bestehen und dann ziemlich rasch sich insgesammt zu grossen Knoten von demselben Umfang wie die Flecke zuvor entwickeln. Dieselben ulceriren leicht; Marasmus tritt früh ein (ein eigener Fall).

Oder endlich — und dieses ist der bei weitem häufigste Vorgang — es besteht ein langes, wechselvolles Vorstadium, in welchem trocken schilfernde, juckende, hier und da feuchte, Krusten bildende, flache Infiltrate, oder tiefer liegende, die Oberhaut intakt lassende, weit ausgedehnte Knoten auftauchen, sich erheben, vergrössern und theilweise wieder verschwinden, bis der ganze Körper von diesen Infiltraten in figurirter Weise, oft nur mit Aussperrung scharf geschnittener, einzelnen Gefässbezirken entsprechender Kreise normaler Haut überzogen wird. Im Verlauf von 1—2 Jahren wandeln sich aber alle Flecke in tiefere Infiltrate um, von denen die grössten die Oberhaut der Umgebung 1—2 cm überragen. Diese höchsten Kuppen der Infiltrate, die durchaus nicht genau früheren Flecken zu entsprechen brauchen, ulceriren leicht und geben ungemein oft zu sekundären Infektionen Anlass, denen die Kranken, wenn die Heilung der Grundkrankheit nicht gelingt, meist zum Opfer fallen. Bei dieser Form ist offenbar das gesammte Gefässsystem der Haut bereits lange erkrankt, ehe an einzelnen Orten diejenige Höhe des Infiltrates erreicht wird, die wir klinisch als Tumorbildung auffassen. Die minderen Grade der Infiltration sind wegen ihrer Aehnlichkeit mit gewissen Ekzemen, dem Lichen urticatus, als „ekzematöses", „lichenoides" Stadium bezeichnet worden. Richtiger ist es, ein langsam progressives erstes und rasch progressives zweites Stadium zu unterscheiden, da die stärkere Betheiligung der Oberhaut durchaus nicht lediglich den Frühsymptomen angehört, andererseits hier auch fehlen kann.

Ausser der Tendenz zur universellen Ausbreitung in figurirter Form (jedoch ohne andere als nur regionäre Symmetrie) hat diese Art der Mykosis fungoides die Eigenthümlichkeit, am Kopfe zu beginnen, von hier den Hals und die Oberextremitäten, dann erst den Rumpf und zuletzt die unteren Extremitäten zu befallen. Dieselbe hängt mit einer wohl in allen Fällen vorhandenen, ausgeprägten Neigung zu entzündlich seborrhoischen Zuständen (Ekzema seborrhoicum, seborrhoischen Warzen) zusammen, die wenigstens in meinen Fällen auffallend hervortraten. Diese dritte und häufigste Form ist daher möglicherweise wegen ihrer Complication mit wahrem Ekzem, wegen ihres Marsches von oben nach unten und ihrer Neigung zur ausgedehnten flächenhaften Verbreitung überhaupt als eine Mischinfection mit seborrhoischem Katarrh der Haut aufzufassen. Auf diese Form allein beziehen sich meine eigenen histologischen Forschungen über Mykosis fungoides, deren Resultate in Folgendem zusammengefasst sind.

Die flacheren, als Flecke und Papeln bezeichneten Infiltrate der ersten, nur mit Unterbrechungen progressiven Periode unterscheiden sich untereinander klinisch wie histologisch hauptsächlich durch die mindere oder stärkere Betheiligung der Oberhaut, wärend die Vorgänge im Corium stets denselben Charakter aufweisen. Diese letzteren bestehen in einer progressiven Wucherung der Bindegewebszellen, zuerst um die Capillaren der Papillarblutbahn und des subpapillaren Gefässnetzes, sehr bald jedoch des gesammten Papillarkörpers, und zwar in einer sehr gleichmässigen Weise, so dass nach einiger Zeit der obere Theil der Cutis bis an das obere Gefässnetz eine starke Zelleninfiltration aufweist, ohne dass irgend ein Theil bevorzugt wäre. Schon hierdurch unterscheidet sich im Anfange dieses Zelleninfiltrat von dem

um die Blutgefässe gipfelnden der Syphilis und dem die Blutgefässe meidenden der Tuberkulose.

Sodann bringen es die Spindelzellen bei ihrer Anschwellung nur ausnahmsweise zu der leicht erkennbaren, typischen Form der Plasmazellen und zwar nur im ersten Anfang. Dieser für die Granulome der Syphilis, Tuberkulose, Lepra u. s. f. so charakteristische Bestandtheil kommt bei der Mykosis fungoides nirgends recht zur Ausbildung, und hierin liegt das hauptsächlichste Kriterium dieser Dermatose jenen echten Granulomen gegenüber. Aus den ganz vereinzelt auftauchenden Plasmazellen ersieht man eben nur, dass auch bei der Mykosis fungoides Anfangs eine gewisse Neigung besteht, Plasmazellen zu bilden (etwa wie beim Ulerythema centrifugum), dass jedoch besondere Verhältnisse hier ihrer definitiven Ausbildung und ihrem Bleiben hindernd in den Weg treten müssen. Und diese Verhältnisse dokumentiren sich bei guter Protoplasmafärbung denn auch sofort. Die Zelleninfiltration ist nämlich vom Anfang an dicht durchsetzt mit einer Unmasse körniger, vielgestaltiger Partikelchen, welche durch ihre den restirenden Körnern in den Zellen gleichende Färbung ihre Herkunft aus eben diesen Zellen anzeigen. Was bei den echten Plasmomen bei deren Resorption und Heilung strecken- und zeitweise geschieht, findet sich hier von Anfang an und begleitet den Process der Geschwulstbildung später ohne aufzuhören. Dadurch erhebt sich die Ausschwemmung protoplasmatischer Partikel aus den Zellen des Infiltrates zu einem für das histologische Bild der Mykosis fungoides ebenso bedeutsamen und charakteristischen Symptom, wie es das damit zusammenhängende der spontanen Rückbildung für das klinische Bild der Krankheit ist.

Die Folge dieser Eigenthümlichkeit ist es, dass die Zellen alle — mit Ausnahme der wenigen echten Plasmazellen — sehr wenig scharf conturirt und sehr vielgestaltig sind, eine Eigenheit, welche im späteren Verlaufe bei gesteigertem An- und Abbau der Zellen noch immer schärfer hervortritt. Man kann daher von einer Beschreibung ihrer Gestalt geradezu absehen. Auf der einen Seite nähert sie sich den ursprünglichen Spindelzellen, indem nur der kernhaltige Bauch der Zelle bedeutend angeschwollen ist, ohne dass der dendritische Zusammenhang mit den Nachbarzellen durch feine Ausläufer aufgehört hätte. Auf der anderen Seite ähnelt sie den kubischen oder kugligen Plasmazellen, indem die Fortsätze eingezogen sind und die Tingibilität in basischen Farben bedeutend zugenommen hat. Auch in dem Korngehalt sowie in der Gestalt und Tingibilität der Kerne gleicht kaum eine Zelle der benachbarten. Dieser Umstand hängt aber wohl nicht mit einer Ausschwemmung chromatischer Substanz aus den Kernen im allgemeinen zusammen, denn dieselben zeigen vielmehr eine durchweg erhöhte Tingibilität, sondern vielmehr mit einer sehr regen mitotischen Theilung der Kerne, indem ausser in der Mitose auch noch die Kerne der Vor- und Nachperiode sich sehr lebhaft tingiren. Die Häufigkeit der Mitose in dieser Geschwulst steht auch in lebhaftem Contraste zu der relativen Seltenheit der Mitosen in den zellenreichsten echten Plasmomen; wir gehen wohl auch nicht fehl, wenn wir den Grund

dieser Differenz in der mangelnden Ausbildung echter Plasmazellen bei der Mykosis fungoides sehen.

Die Mitosen führen durchaus nicht immer zur Zelltheilung; es kommt vielmehr auch hier sehr reichlich zur Bildung mehrkerniger Zellen, welche sich natürlich aber wieder scharf von den aufgehellten mehrkernigen Zellen der echten Plasmome unterscheiden lassen, wie sie ja denn auch nicht aus Plasmazellen entstanden sind. Die Hauptdifferenzen liegen darin, dass die mehrkernigen Zellen der Mykosis fungoides ein noch vollkommen normales, schaumiges, durchaus nicht homogenisirtes Protoplasma besitzen, dass dieselben weiterhin sehr schlecht begrenzt, gewöhnlich nur nach einer Seite hin schärfer konturirt sind und dass sie häufig mit Nachbarzellen durch Ausläufer noch zusammenhängen. Ausserdem findet man in ihnen hin und wieder Mitosen, was bei den homogenisirten, mehrkernigen Zellen der Tuberkulose und Syphilis nicht vorkommt.

Der Kernreichthum der mehrkernigen Zellen ist ungemein verschieden; es wechseln Zellen von 2—4 Kernen mit wahren Chorioplaxen, die 10—20 Kerne enthalten. Dieselben liegen grösstentheils ganz ungeordnet und die Zellen machen trotz des Kernreichthums gewöhnlich deshalb schon nicht den Eindruck von Tuberkelriesenzellen, eher ähneln sie den Myeloplaxen der Knochen. Dazu kommt noch, dass sie meistens auch sehr unregelmässig gestaltet, mit Ausläufern versehen und nirgends abgerundet und scharf begrenzt sind. Die Hauptdifferenz aber liegt auch hier in dem Umstande, dass das Protoplasma nicht dieselbe Degeneration zu einer eigenthümlichen, feingenetzten Substanz aufweist.

Wie jedoch schon angedeutet, machen einige Riesenzellen hiervon eine Ausnahme und gleichen dann wirklich durch ihre scharfe Konturirung, ihre Abrundung, die gürtel- oder schalenförmige Anordnung der Kerne, ja selbst durch eine ähnliche Veränderung des Protoplasmas durchaus den Riesenzellen der Tuberkulose und Syphilis. Doch finden sich solche nur ganz vereinzelt und nur im Anfang des Processes, sodass ihre Existenz nur den oben schon ausgesprochenen Satz bestätigt, dass diese Geschwulst im Anfang einen Anlauf macht in der Richtung der wahren Plasmome, ohne je dahin zu gelangen.

Während auf diese Weise der Papillarkörper sich mit einem dichten Netz von proliferirenden Zellen füllt, bleibt die kollagene Substanz anscheinend normal. Weder erhält sie wie bei dem syphilitischen Plasmom einen Antrieb zur selbständigen Wucherung, noch schmilzt sie sofort unter der Zellenwucherung dahin wie beim Lupus; hierin beruht der dritte Hauptunterschied von den beiden wichtigsten infektiösen Plasmomen. Die Folge ist, dass das Zelleninfiltrat, es mag noch so mächtig werden und die Oberhaut noch so stark empor heben, immer die alte Anordnung behält; es ordnet sich nicht strichförmig zwischen anschwellendes kollagenes Gewebe, noch füllt es kugelig neugebildete Höhlen desselben aus. Es lässt vielmehr einfach den ergriffenen Bezirk der Cutis in toto anschwellen, füllt alle Lymphspalten desselben mehr oder minder aus, zeigt an- und abschwellende gewundene

Stränge, die allerseits durch Ausläufer mit benachbarten Zellen zusammenhängen, aber nirgends den Zusammenhang des Gewebes zerreissen oder sein Gefüge verändern. Demgemäss erhebt sich die Geschwulst auch nie zu der Härte syphilitischer Infiltrate und erlangt nie die Weichheit eines lupösen Gewebes.

Die Blutgefässe sind in diesem ersten Stadium der Mykosis stets erweitert, ohne ausser gelegentlichen Mitosen Veränderungen des Endothels zu zeigen. Die Lymphgefässe und Lymphspalten sind zum grossen Theil bedeutend erweitert, soweit die fortdauernde Zellenbildung dieselbe nicht zeitweilig vollkommen verlegt. Auf die Dauer geschieht dieses nirgends, da stets ein reichlicher Lymphstrom die Zellenanhäufungen durchspült, Zellbröckel und hier und da wohl auch ganze Zellen mitführend. Aber man sieht doch an vielen Stellen, unregelmässig vertheilt, Anhäufungen von 10—20 dicht gedrängt liegender, meist eckiger Kerne, die bei schwacher Vergrösserung den Verdacht auf Riesenzellen oder Leukocytenherde erwecken, bei starker sich jedoch als Herde der gewöhnlichen, oben als für Mykosis fungoides charakteristischen Zellen kundgeben. Derartige Zellnester findet man auch häufig in den Papillen, wo sie mit den gleich zu besprechenden Zellnestern im Epithel in Verbindung stehen.

Während dieser Vorgänge in der Cutis bleibt die Oberhaut nicht unthätig, wenigstens überall dort nicht, wo die Infiltration der Cutis bis an die Epithelgrenze reicht. Klinisch verdecken dann sogar die Epithelveränderungen den geschwulstartigen Charakter der Affection. Es kommt zunächst zu einer Proliferation des Epithels, die sich durch zahlreiche Mitosen und durch Vergrösserung der Epithelleisten und der suprapapillaren Stachelschicht kundgibt, ausserdem aber zugleich zur Erweiterung der Saftspalten des Epithels, welche nur eine geringe Menge Leukocyten, aber eine um so grössere von Bröckeln der Cutiszellen in sich aufnehmen und oft zu einer Vergrösserung der Oberhautzellen selbst. Die Uebergangsschichten und die Hornschicht bleiben dabei für's Erste normal. Dieser Zustand entspricht den leicht papulös erhabenen, aber noch glatten Heerden.

Im weiteren Verlaufe nimmt an vielen Stellen das interepitheliale Oedem zu. Es kommt an einzelnen Punkten zur Bildung interepithelialer Bläschen oder zu einer schwammartigen Gesammtauftreibung der Stachelschicht, wobei die intercellularen Gänge ein vielfächeriges Höhlensystem darstellen mit schleier- oder strangartig dazwischen ausgespannten Epithelien. Hier kommt also durch einfaches Oedem hin und wieder, gleichsam en passant und ohne wesentliche Bedeutung für den Gesammtprocess jenes Bild zu Stande, welches seit Jahrzehnten in so übertriebener, schablonenmässiger Weise auf alle möglichen vesiculösen Processe ausgedehnt wurde, bei denen es sich niemals findet. Merkwürdiger noch, obwohl nicht nur bei der Mycosis fungoides vorkommend, sind solide bindegewebige Zellnester ganz vom Typus der abbröckelnden Cutiszellen*), welche theils abgeschlossen in der Stachelschicht zu sitzen scheinen, theils halsartig abgeschnürt mit entsprechen-

*) L. Philippson hat sogar Mitosen in diesen Nestern gefunden.

den Zellnestern am Gipfel der Papillen oder auch an anderen Stellen der Cutisgrenze zusammenhängen. Manche scheinbar isolirt in der Stachelschicht liegende Herde mögen nur seitliche Anschnitte der letzten Art sein, aber die Möglichkeit einer Abschnürung dieser freien Zellherde durch das Epithel ist auch nicht abzuweisen. Neben diesen soliden Zellnestern kommen auch Höhlen im Epithel vor, welche derartige kleinere Zellenballen enthalten, also eine eigene Art von Bläschen, deren Inhalt keine Leukocyten, sondern eingeschwemmte, mitotisch sich theilende Cutiszellen sind. Die üppige Wucherung und lose Befestigung der letzteren zugleich mit dem Vorhandensein eines reichlichen Lymphstromes und weiter Epithelspalten macht diese Erscheinung wohl erklärlich, welche übrigens in beschränktem Umfange auch anderswo unter ähnlichen Verhältnissen vorkommt (Ulerythema centrifugum, Erythema bullosum vegetans).

Dem starken interepithelialen Oedem der Stachelschicht entspricht zuweilen eine keratohyalinfreie Uebergangsschicht und kernhaltige, verdickte, lockere Hornschicht, oft hört jedoch das Oedem an der Körnerschicht plötzlich auf und diese sowohl wie die Hornschicht sind normal gebildet und einfach hypertrophisch. Daraus resultiren klinisch theils schuppige, theils einfach trocken papulöse Zustände; auch zum zeitweiligen Nässen sind durch die Bläschen der Stachelschicht alle Bedingungen gegeben.

Wie durch diese rein sekundären Veränderungen der Oberhaut der verschiedenartige äussere Anblick der Affection, so erklärt sich der auffällige Wechsel im Volumen und der zeitweilige Schwund derselben einfach daraus, dass fortdauernd zwei Processe mit einander konkurriren: die Auswaschung und Abbröckelung des Zellprotoplasmas und die üppige mitotische Proliferation. Lässt die letztere einmal — aus noch unbekannten Ursachen — nach, so muss ein Schwund der Infiltrate die natürliche Folge sein, ebenso wie ihr Wiedererscheinen nur ein Ueberwiegen der Production über den dauernden Zerfall bedeutet. Eine grössere Anzahl gut ausgebildeter Plasmazellen, wie sie einzelne Hautstücke aufweisen, kann nur die Folge geringerer Zellzerstörung sein. Im Gegensatz zu der oft verkannten Dauerhaftigkeit der eigentlichen Plasmome ist hier bei der Mykosis fungoides einmal der Ort, von einer „besonderen Hinfälligkeit" des Zellprotoplasmas zu reden, während die Kernsubstanz allerdings hier eine noch grössere Reproductionskraft als bei jenen besitzt.

Dem ersten wandelbaren Stadium gegenüber findet im zweiten finalen eine andauernde Vergrösserung der Infiltrate zu oft sehr bedeutenden, gelappten, stets rundlichen, sanft sich erhebenden Geschwülsten statt. Mikroskopisch konstatirt man ganz denselben Grundprocess wie im Anfange, nur überwiegt jetzt definitiv die Anbildung über die Abbröckelung. Auch jetzt noch verhält sich das kollagene Gewebe passiv und doch kommt es zu einer Consistenzvermehrung der Geschwülste, die ihren Grund aber nur in vermehrter Spannung hat. Mikroskopisch drückt sich dieses in einer säulenförmigen oder wenigstens regelmässigeren Anordnung der Zellenmassen aus. Nach wie vor nehmen diese nur den Papillarkörper und oberen Theil der Cutis ein

und hören sogar in noch geraderer Linie, wie abgeschnitten, an dieser Grenze auf, was besonders schön bei Färbung des elastischen Gewebes hervortritt, da dessen dichtes Geflecht erst dort beginnt, wo die Geschwulst aufhört. Der Papillarkörper incl. Papillarblutbahn ist also durch die Zelleneinlagerung so ungemein stark, auf das 5—10 fache der normalen Dicke angeschwollen. Demgemäss ist die Epitheldecke der Oberfläche verdünnt, ebenso wie die fein ausgezogenen Leisten, die den oberen Theil der Geschwulst in regelmässige Abschnitte einzutheilen pflegen. Zwischen gestreckter Oberhaut und Cutisrest eingespannt, ordnen sich nun die Zellenmassen in gröbere Balken oder Säulen, die nahezu senkrecht stehen*). Gefässe, Haarbälge, Knäuelgänge, alle Einlagerungen werden dadurch auch in eine vorwiegend senkrechte Richtung gebracht und gestreckt.

Im Uebrigen bleibt der innere Bau der Geschwulst derselbe. Auch hier kommt es stellenweise zu dichteren Zellnestern und zur Bildung von mehr Plasmazellen als gewöhnlich. Die Mastzellen spielen wie bei allen ödematösen Processen eine sehr geringe Rolle; sie sind so selten wie im Anfange. Hervorzuheben und für das Endstadium der Mykosis fungoides charakteristisch sind aber noch folgende vier Punkte: das Oberflächenödem, die Spätwucherungen der Oberhaut, die hyaline Entartung der Gefässe und die Ulceration mit Einwanderung fremder Organismen.

An allen gefärbten Schnitten durch grössere und ältere Knoten der Mykosis nimmt man hier und da, öfter sogar an der ganzen Ausdehnung des Schnittes, ungefärbte oder hellere Partien wahr, welche die obersten Theile der Cutis einnehmen und sich bei stärkerer Vergrösserung als relativ zellenarm und stark ödematös erweisen. Die Papillen an diesen Stellen sind knopfförmig angeschwollen, succulent und pressen das ohnehin atrophische Leistensystem der Oberhaut auf sehr dünne Balken zusammen. Blutkapillaren und Lymphgefässe an diesen Partien sind beträchtlich erweitert, die Saftspalten ihres zelligen Inhalts grösstentheils verlustig gegangen. Dieses Oedem mag der Hauptsache nach als ein Stauungsödem durch Druck auf die kutanen Venenkapillaren seitens der dichten Zellenmassen verursacht, aufzufassen sein. Es kommt in ähnlicher Weise auch bei anderen infektiösen Geschwülsten, z. B. syphilitischen, wo dieselbe längere Zeit bestehen, an der Oberfläche zu Stande. Wie immer in solchen Fällen wird der Zusammenhang zwischen den ödematösen Papillen und der Oberhaut ein sehr schwacher, so dass geringe Schädigungen der letzteren genügen, um sie stellenweise ganz von der Cutis abzustreifen.

An anderen Geschwulstpartien nimmt man hinwiederum Epithelproliferationen wahr, welche stellenweise grossartige Dimensionen erreichen können und die Zellenmassen der Cutis unter Umständen bis auf deren Grund durchwuchern. Oefter machen sie sich nur als Verdickungen und Verlängerungen der vorher bereits atrophisch gewordenen Leisten geltend. Die Lanugohaarbälge sind meist schon vorher zu

*) Aehnlich wie die Zellenmassen der grossen Naevi.

Grunde gegangen und können sich daher an dieser secundären Wucherung nur selten betheiligen, eher schon die verkleinerten Bälge der Kopfhaare, in denen auch häufig cystische Bildungen auftreten. Ueberall constatirt man auch an diesen Epithelmassen der Tiefe die Neigung, ganze Nester von Cutiszellen — kleinen Abscessen gleich — in sich aufzunehmen; seltener finden sich fibrinhaltige Bläschen mit einigen Leukocyten in den Epithelsträngen.

Diese Epithelwucherung ist durchaus kein konstantes Phänomen, und meist nur auf umschriebene Stellen beschränkt. Sie ist vollkommen zu trennen von der als Frühsymptom auftretenden, gleichmässigeren Akanthose. Diese letztere ist offenbar ein Symptom der Krankheit selbst, bedingt durch einen sehr oberflächlichen Sitz der Neubildung, jene verdankt wahrscheinlich sekundären Processen ihre Entstehung. In meinen Fällen konkurrirten nämlich mit ihr zugleich Wucherung des Oberflächenepithels, Oedem der Uebergangsschichten und Bildung von ekzemartigen Krusten, die mit den für diese Erkrankung charakteristischen Morokokken dicht erfüllt waren. Ich bin daher geneigt, diese sekundäre Akanthose als Symptom eines hinzugetretenen, seborrhoischen Ekzems aufzufassen.

Im Gegensatze zu dem Epithel der Oberfläche und der Follikel verhält sich übrigens während der ganzen Dauer der Erkrankung das System der Knäueldrüsen merkwürdig passiv. Nicht einmal die dasselbe umgebenden Bindegewebszellen, welche doch sonst in allen Fällen zur Plasmombildung beitragen, betheiligen sich irgendwo erheblich. Die Krankheit schneidet eben oberhalb der Knäueldrüsenzone in der Cutis meist scharf ab.

Auf die Anwesenheit von Thromben in einzelnen Blutgefässen der Geschwülste und einer hyalinen Entartung der Nachbarschaft derselben hat L. Philippson neuerdings hingewiesen. Die gestreckt aufsteigenden Aeste der Blutgefässe, öfter noch die an der Grenze gegen die oberflächliche, ödematöse Zone gelegenen sind von hyalinen Massen ausgefüllt, theils in erweitertem, theils in zusammengefallenem Zustande. Die anliegenden Endothelien sind entweder noch gut gefärbt oder nicht mehr färbbar und in letzterem Falle ist auch eine nächst anliegende Zone von 2—4 Zellen Breite von färbbaren Zellen und Kernen frei und in eine gleichmässige, helle, hyaline Masse verwandelt, so dass statt dieser Gefässe nun solide Stränge die Geschwulst durchsetzen. Hin und wieder sind Leukocyten den Thromben beigemischt, oder grössere Zellen, wahrscheinlich abgelöste Endothelien.

Die ganze Erscheinung gehört dem späteren Stadium der Erkrankung an und es muss fraglich bleiben, ob diese interessante Gefässveränderung mit der embolischen Entstehung der Krankheit etwas zu thun hat. Mikroorganismen, welche sonst zahlreich sind, habe ich gerade in den Thromben nicht gefunden, ausser in einem Tumor, wo das gesammte Lymphgefässsytem sekundär mit fremden Mikroorganismen erfüllt war. Dass die Thromben das oberflächliche Oedem der Geschwulst steigern können, ist wohl sicher, obgleich die Obliteration einiger Gefässe durch die Dilatation vieler Kollateralen überkompensirt wird; jedoch

ist auch das Oedem an sich eine von der Thrombose unabhängige, viel ausgebreitetere Erscheinung.

Wir müssen endlich noch die sekundäre Einwanderung von Mikroorganismen in Betracht ziehen, die zu vielen Diskussionen Anlass gegeben hat. Gewiss ist man bei Untersuchung nur eines einzelnen Tumors, in dessen Saftkanalsystem eine einzige Art von Organismen sich breit macht, stets geneigt, denselben doch irgend eine Bedeutung beizumessen. Untersucht man jedoch die Tumoren eines einzelnen Falles weiter und findet in den verschiedenen verschiedene Organismen, hier Kokken, dort Bacillen, in einem dritten Tumor sogar zwei oder drei Organismen gleichzeitig, so wird einem die sekundäre Rolle aller so leicht aufzufindenden, weil in Schwärmen vorkommenden Gäste sehr wahrscheinlich. Am meisten sind solche natürlich in ulcerirten Geschwülsten zu finden, jedoch nicht ausschliesslich. Ich konnte auch in gut überhornten älteren Tumoren Mikroorganismen nachweisen; es bleibt aber stets in solchen Fällen möglich, dass diese früher ulcerirt waren. Eine Aufzählung dieser Organismen hätte eben ihrer Vielheit wegen keinen Sinn und ich begnüge mich, auf die allgemeinen Wahrnehmungen, die man hierbei macht, hinzuweisen.

Das Wichtigste an der ganzen Erscheinung ist und bleibt die Leichtigkeit, mit welcher das Gewebe der Mykosis fungoides von fremden Schmarotzern invadirt wird; hierin scheint es geradezu einzig dazustehen. Es verhält sich fast wie ein künstlicher Nährboden ohne eigene ausgesprochene Vitalität, die derjenigen der Schmarotzer entgegentritt. In der That ist ja das Saftbahnsystem dieser Geschwulst beständig überfüllt mit zerfallenden Protoplasmatheilchen und dieser Saft bildet wahrscheinlich den besonders geeigneten Nährboden. Insofern kann man sich auch den Unterschied zwischen wahren Plasmomen, z. B. der Syphilis, Tuberkulose mit ihren dauerhaften und eigenartigen Zellentypen und der Mykosis fungoides mit ihren hinfälligen und jeder Charakteristik entbehrenden Zellen nicht gross genug denken.

In zweiter Linie kommt der Ort und Grad der sekundären Wucherung in Betracht. Einige Organismen finden sich nur an der Oberfläche und tragen durch Einleitung der Nekrobiose an den Substanzverlusten zur fortschreitenden Ulceration bei. Andere, unter denen ich sowohl Bacillen wie Kokken, letztere in einem Fall in gewaltigen kommunicirenden Haufen gefunden habe, durchsetzen die Geschwulst in ihrer ganzen Tiefe, ohne anscheinend auf das umliegende Gewebe den geringsten störenden Einfluss zu üben. Noch andere endlich bilden in der Substanz der Geschwulst um sich herum grosse nekrotische Herde, an deren Stelle jede erkennbare Struktur aufhört; als derartig deletär wirkende Organismen habe ich Streptokokken in einem Fall gefunden. Es versteht sich, dass hierdurch nicht bloss ein rapider Zerfall der ganzen Tumoren eingeleitet werden kann, sondern dass septische Allgemeininfectionen nicht lange ausbleiben werden, denen ja auch die meisten Kranken erliegen. Es deducirt sich aus diesen Beobachtungen die praktische Regel, dass man die an Mykosis fun-

goides leidenden Kranken fast noch mehr vor sekundären Parasiten durch äussere Antisepsis als vor ihren eigenen Krankheitserregern zu schützen hat.

Es wäre übrigens verfrüht zu sagen, dass kein einziger der bisher gesehenen Organismen aus den gedachten Gründen der echte Krankheitserreger sein könne. Es gehört eben nur dazu, dass derselbe auch in den ersten Stadien mittels Züchtung oder Mikroskops konstant nachgewiesen wird, dann wird man auf das Experiment der künstlichen Erzeugung der Mykosis fungoides eventuell verzichten können.

Da mir bisher ulcerirte Tumoren ohne einen bedeutenden Gehalt an Mikroorganismen verschiedener Art nicht vorgelegen haben, möchte ich die finale Ulceration überhaupt diesen sekundären Infektionen zuschreiben. In der normalen Entwickelung der Krankheit an und für sich kommen Nekrosen, wie bei der Tuberkulose etwa, nicht zu Stande und innere Gründe des Absterbens grösserer Partien liegen hier nicht vor; die Thrombose einzelner Gefässe gleicht sich ja an der Haut immer leicht aus. Dagegen bringt das Oedem des Papillarkörpers leicht Abhebungen der atrophischen Oberhaut mit sich und eröffnet den Organismen der Aussenwelt einen ganz ausgezeichneten Nährboden. Trotzdem kommt es auch dann meist nur zu einem ausgedehnten Saprophytismus mit langsamem Zerfall der Oberfläche und meistens gehen die Patienten viel früher an derart acquirirter, allgemeiner Sepsis zu Grunde, als die Tumoren unter der lokalen.

Literatur.

Lehrbücher: Alibert, Besnier-Doyon.

Port, Ein Fall von multipler Sarkombildung der Haut unter dem Bilde der Mykosis (Alibert). Deutsch. Arch. f. klin. Med. 1874. Bd. 12. S. 134.

Geber, Ueber eine entzündliche fungöse Geschwulstform. Deutsch. Arch. f. klin. Med. Bd. 21. März 1878.

Duhring, A case of inflammatory fungoid neoplasm. Arch. of Dermat. Januar 1879 und 1880.

Ranvier, Bulletin de la Soc. anatomique. Paris 1872. p. 477.

Vidal, Lymphadénie cutanée. Transact. intern. Med. Kongress 1881.

Galliard, Contribution à l'étude de la lymphadénie cutanée. Annales 1882. p. 145.

Naether, Granuloma sarcomatodes cutis. Deutsch. Arch. f. klin. Med. 1883. S. 470.

de Amicis, Klinischer u. anatom.-pathol. Beitrag zum Studium des Dermo-linfoadenoma fungoides, Mykosis fungoides von Alibert. Neapel 1882.

Köbner, Beerschwammähnliche multiple Papillargeschwülste der Haut. Berliner klin. Wochenschr. 1883. S. 417.

Fabre, Ueber Mykosis fungoides, speciell über die Hautaffection bei der Lymphadenie. Gaz. méd. de Paris 5 u. 7. 1884.

Auspitz, Fall von Granuloma fungoides. A. A. 1885. S. 123.

Rindfleisch, Mykosis fungoides. Deutsche med. Wochenschr. 15/1885.

Hammer, Ueber Mykosis fungoides Alibert. Mittlg. der med. Klinik. Würzburg 1885. 101.

Hallopeau, Ueber Mykosis fungoides. Revue des sciences méd. 1885. S. 247.

Vidal u. Brocq, Etude sur le Mykosis fungoides. La France médicale. 1885. No. 79—85.

G. Tilden, Sog. Mykosis fungoides. Boston med. and surg. Journ. 1885. October.

Rindfleisch, Mykosis fungoides. Deutsch. med. Wochenschr. 1885. No. 15.

Hochsinger u. Schiff, Zur Lehre vom Granuloma fungoides. A. A. 1886. S. 360 u. 391.

Kühne, Beitrag zu den Pilzbefunden bei Mykosis fungoides. Unna's dermat. Studien. 1887.
—, Pilzbefunde bei Mykosis fungoides. Mon. 1887. Erg.-H. III.
Kaposi, Mykosis fungoides. Wien. med. Woch. 1887. 19/22.
Funk, Klinische Studien über Sarkome. Mon. VIII.
Ledermann, Zwei Fälle von Mykosis fungoides. A. A. 1889. S. 683.
Stukowenkow, Mykosis fungoides Alibert. III. Kongress russ. Aerzte 1889.
Veiel, Mittheilung eines Falles von Mykosis fungoides. Verhandl. d. deutsch. dermatol. Gesellschaft. 1889. A. A. 1890.
Doutrelepont, Granuloma fungoides. Klin. Jahrbuch II.
Hallopeau u. Barié, Mykosis fungoides. Franz. derm. Gesellsch. 32/IV. 1893.
Philippson, Histologie der Mykosis fungoides. Franz. derm. Gesellsch. 32/IV. 1893. und Berl. klin. Wochenschr. 39/1892.
Paltauf, Lymphatische Hauterkrankungen vom path.-anat. Standpunkte. II. int. derm. Kongress. Wien 1892.
Marianelli, Fall von Mykosis fungoides. Giorn. 1892.
Hallopeau, Mykosis fungoides. Franz. Gesellsch. für Derm. 8/XII. 1892.
Caspary, Mykosis fungoides. Verein f. wissensch. Heilkunde. Königsberg 28/IX. 1892.
Riehl, Mykosis fungoides d'emblée. Intern. klin. Rundschau 4/1893.
Wernike, Protozoenbefund bei Mykosis fungoides. Centralbl. für Bakteriologie. 24/1892.

Syphilis.

1. Allgemeines über Syphilide.

Die Syphilide, d. h. alle Hautaffectionen, welche im Verlaufe der constitutionellen Syphilis, durch diese verursacht, auftreten, haben immer als eine zwar ätiologisch einheitliche, aber klinisch ungemein multiforme Klasse von Dermatosen gegolten. Insofern diese Thatsache der äusserlichen Multiformität ihre Erklärung in der anatomischen Structur der Syphilide suchen und finden muss, wird es auch der pathologischen Histologie obliegen, den einheitlichen Kern aller dahingehörigen Eruptionen aufzuweisen und die klinischen Besonderheiten der einzelnen als ebensoviele Abweichungen von dem Grundtypus unserem Verständniss zu erschliessen.

Die engste Einheit würde natürlich der Syphiliskeim selbst bilden, gleichsam der Nucleolus des anatomischen Kerns. Aber selbst angenommen, dass der nach Lustgarten's Methode darstellbare Bacillus bereits der gesuchte Keim wirklich ist, so sind wir doch noch weit entfernt davon, mit Hülfe desselben uns — ähnlich wie bei der Tuberkulose und Lepra — ein Bild über die Art der Verursachung des pathologischen Details zu machen. Er ist bis jetzt nur ein schwierig darstellbares Curiosum geblieben innerhalb der reichen Sammlung anatomischer Thatsachen über die Syphilide. Ich werde mich daher mit der Erwähnung desselben als des bisher vertrauenswürdigsten Kandidaten begnügen, die Darstellung der Syphilide jedoch ohne Rücksicht auf ihn versuchen.

Die weitere, die anatomische Einheit wird nun schon zur Genüge aus der Besprechung der einzelnen Formen sich dem Leser aufdrängen, aber es giebt doch eine Reihe von Thatsachen, welche daselbst keinen Platz finden können, ohne stetig wiederholt zu werden, und welche

deshalb hier im Voraus gemeinschaftlich kurz behandelt werden sollen. Es sind dieses gerade diejenigen Eigenheiten der Syphilide, die man bisher bereits aus der rein klinischen Beobachtung als konstante Merkmale aller oder wenigstens der meisten Syphilide hervorzuheben pflegte, Eigenschaften der Form, Consistenz, Farbe und der zeitlichen Abwandlung. Diese specifischen Merkmale der Syphilide, diese Ruhepunkte in der Betrachtung einer unendlichen Mannigfaltigkeit, gilt es vor Allem und in einheitlicher Weise für alle durch anatomische Thatsachen, so weit es geht, zu erklären.

Die Form der Syphilide ist nothwendigerweise eine Function derjenigen Reaction des Hautorganes, welche unmittelbar auf die Ansiedlung der Syphiliskeime in der Haut selbst folgt. Sie ist stets eine runde oder ovale und geht nicht viel über den Durchmesser einer Linse hinaus, wie sie auch nur in selteneren Fällen wirklich darunter bleibt. Die rundliche Form bedarf keiner Erklärung, eine Abweichung von dieser naturgemässen Form jeglicher Reactionszone — wie sie etwa bei den polygonalen Lichenpapeln vorkommt — würde allein die Erklärung herausfordern. Anders schon steht es mit der Grösse und Vereinzelung der Reactionsherde. Wir wissen, dass während der Eruptionsperiode die Keime der Krankheit wie bei den akuten Exanthemen in der ganzen Haut circuliren, und doch treten nur an beschränkten Orten zunächst Roseolen auf. Gegen die erste Invasion ist also die Haut der meisten gesunden Menschen mit Ausnahme weniger Stellen immun. Haben die Syphiliskeime ohne Behandlung Zeit zu erstarken, so erweist sich bei den alsbald folgenden papulösen Exanthemen die Haut durchaus nicht mehr immun, die Keime setzen sich allerorten fest, leben in der Haut fort und erzeugen dadurch die papulösen Syphilide. Je länger eine eingreifende Behandlung ausbleibt, um so mehr Stellen werden befallen. Da diese aber nicht aus der Verbreitung der ursprünglichen hervorgehen, sondern sich zwischen diesen ansiedeln und dieselbe Normalgrösse aufweisen, so sind sie auch auf neue Syphiliskeime zu beziehen, die eine Reaction um sich hervorgerufen haben. Da aber niemals trotz ausbleibender Behandlung alle Reactionsherde ineinanderfliessen, da stets noch einzelne freie Hautstellen bleiben, bei der Chronicität des Leidens aber ein zufälliges Verschontsein ausgeschlossen ist, so haben wir auch den stärksten Invasionen gegenüber noch immer immune Hautterritorien.

Und diese Immunität nimmt stets wieder zu. Auch die intensivsten Secundäreruptionen erlöschen schliesslich ohne Hülfe, die Reactionsherde verschwinden, nachdem sie — wenigstens an vielen Orten — die Syphiliskeime überwunden haben. Es folgt eine Zeit anscheinend vollständiger Immunität der Haut bis zur nächsten Invasion des wiederum erstarkten Giftes. Bei diesen successiven Angriffen aber wird bekanntlich die Haut in immer geringerer Ausdehnung ergriffen, sie wird über immer grössere Strecken immun, die tertiären Eruptionen werden immer strenger localisirt, und schliesslich resultirt eine totale Immunität — weit früher natürlich bei zweckmässiger Behandlung, als bei spontanem Verlaufe. Wie meine Untersuchungen es in Ueber-

einstimmung mit denen Neumann's wahrscheinlich machen, entspricht dieser erworbenen Immunität eine sichtbare Veränderung der Hautstruktur, speciell eine Alteration des Gefässbaumes.

Aus dieser zuerst grossen, dann abnehmenden und schliesslich wiederum sehr bedeutenden Immunität des Hautorganes erklärt sich die Discontinuität der syphilitischen Eruptionen. Aus der wesentlich gleichen Grösse der Elemente aller, der jüngsten wie der ältesten Syphilide, haben wir aber zu entnehmen, dass dieselbe von einer gegebenen Anzahl Syphiliskeime (eines oder mehrerer) abhängt, die sich nicht weiter vervielfältigt. Denn würde innerhalb des Reactionsherdes eine weitergehende Vervielfältigung stattfinden, so müssten sich die Herde in secundärer Weise serpiginös ausbreiten, was für gewöhnlich nicht stattfindet. Man hat freilich gerade die Serpiginosität als ein besonderes Charakteristicum für Syphilide im Allgemeinen hingestellt, aber sehr mit Unrecht. Denn dieselbe kommt nur wenigen secundären und tertiären Formen zu, welche alle einen besonderen Habitus besitzen, klinisch wie anatomisch, der uns zwingt, dieselben nicht für einfache Syphilide zu halten, sondern für Mischinfectionen mit entzündlichen Dermatosen anderer Art.

Es würde ja auch dem obersten Gesetze der Syphilide, dem der relativ grossen Immunität der Haut, schnurstracks widersprechen, wenn jedes Syphilid per se sich in's Ungemessene serpiginös ausbreiten könnte, d. h. ohne Weiteres von weniger immunen auf immunere Hautstrecken. Hierzu scheint immer eine begünstigende neue Ursache hinzukommen zu müssen, speciell eine von selbst fortkriechende entzündliche Hautkrankheit, wie das seborrhoische Ekzem, vielleicht indem es die erworbene histologische Ursache der Immunität vernichtet. Jedenfalls besitzen wir schlagende Beispiele dafür, dass ein einfach papulöses oder tuberöses Syphilid im Gefolge eines solchen serpiginös fortschreitenden Hautkatarrhes ebenfalls serpiginös wurde.

Ziehen wir alle diese Mischformen von der Summe der Syphilide ab, so machen die übrigbleibenden einen schon viel weniger multiformen Eindruck.

Eine scheinbare Ausnahme von dem Gesagten machen gewisse Gummen, welche den Eindruck hervorrufen, als wenn sie ähnlich wie tuberkulöse Gummen um sich griffen und das umliegende Gewebe unterminirten und zum Einschmelzen brächten. In der That aber handelt es sich nur um eine fortschreitende Einschmelzung, während die gummatöse Veränderung längst in wohlumschriebener Form und nur in viel weiterer Ausdehnung, als man erwartet, vorgelegen hatte. Gerade die für die tertiären serpiginösen ebenso für die Gummen charakteristische Nierenform ist ja nur der Ausdruck für die noch bestehende Immunität des umliegenden Gewebes, indem dasselbe gegenüber der Seite, wo die Ursache des Fortschreitens besteht, spontan einen Keil von gesundem Gewebe in die tertiäre Affection hineintreibt.

Roseola, Papel, Tuber, Gumma von rundlicher Form und Linsengrösse sind also die sehr uniformen Elemente, welche die einfachen Syphilide zusammensetzen. Mit diesen haben natürlich die anderorts

bereits besprochenen, an die Gefässterritorien der Haut gebundenen Neurosyphilide nichts zu thun. Aber andererseits schmilzt das Heer der multiformen Syphilide wiederum beträchtlich ein, wenn die ring-, kokarden-, netzförmigen, die polycyklischen Gestalten der Neurolepride ebenfalls, als auf besonderem Boden erwachsen, von ihnen getrennt werden müssen.

Ehe ich die Form und den Verbreitungsmodus der Syphilide verlasse, will ich nur noch in Parenthese bemerken, dass die Existenz von Mischformen auch sonst manches Eigenthümliche und bisher Unverstandene erklärt, so besonders die topographischen Differenzen bei universellen Syphiliden, sodann die aussergewöhnliche und auffallende Dauer und Hartnäckigkeit gewisser Formen, deren entferntere Ursachen bisher unbeachtet waren.

Für noch prägnanter als die Multiformität gilt und mit Recht die Farbe der Syphilide. Man unterscheidet eine specifische „Kupferfarbe" von einer „Schinkenfarbe"; beide Vergleiche sind in vielen Fällen zutreffend. Doch steht bis heute eine anatomische Erklärung leider noch aus; denn die Angabe, dass die fast alle Syphilide begleitende Pigmentablagerung die eigenthümlich düstere Färbung verschuldet, trifft ebensowenig den wahren Grund, wie die Beschuldigung der die Pigmentirung vermuthlich einleitenden Transsudation von hämoglobinhaltigem Serum. Die anatomische Untersuchung der in schönster Kupferfarbe prangenden Papeln zeigt gewöhnlich weder in der Oberhaut, noch Cutis mehr Pigment als normal, meistens aber weniger, was besonders deutlich an den Papeln stark pigmentirter Hautstellen hervortritt. Auch spricht schon gegen die Betheiligung des Pigments an der specifischen, syphilitischen Färbung, dass eine solche bei stark pigmentirten und ebenfalls entzündeten Geschwülsten, Naevi etc. nicht hervortritt, sowie dass dann eine Proportionalität zwischen Pigmentgehalt und stärkerem Ausgesprochensein der Färbung vorhanden sein müsste, von der nun gar keine Rede sein kann. Das hämoglobinhaltige Serum andererseits schafft aber, wie wir sehr gut wissen, die Farbenstufenleiter von in Resorption begriffenen Blutergüssen und ist nur bei massenhaftem Vorkommen von Hämoglobin äusserlich wahrnehmbar.

Wenn man eine kupferfarbene Papel durch Druck blutleer macht, bekommt sie einen bräunlich-gelblichen, etwas durchscheinenden Farbenton, sehr ähnlich dem eines Lupusknötchens. Es geht daraus hervor, dass die Kupferfarbe sich aus der Blutfarbe und dem Farbenelement des Lupus zusammensetzt. Dieses Farbenelement ist an die Abwesenheit der kollagenen Substanz und das Vorhandensein des Plasmoms gebunden; erstere erzeugt die Transparenz, letzteres den honigartigen, gelbbraunen Farbenton. Die syphilitische Papel enthält nun ebenfalls ein fast rein zelliges Plasmom, aber durchsetzt von Blutgefässen, die dem Lupus gewöhnlich (nämlich dann, wenn die honigartige Färbung vorwaltet) fehlen. Während die oberflächlichen Capillaren ihr reines Blutroth zum Gelb des Plasmoms hinzufügen, schimmert aus den tieferen grossen und kleinen Gefässen das Blutroth in bläulicher Nuance hindurch, wie immer, wenn dunkle Massen durch ein trübes

Medium sichtbar werden. Das Durchschimmern des Blutes aus der Tiefe, welches die blaue Nuance hergibt, die das „Kupferroth" charakterisirt, kann aber nur dort stattfinden, wo nicht undurchsichtiges, kollagenes Gewebe zwischen die Plasmomherde in erheblicher Menge eingestreut ist. Wo dieses stattfindet, wird die Gesammtfarbe nur durch zwei Momente bestimmt, die reine Blutfarbe der Oberfläche und ein geringeres Quantum gelblicher Plasmomfarbe, derjenigen Tiefe entsprechend, von welcher in diesem Falle noch Licht nach aussen reflectirt wird. Ausserdem verschwindet ein grosser Theil der Transparenz; die Farbe ist stumpf und roth, mit gelblichem Stich, d. h. „schinkenfarbig". Das beste Paradigma dieser zweiten Farbe liefert die Initialsklerose, welche auch am meisten undurchsichtiges, fibrilläres Gewebe enthält.

Aus dieser Erörterung geht hervor, dass sowohl die „Kupfer- wie die Schinken"-Farbe recht charakteristisch für Syphilide sind; ein jeder Kliniker weiss aber, dass sie auch hin und wieder bei anderen Affectionen, so die Kupferfarbe beim Lupus, gefunden werden. Es liegen dann eben ähnliche Verhältnisse, z. B. beim Lupus eine stärkere oberflächliche und tiefe Vascularisation, vor. Dass bei abheilenden Syphiliden die beginnende Pigmentirung sich mit den hier gebildeten Farbennuancen zu noch dunkleren, mehr in's Graue spielenden Tönen kombiniren kann, ist selbstverständlich und soll natürlich nicht im Mindesten geleugnet werden. Wo andererseits noch kein Plasmom gebildet ist, wie bei frischen Roseolen, da ist auch der Farbenton ein durchaus anderer, rein rother, nach Fournier selbst pfirsichblütrother. Eine Stauung, wie z. B. bei Papeln an den Beinen, lässt natürlich nur blaurothe Töne auch von den oberflächlichen Capillaren hinzutreten, so dass die Kupferfarbe sich in eine dunkle Mischung von Braungelb und Blau verwandelt.

Ausser der Polymorphie und Farbe haben wir noch ein drittes Charakteristicum der Syphilide, eine erhebliche Consistenz, von dem allerdings nicht häufig genug in praxi Gebrauch gemacht wird. Allgemein bekannt, geradezu sprichwörtlich ist die besondere, specifische Härte vom „harten" Schanker, von der Initialsklerose. Aber auch alle Papeln lassen bei zweckmässiger Betastung eine derbe Consistenz erkennen, wie sie wenigen Granulomen sonst eigen ist. Es ist ja gar keine Frage, dass diese festelastische Beschaffenheit nicht dem wesentlichen Bestandtheil der Syphilide, dem Plasmom als solchem zukommt, denn dann müssten alle Granulome, auch der so specifisch weiche Lupus, dieselbe besitzen. Wir finden das Härte und Elasticität gebende Element viel mehr in dem kollagenen Gewebe, welches bei der Initialsklerose in derbster Beschaffenheit auftritt und hier die specifische Härte derselben verursacht. Es ist eben eine allen Syphiliden mehr oder minder zukommende Eigenthümlichkeit, dass die Ausbildung des Plasmoms bei ihnen die gleichzeitige des Fibroms nicht hindert. Allerdings zeigt nur die Initialsklerose beide Neubildungen in innigster Durchdringung. Bei den Papeln ist es in mehr unregelmässigen und groben Zügen eingesprengt und beim Gumma sogar meist nur als

harte Schale des gummösen Kernes ausgebildet. Fraglich kann nur sein, ob ausser dem kollagenen Gewebe noch das zellige Infiltrat bei der specifischen Derbheit der Syphilide betheiligt sei. In Ansehung nun der Thatsache, dass noch so gewaltige Plasmommassen, wie sie z. B. beim Lupus vorkommen, keine Härte irgend welchen Grades bedingen, glaube ich diese Annahme verneinen zu müssen. Zur Härte tragen die dichten Haufen von Plasmazellen im Syphilid nichts bei, wohl aber zur Elasticität dieser Knoten. Denn beim Druck auf dieselben können sich die fibrillären Elemente wegen des eingewirkten Plasmoms gegeneinander verschieben, was sie beim Fibrom und Keloid nicht können; daher die gleichzeitige Elasticität des syphilitischen Fibroms.

Es erübrigt schliesslich noch, eines gemeinsamen Merkmales der Syphilide zu gedenken, welches allerdings noch dazu beiträgt, die äussere Erscheinung derselben ungleichmässiger zu gestalten, das ist ihre Neigung zu leichten Epithelveränderungen. Wir finden an ganz trocknen Papeln, an denen nicht das geringste Oedem der Cutis vorhanden ist, sehr häufig, jedenfalls viel häufiger als bei anderen Granulomen, die Saftspalten des Epithels erweitert, die Uebergangsschichten erweicht, keratohyalinlos und verbreitert und die Hornschicht abschuppend. Es sind das rein intercellulare Vorgänge, die die Consistenz und Reproductionskraft der Epithelien nicht herabsetzen. Aber die besondere Leichtigkeit, mit welcher bei den Syphiliden intercellulares Oedem auftritt, erklärt doch schon die verschiedenartigen Abschuppungszustände, die an den Papeln sichtbar werden und damit wiederum eines jener Momente, welche die vielbesprochene Polymorphie der Syphilide mit hervorruft.

2. Initialsklerose.

Die Initialsklerose ist ein circa 3 Wochen nach der Infection am Orte derselben auftretender, flacher oder tiefgehender Knoten, welcher von der Umgebung scharf abgesetzt ist und sich daher mit (specifischer) Leichtigkeit beim Aufheben von derselben isoliren lässt. Entwickelt sich die Initialsklerose primär auf sonst gesunder Haut, so besteht keine Ulceration im Centrum. Die Oberhaut zieht vollständig und verdickt bis über den Rand des Knotens und macht über dem Centrum desselben nur einer feuchten, spiegelnden, fleischrothen Exfoliation Platz, die scharf umrandet, rund oder oval und an den Genitalien meist von Erbsengrösse ist. Die Gestalt der Initialsklerose richtet sich nach dem Bau der Cutis und deren Gefässbaum. Ist dieselbe dünn, der Gefässkegel schräge gestreckt, so hat sie die Form eines Plättchens (Pergamentschanker), ist sie dicker, die eines Knotens oft mit kegelförmig zugespitzter Verlängerung nach der Tiefe. Sitzt sie über einem grösseren, oberflächlichen Gefässe (Arteria frenuli, Vena dorsalis), so kann sie dem entsprechend ganz die Gestalt eines nach der Oberfläche der Haut verdickten Stranges annehmen. Auch bei typischer Knotenform setzt sich die Sklerose mitunter in einen sklerotischen Gefässstrang von $^1/_2$—2 Zoll Länge, Federkieldicke und derselben specifischen Härte fort, am häufigsten der Vena dorsalis penis folgend. Wo endlich die Cutis unmerklich in massiges subkutanes Gewebe übergeht (Labia majora, introitus vaginae), kann die scharfe Grenze des Knotens ganz verloren gehen und einer diffusen Verhärtung des unterliegenden Bindegewebes Platz machen. Entwickelt sich die Initialsklerose auf dem Boden eines weichen Schankers, so umgibt die Induration schalenförmig ein typisches Geschwür; es kann aber auch mit der Ent-

wicklung der Initialsklerose eine Ausheilung des Substanzverlustes vor sich gehen und dann noch nachträglich die neue Epidermis in Gestalt der für die Initialsklerose charakteristischen Weise exfoliiren. Diese sekundären Sklerosen gewinnen nur selten die scharfe Begrenzung, die Isolirbarkeit aus dem gesunden Gewebe und die specifische Härte der primären Sklerose.

Nach Abheilung der Epithelveränderungen und entzündlichen Erscheinungen bleibt mitunter noch lange Zeit ein harter Knoten an Stelle der Initialsklerose zurück; ja, es können trotz anscheinend vollkommenem Schwunde derselben noch nach geraumer Zeit sekundäre Papeln und tertiäre Gummen sich aus Resten der initialen Neubildung an Ort und Stelle entwickeln (sog. recidivirender, wieder aufbrechender Schanker).

Man mag eine primäre Initialsklerose noch so früh, bei den ersten Anzeichen der specifischen Härte exstirpiren, regelmässig findet man bereits tief gehende Veränderungen an den Blutgefässen und der Oberhaut, die unbemerkt während der Inkubationsperiode sich ausgebildet haben müssen. Das Epithel ist über der ganzen Fläche des späteren Knotens in regelmässiger Weise verdickt, besonders die Stachelschicht, weniger Körner- und Hornschicht. An manchen Stellen ist nur das interpapilläre Leistennetz vergrössert, an anderen schieben sich unter Verdrängung und Ausgleichung der Papillen breite, Mitosen führende Epithelmassen gegen die Cutis vor. Die Arterien und Venen des betreffenden Gefässkegels sind von der Oberhaut bis ins Hypoderm von Plasmazellen umgeben, ihre kollagenen Bündel verdickt, starrer, gelblicher, lassen die fibrilläre Struktur weniger deutlich als normal erkennen. Die Endothelien der Blutgefässkapillaren sind vergrössert, zeigen Mitosen, ebenso wie die adventitiellen Spindelzellen der grösseren Gefässe. Es besteht eine geringe Erweiterung sämmtlicher Blutgefässe, aber trotz reichlicher Leukocyten im Lumen keine typische Auswanderung. Auch zwischen den verdickten Gefässen besitzt das kollagene Bindegewebe eine gröbere Textur als normal und eine eigenthümliche Starrheit, welche sich darin dokumentirt, dass die reichlich eingesprengten Plasmazellen fast überall reihenweise geordnet erscheinen und sehr regelmässige, kubische Gestalten aufweisen, also offenbar unter ungewöhnlichem Drucke stehen.

Dieser höhere Gewebsdruck, unter dem sämmtliche Bestandtheile der Initialsklerose fortwuchern, bedingt es, dass auf der Höhe der Entwicklung die primären Sklerosen stets ein und denselben Aufbau in vollendeter Regelmässigkeit wiederholen; in dem Knoten von typischer Härte wird die grösstmöglichste Durchdringung der verschiedenen Bestandtheile der Haut erreicht, ein Maximum, welches auch bei sehr langem Bestande des Schankers nicht überschritten werden kann und lediglich retrograden Veränderungen Platz macht.

Was zunächst das Epithel betrifft, so geht die Proliferation am Rande der Sklerose anfangs ungehindert fort, während im Centrum schon sehr bald der steigende Druck in der Cutis die weitere Wucherung verhindert und das Leistennetz der Stachelschicht auszugleichen strebt. Die interpapillären Leisten werden wiederum verschmächtigt, während die Papillen anschwellen, und reduciren sich allmälich im Durchschnittsbilde auf schlanke Säulen, die sich über den verbreiterten Papillenspitzen arkadenartig verbinden. War das Epithel vor dieser

atrophischen Veränderung bereits stärker in die Tiefe gewuchert, so wird es in seinen äussersten Theilen von der anschwellenden Bindesubstanz noch weiter in die Tiefe gedrängt, zu feinen spitz auslaufenden, hornigen Lamellen komprimirt und selbst vollkommen vom Epithelboden nach halsartiger Abschnürung getrennt. In solchen primären Sklerosen, bei denen Anfangs stärkere Epithelwucherung im Centrum statt findet, treffen wir daher später einzelne wunderlich verzerrte, lange und schmale Ausläufer des Epithels oder eine Menge radiär in die Tiefe ausstrahlender und sich unmerklich verlierender, glitzernder Epithelstränge oder dicke, theilweise oder ganz abgeschnürte Epithelblöcke, welche ihrerseits wieder in hornigen Klammern kleine abscessähnliche Hohlräume einschliessen können, die von dichtgedrängten Bindegewebs- und Wanderzellen resp. deren Kernen und Kernbröckeln erfüllt sind. An denselben durch stärkere primäre Epithelwucherung ausgezeichneten Sklerosen bleiben die dem Centrum nächsten, gewucherten Theile der Randpartie des Epithels als mächtige, oft handförmig im Durchschnittsbilde verzweigte „Grenzleisten" stehen, über denen sich die dann ebenfalls verdickte Hornschicht — wallartig die centrale Exfoliation umsäumend — erhebt. Von diesen Grenzleisten an nach aussen nimmt jedoch die Epithelwucherung sehr rasch ab. Diese ganze Randpartie des Epithels ist nur von einer mässigen Anzahl Wanderzellen durchsetzt, und enthält einige Mitosen; die Stachelzellen sind gross und protoplasmareich, die Saftspalten nicht erheblich erweitert. Ueber der Grenzleiste und eine Strecke weit nach aussen fehlt gewöhnlich die Körnerschicht und ist durch eine breite Schicht kernhaltiger Uebergangszellen ersetzt. Im Centrum dagegen wird die Epitheldecke stets in eigenthümlicher Weise durch das andringende Bindegewebe und seine Wanderzellen modificirt. Die mechanische Veränderung der Stachelschicht ist bereits besprochen, soweit sie die tiefer eindringenden Leisten und Zapfen betrifft. Aber auch die superpapilläre Stachelschicht wird allmählich von eindringenden Wanderzellen zerworfen, an manchen Stellen soweit, dass ein feinbalkiges Netz komprimirter Epithelien resultirt, bienenwabig von Wanderzellen erfüllt — ein trocknes Gegenstück zu dem Maschenwerke der vereiterten Pocke. Dieser zerklüftete Rest der Stachelschicht wird überlagert von einer horizontalen Schicht von komprimirten Uebergangszellen, welche von Wanderzellen und Nestern solcher dicht durchsetzt und daher bei Kernfärbungen tief tingirt erscheint. Ueber diese Schicht hinweg zieht noch die basale Hornschicht, bei Kernfärbung hellbleibend. Die mittlere und obere Hornschicht sind stets auf der Höhe des Processes abgeworfen; ihrem Verlust entspricht die seichte, fleischrothe, feuchte Delle des Centrums.

Dieser rareficirte, comprimirte und von Wanderzellen durchsetzte Rest der Epitheldecke, dessen Festigkeit sich eben durch sein Erhaltenbleiben documentirt, überlagert noch jede ächte, primäre Initialsklerose und lässt dieselbe stets von secundär entstandenen, sowie von weichen Geschwüren sicher unterscheiden. Die primäre Initialsklerose ist kein Geschwür.

Natürlich trägt die Decke und das sonst in den Knoten hinabgedrängte, comprimirte Epithel erheblich dazu bei, den Druck innerhalb des Knotens zu erhöhen. In diesem sind aber wieder zwei verschiedene Elemente, die durch ihre Hypertrophien sich den Platz streitig machen und schliesslich auf einem ähnlichen Zustand maximaler, gegenseitiger Durchsetzung stehen bleiben, wie er soeben vom Epithel und Papillarkörper skizzirt wurde. Es sind dieses: die kollagenen Bindegewebsbündel und die Plasmazellen oder kürzer ausgedrückt, das durch das specifische, syphilitische Gift hervorgerufene: Fibrom und Plasmom. In den verschiedenen syphilitischen Neubildungen treten beide Elemente stets mehr oder weniger und häufig sogar an derselben Stelle neben einander hervor (z. B. beim Gumma). Nirgends aber durchsetzen sie sich so innig wie gleich beim ersten Syphilid, bei der Initialsklerose. Während bei den meisten Granulomen ein gewisser Gegensatz besteht zwischen der Ausbildung des Plasmoms einerseits und des Fibroms andererseits, und mit der Ausbildung des letzteren die Plasmazellen schwinden (so besonders beim Lupus), ruft das syphilitische Gift an seiner Eintrittsstelle eine Hypertrophie aller Bestandtheile der Cutis hervor und damit eine Neubildung von besonderer Härte. Das Plasmom allein, und wäre es noch so zellenreich, bedingt niemals eine die Norm übersteigende Härte. Eine solche ist stets an die Hypertrophie der kollagenen Zwischensubstanz als Conditio sine qua non gebunden (Sklerodermie, Rhinosklerom, Initialsklerose); selbstverständlich aber wird bei einem gegebenen Quantum von vermehrter kollagener Substanz der Gewebsdruck um so mehr gesteigert, eine je dichtere Zelleninfiltration sich zwischen den kollagenen Bündeln befindet.

Ein jeder Schnitt durch eine auf der Höhe der Entwicklung exstirpirte Sklerose lehrt nun, dass die vorher tastbare, scharfe Grenze des Knotens mit der jetzt optisch erkennbaren genau zusammenfällt. Von den Seiten und von unten her ziehen stark verdickte, Arterie, Vene und Lymphgefässe gewöhnlich gleichzeitig enthaltende Gefässstränge auf die Sklerose zu, um von einer bestimmten Grenze an als isolirte Stränge zu verschwinden. Diese Grenze wird rund um den Knoten von besonders stark zellig infiltrirten Gefässen quer und längs geschnitten, markirt, von denen die letzteren durch ihren stark welligen, selbst schneckenartig gewundenen Verlauf anzeigen, dass die Gefässe nicht blos an Dicke beträchtlich zugenommen haben, sondern auch an Länge. Nach aussen von dieser Grenze fühlt der tastende Finger keine Spur der specifischen Härte mehr und doch ziehen im mikroskopischen Bilde die sklerosirten und infiltrirten Gefässstränge durch diese weich gebliebene Umgebung. Offenbar entgehen hier die einzelnen Stränge der Cutisgefässe der Tastwahrnehmung, weil sie — vollkommen verschieblich — in noch lockerem und lockigem Bindegewebe liegen. Erst genau von der Grenze an fühlt der Finger die Härte, wo die einzelnen Stränge durch sklerosirtes, zellig infiltrirtes Zwischengewebe mit einander zu einem Ganzen verschmolzen sind.

Diese Verschmelzung ist so innig und gleichmässig, dass feine Schnitte und sehr gute Färbungen dazu gehören, die einzelnen Theile,

besonders die einzelnen Gefässprovinzen, kenntlich zu machen. Das letztere erreicht man am besten durch combinirte Elastin- und Kernfärbung und sieht nun den Knoten sich auflösen in eine Anzahl concentrisch geschichteter, enorm verbreiteter Gefässquer- resp. Längsschnitte, deren Charakter als Vene oder Arterie man mitunter noch an einem von zelliger Infiltration relativ freien Ring um die letzteren, d. i. die festere und breitere Media der Arterien, erkennt. Auch das elastische Gewebe kann in dieser Beziehung selten dienen, da es meist auf der Höhe des Knotens vollkommen geschwunden ist. Die nicht sehr bedeutenden Zwischenräume zwischen diesen Gefässprovinzen werden von regelmässig aufgereihten Kernen eingenommen, welche die rhomboidalen Querschnitte der hypertrophischen Bindegewebsbalken netzförmig umgeben, so dass die Schnitte eine gewisse Aehnlichkeit mit den Querschnitten entzündeter Sehnen besitzen. Die feineren Lymphspalten scheinen durch Compression verschwunden zu sein; um so mehr sind einige grosse Lymphspalten erweitert, welche ganze Gefässe, Nerven etc. umscheiden und das starre Gewebe der Sklerose auf grosse Strecken hin zerklüften. Ebenso bilden die grösseren Lymphgefässe auch in den derbsten Sklerosen Lücken ohne Anzeichen von Gefässobliteration.

Gute Protoplasmafärbungen lehren nun weiter, dass die Kernreihen zwischen den Bindegewebsbalken fast ausnahmslos kleinen kubischen Plasmazellen angehören. Leukocyten sind in der Mitte des Knotens fast nirgends anzutreffen. Der Mangel an Mitosen in dieser ungeheuren Menge akut aufgetretener Plasmazellen scheint darauf hinzudeuten, dass sie sich vielleicht nur amitotisch theilen, wofür auch manche Bilder von halbsegmentirten Kernen derselben sprechen. Je weiter nach der Peripherie des Knotens, je geringer der Gewebsdruck ist, desto grössere Plasmazellen trifft man an, die grössten direkt ausserhalb der Sklerose an den dieselbe verlassenden Gefässsträngen und an den Papillargefässen der Peripherie. Mastzellen durchziehen den Knoten in mässiger Menge, nicht so reichlich wie bei den chronischer auftretenden Syphiliden. Neben den stark gefärbten Plasma- und Mastzellen treten auf denselben Schnitten aber noch andere hypertrophische Bindegewebszellen schön hervor, welche sich in Bezug auf ihre Form den gewöhnlichen Zellen der Cutis anreihen, in Bezug auf ihre Lagerung nicht sowohl Nester zwischen den Bindegewebszügen bilden, als vielmehr diese und die Capillaren begleiten und einscheiden. Es sind dieses vergrösserte, meist mit mehreren Fortsätzen versehene Spindelzellen. Sie besitzen grosse, blasse Kerne und zeigen im Gegensatz zu den Plasmazellen häufiger Mitosen. Ihr Vorkommen innerhalb des Knotens hängt wohl mit der weitergehenden Neubildung von fibrillärem Gewebe in demselben zusammen. Sie bilden an vielen Stellen der Sklerose ein deutliches Netz, welches die Herde von Plasmazellen geradeso einscheidet resp. durchbricht, wie das fibrilläre Bindegewebe. Interessanter noch werden dieselben Zellen, wenn man sie über die Grenze der Sklerose hinaus in das umgebene lockere Gewebe verfolgt. Hier werden sie nicht bloss grösser, sondern bedeutend vielgestaltiger und

verdienen am ehesten den Namen von Spinnenzellen, indem sich an einen umfangreichen Protoplasmaleib, der ein, zwei oder selbst vier und mehr Kerne enthält, nach allen Seiten dicke und feine Protoplasmafortsätze anschliessen, welche mit den Fortsätzen benachbarter ähnlicher Zellen anastomosiren. Diese Fortsätze sind oft ungemein dünn und lang und durchflechten das kollagene Gewebe nach allen Richtungen, sodass dieses von einem wahren Spinngewebe feinster Protoplasmafäden umsponnen ist. Bei guter Methylenblau-Orceinfärbung heben sich auch die feinsten Fortsätze von anliegenden kollagenen grünblauen Fibrillen durch ihre blauviolette Farbe ab; nie habe ich zwischen beiden direkte Uebergänge beobachtet. Ausserdem sind die Fibrillen immer homogen, die Protoplasmafortsätze genau wie der Protoplasmaleib selbst von exquisit schaumiger Struktur. Diese zum Theil riesigen „Spinnenzellen", welche nichts anderes sind als die ausserhalb des Druckes der Sklerose frei hypertrophirten, gewöhnlichen Spindelzellen der Cutis, umgeben die Sklerose schalenartig von allen Seiten. Am schönsten sind sie freilich in dem ödematöseren Gewebe um secundäre (aus weichen Geschwüren hervorgegangene) Sklerosen entwickelt.

Durch die Ansammlung von Protoplasmazellen innerhalb der Scheiden der Gefässe und die Anschwellung der kollagenen Bündel an denselben verdickt sich zunächst die Adventitia, und eine Strecke weit von der Sklerose entfernt zeigen die Gefässe auch lediglich adventitielle Veränderungen. Je nach dem Vorwalten des Plasmoms oder Fibroms daselbst erscheint ein solches Gefäss im Querschnitt entweder von einem dichten, aber regelmässigen Zellenlager mantelförmig umgeben oder von einem breiten fibrösen Ringe, der netzförmig, wie oben geschildert, von Plasmazellenreihen durchsetzt wird. Schon vor Eintritt der Gefässe in den Knoten gesellt sich eine zellige Aufsplitterung der Media an den Venen hinzu, später, gewöhnlich erst im Knoten selbst, an den Arterien. Trotzdem die Intima nun in den meisten Fällen sich an dem proliferativen Processe nicht betheiligt, werden doch allein schon durch die Verdichtung von Adventitia und Media die Lichtungen der Gefässe bedeutend verengt und die Intima in denselben auf einen kleinen Umfang zusammengeschoben. Auf manchen Schnitten, an denen man an der concentrischen Lagerung der Zellen und Intercellularsubstanz den Ort der Gefässe wohl erkennt, ist man nicht im Stande, ein einziges offenes Lumen nachzuweisen, wobei doch immer anzunehmen ist, dass eine geschwächte Blutwelle im Leben die Sklerose durchkreiste. In anderen Fällen sind überall, aber immerhin stark verengte Lumina sichtbar. Nur direkt unterhalb der Epitheldecke, woselbst die fibrilläre Hypertrophie auch nie so bedeutend wird, wie im Centrum der Sklerose, bleiben die durch die Kollateralen der Papillarblutbahn mit versorgten Kapillaren weit und zeigen sich nach der Exstirpation meist mit Blut gefüllt. Aus ihnen findet auch eine regelmässige, übrigens nie bedeutende Extravasation von Leukocyten statt, welche die das Epithel invadirenden Auswanderer liefert.

Während so das Fibrom und Plasmom der Gefässe an den meisten

Stellen zur partiellen oder totalen Obliteration derselben durch Druck von aussen führt, findet an einzelnen grösseren Gefässen häufig, vielleicht stets der unter dem Namen Endarteriitis obliterans bekannte Process statt, in ähnlicher, aber doch nicht identischer Weise, wie er in syphilitischen Hirngefässen Platz greift. Es gehört hierzu stets ein Ueberwiegen des Fibroms in der Adventitia oder wenigstens der Media; die Wucherung der Spindelzellen und mit ihr die des kollagenen Gewebes greift dann über die Media nach innen vor und erzeugt derbe, weit in das Lumen von verschiedenen Seiten vorspringende Längswülste. Auf dem Querschnitte haben diese das Aussehen von drei oder vier radiär gestreiften konischen Vorsprüngen, welche sich eng aneinander legen bis zu fast oder ganz vollkommenem Verschluss der Lichtung. Diese wird noch von den angeschwollenen Leibern und Kernen der Endothelien umsäumt und hat meist die Gestalt eines Blutegelbisses. Die Vorsprünge bestehen aus Spindelzellen enthaltendem, fibrösem Gewebe. Eine concentrirte Schichtung mit Bildung neuer elastischer Membranen, wie an den Hirngefässen, kommt hier nicht vor. Die grösseren Venen zeigen diesen proliferativen Process an der Intima ebenso gut, wie die Arterien; nur ist — der grösseren Weite des Lumens entsprechend — die Lichtung nie so stark verlegt und die Wulstung des Intimagewebes geringer, obwohl auch hier die radiäre Streifung demselben nicht fehlt. Wo die Plasmazellenwucherung dagegen bis in die Media vorgedrungen ist, scheint auch an den grösseren Gefässen die Intima stets passiv zu bleiben.

Bildet sich die Sklerose auf dem Grunde eines weichen Geschwüres, so treten dieselben Veränderungen an den Gewebselementen auf: Epithelwucherung, Plasmazellen- und Spinnenzellenwucherung, Neubildung fibrösen Gewebes. Aber da der Ausgangspunkt — hier gesunde Haut, dort die starke Entzündung, das Oedem und Geschwür des weichen Schankers — sehr verschieden sind, kann das Endresultat nicht ganz identisch sein. In der That kann man fast stets mit Sicherheit und sofort erkennen, ob bei einem excidirten Schanker diese Mischinfection vorliegt. In manchen Fällen fehlt dann im Centrum die Epitheldecke vollständig, die Geschwürsränder sind unterminirt, der Geschwürsboden zeigt zerfallendes Gewebe und nekrotische Massen, und die zellige und fibromatöse Neubildung beschränkt sich auf eine feste, derbe Schale, welche dieses echte Geschwür von unten und von den Seiten umgibt. Aber selbst wenn die Bildung der Initialsklerose schon zur Heilung des weichen Geschwürs geführt hat, wenn neugebildete Oberhaut den Knoten bedeckt, finden sich noch Kriterien der abweichenden Entstehungsweise genug. In solchen Fällen besteht niemals eine so geradlinige Absetzung des harten Knotens gegen die gesunde Umgebung, die Induration des kollagenen Gewebes breitet sich den Gefässen entlang ohne scharfe seitliche und untere Grenze aus. Andererseits findet man dafür aber an vielen Stellen innerhalb des Knotens ein weiches, lockiges, normales Bindegewebe. Ebenso ist das Zelleninfiltrat, den Gefässen folgend, mehr herdweise, weniger gleichmässig durch den ganzen Knoten entwickelt, als bei der primären Sklerose,

Man erkennt überhaupt an der ganzen Neubildung viel besser noch die Zusammensetzung aus einzelnen Gefässsträngen, da die Umwandlung des Zwischengewebes unvollständiger erfolgte. Diese Differenzen sind selbstverständliche Folgen davon, dass am selben Orte vorher das Gewebe in hohem Grade ödematös gelockert war, ehe Zellenneubildung und fibrilläre Hypertrophie hinzutrat. Und aus demselben Grunde bleibt der gegenseitige Druck der Elemente in diesem Knoten ein geringerer; die Gefässe besitzen trotz starker adventitieller Zellenwucherung noch normale oder sogar übernormale Weite, die Lumina, ebenso die Lymphgefässe, die Plasmazellen haben inmitten des Knotens eine ebenso ansehnliche Grösse wie an der Peripherie, das netzförmige Aussehen der maximal ineinander gepressten Zellen und kollagenen Bündel findet sich nicht durchweg, sondern nur an einzelnen Stellen des Knotens vor. Endlich deuten noch gewisse Symptome in der Nachbarschaft des Knotens auf das Ueberstehen eines weichen Schankers hin, viele Wanderzellen im benachbarten Epithel, Oedem der umgebenden Cutis, besonders grosser Reichthum an grossen Plasmazellen und Spinnenzellen daselbst.

Es ist mir nicht zweifelhaft, dass die früher so lange bestehende Unsicherheit über die histologischen Kriterien des weichen Schankers einerseits, der Initialsklerose andererseits hauptsächlich darauf zurückzuführen ist, dass man solche gemischte Schanker als Typen der Initialsklerose ansah. Wer die letztere studiren will, muss natürlich zuerst nur reine, primäre, lediglich exfoliirte und möglichst harte, gut abgesetzte Knoten untersuchen. Die allerhärtesten Sklerosen werden über den Grund der Härte überhaupt selbstverständlich am ehesten orientiren, und man wird bei klinisch extremer Ausbildung der Härte auch wirklich finden, dass daselbst die Bildung des Plasmoms ganz zurücktritt gegen diejenige des Fibroms.

Es ist eine häufig zu machende Beobachtung, dass nach vorgenommener antisyphilitischer Kur und längsterfolgter Heilung der Initialsklerose an derselben Stelle ein festes, indolentes Knötchen von geringer Grösse zurückbleibt, welches unter Umständen noch Jahre lang als solches erkennbar sein kann. Ich hatte Gelegenheit, ein derartiges Knötchen unmittelbar nach der betreffenden Kur zu untersuchen und will das Ergebniss hier mittheilen, weil es einerseits die Basis erkennen lässt, auf dem die sogenannten Schankerrecidive entstehen, d. h. sekundäre und tertiäre Syphilide an Stelle der Initialsklerose, andererseits über die Art und Weise der Resorption der letzteren Aufschluss gibt.

Der betreffende Knoten von der Grösse einer Erbse war mikroskopisch ebenso gut abgesetzt, wie makroskopisch für das Tastorgan, und in den mittleren Theil der Cutis eingelassen. Der ihn bedeckende Theil der Cutis wurde von normal weichem, kollagenem Gewebe gebildet, in welchem stark erweiterte Blut- und Lymphgefässe verliefen und bereits wieder ein Netz feiner, elastischer Fasern gebildet war. Die dieses Gewebe durchsetzenden Bindegewebszellen waren hypertrophisch, doch meist von einfacher Spindelform. Plasmazellen fanden

sich nur vereinzelt im Bindegewebe zerstreut, dagegen sehr reichlich entlang der erweiterten Capillaren des oberflächlichen Gefässnetzes. Die Oberhaut, im Ganzen verdickt, wies sehr viele Mitosen auf. Dieser der Norm schon ziemlich nahe stehenden oberen Hautpartie gegenüber wurde der darunter liegende Knoten aus einem dichten Filz von Zellen und kollagenem Gewebe gebildet, welche an manchen Stellen noch deutlich eine Zusammensetzung aus stark gewundenen Strängen erkennen liess, in dem aber keine Lumina von Gefässen mehr sichtbar waren. Statt dessen hatte offenbar eine Neuordnung der dichtgedrängten Zellenmassen zu rundlichen oder ovalen Herden stattgefunden, die ich zu meiner Ueberraschung ungemein reich an kleinen und grossen Riesenzellen fand. Riesenzellen finden sich allerdings bei allen mehr chronischen Syphiliden, in der Initialsklerose aber auf der Höhe der Entwicklung sind sie mir nie vorgekommen. Hier bei der langsamen Abheilung des Restes einer solchen fanden sie sich nun ebenso reichlich, wie nur je bei einem Lupus. Wie dort gingen sie aus aufgehellten Plasmazellen hervor und zwar, wie es durchaus den Anschein hatte, nicht nur durch ausbleibende Zelltheilung nach erfolgter Kerntheilung, sondern auch durch Verschmelzung solcher mehrkerniger, gruppenweise dicht zusammengedrängter Zellen. Es fanden sich nämlich viele Herde von ein- und mehrkernigen Zellen, deren Protoplasma bereits hier und da das feingenetzte, trübe Aussehen fertiger Riesenzellen darbot, die aber nur zum Theil in ihrem Protoplasma zusammenhingen, theilweise nur ineinander eingeschachtelt waren. Es empfiehlt sich geradezu dieses Objekt, um die subakute Bildung von Riesenzellen zu studiren. Trotz der vielen Riesenzellenherde bot das Aussehen des ganzen Knotens nichts „Lupöses“ dar. Es kam aber noch hinzu: die innige Durchflechtung mit zellenreichem, fibrösem Gewebe und neugebildeten Blutgefässcapillaren; Lymphgefässe und elastisches Gewebe waren dagegen im Knoten nicht nachzuweisen. Im Ganzen handelte es sich mithin wie bei der auf der Höhe stehenden Initialsklerose um eine gleichmässige Ausbildung und Durchsetzung des syphilitischen Plasmoms und Fibroms, aber nicht mehr in strenger Anlehnung an die präexistenten Blutgefässe, sondern um eigene Proliferationscentren und die Ausbildung auffallend zahlreicher Riesenzellen in diesen, nebst intermediärer Neubildung von Blutgefässen.

Dieser Befund leitet über zu einem von mir vor Jahren publicirten, der die Structur einer 8 Jahre sich selbst überlassenen Initialsklerose betrifft. Hier fanden sich eine Anzahl miliarer, im Centrum vollkommen verkäster und Riesenzellen enthaltender Zellenherde, in reichlich vascularisirtem, sonst normalem Cutisgewebe liegend, die sich auch nur vereinzelt noch auf präexistente Blutgefässe zurückbeziehen liessen; die meisten schienen sich selbständig innerhalb der Adventitia derselben gebildet zu haben.

Die Histologie des an manche Sklerosen sich anschliessenden Gefässstranges (weniger gut Lymphgefässstrang genannt) ist genau dieselbe, wie die der Sklerose selbst — ein Plasmom und Fibrom der

Blutgefässe und ihrer miteinander verschmelzenden Scheiden, in welche das von Wucherung freie, offene Lymphgefäss passiv eingeschlossen wird.

3. Sekundäre Syphilide.

Roseola.

Die Roseola, das erste auf der Haut erscheinende Symptom der Generalisation des Syphiliskeimes, wird, 6—7 Wochen nach Auftreten der Initialsklerose, 10 Wochen nach der Infection hauptsächlich an den Seiten des Rumpfes, nur bei längerem, ungestörtem Bestande auch auf den Extremitäten und Kopfe in Form linsen- bis bohnengrosser, meist ovalärer, unregelmässig und stets getrennt stehender, nicht erhabener, frischrother Flecke sichtbar. Die Eruption tritt ganz indolent, daher meist unvermerkt auf und erreicht ihre Höhe nach 8—14 Tagen, indem täglich neue Flecke zwischen den alten sich einschieben. Dann lässt die Hyperämie der Flecke nach, sie werden grau und verschwinden ohne Desquamation. Es existirt keine Tendenz zur Gruppen- und Ringbildung. In schweren und unbehandelten Fällen können sie direkt in Papeln übergehen. Hin und wieder sind sie etwas ödematös, ohne ein weisses Centrum zu bekommen und zu jucken (Roseola urticata). Zuweilen lassen sie auf ihrer Fläche ein halbes Dutzend und mehr Haarfollikel hervortreten [Roseola granulata, eine Varietät, die stellenweise oder allgemein (Besnier) auch ohne Hyperämie verläuft (Cutis anserina roseoliformis)]. Die „tardiven" und circinären syphilitischen Roseolen gehören nicht hierher, sondern zu den Neurosyphiliden.

Während klinisch die Roseola den Eindruck eines ganz oberflächlichen Erythems hervorruft, finden wir histologisch bereits Veränderungen, allerdings nur leichter Natur, in allen Schichten der Haut von den Knäueldrüsen an aufwärts. Nicht bloss sind alle Blutgefässe des oberflächlichen und tiefen Netzes erweitert, sondern sie weisen Vergrösserung und Vermehrung der Endo- und Perithelien auf. Auch die in der Cutis zerstreuten Zellen sind vergrössert, besonders um die Knäueldrüsen, deren Epithelien an der Vergrösserung theilnehmen. Man findet das Protoplasma der Knäuelepithelien meist angeschwollen, die Kerne derselben sämmtlich nach dem Lumen gedrängt, zuweilen auch das Lumen erweitert und die Zellen unregelmässig in dasselbe vorspringend. Plasmazellen finden sich noch nicht, ebensowenig aber eine Vermehrung der Leukocyten im Gewebe. Die Oberhaut zeigt keine Abnormitäten.

Wesentlichere Veränderungen findet man bei der mehr entzündlichen Roseola urticata. Hier drängen sich mit dem entzündlichen Oedem auch zahlreiche Leukocyten zunächst in die Spalten der Gefässadventitien, dann des Cutisgewebes und endlich auch der Oberhaut. Die Lymphspalten der Cutis und der Oberhaut sind deutlich erweitert. In der letzteren treten bei starker Protoplasmafärbung die erweiterten Saftkanäle als ein die gesammte Stachelschicht durchziehendes helles Netz hervor, welches eine mässige Anzahl von Leukocyten beherbergt. Hier dokumentirt sich also bereits die Nachgiebigkeit des Epithels gegenüber den durch Syphilis hervorgerufenen Exsudaten, die allen Syphiliden eigen ist. Die sonstigen Veränderungen sind die der Roseola simplex.

In einer anderen Richtung schreitet der Process bei der Roseola granulata vor. Diese Abart bildet einen Uebergang zur Papel, der

typischen Form der sekundären Syphilide. Es finden sich nämlich — ausser den Symptomen der Gefässerweiterung und einfachen zelligen Hyperplasie entlang der Gefässe — hie und da herdförmige Anhäufungen von grossen Zellen, welche alle Charaktere der Plasmazellen besitzen. Diese Herde entstehen ebenfalls in der Umgebung der Gefässe und speciell der die Knäueldrüsen versorgenden, so dass die Drüsen in einen Haufen von Plasmazellen eingebettet sind. Sie finden sich sodann auch in nächster Nachbarschaft der Haarfollikel und die Blutgefässe begleitend bis zum oberen Gefässnetz, aber dringen nur mit vereinzelten Ausläufern bis in den Papillarkörper. Es handelt sich hier also bereits um eine zellige Neubildung, ein strangförmig dem Gefässbaum folgendes Granulom von geringem Umfange, welches an einzelnen Stellen, so um die Knäueldrüsen und Follikel knotenförmig anschwillt und theils hierdurch, theils — wie es scheint — durch eine consensuelle Reizung der (von der Neubildung übrigens nicht durchsetzten) schrägen Hautmuskeln der Oberfläche der Haut das feingranulirte Aussehen verleiht. Die Struktur dieser Herde ist bereits im Kleinen dieselbe, wie die der syphilitischen Papel im Grossen. Die äusseren Zellen sind grosse, kubische, stark tingible Plasmazellen; es folgen darauf nach innen blassere, aber noch grosse, ja sogar angeschwollene, mehrkernige Plasmazellen, untermischt mit kleinen, einkernigen und hier und da treten im Centrum dieser Herde auch schon vereinzelte blasse, vielkernige Riesenzellen auf. Das Gewebe zwischen den Plasmazellen ist theilweise normal, theilweise geschwunden, nirgends hypertrophisch. Zu diesen wesentlichen überall vorhandenen Bestandtheilen kommen dann noch in wechselnder, aber nie bedeutender Anzahl gewöhnliche feine Spindelzellen und Leukocyten. Die letzteren finden sich nirgends gruppirt oder schichtweise in dem Herde angeordnet, sondern stets vereinzelt und unregelmässig, ebenso wie die sehr sparsamen Mastzellen. Von den Anfängen der Lupusneubildung unterscheiden sich diese Plasmazellenherde durch den lockreren, unregelmässigeren Bau und den Einschluss normalen kollagenen Gewebes. Das elastische Gewebe ist auch bei ihnen geschwunden.

Papula.

Die Grundform aller secundären Syphilide ist die Papel, ein festes, die Oberfläche der Haut überragendes Infiltrat der Cutis von fleischrother bis kupferrother Farbe und glatter, trockener Oberfläche im Beginne der Entwicklung, später livider gefärbt, leicht abschuppend, schliesslich ohne Narbenbildung verheilend und während des ganzen Verlaufes von subjectiven Beschwerden nicht begleitet. Von dieser Grundform gibt es zwei Hauptmodalitäten, das kleinpapulöse und grosspapulöse Syphilid, welche sich durch die geringere oder grössere Ausdehnung des Zelleninfiltrates unterscheiden. Dazu kommen zwei verschiedene Kategorien von Abwandlungen dieser Grundformen: a) Variationen des Grundtypus, die durch besondere lokale Bedingungen hervorgerufen sind, b) Abweichungen, bedingt durch das gleichzeitige Bestehen anderer Hautaffectionen, welche theils fördernd, theils modificirend in den Process der syphilitischen Neubildungen eingreifen: Mischinfektionen.

a) Locale Varietäten.

Hierher gehören die durch übermässige äussere Durchfeuchtung des Epithels erzeugten feuchten und erosiven Papeln der Contactstellen und Schleimhauteingänge. Wo die letzteren abwechselnd gedehnt und verengert werden, wie an den Mundecken und am After, entstehen radiäre Epithelleisten auf den Papeln (Papulae radiatae). In ihrer stärksten Ausprägung nehmen die in Contactstellen wuchernden Papeln den Habitus von breiten Condylomen an (Papulae condylomatosae). Wo andererseits das Epithel übermässig trocken, schwielig ist, wie an der Hohlhand und Fusssohle, sind die Papeln flach, blass, livid und durch Epithelverdickung sehr derb (Papulae palmares et plantares), oder es kommt hier zur Blasenabhebung der Hornschicht (S. bullosa neonatorum).

b) Mischformen zwischen Syphilid und verschiedenen Dermatosen.

Diese sind ungemein zahlreich; es gehört eine grosse Anzahl bisher meist als einfache Syphilide angesehener Formen dahin. Sie bedingen zumeist und noch mehr als das zeitlich verschiedene Auftreten der Einzeleffloreszenzen die bekannte und diagnostisch wichtige Polymorphie der Syphilide, indem die concomitirenden Dermatosen nicht allen, sondern nur den ihrer speciellen Topographie sich anpassenden Syphiliseffloreszenzen ihren besonderen Stempel aufdrücken. Im Allgemeinen sind es nur entzündliche Affectionen der Haut, welche diese Verbindung mit Syphiliden eingehen, ganz begreiflich, da alle Syphilide sich mit Vorliebe auf artificiell hyperämisirten Stellen localisiren.

Verschiedene folliculäre Hyperämien (Ekzema folliculare, Keratosis follicularis), welche hauptsächlich den Rücken, die Hinterbacken und Streckseiten der Extremitäten befallen, führen neben klein- und grosspapulösen Syphiliden der übrigen Hautstellen zu einer sehr ausgebreiteten Eruption kleinster, rübsamengrosser, an den Follikelmündungen lokalisirter, feinschuppiger Papeln, die zu den kleinsten, überhaupt durch Syphilis erzeugten gehören (Syphilis folliculorum, S. punctata), an den genannten Regionen.

Dieser seltenen Form gegenüber ist die allerhäufigste Combination, fast ebenso häufig wie die uncomplicirten Syphilide, die mit sämmtlichen Formen des seborrhoischen Ekzems. Dahin rechne ich das kleinpapulöse, schuppende und juckende Frühexanthem des behaarten Kopfes (S. papulo-squamosa oder papulo-crustosa capitis), die an der Haarstirngrenze sich etablirende, grosspapulöse Corona veneris (S. papulosa marginalis frontis), die mit Rosacea seborrhoica vergesellschaftete, grosspapulöse, confluirende syphilitische Rosacea des Mittelgesichts (S. papulo-crustosa naso-labio-mentalis), die serpiginös fortschreitenden, borkigen und rhagadiformen Syphilide der Hohlhand und Fusssohle, welche von den einfachen Syphiliden vorzugsweise als Psoriasis palmaris getrennt zu werden pflegen (S. papulo-crustosa palmaris et plantaris), alle besonders am Rumpfe und Kopfe circinär und serpiginös fortschreitenden, mit üppiger Krustenbildung einhergehenden, oft auch juckenden Formen grosspapulöser Syphilide, die unter dem Namen: psoriatiformer, papulocrustöser, circinärer und papulös-serpiginöser Syphilide bekannt sind (S. papulo-crustosa circinata).

Man sollte glauben, dass mindestens ebenso häufig, wie die Combination mit dem seborrhoischen Katarrh, diejenige mit gewöhnlicher Eiterung wäre, und dass die weissen und gelben Eiterkokken bei den secundären Syphiliden mit und ohne Eiterung häufig anzutreffen sein müssten. Dieses ist aber, wie mich speciell daraufhin gerichtete Untersuchungen gelehrt haben, durchaus nicht der Fall. Vielmehr ist eine secundäre Vereiterung dieser Syphilide unter dem Einflusse der Staphylokokken so extrem selten, dass man fast von einer Immunität der syphilitischen Papel gegen das Eitergift reden kann. Allerdings hat man noch keine einzige der pustulösen Syphilide bisher hierauf genau untersucht, und speciell dürfte das sog. acneiforme Syphilid, welches mir noch nicht zur Untersuchung vorlag, sich vielleicht als solche Mischinfection entpuppen (S. pustulosa acneiformis). Von den anderen Formen dagegen, dem sog. varicelliformen, varioliformen und ekthymatösen Syphi-

lide kann ich nach eigener Untersuchung bereits behaupten, dass keine Mischinfection mit gewöhnlichen Eiterkokken bei ihnen vorliegt, ja dass es fraglich ist, ob überhaupt eine Mischinfection mit Eitererregern irgend welcher Art besteht. Ohne den zukünftigen Forschungen hierin vorgreifen zu wollen, belasse ich vorläufig das varicelliforme und varioliforme Syphilid in dieser Gruppe neben dem ekthymatösen, dessen gemischter Ursprung von allen noch am ehesten anzunehmen ist.

Dieses tritt meist bei herabgekommenen Individuen, doch auch bei vollkommen gesunden in Form grösserer kreisrunder und ovaler Pusteln auf, die dem nicht syphilitischen, infektiösen Ekthyma resp. der Rupia durchaus gleichen und wahrscheinlich als Mischinfektionen mit den Krankheitsgiften dieser Affektionen und dem grosspapulösen Syphilid angesehen werden müssen. Sie unterscheiden sich unter einander dadurch, dass die ekthymatösen Krusten dünner, einfacher gebaut und leichter abhebbar, die Rupiakrusten austernschalenartig aufgeschichtet, zuweilen konisch spitz zulaufend und sehr adhärent sind; doch vielleicht beruht dieser Unterschied nur auf der nachträglichen peripheren Verbreitung des ulcerösen Processes bei der Rupia, ein Umstand, der übrigens auch für eine Mischinfektion spricht. Die S. papulosa ecthymatosa und rupioides schliesst gewöhnlich mit Narben ab.

Noch ungewisser und ganz zukünftiger Forschung anheimfallend ist die Stellung der sog. corymbiformen Syphilide, bei denen um eine Mutterpapel sich eine Gruppe von Tochterzellen bildet, und der vesiculösen Syphilide, bei welchen — allerdings nur rasch vorrübergehend — die Bildung von Bläschen auf der Spitze der Papeln statthat — beides Vorgänge, welche der syphilitischen Papel als solcher wohl nicht zukommen. Höchstens kann man die Bläschenbildung als ein schwaches Analogon des bullösen Syphilides der Neugeborenen beim Erwachsenen betrachten. Das kokardenförmige, im Centrum oder an der Peripherie tief pigmentirte Syphilid gehört in das Kapitel der Neurosyphilide.

Hiernach hätten wir als wichtigste Repräsentanten der secundären Syphilide zu besprechen:

I. Die einfachen papulösen Syphilide.
   a) Das kleinpapulöse Syphilid.
   b) Das grosspapulöse Syphilid und dessen Varianten.
      α) Die kondylomatöse Papel.
      β) Die palmare Papel.
      γ) Die bullöse Papel der Neugeborenen, dazu anhangsweise:
   c) Die Abheilung der syphilitischen Papel.

II. Die gemischten papulösen Syphilide.
   a) Das papulo-crustöse Syphilid.
   b) Das papulo-crusto-pustulöse Syphilid (Ekthyma).
   c) Das varicelliforme Syphilid.
   d) Das varioliforme Syphilid.

I. Die einfachen papulösen Syphilide.

a) Das kleinpapulöse Syphilid.

Das pfefferkorn- bis erbsengrosse zellige Infiltrat, welches den wesentlichen Bestandtheil dieser syphilitischen Papel ausmacht, erstreckt sich über ein Areal, dessen Durchmesser etwa 10—20 Papillen entspricht und reicht im Centrum bis zur Mitte der Cutis hinab, während es an der Peripherie in eine einfache Verdickung des Papillarkörpers ausläuft. Es besitzt mithin im Ganzen eine linsenförmige Gestalt, und zwar ist die obere Fläche der Linse flacher, die untere convexer, resp. zapfenförmig in der Richtung eines oder mehrerer Blutgefässe nach dem Hypoderm zu verlängert. Die Oberhaut über dieser linsenförmigen Neubildung ist — im Gegensatz zur Initialsklerose — durchaus nicht in den Process hineingezogen, sondern wird vielmehr durch Druck von

Seite derselben abgeflacht, häufig bis zum Schwunde des ganzen Leistensystems. Nur nach längerem Bestande finden sich hier und da Leukocyten und vereinzelte Mitosen im Epithel.

Verfolgt man die Zellenneubildung vom gesunden Gewebe der Peripherie nach dem Centrum, so sieht man dort schon an den Capillaren der oberen Blutbahn einzelne Plasmazellen neben den angeschwollenen Endothelien und Perithelien auftauchen. Es folgen dann Capillaren, welche von Plasmazellen umgeben sind, dann ein oder zwei Papillen, die von stark tingiblen grossen Plasmazellen nahezu ausgefüllt sind und schliesslich das zusammenhängende, die Papillen auftreibende und die Epithelleisten zum Verstreichen bringende Plasmom. Geht man an mittleren Vertikalschnitten vom Hypoderm nach der Oberfläche, so findet man zunächst an den Arterien, mehr noch an den Venen einen dünnen Mantel von Plasmazellen, der sich etwa in der Mitte der Cutis strangartig verdickt und alsbald ebenfalls mit dem Knoten verschmilzt. Innerhalb dieses Knotens orientirt man sich am besten, wenn man von den weitklaffenden Lymphgefässen und Lymphspalten desselben ausgeht. Diese sind nämlich von Plasmazellen nicht umgeben, sondern von einem schmalen homogenen Bindegewebssaum und besetzt von einfach geschwollenen, sonst nicht veränderten Endothelien. Diese Lücken nun umgrenzen rundliche vielfach ausgebuchtete Gewebsinseln, welche in der Mitte reicher an Plasmazellen und hypertrophischen Spindelzellen sind als an der Peripherie und mehr oder weniger deutlich im Centrum oder etwas zur Seite desselben eine komprimirte Capillare oder selbst ein grösseres Blutgefäss aufweisen.

Gross und kräftig färbbar erweisen sich hauptsächlich die Plasmazellen der Peripherie, die Ansätze des Knotens an die peripherischen mit ihm verschmelzenden Gefässe und dann die nächste Nachbarschaft dieser Gefässe innerhalb des Knotens. Alle übrigen Theile des Knotens zeigen nur vereinzelte Plasmazellen inmitten dichtgedrängter, wenig tingibler, theils kleinerer, theils grösserer und dann mehrkerniger Bindegewebszellen und im Centrum einer grösseren Gruppe solcher mit grosser Regelmässigkeit: Riesenzellen. Die ausgebildeten, grossen Riesenzellen unterscheiden sich in nichts Wesentlichem von den Lupusriesenzellen. Sie enthalten neben einer rundlichen, länglichen oder verzweigten, feingenetzten, trüben Protoplasmamasse eine Unzahl von Kernen, als Kugelschale oder Haube vertheilt oder an einem Pole gesammelt. Aber schon an der Menge unfertiger Riesenzellen, welche die Papel daneben aufweist und die dem akuteren Verlauf dieser Neubildung entsprechen, erkennt man die Nichtexistenz der Tuberkulose. So muss ich die allerorten sichtbaren Bilder auffassen, in denen das Protoplasma von kleinen, mehrkernigen Plasmazellen sich dem der Riesenzellen verähnlicht, während dicht dabei andere kleine Plasmazellen 4—6 und mehr Kerne aufweisen neben geringen Protoplasmaresten und noch andere, vollständig homogenisirt, kaum noch den Kern erkennen lassen. Man hat hier alle Theile einer grösseren Riesenzelle neben einander und gewöhnlich deutet die gegenseitige Lagerung der Zellen bereits die Orte des späteren Kernmantels und der zukünftigen, homogenisirten Proto-

plasmamasse an. Zieht man zudem in Betracht, dass man hier wie beim Lupus zuweilen in grösseren Riesenzellen ganze, kleine Zellen mit noch leidlich gut tingiblen Kernen incorporirt findet, so lässt sich kaum eine Entstehung der grossen Riesenzellen durch Verschmelzen kleinerer, immer schon mehr- und vielkerniger Zellen von der Hand weisen, derart, dass besonders stark homogenisirte Zellen von solchen, in welchen die Kerne amitotisch theilbar bleiben, umwachsen werden. Jedenfalls wird man auch an diesem Objekte besser als an der noch weit chronischeren Tuberkulose der Haut die Genesis der Riesenzellen studiren können.

Eine weitere Differenz gegenüber einem kleinknotigen Lupus besteht in der weit geringeren Zahl der kleinen Plasmazellen, der Plasmatochterzellen, welche die Farbenreaction der grossen theilen, aber nur einen schmalen Protoplasmasaum besitzen. Beim Lupus kommen diese schaarenweise oder besser schichtenweise vor beim Uebergang in das homogenisirte Centrum des Lupus, sodass man sie ihrer Dimensionen und Massenhaftigkeit wegen bisher fast stets als Leukocyten betrachtet hat. In der syphilitischen Papel spielt diese Form eine weit geringere Rolle; die grossen Plasmazellen gehen meistens direkt über in die centraler liegenden, homogenisirten Zellen.

Einen dritten Unterschied gegenüber dem tuberkulösen Plasmazellentumor finde ich in dem grösseren Gehalt des syphilitischen an gewöhnlichen Spindelzellen und restirendem fibrillärem Gewebe, welche den Lymphwegen entlang erhalten bleiben. Dieser Bestandtheil ist es auch, der den Durchschnitt einer syphilitischen Papel stets in einzelne Felder abgetheilt zeigt und ihn nie das Aussehen eines gleichmässigen Zellenmosaiks gewinnen lässt. Selbst auf der Höhe der Entwickelung dokumentirt sich deutlich die Herkunft aus einem ursprünglich den Gefässbaum mantelartig umgebenden, strangförmigen Plasmom, indem die zum Knoten verschmelzenden Ausläufer desselben an den grösseren Lymphwegen in ihrer Proliferation stets Halt machen.

Weitere Bestandtheile enthält die unkomplicirte Papel kaum, vor allem lassen sich nur sehr wenige Mastzellen und Leukocyten nachweisen. Mitosen fehlen auf der Höhe der Papel ebenfalls.

Das kleinpapulöse Syphilid ist durchaus nicht an irgend einen Bestandtheil der Haut gebunden; immerhin kommen nicht so selten Fälle vor, welche das Infiltrat mit grosser Regelmässigkeit klinisch wie histologisch an den Follikeln lokalisirt zeigen, sei es, dass eine angeborene Prävalenz des perifolliculären Gefässnetzes vorliegt oder wahrscheinlicher ein hinzukommender äusserer Reiz auf dasselbe. Im Wesen der Papel macht diese Lokalisation keinen Unterschied; nur ist dann das Plasmom schalenförmig um einen Follikel und dessen nächste Nachbarschaft ausgebreitet, dadurch weniger in die Fläche ausgedehnt und die ganze Papel erhält eine acuminirte Form mit dem angeschwollenen Follikel als Centrum. Man hat diese Form der Syphilide Lichen syphiliticus genannt; sie besitzt selbstverständlich mit der Lichen planus-Papel histologisch nicht die geringste Aehnlichkeit, eher — schon wegen des ständigen Gehaltes an Riesenzellen — mit dem sog

Lichen scrophulosorum. Der Name „miliares Syphilid", welchen manche Autoren dem kleinpapulösen, folliculären Syphilide geben, ist auch nicht gerechtfertigt, denn das schalenförmige Infiltrat, zur Fläche ausgedehnt, entspricht der gewöhnlichen Grösse des kleinpapulösen und beide gehören histologisch zusammen, da ihre Struktur dieselbe und ihre Abgrenzung gegen die Umgebung scharf ist, sodass selbst bei grosser Anzahl keine Confluenz unter ihnen eintritt. Diese letzteren Eigenschaften trennen sie auch histologisch genügend vom grosspapulösen Syphilid.

b) Das grosspapulöse Syphilid.

Während das kleinpapulöse Syphilid den gewöhnlichen Typus der früh universell und massenhaft auftretenden Sekundärsyphilide darstellt, repräsentirt das grosspapulöse den Typus der in geringer Anzahl später und als Recidive erscheinenden, mehr solitären Papeln. Dieselben sind linsen- bis markstücksgross und grösser, von flacher Oberfläche und weniger scharfer Begrenzung nach der Breite und Tiefe als die des kleinpapulösen Syphilids, daher weniger gut durch Aufheben einer Falte von der Umgebung zu isoliren, gewähren übrigens dabei ebenfalls den Eindruck eines derben Infiltrates. Sie sind gewöhnlich von längerer Dauer, und geben durch Konfluenz an einzelnen Stellen Anlass zu flächenhafter Infiltration.

Der histologische Bau des grosspapulösen Syphilids ist in den Hauptzügen derselbe wie der des kleinpapulösen; es handelt sich auch hier um eine Plasmazellenneubildung, besonders im oberen Theile der Cutis, die sich zuerst eng an den Gefässbaum anschliesst, später auch die Cutis dazwischen befällt. Wir haben daher nur die Differenzpunkte gegenüber jener Form hervorzuheben. Das Plasmom ist hier viel weniger kompakt gebaut, die freien, kollagenes Gewebe, einfache Spindelzellen, hier und da sogar noch elastisches Gewebe, stets aber grössere und klaffende Lymphgefässe und Lymphspalten enthaltenden Inseln nehmen einen weit grösseren Raum ein, als beim kleinpapulösen Syphilid. Das histologische Bild gewährt daher überhaupt nicht so eklatant wie bei jenem den Anblick eines einheitlichen Knotens; das grosspapulöse verhält sich hierin zum kleinpapulösen vielmehr ähnlich, wie die diffuse Form des Lupus zur knötchenförmigen. Weiter geht übrigens diese Analogie nicht. Der Gehalt an homogenisirten Plasmazellen und Riesenzellen schwankt bei den einzelnen Papeln sehr, stets aber besteht die Hauptmasse derselben aus stark tingibeln, grossen kubischen Plasmazellen und die Ausbreitung des degenerativen Processes an denselben entspricht durchaus nicht der Ausbreitung der zelligen Infiltration überhaupt. Immerhin wird man auf jedem Schnitte $^1/_2$ Dutzend und mehr Riesenzellen an älteren Papeln finden und zwar ganz unregelmässig zerstreut, bald im Papillarkörper, bald an der unteren Grenze des Infiltrates.

Bei länger bestehenden, grosspapulösen Syphiliden zeigt das Epithel vielfach Veränderungen, doch niemals hochgradige. An einzelnen Stellen, besonders an den das Infiltrat durchziehenden Haarbälgen

bilden sich durch solche umschriebene Epithelwucherungen auch förmliche Epithel-Riesenzellen, in denen die Kerntheilung der Zelltheilung vorauseilt. An anderen Stellen kommt es zur Durchsetzung des Epithels mit Wanderzellen, ohne dass dieser Vorgang sich zur Eiterung oder Bläschenbildung steigerte. Es ist mir überhaupt fraglich, ob diese nicht konstante Leukocytose nicht schon als Anzeichen komplicirender, anderweitiger Entzündungen aufzufassen ist. An solchen Partien pflegen auch die Saftspalten des Epithels erweitert zu sein und es kommt im Gefolge zu einer feinblättrigen Abschuppung, die wieder das Auftreten von Epithelmitosen nach sich zieht. Ebenso nebensächlich und zufällig ist die Anhäufung von Mastzellen an einigen Stellen, während diese im Allgemeinen spärlich und nur dem längeren Bestande entsprechend ein wenig frequenter sind, als beim kleinpapulösen Syphilid.

α) Die kondylomatöse Papel.

Das sogen. „breite Kondylom" ist nur eine allerdings sehr häufige Varietät des grosspapulösen Syphilides. Es gehört dazu eine andauernde Durchfeuchtung des Epithels und ein gewisser Grad von Hyperämie, wie er an den Kontaktstellen und Schleimhauteingängen gegeben ist. Besonders die beständige Reibung und höhere Wärme der Kontaktstellen wirkt befördernd auf die kondylomatöse Umwandlung der Papel.

Histologisch ist diese Modifikation charakterisirt durch starke Wucherung des Epithels, bedeutende Erweiterung der Blutgefässe, durch Oedem der Cutis und eine der Papel sonst nicht eigenthümliche, reichliche Auswanderung von Leukocyten. Vor allem verändert die Akanthose vollkommen das Bild, indem die tief eindringenden Epithelleisten fast die gesammte Neubildung der Plasmazellen zwischen sich d. h. in den durch sie neu abgefurchten langen Papillen aufnehmen, sodass unterhalb der Epithelgrenze nur eine schmale Zone des Infiltrates verbleibt. Der ursprünglich bindegewebige Tumor erhält dadurch fast das Ansehen eines Akanthoms und die althergebrachte Zusammenstellung mit dem sogenannten (spitzen) Kondylom ist bei oberflächlicher Betrachtung auch histologisch gerechtfertigt. Die nähere Untersuchung zeigt aber bald, dass der Kern auch dieser Neubildung ein an den stark erweiterten Blutgefässen entlang sich ziehendes Plasmom ist. Auch die homogenisirten Plasmazellen und die Riesenzellen fehlen nicht und besonders die letzteren sind im Vergleich mit der einfachen Papel kaum in geringerer Zahl vertreten.

Einen sehr grossen Raum des in seiner Ausdehnung durch das Epithel bereits beschränkten Bindegewebes nimmt aber das System der Lymphbahnen ein; die ungemein verlängerten und am Ende oft knopfförmig angeschwollenen Papillen werden ausser von den stark erweiterten Blutcapillaren bis nahe zur Spitze von weit klaffenden Lymphgefässen durchzogen. Wo die Epithelleisten dicht nebeneinander sich einsenken, ist mithin in den Papillen das Plasmom auf die schmale Zone zwischen den erweiterten Blut- und Lymphcapillaren beschränkt. Die Epithelwucherung geht aber unregelmässig von statten und wo immer die

Epithelleisten nicht vorgedrungen sind resp. nicht vordringen konnten, wird der ganze Raum von einer dichtgedrängten Masse von grossen Plasmazellen eingenommen. An solchen Stellen unterscheidet sich die kondylomatöse Papel von der einfachen nur durch weitere Gefässe und stärkeres Oedem. Die schon oben angeführte reichlichere Auswanderung von Leukocyten betrifft nicht diese Orte hauptsächlich, sondern die Spitzen der Papillen, wenn sie auch im Bereich der ganzen kondylomatösen Papel nachweisbar ist. Mastzellen sind in mässiger Menge vorhanden.

Die Epithelwucherung, das auffallendste Symptom dieser Varietät, ist — im Gegensatz zum (spitzen) Kondylom — eine fast ausschliesslich interpapilläre. Die suprapapilläre Stachelschicht, eingeklemmt zwischen Hornschicht und die durch unabgeschwächten Blutdruck übermässig erweiterten Capillaren, ist eher verdünnt als verdickt, besonders auf der Höhe der Entwickelung, wenn das wuchernde Epithel in den tief eindringenden Leisten einen Ausweg gefunden hat. Die Leisten sind nichts weniger als regelmässig geformt, theils breit, theils schmal, mit verschiedengestalteten, meist sehr dünnen Ausläufern, welche zwischen sich sekundäre, kleinere Papillen abfurchen. Die sie zusammensetzenden Stachelzellen sind über die Norm vergrössert, häufig die älteren ödematös, die jüngeren von Mitosen durchsetzt. Die ganze Stachelschicht ist von erweiterten Saftspalten und einer verschieden grossen Menge von Leukocyten durchzogen. Besonders oberhalb der Papillenspitzen bilden die letzteren hier und da ein fast vollkommenes Netz, welches die Lymphräume der dünnen suprapapillaren Stachelschicht bis an die Hornschicht erfüllt. Aber andere Theile der Stachelschicht, besonders die unteren Partien der Leisten, sind häufig ganz frei von Wanderzellen. Auch hier sieht man mitunter unvollkommene Epitheltheilungen, die zu kleinen Riesenzellen epithelialer Natur geführt haben, und Epithelpfröpfe, die das Lumen eines Knäueldrüsenganges auf eine geraume Strecke erfüllen. Durch die Papel hindurchziehende Haarbälge nehmen oft an der Epithelwucherung Theil. Die Oberfläche der kondylomatösen Papeln besteht, je nachdem sie klinisch mehr trocken oder feucht waren, aus echter Hornschicht, feuchten Schuppen oder selbst eiterdurchsetzten Krusten. Im ersteren Falle folgt auf die Stachelschicht eine wohlausgebildete Körnerschicht, die über allen breiten Leisten Einsenkungen erleidet und hier auf 3—5 Lagen sich verdickt, während sie über den Papillen in einfacher Lage hinwegzieht. Die darauf folgende Hornschicht ist mehr oder minder verdickt, am meisten über breiten Epithelleisten. Wo dagegen das Oedem der Stachelschicht stark ausgeprägt ist, pflegt die Körnerschicht einer keratohyalinlosen Uebergangsschicht mit stäbchenförmigen Kernen Platz zu machen, die wie die darauf folgende Hornschicht von Leukocyten und Haufen derselben durchsetzt ist. Bei noch stärkerer Leukocytose geht die Stachelschicht durch einfache Vertrocknung in eine eiterhaltige Epithelkruste über, die beim Abfall eine erodirte, von gequollenem Epithel weisslich gefärbte, wegen der hochaufragenden Papillen leicht blutende Fläche hinterlässt. In diesen Krusten findet

man stets eine grosse Menge von Bakterien, unter denen nach den Ergebnissen der Züchtung auch Eiter- und Fäulnissorganismen sich befinden. Es ist mit grösster Wahrscheinlichkeit anzunehmen, dass diese allein die Eiterung erzeugen, welche hier zuerst zu den Symptomen der syphilitischen Papel ziemlich konstant hinzutritt. Denn zur Charakteristik der einfachen Papel gehört die Eiterung nicht, sie fehlt auch hier oft bei trocknen Kondylomen und findet sich meistens nur stellenweise und zwar nicht im Centrum der kondylomatösen Papel, sondern nahe ihrer Oberfläche am stärksten ausgebildet. Die kondylomatöse Umbildung überhaupt solchen sekundären Organismen der Kontaktstellen zuzuschreiben, ist eine naheliegende, aber bis jetzt durch nichts zu beweisende Hypothese.

β) Die palmare und plantare Papel.

Die an Handteller und Fusssohle lokalisirte Papel zeigt mit der kondylomatösen insofern eine gewisse Analogie, als auch hier das Plasmom durch gleichzeitige Wucherung der Epithelleisten in die dadurch stark verlängerten Papillen hineingezogen wird und als einheitliche, linsenförmige Neubildung der Cutis beinahe verschwindet. Hierdurch nähert sich auch diese Papel auf den ersten Anblick den Parakeratosen, doch bleibt das Wesentliche der Affection das Infiltrat von Plasmazellen, welches bei den Parakeratosen nicht vorhanden ist. Dasselbe erfüllt in dünner Schicht die Papillen, setzt sich entlang der Blutgefässe in die Tiefe bis zu den Knäueldrüsen fort, die es noch in Form rundlicher Herde umgibt. Die Blut- und Lymphgefässe sind auch hier erweitert, doch lange nicht so stark wie bei der kondylomatösen Papel. Auswanderung von Leukocyten findet nicht in nennenswerthem Grade statt. Die intrapapillare Stachelschicht ist in Form langer Leisten durch mitotische Theilung der Stachelzellen über die Norm vergrössert, die suprapapilläre dagegen nicht oder sogar verschmächtigt, während eine dicke Körnerschicht und Hornschicht dieselbe überlagern. An manchen Stellen, wo die Hornschicht schwielig verdickt erscheint, ist die Körnerschicht ganz oder theilweise geschwunden und durch eine platte, kernhaltige Uebergangsschicht ersetzt, in der auch vereinzelte Leukocytenherde sich vorfinden.

γ) Die bullöse Papel der Neugeborenen.

Die einzigen Papeln, welche Neigung zur blasenförmigen Abhebung der Hornschicht zeigen, finden sich bei der hereditären Syphilis der Neugeborenen, typisch an den Handtellern und Fusssohlen, aber auch sonst an vielen Körperstellen mit resistenterer Hornschicht. Die zu Grunde liegende Papel zeigt wesentliche Unterschiede von der der acquirirten Syphilis der Erwachsenen, so dass im histologischen Bilde die Blasenbildung durchaus nicht die auffallendste Besonderheit darstellt. Es fehlen nämlich die Plasmazellen und Riesenzellen, während die Zahl und Grösse der Spindelzellen entlang der Gefässe und im

Papillarkörper allerdings die Norm übersteigt. Nähern sich hierdurch die Papeln der Neugeborenen den einfachen Roseolen der Erwachsenen, so haben sie wieder das Besondere einer massenhaften Leukocytose. Das Epithel zeigt dieselben Veränderungen wie beim Erwachsenen, keine Neigung zur Bläschenbildung durch Colliquation, dagegen zur Erweiterung der interepithelialen Saftspalten, und diese geht bei der Papel der Neugeborenen so weit, dass über dem Zelleninfiltrat der Cutis die Oberhaut von vielen kleinen und grossen interepithelialen Hohlräumen durchsetzt ist, die eine Menge dicht gedrängter Wanderzellen enthalten. Nur an vereinzelten Stellen erweichen die Epithelien an der Grenze dieser Leukocytenherde. Die Blase entsteht auch garnicht durch Confluenz der Hohlräume der Stachelschicht, sondern durch Abhebung der Hornschicht von der mechanisch zerworfenen Stachelschicht, deren interepitheliale Hohlräume, soweit sie oberflächlich liegen, dann allerdings auch in die grosse, einkämmerige Exfoliationsblase durchbrechen. Wo die Hornschicht weniger stark ist als an der Fusssohle und dem Handteller, dringt das mit Eiterzellen gemischte seröse Exsudat direkt an die Oberfläche, die dann feucht oder mit Krusten bedeckt ist, etwa in der Weise des breiten Kondyloms oder einer Ekzempapel.

c) Die Abheilung der Papel.

Die Abheilung der syphilitischen Papel besitzt in mehr als einer Richtung ein besonderes Interesse. Nicht nur ist es von höchster praktischer Wichtigkeit, zu wissen, was von einem Syphilide zurückbleibt, wenn es klinisch als „geheilt" gilt, sondern wir werden aus der Reihenfolge, in welcher die histologischen Erscheinungen schwinden, auf deren gegenseitigen Zusammenhang und aus der Weise, wie sie schwinden, auf die Art ihres Zustandekommens schliessen können. Ein universelles, ohne Behandlung zu besonderer Mächtigkeit gediehenes, papulöses Exanthem, gab bei seiner Abheilung unter der Quecksilberschmierkur, von Woche zu Woche untersucht, ein vollkommenes Bild der regressiven Metamorphose dieser Papeln.

Die noch unbehandelten Papeln zeigen alle die oben beschriebenen Verhältnisse des einfachen, kleinpapulösen Syphilids in so gleichmässiger Weise, dass dieses Bild auch als Grundlage dienen kann für die hier zu schildernden Veränderungen.

Die Papeln der zweiten Serie sind klinisch bereits vollkommen abgeflacht, aber noch als kleine, derbe, braunröthliche Einsprengungen von dem früheren Umfange zu erkennen. Zunächst zeigt sich hier, dass die Verkleinerung des Infiltrates eine vollkommen concentrische ist; dasselbe reicht auch hier noch vom Epithel bis zum subpapillaren Gefässnetze, aber dieses Areal selbst ist der Abflachung des Knotens entsprechend, kleiner, es ist etwa halb so schmal geworden. Auffallenderweise betrifft die Atrophie nun durchaus nicht die tief tingiblen Plasmazellen. Dieselben sind, wenn nicht noch vermehrt, doch in dem kleineren Knoten wenigstens ebenso zahlreich vorhanden wie vorher. Bei

guter Protoplasmafärbung tritt sogar der ganze Knoten, eben weil dieselbe Zahl von Plasmazellen auf einen kleinen Raum zusammengedrängt ist, stärker gefärbt hervor, als auf der Akme des Processes. Ausserdem finden sich jetzt die Plasmazellen und die aufgehellten, homogenisirten Zellen regelmässiger vertheilt, als es vorher der Fall war, ähnlich etwa wie es beim Lupusknötchen vorkommt. Die ersteren hüllen nämlich die anderen meistentheils concentrisch ein, sodass die Schnitte bei schwacher Vergrösserung wie aus rundlichen, einzelnen Herden zusammengesetzt erscheinen. Ausser durch dieses polycyklische Aussehen erinnert das Infiltrat jetzt auch noch durch die Verengerung, resp. den Schwund von Blutgefässen und die Abschwellung von Spindelzellen und kollagenem Gewebe inmitten der Herde auffallend an den herdförmigen Lupus. In diesem Stadium der Resorption erst könnte mithin von einer Verwechselung der syphilitischen mit dem lupösen Infiltrate die Rede sein.

Was nun die einzelnen Bestandtheile der Papel betrifft, so zeigen alle mit Ausnahme der Riesenzellen bemerkenswerthe Veränderungen. In diesen letzteren sind nur die Kerne weniger tingibel geworden; Umfang und Aussehen des Protoplasmas hat sich kaum verändert. Die stark tingiblen, grossen Plasmazellen hingegen zeigen mitten in dem dunkelgekörnten Protoplasma helle ungefärbte, rundliche Stellen, Vacuolen, zuerst einzeln, dann in Gruppen, bis die Zellen nur noch theilweise, gewöhnlich an einem Pole, die Plasmakörnung aufweisen. Diese ihres chromophilen Protoplasmas zum Theil beraubten Plasmazellen besitzen eine feinblasige, schaumige Struktur, ähnlich wie die gewöhnlichen spindelförmigen Bindegewebszellen. Wo die chromophile Substanz bleibt, ist auch nicht ungewiss, da stets in der Nachbarschaft dieser Zellen unregelmässig geformte Kügelchen und eckige Bröckel von derselben Farbennuance, zuweilen noch den sich aufhellenden Plasmazellen anhängend, gefunden werden.

Die aufgehellten, meist mehrkernigen Zellen sind in den centralen Theilen der rundlichen Herde enger aneinander gerückt als vorher (lupusähnlich), und ihre Kerne sind blasser gefärbt als normal. Einige zeigen stellenweise graubläuliche Körner an einem Zipfel oder einem Rande eingesprengt, zuweilen in feiner netzförmiger Zeichnung.

Noch prägnanter treten dieselben Veränderungen an den Papeln einer dritten Serie hervor, welche äusserlich schon unter das Niveau eingesunken, theils gelblich, theils bläulich-grau aussahen. Das Infiltrat ist hier wieder mitsammt der betreffenden Hautzone verkleinert und abgeflacht, aber doch noch erheblich viel mächtiger, als man nach dem klinischen Anblick hätte erwarten können. Die regelmässige, an Lupus erinnernde Anordnung concentrisch gebauter Herde ist hier schon wieder weniger ausgeprägt, die Papel ist wieder lockerer gebaut, und wie schon der erste Augenschein lehrt, durch eine jetzt allerdings hervortretende, numerische Abnahme der tingiblen Plasmazellen. Die genauere Untersuchung lehrt, dass der Vorgang der Ausstossung chromatophiler Substanz aus ihnen im vollsten Gange ist. Dabei zeigen

die Zellen die sonderbarsten Formen, theils schwanzartige Fortsätze, die vom Ende her abbröckeln, theils kuppenförmige Abtrennungen ganzer stark tingirter, später zerfallender Zelltheile, theils Abschnürungen solcher, die maulbeerförmig oder rosettenartig zusammengedrängte helle Bläschen und dazwischen abbröckelnde, gefärbte Partikel zeigen. Zwischen diesen Zellen wimmelt es von stark und schwächer gefärbten Klümpchen der verschiedensten Gestalt und Grösse bis zu feinsten, gefärbten Kügelchen, und diese werden mit dem Lymphstrom aufwärts bis in die Saftspalten der Oberhaut geführt, die hier und da von denselben erfüllt sind. Ausser diesen mehr oder minder stark gefärbten Bröckeln finden sich mehr vereinzelt auch ungefärbte, bläschenförmige Kügelchen, die bei der Plasmazellenfärbung nur einen leicht grünlichen Schimmer aufweisen und theils vereinzelt, theils gruppenweise frei im Gewebe liegen. Durch anklebende chromatophile Körnchen, die die blauviolette Farbe der ursprünglichen Plasmazellen noch tragen, weisen auch sie auf denselben Ursprung hin und sind wohl als die vacuolisirten Reste des mit abgestossenen Zellprotoplasmas zu betrachten. Aehnliche Bilder sieht man an den aufgehellten, mehrkernigen Zellen, die die nun schon mehr chromophile Substanz aufgenommen haben und an einzelnen Stellen eine Schaumstruktur mit netzförmig vertheilten blaugrünen Körnern zwischen den Bläschen zeigen. Dass diese Bläschen als Ganzes in die homogenisirten Zellen aus den frei in den Lymphspalten liegenden aufgenommen sein sollten, ist unwahrscheinlich. Die Zellen haben offenbar nur tingible Substanz aus der Lymphe aufgenommen, und diese hat sich wieder netzförmig in ihnen ausgeschieden und abgelagert.

Ich würde diesen mit tingibler Substanz beladenen Bläschen und tingiblen Bröckeln selbst nicht eine so ausführliche Schilderung haben angedeihen lassen, wenn dieselben nicht zur Verwechslung mit Pigment Anlass geben könnten, einer Substanz, die wohl Jeder mit Sicherheit in mit dunkler Farbe abheilenden Syphiliden vermuthet, die ich aber vergeblich daselbst gesucht habe. So wenig wie die Kupferfarbe der floriden Syphilide rührt die aschgraue Farbe ihrer Reste von Pigment her. Untersucht man nämlich ungefärbte oder nur mit Kernfärbungen behandelte Schnitte, so sieht man von den beschriebenen Bröckeln und Bläschen keine Spur; dieselben werden erst durch ihre mehr oder weniger intensive Tingibilität bei Protoplasmafärbung sichtbar. Aber auch das gewöhnliche goldgelbe Pigment der Cutis ist ebenso rar, wie das normale braune Pigment der Oberhaut. Cutispigment finde ich noch hin und wieder in abheilenden Papeln, aber nur an ganz beschränkten Stellen und deshalb schon ohne alle Beziehung zu dem dunkelgrauen Farbenton derselben. Oberhautpigment aber vermisse ich in diesem Stadium fast ganz. Mir ist es sogar zweifellos, dass der entzündliche Process zur Vernichtung des normalen Hautpigments führt, und dass die abheilende Papel, so paradox es klingen mag, im Allgemeinen pigmentärmer ist, als die normale Haut. Soviel steht fest, dass die Pigmentirungen der Syphilis, ob sie sich allein oder im Anschluss an andere Syphilide entwickeln, als Processe sui generis und nicht

etwa als nothwendige Folgezustände jener aufzufassen sind. Wie sich nun andererseits die aschgraue Farbe solcher Residuen erklärt, das ergibt wieder die Analyse mittelst des Druckes eines Glasstäbchens. Dann verwandelt sich der graue Fleck in einen schwach bräunlichgelben, der dem Rest des Plasmoms entspricht. Da das Blut nur noch von unten her durchschimmert und die oberflächlichen Capillaren nicht mehr erweitert sind, so mischt sich ein graublauer Ton zu dem bräunlichen und verursacht die schwärzlich graue Farbe.

Auch in Betreff der Mastzellen zeigen die Papeln in diesem Stadium der Abheilung eigenthümliche Veränderungen. Man findet nämlich bei Methylenblau-Orcein-Färbung eine grosse Menge von spindelförmigen oder ellipsoiden Zellen, die nur zum Theil, z. B. nach einer Seite, von dem mittleren Kerne aus die metachromatische, rothe Körnung aufweisen, gleichsam halbe Mastzellen. Andere Bindegewebszellen von gewöhnlichem Habitus weisen sogar nur vereinzelte Körner auf, wieder andere neben diesen eine diffuse metachromatische Rothfärbung, und endlich kommen auch Mastzellen vor, welche dicht von Körnern durchsetzt sind und ausserdem noch ebensolche diffuse Färbung zeigen. Es muss betont werden, dass diese feinen Nüancen nur bei obiger Darstellung, nicht bei der gewöhnlichen Säureentfärbung sichtbar werden. Handelt es sich um eine Bildung neuer Mastzellen oder um einen eigenthümlichen Untergang derselben? Ich möchte mich ersterer Deutung zuwenden; dafür spricht einerseits die Form der nur theilweise Mastzellenkörnung aufweisenden Zellen, die sich in nichts von gewöhnlichen Bindegewebszellen unterscheiden, sodann der Umstand, dass gerade diese Formen innerhalb des zerfallenden Plasmoms auftreten und zahlreicher sind, als die fertigen Mastzellen innerhalb der ausgebildeten Papel vorher waren, und endlich die diffuse Metachromasie einzelner, die wohl nur als Mutterlauge späterer Körnung zu deuten sein dürfte. In der Umgebung der abheilenden Papeln findet sich übrigens eine Menge grösster, bizarr geformter, gewöhnlicher Mastzellen, die zahlreiche freiliegende Körner auf ihren Wegen als Spuren zurücklassen.

Die vierte Serie von Papeln stammt aus der Abheilungsperiode, in welcher die betreffende Kranke als temporär geheilt entlassen werden konnte. Die meisten Papeln waren in graugelbliche, eben sichtbare Flecke verwandelt, einige ausserdem noch etwas unter das umgebende Niveau eingesunken. Es zeigten nun auch noch diese Reste eine ganz ansehnliche Infiltration der Cutis mit Plasmazellen: der Abbröckelungsprocess der chromophilen Substanz führt also durchaus nicht zum Schwunde des ganzen Plasmoms; ein Theil bleibt — vielleicht noch lange — erhalten. Während die Ausfuhr der tingiblen Substanz hier vorläufig mehr zur Ruhe gekommen scheint, haben sich die aufgehellten Zellen nicht bloss in immer grösserem Maasse, sondern jetzt auch die Riesenzellen mit derselben beladen. In den letzteren sind die blauen Körner in feinster Form durch den ganzen Zellleib vertheilt, nebenbei ein sicherer Beweis, dass die Riesenzellen in toto lebendige Zellen darstellen. In den aufgehellten, meist mehrkernigen Zellen findet sich die

Substanz in dickeren Körnern einzeln, gruppen-, netzweise oder an der Peripherie intracellulärer Vacuolen angehäuft. Beide Zellenarten nehmen ausserdem jetzt, was sie in floriden Papeln nicht thun, eine leichte diffuse grauviolette basische Protoplasmafärbung an. Ebenso wie hier sieht man in der Oberhaut eine rege Einfuhr von chromophiler Substanz, indem die basalen und nächsthöheren Intercellulargänge streckenweise vollständig mit derselben ausgegossen sind, wobei ganz dieselben Scheinbilder verzweigter Zellen wie bei manchen echten Pigmentirungen entstehen. Dieselben mögen, bei basischer Färbung zufällig auftretend, wohl Manchem als Pigment imponirt haben; aber die ungefärbten Schnitte zeigen nichts von diesen intercellularen Massen. Jedenfalls ist dieser ganze unzweideutige Vorgang durch eine strikte Analogie mit der wirklichen Pigmentirung der Cutis und Oberhaut für die Erklärung der letzteren nicht ohne Werth.

Ausser diesen Vorgängen macht sich jetzt auch eine Rarefaktion des Bindegewebes innerhalb der Plasmomherde bemerklich, die auf der Höhe der Papel durch den Schwund kollagener Substanz im Maasse des Wachsthums der Plasmazellen schon vorbereitet wurde, aber erst jetzt mit dem theilweisen Schwund des Plasmoms manifest wird. Die Lymphspalten, besonders um alle zelligen Elemente herum, erweitern sich, sodass die meisten derselben wie freipräparirt liegen. Diese Rarefaktion des Bindegewebes mag wohl die Ursache sein, dass der Fingerdruck um diese Zeit den Rest der zelligen Infiltration nicht mehr constatiren kann. An einer dieser Papeln habe ich auch ein wenig echtes, goldgelbes Cutis- und braunes Oberhautpigment gefunden, jedoch so wenig, dass es keinenfalls als neugebildet gelten konnte, resp. mit der Abheilung des Syphilids in Zusammenhang zu bringen war. Wo es vorkommt, mag es ja wohl etwas zur Verdunklung der nachbleibenden Flecke beitragen.

Wie man sieht, fällt das histologische Ende der Papel noch keineswegs mit dem des klinischen zusammen. Es verbleibt nicht bloss ein Theil des für das Syphilid charakteristischen plasmomatösen Zellinfiltrates, sondern — wenn meine Deutung der Aufnahme basophiler Körner in die homogenisirten Zellen und Riesenzellen richtig ist — zeigen sogar die der regressiven Metamorphose verfallenen Bestandtheile der abheilenden Syphilide — wahrscheinlich nur vorübergehend — progressive Neigungen. Jedenfalls ist die Plasmazelle des Syphilids nicht jenes hinfällige, kurzlebige Ding, für das es meistens ausgegeben wird. Ja, die Art seiner Rückbildung, seine Umwandlung durch Verlust chromophiler Substanz in einfache rundliche Bindegewebszellen mit gewöhnlicher, schaumiger Protoplasmastruktur legt den Gedanken sehr nahe, dass der Process des syphilitischen Exanthems viele präexistente Bindegewebszellen nur durch Aufnahme gewisser Substanzen vorübergehend in Plasmazellen umwandelt. Sie blieben dann während des Floritionstadiums durch Theilung*) bedeutend vermehrt, später an Zahl

*) Es ist sehr schwierig, sich in der Frage schlüssig zu machen, ob die Plasmazellen sich ausser durch Segmentation auch durch Mitose theilen, da die wenigen

verringert und an pathologischem Inhalte ärmer, zum Theil zurück, zum Theil würden sie sich wieder in gewöhnliche Bindegewebszellen umwandeln, und nur ein dritter Theil würde resorbirt werden. Die ersteren könnten dann am besten die Grundlage für eine histologische Erklärung der Immunität abgeben.

II. Die gemischten papulösen Syphilide.

a) Das papulo-crustöse Syphilid.

Das papulocrustöse Syphilid ist eine Modification des klein- oder öfter des grosspapulösen Syphilids, die oft alle Papeln betrifft, zuweilen aber auch nur gewisse Regionen. In letzteren Fällen sind es hauptsächlich diejenigen Hautstellen, welche zugleich Prädilektionsorte für das seborrhoische Ekzem darstellen; der behaarte Kopf mit der Stirngrenze, die Mittelpartie des Gesichts, Hals und Schultergürtel, die Gelenkbeugen u. s. w. Einige Male ist es mir möglich gewesen, neben solchen Syphiliden noch mit Syphilis uncomplicirte seborrhoische Ekzeme zu constatiren; in anderen waren solche aus der Vorgeschichte bekannt.

Die meist umfangreichen Papeln sind mit dicken, gelben, weichen, leicht ablösbaren Borken bedeckt, nach deren Entfernung sie zuerst ein ungewöhnlich helles, öfter gelbrothes Aussehen und eine weichere Konsistenz zeigen wie die einfachen Papeln. Sie treten nach Ablösung der Borken gewöhnlich mehr über das Niveau der Umgebung hervor, werden blutreicher und dunkler.

Die histologische Untersuchung lehrt, dass diese Papeln in der That ganz bestimmte Abweichungen vom gewöhnlichen Typus zeigen, welche auf eine neu hinzutretende Ursache schliessen lassen, sei es nun, dass diese in der speciellen Hautbeschaffenheit des Individuums oder — was mich wahrscheinlicher dünkt — in der Mischinfection mit Oberhautparasiten zu suchen ist.

Alle diese Papeln weisen an der Peripherie eine ungewöhnliche starke Epithelwucherung auf, die sich durch ein vergrössertes Leistennetz und zahlreiche Mitosen kundgibt. Diese Akanthose betrifft auch zufällig in der Peripherie der Papeln lokalisirte Haarbälge und Knäueldrüsengänge, aber stets nur an deren oberen, mit der Oberhaut zusammenhängenden Enden. Nach dem Centrum der entwickelten Papeln zu weicht die Akanthose ihrem Gegentheil, der Epithelatrophie, indem hier die Papillen und überhaupt der ganze Papillarkörper bedeutend anschwellen und das Epithelleistennetz verdünnen. Immerhin zeigen auch hier noch sehr unregelmässig gestaltete zapfen- und leistenartige Epitheleinsenkungen, die von den verschmälerten Leisten nach verschiedenen Richtungen, zumal auch in die Tiefe abgehen, dass im Anfange im Centrum der Papel ebenfalls eine erhebliche Epithelproliferation stattgefunden hat. Und dieselbe Bedeutung haben auch einige gröbere Unebenheiten der von der Kruste befreiten Oberfläche an den älteren Papeln, höckerige Erhabenheiten und dellenartige Vertiefungen, letztere entsprechen breiten, später verhornten Epitheleinsenkungen, erstere dazwischen stehen gebliebenen, ödematösen Papillen. An diese

Mitosen in den Plasmomen den Protoplasmaleib — wie sonst immer — ungefärbt zeigen und somit das beste Kriterium der Plasmazelle verloren geht.

primäre Hypertrophie und sekundäre Atrophie schliessen sich aber regelmässig im Centrum weitere Veränderungen des Epithels: eine allgemeine Erweiterung der Lymphspalten, eine leichte Aufquellung der Epithelien selbst, besonders oberhalb der Papillen und sodann eine theils einfach ödematöse Anschwellung, theils fibrinoide Entartung der Uebergangsschichten und unteren Hornschichten. Die Uebergangsepithelien und basalen Hornzellen quellen dabei zu unförmlichen Platten auf, welche auf dem Durchschnitt eine Dicke erreichen, die etwa der Höhe grosser, basaler Stachelzellen gleichkommt und sind erfüllt von einer gleichmässig aufgehellten Substanz, welche noch Kernreste erkennen lässt, oder von einer mehr faserigen, fibrinartigen Masse und enthalten dann auch gewöhnlich einige Leukocyten.

Wo dieses Oedem, resp. fibrinoide Degeneration der verhornenden Zellen vorkommt, fehlt natürlich Keratohyalin und Eleidin. Trotzdem sind die Zellen von einem verhornten Mantel umgeben — einer der vielen Beweise, dass die Verhornung auch ohne Abscheidung von Keratohyalin vor sich geht.

Diese Veränderungen der oberen Epithellagen gehen nun weder gleichmässig auf der ganzen Oberfläche der Papel von statten, noch fortdauernd. Es lagern sich daher schichtweise sehr verschiedene Epithelformationen zur Bildung der Kruste über- und nebeneinander: normale Hornsubstanz, ödematöse, fibrinoide und diese sind noch durchsetzt von mit Kernbröckeln von Leukocyten erfüllten Spalten. Die Krusten gewähren daher etwa den Anblick derjenigen des crustösen, seborrhoischen Ekzems und würden schwer von solchen zu unterscheiden sein.

Das Epithelödem ist nur eine Fortsetzung des Oedems der Papillen und diese bieten auf der Höhe der Papelbildung ebenfalls einen der gewöhnlichen syphilitischen Papel nicht eigenthümlichen Anblick. Anstatt der dichten Erfüllung des Papillarkörpers mit Plasmazellen findet sich ein hochgradig ödematöses Bindegewebe mit vielen schönen Spinnenzellen, aber nur wenigen Plasmazellen. Am meisten kommen diese noch vor in unmittelbarem Contakt mit den Blutcapillaren und durch Vergrösserung der Endothelien und Perithelien mit Einlagerung stark tingibler Substanz gewähren diese an manchen Stellen mitten in dem ödematösen Gewebe den Anblick von soliden Zellsträngen, die von einer feinen Lichtung durchzogen werden. Die Lymphspalten und Lymphgefässe des Papillarkörpers sind stark erweitert, die Blutgefässcapillaren nur dort, wo Anhäufungen und Stasen weisser Blutkörperchen stattfinden. An solchen Orten, besonders in den Spitzen der Papillen, sind die Capillaren bucklig aufgetrieben und die dem weissen Thrombus anliegenden Endothelien lösen sich von der Wand, verlieren ihre tingible Substanz, erhalten Vacuolen und werden schliesslich ganz ausgelaugt. Eine regelrechte Wandstellung der weissen Blutkörperchen findet aber in diesen Papeln im allgemeinen so wenig statt, wie in den gewöhnlichen und demgemäss ist auch die Emigration eine auf einzelne Punkte beschränkte und im ganzen geringe, wenn sie auch entschieden mehr in den Vordergrund tritt als bei den Syphiliden sonst. Es han-

delt sich um eine starke seröse und serofibrinöse Exsudation mit relativ geringer Betheiligung der Leukocyten.

Der wichtigste und für diese Form geradezu charakteristische Umstand ist nun die Beschränkung aller genannten Processe: Epithelwucherung, Papillarödem, Epithelatrophie, Schwund des Plasmoms, Oedem und fibrinoide Entartung — lediglich auf den oberflächlichen Theil der Papel. Vom subpapillaren Gefässnetze an nach der Tiefe ist wenig geändert. Hier findet sich das dichte, perivasculäre und herdförmig vertheilte Plasmom, die Bildung von mehrkernigen und aufgehellten Plasmazellen und zum Theil sehr grossen Riesenzellen, die Neubildung von Spindelzellen und fester Bindesubstanz dazwischen, die Passivität des tiefen Epithels, alles genau wie beim gewöhnlichen grosspapulösen Syphilid. Die Grenze zwischen dem ödematösen oberen und dem trocknen unteren Theil der Papel ist manchmal scharf und dann in der Höhe des subpapillaren Netzes befindlich. Bei den meisten Papeln aber ist der Uebergang ein allmählicher und wird vermittelt durch eine breite Zone, in welcher das kollagene Gewebe noch etwas gequollen, die Lymphgefässe mässig erweitert, die Plasmazellen schon reichlicher aber immer noch zerstreut, wo bereits perivasculäre, aber noch keine intervasculäre Plasmomherde vorkommen. Eine schmale Zone des reinen, unkomplicirten, syphilitischen Plasmoms schliesst dann die Papel nach unten und nach der Seite gegen das gesunde Gewebe ab. Wenn aber auch die oberflächlichen Partien der Papel noch so sehr durch Oedem und Zellschwund verändert sind, stets findet man daselbst an vereinzelten Stellen auch grosse, blasse Riesenzellen, zum Zeichen, dass hier schon früher ein plasmomatöser Herd bestanden hat. Zweifellos gehören die krustösen Papeln zu denen, welche am öftesten als hartnäckig wiederkehrende Recidive erscheinen.

Das meiste Interesse knüpft sich nun bei dieser crustösen Modifikation an die Beantwortung der Frage, ob Cutisödem und Epithelveränderungen Dinge sind, die sich erst auf der fertigen syphilitischen Papel entwickeln und sie modificiren, oder ob sie zugleich mit den mehr charakteristisch syphilitischen Veränderungen der tieferen Schichten entstehen, oder endlich ob sie der Bildung des syphilitischen Plasmoms sogar vorhergehen, so dass letzteres sich erst auf bereits modificirtem Boden anlegt und hinzugesellt.

Durch blosse Betrachtung der Papeln auf der Akme des Processes wird man, wie ich glaube, sehr zur ersten Annahme hingedrängt, da ja inmitten der modificirten oberen Partie stets Plasmomreste mit Riesenzellen sich befinden. Das letzte Wort in dieser Frage hat aber offenbar nur die Untersuchung der allerjüngsten Papeln, und diese gibt eine andere Antwort.

Hier dominirt, wie zu erwarten war, die Epithelhypertrophie auch im Centrum. In jedem vergrösserten Leistenquerschnitt tauchen eine grosse Zahl von Mitosen auf. Daneben ist aber auch schon, an den verbreiterten Papillenspitzen wenigstens, Oedem vorhanden, welches sich über denselben in eine Erweiterung der Saftspalten des Epithels fortsetzt. An einigen Stellen finden sich bereits ziemlich reichlich

Leukocyten im Epithel. Die Körnerschicht ist wohlerhalten, sogar stellenweise verbreitert, während die Hornschicht, beträchtlich verdickt, eine Schuppe, aber noch keine serös-fibrinös durchtränkte Kruste darstellt. Diesen Veränderungen an der Oberfläche gegenüber, die deutliche Vorläufer der späteren Krustenbildung sind und beweisen, dass diese nicht erst sekundär hinzukommt, lässt nun die Cutis wohl eine beträchtliche Entzündung, aber keine Symptome erkennen, wie sie der beginnenden syphilitischen Papel eigenthümlich sind. Vor allem fehlen gut tingible Plasmazellen gänzlich. Die Blutgefässe sind im Bereiche der Papel stark erweitert, stärker als es in frischen, unkomplicirten Papeln der Fall zu sein pflegt, und von geschwollenen Endothelien umsäumt, aber nicht von Plasmazellen umrahmt. Der Papillarkörper und die Cutis, soweit die Papel reicht, ist zwischen den Gefässen sehr zellenreich, aber es sind rundliche und spindelförmige Bindegewebszellen ohne stark tingiblen Inhalt und ohne jede herdförmige und perivasculär mantelförmige Anordnung. Zugleich ist das fibrilläre Gewebe aufgequollen, in den Papillen vielerwärts geradezu gallertig und von Leukocyten im mässigem Grade durchsetzt, während Mastzellen nur sehr spärlich sich zeigen. Genug in der Hauptsache finden wir eine chronische, produktive Entzündung, aber keine entzündliche Neubildung von der Gattung der Infectionsgeschwülste.

Nur an ganz vereinzelten Stellen erleidet dieses einheitliche Bild eine auffällige Störung. Hier und da finden sich nämlich ohne allen Zusammenhang mit frischen Plasmomherden ganz blasse, grosse Riesenzellen, und wenn man sehr genau die zellige Infiltration untersucht, auch mitten zwischen den Spindelzellen zerstreut ganz blasse, mehrkernige, in Zerfall begriffene alte Plasmazellen, die keinenfalls frischer Provenienz sind und sich als vormalige Plasmazellen nur durch die auch sonst bei den Syphiliden bekannten, aufgehellten, ausgelaugten und in Zerfall befindlichen Plasmazellenbilder zu erkennen geben. Also ein ganz deutlicher Ueberrest einer echt syphilitischen Neubildung inmitten eines neuen, nicht charakteristischen, entzündlichen Infiltrates und offenbar unter dem Einflusse desselben zerfallend. Dieser Anachronismus ist bei der Syphilis nichts Auffallendes. Wir lernen eben, dass derartige Papeln sich auf der Grundlage von Resten früherer bilden, und das Merkwürdige liegt mehr in dem Umstande, dass die Recrudescenz des lokalen Syphiliseffektes zunächst nicht in den sonst geläufigen Bahnen einer Zunahme des Plasmoms sich bewegt, sondern umgekehrt in einem theilweisen Zerfalle desselben im Anschlusse an eine einfache, produktive Entzündung nichtspecifischen Charakters. Nun erklären sich aber auch die mitten in dem ödematösen Papillarkörper versprengten, blassen Riesenzellen auf der Akme des Processes. Dieselben gehören garnicht dem neuen Syphilid an, sondern sind Ueberbleibsel eines viel älteren.

Etwas ältere, schon krustenbedeckte Papeln leiten nun auf einem ganz gesicherten Wege hinüber zu dem im Anfange gezeichneten Bilde der reifen Efflorescenz. Am Grunde und der gesammten Peripherie der entzündlichen Papel erscheinen nämlich nun mit einem Male frische

Plasmazellen, die Gefässe mantelartig einscheidend und bereits kleine Herde zwischen den Gefässen bildend. Diese Herde mehren sich und erscheinen dichter in der Uebergangszone, zerstreut an der Oberfläche der Papel, während hier das Oedem noch zunimmt, die Akanthose erlischt, das Epithel fibrinös entartet und die Hornschicht sich zur dicken, fibrinösen Kruste umbildet.

Auf der Höhe der Papel können wir also mit Sicherheit drei verschiedene Elemente unterscheiden, nämlich 1. Reste des älteren Syphilids in Gestalt blasser, isolirter Riesenzellen und zerfallender Plasmazellen, 2. eine nicht typische syphilitische Entzündung an der Oberfläche der Haut und 3. das vom Grunde der Papel gegen die Oberfläche mehr oder weniger weit vordrängende neue Syphilid. Die oben angeregte Frage ist mithin nicht so einfach zu beantworten, wie a priori anzunehmen, da sich sowohl die Entzündung an die Neubildung, wie diese wieder an die Entzündung anschliesst. Dass sie aber beantwortet werden kann, spricht, denke ich, für die Beredsamkeit histologischer Bilder.

b) Das papulo-crusto-pustulöse Syphilid (Ecthyma superficiale).

Ueber der Aetiologie dieser Form schwebt ein ebensolches Dunkel wie über der der vorhergehenden. Das sog. Ecthyma syphiliticum der neueren Autoren ist nach meiner Auffassung allerdings stets Zeichen einer Mischinfektion, und da es sich meistens aus der papulo-crustösen Form an seinen Prädilektionsstellen, besonders den Unterschenkeln, herausbildet, so möchte ich es auffassen als eine zu einem solchen Syphilide hinzugetretene Infektion mit dem Ekthymakeime. Es ist mir nicht gelungen, die gewöhnlichen Eiterkokken aus demselben zu züchten, dafür aber andere Bakterien, deren Beziehung zur Eiterung noch studirt wird. Möglicherweise handelt es sich um die Infektionsträger des gewöhnlichen, überimpfbaren Ekthyma (Vidal). Das Vorkommen dieser Form bei kräftigen jugendlichen Individuen an Brust, Rücken und Gesicht lehrt, dass dieser immerhin seltenen Veränderung der Syphilide keine marantische Beschaffenheit des Individuums zu Grunde liegt. Will man also nicht zur Annahme einer besonderen Hautbeschaffenheit greifen, der die nicht so seltene Thatsache einer auf die Unterschenkel beschränkten, ekthymatösen Umwandlung papulo-crustöser Syphilide widerspricht, so ist man wohl auf die Annahme einer Mischinfektion angewiesen.

Die mir zahlreich zur Untersuchung vorliegenden „Ekthyma"-Pusteln entstammen sämmtlich den Unterschenkeln einer sonst mit papulo-crustösen Syphiliden behafteten Patientin. Bis auf die Eiterung zeigen sie deshalb alle das bei diesen skizzirte Bild von derben, grossen in der Tiefe normal gebauten, trocknen, nach der Oberfläche zu angeschwollenen, ödematösen Papeln. Diese Grundlage der sypilitischen Ekthymapustel als bekannt vorausgesetzt, bedarf es also hier nur der Beschreibung der hinzukommenden und für dieses Syphilid charakteristischen Eiterung. Dieselbe ist durchaus oberflächlich, der Hauptsache nach liegt der Abscess innerhalb der Hornschicht. Nur im Centrum an ein oder mehreren Stellen kommunicirt er mit einer subepithelialen, die obere Papillarschicht infiltrirenden Eitermasse. Dabei ist der Ausgangspunkt der Eiterung ein so punktueller und der Gesammtknoten von ihr so wenig betroffen, dass die oberflächlichen

Venen und Kapillaren, welche nicht direkt unterhalb der eben berührten Eiterherde des Papillarkörpers liegen, weder Randstellung der Leukocyten zeigen, noch zur Emigration beitragen. Von der Eiterung der Impetigo unterscheidet sich die hier vorkommende hauptsächlich durch die präexistenten Epithelveränderungen, die Epithelatrophie, das intercelluläre Oedem und die ödematöse und fibrinoide Entartung der älteren Stachel-, Körner- und basalen Hornzellen. Die wenigen Stachelzellenlagen, welche über den ödematösen und in Eiterung gerathenen Papillen liegen, werden mit Leukocyten infiltrirt; es bilden sich hier und da kleine interspinale Abscesse, gefüllt mit Leucocyten und abgelösten Epithelien. Weiterhin wandern Leukocyten in die fibrinoid entarteten Uebergangsepithelien ein, welche dadurch in kleine Abscesse umgewandelt werden. Die deckende Kruste zeigt daher jetzt — im Gegensatz zur einfach papulo-krustösen — abwechselnd mit fibrinoid entarteten Hornschichten solche, die mit Kernbröckeln von Leukocyten dicht erfüllt sind. Direkt über der basalen Hornschicht pflegt eine grössere Ansammlung dicht gedrängter Eiterzellen mit einzelnen abgelösten Hornzellen einen Hornschichtabscess zu formiren. Wo ein solcher besteht, ist derselbe, der vorausgegangenen Epithelatrophie wegen, von dem eitrig infiltrirten Papillarkörper nur noch durch eine schwache Epitheldecke geschieden, die durch Leukocyten infiltrirt und mehrfach durchbrochen, schliesslich in toto nachgeben kann, worauf dann der Hornschichtabscess sich vertieft, die eitrig durchsetzten blosgelegten Papillen umspült und eventuell auch usurirt. Gewöhnlich scheint es aber bei dieser oberflächlichen Form des Ekthyma mit der Entblössung des Papillarkörpers sein Bewenden zu haben; die von ihren Krusten entblössten Geschwüre sehen durch die Hypertrophie und ödematöse Quellung des Randepithels tiefer aus, als sie in Wirklichkeit sind. Die höckrige Unebenheit des Grundes rührt von der bei den papulo-krustösen Syphiliden bereits besprochenen Unebenheit des Papillarkörpers her, die dieser dem primären unregelmässigen Einwachsen des Epithels verdankt.

Eine besondere Erklärung verlangt die bei den ekthymatösen Geschwüren zuerst auftauchende Nierenform der syphilitischen Geschwüre überhaupt, welche sie bei der Heilung annehmen. Hier reicht die Annahme äusserer in der Oberhaut serpiginös fortschreitender Entzündungserreger, welche die serpignöse Form der progressiven Papeln erklärt, natürlich nicht aus. Auch wenn man ecthymatöse Geschwüre ganz horizontal, glatt mit dem Rasirmesser abträgt, kann man oft genug beobachten, wie die so gesetzten künstlichen Substanzverluste von einer Seite her heilen und daher mehr oder weniger die Nierenform bei der Heilung annehmen. Mustert man gut gefärbte Mittelschnitte einer Reihe hierhergehöriger Papeln mit blossem Auge oder mit schwacher Vergrösserung, so fällt es auf, dass fast regelmässig die eine Seite der Papel schwächer gefärbt ist und mehr allmählich in die gesunde Nachbarschaft übergeht, während die andere, stärker gefärbt, sich auch schärfer gegen dieselbe absetzt. Man sieht dies immer am besten an solchen Schnitten, welche gerade in die Ebene des Gefässbaumes fallen und seine Verästelung aufrollen. Es entspricht das der

Thatsache, dass die syphilitische Papel sich auf dem Gefässbaum als Grundstock aufbaut und dass der letztere an den meisten Stellen die Oberfläche unter einem spitzen Winkel trifft. Die Papeln bilden daher geometrisch gesprochen Kegel, welche zur Oberfläche schief gerichtet sind. Wo die Spitze des Kegels unter der Oberfläche liegt, da findet sich also von hier bis senkrecht zur Oberfläche viel mehr pathologisches Material als unter einem Punkte des Geschwüres, welcher dem ersteren gegenüber liegt. Bei der Heilung der Efflorescenz wird mithin an demjenigen Punkte ihres Randes, unter welchem in der Tiefe die Spitze des Gefässkegels liegt, die Heilung sich am meisten verzögern, weil hier am meisten pathologisches Material resorbirt werden muss. Trage ich den ganzen Geschwürsboden mit dem Randepithel ab, so wird das an der Sachlage gar nichts ändern; ich habe nur den schiefen Kegel gekürzt, immer noch befindet sich aber über dessen Spitze die grösste Menge des syphilitischen Infiltrates, von hier senkrecht bis zur Oberfläche gerechnet. Die nierenförmige Ausheilung der nicht serpiginös fortschreitenden, syphilitischen Ekthymapustel ist also eine Erscheinung ganz anderer Art als der ebenfalls häufig die Nierenform annehmende Verbreiterungsbezirk serpiginös fortschreitender Syphilide.

a) Das varicelliforme Syphilid.

Als solches pflegt man ein sekundäres, klein- oder grosspapulöses Syphilid zu bezeichnen, in welchem die Efflorescenzen sich zum Theil oder sämmtlich mit varicellenähnlichen Blasen bedecken, nach deren Abtrocknung und Abschuppung der weitere Verlauf dem des gewöhnlichen Syphilids entspricht. Diese Form ist sehr selten. In einem exquisiten Falle dieser Art hatte ich Gelegenheit, eine Efflorescenz vom Nacken zu untersuchen.

Da der histologische Befund in diesem Falle sehr eigenthümlich und bisher nicht in einem zweiten zu verificiren war, gebe ich denselben nur ganz kurz und mit aller Reserve.

Es handelt sich nämlich nicht, wie es den Anschein hatte, um ein Oberhautbläschen, sondern um eine totale Ablösung der Oberhaut an Stelle der Papel. Der Grund dieser Continuitätstrennung ist sehr durchsichtig, da die Oberhaut als Ganzes verdünnt, das Leistensystem ausgeglichen ist und statt der cylindrischen Basalzellen sich als Grenzzone kleine kubische, zum Theil ihres Stachelpanzers beraubte, abgerundete, wenig tingible, wie ausgewaschene oder selbst ganz schollig gewordene Epithelzellen vorfinden. Die Atrophie des Epithels auf der einen Seite, eine ödematöse Schwellung des Papillarkörpers auf der andern bewirken eine Lockerung des gesammten Epithels, welche dessen blasige Abhebung verständlich macht. Es ist dieses eine Bläschenart, wie sie u. a. beim Lichen planus in ähnlicher Art ausnahmsweise vorkommt und an der Grenze des Blasenbegriffes überhaupt steht; man könnte sie, freilich in anderem Sinne wie Auspitz es für den Pemphigus aufgestellt hat und mit Grund, „akantholytische“ oder auch „kachektische Blasenbildung“ nennen. Aber

es ist mir fraglich, ob dieser Befund die Norm für das varicelliforme Syphilid vorstellt.

Im Uebrigen ist die Efflorescenz nicht wesentlich von der gewöhnlichen syphilitischen Papel verschieden; nur ist der Reichthum an Plasmazellen geringer und das Gewebe im Ganzen mehr ödematös und weniger hyperplastisch als sonst.

d) Das varioliforme Syphilid.

Diese Form des papulösen Syphilids ist noch seltener als die vorhergehende und gewöhnlich auf einzelne Regionen beschränkt. Die Bläschen sind flacher als bei der varicelliformen Art, ihre Basis aber ist polsterartig erhaben und derb. Sie sind durchscheinend, von perlmutterähnlichem Glanz mit dunklerem Centrum und ähneln daher Impfpocken am 6. oder 7. Tage der Entwickelung oder ganz jungen Pocken. Ich hatte Gelegenheit, von einem charakteristischen Falle eine Papel vom Scrotum zu untersuchen.

Histologisch ist die Aehnlichkeit mit Pocken eine weit geringere als klinisch. Es besteht eine die ganze Efflorescenz bedeckende, subkorneale einkämmerige Blase, welche aber aus einer Anzahl über den Papillenspitzen gelegener, primärer Bläschen zusammengeflossen zu sein scheint, da den Leisten des Epithels entsprechende, zackenartige Fortsätze von der Unterseite der Blasendecke in dieselbe wie abgerissen hinabragen. Der Blaseninhalt besteht im oberen Theile hauptsächlich aus Leukocyten, im unteren aus Serum und Fibrin. Den Blasengrund bildet die von einer Anzahl kleiner und kleinster intercellulärer, mit Leukocyten und Serum erfüllter Höhlen durchsetzte Stachelschicht. An der Peripherie, wo die letztere durch Vergrösserung der Epithelien verdickt ist, sind die interepithelialen Höhlen seltener als gegen das Centrum zu. In der Mitte selbst aber ist der Blasengrund durch eine polsterartige Schwellung der centralen Papillen stark verdünnt, hier sind die Stachelzellen horizontal gestreckt und durch das von unten und oben andrängende Exsudat sogar zum Theil retikulär degenerirt. Dagegen fehlen an dieser Stelle die intercellulären Höhlen und es findet kein Durchbruch des Blasengrundes statt. Offenbar erzeugt das Durchschimmern der hyperämischen Cutis an dieser verdünnten Stelle des Blasengrundes die dunklere Mitte, das gleichmässig gespannte Bläschen über der verdickten Peripherie des Blasengrundes das perlmutterartige Grauweiss und den Glanz der Efflorescenz.

In Bezug auf die Blasenbildung gleicht mithin das varioliforme Syphilid der Degenerationsblase der Variola durchaus nicht, sondern stellt sich den Verdrängungsblasen des bullösen Syphilides der Neugebornen an die Seite, nur dass es einen mehr leukofibrinösen statt leukoserösen Inhalt aufweist. Von Mikroorganismen habe ich ausser einigen, wahrscheinlich bedeutungslosen Haufen von Morokokken in uncharakteristischer Lagerung innerhalb einiger Spalten der Horndecke nichts auffinden können.

Abgesehen von der Bläschenbildung gleicht die excidirte Efflorescenz dem typischen kleinpapulösen Syphilid in fast allen Punkten.

Nur ist der Papillarkörper noch zellenreicher als gewöhnlich und enthält eine abnorm grosse Anzahl von weissen Blutkörperchen.

Nach diesem histologischen Befunde liegt nicht gerade ein zwingender Grund vor, die hinzutretende Bläschenbildung auf das Vorhandensein einer Mischinfektion zu beziehen, wenn man einen solchen nicht vielleicht in dem Fibringehalt daselbst finden will. Es handelt sich um eine ungewöhnlich stark ausgeprägte Leukocytenemigration im Beginne, welche bald darauf einer mehr fibrinösen Exsudation Platz macht. Von den bekannten Mikroorganismen würden auch hier die Morokokken des Ekzems bei genügender Einimpfung Aehnliches leisten können. Die Bearbeitung künftiger Fälle muss hier Klarheit bringen.

4. Tertiäre Syphilide.

a) Einleitung.

Die tertiäre Syphilis umfasst in einem ziemlich bunten Bilde alles, was man als Ausgänge der Syphilisinvasion bezeichnen kann. Nirgends ist es klarer zu demonstriren, als an diesen Hautsyphiliden, dass es sich dabei nur um von neuem aufblühende Reste alter Syphilisprodukte aus den Jahren der Sekundär- ja der Primärzeit- (Initial-) Sklerose handelt. Ich habe wohl zuerst den unanfechtbaren Beweis von der Umprägung der Reste einer Initialsklerose in situ in miliare, trocken verkäsende Gummata geliefert. Weitere Untersuchungen von Neumann und mir haben für alle Syphilide es als Regel erkennen lassen, dass histologisch nachweisbare Reste besonders in Zellenresten um die Gefässe nach jeder syphilitischen Eruption vorhanden bleiben, in denen ich den Träger der erlangten Immunität gegen neue Infektion wie andererseits allerdings auch den Ausgangspunkt für alle tertiären Neubildungen erblicken möchte. Während diesen Resten gegenüber der specifische Reiz seine Wirksamkeit versagt, können sie durch viele andersartige innere und äussere Reize zu neuer formativer Thätigkeit angeregt werden.

Die klinische Beobachtung hat nun seit langer Zeit gelehrt, dass dieses Aufleben alter Reste nach zwei verschiedenen Richtungen vor sich gehen kann, die sich auch histologisch vollkommen und scharf von einander unterscheiden lassen, wenn sie auch mit Unrecht heutzutage meist unter dem Namen der gummösen Neubildungen zusammen geworfen werden.

Die erste und häufigste Form, welche ich den regulären Typus nennen möchte, wiederholt in etwas vergrössertem Maassstabe und mit geringen strukturellen Abweichungen, die sich durch das höhere Alter der Affection erklären, auf's Genaueste den Typus der sekundären Papel, d. h. sie schliesst sich wie jene mit ihrem Infiltrat dem Gefässbaum der Haut an, welcher das Skelett auch dieses Syphilids wie aller sekundären bildet. Es besteht in Uebereinstimmung damit auch klinisch ein allmählicher Uebergang des papulösen in dieses tuberöse

Syphilid, sowohl Uebergänge durch unmerklich geringe Abstufungen der einzelnen Exantheme wie auch ein zeitlicher Uebergang mit Umprägung der einzelnen spätsekundären Papel in situ in eine frühtertiäre, tuberöse Efflorescenz. Der Rahmen bleibt derselbe, die Ausführung ist ähnlich, wenn auch nicht identisch, das Produkt gewöhnlich etwas grösser, immer aber fester und dauerhafter und einer spontanen Resorption weniger zugänglich, das Endresultat ein merkbarer Defekt, eine Atrophie, während bei den sekundären Syphiliden die Resorption kein atrophisches Gewebe hinterlässt. Hier ist so wenig von einer gummatösen Substanz in einem Momente des Bestandes die Rede, dass der Name: Gumma für das Ganze klinisch ein sehr verfehlter genannt werden muss, wie er sich auch histologisch durch nichts begründen liesse. Das tuberöse Syphilid ahmt das papulöse vielmehr in festerer Form nach; es ist das reine, vollkommene Spätrecidiv desselben.

Aber es giebt eine entschieden seltenere Form des tertiären Syphilids, die leider durch eine historische leicht erklärliche, aber irrige Affassung als die typische tertiäre Form auch an der Haut angesehen worden ist, während sie höchstens für das Hypoderm als Haupttypus aufgestellt zu werden verdient, das ist das gummatöse Syphilid. In dieser verlässt die syphilitische Neubildung die vorgezeichneten und bisher stets innegehaltenen Bahnen des Blutgefässbaumes, um sich an einzelne isolirte Punkte desselben zu halten und um diese sich concentrisch in die Nachbarschaft und sonst nur den Richtungen des geringsten Widerstandes folgend auszubreiten. Offenbar entwickelt sich das Gumma nicht wie der Tuber aus gleichmässig vertheilten Resten des sekundären Syphilids, sondern von einzelnen besonders oder allein disponirten Stellen aus, also unregelmässig. Ich möchte das Gumma der Haut aus diesem Grunde und um dem alten Vorurtheil gegenüber auf eine nicht misszuverstehende Weise meine Auffassung zu präcisiren: den irregulären tertiären Typus der Hautsyphilide nennen. Aus dieser Abweichung vom sonst normalen Aufbau der Syphilide allein erklären sich alle übrigen Eigenschaften des Gummas. Auch hier besteht das zellige Infiltrat aus Plasmazellen, aber da diese sich nicht gleichmässig vom ganzen Gefässbaum aus in die Cutis eindrängen, sondern an einzelnen Punkten desselben aufstauen, so schwindet an diesen Stellen das kollagene Gewebe vollkommen. Es bildet sich beim Gumma eine reine Itio in partes zwischen Plasmom und Fibrom aus, während sonst bei allen Syphiliden beide Veränderungen sich harmonisch und in inniger Durchsetzung entwickeln. Es kommt zur Ausbildung einer festen, fibrösen Kapsel mit einem weichen zelligen Inhalt und in Folge des grösseren Druckes, den letzterer an ersterer erfährt, zur Bildung von Generationen immer kleinerer Zellen und schliesslich zu regressiven Veränderungen im Centrum, zur Eintrocknung oder Erweichung. Alle diese Erscheinungen, die ja auch die gummöse Degeneration innerer Organe charakterisiren, sind an der Haut lediglich Folgen besonderer, abweichender Verhältnisse. Denn die Haut ist ein fibröses Organ und gibt nicht leicht in ihren Spalten den Raum her, der zur ersten Ausbildung der irregulären rein zelligen Knötchen er-

forderlich ist. Entwickeln sich aber dennoch solche, so wird ihrer Volumenvergrösserung bald ein Ziel gesetzt, sie werden schon früh fibrös abgekapselt und der trocknen Verkäsung zugeführt. Doch sind das seltene Fälle.

Viel leichter geht eine irreguläre Plasmombildung in dem lockeren Gewebe vor sich, welches die Knäueldrüsen einscheidet und sich in das Fettgewebe verliert und in diesem letzteren. Die Gummenbildung geht daher fast immer von den Plasmomresten aus, welche die Blutgefässe der Knäueldrüsen begleiten (neue Reize von den Knäueldrüsen aus?) und breitet sich von hier zunächst nach dem Fettgewebe, später, einzelnen Blutgefässen folgend, in dünneren Strängen nach der Oberfläche zu aus. Hier ist die Einkapselung durch fibröses Gewebe geringer, die Plasmombildung dagegen wächst allmählich zu sehr bedeutenden Dimensionen an, eine reichere Blutversorgung ist vorhanden und das Resultat aller dieser Verhältnisse ist schliesslich die feuchte Degeneration im Centrum, die Erweichung, Einschmelzung, der Durchbruch nach aussen und das gummöse Geschwür.

Das Gumma verhält sich also zum tuberösen Syphilid in histologischer Beziehung wie die Spätsyphilide überhaupt zu Frühsyphiliden in klinischer; sie treten beschränkter und dafür um so zerstörender auf. Wo ein Gumma sich entwickelt, da ist nicht einmal mehr der Gefässbaum als ein Ganzes zur Plasmombildung geneigt; statt der diffusen Reaction des Hautbezirkes entsteht eine punctuelle, die aber gerade dadurch um so deletärer auf die Haut zurückwirkt. Das Gumma ist also gewiss eine echte tertiäre Bildung, es ist sogar die extremste Bildung in der langen Kette der Syphilide; aber eben deshalb kann es nicht als regulärer Typus aller tertiären Syphilide gelten. Das Gumma ist allerdings der sicherste Beweis, dass eine Syphilis tertiär ist, denn über dasselbe hinaus gibt es keine weitere Fortentwickelung der Syphlide; aber sein Fehlen ist kein Beweis, dass ein vorliegendes Syphilid noch sekundär sein müsse. Andererseits ist auch das Vorkommen beider Formen, der gummösen und tuberösen, zur selben Zeit und in nächster Nähe wohl verständlich, da ja örtliche Bedingungen für das Zustandekommen beider eine grosse Rolle spielen; auch das rein intracutane, eintrocknende Gumma habe ich mit dem tuberösen öfter vergesellschaftet gefunden.

Aus der bisherigen Darstellung der Entwickelung erklären sich alle Eigenheiten, die bisher immer und mit Recht dem Gumma anderen tertiären Produkten gegenüber zugeschrieben wurden, seine Vorliebe für das Hypoderm, das spätere und isolirte Auftreten, die raschere Entwickelung und Neigung zur Erweichung, die Kleinheit der konstituirenden Zellen, die relativ leichte Heilbarkeit.

Betrachten wir nun beide Hauptformen im Einzelnen, so haben wir bei beiden in erster Linie die einfachen von den gemischten Syphiliden zu unterscheiden. Die Syphilis tuberosa simplex stellt sich als solitäres oder in unregelmässiger Vertheilung, aber selten sehr zahlreichen Exemplaren vorkommendes Knötchen von Kupfer- oder Schinkenfarbe, derber Konsistenz, von Linsengrösse oder darüber dar, welches meist deutlich über die Oberfläche prominirt. Bei seiner Resorption bleibt längere Zeit ein blasseres Knötchen, später ein dunkler Fleck, endlich eine atrophische

Hautstelle zurück. Stehen viele Knötchen auf einem Hautbezirk neben einander, so konfluiren dieselben zuweilen zu einer diffus tuberösen Fläche, die ein elephantiastisches Aussehen annehmen kann.

Viel wichtiger sind bei den tuberösen Formen die gemischten, was bei ihrer oberflächlichen Lage, ihrem langen Bestande und ihrer Abhängigkeit von äusseren Reizen nicht Wunder nehmen kann. Ich rechne hierher die circinären, crustösen und vegetirenden Formen, die in vielen Fällen sicher Komplikationen mit seborrhoischem Ekzem darstellen; sodann die exulcerirenden, sowie die zu gleicher Zeit circinären und exulcerirenden. Alle diese Formen fallen in das Gebiet des sog. „Lupus syphiliticus".

Unter den Gummen hat man, wie schon oben angedeutet, eine eintrocknende und eine erweichende Form zu unterscheiden. Erstere bleibt immer in fast mikroskopischen Dimensionen, die Herde erreichen höchstens miliare Grösse. Die erweichenden Gummata der Haut sind die gewöhnlichen, von der unteren Cutisgrenze in das Hypoderm sich entwickelnden; es zeigen sich zuweilen oberhalb desselben in der bedeckenden Haut kleine abgekapselte miliare, trocken verkäsende Gummata, wenn es nicht zum Durchbruch nach aussen kommt. Bei den Gummen bestehen auch gemischte Formen, die aber weder klinisch noch pathologisch besonderes Interesse beanspruchen, da sie erst nach Aufbruch des Gummas sich einstellen, nämlich die vereiternden und phagedänischen Gummata.

b) Das einfache tuberöse Syphilid.

Man untersucht am besten ein isolirtes, nicht schuppendes, braunrothes oder schinkenfarbenes, etwas über die Oberfläche erhabenes, glattes Knötchen, von nicht zu langem Bestande, um sowohl die Symptome der Mischung mit anderen Dermatosen wie die der Resorption ausschliessen zu können.

Man findet dann auf Mittelschnitten ein Bild, welches ungemein an das der syphilitischen Papel erinnert, da sowohl die Gesammtanordnung wie die einzelnen Elemente dieselben sind. Auch hier imponirt auf den ersten Blick das diffuse Plasmom des Papillarkörpers und der oberen Cutishälfte als eine um den Gefässbaum zunächst mantelförmig entwickelte, später zusammengeflossene Neubildung. Auch hier ist dieselbe, wie beim kleinpapulösen Syphilid, gut umschrieben, von der Gestalt einer dickbauchigen Linse zwischen Epithel und unterer Cutishälfte eingeschoben und von der gesunden Umgebung scharf abgesetzt. Auch hier finden sich ein mittlerer, zapfenartiger Gefässfortsatz und einige erheblichere Reste, die nach unten seitlich zu den Knäueldrüsen abgegeben werden. Endlich trifft man bei stärkerer Vergrösserung auch hier dieselben Elemente: grosse und kleine Plasmazellen, aufgehellte Plasmazellen und Riesenzellen, Spindelzellen und verdicktes fibrilläres Gewebe neben sehr wenig Mastzellen und Leukocyten. Und doch wird man auch bald Differenzen auffinden, die, obwohl sie nur quantitative sind, dennoch bei genauerer Untersuchung beide Arten der syphilitischen Neubildung wohl unterscheiden lassen.

Zunächst fällt auf, dass die Gefässe bis zu den Capillaren hinunter weiter sind, als bei der Papel. Dieses kann nicht wohl daran liegen, dass der äussere Druck durch die Plasmazellenentwickelung geringer wäre, denn gerade in dieser Beziehung unterscheidet sich der Tuber kaum von der Papel. Es muss von einer grösseren Festigkeit der Gefässwandung diesem selben Drucke gegenüber herrühren. In der That sind auch die kleineren Gefässe dickwandiger als normal; sie werden von einem breiteren, hellen Saum umgeben inmitten des Plasmoms sichtbar, welches sie sonst genau so umgibt, wie in der Papel.

Ebenfalls sind die Bindegewebsbalken, welche die einzelnen Plasmazellen trennen, dicker und starrer. An einzelnen Stellen des Knötchens resultirt aus diesem Eingewirktsein festerer Bindesubstanz ein reticuläres Aussehen, ähnlich, wenn auch nicht bis zu dem Grade ausgebildet, wie in der Initialsklerose. Wie immer, so geht auch hier ein grösserer Gehalt an einfachen Spindelzellen dem an kollagenem Gewebe parallel. Die Capillaren allerdings sind am Präparate zusammengefallen und von Plasmazellen dicht umgeben, aber die klaffende Weite der grösseren Gefässe garantirt, dass die Capillaren im Leben unter grösserem Blutdrucke standen und daher gewiss abnorm blutreich waren. So erklärt sich bereits das tiefere Roth und die grössere Derbheit des tuberösen Syphilids im Vergleich mit der Papel.

Besonders verändert zeigt sich das Bindegewebe des Papillarkörpers, dessen feinere, normale Struktur ganz verschwindet. Die kollagenen Balken gewinnen hier dieselbe Stärke wie in der Cutis, die Blut- und Lymphgefässe klaffen, ebenso die Lymphspalten, so dass die Papillen ein ungewöhnlich derbes, succulentes Aussehen gewinnen. Bei ganz jungen Knötchen enthalten sie grosse Plasmazellen nur als Mantel der Blutcapillaren; ältere Knötchen zeigen die Papillen, indem sie sich verbreitern und abflachen, von grossen, stark tingiblen Plasmazellen mehr erfüllt. Im allgemeinen erscheinen sie hier aber erst spät in grösserer Menge, nachdem die Umgebung des subpapillaren Netzes bereits ganz von ihnen erfüllt ist, und ebenso verschwinden sie auch wieder, zuerst an den Spitzen der Papillen. Elastisches Gewebe enthält der Papillarkörper so wenig wie die Cutis im Bereich des Knötchens.

Viel geringere Unterschiede als in dem fibrösen Antheil beider Neubildungen finden sich in ihrem Plasmom und dessen Abkömmlingen. Allerdings kommt hier sehr in Betracht, dass das Knötchen einen viel längeren Bestand hat, als die Papel, und wenn man ein vierwöchentliches Knötchen mit einer vierwöchentlichen Papel vergleicht, möchte man leicht zu der Ansicht kommen, dass das erstere weit weniger degenerirte Plasmazellen und Riesenzellen enthalte. Aber nur langsamer macht das Knötchen ganz analoge Veränderungen durch, wie die Papel. Die grossen, stark tingiblen Plasmazellen ziehen sich immer mehr auf einzelne Streifen und Gruppen zurück und an ihre Stellen treten um so zahlreichere kleinere, weniger gut färbbare und Riesenzellen, und an einigen Knötchen kann man, wenn dieselben anfangen sich zu involviren, genau so viele, in Bildung begriffene, kleine und grosse, vereinzelte und dicht zusammengelagerte Riesenzellen antreffen, wie nur je in den Papeln. Auch in der Vertheilung der grossen und kleinen Plasmazellen und in der mässigen Anzahl letzterer weicht das Knötchen weder von der Papel noch den übrigen Syphiliden ab, sowie es seine Akme erreicht hat. Dann sind auch hier — im Gegensatz zum tuberkulösen Lupus mit seinen schichtweise geordneten, grossen, kleinen und aufgehellten Plasmazellen und der vorwiegenden Masse kleiner — die grossen Plasmazellen in kleinen Häufchen und einzeln gleichmässig über die ganze Zellenmasse zerstreut, und die aufgehellten Zellen gehen z. Th. direkt aus den grossen Plasmazellen hervor, ohne

Dazwischenkunft von kleinen, die an Zahl die grossen nicht bedeutend überwiegen.

Mastzellen und Leukocyten findet man in den Knötchen nur sehr spärlich, das elastische Gewebe geht gleich anfangs zu Grunde, die Muskeln und Nerven bleiben intakt. Das Epithel verhält sich passiv; die superpapillare Stachelschicht wird verdünnt und gestreckt. Zwischen den durch die zellige und kollagene Neubildung meist stark angeschwollenen Papillen werden die interpapillaren Leisten zuerst aufs äusserste verdünnt und atrophiren später ganz. Die Knäueldrüsen zeigen stets ein erweitertes Lumen und oft von der Wand gelöste Epithelien.

So stellt das tuberöse, unkomplicirte Syphilid auf der Höhe seiner Ausbildung einen aus Plasmazellen und deren Abkömmlingen, neugebildetem fibrillärem Gewebe mit Spindelzellen, weiten Blut- und Lymphgefässen und klaffenden Lymphspalten in bunter Abwechselung aufgebauten dichten Knoten dar. Seine Rückbildung ist jedoch noch charakteristischer und lässt keinen Vergleich mit derjenigen anderer Syphilide zu. Wie schon oben bemerkt, beginnt die Resorption der Plasmazellen an der Spitze der Papillen, die allmählich ganz von ihnen befreit werden. Dabei sinken die Papillen aber nicht etwa zusammen, sondern ihr inzwischen durch Neubildung kollagenen Gewebes derbe und fest gewordenes Bindegewebegerüst erhält sie in ihrer früheren Form und Lage, nur dass dasselbe alsdann von weit klaffenden Lymphspalten dicht durchsetzt ist. So wie zunächst die Papillen, wird allmählich auch der obere, früher vom Plasmom eingenommene Theil der Cutis mit Hinterlassung eines derben, kollagenen Gerüstes grösstentheils von seinem Zelleninhalt frei, und auch hier hinterbleibt ein von klaffenden Lymphspalten porös gewordenes Bindegewebe. Nur an den Blutgefässen, besonders an deren Theilungsstellen, um einige in die Papillen aufsteigende Capillaren und regelmässig an den Blutgefässen der Knäueldrüsen halten noch kleine Häufchen von Plasmazellen der allgemeinen Resorption Stand. Dass in diesem ödematösen Gewebe die Blutgefässe stark erweitert verlaufen, ist selbstverständlich.

Diese eigenthümliche Art des Rückganges erklärt manche klinische Besonderheiten, so die Abschwellung des Knötchens im Anfange der Behandlung, während ein derber, nicht viel verkleinerter Rest oft lange der Behandlung trotzt; sodann die bei dichtem Zusammenstehen der Tubera nach langem Bestande spontan auftretende elephantiastische und sklerotische Beschaffenheit der Haut; endlich aber auch die oberflächliche Atrophie, welche länger dauernden, tuberösen Syphiliden unausbleiblich folgt. Denn wenn schliesslich spontan oder durch Behandlung die Resorption des kollagenen Gerüstes ebenfalls zu Stande kommt, so dokumentirt sich die vorher lange Zeit bestehende Erweiterung der Lymphspalten und die Dehnung und Atrophie der Oberhaut durch das Einsinken der Oberfläche unter das Niveau der gesunden Haut, ähnlich wie bei einer Narbe. Auch die schliesslich völlige Pigmentlosigkeit dieser Stellen verähnlicht sie den wahren Ulcerationsnarben, mit denen sie natürlich nur eine oberflächliche Aehnlichkeit

haben. Von grösserem Interesse ist wiederum ein Vergleich dieses Ausgangs mit dem des Lupus. Auch beim Lupus kommt eine fibromatöse Neubildung vor, ähnlich wie beim tuberösen Syphilid; sie tritt aber nicht während des Bestandes, sondern gerade erst bei der Abheilung auf. Beim Syphilid gehen Bildung des Plasmoms und Fibroms Hand in Hand, beim Lupus ersetzen sie sich, so dass das Plasmom in gleichem Maasse schwindet, wie das Fibrom in seine Interstitien hineinwächst. Daher ist ein solcher Rückgang, wie er eben vom Knötchensyphilid geschildert wurde, beim Lupus nicht die Regel. Hier tritt vielmehr meist das Gegentheil ein, dass nämlich nach Schwund des Plasmoms eine höckerige, tuberöse, keloidartige Fibrommasse, die sogenannte hypertrophische Lupusnarbe, an die Stelle tritt.

c) Das gemischte tuberöse Syphilid.

α) Das tubero-crustöse Syphilid.

Schon beim einfachen tuberösen Syphilid findet man hier und da im Anfange eine stärkere Epithelwucherung als Komplikation, die von äusseren Reizen irgend welcher Art herrühren kann. So liegt mir ein tuberöses Syphilid der Vulva vor, welches ausser dem typischen Plasmom eine Epithelwucherung der Oberfläche und einiger Talgdrüsen aufweist, die entfernt an die condylomatöse Umwandlung der Papeln in dieser Region erinnert. Einen weiteren Fortschritt in dieser Richtung zeigen die tubero-crustösen Syphilide auf seborrhoischem Boden, die meistens in exquisit circinärer Weise äusserst langsam fortkriechen und eine atrophische weiss glänzende Hautfläche hinter sich lassen.

In diesen Fällen tritt von vornherein eine stärkere Akanthose auf, so lange die Papillen noch wenige Plasmazellen enthalten. Auch weiterhin bleiben die Papillen reicher an Spindelzellen und zeigen eine mässige Menge von Leukocyten auf der Wanderung zum Epithel. Die gewucherten Epithelleisten sind mässig, die suprapapilläre Stachelschicht über den Spitzen der Papillen ist stärker von Leukocyten durchsetzt und die Saftspalten des Epithels sind erweitert. Wo dann bereits eine reichlichere Bildung von Plasmazellen und derberem Bindegewebe in den Papillen stattgefunden hat, da gehen die Epithelleisten wieder atrophisch zurück, verwandeln sich auf dem Durchschnitt aus dicken Zapfen in schlanke Säulen und auch die suprapapilläre Stachelschicht wird verdünnt. Dieses allerdings weniger durch Druck der anschwellenden Papillen als vielmehr durch eine auf die Akanthose, (wie bei allen Parakeratosen) folgende Hyperkeratose. Die tiefer herabsteigende Hornschicht schliesst kleine, streifige Herde von Leukocyten allerorten ein und bildet dadurch eine Kruste, welche derjenigen einer Psoriasispapel sehr ähnlich ist. Die Papillen, welche ja bei allen tuberösen Syphiliden besonders derb sind, aber doch sonst meist eine breite, flache Gestalt besitzen, werden unter dem gleichzeitigen Drucke des syphilitischen Infiltrates und der von aussen wirkenden Hyperkeratose in sehr lange, theils schmale, theils konisch oder keulenförmig angeschwollene Gebilde umgewandelt. Die häufige gegenseitige Verschiebung der Oberhaut und Papillen bei diesen Vorgängen veranlasst eine geringere Adhärenz beider an einander, welche hier und da zur Bildung von Lakunen zwischen Oberhaut und Papillarkörper, kleinen Lymph-

seen führt, wie sie uns ähnlich schon bei den krustösen Papeln begegnet sind.

Ausser der Akanthose ist für die gemischten, krustösen Tubera die Beschränkung des Zelleninfiltrates auf den Papillarkörper und eine schmale Zone der Cutis unterhalb desselben charakteristisch, sodass dies Plasmom nicht weiter in die Tiefe reicht als bei frischen kleinen Papeln der Secundärperiode. Der untere Theil der Cutis bleibt andauernd frei vom Plasmom, sodass — und dieses ist der dritte beachtenswerthe Punkt — die Plasmazelleninfiltrate, welche die Knäueldrüsen einhüllen, scheinbar ganz isolirt in der Tiefe liegen.

Die genannten Eigenheiten deuten alle darauf hin, dass innerhalb der epithelialen Bedeckung ein äusserer Reiz aufgetreten ist, welcher einerseits die Akanthose und Parakeratose, weiterhin die geringe Leukocytose der Oberfläche, den grösseren Gehalt der Papillen an Spindelzellen bewirkt und endlich das Plasmom sich in engem Anschluss an die epithelialen Oberflächen (die Knäuel eingeschlossen) ablagern lässt. Das krustös-tuberöse Syphilid ist — vom Knäuelinfiltrat abgesehen — eine oberflächlichere Bildung als das umkomplicirte Knötchen und würde, wenn die Plasmazellen und Riesenzellen nicht wären, leicht mit einem krustösen seborrhoischen Ekzem zu verwechseln sein. Vom krustös-papulösen Syphilid unterscheidet sich diese Varietät des tuberösen noch weniger, als das einfach tuberöse vom einfach papulösen. Die hinzutretenden secundären Symptome sind eben sehr geeignet, die feineren Differenzen der specifisch syphilitischen Neubildung in beiden Fällen zu verwischen. Ich muss in dieser Beziehung das meiste Gewicht wiederum nicht auf das Plasmom, sondern auf die spindelzellige und fibröse Neubildung legen, die bei den tuberös-krustösen Formen, besonders im Papillarkörper quantitativ bedeutender und qualitativ derber, fester und trockener ist; in Folge davon sind bei den letzteren auch die Lymphgefässe und Lymphspalten weniger weit und klaffend.

β) Das tuberös-vegetirende Syphilid.

Eine noch weitere Fortbildung in derselben abweichenden Richtung stellt das vegetirende tuberöse Syphilid dar (S. tuberosa vegetans), von dem ich ein exquisites seit 20 Jahren bestehendes Exemplar zu untersuchen Gelegenheit hatte, welches mit seinen Wucherungen die ganze Kopfhaut einnahm. Diese wegen ihrer geringen Reaktion auf Antisyphilitica zuweilen für nicht syphilitisch gehaltene Affektion offenbarte in diesem Falle ihren Ursprung theils durch vereinzelte krustös-tuberöse Syphilide des Rumpfes, theils durch die histologische Untersuchung.

An den Grenzpartieen des vegetirenden Syphilides gegen die gesunde Haut, wo der papillomatöse Charakter der Neubildung sich in einen einfach krustösen umwandelte, entsprach auch das histologische Bild ganz dem soeben geschilderten: ein oberflächlich gelagertes, fast ganz aus grossen Plasmazellen bestehendes Zelleninfiltrat nebst isolirten Infiltraten um die Knäueldrüsen, mässige Epithelwucherung und Leukocytose aus den Gefässen der an kollagener Substanz reichen Papillen, Verdickung der Hornschicht mit zahlreichen herdförmigen Leukocyteneinsprengungen. Weiterhin in den papillomatös gewucherten Bezirken

erreichten dagegen die Vorgänge in der Cutis und Oberhaut gleichzeitig den Höhepunkt der Entwicklung. Das Plasmom war hier viel dichter, sodass es in der oberen Cutis die collagene Substanz fast ganz verdeckte, es erstreckte sich weiter durch die ganze Cutis in dichten Zügen hinab bis zur Region der Knäueldrüsen, diese vollständig einhüllend, umgab sodann in besonders dichten Massen die Haarbälge der Kopfhaut, wobei übrigens die Haare meistens sehr gut erhalten blieben. Dieses zellige Infiltrat bestand fast ganz aus grossen, stark tingiblen, kubischen, dicht gedrängten Plasmazellen. Nur die oberen Enden der im Allgemeinen bedeutend vergrösserten und verlängerten Papillen wurden von der plasmomatösen Neubildung relativ frei gelassen, enthielten übrigens auch wenig Leukocyten, dagegen mehr kollagene Substanz und Spindelzellen. Ihre Verlängerung und Vergrösserung war bedingt durch eine mächtige Akanthose; die gewucherten Epithelleisten waren aber bis in grosse Tiefe auch verhornt, sodass die äusserst dicke Hornschicht die stark wellige Knickung der Cutisoberfläche mitmachte. Durch secundären Ausfall der Hornkeile aus ihren selbstgehöhlten, interpapillären Betten vollendete sich dann hier, wie überall, die papillomatöse Oberfläche, welche dem Syphilid seinen eigenthümlichen Habitus und den Namen gibt. Die Durchsetzung der Hornschicht mit Leukocyten war in diesem Falle nicht besonders hervortretend.

In dem vegetirenden, tuberösen Syphilid sind die bei der Syphilis möglichen progressiven Veränderungen in voller Reinheit auf dem Gipfel angelangt; eine gleichmässige dichte Ansammlung von grossen, stark tingiblen Plasmazellen in spärliches, festes kollagenes Bindegewebe eingeschlossen und von stark verhornendem, mächtig gewuchertem Oberflächenepithel begrenzt, ohne Anzeichen von Riesenzellenbildung, Verkäsung, Resorption, Zerfall — wahrlich eine bessere Demonstration der unter Umständen vorhandenen Dauerhaftigkeit syphilitischer Neubildungen (im Gegensatz zu der Legende ihrer Hinfälligkeit im Allgemeinen) lässt sich nicht erwarten. Dass aber in vorliegendem Falle diese Neubildung trotz häufiger Heilversuche 2 Jahrzehnte lang dauerte, dürfte doch wohl mit grosser Bestimmtheit darauf hinweisen, dass ein besonderer, und zwar äusserst chronischer Reiz — wie der bestehende seborrhoische Katarrh — diese Wucherung beständig angefacht haben muss, gleichsam beständig jung erhielt. Und weiter müssen wir angesichts dieser extremen Dauerhaftigkeit schliessen, dass die Hinfälligkeit und der spontane Rückgang anderer Syphilide nicht wohl dem Charakter der Plasmazelle als solcher beizumessen ist (wie ja denn auch bekanntlich Lupusfälle und andere Granulome viele Jahre und Jahrzehnte unverändert verharren können).

Unter Umständen kann die Epithelwucherung, welche auf tuberösen Syphiliden Platz greift, ohne dass es zur Atrophie des Epithels käme, allein einer eigenthümlichen Veränderung unterliegen, welche das Bild dem gewisser Krebse, nämlich der Ulcera rodentia, ähnlich macht. Die Plasmazellenwucherung in den Papillen geht in diesen Fällen weiter, verdünnt und verlängert ihrerseits die Epithelleisten

immer mehr, bis sie in pfeilartig spitzen, dünnen, vielfach anastomosirenden Zügen das Plasmom bis zu grosser Tiefe durchsetzen. Erst bei geeigneter, auf diesen Punkt hingerichteter Färbung bemerkt man in dem Gewirre von Plasmazellen, Spindelzellen und zerworfenem Epithel, dass das letztere in dünner Schicht noch immer die Neubildung, wenn auch in verhorntem Zustande, bekleidet. Dieses Bild erinnert etwas an die Zerwerfung des Epithels durch das andrängende Plasmom bei einzelnen Initialsklerosen, bei denen die primäre Akanthose stark ausgeprägt war.

γ) Das tubero-crusto-ulceröse Syphilid (Ecthyma profundum).

Die ulcerirende Form des tertiären Syphilids geht wie die des papulösen fast regelmässig aus der crustösen Modification hervor. Nur kommt es hier vor der Ulceration nicht zu einer eigentlichen Pustulation, wie so oft beim papulo-crustösen Syphilid, sondern bei Abhebung der scheinbaren Krusten findet sich bereits eine die Haut durchwühlende Ulceration vor; die Haut fällt mehr in sich zusammen, als dass sie nach aussen aufbräche. Dieser Unterschied beruht in letzter Instanz darauf, dass hier die Ulceration nicht von aussen durch Sekundärinfektion hineingetragen wird, sondern dass sich bereits ein Zerfall, ähnlich wie beim Gumma, direkt an die crustöse Umwandlung des tuberösen Syphilids anschliesst. Diese Form kommt auch stets nur lokalisirt, meist in serpiginösen Linien fortkriechend, am behaarten Kopfe, aber auch sonst an einzelnen Stellen in isolirten, groschen- bis markgrossen Plaques vor.

Die mikroskopische Untersuchung zeigt am Rande nach dem gesunden Gewebe hin die gewöhnlichen Symptome des tubero-crustösen Syphilids oder auch nur des einfach tuberösen, ein perivasculäres Plasmom in derbfaserigem, zellenreichem Bindegewebe, Gruppen aufgehellter Plasmazellen und einzelne grosse Riesenzellen einschliessend, eine mässige Epithelproliferation, den etwas geschwellten und nicht sehr zellenreichen Papillarkörper regelmässig einbuchtend, etwas Oedem der Stachelschicht und leichte Verdickung der Hornschicht. In der Richtung gegen die Ulceration hin weitergehend finden wir zugleich die plasmomatöse Zelleneinlagerung dichter bis zur Ausfüllung der ganzen Dicke der Cutis und die Stachelschicht noch mehr verdickt. Zugleich aber tritt jetzt ein starkes Oedem der Cutis und des Epithels auf, und zwar ist dasselbe nach der Oberfläche zu am stärksten ausgebildet, aber durchaus nicht wie beim einfach-crustösen Syphilid auf die Oberfläche beschränkt. Das Oedem ist weiter ein fast rein interstitielles; es lockert alle Theile der Haut in ihrem Zusammenhange, ohne wie beim tubero-crustösen und noch mehr beim papulo-crustösen zu einer parenchymatösen Schwellung des Kollagens, der Spindelzellen und Epithelien zu führen. So bilden sich denn, je mehr man sich der Ulceration nähert, immer grössere Spalten innerhalb der Stachelschicht, der Papillen, zwischen den Plasmomherden und ihrer Umgebung sowohl, wie zwischen den einzelnen Plasmomzellen, die dabei viel von ihrer tingiblen Substanz verlieren, zwischen den Riesenzellen und ihrer Nachbarschaft und endlich im Umfange aller Haarfollikel, Talgdrüsen und Knäueldrüsen, die wie freipräparirt und an vielen Stellen wie benagt und verwittert in diesen Lymphspalten liegen. Auch die Epithel-

leisten werden an der Spitze von Gewebsflüssigkeit umspült und breite Lymphstrassen bahnen sich von hier in unregelmässiger Weise ihren Weg nach der Hornschicht. Diese ist über dem ödematösen Bezirke ebenfalls serös imbibirt und in eine mässige Mengen von Leukocyten haltige, fibrinöse Kruste verwandelt, welche bei mangelndem Epithelnachschub nur dünn bleibt, aber wegen des Fibringehaltes doch eine gewisse Härte und Festigkeit besitzt. Was aber diesem ödematösen, zerklüfteten Gewebe ein ganz besonderes Ansehen verleiht, sind grosse, die Cutis unregelmässig durchziehende Herde, in welchen eine Degeneration en masse stattfindet. Dieselben sehen zunächst den kleinen, bei tuberösen Syphiliden nicht selten eingesprengten miliaren Hautgummen nicht unähnlich, ja es lässt sich auch der Gedanke nicht abweisen, dass stellenweise solche in diese Degenerationsherde eingeschlossen sind. Aber einerseits die unregelmässigen Formen, die vielen Ausläufer und die weite Verbreitung dieser Herde, andererseits der Umstand, dass in denselben nicht bloss die Reste von Zellen, sondern von ebensoviel Intercellularsubstanz eingeschlossen sind, beweisen, dass es sich hier nicht nur um ödematös gewordene, früher inspissirte Gummata der Cutis handelt, sondern um eine ausgedehnte und für dieses Syphilid charakteristische Degeneration eigener Art. Zellsubstanz und Kollagen sind in diesen Herden durch Färbung nicht mehr gut zu unterscheiden, sondern in gleichmässig schlecht tingible, körnig und faserig zerfallende Massen verwandelt, die nur dadurch, dass das interstitielle Oedem ihren Zusammenhang stark gelockert hat, noch hier und da unterschieden werden können. Bei starker Vergrösserung machen sie ganz den Eindruck abgestorbener und zugleich macerirter Massen. Die meisten Kerne sind in ihnen zu Grunde gegangen und die homogene Beschaffenheit und relative Kernlosigkeit verschafft ihnen eben bei schwacher Vergrösserung eine Aehnlichkeit mit den Hautgummen. Sie machen aber auch nicht den Eindruck geronnener Massen, trotz des Unterganges der meisten Kerne hat man es gewiss nicht mit coagulationsnekrotischen Massen zu thun, woran die Durchspülung mit Gewebssaft denken lassen könnte. Fibrinreaktionen geben dieselbe auch nicht. Ihre Begrenzung ist eine ganz unregelmässige, überall greifen die Herde mit kleinen Zacken und Ausläufern in die einfach ödematöse Nachbarschaft über und werden meistens begrenzt von aufgehellten, aber noch gut erhaltenen Plasmazellen und fast regelmässig umgeben von einem Kranz grosser Riesenzellen.

Nach diesen Kriterien muss ich die besprochenen Entartungsherde für „macerirte Plasmomknötchen“ der Haut halten, mit derem Auftreten der tiefe Zerfall der Gesammtcutis eingeleitet wird. Es ist der höchste Grad der Homogenisirung und Erweichung, der hier vorkommt. Niedere Grade derselben zeigen sich überall in der Nachbarschaft der unendlich zahlreichen kleinen und grossen Gewebsspalten im Epithel und Bindegewebe; die tingible Substanz ist grösstentheils aus Kernen und Zellsubstanz geschwunden, die Zellcontouren sind verwischt, die kollagene Substanz ist gequollen und vom Protoplasma schwer abzugrenzen, das ganze Gewebe hat ein gleichmässig trübes, verwittertes

Aussehen. Dasselbe geht nun völlig dem Zerfalle entgegen, grosse, schon fast völlig lospräparirte Theilchen der Cutis und der Oberhaut bröckeln ab; eine hinzukommende Eiterung ist durchaus nicht nöthig, um diesen endlichen Zerfall zu erklären, obwohl gewiss eine solche hinzutreten kann. Aber die Regel scheint dieses nicht zu sein, denn an den ulcerativen Zerfall des Plasmoms tritt bei den serpiginösen Formen sogleich dahinter eine regelrechte, ungestörte Narbenbildung ein. Bei den isolirten Tubera der Genitalien und des Kopfes scheint ein solcher Zerfall eher durch Einmischung fremder Organismen complicirt zu werden, übrigens nicht seltener und nicht öfter als der Zerfall der Gummata.

Nach dieser Schilderung muss ich das tubero-crusto-ulceröse Syphilid, diese sichere Manifestation der Tertiärperiode, nur für die letzte, unvermischte Consequenz des tubero-crustösen Syphilids erklären. Dass das krustenbildende Oedem hier zum Zerfall der Neubildung führt, während es sonst nur äusserlich trockene, lupusähnliche und beim papulösen Syphilid sogar nur ekzemähnliche Formen schafft, liegt offenbar in dem Alter der Affektion und der Senescenz des durch eine so alte Syphilis invadirten Gewebes. Während Epithelien und Plasmazellen des Bindegewebes sich, wie gerade die ältesten Syphilide zeigen, immer wieder erneuern und verjüngen und bei dem Tuber keinen anderen Eindruck machen, als bei der Papel und Roseola, altert unausbleiblich das intercellulare Gewebe, wenn demselben gewiss auch eine beschränkte, fortdauernde Ersatzfähigkeit zukommt. Dieses senescirende kollagene Gewebe ist es nun, welches schliesslich dem chronischen Oedem nicht mehr widersteht, durch seinen Zerfall das Parenchym der Gewebe erst lockert, dadurch reichlicher durchspülen lässt und so ebenfalls dem Untergange zuführt.

d) Gumma.

Es hat bisher in der Definition des Gumma der Haut grosse Willkür geherrscht. Seitdem man eine zuweilen gummiähnliche Masse, die man aus abscessähnlichen Tumoren des subcutanen Gewebes entleerte, als ebenso charakteristisch für tertiäre Syphilis erkannte, wie die schon den ersten Syphilidologen bekannten Gummositäten der Knochen, hat immer das Bestreben vorgelegen, in allen tertiären Produkten der Hautsyphilis womöglich gummöse Veränderungen zu erblicken. Die klinische Ausdehnung und Fortsetzung des Begriffs der tertiären Syphilis hat daher, da die genauere histologische Untersuchung nicht nebenher ging, manchen tertiären Produkten geradezu zwangsweise einen gummösen Charakter beigelegt, der ihnen in Wirklichkeit gar nicht zukommt.

Ich habe in der Einleitung zu den tertiären Syphiliden bereits betont, dass die grosse Mehrzahl der tertiären Produkte, nämlich alles was ich unter dem Namen der tuberösen Syphilide beschrieben habe, überhaupt nur ausnahmsweise zur Erweichung kommt. Es frägt sich nun bei der Begriffsbestimmung des Gummas hauptsächlich, ob wir uns,

streng an den Namen haltend, nur erweichende Massen tertiärer Natur fortan als Gumma anerkennen wollen oder nicht. An der Haut könnte man allerdings so vorgehen, da hier diejenigen degenerirenden Produkte tertiärer Syphilis, welche keinen gummaähnlichen Habitus besitzen, sich auch sonst eigenthümlich genug verhalten und eine Sonderstellung zu verdienen scheinen.

Vergleichen wir aber die histologischen Bilder der zur Degeneration führenden tertiären Processe der Haut mit den entsprechenden Bildern anderer Organe, die an sich gleichmässiger gebaut sind, als die Haut, z. B. der Leber, so zeigt es sich, dass die Differenzen, die an der Haut so deutlich hervortreten, dort durch Uebergänge völlig verwischt sind. Sie liegen also nicht an der Verschiedenheit der Degenerationsprocesse, sondern an der Verschiedenartigkeit der Hautbestandtheile. Hierzu kommt noch, dass auch selbst an der Prädilectionsstelle des eigentlichen Gummas, im subcutanen Gewebe histologisch ganz gleich sich verhaltende tertiäre Produkte nicht immer in gleicher Weise auch makroskopisch den gummiartigen Habitus zeigen, sondern einen bröckligen, breiartigen, krümlichen, übrigens nicht anders wie die Gummata der Knochen.

Obgleich ich es also für ganz nothwendig halte, den Begriff des Gummas, der über Gebühr erweitert wurde, einzuschränken und strenge zu definiren, so würde ich doch eine Definition, die nur auf das makroskopisch gummiähnliche Aussehen des entleerten Produkts basirt wäre, für zu eng und unnatürlich halten. Jedenfalls muss dieselbe nicht bloss die erweichenden, sondern auch alle trockenen käsigen Produkte tertiärer Natur umfassen. Man hat die letzteren bisher weniger beachtet, wohl auch ihr Vorkommen an der Haut für unmöglich gehalten. Ihr Hauptort ist die mittlere Cutis, hier scheint eine andere Degeneration als die trocken käsige gar nicht vorzukommen.

Aber auch manche tertiäre Knoten an der Grenze des subkutanen Gewebes und in demselben verfallen bei ungenügender Blutzufuhr häufig genug der Eintrocknung und nicht wie gewöhnlich der Erweichung. Wer sich über die enge Zusammengehörigkeit der betreffenden Bilder orientiren will, möge nur mit guten Protoplasmafärbungen die Gummata der Haut in engstem Wortsinne mit den grossen trockenen Käseherden, z. B. den syphilitischen der Leber, vergleichen.

Nach dem Gesagten lautet daher meine Definition der Hautgummata folgendermaassen: Tertiäre Syphilide, welche in irregulärer Weise ohne Anlehnung an den Gefässbaum der Haut von einzelnen Punkten concentrisch wachsen, peripherisch von verdicktem kollagenen Gewebe eingeschlossen sind und central aus besonders kleinen Plasmazellen bestehen, die allmählich degeneriren und schliesslich zu weissgelben, festen Herden eintrocknen oder zu graugelben oder gelbröthlichen Massen erweichen.

Das eintrocknende Gumma der Haut habe ich bisher nur in der eigentlichen Cutis und in kleinen submiliaren Herden gefunden. Es scheint sich in der tertiären Periode aus allen grösseren Resten zelliger

Infiltrate entwickeln zu können, welche von dickeren, fibrösen Zügen eingeschlossen sind und sich von neuem entwickeln, ohne eine entsprechende grössere Blutversorgung zu erhalten. Den Typus stellen jene kleinen, käsigen Herde dar, welche ich oben bei den Ausgängen der Initialsklerose erwähnt habe. Dieser Fall steht allerdings vereinzelt da, ist aber nichts destoweniger wichtig, da er den Ausgang einer sich viele Jahre selbst überlassenen Initialsklerose darstellt.

Es liess sich mit voller Bestimmtheit nachweisen, dass nur der geringste Theil der käsigen Herde sich concentrisch um ein Blutgefäss entwickelt hatte. Die meisten repräsentirten zwischen den Blutgefässen zurückgebliebene abgekapselte und langsam degenerirende Reste des Plasmoms, welche in verdicktem, aber von zelligem Infiltrate freiem Bindegewebe eingeschlossen waren. Die Peripherie der Herde wurde noch immer von mit Riesenzellen untermischten Plasmazellen gebildet, welche unter Verkleinerung und Homogenisirung plötzlich, in scharfer Linie absetzend, in die trockene, centrale Masse übergingen. In dieser letzteren, die eine kuglige, eiförmige, häufig in der Mitte eingeschnürte Form besass, waren kleine Kerne nur schwach, Zellenleiber gar nicht mehr durch basische Farben darstellbar, während das ganze Centrum im Gegensatz zum Rande saure Farbstoffe begierig aufnahm. Sehr feine Schnitte zeigten seine Zusammensetzung aus fest zusammengesinterten, in ihrem Centrum zum Theil noch erkennbaren, eingetrockneten Zellen ohne Dazwischenkunft von kollagener Substanz. In ihrer Gesammtheit repräsentirten diese minimalen käsigen Herde einen bohnengrossen Knoten von erheblicher Härte, welche allerdings nicht so bedeutend war, wie die einer Initialsklerose auf der Höhe der Entwicklung. Nach der Initialsklerose möchte das fibromreiche, tuberöse Syphilid am ehesten zur Entwicklung trockener Hautgummata führen. Ich habe wenigstens nur noch in solchen bisher käsige Herde gefunden, welche inmitten des Infiltrats von Plasmazellen und Riesenzellen sich entwickelt hatten. Einzeln haben sie etwa die Grösse kleiner Knäueldrüsen, sind aber meist zu sanduhrförmig eingeschnürten grösseren Herden zusammengeflossen. Einzelne Zellen lassen sich nur schwierig, besser noch einzelne Kerne, durch basische Farbstoffe tingiren. Dagegen schliessen die Herde oft Wanderzellen, Reste von kollagenen und elastischen Fasern ein. Letztere finden sich auch, genau wie beim Lupus, als Centrum der Riesenzellen, welche diese Herde umgeben und mit ihrer kernhaltigen Kuppe meist dem Plasmom der Peripherie, mit ihrem kernlosen, gelblichen, trockenen Zellenleibe dem käsigen Centrum zugewandt sind und sogar in dasselbe übergehen können. Es unterliegt wohl keinem Zweifel, dass diese Herde beim Abheilen des tuberösen Syphilids zunächst zurückbleiben und dann als miliare, trockene Gummata weiter persistiren können.

Während dergestalt typische Gummata der Haut neben tuberösen Syphiliden bestehen und sich direkt aus ihnen entwickeln können, sind durchaus nicht alle Zelleninfiltrate der Cutis, welche im Zusammenhange mit grösseren subkutanen Gummositäten entstehen, deswegen schon als Gummata der Cutis anzusprechen. Es kommt eben ganz

auf ihr sozusagen persönliches Schicksal im Einzelnen an. Runden sich die Herde inmitten des sie einkapselnden Gewebes ab, vermehren sich die Zellen bedeutend unter Abnahme ihrer Grösse und degeneriren vollständig im Centrum, so haben wir Gummata vor uns. Wandeln sich die Zelleninfiltrate dagegen nur in lose Gruppen von homogenisirten Plasmazellen und Riesenzellen um, die langsam der Resorption und sogar der Restitution anheimfallen, so haben wir in ihnen nichts weiter als Reste tuberöser Syphilide zu sehen trotz der Nachbarschaft echter subkutaner Gummata.

Ueber das erweichende Gumma der Haut können wir uns nach dem Bisherigen kurz fassen. Sein Ausgangspunkt ist in der Mehrzahl der Fälle in Resten der Knäueldrüseninfiltrate zu suchen, sein Hauptsitz bildet das durch seine Ausbildung einschmelzende Hypoderm. Wo die Haut ohne dickeres Fettpolster Knochenflächen dicht aufliegt, wie an der Stirn, der Tibia, dem Sternum, der Clavicula, dem Olecranon, da erwächst das Gumma des subcutanen Gewebes auch von den periostalen Gefässen her und setzt sich in eine deutlich prominirende, harte Geschwulst des Periostes ohne Unterbrechung fort, kann jedoch ebenso gut wie ein ursprünglich cutanes nach aussen durchbrechen. Auf der Höhe seiner Entwickelung bildet das Gumma eine abscessartig fluctuirende Geschwulst, deren Mittelpunkt an der unteren Cutisgrenze oder im Hypoderm liegt. Die Umgebung ist relativ normal, nur sind, soweit man untersucht, die Gefässe der Nachbarschaft von Plasmazellen eingefasst und die grösseren und tiefer gelegenen in ihren Wandungen verdickt. Näher am Gumma bilden sich aus den adventitiellen Infiltraten bereits kleine isolirte Herde, welche hauptsächlich die Knäueldrüsen umgeben. Ausserdem zeigen die Bindegewebsbündel grössere Dicke, Homogenität, Starrheit und Glanz, sowie gegenüber vielen Farben eine stärkere Tingibilität, so dass man sie theilweise als hyalin entartet bezeichnen muss. Dieselben ragen an manchen Stellen wie abgebrochen in das Gumma hinein, wie denn dasselbe auch vielfach sklerosirte und hyalin degenerirte Bindegewebsbalken enthält, die, vollkommen von ihrer Umgebung isolirt und an den Enden abgerundet, gleichsam eingeschmolzen sind. An dem grössten Theile seines Umfanges beginnt das Gumma, scharf abgesetzt, mit Plasmazellen, die noch gut färbbar, aber schon merkbar kleiner sind, als sonst die peripheren Zellen syphilitischer Infiltrate. Von hier aus setzt sich ohne Unterbrechung die dichtgedrängte kleinzellige Plasmazellenmasse bis zum Centrum des Herdes fort und mit nur geringen Einsprengungen der erwähnten Bindegewebsreste, wenigen Leukocyten und Mastzellen. Nur an einigen Punkten der Peripherie leidet die Uniformität des Herdes, wo nämlich grössere Gefässe herantreten, an denen sich das Zelleninfiltrat dann regelmässig fortsetzt. Wo sich dasselbe aus dem unteren Theil der Cutis in das Fettgewebe ergiesst, wird es gewöhnlich weniger dicht, von Fettzellenresten durchsetzt und von den dicken Bindegewebszügen des Hypoderms septenartig durchzogen. Die Knäueldrüsen sind in den dichten Zellenmassen sehr wohl noch zu erkennen, doch werden sie endlich auch stark geschädigt, die Epithelien von der Membran ge-

lockert, zerworfen, weniger tingibel und schliesslich in einen Detritus verwandelt. Die inneren Zellenmassen des Gummas selbst sind durchaus nicht als nekrotisch zu betrachten. Sie färben sich allerdings schlechter als die peripheren Zellen, aber ihre Kerne sind selbst im Centrum noch gut färbbar. Man sieht, die Hauptveränderung betrifft das fast vollständig eingeschmolzene, intercelluläre Gewebe. Denn durch dessen Fortfall entsteht die Weichheit, Fluctuation, das Abscessartige des Tumors, obwohl von wahrer Eiterung keine Rede ist. Auf feinen, entcelloidinirten Schnitten fallen demzufolge auch regelmässig grössere Partien der centralen Zellenmasse aus und täuschen eine Höhle vor, die im Leben nicht besteht. An diesen Bruchflächen sieht man am besten, wie die fortwährende Erzeugung von Plasmazellen zum vollständigen Schwunde des kollagenen Gewebes führt. Die gummiähnliche Masse besteht demnach aus einem in flüssiger Intercellularsubstanz, im Gewebssaft suspendirten Zellenbrei; je weniger Saft vorhanden, desto trockener und gelber, „käsiger" wird die ganze Masse.

Indem die Einschmelzung kollagenen Gewebes allmählich an einzelnen Gefässen der Cutis entlang sich nach aussen fortsetzt, bricht das Gumma allmählich unter Verdünnung der Cutis durch. Vorher erweitern sich die Gefässe der Oberfläche und je nachdem mehr oder minder äussere Reize hinzutreten, findet jetzt auch eine stärkere Leukocytenwanderung in den Herd statt. Aber zu einer wahren Eiterung kommt es erst nach dem Aufbruch, wenn Eiterkokken sich sekundär einmischen und auch dann entsteht selbst bei sinuösen Geschwüren nur selten eine erhebliche Production von Eitermassen. Offenbar bildet das Gumma so wenig wie die Syphilide überhaupt einen besonders günstigen Boden für die gewöhnlichen Eitererreger. Die centrale Erweichung des Gummas ist ein Vorgang, der sich bei guter Versorgung mit Ernährungsflüssigkeit, bei der Ueberproduction der Zellenmassen und ihrer einschmelzenden Wirkung auf die Intercellularsubstanz eigentlich von selbst versteht. Eine wahre Nekrose im Centrum konnte ich so wenig konstatiren, wie die zum Zweck ihrer Erklärung von einigen Autoren hypothetisch herangezogene Endarteritis. Ich habe sogar — wie Tommasoli — an den Gefässen in der Umgebung des Gummas endangioitische Processe regelmässig vermisst. Die Zellenwucherung muss ich für den Erfolg amitotischer Zellentheilung halten, da die Einwanderung, wie gesagt, sehr spärlich ist und Mitosen von mir nicht gefunden wurden.

Literatur.

Lehrbücher: Virchow, Kaposi, Neumann, Crocker.
Lustgarten, Syphilisbacillen. Wiener med. Wochenschr. 47/1884.
Neumann, Neuere Untersuchungen über die histologischen Veränderungen der Hautsyphilide, deren Verlauf, und über das indurirte Dorsallymphgefäss. A. A. Bd. XII. S. 209. 1885.
Tommasoli, Syphiloderma tuberosum simplex.
Kassowitz u. Hochsinger, Ueber einen Mikroorganismus in den Geweben hereditär syphilitischer Kinder. Wien. med. Blätter 1—3. 1886.

Doutrelepont, Bacillen bei Syphilis. A. A. 1887.
Horovitz, Syphilis hämorrhagica. A. A. 1886.
Mraceck, Syph. hämorrhagica neonatorum. A. A. 1887.
Unna u. Tommasoli, Neurosyphilide. Mon. 1889. Bd. IX. Erg.-H. No. 3.
Marfan u. Toupet, Beitrag zur Histologie des Gumma syphiliticum und der Syphilis tertiaria. Annales 1890. p. 637.
Taylor, Warum die Syphilis durch Zerstörung des Initialaffectes nicht beseitigt wird. New-York med. Record. 1891. 4./VII.
Unna, Ueber den Einfluss des Quecksilbers auf das papulöse Syphilid. Berl. klin. Wochenschr. 1892.
Leloir, Syphilis und Scrophulotuberculose der Haut, histol. u. experimentelle Untersuchungen. Journal des mal. cut. 1891. p. 475.

Tuberculose.

I. Lupus; Tuberculosis vulgaris cutis; typische, primäre Tuberculose der Haut.

Obgleich nicht so häufig wie die sekundäre Tuberkulose der Haut (Skrophuloderma), ist doch der Lupus der Typus der Hauttuberkulose im allgemeinen. Denn er stellt die gewöhnlichste und am meisten charakteristische Reaktion des Cutisgewebes auf die direkte Einimpfung des Tuberkelbacillus in dieselbe dar (beispielsweise durch Insektenstiche auf der Wange von Kindern, durch Verwundungen bei Sektionen Tuberkulöser oder mittels Glasscherben, die mit tuberkulösen Sputis inficirt sind, durch Bohrung von Ohrlöchern mit inficirten Nadeln, durch Kratzen bei bestehenden tuberkulösen Hautaffektionen, durch stagnirendes Sekret in der Umgebung tuberkulöser Fisteln u. s. f.). Nach einer bald vorübergehenden entzündlichen Schwellung erscheint langsam ein senfkorn- bis linsengrosses, braungelbes, weiches, durchscheinendes Knötchen, das mehr oder weniger tief in die Cutis eingesprengt ist und sich durch ungemeine Indolenz und Stabilität ausgezeichnet.

Im grossen und ganzen kann man klinisch zwei Hauptformen unterscheiden, die umschriebene und diffuse, die jedoch durch Uebergänge jeder Art verbunden sind und auch im Einzelfall sich combiniren können, indem der Lupus nach bestimmten Richtungen der Haut sich leichter abgrenzt, nach anderen Neigung zum Fortschreiten zeigt. Die umschriebene Form ist gegen die gesunde Umgebung gut abgesetzt, zuweilen mit ganz scharfem Rande. Die Umgebung ist normal oder anämisch, so dass die Eigenfarbe des Knötchens sehr zur Geltung kommt, ebenso wie die Unterschiede in der Transparenz und Konsistenz ohne Weiteres deutlich hervortreten. Man trifft diese reine uncomplicirte Hauptform des Lupus, besonders an den Extremitäten, bei sehr anämischen Individuen, als Recidive in Lupusnarben und in Form versprengter Satelliten in der Umgebung grösserer Lupusherde.

Bei der zweiten Hauptform des Lupus tritt das typische Knötchen in seinen Eigenheiten nicht so bestimmt hervor, da eine permanente Hyperämie seine Eigenfarbe, Transparenz und Isolirung verwischt. Drückt man den Blutreichthum durch eine gläserne Platte fort, so erscheint allerdings das braune durchscheinende Knötchen wieder, aber nicht so rund und scharf umschrieben, sondern vielerwärts radiär ausstrahlend und sich ohne bestimmte Grenze im Gesunden verlierend. Mit dem grösseren Blutreichthum der Umgebung und der weniger scharfen Begrenzung des gefässlosen Knötchens gegen die gefässhaltige Nachbarschaft hängen noch zwei weitere Eigenschaften dieser (häufigeren) Lupusform zusammen: erstens ihre Neigung zur Krustenbildung und sodann zum Fortschreiten in der Peripherie, und diese beiden Symptome bedingen wieder die ernstere Prognose dieser Form und die absolute Nothwendigkeit des therapeutischen Eingreifens, die bei der ersteren Form nicht in dem Grade besteht.

In seltenen Fällen dieser zweiten Art tritt die zellige Lupuswucherung an Masse ganz zurück gegen das begleitende, peripher und oberflächlich ausgebreitete, sehr persistente und nicht leicht zur Exsudation sich steigernde Erythem (Lupus erythematoides Leloir).

Die histologische Untersuchung und Vergleichung beider Hauptformen lehrt uns weiter, dass die letztgenannten, bei der zweiten Form hinzutretenden Symptome sich alle ungezwungen herleiten lassen aus dem einen Faktor des reichlichen Eindringens von Blutgefässen in das veränderte Lupusgewebe. Wir wissen seit Koch's Entdeckung des Tuberkulins, dass die chemischen Bestandtheile des Tuberkelbacillus, also Theile des Lupusgewebes selbst, bereits im Stande und daher äussere, anderweitige Entzündungsreize durchaus nicht erforderlich sind, um im Lupusgewebe eine starke serofibrinöse Entzündung mit Krustenbildung, genug das Bild des crustösen, „ekzematiformen", „impetiginösen" Lupus höchsten Grades hervorzurufen, und dass die Entzündung um so prompter eintritt, je gefässreicher der Lupus ist. Andererseits ist es selbstverständlich, dass der Lupus, wo er nicht dazu gelangt, sich durch eine festere Membran aus komprimirtem gesunden Gewebe abzukapseln, auf dem Wege der Lymphspalten leichter in die Nachbarschaft fortzuschreiten vermag; dieses sind aber wiederum die Fälle, wo auch die Blutgefässe der Nachbarschaft nicht in toto verdrängt werden, sondern zwischen die elementaren, stets gefässlosen Knötchen einzustrahlen vermögen.

Aus diesen Gründen ist die Eintheilung aller so verschwenderisch mit Namen belegter Lupusformen in zwei Kategorien, nämlich in eine circumscripte, zur Abkapselung geneigte und eine diffuse, zum Fortschreiten geneigte Hauptform, diejenige, welche zugleich in klinischer, prognostischer und therapeutischer, wie in histologischer Beziehung eine Grunddifferenz trifft. Es werden damit zwar nicht zwei verschiedene Tuberkulosearten der Haut bezeichnet, aber die zwei in ihrer typischen Ausprägung extrem verschiedenen Bilder, wie sie die Reaktion des Hautorgans auf die Tuberkelbacillenimpfung liefert, unter und zwischen welche sich alle verschiedenen Formen des Lupus einreihen lassen.

Nächst dem differenzirenden Moment der Gefässvertheilung ist das Hinzutreten zweier Processe zu nennen, welche, obwohl in keinem Falle zur Stellung der Lupusdiagnose erforderlich, doch, wo sie vorhanden sind, meistens zu sehr charakteristischen Lupusformen führen: die Epithelwucherung und die Hypertrophie des kollagenen Gewebes. Die erstere allein kombinirt sich oft mit dem gefässreichen Lupus, z. B. der Wangen, ohne demselben klinisch ein besonderes Gepräge aufzudrücken; sie bildet dann nur einen histologischen Nebenbefund. Aber an den Enden der Extremitäten, nebenbei dem Lieblingsplatze des umschriebenen, abgekapselten Lupus, wo infolge der physiologisch stärkeren Verhornung zur Epithelwucherung sich auch fast regelmässig eine stärkere Hyperkeratose hinzugesellt und die verhornten Theile der Epithelleisten ausfallen, entsteht eine Neubildung mit warziger Oberfläche, bei der die charakteristische Farbe und Weichheit des Lupus im selben Maasse klinisch verloren geht, wie die Oberhaut stärker ausgebildet ist. Diese Form des Lupus, zu welcher viele Leichenwarzen gehören, stellt derbe, blasse oder bläulich rothe Knoten dar, welche zuerst mit schwielenartig verdickter Hornschicht bedeckt sind. Bei längerem Bestande verheilen sie gewöhnlich in der Mitte mit feiner Narbe, während der stark wuchernde Rand papillomatös zerklüftet fortschreitet. Aus den Krypten zwischen den warzigen, schräg in der Haarrichtung liegenden Hornkegeln lässt sich zuweilen eine eitrige Flüssigkeit ausdrücken, doch kommt es nie zur Vereiterung der Knoten, wie sich denn auch niemals Furunkel oder Phlegmonen an diese Form des Lupus, resp. an die echt tuberkulösen „Leichenwarzen" anschliessen. Es handelt sich auch nicht, wie Riehl und Paltauf meinen, denen wir die beste Beschreibung des Lupus papillomatosus verdanken, um eine Mischinfektion mit den eigentlichen Eiterkokken (Staphylokokken), obgleich diese aus dem Sekret gezüchtet werden können, sondern um eine Mischinfektion mit den Morokokken des Ekzems, die jedesmal in der Hornschicht, in den kleinen subepithelialen und epithelialen Abscessen nachzuweisen sind, wo diese sekundäre oberflächliche Entzündung zum Lupus verrucosus hinzugetreten ist. Dem entspricht auch, dass diese Entzündung stets oberflächlich lokalisirt bleibt, sich nie in die kleinen Haarbälge des Handrückens und Vorderarmes fortpflanzt, dass die Emigration der Leukocyten niemals hochgradig wird, dass weder impetiginöse noch furunkulöse Abscesse sich anschliessen, dagegen bei stärkerer Hyperämie wohl eine fibrinöse Entzündung des Papillarkörpers mit Epithelwucherung und geringer Leukocytose. Der regelmässige Befund von „grossen Kokkenformen" in der Hornschicht, die oft grosse Ballen bilden (Riehl und Paltauf), spricht dafür, dass auch diese Autoren

Morokokken und keine Staphylokokken vor sich hatten. In ausgebreiteten Fällen von Lupus verrucosus sieht man unter Fortfall der dicken Hornschwarten an einzelnen Stellen die papillomatöse Form wieder in die des gewöhnlichen Lupus nodularis übergehen, ebenso bei der Abheilung. Dann tritt auch klinisch sofort wieder die normale Farbe und Konsistenz des Lupus zu Tage.

Bei Hinzutritt der Fibromatose, die sich mit Vorliebe an die diffuse, hyperämische Form des Lupus und besonders gern nach operativen Eingriffen anschliesst, entstehen keloidartige, die Lupusreste durchkreuzende bläulichrothe bis sehnigweisse Wülste und das weiche Lupusgewebe ersetzende Platten, welche klinisch als Lupus hypertrophicus, tumidus, scleroticus, ja sogar als einfache Lupusnarben gelten. Ihre Reaktion auf Tuberkulin jedoch, ebenso wie die histologische Untersuchung, lehrt, dass dieses Bindegewebe von dem der wahren Lupusnarbe sehr verschieden ist.

Diesen mehr stetigen Veränderungen des Lupus gegenüber bringt der schon erwähnte Faktor der sero-fibrinösen Exsudation wechselnde Bilder hervor. Durch Oedem und die in die Oberhaut abgesetzten und dort gerinnenden Exsudate schwillt der Lupus ebensogut an (Fälle von Lupus tumidus, turgescens, elevatus), wie durch Zunahme der zelligen Infiltration des eigentlichen Lupusgewebes und durch Epithelproliferation. Nach Abhebung der fibrinösen Krusten liegt eine rothglänzende, erodirte, feuchte, secernirende, ekzemähnliche, Epithel tragende Fläche zu Tage, die ohne traumatische, medikamentöse oder operative Eingriffe keine Eiterung, Nekrose oder Substanzverluste aufweist. Der Lupus „exulcerans" oder „exedens" gehört daher nicht zu den typischen Bildern des unkomplicirten Lupus, wenn man unter Ulceration hier wie sonst Substanzverluste durch Eiterung und Nekrose des Bindegewebes verstehen will. Man sollte daher diese Namen nur auf die durch chemische, operative Einflüsse oder Mischinfektionen (Lupus vorax, phagedaenicus Leloir) zurückzuführenden, mit Auseiterung oder Nekrose des ganzen Lupusgewebes einhergehenden Fälle beschränken, im übrigen aber von Lupus crustosus sprechen, habe er von selbst diese Form chronisch angenommen, oder unter künstlicher Einwirkung des Tuberkulins (akut).

Neben dem eben genannten, atypischen, seltenen Ausgang durch sekundäre Ulceration haben wir als gewöhnlichen typischen den in einfache Resorption mit Hinterlassung einer atrophischen Haut, einer sogenannten Narbe anzusehen. Dieser Ausgang kommt besonders den circumscripten, oberflächlichen Formen als ihr normaler Verlauf zu, und während der Lupus im Centrum derart heilt, wandert er — unendlich langsam — peripherisch weiter, die gesunde Hautdecke ohne Unterschied schrittweise abweidend (Lupus serpiginosus). Diese spontanen Narben der oberflächlichen, gutartigen Lupusformen haben eine besonders sammetweiche, polsterartige Beschaffenheit. Die hyperämischen, diffusen Formen verheilen selten spontan und die künstlich herbeigeführte Vernarbung ist meistens unregelmässiger, von Narbenkeloiden durchsetzt. Auch das Lupusfibrom, der Lupus scleroticus, kann direkt resorbirt und in Narbengewebe umgewandelt werden. Der spontan heilende Lupus ist also der Lupus resolutivus, den man weniger richtig als Lupus exfoliativus bezeichnet hat, um damit einen (unnöthigen) Gegensatz zu dem Lupus exulcerans anzudeuten. Selbstverständlich kann kein Lupus durch Exfoliation verschwinden; diese bildet nur eines der dabei vorkommenden Symptome, und zwar eines von minderer Wichtigkeit.

Hiernach hätten wir der Reihe nach zu besprechen zunächst die beiden Hauptformen, den

1. Lupus circumscriptus, nodularis und den
2. Lupus diffusus, radians und als Anhang der letzteren Form den seltenen

   Lupus erythematoides Leloir, den Lupus unter der Maske eines Erythema perstans.

Sodann die zu diesen beiden Hauptformen in stärkerer oder geringerer Ausbildung hinzutretenden weiteren, theils durch das Tuberkelgift selbst, theils durch sekundäre Vorgänge angeregten Processe:

a) Die Epithelhypertrophie des Lupus verrucosus. — Lupus carcinom.
b) Die akute Entzündung des Lupus. — Lupus crustosus. — Lupus nach Tuberkulininjektion.

c) Die fibrilläre Sklerose des Lupus. — Lupus scleroticus, elephantiasticus.
d) Die sekundäre Vereiterung und Schmelzung des Lupus. — Lupus exulcerans, Lupus vorax, Lupus phagedaenicus.
e) Die Resorption des Lupus. — Lupus resolutivus. — Die Lupusnarbe.

1. Lupus circumscriptus, nodularis.

Dem klinischen Bilde des Lupus circumscriptus entspricht histologisch eine Form der Tuberkulose, die sich aus scharf begrenzten, isolirten, in die Haut wie eingesprengten, elementaren Knötchen zusammensetzt, der Lupus nodularis. Sie verdient vorangestellt zu werden, da in jedem dieser elementaren Knötchen in reinster Form alle für den Lupus charakteristischen Strukturelemente nach längerem Bestande beisammen gefunden werden. Mitten im Bindegewebe, ohne nothwendige Beziehung zu einer Blutgefässkapillare bildet sich anfangs ein rundlicher, compakter Haufen von grossen, annähernd kubischen Plasmazellen. Die kleinsten derartigen Herde, die man in der Nachbarschaft grösserer Lupusmassen oder als Recidive in Lupusnarben antrifft, zeigen schon 40, 100 und mehr dicht an einander liegende Zellen mit ungewöhnlich grossem und stark kernigem Zellenleibe und einem, selten zwei grossen, bläschenförmigen Kernen. An der Stelle dieser elementaren Knötchen ist das elastische Gewebe vollkommen resorbirt, das kollagene bis auf Reste, so dass die Zellentheile in einem feinfaserigen Gerüste, theils nackt zusammen liegen. So vollständig hier die normalen Hautbestandtheile beseitigt sind, so wohlerhalten finden sie sich unmittelbar nach aussen von den Knötchen wieder vor; die Grenze zwischen gesunder und kranker Haut ist die denkbar schärfste. Niemals lassen sich Blut- oder Lymphgefässe in das Innere dieser elementaren Knötchen verfolgen, wenn auch offenbar die letzteren öfter Blutgefässen seitlich anliegen und sich dann aus adventitiellen Zellen entwickelt haben. Aber die Gefässe werden ebenso wie das kollagene Gewebe, soweit letzteres nicht resorbirt wird, zur Seite geschoben.

Aus dieser Zusammensetzung erklären sich die klinischen Eigenschaften des Lupusknötchens. Der Mangel an weissem, fibrillärem Gewebe macht die Haut an Stelle des Knötchens durchscheinend; die Trockenheit des reinzelligen Knötchens spricht sich in der gelb bräunlichen Färbung aus, die Abwesenheit stärkerer Hyperämie in der Umgebung und oberhalb des blutlosen Knötchens lässt die bräunliche Farbe und Transparenz desselben rein zur Geltung kommen, ohne dass sich wie beim syphilitischen Plasmome rothe Nuancen damit verbinden.

In diesen elementaren Plasmomknötchen treten nun bei ihrer Vergrösserung regelmässig degenerative Veränderungen im Centrum auf, theils durch direkte Umwandlung der Plasmazellen, theils nachdem letztere vorher einen Proliferationsprocess durchgemacht haben. Da das Endprodukt: der degenerirte Plasmomherd in beiden Fällen dieselbe Struktur aufweist, sei zuvor der Proliferation der Plasmazellen

gedacht. Die Plasmazellen theilen sich hier wie anderswo zunächst mit, später jedoch meist ohne Mitosenbildung. Selbst bei vollendeter Mitosenfärbung des Epithels und der umgebenden Cutis ist es mir selten geglückt, mitosenhaltige Plasmazellen und dann nur an der Peripherie der Knötchen anzutreffen; jedenfalls entspricht die Anzahl derselben nicht entfernt der der Plasmatochterzellen. Gewöhnlich nehmen in ausgesprochenen Fällen dieser Proliferation die Mutterzellen die äusserste Peripherie des Knötchens in dünner Lage ein und folgt auf diese nach innen ein breiterer Ring dichtgedrängter Plasmazellen mit grossem, bläschenförmigem, stark körnigem und tieffärbbarem Protoplasmasaum. Unter diesem treten hier und da mehrkernige Plasmazellen auf, welche an Grösse den Mutterzellen gleichen oder diese übertreffen, aber im Innern 2—4 gewöhnlich gegen einander abgeplattete, facettirt aussehende, etwas kleinere Kerne enthalten. Auch die Gestalt dieser Kerne weist auf vorwiegende Theilung durch Segmentirung hin. Dieses sind noch keine Lupusriesenzellen, da wir mit diesem Terminus nun einmal in Degeneration begriffene, regressive Elemente, die übrigens im Allgemeinen auch weit grösser sind, zu bezeichnen pflegen.

Einerlei, ob an der Peripherie eine eigene Proliferationszone der Plasmazellen besteht oder nicht, jedes Mal treffen wir bei längerem Bestande in Mitte der elementaren Knötchen eine bemerkenswerthe und für die Tuberkulose ungemein charakteristische Veränderung. Das bis dahin stark körnige, tief tingible Protoplasma der Zellen schwillt an und dadurch runden sich die kubischen grösseren Plasmazellen ab, die kleinen erhalten einen breiteren Protaplasmasaum und zugleich verschwindet die specifische Körnung, die Zellen erhalten ein homogenes Aussehen. An den grossen Plasmazellen befällt diese „homogene Schwellung“ meist zwar nur Antheile der Zellen, einen Zipfel, eine Ecke, während besonders der perinukleäre Theil des Zellleibes körnig bleibt und häufig sogar zur selben Zeit proliferirt; es entstehen hierdurch bereits kleine „Riesenzellen“. Die Kerne widerstehen der Homogenisirung viel länger als das Protoplama und vergrössern sich dabei nicht, so dass man viele aufgehellte und geschwellte Zellen mit noch gut tingiblen Kernen trifft. Nachweisbar bleibt der Kernkontur sogar stets auch bei den in homogene Ballen verwandelten Zellen.

Bei dieser homogenen Schwellung handelt es sich also nicht um eine Coagulationsnekrose, aber auch nicht um einen Zellenhydrops, die Zellsubstanz bleibt vielmehr solide, trocken, ohne Vacuolen, ebenso haben wir es hier nicht mit einer schleimigen, amyloiden, hyalinen und überhaupt nicht mit einer colloiden Metamorphose zu thun, da Lichtbrechung und Tingibilität anderer Art sind. Entweder verwandeln sich die Körner der Plasmazellen hier unter Eintrocknung in homogenere und nicht tingiblere Massen, etwa wie die Keratohyalinkörner bei der Verhornung oder — und das erscheint mir das Wahrscheinlichere — wir haben in den homogenisirten Zellen der Knötchenmitte den Ausdruck einer direkten Verbindung vor uns von den körnerreichen Plasmazellen mit einer von den Tuberkelbacillen ausgehenden, giftigen Sub-

stanz. Die Homogenisirung betrifft nämlich meistens kleinere Gruppen von 2—4—8—12 Zellen und wir treffen in der Mitte solcher Gruppen gerade so wie später inmitten der diesen Gruppen entsprechenden Riesenzellen einzelne Tuberkelbacillen an. Zudem war es mir möglich nachzuweisen, dass das Tuberkulin unter Schrumpfung (Wasseraustritt) alle protoplasmatischen Substanzen im Stadium des Ueberlebens in homogene, hornartig gelbliche Massen verwandelt. Schon damals, ehe man von der eiweissartigen Natur des Tuberkulins eine Ahnung hatte, wies ich darauf hin, dass dieser die homogene Schwellung herbeiführenden Substanz keinesfalls basische Eigenschaften zukommen könnten, da das Nuklein am wenigsten durch dieselbe angegriffen wird.

Wie bei allen gruppenweise degenerirenden und dabei anschwellenden Zellkomplexen kommt es nun in deren nächster Nachbarschaft zu einer Kompression der Plasmazellen, welche sie der Giftwirkung und damit der homogenen Schwellung entzieht. Diese relativ oder vollkommen intakt bleibenden Zellen ordnen sich demgemäss ring- oder halbmondförmig um eine solche degenerirende Zellgruppe und da in ihnen Protoplasma und Kerne gut färbbar bleiben, so erscheint in diesem zweiten Stadium das elementare Lupusknötchen zusammengesetzt aus rundlichen, polycyklischen Figuren, deren Centren die Tuberkelbacillen haltigen, homogenisirten Gruppen einnehmen. Dieses figurirte Aussehen der Zellherde ist ganz charakteristisch für die umschriebene Form des Lupus, für das elementare Lupusknötchen. Denn für sein Zustandekommen sind zwei Dinge unerlässlich, erstens eine Volumsvermehrung der degenerirenden Zellen, zweitens aber auch ein Hinderniss für die Volumsvermehrung des ganzen Knötchens, resp. ein höherer Gewebsdruck, wie sie nur bei der umschriebenen, sich abkapselnden, nicht bei der diffusen lockeren Form des Lupus bestehen. Auch dort gibt es homogene Schwellung, aber keine Abkapselung der Zellherde. Daher finden wir auch das figurirte Zellenmosaik am schönsten ausgesprochen an solchen Herden, welche in noch ganz gesunder, derber Haut besonders der Extremitäten, in Narben oder in fibromatösem Gewebe eingebettet sind. Weniger gut aber doch noch deutlich erkennbar ist es an umschriebenen Herden, welche sich in nachgiebigerer Umgebung befinden oder welche, wie das häufig vorkommt, an einzelnen Stellen im Innern eines im allgemeinen diffus verbreiteten Lupus auftreten. Offenbar ist dann der Gewebsdruck in den Herden gering, die homogene Schwellung ergreift die Zellen nicht immer gleich gruppenweise, sondern auch vielerwärts einzeln; dieselben schwellen dafür aber nur um so mehr an, bis sie grossen homogenen, kugligen Blasen mit daraufliegenden, von wenig körnigem Protoplasma umgebenen Kernen gleichen. Hier trennt sich dann in der einzelnen Zelle ein degenerirender von einem proliferirenden Theile, wie Weigert es für die tuberkulösen Riesenzellen im Allgemeinen angenommen hat. Die Kerne dieser grossen solitären, homogenisirten Zellen theilen sich auch, aber nicht so üppig und führen statt zu dichten Colonien kleiner, zunächst nur zu einer Gruppe von 2—4 grösseren Kernen. Immerhin

kommt es auch hier zu einer Figuration des ganzen Herdes, da gewöhnlich mehrere bei einander liegende homogenisirte Zellen ihre Kernpole nach einer Seite und ebenso den degenerirenden Zellleib gleichmässig nach der entgegengesetzten Seite gerichtet haben, als wenn für sie insgesammt der degenerirende Einfluss von einer Seite gekommen wäre. Ob nun diese Zellen im weiteren Verlaufe isolirt erkennbar bleiben oder allmählich durch gemeinschaftliches Wachsthum ihrer Kernpole um die degenerirten Zellleiber verschmelzen, ist eine Sache von untergeordneter Bedeutung. Beides kommt nachweislich vor.

Wie nun auch die Figuration der Zellenherde entstanden ist, wo sie vorkommt, da kann unbedenklich sofort die Diagnose auf Lupus gestellt werden, auch wo noch keine Riesenzellen sich gebildet haben, da bei anderen Plasmomen diese Form der Degeneration nicht nachgewiesen ist.

Die Riesenzellenbildung, welche ganz besonders das Vorrecht des nodulären Lupus ist, kommt nun ebenfalls auf Grund der vorhergehenden Figuration des Herdes zu Stande und damit ist das dritte Stadium des letzteren eingeleitet, das Höhestadium, über das hinaus es nur noch regressive Metamorphosen des ganzen Herdes gibt. Denn um es kurz zu sagen, jede Lupusriesenzelle entspricht genau einer homogenisirten Zellgruppe sammt deren ringförmiger, comprimirter Umgebung, resp. einer Gruppe gleichmässig partiell homogenisirter Zellen; einem figurirten Herde kann man es ansehen, wie viele Riesenzellen er später beherbergen, in wie viele er unter Umständen zerfallen würde.

Jede Lupusriesenzelle besteht aus zwei Theilen, die — im Gegensatz zu gewissen anderen Riesenzellen — juxtaponirt und relativ zu einander in sehr verschiedenem Grade entwickelt sind, einem degenerirenden und einem proliferirenden Abschnitt. Der erstere entspricht der ursprünglichen Gruppe von Zellen, die der homogenen Schwellung unterliegen und beherbergt dann in seinem Innern noch allerlei heterogene Dinge: Tuberkelbacillen, zufällig resistent gebliebene ganze Zellen, besonders aber resistent gebliebene und nur theilweise degenerirte elastische Fasern. Dieses gilt vor allem für die grossen Riesenzellen mit 20, 40, bis 100 Kernen, die eng bei einander in einer ring- oder kappenförmig gestalteten, Protoplasmafärbung annehmenden Zellsubstanz eingebettet liegen. Der degenerirende Abschnitt der kleinen und kleinsten Riesenzellen entspricht häufig genug nur dem stark angeschwollenen Zellleibe einer einzelnen oder einiger weniger dicht bei einander gelagerten Zellen und enthält im ersteren Falle gar keine, im letzteren hin und wieder heterogene Dinge, was stets auf eine nachträgliche Umwachsung durch nicht degenerirende und Verschmelzung von degenerirender Zellsubstanz hinweist.

Wer sich davon überzeugen will, dass die Riesenzellen auf mechanisch verschiedenen Wegen, aber stets aus demselben Material der homogenisirten und geschwellten Plasmazellen und durch dieselben Processe der unterschiedslosen Verschmelzung homogenisirter Zellsubstanz und ihrer Umwachsung durch kernhaltige, nicht degenerirte Zellsub-

stanz zu Stande kommen, der möge die Schicksale der elastischen Fasern in nodulären Lupusherden verfolgen. Besonders verzweigte Reste der elastischen Substanz drücken den Riesenzellen, welche sie zu umwachsen streben, oft die sonderbarsten Formen auf und man gewahrt hier auf den ersten Blick, dass die Auffassung aller Riesenzellen als einheitlicher in sich gleichartiger und einzelnen Zellen entsprechender Gebilde unhaltbar ist.

Häufig reiten die Riesenzellen nur auf einer elastischen Faser, und dabei können sich mehrere von verschiedenen Seiten begegnen, die mit ihren Kernpolen getrennt, mit den homogenen Polen verschmolzen sind. Zu demselben Resultat führt eine exquisit starke Kernfärbung, indem sie in den sehr grossen Riesenzellen noch häufig innerhalb der homogenisirten Zone ganze, weniger homogenisirte Plasmazellen mit Kernen nachweist.

Als etwas Lebendiges hat man also den Zellleib der Riesenzellen auch in deren homogenisirtem Theile zu betrachten, wie denn schon Friedländer Bewegungen an denselben wahrgenommen hat. Von einer Nekrose dieses Theiles kann schon deshalb keine Rede sein, weil wir die wahre Nekrose von Zellen bei anderen Formen der Hauttuberkulose in der That finden, diese sich aber von der homogenisirten Substanz der Riesenzellen vollkommen unterscheidet. Während das die Kerne der Riesenzelle umgebende Protoplasma sich bei guter Färbung mit basischen Farben als tingibel herausstellt, bleibt das homogenisirte Protoplasma unter allen Umständen durch solche unfärbbar. Es besteht aus einem groben, aber sehr gleichmässigen Netze dichterer Substanz und einer homogenen, schwach gelblich gefärbten, trüben Einlagerung, ist also von der einfachen homogenisirten Plasmazelle recht verschieden. Da diese Struktur sich im Maasse herausbildet, als die Riesenzelle am Kernpole wächst, so haben wir jene uns wohl als die gemeinschaftlichen Resultate zweier sich bekämpfender Einflüsse zu denken. Das von den Tuberkelbacillen innerhalb des homogenisirten Abschnittes ausgehende Gift lähmt in seinem Umkreise das Protoplasma, indem es mit ihm eine trockene, homogene Verbindung eingeht. In der Nähe der Kerne wird diese Giftwirkung nicht nur paralysirt, sondern die Kernsubstanz wird zur Proliferation angeregt und diese, stets mit einem Austritt gewisser Bestandtheile in das Protoplasma einhergehend, regenerirt das letztere, sodass es, so lange die Kernproliferation dauert, nie zu vollständiger Nekrose des homogenisirten Abschnittes kommt. Auf diese Weise müssen aber beide Theile beständig wachsen, da jeder Antrieb zur Kerntheilung von Seiten des Giftes neue Substanzen dem homogenisirten Protoplasma zuführt, die hier festgelegt werden.

Wenn ich soweit mit den Autoren gehe, welche die Riesenzellen für lebendig halten, so möchte ich dem homogenisirten Abschnitt doch keine resorbirende oder secernirende, assimilirende oder verdauende Kraft zuschreiben. Die bewegungslosen Tuberkelbacillen sind in den Riesenzellen vermöge ihrer häufig multicellulären Entstehung von vornherein eingeschlossen oder später, wie die ebenso unbeweglichen elasti-

schen Fasern, umwachsen. Die Anzeichen von Zerfall und Unfärbbarkeit, die die letzteren daselbst aufweisen, wo sie in den Riesenzellen stecken oder durch sie hindurchgehen, sind keine Beweise für eine phagocytäre Kraft der Riesenzellen, sondern sind Folgen derselben Giftwirkung, die den betreffenden Theil der Zelle lahm gelegt hat. Ja, wenn man weiss, wie gerade die elastischen Fasern so ungemein leicht bei jeder Entzündung resorbirt werden, muss man sich im Gegentheile über ihr langes Verharren innerhalb der Riesenzellen wundern, da sie in der Nachbarschaft der lebenskräftigen Plasmazellen ja doch vollständig verschwinden, und wird ihren Verbleib geradezu auf die partielle Lähmung der Riesenzelle zu schieben haben.

Alles in Allem ist mithin die Lupusriesenzelle ein wenig einheitlich gewordenes, aber schliesslich doch nach einem einheitlichen Schema gebautes Gebilde, in welchem ein überreichlich proliferirender Abschnitt an einen überreichlich genährten, aber gelähmten, wie an einen Klotz gefesselt ist — ein anschauliches Bild des „nicht leben und nicht sterben Könnens", welches die chronische Tuberkulose der Haut, den Lupus, ja auch klinisch auszeichnet.

Die Umwandlung des umschriebenen lupösen Plasmomherdes in ein homogenisirtes Zellenmosaik und schliesslich in eine Gruppe von Riesenzellen steht besonders unter dem Einflusse zweier Faktoren, dem des Gewebsdruckes und des Alters. Je stärker die Herde anschwellen, ihre gesunde Umgebung comprimiren und sich dadurch abkapseln, desto energischer geht die Umwandlung vor sich; andererseits sind die Herde naturgemäss um so reicher an Riesenzellen, je länger sie bestehen. Eine vollkommene Umwandelung in Riesenzellen kommt nur sehr selten vor, meist bleibt eine dünne Schale gut färbbarer Plasmazellen bestehen, welche den Herd nach aussen gegen das gesunde Gewebe abgrenzt.

Ausser winzigen Resten elastischen Gewebes bleiben auch Mastzellen manchmal in derartig degenerirende Herde ziemlich unversehrt eingeschlossen. Nur dass sie zu rundlichen Zellen sich zusammenziehen, und dass ihre Körner weniger tingibel werden. Doch findet man sie seltener erhalten als im diffusen Lupus.

Nach seiner Umwandlung in einen Riesenzellencomplex kann der umschriebene Lupusherd ungemein lange Zeit unverändert bestehen, wenn nicht äussere Einwirkungen, besonders Entzündungsreize, stattfinden. Ich habe solche von Jahrzehnte langer Dauer untersucht und genau dasselbe Bild gefunden, wie man es oft schon nach Monaten antrifft. Es hat sich ein Gleichgewicht hergestellt zwischen Giftwirkung und Hautreaction; die Tuberkelbacillen haben eine Mauer um sich aufgeworfen und sind innerhalb derselben zur Ruhe gekommen, latent geworden, jedoch nicht abgestorben.

2. Lupus diffusus, radians.

Beim Lupus nodularis war es noch einigermaassen möglich, eine Analogie zu finden zwischen dem Miliartuberkel anderer Organe, z. B.

der Lungen und den centralen homogenisirten Partien jener Lupusform. Indem man diese mit wenigen bemerkenswerthen Ausnahmen (Baumgarten beispielsweise) als verkäst oder verkäsend und als den eigentlichen Tuberkel ansah, wurde man dazu verführt, die zellige Peripherie, das Muttergewebe dieser Centren, nur für einen reaktiven Leukocytenwall zu halten und so schliesslich unter dem „Tuberkel" der lupösen Haut nicht — wie man hätte sollen — den ganzen Plasmomherd, sondern nur seine mehr oder minder grosse, centrale Degenerationszone zu verstehen. Dass dieser Irrthum ziemlich allgemein vorhanden war, zeigte sich am klarsten in der Zeit der Koch'schen Entdeckung des Tuberkulins. Koch hatte richtig und vorsichtig von einer Einschmelzung des „tuberkulösen Gewebes" beim Lupus nach Tuberkulininjektion gesprochen. Indem man nun mit der nicht richtigen Voraussetzung an die histologische Prüfung heranging, dass darunter die degenerirten Centren der Lupusherde verstanden werden müssten, wunderte man sich über das Erhaltenbleiben der letzteren trotz der Tuberkulininjektion und übersah die feineren Veränderungen, welche an dem Muttergewebe in der That stattfanden. Und weiter zeigt sich an der Beschreibung der Autoren und den verschiedenen Begriffen, die dabei mit dem Namen der Epithelioidzelle verbunden werden, ja geradezu an dem beliebten Gebrauche dieses sehr wenig bestimmten und in histologischer Beziehung nichtssagenwollenden und wirklich nichtssagenden Begriffes, dass eine Einigung über die Grenzen des eigentlichen Tuberkels innerhalb der lupösen Haut vor der Definition und tinctoriellen Isolirung der Plasmazellen gar nicht vorhanden, man kann sagen gar nicht möglich war.

Es ist deshalb auch gar nicht zu verwundern, dass eine wichtige, weil ungemein häufige Form des Lupusgewebes, nämlich die Grundlage des diffusen Lupus, bis dahin fast constant übersehen wurde. Man suchte eben nach Herden, welche den Tuberkeln anderer Organe ähnlich waren, und welche allerdings in jedem nodulären Lupus massenhaft vorkommen, und hielt alles Uebrige im histologischen Bilde für nicht charakteristische Erscheinungen. Dieses ist nun seit Kenntnissnahme der Plasmazellen anders geworden. Spielt das Plasmom schon beim circumscripten Lupus als Muttergewebe der „Tuberkel" eine Hauptrolle, so besteht der diffuse Lupus geradezu der Hauptsache nach aus unverändertem tuberkulösem Plasmom. Hätte man sich nur nach den Degenerationszonen des tuberkulösen Gewebes zu richten und darauf noch die Diagnose Lupus zu bauen, so würde ein sehr grosser Theil dessen, was wir klinisch Lupus nennen, histologisch gar kein Lupus sein. Denn es finden sich oft genug Lupusfälle, besonders rasch fortschreitende des Gesichts, wo man überhaupt nirgendwo degenerirte Partien antrifft. Der ganze Lupus besteht dann nur aus Plasmomgewebe und dieses etwa nicht für specifisch tuberkulös ansehen zu wollen, richtet sich nun von selbst. Gerade durch den Vergleich dieser Lupusbilder mit den bekannter gewordenen des Lupus nodularis ergibt sich die wichtige Rolle, welche die Plasmazellen im Aufbau des Lupus in jedem Falle spielen. Das charakteristische, weil anfäng-

liche und überall gleiche Gewebe ist eben nur das tuberkulöse Plasmom, und die Frage ist vielmehr so zu stellen: weshalb bleibt in einer Anzahl von Fällen das tuberkulöse Gewebe der Haut auf dieser Stufe stehen (L. diffusus, radians), während es in anderen Fällen durch homogene Schwellung zur Riesenzellenbildung fortschreitet (Lupus circumscriptus, nodularis)?

Bei Besprechung dieser letzteren Form habe ich bereits auf den Einfluss hingewiesen, welcher dem steigenden Gewebsdruck, wie er bei sich abkapselnden Herden mit der Zeit sich immer stärker entwickelt, auf die Degeneration der Herde zukommt. Diese Degeneration findet sich nur in beschränktem Maasse oder fehlt sogar völlig, wo das tuberkulöse Gewebe nicht zur Abkapselung gelangt, keine Knoten bildet, sondern in den Gewebsspalten nach allen Richtungen radiär sich ausbreitet (daher: Lupus radians). Es müssen präexistente Verschiedenheiten der Hauttextur sein, welche diese Unterschiede bedingen, und die topographischen und sonstigen Differenzen zwischen beiden Formen machen die auch sonst plausible Annahme sehr wahrscheinlich, dass ein gegebener Grad von Anämie, Trockenheit und Derbheit des Cutisgewebes die Abkapselung des Plasmoms begünstigt. Unter solchen begünstigenden Umständen strahlt der infektiöse Einfluss der wenigen Tuberkelbacillen nicht weit aus; demgemäss erstreckt sich die Bildung des Plasmoms nicht sehr weit, nimmt aber auf dem umschriebeneren Raum mit der Zeit immer stärkere Intensität an, bis zu völligem Schwunde des früheren Gewebes, soweit das Plasmom reicht. Führt nun die intensivere Giftwirkung zur Schwellung des Zellenherdes, so bewirkt die Grössenzunahme nur eine Compression, nicht eine weitere Aufsplitterung und Einschmelzung des umgebenden Gewebes, und allmählich entsteht eine förmliche Kapsel von verdichtetem Gewebe um den Herd, welche das Umsichgreifen der plasmomatösen Umwandlung immer mehr erschwert und damit schliesslich die Giftwirkung völlig für die Umgebung paralysirt.

Ist dagegen von vornherein eine stärker durchblutete und durchfeuchtete, lockere Haut gegeben, so werden die resorbirten Gifttheilchen ihren Weg über einen relativ grösseren Hautbezirk finden, die stärkere Lymphcirculation wird jedoch gleichzeitig eine beständige Verdünnung derselben unterhalten und es nirgends zu einer Stauung der Giftwirkung kommen lassen. Die Folge wird eine diffusere Ausbreitung des Plasmoms sein, welches in die Saftspalten nach allen Richtungen radiär ausstrahlt, den resorbirenden Lymph- und Blutgefässen entlang sich fortsetzt und im Grossen und Ganzen eine netzförmige Zellenneubildung mit angeschwollenen Knotenpunkten darstellt. Die an allen einzelnen Orten geringere Giftwirkung lässt es nicht leicht zu einer totalen Schmelzung des kollagenen Gewebes an bestimmten Punkten kommen und damit nicht zur Bildung rein zelliger, schwellender und degenerirender Herde, die zu ihrer Umgebung in einen schärferen Gegensatz treten, dieselbe verdrängen und sich dadurch abkapseln könnten. Im Gegentheile liegt es im Charakter dieser Plasmomform, die Cutis in den Richtungen der Lymphspalten aufzuweiten, zu lockern

und so ungehindert und unaufhaltsam fortzuschreiten. Man kann es daher dem histologischen Bilde des Lupus noch besser als dem klinischen ansehen, ob derselbe eine günstige oder ungünstige Prognose liefert, ob er zur Abkapselung oder zum Fortschreiten tendirt.

Die histologische Grundlage der beiden klinischen Hauptformen finde ich mithin darin gegeben, dass bei der einen das tuberkulöse Gewebe das umgebende gesunde Gewebe tangential verdrängt, während es bei den anderen radiär in dasselbe einbricht. Selbstverständlich sind aber die Fälle selten, in denen die Formen ganz rein zur Ausbildung gelangen. Am öftesten finden sich noch reine Formen von Lupus nodularis vor, wie sie der Beschreibung im vorigen Paragraphen zu Grunde liegen. In vielen Fällen finden wir sodann um einen centralen Lupusherd vom Charakter des ausstrahlenden Lupus eine Reihe von kleineren, abgekapselten Herden peripherisch gelagert, oder derselbe ist nach einer Seite scharf abgesetzt, während er nach der entgegengesetzten diffus in die Umgebung übergeht. Es entspricht das der wechselnden Textur des Hautgewebes. Auf alle diese Combinationen beider Formen einzugehen, ist ebenso unnöthig wie unmöglich. Es soll hier in Kürze nur das Bild des reinen, diffusen, ausstrahlenden Lupus gezeichnet werden, wie es z. B. besonders häufig die stark erythematösen Fälle des Gesichtes zeigen.

Wir finden hier im Beginne die Plasmazellen um das subpapillare Gefässnetz und von hier aus in Zügen in den Papillarkörper und nach abwärts in die Cutis ausstrahlend, ohne dass es irgendwo zur Bildung rundlicher Herde käme. Demgemäss werden auch die Blutgefässe nicht verdrängt, sondern durchziehen den Lupusherd in normaler Weite oder sogar erweitert. Die Bildungsstätte der Plasmazellen sind vorzugsweise die Perithelien der Blutgefässe, doch weiterhin auch alle einfachen Bindegewebszellen, so dass der Plasmomherd von Anfang an das Gefüge eines Netzes hat, dessen dickere Balken den Gefässen resp. den Follikeln und Drüsen folgen, während die feineren die kollagenen Bündel umspinnen. Wie die letzteren so bleiben auch die elastischen Fasern ausserhalb der Plasmazellenstränge überall wohlerhalten, so dass man bei gelungener Färbung zwei Netze, sich durchwirkend, darstellt, das des Plasmoms, welches die Blutgefässe enthält, und das der kollagenen nebst der elastischen Substanz.

Man sieht, dass diese Anordnung ganz dieselbe ist, wie sie die Zellenherde bei allen schwächeren Giften charakterisirt und für die Tuberkulose nichts Specifisches aufweist. Im weiteren Fortgange schmelzen aber im Centrum des Herdes immer mehr kollagen-elastische Inseln ein, zu Gunsten des sich ausbreitenden Plasmoms. Zugleich verödet in diesem selbst das Gefässsystem mehr und mehr, indem die Capillaren sich ebenfalls in plasmomatöses Gewebe verwandeln. Am ehesten geschieht dieses im Bereich des subpapillaren Gefässnetzes und im Papillarkörper, so dass auf einer zweiten Stufe der Entwickelung sich ein scheibenförmig gestalteter Plasmomherd vom Epithel abwärts bis etwa in die Mitte der Cutis erstreckt und nach allen Richtungen, besonders aber nach der Tiefe, Zweige absendet, die den Gefässen

folgen, die Knäueldrüsen umspinnen und in das Fettgewebe eindringen. Wenn auf der ersten Entwickelungsstufe der Lupusherd klinisch einem erythematösen Fleck gleicht, der erst beim Fortdrücken des Erythems seinen tuberkulösen Charakter zu erkennen gibt, so tritt in dieser zweiten Periode bereits äusserlich durch Farbe und Transparenz der Lupuscharakter hervor; nur ist der Rand der Herde hyperämischer und verwaschener als beim Lupus circumscriptus.

Im Innern des Herdes sind zu dieser Zeit noch gar keine Degenerationserscheinungen bemerkbar. Man sieht weder homogenisirte Zellen noch Riesenzellen und glaubt auf den ersten Blick kaum einen Lupus vor sich zu haben. Doch es stellen sich mit der weiteren Ausbreitung des Herdes auch diese Erscheinungen ein, freilich viel zögernder als beim nodulären Lupus. Offenbar gehört dazu eine grössere Masse von Plasmomgewebe, die sich selbst überlassen und deren Centrum von den nächsten Blutgefässen bereits weit entfernt ist. Es zeigen sich dann in der Mitte des Herdes einzelne homogen geschwellte Zellen und — dem streifigen Charakter der ersten Zellenwucherung entsprechend — Streifen von solchen. Zu einer Figuration der Zellenmasse kommt es bei dieser locker gebauten Form des Lupus dagegen gar nicht oder nur an ganz beschränkten Stellen und damit auch nur zu einer sehr spärlichen Entwickelung von Riesenzellen.

Hier erinnert also nichts mehr an das bekannte Tuberkelschema, und doch haben wir eine reine Form von tuberkulösem Gewebe vor uns. Die Degenerationssymptome, soweit sie vorhanden sind, verlaufen genau so wie beim umschriebenen Lupus, nur bleiben die schwellenden Zellen hier an Grösse, die proliferirenden Kerne an Zahl und die Riesenzellen im Wuchs gegen die dort beschriebenen Verhältnisse zurück. Es kommt höchstens mit der Zeit zu einer breiteren, aufgehellten Zone im Centrum des ganzen Herdes, die einige wenige Riesenzellen eingelagert enthält.

Bei einer interessanten Variation dieser Lupusform bleibt sogar das Plasmom noch in seiner Ausbildung zurück, so dass es selbst bei langem Bestande nicht zu einer scheibenförmigen Verschmelzung kommt, sondern der Lupus auf der ersten Stufe des zerstreuten perivasculären Zelleninfiltrates stehen bleibt. Dabei ist die Hyperämie der Gefässe ungewöhnlich stark ausgebildet und es schliesst sich daran ein permanentes, leichtes Oedem des Papillarkörpers mit Erweiterung aller oberflächlichen Saftspalten. Klinisch macht dieser Lupus dann den Eindruck eines Erythema perstans. Es ist die Form, welche Leloir neuerdings unter dem Namen „Lupus erythematoides“ geschildert hat und welche, wie diese kurze Skizze zeigt, mit dem Ulerythema centrifugum, dem sogen. Lupus erythematosus, histologisch wie klinisch nicht die geringste Aehnlichkeit besitzt (s. die Histologie des Ulerythema centrifugum).

So einfach, wie bisher angegeben, sind nun in der That wenige Fälle vom Lupus diffusus gebaut. Seine reichlichere Blutversorgung bringt es mit sich, dass entzündliche und hyperplastische Processe eigener Art in den Verlauf desselben fast immer eingreifen, speciell

die Hypertrophie des Epithels und die dem Tuberkelgift eigenthümliche serofibrinöse Entzündung. Da diese sekundären Processe aber einerseits zu dem reinen Bilde des Lupus radians nicht nothwendig gehören, andererseits auch — seltener allerdings — den Lupus nodularis complici-ren, so müssen wir denselben eine abgesonderte Betrachtung widmen.

a) Die Epithelhypertrophie beim Lupus.

Eine einfache Hypertrophie des Epithels gehört zu den allerhäufigsten Nebensymptomen des Lupus. Die einzelnen Epithelzellen sind dabei z. Th. sogar stark vergrössert, ebenso ihre Kerne und die Kernkörperchen vermehrt. Sie färben sich trotz der Vergrösserung ebenso gut oder besser als normal, zum Zeichen, dass der Vergrösserung wirklich eine echte Hypertrophie der Zellen zu Grunde liegt. Demgemäss sind auch die interepithelialen Spalten nicht erweitert und von Wanderzellen nur mässig invadirt. Die reinen, unkomplicirten Formen des Lupus unterscheiden sich durch diesen Umstand wesentlich von den ähnlichen älteren Syphiliden; die Oberhaut leidet unter dem Einflusse des Tuberkelgiftes nicht im mindesten, sie wird nur zur Volumensvermehrung und Proliferation angeregt. Mitosen zeigen sich in der Stachelschicht regelmässig in grösserer Menge, wie denn auch die Hornschicht in der Regel verdickt oder in Abschuppung begriffen ist.

Indessen verhalten sich die beiden Hauptformen des Lupus der Akanthose gegenüber ziemlich verschieden. Oberhalb der solitären und agglommerirten Knötchen des umschriebenen Lupus, welcher alle Gewebe zur Seite drängt, kommt auch eine Einwucherung des Epithels nicht zu Stande. Im Gegentheil ist das Oberflächenepithel direkt über solchen Knötchen meist verdünnt. Aber wo dieses mechanische Moment nicht mitwirkt, unmittelbar zur Seite des Knötchens, da wächst die Oberhaut in breiten und vielfach verzweigten Leisten in die Cutis ein. Besonders an den Extremitätenenden, wo die Oberhaut bereits de norma sehr dick und leicht zur Wucherung geneigt ist und wo anderseits die sehr feste, relativ blutarme Cutis die Abkapselung des Lupus ausserordentlich begünstigt, ist ein Prädilektionsort für die im Ganzen seltene Kombination des Lupus nodularis mit Epithelwucherung. Das Epithel umwuchert dann förmlich die sehr oberflächlich gelegenen Knötchen und schickt unter dem Niveau derselben noch wieder Epithelfortsätze in die Cutis hinein. Mit der Zeit verhornen diese tiefen die Lupusknötchen einscheidenden Epithelleisten und wenn aus ihnen die Hornlamellen ausgefallen sind, repräsentirt sich eine zerklüftete, papillomatöse, warzige Oberfläche. Die papillaren Höcker sind am Vorderarme und Unterschenkel gewöhnlich sämmtlich nach einer Seite geneigt, da auch die Stachelschicht wegen der ausgesprochenen Spaltbarkeit der betreffenden Regionen vorher schräge in die Cutis einwucherte. Der einzelne Höcker ist mit dicker Hornschicht und einer mässig dicken Stachelschicht bekleidet, die ihn auch zum Theil durchsetzt und enthält einen derben, von der übrigen Haut abgefurchten Bindegewebszapfen. In demselben bis in die oberste Spitze hinein finden sich schön

umschriebene Plasmomknötchen mit degenerirtem Centrum und Riesenzellen, die mithin durch die Epithelwucherung jetzt oberhalb des Niveaus der umgebenden Cutis zu liegen kommen.

Dieses ist die Entstehung der auffallenden, warzigen Lupusform, des Lupus verrucosus und der sich langsam koncentrisch ausbreitenden, tuberkulösen Leichenwarze. (Verruca necrogenica tuberculosa). Es ist die gutartigste Form des Lupus überhaupt, die fast in allen Fällen, besonders auf den Vorderarmen, in der Mitte spontan heilt, um unendlich langsam peripherisch weiter zu schreiten. Für die Abkapselung sind hier doppelte Chancen gegeben; einmal durch das feste, blutarme Cutisgewebe, andererseits durch die zur Sequestration der oberflächlichen Knötchen führende Epithelwucherung.

Solche grotesken Formen erzeugt die Epithelwucherung aber auch nur unter der geschilderten Koincidenz von Bedingungen. Für gewöhnlich spielt sie eine erhebliche Rolle nicht beim umschriebenen, sondern nur beim diffusen Lupus und hier auch nicht in klinischer, wohl aber in histologischer Beziehung. Es ist leicht verständlich, dass die durch das Tuberkulin der Lymphe angeregte Epithelwucherung bei der beständig in mässigem Grade von dem Gifte durchspülten diffusen Form eigentlich zur Norm gehört. Und so treffen wir denn auch wirklich wenige Fälle von diffusem Lupus, die gar keine Anzeichen von Akanthose darböten. Gewöhnlich ist das gesammte Leistennetz über dem Plasmom gleichmässig verdickt mit allmählicher Steigerung nach dem Centrum zu. Ausserdem aber wuchert es an einzelnen Stellen, ebenfalls oft im Centrum, in das entartete Cutisgewebe weit hinein. Schon in dieser Beziehung finden wir einen Unterschied zwischen der Epithelwucherung über syphilitischen und tuberculösen Plasmomen. Erstere sind fester und im Centrum am festesten, letztere am Rande und in der Mitte gleich weich und nachgiebig. Daher wird das syphilitische Plasmom so häufig nur von hypertrophischen Grenzleisten am Rande ringförmig umschlossen, während beim Lupus über der ganzen Oberfläche und sogar mit Vorliebe in der Mitte breite Epitheleinsenkungen vorkommen.

Gewöhnlich schliessen sich an eine sehr breite Leiste oder einen breiten Knopf von Stachelschicht eine Menge feiner nach der Tiefe zu dringender Ausläufer an. Während die grobe Einsenkung aus sehr voluminösen kubischen Epithelien besteht, setzen sich die feinen Ausläufer aus schmalen, blatt- oder spindelförmigen, von der Seite her platt gedrückten, aber bis zur letzten Spitze gut färbbaren und daher leicht verfolgbaren Zellenreihen zusammen — wieder ein Unterschied von der syphilitischen Akanthose, wo das aufgesplittterte Epithel schlechter färbbar ist und sich daher unmerklich nach der Tiefe der Haut verliert. Diese feinen Ausläufer durchziehen oft den Lupus netzförmig und enthalten in allen ihren Maschen schöne grosse Plasmazellen und bisweilen auch Riesenzellen, die gerade in den von Epithel umgriffenen Partien beim diffusen Lupus sich noch am leichtesten bilden können.

Die grösseren Epithelausläufer zeigen häufig zwiebelschalenartig

comprimirte Epithelperlen und ebensolche Hornperlen, daneben auch einzelne kolloid entartete, kugelige Epithelien und eingeschachtelte, kugelige Komplexe solcher. Wanderzellen enthalten sie dagegen nur in mässiger Anzahl.

Die atypischen Epithelwucherungen des Lupus diffusus sind nach dem Gesagten von carcinomatösen Wucherungen der gewöhnlichen Art, die ja hin und wieder auf lange bestehenden Lupusflächen vorkommen, leicht zu unterscheiden. Denn bei solchen sind die Epithelzüge derb und von Cylinderzellen eingefasst, die ihre Fussseite dem Bindegewebe zukehren, nicht aber aus Epithelien zusammengesetzt, die an demselben mit der Breitseite anstehen — ganz zu schweigen von den sonstigen Differenzen. Eine Verwechslung wäre eher möglich mit den fein ausgezogenen Epithelzügen des Ulcus rodens, aber mit diesem hat man gerade bisher keine Kombination beschrieben. Ja, eher wäre eine kritische Revision der Lupuscarcinomliteratur darauf hin zu rathen, ob nicht manche Fälle sich als solche von einfachem Ulcus rodens entpuppen, da diese Erkrankung wenigstens in Deutschland im Anfange fast stets mit Lupus verwechselt wird.

Die Haarbälge participiren an der atypischen Epithelwucherung wenig, dagegen veröden sie oft, nachdem ihre Umgebung im lupösen Plasmom aufgegangen ist; desgleichen die Talgdrüsen.

Constante Veränderungen eigener Art zeigen dagegen die Knäueldrüsen. Zunächst findet man fast regelmässig die Schweissporen, die Lumina der Gänge und Knäuel erweitert; häufig bis zu dem Grade, dass cystische Ausbuchtungen und selbst kugelrunde überall abgeschlossene Cysten entstehen. Die ersteren finden sich öfter an den Knäueln, die letzteren an den Gängen. Sodann ist das Knäuelepithel in den meisten Fällen voluminöser sonst aber normal, speciell normal färbbar. Immerhin gewähren die Knäuel, in denen die Lichtung erweitert und und das Epithel vergrössert ist, schon ein besonderes Ansehen. Hinzu kommt, dass derartig veränderte Knäuel regelmässig von dichten grosszelligen Plasmomknötchen eng umschlossen sind und demgemäss auch ebenso häufig sich in Haufen von Riesenzellen eingebettet finden. Es entsteht in solchen Fällen immer die Frage, ob diese Riesenzellen aus Theilen des Knäuels hervorgegangen sind oder nur aus dem umgebenden Plasmom, an welche sich sofort die weitere anschliesst: können überhaupt aus Knäueln tuberkulöse Riesenzellen entstehen?

Ich habe, angeregt durch eine derartige Angabe Baumgarten's, seit langer Zeit emsig nach sicheren Beweisen für eine solche Entstehung gesucht und hatte doch vor einem Jahr nur erst ein einziges Exemplar von immerhin anfechtbarer Beweiskraft. Neuerdings jedoch entdeckte ich in einem Lupus von der Palma manus den deutlichen Beweis für die positive Existenz solcher Knäuelriesenzellen und auf jedem Schnitte fast die erwünschten Uebergänge. Hiernach können sich in der That aus den Epithelien der Knäuel Riesenzellen bilden, indem vorerst alle Epithelien unter Schwund des Lumens zu einer spiralig gewundenen, soliden, von vielen Kernen, meist wandständig

doch auch central durchsetzten Epithelmasse verschmelzen, die sich noch deutlich von dem umgebenden Plasmom, welches auch Riesenzellen enthalten kann, abhebt. Alsdann degenerirt die Epithelmasse en bloc im Innern, erst unter homogener Anschwellung und dann auch hier und da in der netzförmigen Art zu einer nicht tingiblen gelblichen Substanz wie die Riesenzellen des Bindegewebes. Schliesslich sind diese spiraligen Riesenzellen von ihrer degenerirten Umgebung wiederum schwer zu trennen. Es scheint eine nachträgliche Zerklüftung des in den Plasmomherd eingebetteten Theiles des Knäuels einzutreten und in dieser Beziehung unterscheiden sich die Epithelriesenzellen von den gewöhnlichen, die sich stets von ihrer Umgebung scharf abheben und daher immer leicht zu erkennen sind. Uebrigens habe ich immer nur das äusserste Ende des Knäuels sich in Riesenzellen umwandeln sehen, weiter hinauf war die Drüse normal oder erweitert resp. hypertrophirt.

Alle diese Epithelveränderungen des diffusen Lupus erzeugen klinisch kein besonderes Aussehen und geben daher nicht zu klinischen Varietäten (analog dem Lupus verrucosus) Anlass. Sie haben aber ausser dem histologischen ein grosses therapeutisches Interesse, da die überaus rasche und leichte Ueberhornung von operirten Lupusflächen grösstentheils auf die Neigung des diffusen Lupus zur tiefgehenden Epithelwucherung zurückzuführen ist.

b) Die serofibrinöse Entzündung des Lupus.

Auch dieser Vorgang ist hauptsächlich an die diffuse Form des Lupus und eine reichlichere Gefässentwickelung gebunden. Da die akute Entzündung und die Ueberschwemmung des Gewebes mit gerinnender Lymphe und Leukocyten durchaus kein nothwendiges Attribut eines jeden Lupus ausmacht, so entsteht die Frage, ob die Fälle, in denen wir dieselbe vorfinden, überhaupt als reine uncomplicirte Lupusformen anzusehen sind. Seit der Entdeckung des Tuberkulins wissen wir nun in der That, dass die Bestandtheile des Tuberkelbacillus ganz allein im Stande sind, eine hochgradige serofibrinöse Exsudation im Bereiche des lupösen Gewebes hervorzurufen, mithin ist eine solche, auch wo sie spontan vorkommt, stets als eine echte Wirkung desselben Giftes zu betrachten. Die Exsudation und Krustenbildung gehört also ebenfalls zu den charakteristischen, aber nicht zu den nothwendigen Reactionen der Haut auf den Tuberkelbacillus und wir sind bei ihr in der glücklichen Lage, dieselbe nach Belieben experimentell in jedem gewünschten Grade erzeugen zu können. Es zeigt sich bei dieser artificiell gesetzten Entzündung ebenfalls, dass sie um so leichter eintritt und um so grössere Dimensionen annimmt, je durchbluteter der Lupus von vornherein ist. Am raschesten reagirt die diffuse Form, jedoch kann man künstlich die Entzündung auch bei umschriebenen abgekapselten Herden durch stärkere Dosen, noch besser durch Injection des Tuberculins direkt in oder unter den Knoten erzwingen. Ist vor kurzem eine starke Reaction eingetreten, so findet man die Blutgefässe erheblich erweitert, die Capillaren streckenweise mit rothen und

streckenweise mit weissen Blutkörperchen dicht erfüllt und die ganze Umgebung des Lupus in maximaler Weise injicirt. Je nach dem Bau desselben dringen die Capillaren mehr oder weniger tief in den Lupus selbst ein. Die auffälligsten Erscheinungen zeigt sodann die Oberhaut, welche durch die Exsudation in ein Convolut serumhaltiger Bläschen umgewandelt ist. Am Rande des Lupus kann man sehen, dass diese Veränderung rein intercellulär beginnt, die Saftspalten erweitern sich enorm, es bildet sich eine Unzahl kleinster, interepithelialer, seröser Höhlen, welche von comprimirten Epithelien begrenzt sind; weiter nach dem Centrum des Lupus degeneriren die Epithelien selbst primär, indem sich das innere Protoplasma in toto verflüssigt, um sodann wieder zu einem zarten Fibrinnetz zu gerinnen, stellenweise tritt auch eine richtige reticuläre Degeneration, d. h. eine zerstreute an Stelle der totalen Colliquation der inneren Zellsubstanz ein. Diese elementaren Bläschen confluiren an verschiedenen Stellen der Oberfläche zu grösseren, mit Serum, feinen Fibringerinnseln und mässig reichlichen Leukocyten erfüllten grösseren Blasen. Das gesammte so veränderte Epithel vertrocknet sodann zu dicken, locker geronnenen Krusten, die sofort durch nachschiebendes Epithel abgehoben werden.

Auffallend hierbei sind vor allem zwei Dinge: die relativ geringe Anzahl von Leukocyten im Epithel trotz der enormen Erweiterung der Saftspalten und sodann die Beschränkung des Exsudationsprocesses auf das Oberflächenepithel, während die beim diffusen Lupus gewöhnlich tief eindringenden Epithelfortsätze ziemlich intakt bleiben. Dieses letztere hängt offenbar mit der Ausbreitung der angeschoppten Capillaren hauptsächlich an der Oberfläche des Lupus zusammen, während das Epithel innerhalb des Lupusgewebes von den Gefässen weiter entfernt ist. So beschränkt sich dann auch die Ueberschwemmung des lupösen Plasmoms selbst auf ein interstitielles Oedem, welches bei hochgradiger Entzündung allerdings dem Gewebe ein gleichmässiges schwammartiges Gefüge verleihen kann. Am meisten sind dabei die von Plasmazellen eingenommenen Partien betheiligt, weniger die Zonen der homogenen Schwellung und Riesenzellen. Die Plasmazellen sind verkleinert, ihr körniger Zellleib ist eingeschmolzen und weniger gut tingibel, während die Kerne gut tingibel erhalten bleiben. Die Zellen liegen jetzt locker in den von Serum aufgetriebenen Bindegewebsmaschen, dadurch kommt eben das schwammartige Gefüge zu Stande. Auch hier ist wieder die Mässigkeit der Auswanderung von Leukocyten bemerkenswerth. Gewiss trifft man jetzt überall Wanderzellen im Gewebe, wo sich im Lupus normalerweise keine finden; aber ihre Zahl steht in gar keinem Verhältniss zu der grossen Menge von serösem, häufig mit Blut vermischtem Exsudat, welches so starke mechanische Wirkungen hervorbringt; nirgendwo kann man von einer Eiterung oder Eiteransammlung reden. Allerdings muss man davor warnen, sich bei Beurtheilung dieses Umstandes auf einfache Kernfärbungen zu verlassen, welche die Unterschiede zwischen allen Zellenarten verwischen.

Im Gegensatz zu den einschmelzenden einfachen Plasmazellen erfahren die bereits homogenen und geschwollenen Plasmazellen und

Riesenzellen anscheinend gar keine Veränderung. Auch sie sind von ihrer Umgebung durch das Oedem mehr isolirt, aber Zellsubstanz und Kern zeigen dieselben Grössenverhältnisse und dieselbe Tingibilität wie vorher. Höchstens sind einzelne Leukocyten zwischen sie eingewandert und verirren sich sogar in das Innere von Riesenzellen, was ja bei der vielfachen Zerklüftung derselben durch elastische Fasern und andere Einschlüsse der Erklärung keine Schwierigkeit bietet.

Im Ganzen und Grossen führt also die durch ein Uebermaass von Tuberkulin an gut vascularisirtem Lupus hervorgerufene akute Entzündung zu einer Ueberschwemmung mit Serum, welches in der ödematösen Cutis, besonders aber in der kolliquirten Oberhaut fibrinös gerinnt, durchaus aber nicht zu einer Eiterung, Schmelzung oder Gesammtnekrose des lupösen Gewebes. Ausser der ödematösen Schwellung ist nach aussen das wichtigste Symptom: die rapide Bildung dicker, lockerer, geronnener Krusten. Die mikroskopische Untersuchung zeigt, dass dieselbe grösstentheils aus Hornmassen bestehen, die von dicken Fibrinkeilen und einer mässigen Anzahl Leukocyten durchsetzt sind. Da diese Fälle ja meist diffuse Lupusformen betreffen, bei denen das Epithel stark in die Cutis gewuchert ist, so wird durch Abhebung der Krusten durchaus nicht im Ganzen, sondern höchstens an einigen punktförmigen Stellen die Cutis blossgelegt*). Man erkennt das auch leicht, sowohl an Schnitten der Krusten, wie an solchen der ganzen Haut. An den Punkten nämlich, wo die Spitzen der zwischen den Epitheleinsenkungen stehen gebliebenen Papillen mit den Krusten verloren gehen, finden sich Blutextravasate und ganze geronnene Blutcapillaren in die unterste Schicht der Krusten eingebettet. Aber selbst diese punktförmigen Blosslegungen der Cutis geben kein Recht, von Ulceration durch diese Entzündung zu reden; dazu gehört eine durch Eiterung oder sonstwie hervorgerufene Schmelzung der Cutis, wovon hier keine Rede ist. Die ganze reinigende Kraft der akuten Entzündung geht also nicht hinaus über den Rahmen einer tiefen Exfoliation, es handelt sich weder um eine langsame Schmelzung, noch um eine rasche Enukleation nekrotisch gewordenen Lupusgewebes; letzteres kommt höchstens in extremen Fällen vor, in denen die Haut durch vollkommene Stase gangränös wird.

Dagegen hat die akute Entzündung doch an einigen ganz bestimmten, allerdings nur sehr umschriebenen Stellen eine nekrotisirende Wirkung, leider gerade da, wo am wenigsten von einer Resorption oder Ausstossung des Infektionskeims die Rede sein kann, nämlich im Centrum einzelner abgekapselter Plasmomknötchen. Also nicht der praktischen Bedeutung, sondern der theoretischen Wichtigkeit halber ist es, dass ich auf diesen Punkt noch kurz eingehen muss. Das Faktum ist wohl nicht übersehen, aber jedenfalls nicht gebührend gewürdigt worden, weil die Ansicht noch sehr verbreitet ist, dass auch sonst im

*) Nur die bei anämischen, abgekapselten Lupusknötchen durch Tuberculin erzwungene Reaction führt auf grösseren Strecken zur Abhebung der ganzen verdünnten Oberhaut mittelst der Kruste. Aber auch hier kommt es zu keiner Eiterung.

Lupusgewebe, wie bei anderen Tuberkuloseformen, eine echte Nekrose zu Hause sei. Das ist aber ein Irrthum, und wir werden bei Besprechung des Scrophuloderma sehen, dass gerade an diesem Punkte die primäre und sekundäre Tuberkulose der Haut sich scheidet. Dort ist auch der Ort, näher auf die Art dieser centralen Nekrose der Lupusherde einzugehen. Hier genüge es, darauf hinzuweisen, dass nach der Koch'schen Injektion im Centrum einzelner Plasmomknötchen, selten im Centrum nicht abgekapselter diffuser Plasmommassen eine völlige Vernichtung der Zellstruktur eintritt, indem die homogenen Zellen zu einer mit Nukleinresten durchsetzten, gleichmässigen Masse zusammensintern. Natürlich hat diese punktuelle Nekrose von bereits degenerirenden Massen nicht das praktische Resultat, welches Koch im Auge hatte, aber es entspricht seiner zuerst geäusserten theoretischen Anschauung wenigstens genau, dass durch die Tuberkulininjektion degenerirende Massen vollkommen nekrotisch werden könnten.

Ich habe die akute Entzündung durch Tuberkulin vorangestellt, weil sie uns erst den richtigen Maassstab abgibt, um die normalerweise vorkommende chronische Entzündung richtig zu würdigen. Der Lupus crustosus ist nämlich gar nichts anderes, als ein in sehr abgeschwächtem Maasse nach dem soeben beschriebenen Typus modificirter gewöhnlicher Lupus. Wir finden die Krustenbildung am häufigsten oberhalb der diffusen Form. Während dann die tiefer in die Cutis eingebetteten Theile des Lupus keine Veränderung aufweisen, sind die Plasmazellen in der oberen Partie weniger gut ausgebildet, das Gewebe zwischen denselben ist ödematös, hier und da schwammig aufgetrieben, und oberhalb dieser Stellen ist die Oberhaut ebenfalls ödematös bis zur intercellulären Bläschenbildung und schliesst mit einer mehr oder minder dicken, von Fibrin durchsetzten Kruste ab. Auch hier ist eine verhältnissmässig geringe Auswanderung von Leukocyten zu bemerken, obgleich dieselben die Capillaren an umschriebenen Stellen vollkommen erfüllen. Bis zu einer Bildung blutunterlaufener, in den Papillarkörper eindringender Krusten, zu einer völligen spongiösen Auflockerung der Plasmommassen und schliesslich zu einem punktförmigen Nekrotisiren einzelner abgekapselter Plasmomherde kommt es bei dieser chronischen Form der Entzündung niemals.

Wenn nun schon die klinsche Beobachtung dahin drängt, in dem krustösen Lupus keinen exulcerirenden Lupus zu sehen, wenn vielmehr der ganze Entzündungsprocess auch klinisch den nässenden Formen der Ekzeme weit näher steht, als dem Eiterungsprocess des Furunkels und der Impetigo, so gibt doch erst die vollkommene Analogie zwischen dem krustösen Lupus und dem Lupus nach Tuberkulininjektion die Sicherheit, das histologische Bild des ersteren, wie ich es eben skizzirte, auch für das einzig richtige zu halten. Denn der Einwand, dass eine stärkere Entzündung hier und da auch wohl zur direkten Vereiterung des Lupus führen könnte, ist nach unserer Bekanntschaft mit der akuten Tuberkulininjektion hinfällig. Wir wissen, dass auch die stärkste Einwirkung von dieser Seite nur zu einer maximalen serofibrinösen Entzündung, aber zu keiner Vereiterung des Lupus führt.

Danach muss der Begriff des Lupus exulcerans, Lupus exedens auch in praxi bedeutend eingeschränkt werden. Die meisten bisherigen Paradigmata desselben sind nichts mehr und weniger als Beispiele von krustösem Lupus.

c) Die fibrilläre Sklerose des Lupus, das tuberkulöse Fibrom. Lupus scleroticus; Lupus elephantiasticus.

Die Hypertrophie des kollagenen Gewebes, welche viele Fälle des Lupus komplicirt, hat im Gegensatz zu den soeben betrachteten Entzündungszuständen, die durch Erweiterung der Saftbahnen und Hinwegräumung eines Theils des Plasmoms der Ausbreitung des tuberkulösen Processes oftmals Vorschub leisten, einen zwar nicht völlig beseitigenden, aber doch einschränkenden Einfluss. In dieser Beziehung lehnt sie sich an die übrigen progressiven Veränderungen der Hautgebilde, an die Plasmombildung und die Epithelwucherung an. Unter diesen führt sie allerdings am sichersten zu einem temporären Stillstande des infektiösen Processes. Wie die Entzündung von den Blutgefässen, die Akanthose vom Oberflächenepithel ausgeht, so hat auch die Sklerose ihren bestimmten Ausgangspunkt, nämlich das normale Bindegewebe, welches die Plasmomknötchen, resp. das diffuse Plasmom umgibt. Niemals wandelt sich das Plasmom in loco in ein Fibrom um, sondern stets wächst das letztere in das erstere hinein und substituirt es schliesslich zum grössten Theile.

Will man das Wesen dieser Neubildung richtig verstehen, so hat man zunächst das Bindegewebe der Umgebung des Lupus während seines Bestandes in's Auge zu fassen. Hier finden wir nun bereits regelmässig progressive Veränderungen, allerdings noch nicht an dem kollagenen Gewebe selbst oder dem umspinnenden elastischen, aber an deren Muttergewebe, den eingeschlossenen Bindegewebszellen. Bei guter Protoplasmafärbung — wozu auch die Färbung auf Plasmazellen gehört — erkennt man, dass dieselben nicht mehr die gewohnte Spindelform mit wenigen, feinen accessorischen Ausläufern haben, sondern grössere, protoplasmareichere und reicher verästelte Gebilde darstellen. Ihnen käme jetzt mehr der Name „Spinnenzellen“ zu, so viele Fortsätze strecken sie Spinnen gleich nach allen Seiten aus, mit den benachbarten Zellen durch dieselben anastomosirend. Allmählich gewöhnt sich das Auge an die Verfolgung der feinen, gegenüber der eingelagerten kollagenen Substanz metachromatisch gefärbten Fasern und erkennt, dass jene Substanz bereits von einem ungewöhnlich dichten Protoplasmanetz umsponnen ist. Geeignete Färbungen der elastischen Fasern zeigen gleichzeitig, dass diese mit den Protoplasmafasern weder zusammenfallen, noch irgendwo in dieselben übergehen, wenn sie denselben auch vielfach direkt anliegen.

Indem diese Protoplasmafasern nun ein wenig oder sehr stark anschwellen, gehen sie in den Leib der Spindelzellen plötzlich oder allmählich über; die breiten Ansätze kann man als besondere Flügel der Spinnenzellen ansehen. Wichtiger als ein Eingehen auf die ungemein

verschiedene Form der Zellen ist die Beschreibung ihrer konstanten Theile. Als solche möchte ich bezeichnen: einen sehr grossen, fast immer ovalen Kern mit wenig chromatischer Substanz und mehreren kleinen Kernkörperchen, an dessen Stelle hin und wieder sich eine Mitose zeigt, ein feinkörniges, stark tingibles Protoplasma, welches sich meist auf die Ansätze der Zellfortsätze und auf diese beschränkt, seltener den grössten Theil der Zelle einnimmt und endlich ein schaumiges, schwach tingibles Protoplasma, welches meist den Haupttheil der Zelle ausmacht und sich oft in die dickeren Zellfortsätze hineinerstreckt. Dieser schaumige Theil des Protoplasmas enthält offenbar zwei Substanzen, von denen die eine, kleine dichtgedrängte Vacuolen darstellend, nicht mit basischen Farben tingibel ist, während die spongiöse zweite, an Masse weit geringere Substanz in ähnlicher Weise sich färbt wie der übrige feinkörnige Rest der Zelle. Durch das Vorwiegen der wenig gefärbten schaumigen Zellsubstanz treten die an Umfang sehr bedeutenden Spinnenzellen doch im Bilde neben den tief dunkel gefärbten Plasmazellen vollständig zurück.

Wo nun immer das umgebende fibrilläre Gewebe in das Plasmom hineinwächst, da schieben sich zuerst an solchen Spinnenzellen reiche Ausläufer zungenförmig gegen den Lupusherd vor. Dabei vermehren und verkleinern sich die Spinnenzellen beständig, wenn auch nicht ganz bis auf das Kaliber der gewöhnlichen Spindelzellen, im selben Maasse, als zwischen ihnen neue kollagene Substanz auftritt. Der Nachweis, dass die letztere direkt aus den Spinnenzellen wird, ist mir bisher nirgends geglückt, obwohl die Bilder an Deutlichkeit nichts zu wünschen übrig lassen. Ich kann den ganzen Vorgang mithin nur so deuten, dass das in der ganzen Umgebung des Lupus prävalirende und mit feinen Spindelzellen und deren Ausläufern auch den Lupus selbst durchsetzende protoplasmatische Netz sich an dessen Grenze unter mitotischen Theilungen verdichtet und junges kollagenes Gewebe zwischen sich auf irgend eine Weise abscheidet. Nur so viel glaube ich mit Sicherheit aus meinen Beobachtungen schliessen zu dürfen, dass die Plasmazellen und Mastzellen sich nirgends activ an diesem Processe betheiligen, sondern nur passiv in die neugebildeten, fibromatösen Lagen eingeschlossen werden, wobei sie walzenförmige und plattere Formen anzunehmen gezwungen werden.

Das neugebildete kollagene Gewebe unterscheidet sich principiell von dem früher an Ort und Stelle befindlichen, gesunden, fibrillären Gewebe der Cutis durch drei Momente. Erstlich besteht es niemals aus vielfach in Form rhomboidaler Maschen sich kreuzenden, auf und ab, längs und quer gerichteten Bündeln, sondern es wächst immer in horizontalen Schichten, der Oberhaut parallel in den Lupus hinein und bildet daher auf allen Schnitten annähernd horizontal verlaufende, nur leicht wellig geknickte Bündel. Dieses ist die Folge des totalen Schwundes, welchen die alten Bindegewebsbündel und als Richtschnur dienenden Gefässe unter dem Einflusse der Plasmombildung erlitten haben.

Sodann bildet das tuberkulöse Fibrom niemals elastisches Gewebe

aus, wenn es auch auf Reste von solchem, welche vom Plasmom verschont wurden, bei dessen Durchwachsung nicht zerstörend einwirkt, sondern dieselben wiederum einkapselt.

Endlich ist dieses Gewebe von einem viel reicheren protoplasmatischen Netze durchzogen, welches anstatt der gewöhnlichen Spindelzellen walzenförmige und kuchenartig platte Zellen mit reicheren Ausläufern einschliesst. Kollagene und zellige Platten liegen fast immer so regelmässig alternirend horizontal übereinander geschichtet, dass senkrechte Schnitte eines tuberkulösen Fibroms einigermaassen an den Anblick einer Volta'schen Säule erinnern.

Schon der Reichthum an protoplasmatischer Substanz beweist, dass wir es hier nicht mit einer definitiven Narbe zu thun haben. Und damit harmonirt einerseits die reaktive Wirkung, die die Tuberkulininjection auf dieses Gewebe ebenso ausübt, wie auf das Plasmom des Lupus, andererseits aber auch der weitere Verlauf, der noch nach drei Richtungen verschieden sich gestalten kann. Entweder nämlich wächst das Fibrom einfach in der angegebenen Richtung weiter, nachdem es einen Theil des Plasmoms in sich aufgenommen; es entstehen dann keloidähnliche, rothe Wülste auf der Oberfläche oder mässig harte Verdickungen, z. B. in der ganzen Dicke der Lippen, Backen etc., in der Tiefe. Oder der protoplasmatische Theil der Neubildung bleibt gegen den kollagenen allmählich zurück im Wachsthum; es bilden sich dann sehr harte Neubildungen, die man mit Vorliebe als sklerotischen Lupus bezeichnet, so besonders im Gesicht; auch manche Fälle von elephantiastischem Lupus der Unterextremitäten gehören hierher. Oder endlich das Lupusfibrom verwandelt sich in die definitive Lupusnarbe.

Stets bedeutet das Vordringen des Lupusfibroms einen Stillstand im Fortschreiten des Plasmoms. Auf diese Weise kommt die einfache Naturheilung des Lupus zu Stande, z. B. bei der gutartigen Form des Lupus verrucosus. Mustert man hier, von der Grenze des floriden Lupus ausgehend, die kleinen Knötchen bis zur Grenze der Abheilung, so konstatirt man, dass das einwachsende Bindegewebe in den meisten Fällen zunächst nur die äussere Zone der Plasmazellen in seine horizontalen Lagen aufnimmt und einzwängt, so dass auf einem gewissen Punkte die Herde homogener und Riesenzellen gleichsam nackt in das fibromatöse Gewebe eingebettet sind. In anderen Fällen verkleinern sich die Lupusknötchen in toto, so dass ein verkleinertes, homogenisirtes Centrum von einem dünneren Ringe von Plasmazellen eingeschlossen wird. Dieses Bild ist möglicherweise so zu deuten, dass die homogenen Centren nicht nur direkt resorbirt werden können, sondern auch manchmal vorher noch eine Art Restitution in Form stärker tingibler Plasmazellen durchzumachen fähig sind; dann nämlich, wenn die äussere Zone von Plasmazellen unter dem Einflusse des Fibroms schwindet. Schliesslich an der Grenze der Heilung des Plasmoms sind die isolirten Knötchen vollkommen geschwunden.

Weniger übersichtlich zu verfolgen ist das Eindringen des Fibroms beim diffusen Lupus, da hier keine festeren Wälle das Lupusgewebe

umgeben und die fibrilläre Substanz von überallher ungehindert zur Substitution des Plasmoms vordringen kann. Da ausserdem das ursprüngliche Gewebe nebst dessen Blutgefässen bei dieser Form nicht so vollständig resorbirt wurde und der Neubildung z. Th. als Richtschnur dienen kann, so findet sich das Fibrom auch hier weniger regelmässig horizontal geschichtet; es kreuzen sich horizontale und aufsteigende Bahnen.

Die progressiven Formen des Lupusfibroms reagiren, auch wenn sie alles Plasmomgewebe zum Schwunde gebracht haben, doch noch auf die Tuberculininjection, sie schmelzen unter dessen Einfluss, gehören daher sicher auch zu den tuberkulösen Geweben; anders steht es mit der regressiven Form, der Lupusnarbe.

d) Die Vereiterung und Schmelzung des Lupus. — Lupus exulcerans, Lupus vorax, Lupus phagedaenicus.

Nach der auf Seite 588—589 gegebenen Einschränkung des Begriffes „Lupus exulcerans“ ist es schwierig, zu sagen, was man in Zukunft vom anatomischen Standpunkte aus mit diesem Namen bezeichnen soll. Unter Exulceration versteht man gewöhnlich eine Vereiterung der Haut, und da eine solche dem typischen Lupus durchaus fremd ist, entsteht zunächst die Frage, ob es eine sekundäre, durch Mischfektion herbeigeführte Eiterung gibt, die zur Ulceration des Lupus führt. Sehr wahrscheinlich ist die Existenz einer derartigen Mischinfection schon aus klinischen Gründen nicht; denn trotzdem die Saftspalten des Epithels und selbst der Cutis bei den meisten Lupusfällen offen zu Tage treten, vermissen wir überall das Bild der typischen Hauteiterung (Impetigo, Sykosis staphylogenes, Furunkel). Mir scheint aber geradezu die lupöse Haut wie die mit Syphiliden behaftete eine Art Immunität gegen Eiterkokken zu besitzen, denn ich habe auf Schnittpräparaten von sehr vielen Lupusfällen umsonst nach denselben gesucht, auch wo eine starke Sekretion, Krustenbildung und Durchfeuchtung der Oberhaut bestand. Es ist mir daher sehr zweifelhaft geworden, ob eine solche Mischinfektion überhaupt vorkommt; jedenfalls ist ein Einfluss der Eiterkokken auf lupöses Gewebe bisher nicht nachgewiesen.

Eine Ulceration der Haut kann aber noch andere äussere und innere Ursachen haben. Die als Lupus vorax, Lupus phagedaenicus beschriebenen, seltenen Fälle, in welchen grosse Hautpartien, besonders des Gesichtes (Lippen, Nase, Augenlider, Wangen), in kurzer Zeit vom Lupus total zerstört werden, sprechen dafür, dass das tuberkulöse Gift, nachdem es zuerst eine dem gewöhnlichen Lupus gleichende Hautreaction hervorgerufen hat, unter besonderen Umständen auch eine rapide Schmelzung der Haut bewirken kann. Wie eine solche aber zu Stande kommt, ist bisher anatomisch noch nicht im Mindesten aufgeklärt. Entweder handelt es sich um eine Art Phagedänismus, wie er die syphilitische Initialsklerose befallen kann, mithin um eine Sekundärinfektion unbekannter Art, welche eventuell die erste

Infektion aufheben kann. Oder die Fälle sind ähnlich zu deuten, wie die Zerstörungen bei der galoppirenden Syphilis, d. h. sie sind bedingt durch eine besonders starke, individuelle Hinfälligkeit des Gewebes unter dem Einflusse des Giftes. Eine solche würde sich beim Lupus histologisch wohl durch eine ausgedehnte Einschmelzung der Intercellularsubstanz kund geben.

Seien es nun äussere oder innere Gründe, welche das plötzliche Zusammenbrechen des lupösen Gewebes veranlassen, sie müssen sich bei zukünftiger Untersuchung in bestimmten anatomischen Befunden kund geben und anderer Art sein, als die im Bisherigen bespochenen und für den Bau des Lupus typischen Factoren.

e) Die Resorption des Lupus. — Lupus resolutivus. — Die Lupusnarbe.

Sowohl bei der Spontanheilung des Lupus wie bei dem Schwunde desselben unter dem chemischen Einflusse von Medikamenten handelt es sich niemals um eine einfache Resorption des zelligen Infiltrates. Stets erfolgt die Vernarbung auf dem Umwege der Bildung eines fibrösen Gewebes, welches zwischen und in die zelligen Herde hineinwächst und dieselben theils ersetzt, theils durch Compression allmählich zum Schwunde bringt. Allerdings kann die Masse des Fibroms gegenüber der des Plasmoms gering sein, und wir pflegen die „Schönheit" der Narbe danach zu beurtheilen, wie wenig fibröses Gewebe bei derselben neugebildet wurde. Der Extremitätenlupus, besonders der des verrukösen Typus, pflegt, sich selbst überlassen, oft mit sehr wenig Fibrombildung und geradezu idealen, feinen Narben zu heilen. Diese Fälle von Lupus resolutivus sind jedoch selten. In den meisten Fällen werden die Lupusnarben von fibromatösen Zügen gefeldert, haben ein „gestricktes" Aussehen, und es ist dann gar nicht leicht, mit Sicherheit zu sagen, ob in diesen Fällen der Lupus schon verschwunden ist und einer definitiven Narbe Platz gemacht hat. Klinisch haben wir im Tuberkulin ein Mittel gewonnen, welches in solchen Scheinnarben häufig genug ein reagirendes, d. h. lupöses Gewebe nachweist, und durch derartige Erfahrungen gewarnt, können wir in der histologischen Diagnose der echten Lupusnarbe nicht vorsichtig genug sein und die Anforderungen an eine solche nicht hoch genug stellen. Wo wir in lupösem Narbengewebe noch kleine Nester von Plasmazellen und Riesenzellen finden, handelt es sich natürlich stets um Lupusgewebe und keine vollständige Vernarbung. Aber auch dort, wo alle zelligen Herde verschwunden sind und nur ein dichtes, hypertrophisches, elastinfreies, kollagenes Gewebe von gleichmässiger Schichtung an Stelle der Cutis vorhanden ist, kann es sich nach Maassgabe der Tuberkulinreaktion noch um reagirendes, also lupöses Gewebe handeln, und es wird sich in solchen Fällen auch wohl noch ein Rest des Tuberkelbacillus mit verbesserten Untersuchungsmethoden auffinden

lassen, der diese Reaktion verschuldet. Es ist mithin recht schwierig, die Lupusnarbe in allen solchen Fällen zu diagnosticiren, wo nicht eine dünne Haut vorliegt, die von Fibromzügen ebenso frei ist, wie von Zellherden. Zukünftige Untersuchung muss ergeben, ob überhaupt nur diese Beschaffenheit der Herde eine Garantie für die Heilung des Lupus gibt, die dann fast ebenso leicht klinisch wie anatomisch festzustellen wäre. Eine absolute Sicherheit würde auch bei dickerer Haut mit fibromatösen Zügen das Auffinden jungen Elastins zwischen denselben geben, sowie eine Neuordnung des kollagenen Gewebes in den Zugrichtungen der Haut.

II. Skrophuloderma, die sekundäre Hauttuberkulose.

Die Tuberkulose der direkt unter der Haut gelegenen Gewebe, zumal der Lymphgefässe und Lymphdrüsen, setzt sich mit der Zeit fast immer auf die Haut fort und erzeugt hier Bilder, welche von der typischen Tuberkulose der Haut, dem Lupus, sehr verschieden sind. Die Haut wird zunächst nur ödematös, teigig, sodann unverschieblich, verschmilzt mit dem unterliegenden tuberkulösen Gewebe und participirt sodann an den Schicksalen des letzteren, indem sie entweder in Gestalt weicher, bläulichrother Wülste über das Niveau der gesunden Umgebung, scharf abgegrenzt, hervortritt oder mit jenem einschmilzt, sich verdünnt und durchbricht. Die braune, durchscheinende Farbe, die für den Lupus charakteristisch ist, tritt nur selten als eine bräunliche Verfärbung der rothen Stellen dort auf, wo die Verschmelzung langsam vor sich geht und die trockene Tuberkulisirung der Haut gleichmässig bis an die Oberfläche steigt. Sie ist jedoch auch dann noch stets verwaschener als beim Lupus. Die über angeschnittenen und verheilten tuberkulösen Drüsen in späterer Zeit auftretenden umschriebenen tuberkulösen Herde sind primär durch Einimpfung einzelner Keime in die Cutis selbst entstanden, gehören mithin ätiologisch und klinisch ebenso wie histologisch nicht hierher, sondern zum Lupus. Die tuberkulöse Degeneration der Haut bei sekundärem Befallenwerden von innen her zeichnet sich stets durch die gründliche Zerstörung der Haut aus; das Gewebe lässt sich im Gegensatz zum Lupus meist scharf und daher ohne Recidiv aus dem Gesunden ausschälen.

Da diese Hauterscheinungen nur sekundär zu wichtigeren Leiden tieferliegender Gewebe hinzutreten, so hat man ihnen früher nicht die ihrer Häufigkeit entsprechende Beachtung geschenkt — die sekundäre Tuberkulose der Haut ist ungleich häufiger als die primäre — und dieselbe meist als „skrophulöse" Entzündung, „skrophulösen" Abscess, „skrophulöses" Gumma bezeichnet. Jetzt wissen wir, dass alle diese Erscheinungen echt tuberkulöser Natur sind. Da es sich aber zeigt, dass den genannten klinischen Differenzen vom Lupus doch auch ganz bestimmte histologische entsprechen und diese sich zwanglos durch die sekundäre Natur der Hautinfektion erklären, so scheint uns der schon eingebürgerte specielle Name: „Scrophuloderma für diese Formen sehr wohl beibehalten werden zu können. Man muss ihn nur schärfer definiren, als es bisher der Fall war, und alle sekundären, tuberkulösen Affektionen der Haut hierherzählen. Freilich gehören dann auch noch hierher die Hautveränderungen, welche tuberkulöse Knochen-, Sehnenscheiden-, Gelenk-, Schleimbeutel-, Lymphdrüsen- und Analfisteln an ihrer Mündungsstelle zeigen, also überhaupt solche, welche durch die beständige Ueberschwemmung der Cutis mit den in inneren tuberkulösen Herden erzeugten tuberkulösen Giftmassen hervorgerufen werden.

Dass hier und da Uebergänge des Scrophuloderma zum Lupus, der sekundären zur primären Hauttuberkulose vorkommen können, ist selbstverständlich, da tuberkulöse Lymphangioitiden und davon abhängige „tuberkulöse Gummen" ja auch im Anschluss an einen Lupus sich bilden und dieser schliesslich mit den indirekt von ihm ausgehenden Skrophulodermata zu einer kontinuirlichen Hautaffektion verschmelzen

kann. Doch sind das Ausnahmen; in der Regel ist die klinische Unterscheidung beider Infektionsmodi der Haut an jeder Stelle leicht und sicher zu treffen.

Man unterscheidet die klinischen Bilder des Skrophuloderms im einzelnen am besten nach dem Sitz: in subcutane und cutane Formen, und dann weiterhin nach dem verschiedenen Grade der Reizung: in knotenförmige, nodöse und erweichende, gummatöse. Das subcutane Skrophuloderma zeigt, dem Verlauf der resorbirenden Lymphgefässe entsprechend, Strang- oder Knotenform, ist zunächst zwischen Haut und Fascie verschieblich, verschmilzt dann mit ersterer, wobei die Haut sich verdünnt und einschmilzt und der mässig feste Knoten allmählich einen fluktuirenden, abscessartigen Charakter erhält, um schliesslich mit schlaffen Geschwüren und indolenter Geschwürsfläche aufzubrechen (Gumma tuberculosum subcutaneum). In selteneren Fällen setzt er sich mit der Zeit in ein cutanes Skrophuloderma von weicher, teigiger Consistenz fort und beide repräsentiren blauröthliche Knoten und Stränge, die unbestimmt lange Zeit bestehen können, um später eventuell noch durch accidentelle Ursachen (z. B. Tuberkulininjektion) oder spontane zu erweichen und aufzubrechen (Gumma tuberculosum cutaneum). Zuweilen entsteht ohne deutlichen Vorhergang eines subcutanen Skrophuloderms gleich ein cutanes, welches dann gewöhnlich nicht strangförmig umschrieben, sondern mehr flächenhaft ausgebreitet, von düsterer, röthlich-bräunlicher Farbe und weicher Konsistenz ist und allmählich unter Verdickung (nicht Verdünnung) der Haut zu schwammigen, fungösen, weniger gut umschriebenen, platten Tumoren sich erhebt. Dasselbe zeigt weniger Tendenz zur gummatösen Erweichung als die erstgenannten Formen.

Schliesslich wäre noch als eine sehr häufige Form des Skrophuloderms: die tuberkulöse Hautfistel, zu nennen, welche permanent Gewebsdetritus aus einem inneren tuberkulösen Herde abführt. Hier zeigt je nach der Grösse der Fistel die Umgebung in grösserem oder geringerem Umfange den Habitus des cutanen Skrophuloderms, eine etwas durchscheinende, bräunliche oder röthliche Färbung. Die Ränder der Oeffnung sind gewöhnlich lippenförmig aufgetrieben, blass bläulich und durchscheinend. Aus der Oeffnung entleert sich spärlich eine dünne Flüssigkeit, die nekrotische Gewebspartikel, Kernbröckel und wenige Eiterzellen enthält.

Das subcutane Skrophuloderma verdankt fast in allen Fällen einer Lymphgefässtuberkulose des subkutanen Gewebes seine Entstehung. Die klinische Verbreitung von Knoten und Strängen im Verlaufe dieser Lymphgefässe zwischen einer tuberkulösen Affektion, gewöhnlich einem Lupus der Finger oder Hand, und den nächstgelegenen Lymphdrüsen beweist diesen Ausgangspunkt. Anatomisch ist der Beweis in positiver Weise allerdings schwer zu führen, da fast in allen Fällen, auch wenn sie noch so frisch zur Excision kommen, das Lymphgefäss in dem tuberkulösen Knoten vollständig aufgegangen und nicht mehr nachweisbar ist. Dagegen lässt sich fast immer dieser Ausgangspunkt per exclusionem wahrscheinlich machen, da die grösseren subcutanen Venen von dem Processe zur Seite gedrängt und offenbar nur sekundär befallen werden und die Arterien ganz frei sind. Uebrigens ist es mir an einigen Schnitten geglückt, an der Peripherie kleinster subcutaner Knoten grössere Lymphgefässe nachzuweisen, deren Richtung auf das Centrum des Zelleninfiltrates hinführte und die sich in demselben verloren.

Ueber die Struktur dieser Knoten kann ich mich nach der ausführlichen Schilderung des Lupus kurz dahin aussprechen, dass es sich anfangs auch hier um ein Plasmom mit ganz denselben Charakteren wie beim Lupus handelt. Dasselbe ist merkwürdigerweise fast immer von der circumscripten, nodulären Form. Um einen grösseren ovalen oder cylindrischen Knoten, der im oberen Theil des Fettgewebes, seltener

an der Grenze zwischen Cutis und Fettgewebe sitzt, gruppiren sich in weiterem Umfange nach unten in das Fettgewebe hinein, in geringerem nach oben in die Knäueldrüsengegend eine Reihe kleinerer Knötchen, die einen Saum von grossen Plasmazellen aufweisen, auf welche ein mehr oder minder breiter Kranz von kleinen Plasmazellen und im Centrum sodann ein typisches figurirtes Mosaik aufgehellter, mehrkerniger Zellen, resp. zahlreiche Riesenzellen folgen. Je weiter die Geschwulst von dem primären Herd der Tuberkulose entfernt und je näher sie der Lymphdrüsenregion gelegen ist, um so tiefer ist sie in das Fettgewebe eingebettet und um so reiner subcutan. Klinisch in solchen Fällen als eine vergrösserte Lymphdrüse imponirend, erweist sie sich histologisch doch nur als eine Erkrankung des Hypoderms um ein subcutan verlaufendes grösseres Lymphgefäss. Das Fettgewebe ist dabei in nächster Nähe der Geschwulst vollkommen normal und nur, soweit diese selbst in den Panniculus einwuchert, atrophiren die Fettzellen und machen grossen Spindelzellen und später Plasmazellen Platz.

Dieses Einwuchern geschieht meist in diffuser Weise, indem die neugebildeten Zellen den Kapillaren des Fettgewebes folgen und mit immer breiteren Balken von hier aus die einzelnen Fettzellen umklammern. Indem diese allmählich ganz schwinden, wird das Fettgewebe durch tuberkulöses Gewebe ersetzt, in welchem auch später noch einzelne isolirte Fettaugen die Herkunft verrathen. Je näher dem centralen Hauptherde, dem früheren Lymphgefässe, desto reiner besteht dieses tuberkulöse Gewebe aus Plasmazellen und deren Abkömmlingen, je weiter nach aussen, desto mehr Spindelzellen und neugebildetes, kollagenes Gewebe tritt dazwischen auf; auch hier wächst wie beim Lupus das tuberkulöse Fibrom hauptsächlich von aussen zwischen die tuberkulösen Plasmomknötchen ein. Dabei besteht noch folgende in der Anlage des Fettgewebes begründete Differenz: Dasselbe ist bekanntlich von starken kollagenen Septen durchzogen, welche wieder seitlich schmälere Septen zwischen die Fettzellen hineinschicken. Dadurch kommt die areoläre Struktur des Fettgewebes zustande; die einzelnen abgeschiedenen Fettträubchen haben gewöhnlich ihr eigenes kapillares Gefässnetz. Die Spindelzellenwucherung, welche ebensowohl die Plasmom- wie die Fibrombildung einleitet, nimmt nun regelmässig ihren Anfang von den Septen und zieht sich gegen die Mitte der Areola hin. Ihr folgt auf dem Fusse die Plasmazellenbildung, aber immer nur in nächster Nähe der Blutkapillaren. Wo nun der Einfluss des Giftes stark ist, in der Nähe des Hauptherdes, durchzieht die Plasmombildung die ganze Areola und verhindert damit die Fibrombildung daselbst. In der Peripherie der Neubildung ist die Plasmombildung spärlich, die Fettzellen werden von tuberkulösem Fibrom durchwachsen und ersetzt und schliesslich deuten, den wenigen restirenden Kapillaren in den grösseren Septen entsprechend, nur schmale Züge von Plasmazellen die Grenzen der früheren Areolae an. Auch hier wie beim Lupus schwindet nämlich das Kapillarsystem im selben Maasse, als das Plasmom und Fibrom an Ausdehnung gewinnen.

Und weiter erklärt sich auch durch die Art dieser Durchwachsung des Fettgewebes die Neigung zur nodulären Form des Plasmoms, da die einzelnen Herde sich von vornherein innerhalb fest abgeschlossener Umgrenzung, also unter höherem Druck entwickeln. Es kommt daher sehr bald zur Figurirung der Herde und zur Riesenzellenbildung.

Bis zu diesem Punkte gleicht das subcutane Skrophuloderm genau einem nodulären Lupus. Von nun an aber geht die Entwickelung weiter und über die des Lupus hinaus, indem im Centrum der Plasmomherde zum ersten Male jene Nekrose regelmässig und im grossen stattfindet, welche man beim Lupus nur ganz ausnahmsweise und an ganz beschränkten Stellen (bei der Ulceration an der Oberfläche, bei Tuberkulininjektion im Centrum des Plasmoms, nach Aetzungen unregelmässig) antrifft.

Diese für das Skrophuloderm charakteristische Nekrose kommt in zwei Formen vor, welche sich fast auf jedem Schnitte kombinirt finden, als eine trockene (direkte) und feuchte (indirekte). Die Tuberkulinüberschwemmung, welche der Nekrose zu Grunde liegt, trifft nämlich entweder das trockene, von Blutkapillaren freie Plasmom und hat dann ganz denselben einfachen Effekt, als wenn man das noch frische, dem Lebenden entnommene Plasmomgewebe in Koch'schem Tuberkulin absterben lässt. Alles Zellprotoplasma verliert seine Körnung, wird trüb und homogen, indem es die Zellform behält; ebenso verhält sich die geringe restirende intercellulare Substanz. Weiterhin sintert dann alle protoplasmatische und intercellulare Substanz zu einer trüben, homogenen, in basischen Farben sich nicht, wohl aber in sauren färbenden Masse zusammen. Dieselbe enthält ungemein zahlreiche Kernreste aller Art; denn auf die Kerne erstreckt sich die Nekrose viel später, oft gar nicht. Unter dem Einflusse der Tuberkulinüberschwemmung schrumpfen eine Reihe Bindegewebskerne zusammen, werden dadurch aber nur stärker tingibel; sie bleiben rund oder zerfallen in mehr oder weniger abgerundete Bruchstücke. Wenn die letzteren zusammen bleiben, ähneln sie manchmal dem Kleeblatt oder wurstähnlichen Zerfallsprodukten von Leukocytenkernen, lassen sich aber durch ihre mehr runde Form und meistens bedeutendere Grösse im allgemeinen ganz gut von ihnen unterscheiden. Wie wenig überhaupt das Chromatin der Kerne unter dem nekrotisirenden Einfluss leidet, kann man daran erkennen, dass dicht an der Grenze des nekrotischen Gewebes sich hin und wieder unter vollkommen homogenisirten Zellen noch solche mit Mitosen vereinzelt auffinden lassen, und dass in der centralen, vollkommen nekrotisirten Zone eine Menge äusserst stark tingibler, mit Buckeln und Einschnürungen versehener Kerne vorkommen, die als verklumpte Mitosen gedeutet werden müssen. Keinenfalls liegt hier also eine Nekrose vor mit primärem Kernschwund, die mit der Koagulationsnekrose identificirt werden könnte. Riesenzellen gehen in dem nekrotischen Bezirke ebenso wie die mehrkernigen Zellen allmählich so vollkommen auf, dass sie als solche nicht mehr zu erkennen sind. Eine Zeit lang sind sie als Orte besonders dicht liegender Kernbröckel noch wahrnehmbar.

Im Gegensatze zu dieser unter Schrumpfung direkt eintretenden Nekrose, bildet sich an allen solchen Stellen des Plasmoms, welche noch offene Blutkapillaren enthalten, unter dem Einflusse der Tuberkulinüberschwemmung zuerst eine Reaktion dieses Ernährungsapparates heraus, die mit einer ödematösen Quellung des plasmomatösen Gewebes einhergeht. Das so modificirte Gewebe geht aber später auch in geschrumpftes nekrotisches Gewebe über, ein Process, den ich als indirekte oder feuchte Form der Nekrose bezeichnet habe. Die gequollenen plasmomatösen Partien zeigen mit Leukocyten erfüllte Kapillarschlingen, weit auseinander gedrängte, grosse, stark tingible Plasmazellen und dazwischen sehr grosse Spindel- und Spinnenzellen in einem sehr lockeren, mit grossen Lymphspalten durchsetzten kollagenen Gewebe, genug ganz das Aussehen gewöhnlichen tuberkulösen Granulationsgewebes. Sie gehen nach dem Centrum zu in die nekrotische Zone über, indem das reichliche und saftige Zwischengewebe sehr stark schrumpft, die Körnung der Plasmazellen verschwindet und die Zellenkerne vollkommen oder in Gestalt stark tingibler Bröckel erhalten bleiben. Diese nekrotischen Partien unterscheiden sich von den direkt nekrotisirenden hauptsächlich nur durch einen ihnen eigenthümlichen, aber immer mässig bleibenden Gehalt von Leukocyten, von denen in dem Centrum selbst auch nur die Kernbröckel erhalten bleiben.

Als Ganzes genommen hat die nekrotische Zone im Centrum des Skrophuloderms die Form eines Cylinders oder einer Platte mit oder ohne Ausläufer; bei ganz kleinen Herden ist sie auch mehr kugelig gestaltet. Die direkte trockene Nekrose umfasst stets einen nach aussen gleichmässig abgerundeten, rein centralen Bezirk, dessen Contouren denen des ganzen Knotens konzentrisch parallel laufen. Diese „Käseherde" sind mithin genau dasselbe im grossen, was die umschriebenen Nekrosen im Centrum der Knötchen bei der nodulären Lupusform nach Tuberkulininjektion sind. Polymorphere Bilder dagegen schafft die indirekte Nekrose mit vorheriger Bildung eines tuberkulösen Granulationsgewebes. Hier dringen die gefässhaltigen Partien des Plasmoms von den Seiten her zungenförmig nach dem Centrum vor. Die käsige Mitte besitzt daher Ausläufer, welche flügelartig zwischen die gefässhaltigen lockeren Theile eindringen. Diese Bilder erinnern an die Form der partiellen, kleinen, unregelmässigen Nekrosen, welche eine Tuberkulininjektion inmitten diffuser Lupusfälle hier und da zu Wege bringt.

In allen Fällen von Skrophuloderma kombiniren sich beide Formen an verschiedenen Stellen des Knotens und die käsige, theils confluirende, theils in einzelnen Herden vertheilte Partie hat daher meist eine ganz unregelmässige Gestalt. Stets aber nimmt sie die Mitte des ganzen Knotens ein und entspricht daher wohl sicher dem ursprünglichen, Tuberkelbacillen haltigen Lymphgefässe und dessen nächster Umgebung. Bei einer guten Protoplasmafärbung mit alkalischem Methylenblau hebt sie sich blaugrünlich von den blauvioletten Plasmomherden der Peri-

pherie ab und von den schwach gefärbten, durchsichtigen Zungen von ödematösem Granulationsgewebe.

Das soweit schon central verkäste Skrophuloderm braucht sich klinisch noch durch nicht als einen ungefärbten, indolenten, weichen, subcutanen Knoten bemerklich zu machen. Häufig aber ist die Haut über demselben bereits röthlich gefärbt und lässt beim Druck mit dem Glase das tiefsitzende Plasmom als gelblich transparente Stelle durchschimmern.

Die verschiedene Art der Fortpflanzung des Processes auf die Cutis ist es auch, die die verschiedenen, oben skizzirten klinischen Formen zur Folge hat.

In einigen Fällen nimmt die Nekrose in der Tiefe bedeutende Dimensionen an, befällt den grössten Theil des Plasmoms, so dass mit dessen Ausbreitung auf die Cutis sich zugleich auch die centrale Nekrose auf dieselbe erstreckt. Dann schmilzt natürlich die Haut ein, verdünnt sich über dem anschwellenden Skrophuloderm, dient nur als Durchbruchsstelle desselben und kommt als solche mit ihrer Struktur kaum zur Geltung. Es entstehen dann die subcutanen, tuberkulösen Gummata (Besnier). In anderen Fällen bleibt die Nekrose beschränkter, während sich das Plasmom langsam aber stetig auf die Haut ausbreitet. Diese erhält dadurch annähernd die Struktur einer lupösen Haut, schwillt aber bei weitem mehr an, indem die nur langsam aufsteigende Nekrose zunächst fortdauernd zu einer Vermehrung der Zellen und weiter auch zu einer ödematösen Schwellung Anlass gibt, ehe die totale Nekrose der Haut einsetzt. Diese stellt dann lange Zeit mit dem Hypoderm zusammen eine kontinuirliche, schwammige Masse dar, die nur eines Anstosses bedarf, um zu erweichen und oberflächlich zu zerfallen. Dieses ist die Entstehung des cutanen, tuberkulösen Gummas. Endlich kommt es auch, doch entschieden seltener, vor, dass ohne vorhergehenden, deutlich abgrenzbaren, subcutanen Knoten eine diffuse, plasmomatöse Entartung der Haut über einem tuberkulösen, unmittelbar darunter liegenden Lymphgefässe, Schleimbeutel etc. sich ausbildet, die, je näher sie der Oberfläche kommt, um so ähnlicher dem Lupus wird.

In allen Fällen schlägt die sekundäre tuberkulöse Entartung der Haut von unten her bestimmte Wege ein, und die erste Etappe auf denselben bilden Plasmomherde, welche die Knäueldrüsen einhüllen, zugleich mit den Papillartheilen eventuell vorhandener Lanugohärchen. Von hier aus ziehen dann Strassen von Plasmazellen den Knäuelgängen, Haarbälgen und Haarbalgmuskeln entlang durch die Cutis in die Höhe und setzen sich in der subpapillaren Schicht an allen Gefässcapillaren fort. Auf diese grobmaschige, netzartige Durchwirkung der Cutis mit Plasmomsträngen folgt alsbald eine feinere, indem überall die Bindegewebszellen anschwellen und in der Mitte der proliferirenden Haufen Plasmazellen sich bilden. Das auf diese Weise von der Tiefe her erzeugte Plasmom der Haut ist mithin ein exquisit diffuses und selbst mit der diffusen Form des Lupus nicht zu vergleichen, da die Plasmomstränge nie so dick werden wie dort. Auch hier hat das tuberkulöse

Gift einen die Proliferation des Epithels antreibenden Einfluss, doch kommt es meist nur zu einer mässigen, gleichförmig verbreiteten Verdickung und Verlängerung der Leisten.

So bleibt die Veränderung der Haut, die sich klinisch als gelbröthliche oder rothbräunliche Verfärbung ohne Anschwellung kenntlich macht, unbestimmte Zeit bestehen, bis in akuterer Weise bei den subcutanen Gummen, in chronischer bei den cutanen eine totale Umwandlung der Cutis in Plasmomherde einsetzt. Jetzt erst schmelzen die kollagenen Balken partienweise von unten nach oben ein, streifenförmige oder kuglige Plasmomherde treten an die Stelle des früheren Plasmomnetzes und damit auch die bekannten Produkte der Degeneration: homogen geschwollene, mehrkernige Zellen und Riesenzellen. Aber auch hierbei bleibt es nicht; die wahre Nekrose folgt der plasmomatösen Degeneration von unten nach oben aufsteigend. Bei den subcutanen, durchbrechenden Formen beschränkt sie sich auf das Centrum des Herdes, ergreift aber an dieser Stelle alle Hautbestandtheile. Bei dem persistenteren cutanen Gumma tritt sie mehr in zerstreuter Weise inmitten der einzelnen Plasmomherde auf, und bei dieser Form kommt es auch vorzugsweise zur Ausbildung des ödematösen Zwischenstadiums, des eigentlichen tuberkulösen Granulationsgewebes, dem das cutane Skrophuloderm seine schwammige Consistenz verdankt.

Die hier beschriebene Form des cutanen Skrophuloderms ist die häufigere. Wo jedoch der Panniculus sehr schwach entwickelt ist, die Lymphgefässe, Schleimbeutel, Knochen, Sehnenscheiden etc. fast unmittelbar zwischen Fascie und Cutis verlaufen, da bildet sich in rascherer Weise und mehr flächenartig ein diffuses Plasmom der Haut aus, welches naturgemäss noch am meisten Aehnlichkeit mit dem Lupus hat, obgleich sein Endschicksal ein anderes ist.

An das subcutane, die Cutis durchbrechende Skrophuloderm schliesst sich andererseits die tuberkulöse Hautfistel anatomisch wie klinisch durch zahlreiche Uebergänge an. Der Hautschnitt durch die Lippen einer solchen zeigt eine totale Nekrose in der Mitte in Form eines cylindrischen Stranges oder Rohres. Daran schliessen sich nach aussen ebenfalls röhrenförmig erst eine Zone von degenerirendem Plasmom, durchsetzt von fibromatösen Zügen, und sodann eine noch breitere Zone eines netzförmig verbreiteten, diffusen Plasmoms, welches allmählich in die gesunde Nachbarschaft übergeht. An den Lippen selbst ist gewöhnlich die Oberhaut ziemlich stark gewuchert und das Plasmom ödematös. Die Hautfistel ist also ein die Haut cylindrisch durchwachsendes Skrophuloderm und hat vor den anderen Formen nur das voraus, dass die Nekrose im Centrum und an den Rändern des Fistelganges noch höhere Dimensionen annimmt. Jede nachweisbare Spur von Protoplasma und Intercellularsubstanz ist hier in der nekrotischen Masse verloren gegangen; ebenso sind die meisten Kerne geschwunden und nur meist langgezogene Bröckel der chromatischen Substanz einzelner Bindegewebszellen und Leukocyten finden sich in ihr noch eingeschlossen. Dies ist eine selbstverständliche Folge davon,

dass die Ufer des Fistelkanals beständig mit neuen nekrotischen Massen von dem primären Herde und den in demselben enthaltenen nekrotisirenden Stoffen in Berührung kommen.

Die Besonderheiten der hier unter dem Namen „Skrophuloderm" zusammengefassten Hauttuberkulosen lassen sich zwanglos alle darauf zurückführen, dass die Vergiftung der Haut nicht — wie beim Lupus — von einzelnen in die Haut selbst eingedrungenen Bacillen ausgeht, sondern von Bacillenherden, welche in irgend einem subcutanen Organe — vielleicht allein schon durch die höhere Wärme — bessere Ernährungsbedingungen gefunden haben. Je nach der Stärke der von dorther sich verbreitenden Vergiftung reagirt die Haut mit den verschiedensten progressiven und regressiven Processen, von dem zarten Plasmomnetze des beginnenden Skrophuloderms bis zur totalen Nekrose der Hautfistel.

Die lokale Leukocytose spielt hier wie beim Lupus nur eine accidentelle Rolle, aber bei dem Skrophuloderm eine bedeutend grössere, da chemotaktische Wirkungen auf die Leukocyten vom Tuberkelbacillus erst ausgelöst werden, wenn er abgestorben ist, was natürlich beim Skrophuloderm in weit höherem Maasse der Fall ist, als beim Lupus.

3. Tuberkulöses Geschwür.

Sehr selten als Frühsymptom der Tuberkulose bei hereditär Belasteten, meistens als finales Symptom bei allgemeiner Tuberkulose besonders der Lunge, des Kehlkopfes und Rachens finden sich an der Grenze der Mundschleimhaut und auf diese übergreifend, indolente, tuberkulöse Geschwüre. Dieselben haben buchtige, ausgenagte, nur mässig infiltrirte, schlaffe Ränder, die durch das serpiginöse Fortschreiten und den Zerfall von miliaren Knötchen entstehen. Auch auf dem röthlichgrauen Grunde der Geschwüre sieht man diese gelben, durchscheinenden Herde von der schwach granulirenden Umgebung sich abheben.

Diese Form der Tuberkulose, welche hauptsächlich von Chiari und Riehl beschrieben wurde, hat für die ganze Lehre von der Tuberkulose der Haut ein besonderes Interesse, obwohl sie die seltenste Form derselben repräsentirt. Denn hier tritt sie einmal ausnahmsweise in der von den inneren Organen her bekannten Formen miliarer Knötchen auf, deren typische Entwickelung zur Verkäsung, zum Zerfall und zur Geschwürsbildung führt. Läge es nicht schon in den klinischen Besonderheiten ihres Auftretens, so würde es einem das histologische Studium der gewöhnlichen Hauttuberkulose, des Lupus, sagen, dass hier eigenthümliche Veränderungen des Hautbodens vorhanden sein müssen, welche den Verlauf der Tuberkulose derartig beeinflussen, dass ein minder trockener, zu fortdauernder Einschmelzung führender Process entsteht. Worin die Aenderung des Hautbodens sich aber histologisch ausspricht, worin mit anderen Worten die fundamentale Differenz des tuberkulösen Geschwürs vom Lupus besteht, das geht aus den kurzen, bisherigen Angaben der Autoren in keiner Weise hervor und muss zukünftiger Untersuchung vorbehalten bleiben. Es ist klar, dass die Angabe, jene gelben Einsprengungen entsprächen typischen Tuberkelknötchen innerer Organe, hierzu nicht genügt. Es kommt

alles darauf an, zu erforschen, welches histologische Moment — sei es die Nekrose und Verflüssigung der Zellenneubildung oder die Einschmelzung des interstitiellen Gewebes — im Gegensatz zum Lupus zur Ulceration jedes einzelnen Knötchens der Haut führt. Nach einer mir mündlich zugegangenen freundlichen Mittheilung von Herrn Oberarzt Dr. Du Mesnil ist die Anzahl der Tuberkelbacillen im Gegensatz zum Lupus eine sehr bedeutende im tuberkulösen Geschwür. Dieser Umstand würde dafür sprechen, dass die Bacillen in der betreffenden Hautstelle einen ungewöhnlich guten Nährboden finden, lässt jedoch die histologische Differenz vom Lupus noch ebenso unaufgeklärt.

Keinesfalls dürfen wir aber deshalb, weil im tuberkulösen Geschwür sich einmal ausnahmsweise die Haut in ihrem Verhalten der Lunge nähert, dasselbe für den Typus der Hauttuberkulose erklären. Als charakteristisch für das Verhalten der Tuberkelbacillen zur Haut kann natürlich nur die gewöhnliche Form der Hauttuberkulose, der Lupus, gelten.

Literatur.

Lehrbücher: Baumgarten, Kaposi, Klebs, v. Ziemssen (Neisser).
Soudakewitsch, Riesenzellen und elastische Fasern. V. A. Bd. 115. S. 264.
Baumgarten, Ueber Lupus und Tuberculose bes. der Conjunctiva. V. A. Bd. 82. S. 397.
Goldscheider, Hautaffection bei akuter Miliartuberkulose. Mon. I. S. 193.
Besnier, Ueber skrophulöse Gummata. Annales 1883. No. 5.
Jung, Zur Histologie des Lupus. Wien. med. Jahrb. I. 1876.
Friedländer, Ueber die Beziehungen zwischen Lupus, Skrophulose und Tuberkulose. Med. Centralbl. 1872.
—, Untersuchungen über Lupus. V. A. 60. 1874.
Jarisch, Ueber die Struktur des Lupus. A. A. 1880. S. 3.
Thin, Ueber die Pathologie des Lupus. M. Chir. Trs. 62. 1879.
Cornil u. Leloir, Aetiologische und histologische Untersuchungen über das Wesen des Lupus. A. A. 1883. S. 629.
Doutrelepont, Die Aetiologie des Lupus vulgaris. A. 1884. S. 289.
Leloir, Ueber die Natur des Lupus. A. A. 1884. 303.
—, Beziehungen über Lupus und Tuberkulose. Annales 1886. No. 6.
Campana, Tuberkulose der Haut und der äusseren Genitalien. XII. Kongr. ital. Aerzte. 1887.
Fox, Lupus akneiformis. Morrow's Journ. 1888. Mai.
v. Düring, Lupus miliaris. Monatsh. 1888. 1131.
Finger, Tuberculosis verrucosa und ihre Stellung zum Lupus und zur Tuberculose. Deutsche med. Wochenschr. 5/1888.
Leloir, Natur der atypischen Varietäten des gewöhnlichen Lupus. 1888. Annales.
Vallas, Die tuberkulösen Hautgeschwüre. Thèse de Lyon. 1887.
Leloir, Lupus der Zunge. Annales 11/1889 u. intern. Atlas.
Brugger, Tuberculosis verrucosa cutis. V. A. 119.
Unna, Plasmazellen, insbesondere beim Lupus. Mon. XII. S. 296.
Leloir, Vorlesungen über Lupus. Mon. XII. 317.
Schimmelbusch, Mikroskopische Befunde bei der Hauttuberkulose. Deutsche med. Wochenschr. 1891.
Kromayer, Histologische Mittheilung über die Wirkungsweise des Tuberkulins. D. med. Wochensch. 5/1891.
Unna, Verwendung des Tuberkulins bei der Lupusbehandlung etc. Mon. XII. 341.
Riehl, Histologische Veränderung nach Anwendung von Tuberkulin. Wien. klin. Woch. 50/1890.

Bowen, Tuberkulose der Haut und Studien über deren Histologie. Journ. of cut. and gen.-urin D. December 1890.
Leloir, Combinirte Wirkung des Bacillus Kochii und der Eitererreger bei der Entwickelung des Lupus. La Méd. moderne 49/1890. Fournier's Journ. III. October.
—, Lupus u. das Lymphgefässsystem. Annales de la Tuberkulose. 1890.
Leloir, Traité pratique, théorique et thérapeutique de la scrophulo-tuberculose de la peau et des muqueuses adjacentes Paris 1892. Bataille u. Co.
Jarisch, Ein Fall von Tuberkulose der Haut. A. A. 1879. Bd. XI. S. 265.
Chiari, Ueber den anatom. Befund in diesem Falle nebst Bemerkungen über die Häufigkeit der tuberkulösen Ulceration überhaupt. Daselbst S. 269.
Riehl, Zwei Fälle von Tuberkulose der Haut. Wiener med. Wochenschr. 1881. No. 44—45.

Lepra.

Lepra ist eine universelle, chronische Infektionskrankheit, welche auf zwei verschiedenen Wegen zu besonderen Hauterkrankungen führt. Bei Individuen, deren Haut zur Ansiedlung des Lepraorganismus disponirt, entstehen durch unablässige Vermehrung derselben knotige Geschwülste: die Leprome. Bei anderen Individuen, deren Haut keinen guten Boden für das Gedeihen desselben abgibt, schlagen die Parasiten den Weg der peripheren sensiblen Nerven ein und erzeugen durch ihr Wachsthum daselbst in der von den Nerven versorgten Haut Parästhesien, Cirkulationsstörungen, Pigmentanomalien und schliesslich nutritive Störungen. Die letzteren (Hypertrophien und Atrophien) können für sich bestehen oder den Boden zu einer sekundären Bacilleneinwanderung abgeben. Mit oder ohne Bacilleninhalt nennen wir sie nach ihrer Herkunft: Neurolepride und unterscheiden die papulösen Neurolepride scharf von den oft damit verwechselten Lepromen. Nur ganz ausnahmsweise gehen erstere nach längerem Bestande in letztere über. Wirkliche Mischformen sind viel seltener als gemeinhin angenommen wird. Die Beschreibung der Neurolepride ist bereits bei den neurotischen Entzündungen gegeben.

Die Leprome bilden das charakteristische Element der Hautlepra. Sie können sich an allen Theilen der Haut entwickeln, befallen jedoch mit Vorliebe das Gesicht, speciell die Stirn, Augenbrauen, Wange, Nasen- und Mundgegend, die Ohren, dann Vorderarme und Hände, Unterschenkel und Füsse und in geringerem Maasse Oberextremitäten, Rumpf und Genitalien. Sie vermeiden fast regelmässig die behaarte Kopfhaut, Handteller und Fusssohlen, Achselhöhle und Inguinalgegend, sowie die kleineren Gelenkbeugen, d. i. die Gegenden stärkerer Fettabsonderung und reichlicher Entwickelung grosser Knäueldrüsen. Besonders charakteristisch für die Diagnose der Hautlepra gegenüber der Nervenlepra (der Leprome gegenüber der Neurolepride) ist das Auftreten von umschriebenen Knoten am Ohr, speciell dem Ohrläppchen, das Ausfallen der äusseren Hälfte der Augenbrauen und die lediglich regionäre, nicht angio-neurogene Symmetrie bei den Lepromen.

Die Leprome der Cutis bilden senfkorn- bis pflaumengrosse, kugelige, breit aufsitzende Geschwülste von durchscheinend gelblicher, durch wechselnden Pigmentgehalt hellerer oder dunklerer, meist in's Bräunliche spielender Farbe. Ihre Konsistenz ist, so lange sie wachsen, eine derbe, oft knorpelharte; beim Rückgange werden sie weicher. Auf dem Durchschnitt sind sie äusserst blutarm, wachsig durchscheinend, gelblich, glatt, ziemlich trocken. Sie sind in den milderen Fällen über die gesunde Haut in weiteren Abständen vertheilt und entspringen aus derselben isolirt, unvermittelt. Die Haut ist über ihnen nicht verschieblich, sondern in ihnen aufgegangen. Sie wachsen sehr langsam, können selbst Jahrzehnte beinahe unverändert bestehen, sind schmerzlos, oft anästhetisch. Schliesslich unterliegen sie spontaner oder medikamentöser Atrophie oder ulceriren, nachdem häufig eine Erweichung des Inhaltes vorhergegangen.

Die Leprome des Hypoderms bilden unter der Cutis etwas verschiebliche, indolente, kugelige, feste Tumoren, welche sich aus dem Fettgewebe leicht und vollkommen ausschälen lassen. Sie können primär entstehen, schliessen sich aber meist an Leprome der Cutis oder an papulöse Neurolepride an, da das Fettgewebe

der Neuroleprösen*) ein viel besserer Boden für den Bacillus ist als die Cutis derselben. Bei reichlicherem Vorkommen dieser Tumoren gewinnt die Haut bei Nervenlepra ebenfalls ein höckeriges Aussehen, und diese Fälle sind es, welche von Ungeübten fortdauernd als solche von echter Knotenlepra fälschlich beschrieben werden. Wahre Cutisleprome entstehen dagegen auf der Haut der Neuroleprösen gewöhnlich nur an ganz vereinzelten Stellen und dieselben heben sich alsdann durch ihr Aussehen, ihre derbere Konsistenz, hellere Farbe und scharfe Contour gut von dem Boden der Neurolepride ab, auf dem sie entstanden sind.

Dem Gesichte ertheilen die Leprome in ihrer Gesammtheit eine specifische Physiognomie (Leontiasis), deren oft abschreckende Wildheit von den flacheren und sanft abfallenden Schwellungen der papulösen Neurolepride des Gesichts auch bei stärkster Ausbildung nicht annähernd erreicht wird. Es trägt nicht wenig zu dieser auffallenden Differenz bei, dass die Leprome häufig durch gerade Linien begrenzt und gefeldert werden, indem stärkere Bindegewebszüge, als Retinacula der Tumoren wirken, während die Neurolepride stets ganze Gefässprovinzen der Haut von runder Begrenzung befallen und daher niemals Einschnitte zeigen.

Der histologische Bau des Leproms lässt sich nicht so leicht in der Entwicklung studiren wie der der Neurolepride. Denn schon die kleinen senfkorngrossen Knötchen weisen genau denselben Bau im Kleinen auf wie die grössten sich stielartig abschnürenden Tumoren. Selbstverständlich liegt auch jedem Leprom wie jedem Neuroleprid eine bacilläre Embolie zu Grunde. Ist aber dieses allererste und schwer nachweisbare Stadium der Ueberwanderung der Bacillen aus den Blutgefässen im Gewebe vorüber, so ist die weitere Verbreitung hier eine ungemein gleichmässige. Als Beispiel eines ausgebildeten Leproms wähle ich das Ohrläppchen, welches bei der Hautlepra mit Vorliebe in einen solitären Knoten von typischer Struktur verwandelt wird, weil dessen Gestalt keinen Nachuntersucher im Zweifel darüber lassen wird, ob er es mit einem wahren Leprom zu thun hat, während sehr häufig papulöse Neurolepride anderer Hautstellen als Leprome diagnosticirt werden

Das charakteristische dieses Granuloms liegt in der gleichmässigen Erfüllung aller Saftspalten der Cutis mit Organismen bis dicht an die epithelialen Gebilde heran. Schon auf ungefärbten Schnitten treten dieselben zwischen den senkrecht eingefügten Lanugohärchen als opake Massen hervor, sich dunkel von dem hellen subepithelialen Grenzstreifen abhebend, welcher fast ausnahmslos von Mikroorganismen frei bleibt. Bei entsprechender Färbung wird diese eigenthümliche Abgrenzung natürlich noch schärfer. Man gewahrt, dass die Bacillen sich unter der Oberfläche völlig parallel derselben hin erstrecken in einer Entfernung, die durch den Abstand der oberflächlichen Blutgefässe von der Oberhaut vorgezeichnet wird. Diese werden noch allseitig von Organismen umgeben; höher hinauf erstrecken sich nur wenige versprengte Exemplare und wenige Gruppen von solchen. In die Saftspalten des Oberflächenepithels verirren sich fast nie welche, ausgenommen, wenn andere (entzündliche) Processe der Oberhaut (Traumen, Eiterung) konkurriren. Bis zu einer gewissen Tiefe der Haut wird diese Immunität des subepithelialen Grenzstreifens auch an den Haar-

*) Mit dem Namen: Neuroleprose bezeichne ich die Patienten, welche an Neurolepriden leiden.

bälgen entlang respektirt und stets entlang der Gänge der Knäueldrüsen. Unterhalb der Talgdrüsenmündung findet jedoch an vielen Haaren eine Einwanderung der Organismen statt, die auf mechanischem Wege fast stets mit der Zeit zum Schwund der Lanugohaare führt. Die epithelialen Gebilde sind also nicht als solche immun gegen die Einwanderung. Das Gebundensein der Bacillen an die Blutgefässe führenden Hautpartien, speciell an der Oberfläche der Haut lässt vielmehr in erster Linie daran denken, dass die normale Hautwärme Lebensbedingung für sie ist; die Einwanderung in die Haarbälge in der Tiefe und in die Oberhaut bei entzündlichen Processen würden sich dann leicht als Ausnahme erklären. Aber es muss auch sonst das Bindegewebe einen besseren Nährboden abgeben, als das Epithel, was vielleicht mit dem Fett- resp. mit dem Fettsäurengehalt des letzteren in Verbindung steht. Denn die weitere Beobachtung lehrt (wie auch schon das klinische Verhalten s. o.), dass die Orte der Fett- und Fettsäurebildung vollkommen immun gegen Bacilleneinwanderung sind: die Talg- und Knäueldrüsen. In die Talgdrüsen dringen, wie ich nach jahrelanger Untersuchung trotz gegentheiliger Behauptung aufrecht erhalten muss, niemals Bacillen ein, es sei denn, dass auch hier andere pathologische Zustände (Eiterung) den Weg ebnen. In den Knäueldrüsen finden wir ebenfalls keine Bacillen, wohl aber sehr häufig in und um dieselben jene schon bei den Neurolepriden beschriebenen, einzeln und in traubenartigen Gruppen liegenden Kügelchen, welche bei der Färbung sich ebenso säurefest wie die Bacillen verhalten und offenbar mit denselben in irgend einem Zusammenhange stehen. In den Gängen und Schweissporen habe ich dieselben übrigens bisher nicht entdecken können.

Eine scheinbare Ausnahme von dieser Regel macht das Fettgewebe selbst, denn dieses ist sogar ein Prädilektionsort für die Bacillenwucherung. Nirgends sonst finden sich die grossen Bacillenklumpen so massenhaft bei einander wie im Hypoderm. Aber diese Ausnahme ist nur scheinbar, denn wo die Bacillen sich ansammeln, verschwinden die Fettzellen. Niemals dringen die Bacillen in die Fettzellen selbst ein, sondern schon vor jenen her schwindet das Fett und in den dadurch geschaffenen blasenförmigen Hohlräumen finden nun die Bacillen einen Boden, der sie zur üppigsten Proliferation reizt. Es findet also hier nur eine sehr regelmässige Substitution von Fettzellen durch Bacillenklumpen statt. Ebenso immun wie die Drüsen sind die Muskeln der Haut. Nur die Ansätze derselben sind oft von Schwärmen von Bacillen umgeben.

Die Nerven der Haut dagegen werden in ihren Lymphspalten regelmässig von Bacillen durchsetzt und bis an den subepithelialen Grenzstreifen von solchen begleitet. Offenbar rührt daher auch die die meisten Leprome begleitende, locale Anästhesie.

Das Verhältniss der Bacillen zu den Blutgefässen der Haut ist von grosser Wichtigkeit, wenn es auch nicht von solcher Vielseitigkeit sich herausstellt wie bei den Neurolepriden. Denn der Nachweis von Bacillen im Lumen der Gefässe bei den Lepromen, der unschwer fast überall

gelingt, ist natürlich gleichbedeutend mit der Möglichkeit einer freien Cirkulation der Organismen im Blute. Bei der Tragweite dieses Befundes muss hier ganz besonders auf die so nahe liegende Fehlerquelle hingewiesen werden, welche beim Akt des Schneidens dadurch entsteht, dass von den Schnittflächen der Tausende getroffener Bacillenklumpen stets einzelne Individuen bis in die nächsten Vertiefungen transportirt und dort abgestrichen werden. Einzelne Bacillen an der Kante angeschnittener Gefässe sind daher stets verdächtig. Ganz unverdächtig sind andererseits einzelne Bacillen oder Klumpen solcher in ungeöffneten Gefässabschnitten und Züge von Bacillenklumpen, welche das Endothel angeschnittener Gefässe fortlaufend und regelmässig überkleiden.

Einen weiteren Anhaltspunkt gibt die Vegetationsperiode der betreffenden Bacillen. Auch hier wie in den Neurolepriden kommen in den Gefässen nur einzelne Bacillen und kleinere dichtgedrängte, dem Endothel flach aufliegende, „fascesähnliche", „cigarrenbundähnliche" Gruppen vor. Eine stärkere Verschleimung fehlt. Findet man daher einzelne Bacillen, welche mit einer breiten Schleimhülle — etwa dem Friedländer'schen Kapselkokkus entsprechend — bekleidet sind oder blasige Massen mit unregelmässig vertheilten Bacillen, so gehören sie nicht in das Lumen des Gefässes. Endlich lassen sich die Bacillen, worauf zuerst Philippson in meinem Laboratorium aufmerksam wurde, auch nicht so leicht in Kokkenreihen auflösen, was wohl mit der noch nicht eingetretenen Verschleimungsperiode zusammenhängt. Färbt man mit einem Farbstoff, welcher der vollkommenen Auflösung des Bacillus in Kokkenreihen mehr Widerstand leistet, z. B. mit Fuchsin, so erhält man bei entsprechender Entfärbung alle intravaskulären Organismen in Bacillen-, die extravaskulären in Kokkothrixform.

Auch diejenigen Bacillen, welche in die Wand der Gefässe eingedrungen sind, zeigen sich noch meistens nackt und ich will hier gleich anfügen, dass man auch bei echten Lepromen hin und wieder grössere Partien der angrenzenden Cutis findet, in welchen nur cigarrenbundähnliche, relativ schleimfreie Haufen vorkommen, während alle umliegenden Theile der Cutis mit stark verschleimten Bacillenmassen erfüllt sind. Es ist am naheliegendsten, die ersteren für die jüngeren, erst vor kurzem in die Cutis eingedrungenen und sich vermehrenden zu halten.

Aus diesen Befunden geht die Thatsache unwiderleglich hervor, dass auch in den ältesten Knoten bei der Hautlepra stets Quellen allgemeiner Infektion des Körpers persistiren, nämlich in den flachen Herden, welche die Intima mancher Kapillaren, Arterien und Venen der Haut überziehen. Ihr geringer Schleimüberzug mag für gewöhnlich die Gefahr der Losspülung sehr verringern.

Am wichtigsten und interessantesten gestalten sich die Beziehungen der Organismen zu dem Lymphgefässsystem und den Bindegewebszellen; beide sind untrennbar und müssen zusammen erörtert werden. Da mir Herde punktförmiger frischer Invasion der Haut bei wahrer Hautlepra bisher nicht zu Gebote standen, schildere ich dieses Ver-

hältniss nach den fertigen Lepromen, und zwar nach solchen Stellen innerhalb derselben, welche einen frischen Einbruch von Organismen aus dem Blutgefässsystem in's Lymphgefässsystem darstellen, wobei also die soeben erörterten Verschiedenheiten im Aussehen der Bacillen als Richtschnur dienen können.

Wenn man die Leprome speciell auf Plasmazellen färbt, so erhält man sofort einen Ueberblick über alles, was in denselben protoplasmatisch ist, über alles wirklich Zellige. Man erkennt dann sofort, dass im Gegensatz zu den meisten anderen Granulomen die Hautmasse hier gar nicht protoplasmatischer Natur ist (wie beispielsweise beim Lupus), sondern dass ausser den tiefgefärbten epithelialen Gebilden nur ganz wenige protoplasmareiche Zellen existiren. In dem von der Neubildung verschonten subepithelialen Grenzstreifen sieht man die gewöhnlichen protoplasmaarmen Bindegewebskörper der Cutis, in der Neubildung selbst aber treten nur einzelne zellige Herde hervor und diese erweisen sich fast sämmtlich als der unmittelbaren Nachbarschaft von Blutgefässen und diesen selbst angehörig. Es sind die Endothelzellen der Blutkapillaren und die nächsten Adventitiazellen, diese letzteren sind an den meisten Orten in eine fortlaufende Kette tiefgefärbter Plasmazellen verwandelt. Besonders in den Theilungswinkeln der Blutgefässe findet man kleine Nester von 5—10—20 solcher Zellen mit relativ schwach gefärbten Kernen und tief gefärbtem, häufig stark vergrössertem Protoplasmamantel. Weiter von den Blutgefässen entfernt treten die grossen Plasmazellen nur vereinzelt auf. An Stelle derselben finden sich aber ebenfalls vereinzelt hier und da Haufen von kleinen Plasmatochterzellen von der Grösse von Lymphkörperchen, von solchen aber durch ihre starke Protoplasmafärbung auf den ersten Blick unterscheidbar.

Dieses Bild, welches die Schnitte liefern, in's Tridimensionale übersetzt, zeigt uns den Gefässbaum der Cutis von normaler Struktur mit einem an einzelnen Stellen sich verdichtenden Belag von Plasmazellen und ausserdem solche in geringer Menge durch die Neubildung versprengt. Alles Uebrige wird von der nichtzelligen Neubildung und nackten, grossen und kleinen Kernen eingenommen.

Hier wie bei allen Granulomen ist die hypertrophische Plasmazelle die Grundlage der Neubildung; sie präsentirt die erste und schwächste Giftwirkung. Es fragt sich also, wie verändert dieselbe sich hier, welchen Gebilden macht sie im weiteren Verlaufe Platz. Hierzu fasst man am besten solche Herde von Plasmazellen in's Auge, in und neben denen die jüngeren Bacillenkolonien mit noch geringer Verschleimung Platz finden. Man erkennt dann, dass neben den grossen, hypertrophischen Plasmazellen Bacillen fast stets fehlen; sie stellen sich zuerst zur Seite kleinerer Plasmazellen und Tochterzellen derselben ein, welche nur noch einen sehr geringen Protoplasmasaum aufweisen und liegen hier gewöhnlich einem Pol der Zelle als ein ovales Konvolut von wenigen Bacillen mit feinem hellen Randsaum an. Wo grössere Bacillenhaufen sich einer Zelle anschmiegen, erkennt man sehr häufig schon durch die sich überkreuzenden Contouren beider

Theile, dass nur eine dichte Anlagerung, durchaus keine Einlagerung statthat.

Würden nur diese Bilder existiren, protoplasmahaltige Zellen in Kontakt mit wenig verschleimten Bacillenhaufen, Niemand hätte je — auch nach Oelpräparaten — daran denken können, den Sitz der Bacillen in die Zellen zu verlegen. Aber es ereignet sich nun etwas, was bei anderen Neubildungen bisher nicht beobachtet und deshalb hier meistentheils falsch gedeutet wurde, so einfach es ist.

Der schmale Protoplasmasaum der Plasmazelle verschwindet ganz und zugleich hellt sich der Kern auf, oft unter bedeutender Vergrösserung desselben. Auf der anderen Seite gehen die anliegenden Bacillenhaufen eine partielle oder selbst totale Verschleimung ein, indem besonders die mittleren Bacillen sich in klare, glasige, ovale Klümpchen verwandeln und nur einzelne, besonders die aussen liegenden Bacillen als solche erhalten bleiben. Diese Verschleimung ist mit einer bedeutenden Raumvermehrung verbunden und die der Kugelgestalt zustrebenden, bacillenhaltigen Schleimklümpchen erweitern die Lymphspalten, in denen sie liegen, und komprimiren den oder die im selben Raume liegenden Bindegewebskerne, so dass die letzteren allmählich eine facettirte Form annehmen.

Diese Schleimklümpchen mit oder ohne die zufällig angebackenen Kerne atrophischer Bindegewebszellen hat man nun grösstentheils selbst für Einheiten, und zwar für Zellen gehalten.

Es finden sich neben diesem häufigsten Vorgange aber noch andere, die dann zu abweichenden Bildern führen, zunächst an den Plasmazellen. Dieselben zeigen zuweilen eine Vermehrung der Kerne ohne Zelltheilung, die ich, da keine Mitosen nachzuweisen sind, auf amitotische Vermehrung — wie bei den Lupusplasmazellen — beziehen möchte. Die Folge sind mehrkernige grosse Plasmazellen. Sind solche grösseren Bacillenhaufen benachbart, so pflegen sie doch keine retrograden Veränderungen einzugehen, sondern umwachsen unter weiterer Kernvermehrung, als solide, plattenförmige Riesenzellen (Chorioplaxen) den Bacillenklumpen, je nach seiner Grösse, allseitig röhrenförmig oder nur seitlich kappenförmig. Diese Zellformen, die den Myeloplaxen ähnlicher als den Tuberkelriesenzellen und im allgemeinen nicht häufig sind, wurden wohl kaum jemals mit den umklammerten Bacillenhaufen zusammen für einheitliche Zellen gehalten.

Aber auch die Bacillenklumpen verschleimen nicht stets mit dem Alter zu den gedachten glasigen Konglomeraten, sondern behalten hier und da bei stärkster Vermehrung den ursprünglichen Charakter bei. Es entstehen dann dicht gedrängte, unförmliche Bacillenhaufen von den wunderbarsten, wurst- und wurmförmigen Gestalten und geradezu erstaunlich grossen Dimensionen, in denen die Bacillenachsen sich nach allen Richtungen kreuzen. Oft verschleimen in diesen Haufen einzelne Theile, besonders die centralen, und es bilden sich dann anscheinend Vacuolen, die aber auch einen soliden glasigen Inhalt besitzen und nicht — wie ich vor Jahren noch glaubte — hohl sind. Gerade diese rege Proliferation scheint die Zellen der Nachbarschaft ebenfalls zur

Proliferation anzuregen, so dass derartige, bei Bacillen- oder Gloeafärbung als stark gefärbte Globi hervorleuchtende Haufen gewöhnlich von ausnahmsweise wuchernden Plasmazellen resp. Chorioplaxen umrahmt werden. Die Riesenglobi unter diesen, welche zuweilen Ausgüsse ganzer Theile der grossen Lymphgefässe oder früherer Fettzellen darstellen, sind schon durch ihre Grösse vor dem Verdacht intracellularer Lagerung geschützt. Aber auch die kleineren kompakten Bacillenhaufen ziehen sich in den Präparaten gewöhnlich so ostentativ von den anliegenden Zellen und Riesenzellen zurück, dass sie nicht leicht mit diesen zusammen als Zellen aufgefasst werden können. Es sind übrigens diese leicht tingiblen Haufen, welche man schon in der vorbakteriellen Zeit der Histologie als gelbliche isolirte Körper, als „Globi" in den Lepromen erkannt und isolirt hatte (Danielssen, Virchow, Hansen).

Die ganze Schwierigkeit in der Auffassung des Verhältnisses von Lepraorganismus und Gewebe bezieht sich also nur auf eine bestimmte Phase des ersteren und liegt lediglich begründet in der bisher zu wenig beachteten Verschleimung der Organismen und der damit einhergehenden Atrophie der anliegenden Zellen. Man war stets zu bald geneigt, wenn man einen nackten Kern von Bacillen umgeben sah, die Contouren des Bacillenschleims für die des degenerirten Protoplasmas und überhaupt Gloea für normales oder — eigenthümlich degenerirtes Protoplasma zu halten.

Dieser letztere Punkt bedarf einer speciellen Erörterung, denn hier liegt eine Hauptdifferenz der leprösen Neubildung von den übrigen Granulomen vor. Das Gift des Lepraorganismus muss ein sehr wenig koncentrirtes sein, denn sonst könnten nicht die Millionen von Organismen eines Lepraknotens an Ort und Stelle so geringe pathologische Veränderungen erzeugen, die fast alle in dem Rahmen der Hypertrophie und Atrophie sich abspielen. Und es wird in seiner Wirksamkeit offenbar noch verringert durch die Verschleimung der Organismen im Hautgewebe; denn die früheren Phasen der Bacillen und gloeafreien Bacillenklumpen erzeugen auf einem noch frischen Hautboden bei ihrer Invasion fast regelmässig allerdings rasch vorübergehende Entzündungserscheinungen. Man hat nun in den älteren Lepromen häufig Verfettung konstatiren wollen. In der That färben sich frische Schnitte von Lepromen durch Osmiumsäure und nachträgliche Reduktion durch Pyrogallol, Anilin etc. an sehr vielen Stellen der Cutis dunkelbraun bis schwarz. In Flemming'scher Lösung gehärtete Leprome (besser als in Osmiumsäure, da die Chrombeize des Kollagens eine bessere Selektion der Osmiumsäure für Fett bedingt) zeigen ebenfalls die Cutis in scheckiger Weise von bräunlichen, rauchgrauen bis schwärzlichen Klumpen durchsetzt. Wer mit der Gloea der Bacillen bereits vertraut ist, erkennt aber sofort, dass hier kein verfettetes Protoplasma vorliegt, sondern die Gloea sammt den Bacillen. Häufig findet man die Bacillen als schwarze Achsenfäden innerhalb eines ovalären, gelbbräunlichen Schleimklümpchens. In ihrer dichten Zusammenlagerung bedingen die gelblichen, schwach gebräunten Klümp-

chen eine braune, aber nie vollständig homogene Färbung der ganzen Klumpen. Wenn sich also wirklich die Bacillen durch Osmiumsäure schwärzen, so ist es eigentlich ein Postulat, dass diese Reaktion den Schleimhüllen nicht vollständig abgeht, und es entspricht weiter vollkommen der hier entwickelten Anschauung von der Verschiedenwerthigkeit und Verschiedenartigkeit der Gloea, dass die grossen Klümpchen sich aus sehr verschieden stark osmirten, kleineren zusammensetzen.

Jedenfalls steht so viel fest, dass die Bacillen in ihrer Substanz und in schwächerem Grade der aus derselben hervorgehende Schleim einen Osmiumsäure reducirenden Körper beherbergen. Da derselbe vermuthlich eine Fettsubstanz ist, und wegen der von anderer Seite behaupteten Verfettung des Protoplasmas dieser Punkt nicht sicher genug eruirt werden konnte, versuchte ich die Gloea mit den sonstigen fettfärbenden Substanzen zu tingiren; dieses gelang mir mit vollkommen positivem Erfolge mit den bisher am meisten empfohlenen Mitteln: Alkannin und Cyanin (Chinolinblau*).

Während die Osmirung von Bacillen und Schleim gut nur an frischen Präparaten gelingt, kann man die Färbungen mittelst Alkanna und Cyanin auch noch an in Alkohol gehärtetem Material erzeugen, zum Zeichen, dass die betreffende Fettsubstanz in Alkohol nicht vollkommen beseitigt wird. Man erhält an gelungenen Präparaten nun eine ganz neue Anschauung vom Lepraorganismus, die sich nur in einem Punkte vollkommen mit den reinen Bacillenbildern der Leprome nach Säureentfärbung oder den reinen Kokkenbildern nach Jodentfärbung deckt. In allen diesen drei verschiedenen Formen topographisch aufgedeckt, stellt der Organismus ein zusammenhängendes Netz dar, welches mit engen Maschen die Cutis durchzieht, vielerwärts knotig anschwillt, aber auch an den feinsten Stellen nicht den Zusammenhang mit anderen Theilen des Netzes verkennen lässt.

Gaben die reinen Bacillen- und Kokkenbilder hierüber schon ziemlich sichere Aufschlüsse, so wird unsere Vorstellung vom Wesen des Parasiten innerhalb des Leproms doch erheblich durch die Alkannin- und Cyaninmethoden bereichert. Die isolirt gefärbte Gloea stellt meistentheils spindelförmige oder wurstförmige aufgetriebene Balken dar, von denen nur immer einzelne knotig aufgetriebene Abschnitte dem entsprechen, was man gewöhnlich als „Leprazellen“ beschrieben hat. Es ergibt sich hier mit noch grösserer Evidenz als an den feinen

*) Da die Technik dieser Verfahren nicht allgemein bekannt sein dürfte, wird es zweckmässig sein, dieselben hier kurz anzugeben. Mit Alkannin färbe ich, indem ich ein kleines Präparatengläschen mit Alkannawurzelstückchen fülle und bis zum Halse des Fläschchens Spiritus dilutus aufgiesse. In den Hals selbst kommt zuerst ein Wattefläumchen, welches als Filter dient und darauf ein Stückchen Seidenpapier, das die Schnitte (10—20) geschützt vor Wattefasern aufnimmt. Man giesst dann den Flaschenhals mit verdünntem Spiritus voll, setzt den Kork auf und stellt die Flasche über Nacht auf den Kopf. Die tief tingirten Schnitte müssen in 1proc. Seifenwasser von freien Fettkügelchen und Niederschlägen rasch befreit werden, dann kommen sie in Chlorwasser und rasch weiter in Lävulose. — Mit Cyanin färbt man langsam (über Nacht) in einer 1—2proc. spirituös-wässerigen Lösung, entfärbt rasch in Seifenwasser und bettet in Lävulose ein.

Bacillen- nnd Kokkenbildern, dass diese sog. „Leprazellen“ nicht einmal vollkommen abgeschlossene Gebilde sind, sondern in durchaus unregelmässiger Weise Fortsätze nach den verschiedensten Richtungen in die Lymphspalten und Lymphgefässe aussenden, durch die sie grösstentheils zusammenhängen. Uebrigens verhalten sich Alkannin und Cyanin der Gloea gegenüber auch insofern der Osmiumsäure ähnlich, als sie niemals alle Theile derselben gleichmässig tief tingiren. Auch bei intensivster Färbung bleiben stets einige blass gefärbte und ganz ungefärbte Lücken oder Vacuolen vortäuschende elementare Schleimhüllen bestehen, die wohl den stärkst verquollenen Organismen entsprechen. Bei totaler Tinction des gesammten Bacillenschleims, die mir bisher überhaupt noch nicht geglückt ist, würde das Schleimnetz noch vollkommener sich repräsentiren.

Aus den hier mitgetheilten Thatsachen ergeben sich noch mit grosser Wahrscheinlichkeit folgende Schlüsse:

Die Fettsubstanz, welche durch Osmiumsäure, Alkannin und Cyanin in den Bacillen und der nicht zu stark verquollenen Gloea stets angezeigt werden kann, ist wahrscheinlich identisch mit derjenigen Substanz, welche die Säurefestigkeit der Bacillen allein oder mit bedingt. Lässt man auf intensiv gefärbte Gloeabilder nur einen Augenblick Säure oder Alkohol wirken, so blasst die Gloea ab und es treten die Bacillen stark gefärbt in derselben hervor zum Zeichen, dass bei jeder Gloeafärbung auch die eingeschlossenen Bacillen mitgefärbt waren.

Sodann spricht die Vertheilung der Bacillenmassen in Gestalt eines fast überall geschlossenen Netzes sehr dafür, dass der Organismus keine selbständige Beweglichkeit besitzt. Die Fortbewegung findet durch den Lymphstrom, das Wachsthum und die Bewegungen der Hauttheile unter sich statt, und die Verschiebungen sind so gering, dass die entstehenden Zwischenräume wieder bei der Verschleimung überbrückt werden.

Weiter ist es klar, dass innerhalb ihres Schleimnetzes die Organismen nur ein inertes Dasein führen müssen und für den Organismus relativ unschädlich sind. Was mithin u. A. Armauer-Hansen für die Zellentheorie in's Feld führt, die Unschädlichmachung der Bacillen durch Einkapselung in thierische Zellen, gilt ebensowohl und jedenfalls mit mehr Recht für ihre spontane Abkapselung in pflanzlichem Schleim. Gibt es nun eine wirkliche Verfettung von Zellen, eine, welche sich auf andere Bilder berufen kann, als diejenigen fetthaltiger Gloea, Bilder, welche an die gewöhnlichen zerfallenden Fettkörnchenzellen erinnern?

Mir ist es bisher nicht gelungen, auch selbst in den ältesten, nicht vereiterten Lepromen Spuren von Fett in den Zellen des Bindegewebes nachzuweisen. Im Gegentheile, das Fett schwindet unter den Einflüssen des Stauungsödems und der Druckatrophie überall, sogar aus den Fettzellen des Hypoderms. An den in Schleimmassen eingebetteten Zellen wird man gewiss keine Verfettung zu erwarten haben, denn ihr Protoplasma ist vollständiger Atrophie anheimgefallen. Es kann sich nur um die endothelialen Riesenzellen handeln, an denen eine Verfettung im Protoplasma etwa analog den sekundären Degene-

rationen der Lupusriesenzellen vorkommen könnte. An den nach Flemming gehärteten Präparaten müsste sie hervortreten, ist mir aber bisher trotz eigens darauf hin gerichteter Untersuchung nicht aufgestossen. Wenn sie vorkommen sollte, gehört sie also keinenfalls zum regulären Bilde des Leproms.

Auch eine Pigmentdegeneration der Bindegewebszellen kommt an den hier speciell in Betracht kommenden Häuten gefärbter Rassen nicht vor. Auch hier gibt es Bilder, die auf den ersten Blick wohl den Eindruck erwecken, als wenn grosse subepithelial gelegene Zellen einerseits Bacillen, anderseits Pigmentschollen in ihrem Leibe beherbergten. Aber bei einer guten Plasmazellenfärbung erkennt man deutlich die Juxtaposition von bacillenhaltiger Gloea einerseits und pigmenthaltigem Protoplasma anderseits in derselben Lymphspalte. Und oft genug kann man noch weiter erkennen, dass auch viel von dem körnigen Pigmente nicht in den betreffenden Zellen sitzt, sondern frei liegt und nur durch Benutzung derselben Lymphstrasse mit der Endothelzelle in Kontakt kommt. Pigmentbildung und Pigmentverschiebung hat mit der Bacillenvegetation ebenfalls nichts gemein. Eine von manchen Autoren angenommene hydropische Schwellung beruht auf Verwechslung der Gloea mit „degenerirtem" Protoplasma.

Wir können also schliesslich nur folgende Veränderungen der Bindegewebszellen in den Lepromen konstatiren:

1. Eine Hypertrophie der Bindegewebszellen, die zur Bildung von grossen kugligen protoplasma reichen Plasmazellen führt. Dieselbe bilden sich hauptsächlich entlang der Blutgefässen, in geringerer Anzahl zwischen denselben. Die grossen Plasmazellen theilen sich entweder vollständig und es entstehen Gruppen von kleinen Tochterzellen, die oft nur von der Grösse der Leukocyten, doch leicht von solchen zu unterscheiden sind.

2. Oder die Plasmazellen erhalten durch Kernzerfall mehrere Kerne, ohne sich zu theilen und können von diesem noch kugeligen Stadium — besonders in Contact mit lebhaft wuchernden Bacillenhaufen — zu grossen, vielkernigen Protoplasmaklumpen (Chorioplaxen) anwachsen.

3. Ihre häufigste Umwandlung ist jedoch dieselbe, wie die aller mit Leprabacillen in Contact gerathenen gewöhnlichen Bindegewebszellen. Ihr Protoplasma schwindet allmählich vollständig, während die Kerne sich nur aufhellen, sonst aber — ebenso wie das Kernkörperchen — erhalten bleiben. Ja, die achromatische Substanz, welche im Stadium der Plasmazellen gegenüber der chromatischen gering war, nimmt offenbar in vielen Fällen noch zu, wie denn überhaupt sehr selten so grosse nackte Bindegewebskerne gefunden werden, wie in den Lepromen. Bei fortdauernder Wucherung der Lepraorganismen und grösser werdender Spannung der Tumoren erhalten die eingepressten Kerne facettirte Formen. Eine innige Verbindung zwischen den Lepraorganismen und den Bindegewebszellen ist daher durchaus nicht in Abrede zu stellen. Im Gegentheil zehren offenbar die ersteren vom protoplasmatischen Antheil der letzteren und

vom Chromatin der Kerne, ohne den achromatischen Theil der letzteren anzugreifen. Sie dringen aber zu diesem Behufe nicht etwa in die Plasmazellen, geschweige in die normalen, recht mageren Bindegewebszellen ein, was ihnen — abgesehen von ihrer Unbeweglichkeit — wegen ihrer raschen Raumentfaltung auch schwer werden müsste. Eher kann man schon sagen, dass die Organismen die Zellen umwachsen, wenn man nur im Auge behält, dass die totale Einbeziehung der Kerne erst die Folge des Protoplasmaschwundes einerseits, der starken Verquellung der Organismen und der dadurch erzeugten spindeligen bis kugeligen Auftreibung der Lymphspalte andererseits ist. In den Phasen der Einzelexistenz, der cigarrenbundähnlichen Haufen und der stark gewucherten Globi kann auch von der Umwachsung keine Rede sein, sondern nur von Anlagerung, Juxtaposition. In allen Stadien jedoch, auch als total verquollene, glasige Haufen mit spärlichen Bacillen und einigen atrophischen Kernen liegt die ganze Masse der Organismen lediglich in den Lymphwegen der Haut, wie dies in der vorbakteriellen Zeit bereits von Vandyke Carter*) für seine Mikrokokken und deren Zoogloea behauptet war.

Wir müssen deswegen noch mit einigen Worten auf die Betheiligung des Lymphgefässsystems näher eingehen. Da die eigentlichen Lymphgefässe innerhalb der Haut stets möglichst weit von den Blutgefässen beginnen und verlaufen, annähernd also immer ein Lymphgefäss in der Mitte zwischen zwei Blutgefässen — und umgekehrt — liegt, so rücken die aus dem Blutstrom einwandernden Organismen nicht unmittelbar in die Lymphgefässe, sondern überall zunächst in die Lymphspalten vor, d. h. sie occupiren den Raum, den der Gewebssaft sonst einnimmt, welcher zwischen kollagenem, elastischem Gewebe und den aufliegenden Bindegewebszellen normalerweise frei bleibt. Indem sie diese Räume, wie besonders die Alkanninpräparate schön zeigen, in spindliger Weise fast kontinuirlich auftreiben, wird die Raumbeschränkung und der Gewebsdruck hier in der eigentlichen Cutis maximal, und es sind selbstverständlich die stets in labilem Zustande befindlichen grösseren Lymphräume, die eigentlichen, endothelbelegten Lymphgefässe, welche dadurch im allgemeinen am meisten zu leiden haben, d. h. komprimirt werden.

Es hängt nun bloss von der Geschwindigkeit des Vorrückens der Organismen ab, ob dieselben überhaupt die eigentlichen Lymphgefässe innerhalb der Cutis erreichen. Thun sie es, ehe der umgebende Gewebsdruck übermächtig wurde und sie auf das Caliber gewöhnlicher Spalten reducirte, so finden sie hier mit einem Male — ähnlich wie in den Höhlen atrophischer Fettzellen, den Hodenkanälchen und sonstigen präformirten Hohlräumen — eine bequeme Brutstätte zu üppiger Proliferation, und es entstehen so die kolossalen, wurstförmigen, sanduhrähnlichen, ja sogar spiralig gedrehten Globi, welche von jeher den Lepraforschern aufgefallen sind und an deren intercellulärer Natur nie ernstlicher Zweifel bestanden hat. Diese Massen sind aber nur an

*) Pathological Transactions. Bd. 27.

einzelnen Stellen eingewirkt in das Netz von verschleimten Bacillen, welches seiner grössten Ausdehnung nach in den Saftspalten, nicht in den Lymphgefässen liegt.

Eine weitere natürliche Folge dieses allgemeinen Saftspalteninfarktes im Bereich der eigentlichen Cutis ist die Neigung aller leprösen Häute zur Lymphstauung an den vom Infarkt freien Theilen. Hierzu gehört in erster Linie die leprafreie, subepitheliale Zone, deren Lymphspalten und Gefässe zu grossen Lymphreservoirs aufgetrieben sind, die schon Hoggan*) vor langer Zeit mittelst der Silbermethode von der Oberfläche lepröser Haut darstellte. Ebenso finden sich die grossen Lymphgefässe und Saftspalten in der Umgebung der Knoten über die Norm erweitert. Doch führt diese lokale Lymphstauung um die einzelnen Knoten nicht zu so erheblichen Stauungserscheinungen, wie sie die flächenhaften Neurolepride der Extremitäten sehr bald begleiten. Auch die Folgen derselben Hypertrophie des kollagenen Gewebes und des Epithels, Abschuppung, Ulceration etc. treten hier seltener und später hinzu als dort.

Dagegen ist die lokale Blutstauung aus ähnlichen Gründen wie bei den Neurolepriden in und um die Knoten sehr ausgesprochen. Wenn dort nur die Gefässscheiden, so ist hier die gesammte Cutis in ein starres, unelastisches Gewebe verwandelt, wodurch die langsamere Strömung des Blutes, die bläuliche, dunkle Farbe aller abhängigen und weniger stark infiltrirten Knoten sich erklärt. Dieselbe wird besonders an dem oberen Theile des Rumpfes, den Oberarmen, dem Gesicht nur durch die Druckanämie in den stark gespannten Knoten überwunden, wodurch hier die transparente, gelbliche Färbung der Organismen hauptsächlich zur Geltung kommt. Uebrigens etablirt sich auch in allen älteren Lepromen an einzelnen Gefässen, Arterien sowohl wie Venen, die obliterirende Entzündung, welche das ihrige zur Blutverlangsamung beitragen mag, aber keinenfalls als Ursache der regelmässigen Stauung zu betrachten ist.

Das kollagene Gewebe wird im Bereiche des leprösen Knotens zunächst auseinander gedrängt und durch Erweiterung aller Spalten in demselben aufgefasert. Die einzelnen Fibrillenbündel schwinden dann theils mit der Bildung der Plasmazellen, theils, und in immer höherem Grade, durch den Druck der wachsenden Bacillenkolonien. An den dichtesten und festesten Knoten bildet das kollagene Gerüst nur ein relativ zartes Netz rundlicher Maschen, in welchem die vormaligen, sich unter spitzem Winkel kreuzenden, derben Züge von Fibrillenbündeln nicht wieder zu erkennen sind. Nach traumatischen Eingriffen (z. B. der Discision von Knoten), seltener spontan (Leloir) greift ein fibromatöser Process im Leprome Platz, indem ein regelmässig geschichtetes, der Oberhaut paralleles Bindegewebe, untermischt mit platten, protoplasmareichen Zellen an die Stelle von zerstörtem

*) G. Hoggan, On the condition of the lymphatics in Eastern leprosy. Trans. Pat. Soc. Bd. 30.

und resorbirtem Granulomgewebe tritt. Doch ist dieses ein seltener Process.

Oefter wird die Bacillenmasse in alten Knoten einfach resorbirt, ohne dass neue Bindegewebsmassen sich bilden und es hinterbleibt dann ein beutelartiges, mehr oder weniger gestieltes Gewächs, dessen areoläres Bindegewebe dem eines (Fibroma) Molluscum ähnlich ist.

Die elastischen Fasern schwinden prompt, wo die lepröse Neubildung sich etablirt, sie hören rund um die Knoten wie abgeschnitten auf. Jedoch hat man öfter Gelegenheit, feine Reste und Zerfallstücke derselben an der Peripherie der Knoten nachzuweisen. Niemals habe ich, wie so oft beim Lupus, solche von Riesenzellen umwachsen gefunden. In den seltenen fibromatösen Neubildungen, welche das Leprom ersetzen, bilden sich keine elastischen Fasern wieder.

In alten cutanen Lepromen kommen, besonders wenn eine spontane oder medicamentöse Resorption eingeleitet und dadurch viele Lymphwege geöffnet sind, durch accidentelle Infektion Vereiterungen vor. Von selbst vereitern die Leprome nicht. Die Prädilectionsstelle der Ulcerationen sind daher auch die Ellenbogen, Kniee, Fussknöchel, Handrücken und das Gesicht, wo die häufigsten Traumen einwirken. Die Ulcerationen haben daher kein besonderes anatomisches Interesse, eher schon der Umstand, dass sehr einfache Maassnahmen zur Heilung genügen und dass noch bei den ältesten Lepromen eine äusserst rasche Ueberhornung erzielt wird.

Ziehen wir aus allen angegebenen Thatsachen das Facit, so können wir das Leprom der Haut als ein diffuses Granulom definiren, dessen Besonderheit einmal in seiner Beschränkung auf die bindegewebigen Theile und speciell auf das Saftkanalsystem der Haut beruht, sodann in der mächtigen Wucherung der Organismen, deren Anzahl alles übertrifft, was wir sonst bei Infektionskrankheiten zu finden gewohnt sind. Diesem Bestandtheile gegenüber kommt die eigentliche Granulomwucherung, kommen die Plasmazellen nicht entfernt an Masse und Bedeutung gleich und das Hauptinteresse knüpft sich daher nicht sowohl an die Schicksale und weiteren Veränderungen dieser Zellen, als wie der Organismen selbst, speciell ihrer mit starker Volumenvermehrung einhergehenden Verschleimung. Aus dem Zurücktreten des zelligen Elementes und der Präponderanz der im Bacillenschleime zur Ruhe gekommenen Organismen erklärt sich auf's Einfachste die merkwürdige Indolenz und relative Gutartigkeit dieser Neubildungen.

Literatur.

Bergmann, Die Lepra in Livland. 1870.
Hansen, Zur Pathologie der Lepra. A. A. 1871. S. 194.
Hoggan, Veränderungen der Schweissdrüsen bei Krebs und Lepra. Trans. of path. Soc. 1873.
Thoma, Beitrag zur path. Anatomie d. Lepra. A. A. 1874. 113.
Monostirsky, Zur Pathol. d. Knotenlepra. A. A. 1879. 203.
Eklund, Ueber Elephantiasis Gräcorum oder Lepra. A. A. 1880. 130.

Neisser, Zur Aetiologie des Aussatzes. A. A. 1880. 130.
Hansen, Leprabacillen. V. A. 1879. Bd. 88. A. A. 1880. S. 130.
Campana, Ueber die Lepra tub. et anaest. Arch. per le Sc. med. Torino 1879—80.
Iwanowsky, Ueber die Veränderungen der Lymphdrüsen bei Lepra. V. A. 1881. 507. A. A. 1881. 558.
Neisser, Weitere Beiträge zur Aetiologie der Lepra. A. A. 1882. 130.
Thin, Ueber den Leprabacillus. Med. Chir. Trans. Vol. 66.
Cornil u. Suchard, Note über den Sitz der Parasiten des Aussatzes. A. A. 1882. S. 130.
Majoccoli u. Pelizzari, Histol. anatom. Studien über Lepra. A. A. 1882. 571.
Hansen, Einige Bemerkungen über anästh. Form der Lepra. A. A. 1883. 557.
Neisser, Erwiderung hierauf. A. A. 1883. 560.
Hansen, Studien über den Bacillus Leprae. A. A. 1883. 150.
Hoggan, Nervenveränderungen bei Lepra anästhetica. Mon. I. S. 3. 1882.
Leloir, Recherches cliniques et anat.-pathol. sur les affections cut. d'origine nerveuses. Paris 1882.
Babes, Bemerkungen über die Topographie der Bacillen der Lepra. Arch. de Phys. 1883.
Hansen, Die Aetiologie und Pathol. der Lepra. A. A. 1884. S. 317.
Baumgarten, Ueber die Unterscheidungsmerkmale der Bacillen der Lepra und Tuberkulose. Mon. 1884. S. 193.
Guttmann, Ueber Leprabacillen. Berl. klin. Woch. 1885. A. A. S. 341.
Köbner, Ueber Lepra. Berl. klin. Woch. 1885. A. A. S. 342.
Unna, Baelz, Burow, Wolff, Leprastudien. Hamburg u. Leipzig. L. Voss. 1885.
Leloir, Traité pratique et théoretique de la lèpre. Paris 1886.
Unna, Histologie und Therapie der Lepra. Verhandl. d. Kongr. f. innere Medicin. Wiesbaden 1886.
Lutz, Zur Morphologie des Leprabacillus. Hamburg 1886. L. Voss.
Melcher u. Ortmann, Experimentelle Darm- und Lymphdrüsenlepra. Berl. klin. Wochenschr. 9/1886.
Bidenkap, An abstract of lectures on Lepra. London 1886. Williams u. Norga.
G. Hoggan, Ueber das Verhalten der Lymphbahnen bei der Lepra. Trans. Path. Soc. London. 1878—1879. S. 317.
Unna, Die Leprabacillen in ihrem Verhalten zum Hautgewebe. Mon. 1886. S. 318.
Touton, Wo liegen die Leprabacillen? Fortschr. d. Med. 1886.
Neisser, Histol. und bakter. Leprauntersuchungen. V. A. 1886. S. 305.
A. Hansen, Die Lage der Leprabacillen. V. A. 1886. S. 388.
Unna, Wo liegen die Leprabacillen? Deutsche med. Wochenschr. 1886. No. 8.
—, Die Bacillenklumpen der Leprahaut. V. A. 1886. S. 553.
—, Die feinere Struktur der Leprabacillen. Vortrag. Mon. 1886. S. 404.
Touton, Zur Topographie der Bacillen in der Leprahaut. V. A. Bd. 104. Mon. 1886. S. 565.
Leloir, Traité pratique et théorique de la lèpre. 1886. Paris.
Rake, Vertheilung des Leprabacillus. Mon. 1887. S. 480.
Bordoni-Uffreduzzi, Ueber Kulturen des Leprabacillus. Med. Akad. von Turin. 1887 und Mon. 1887. S. 768.
Wesener, Lepraübertragung auf Thiere. 60. Naturf. Vers. Wiesbaden 1887.
Thin, Lepraübertragung auf Thiere. A. A. 1886.
Campana, Lepraübertragung auf Thiere. A. A. 1887.
Kühne, Demonstration mikroskopischer Präparate von Lepra und Mykosis fungoides. 60. Naturf. Vers. 1887. Mon. Erg.-H. 1887. III.
Chassiotis, Bacillen im Rückenmark bei Lepra anaesthetica. Mon. 1887. S. 1039.
Besnier, Sur la lèpre. Paris 1887. Masson.
Paulson, Beitrag zur Kenntniss der Lepra in den Ostseeprovinzen. Dorpat 1886. Dissert.
Pollitzer, Bacillenbefunde bei Lepra nervorum. 62. Naturf. Vers. Heidelberg 1889.
Unna, Histologie der Lepra. Pariser derm. Kongr. 1889.
Thoma, Anat. über Lepra. Sitzungsber. der Dorpater Naturf. Gesellschaft 1889, letztes Vierteljahr.

Neisser, Ueber Leprazellen. Verh. d. deutsch. dermat. Gesellschaft. 1889. A. A. 1890.
Gamberini, Della lebbra. Giorn. 1890. I. A. A. 1890. p. 870.
Neisser, Ueber Struktur der Lepra- und Tuberkelbacillen. Erg.-H. A. A. 1889. S. 29.
Montgomery, Bericht über die histologische Untersuchung eines Hautstückes aus Keanu's Vorderarm. Accid. med. Times. Juni 1890.
Philippson, Histol. Präparate akut entstandener Erytheme v. Leprösen. 64. Naturf.-Versamml. Halle 1891. Mon. VIII. S. 402.

Leukämie.

Ausser allgemeiner Anämie und einer Neigung zu Blutungen im letzten kachectischen Stadium hat man bei der Leukämie mehrfach Tumoren an der Haut beobachtet. Zuerst sah Bisiadecki bei einem 50jährigen, hochgradig leukämischen Manne blassrothe, linsengrosse, etwas erhabene, glatte, weiche Knötchen, mit der Haut verschieblich, in der Mitte zum Theil deprimirt, zum Theil abschuppend. Sie standen dichter im Gesicht und Rücken, vereinzelt an Hals, Brust und Extremitäten. Aehnlich waren die Knötchen bei einem von Hochsinger und Schiff beobachteten leukämischen, 8monatlichen Knaben: stecknadelkopf- bis haselnussgrosse, mit der Cutis verschiebliche, derbe, gelbröthliche bis braunrothe flache Knoten, am ganzen Körper, besonders dicht aber am behaarten Kopf, Gesicht und Stirn stehend, von glatter, hin und wieder gedellter oder schuppender Oberfläche. Die Lymphdrüsen am Hals und den Leisten waren mächtig geschwollen.

In diesem Falle fanden die Autoren knotenförmige, zellige Infiltrate in die Haut eingesprengt, vorzugsweise an der Grenze zwischen Cutis und Hypoderm, durch welche die oberen Fettläppchen in lymphomartige Gebilde verwandelt und die Knäueldrüsen dicht eingescheidet wurden. Die Infiltration ging von den Kapillaren der Knäuel und des oberen Fettgewebes aus, in minderem Grade von den perifollikulären Kapillaren und bestand durchweg aus lymphoiden Zellen ohne Beimischung von Spindelzellen und Riesenzellen. Der Papillarkörper und der obere Theil der Cutis zeigten sich fast frei von der Infiltration mit Ausnahme der centralen Partie, wo das Infiltrat, der äusseren Einziehung entsprechend, an die Oberhaut angrenzte. Blutgefässe fehlten im Knoten, die peripheren waren erweitert und strotzend gefüllt. Die Knäuel waren innerhalb der Knoten gut erhalten.

Hierher gehören auch die Fälle von Oliver und Philippert. In Oliver's Falle traten nach einer Quetschung eines Metacarpalknochens Knötchen in der Fossa supraclavicularis, dann in der Axilla auf. Allgemeine Schwellung der Lymphdrüsen, Leber, Milz folgte zugleich mit einer Eruption von zahlreichen (60), bohnen- bis eigrossen, harten Tumoren des Hypoderms. Die Leukocyten im Blute waren stark vermehrt. Die subcutanen Knoten zeigten die Struktur des Rundzellensarkoms. In Philippert's Falle trat der erste Knoten 4 Jahre vor dem Tode an der Schläfe auf; ihm folgten subcutane erbsen- bis eigrosse Tumoren an Kopf und Gesicht von normaler, aber braun verfärbter, glatter Haut und ektatischen Venen bedeckt. Es traten Knoten an der Nasen- und Rachenschleimhaut auf. Unter allgemeiner Drüsenschwellung und anderen leukämischen Symptomen erfolgte der Tod. Die Hautknoten besassen eine adenoide Struktur.

Allen diesen Fällen gemeinsam ist die knotenförmige Abgrenzung der Neubildung, ihr rasches, multiples Auftreten gewöhnlich nach längerem Bestande eines primären Tumors der Haut oder der Lymph-

drüsen, die Entwickelung derselben von innen nach aussen und ihr häufiges Beschränktbleiben auf das Hypoderm, endlich ihre geringe Tendenz zu regressiven Metamorphosen und zur Ulceration. Die histologischen Untersuchungen haben noch wenig Klarheit über den eigentlichen Charakter dieser Geschwülste gebracht; nach einigen zerstreuten Andeutungen über die Art der Zellen scheint es sich um eine besondere Granulomart zu handeln, die in der Umgebung der Knäueldrüsen ihren Ausgang nimmt. Dieses erscheint jedenfalls als die zur Zeit wahrscheinlichste Annahme und wird keinenfalls durch die Befunde einer „sarkomartigen" Struktur widerlegt und ebenfalls nicht durch die stets wiederkehrende Behauptung eines „lymphadenoiden" Baues, selbst wo diese nicht nur mit Rücksicht auf das leukämische Allgemeinleiden aufgestellt wurde. Denn bekanntlich zeigen alle aus Plasmazellen bestehenden Granulome der Haut ein rareficirtes, bei der Auspinselung „adenoid" erscheinendes, kollagenes Gerüst. Die mit den neueren Methoden unternommene, genaue Untersuchung der hier vorkommenden Zellenarten wird hierin erst volle Klarheit bringen.

Neben dieser knotigen Form der Leukämie der Haut ist neuerdings von Neuberger eine, wie es scheint, ganz andersartige beschrieben, die in Form weniger solitärer, brauner, das Hautniveau weit überragender, gelappter, derber, langsam wachsender und Jahre lang bestehender Knoten auftritt und mehr an die bei der Pseudoleukämie hauptsächlich vorkommende Dermatose erinnert.

Neuberger fand eine dichte, aus kleinen lymphoiden Zellen bestehende Infiltration der Cutis besonders um die erweiterten, Comedonen beherbergenden Follikel, durch welche das Leistennetz der Oberhaut verstrichen, diese sehr verschmälert, aber von dem Cutisinfiltrat doch noch durch eine schmale, nicht infiltrirte Bindegewebszone getrennt war. Weiter war die Umgebung der Knäuel, das Hypoderm und die Muskulatur (der Wangenhaut) von „Granulationszellen" infiltrirt. Die Knäuel selbst waren intakt. In ihrer Umgebung, in die der Autor den Ursprung der Geschwulst hin verlegt, ist die „Lymphombildung" durch schärfere Abgrenzung der Zellenmassen besser ausgesprochen als in den oberen Partien der Cutis.

Wir glauben nicht fehlzugehen, wenn wir diese ungemein dauerhafte Art leukämischer Hautknoten ebenfalls für ein Granulom und nicht für eine Ablagerung von Leukocyten, für ein Lymphom halten. Die in der Tiefe der Cutis auftretenden, gut abgegrenzten Zellenherde entsprechen dem allgemeinen Vorkommen bei den meisten Infektionsgeschwülsten; auch entspricht das klinische Verhalten durchaus dem bei der Pseudoleukämie vorkommenden, tuberkulösen Exanthem, welches von mir als ein typisches Granulom erkannt wurde.

Uebrigens zeigt der Fall von Hochsinger und Schiff, dass zwischen den blassrothen, weichen durchaus subkutanen, multiplen Tumoren und den gelben bis braunen, derberen, oberflächlichen über das Niveau erhabenen und solitären Tubera Uebergänge vorkommen. Wahrscheinlich bestimmen, wie bei der Syphilis, äussere Einflüsse, konkomitirende Dermatosen etc. die verschiedene Lokalisation und den Habitus der Knoten. Dieses gilt ganz besonders von einer dritten Form

der leukämischen Dermatose, einer diffusen, wie sie von verschiedenen Seiten beschrieben worden ist. Der bekannteste Fall unter diesen ist derjenige von Kaposi.

Es bildeten sich unter den Erscheinungen eines theils diffusen, theils herdförmigen, schuppenden und nässenden Ekzems, besonders des Kopfes und der Hände, weniger der Oberextremitäten und oberen Rumpfpartien einerseits diffuse, teigige Anschwellungen der Haut und des subcutanen Gewebes, andererseits erbsen- bis taubeneigrosse Tumoren, die spontan ulcerirten und grosse, flache, rothe Substanzverluste hinterliessen. Das Gesicht war durch Oedem und Knoten leontiasisartig geschwollen. Unter Hinzutritt von Drüsen- und Milzschwellung, Leukämie und allgemeiner Kachexie trat nach mehreren Monaten der Tod ein.

An Hautdurchschnitten zeigte sich das Hypoderm stark ödematös, sulzig, grau, scharf gegen das gesunde, gelbe Fettgewebe abstechend, das interstitielle Gewebe zwischen den Fettläppchen verdickt und verdichtet, in Form weisser Septa die sulzigen Massen durchziehend. Diese letzteren, von 1—1½ cm Dicke, zeigten knotige oder walzige Form und lappigen Bau und waren nicht scharf von der gesunden Umgebung abgesetzt. Die Cutis über den Knoten zeigte sich entweder ödematös oder stark geröthet und ulcerirt oder mit den Knoten confluirt und speckig verändert. Mikroskopisch bestanden alle Tumoren aus einem gefässarmen, zartfaserigen Stroma mit dichter leukocytärer Einlagerung, deren Hauptmasse im Gebiet der Knäueldrüsen sich befand. Die Haarbälge waren unverändert, die Talgdrüsen und Knäuel von Zelleninfiltration umgeben und ihre zelligen Wandelemente (?) gequollen, die Stachelschicht zum Theil gewuchert, zum Theil durch die andringende Geschwulst rareficirt.

Einen ähnlichen Fall, besonders was die diffuse, leontiasisartige Verdickung der Gesichtshaut betrifft, beschrieb einige Jahre vorher Galliard.

Derselbe begann mit einem Knötchen der Brusthaut und Schwellung der Axillardrüsen. Der Tod trat unter hochgradiger Leukämie schon nach 9 Wochen ein.

Neben Lymphomen der Leber, Hoden, Pankreas und Nieren, Vergrösserung von Lymphdrüsen, Leber und Milz fanden sich Hautknoten von „reticulärem Bau", besonders rings um die Schweiss- und Talgdrüsen und zwischen den Fettläppchen, während in den frischen Knoten die oberen Hautschichten fast unverändert waren.

Wie in diesem Falle, so waren in denjenigen von Leber und Chavel besonders die Augenlider Sitz der diffusen Infiltration. Unter der bläulich-bräunlich verfärbten, verdickten, von ektatischen Venen durchzogenen, stark gespannten Haut waren subcutane Wülste und Knoten durchzufühlen. Beide Fälle von Leukämie endigten letal.

Der mikroskopische Befund lautete auch hier auf Rundzellen in einem zartfaserigen Reticulum und ist daher auf Grund besserer, neuer Untersuchungsmethoden dringend einer Revision bedürftig.

Literatur.

Bisiadecki, Leukämische Tumoren der Haut und des Darmes mit einigen Bemerkungen über den leukämischen Process selbst. Med. Jahrb. d. Gesellsch. der Aerzte. Wien 1876.

Galliard, Beitrag zum Studium der Lymphadenie cutanée. Annales 1882.

Philippert, Beobachtung über die lymphogene Diathese cutaner, leontiastischer, ganglionärer, hepatischer und leukocytärer Form. Bull. de l'Académie de Med. de Belgique. 1880. No. 4.
Oliver, Fall von multiplem Sarkom oder Hodgkin's Krankheit. Lancet 1882. 4. u. 11. März.
Kaposi, Ueber eine neue Form von Hautkrankheit: Lymphodermia perniciosa, zugleich ein Beitrag zur Pathologie der Leukämie. A. A. 1885. S. 129.
Hochsinger u. Schiff, Leukämia cutis. A. A. 1887. S. 779.
Leber, Arch. f. Ophthalm. Bd. 24. p. 295.
Chavel, Gazette hebdomadaire 1877. No. 23.
Neuberger, Ueber einen Fall von lymphatischer Leukämie mit leukämischen Hauttumoren. Verhandlungen der deutschen derm. Ges. 2. u. 3. Kongr. 1892. S. 216.

Pseudoleukämie.

Diese der Leukämie ähnliche, ohne Blutveränderungen einhergehende Allgemeinerkrankung (Lymphadenie, Hodgkin's Krankheit) führt ebenfalls zu Hautaffektionen. Die Hauptform derselben ist eine dem Lupus und dem tuberösen Syphilid sehr ähnliche Granulomform, die wir histologisch bereits viel besser kennen als die leukämischen Geschwülste. Zuerst beschrieb J. N. Hutchinson einen Fall von Hodgkin's Krankheit, in welchem 139 erbsen- bis wallnussgrosse Knoten in der Cutis und im Hypoderm auftraten, nachdem eine Schwellung der cervikalen Lymphdrüsen eine allgemeine Lymphadenie eingeleitet hatte. Die Sektion wies noch Knoten in den Lungen, Wirbelkörpern, dem Peritoneum und der Gehirnrinde auf. Die Hautknoten hatten eine adenoide Struktur. Genauer beschrieb neuerdings Arning einen Fall, in welchem an der Nasenspitze, den Nasenflügeln, dem Nasenseptum, dem oberen Augenlid, der Unterlippe, dann am Gaumen und Zäpfchen, derbe, flacherhabene, schmerzlose, gelbbräunliche, wachsartig transparente, hier und da von Gefässektasien bedeckte, nicht von hyperämischen Höfen umgebene, nicht ulcerirte, dauerhafte Knoten auftraten. Ausserdem fanden sich indolente subcutane und intramuskuläre feste Tumoren von verschiedener Grösse an Gesicht, Hals und Armen.

Die Untersuchung eines Hautknotens ergab, dass die ganze Dicke der Cutis von Granulationsmasse durchsetzt war, deren Ursprung Arning von den Kapillaren der Knäuel ableitet und welche sich bis in den Papillarkörper und sogar bis in die Stachelschicht erstrecken, sodass daselbst die Geschwulst die Oberhaut zu durchbrechen droht. Nirgends fand sich Riesenzellenbildung, Nekrose und trotz des langen Bestandes auch keine Sklerosirung des Bindegewebes, wohl aber Verdickung der Gefässwände. Bakterien waren nicht nachzuweisen.

Einen ganz ähnlichen Fall beobachtete ich bei einem jungen Mädchen, welches seit längerer Zeit an hochgradiger Anämie und einem sehr bedeutenden Milztumor litt, ohne dass leukämische Symptome des Blutes nachweisbar waren. Es traten zuerst an dem linken oberen Augenlide, dann ziemlich rasch auf der Stirn, der Nase, dem Kinne, in den Nasolabialfurchen, auf dem behaarten Kopfe, dem Nacken und vereinzelt auf den Armen und Beinen linsengrosse, durchscheinende, glänzende, flacherhabene, derbe Papeln von bräunlichgelber, oder wenn die Anämie sich steigerte, grünlichgelber Farbe und glatter Oberfläche auf. Einige zeigten eine leichte dellenartige Vertiefung im Centrum, andere daselbst eine feine, seidenpapierartige Abschuppung. Sie glichen bis auf das andere Colorit durchaus einem grosspapulösen Syphilide, reagirten aber weder auf Hg noch KaJ. Zugleich schwollen die Unterkieferdrüsen und einige Nackendrüsen zu derben Knoten an. Unter Arsenik heilten Drüsengeschwülste und Exanthem und es besserte sich das Allgemeinbefinden bedeutend. Subcutane Knoten, wie im Falle von Arning, waren nicht vorhanden.

Eine vom Rücken excidirte Efflorescenz zeigt auch im histologischen Bilde eine grosse Aehnlichkeit mit einer syphilitischen Papel. Die Hauptmasse der pseudoleukämischen Papel besteht aus einem dichten Plasmom des Papillarkörpers, welches, wie bei dem Syphilid, aus zellig infiltrirten Gefässsträngen durch Verschmelzung entstanden ist und nur im Centrum sich durch den mittleren Theil der Cutis auf das tiefe Gefässnetz fortsetzt. Auch sind hier die Lymphwege erweitert und frei von plasmomatöser Infiltration. Nur zeigt sich darin ein charakteristischer Unterschied gegenüber dem syphilitischen Plasmom, dass die Endothelien der Blutgefässkapillaren und die zunächst gelegenen Perithelien nicht an der Schwellung theilnehmen, sodass das pseudoleukämische Plasmom erst in der Entfernung von ein bis zwei Zellenbreiten aussen an den Gefässen in scharfer Linie anhebt. Die zellige Infiltration der Papillen ist besonders stark, aber sie enthalten grösstentheils einfach geschwollene und abgerundete Bindegewebszellen, nur wenige Plasmazellen und eine mässige Anzahl Leukocyten. Sie sind kolbig angeschwollen und die Epithelleisten zwischen ihnen entsprechend verdünnt. Im Centrum der Papel fliessen die Papillen sogar zu einem einheitlichen Polster zusammen unter vollkommenem Verstreichen der Epithelleisten und unter Streckung und Verdünnung der darüber befindlichen Stachelschicht. Diese Configuration des Papillarkörpers ist eine Folge des absoluten Mangels an mitotischer Zellvermehrung im Epithel und hierin besteht die zweite bemerkenswerthe Differenz vom Syphilid. Die äusserliche Glätte der pseudoleukämischen Papel und ihr Glanz rühren von dieser Streckung des passiv bleibenden und daher über der ganzen Papel verdünnten Epithels her. Vielerwärts drängen sich nicht bloss Leukocyten in die erweiterten Lymphspalten des Epithels und bilden hier und da kleinste trockene Abscesse in der Stachelschicht, sondern es schieben sich auch einzelne Theile der zellig infiltrirten Papillen bucklig in die Stachelschicht vor; der Rückzug der Epithelleisten aus dem schwellenden Papillarkörper geschieht nicht in gerader Linie, sondern unter unregelmässiger Verschiebung der Grenze.

Ein dritter wichtiger Unterschied der pseudoleukämischen Papel gegenüber der syphilitischen besteht in dem völligen Mangel an regressiver Metamorphose der Plasmazellen, es finden sich weder homogenisirte, noch Riesenzellen vor. Das Plasmom verharrt — wenigstens nach Maassgabe der excidirten Papel recht lange — in dem Stadium der einfachen Granulationsgeschwulst. Dieser Umstand mag manche frühere, nur mit Kernfärbungsmethoden arbeitende Forscher veranlasst haben, pseudoleukämische und leukämische Tumoren für Lymphome zu erklären; Riesenzellen und Degenerationszustände fanden sich nicht vor und die Plasmazellen entgingen ihnen; so lag der Schluss auf das blosse Vorhandensein von Leukocyten nahe genug. In dem von mir beschriebenen papulösen Exanthem spielen die Leukocyten eine sehr untergeordnete Rolle. Sie finden sich fast nur an der Epithelgrenze und im Epithel und tragen zur Lockerung desselben bei.

Die übrigen Symptome sind von untergeordneter Bedeutung. Ueber

der verdünnten Stachelschicht ist die Körnerschicht verschwunden, die Hornschicht kernhaltig, d. h. das Epithel ist der gewöhnlichen Parakeratose verfallen und schickt sich zum Abschuppen an. Zwischen den Hornlagen finden sich mit Leukocytenkernen erfüllte Spalten. Mastzellen sind nur sehr spärlich vorhanden, dagegen ziemlich viel Pigmentzellen im Papillarkörper.

Fassen wir das Bisherige zusammen, so haben wir ein charakteristisches, papulöses, pseudoleukämisches Granulom vor uns, welches der syphilitischen Papel ähnlich gebaut ist und sich von dieser durch den Mangel an regressiven Zellenformen und an Epithelproliferation sowie durch das Freibleiben der Perithelien vom Wucherungsprocesse unterscheidet.

Joseph beschrieb vor kurzem bei einem Falle von Lymphosarkom der Hals- und Mediastinaldrüsen, ausgehend von einer Geschwulst am Unterkiefer, tiefsitzende, harte Hautknoten von Erbsen- bis Wallnussgrösse am Halse und Rumpfe.

Die histologische Untersuchung ergab: die Oberhaut und oberen Cutislagen normal und den Sitz der Knoten in der unteren Cutisschicht und im Hypoderm in der Umgebung der Knäuel. Dieselben waren nicht scharf abgesetzt und bestanden aus Strängen und Netzen von regelmässigen, rundlichen und spindelförmigen Zellen, mit bläschenförmigem Kern und wenig Protoplasma. Die Zellen begrenzten zum Theil Hohlräume, als ob sie von den Endothelien der Blut- und Lymphgefässe ausgingen. Die Knäuel grenzten, durch geschichtetes Bindegewebe getrennt, an die Geschwulstmassen. Wenn Joseph aus diesen histologischen Befunden — und nicht etwa aus dem Sectionsbefunde und der klinischen Erscheinung — die Diagnose Lymphosarkom der Haut ableitet, so ist er dafür jedenfalls den Beweis schuldig geblieben, sodass dieser Fall weder für die Kenntniss der Pseudoleukämie noch des Hautsarkoms zu verwerthen ist. Von Arning's und meinem Fall unterscheidet er sich bedeutend in jeder Richtung. Schon früher hatte Joseph eine der Prurigo ähnliche, mit juckenden Papeln einhergehende Dermatose auf Pseudoleukämie bezogen. Auch die Histologie dieser Papeln steht noch aus, so dass sich bis jetzt weder von der lymphosarkomatösen, noch der pruriginösen Joseph'schen Form von Pseudoleukämie ein ähnlich scharfes Bild entwerfen lässt, wie von der papulösen, pseudoleukämischen Granulationsgeschwulst.

Literatur.

J. N. Hutchinson, Fall von Hodgkin's Krankheit. Philad. Med. Reporter. 1875. Febr.

Joseph, Pseudoleukaemia cutis. Deutsche med. Wochenschr. 1889. S. 46.

Arning, Ein Fall von Pseudoleukämie mit multiplen Haut-, Schleimhaut- und Muskeltumoren. Deutsche med. Wochenschr. 1891. No. 51.

Unna, Sitzungsber. des Hamburger ärztl. Vereins. Mon. 1893.

Joseph, Ueber Pseudoleukaemia cutis. Verhandl. d. deutschen dermat. Gesellschaft. 2. u. 3. Kongr. 1892. S. 209.

II. Akute Exantheme.

Die akuten Exantheme bilden ein gutes Beispiel für das oben in betreff der Eintheilung der Hautentzündungen im allgemeinen Gesagte, dass nämlich ähnliche Ursachen, auf dasselbe Organ wirkend, ungemein differente pathologische Zustände hervorzurufen vermögen. Daher scheinen die Glieder dieser natürlichen, klinischen Gruppe einer oberflächlichen Betrachtung gegenüber anatomisch weit von einander getrennt werden zu müssen. Höchstens würde man a priori geneigt sein, die Masern und den Scharlach einerseits, die Varicellen und Variola andererseits zusammen zu belassen, jene anderen serösen Entzündungen der Haut, diese den Oberhautentzündungen anreihend.

Aber die genauere histologische Erforschung dieser Hauterkrankungen belehrt uns eines Besseren. Zunächst stellt es sich heraus, dass die gewöhnlichen Symptome einer akuten Entzündung, dass speciell die Emigration weisser Blutkörperchen bei den Masern und beim Scharlach überhaupt nur eine sehr beschränkte, meistens gar keine Rolle spielt, dass dieselbe bei den Varicellen nur in sehr geringem Maasse sich am Processe betheiligt und bei den Pocken auch erst nach Ausbildung aller hauptsächlichen Erscheinungen, wenn auch in erheblicher Stärke, so doch als ein Moment von geringer pathologischer Bedeutung hinzutritt.

Wir finden ferner, dass die Abschuppung, welche konstant Masern und Scharlach begleitet und diese Processe allerdings auffallend genug von einfachen Circulationsstörungen der Haut unterscheidet, doch nicht wie sonstige Abschuppungen (z. B. bei den trocknen Hautkatarrhen) als einfache Folge eines in die Oberhautzellen oder zwischen dieselben gesetzten Exsudates aufgefasst werden kann, da die Stachelschicht bei diesen Processen kaum verändert erscheint und die Stärke und Dauer des Abschuppungsprocesses auch in keinem rechten Verhältniss zu dem freien serösen Transsudate der Cutis steht. Haben wir diese prägnante Oberhautveränderung jedoch als eine eigenthümliche, primäre Folge der Hautvergiftung anzusehen, dann erscheint sie auch nicht mehr so absolut verschieden von den zur Nekrose führenden Oberhautveränderungen der pockenartigen Processe, sondern eben nur als ein geringerer Grad derselben. Und diese Anschauung wird noch erhärtet durch die allerdings seltenen Befunde bei Masern und Scharlach, bei welchen stärkere, bläschenartige Veränderungen der Oberhaut gefunden werden.

Wenn sich in Bezug auf die Oberhautveränderungen die anscheinend incommensurabelen Erscheinungen bei den verschiedenen Exanthemen doch in eine einheitliche Reihe ordnen lassen, wenn wir es nämlich in allen Fällen mit einer direkten Giftwirkung auf das Epithel und nur mit verschiedenen Graden einer solchen zu thun haben, so erkennen wir auch in den Veränderungen der Cutis, so verschieden sie sind, ein einheitliches Schema. Die Masern und der Scharlach zeigen uns hochgradige Circulationsstörungen, jene vom Typus der Stauungs-,

diese der Lähmungshyperämie; für beide sind keine mechanischen, sondern nur chemische, toxische Ursachen auffindbar. Das Masernödem mit seiner Stauungshyperämie ist so wenig eine typische Entzündung nach den bisherigen Vorstellungen wie die Scharlachhyperämie ohne Oedem, jedoch findet eine geringe Ueberernährung, eine Vermehrung und Vergrösserung der Bindegewebszellen bei beiden statt, welche wir als einen leichten Grad parenchymatöser Entzündung betrachten können. Bei den Varicellen ist diese bereits ausgeprägter und bei den Pocken im ersten Stadium sogar so hochgradig ausgebildet, dass es zur Entstehung von Plasmazellenherden um alle Gefässe kommt. Dagegen treten hier wieder die toxischen Einwirkungen des Giftes auf die periphere Circulation zurück und ebenso die weit ausstrahlenden Einflüsse desselben auf die gesammte Oberhaut, weshalb hier die Abschuppungsphänomene sich auf die Orte der Localisation des Giftes in der Oberhaut beschränken.

Ueberblickt man in diesem Sinne die betreffenden Dermatosen, so muss man sich sagen, dass der Mannichfaltigkeit der Erscheinungen gegenüber sich jedes bekannte einfache Entzündungsschema als unzureichend erweisen dürfte. Das allen Processen Gemeinschaftliche liegt zunächst in einer direkten und primären Lokalisation der Giftwirkung in den Blutgefässen der Haut, wobei diese entweder mehr durch Störungen des vasomotorischen Apparates oder durch eine progressive Ernährungsstörung der nächsten Umgebung antworten. Weiter schliesst sich an diese Vorgänge eine mehr oder minder energische und wiederum primäre Giftwirkung auf die Oberhautgebilde an, welche sich als allgemeine und dann schwächere oder als lokalisirte und dann ernstere Ernährungsstörung dokumentirt.

Ausser diesem Gange von der Gefässwand zur Oberhaut ist allen Processen gemeinsam die Akuität der primären Wirkung, wodurch sie eine gewisse Analogie zu den Dermatitiden durch äussere Traumata erhalten. Bei allen erschöpft sich die Giftwirkung sehr rasch, die Infektionsträger finden ihr Grab in der Haut, nachdem sie ihre Wirkung daselbst entfaltet. Wir können daher, analog den traumatischen Dermatitiden, eine Invasions- und eine Reparationsperiode unterscheiden. Je bedeutender der Eingriff in die Struktur der Haut, desto komplicirter und länger dauernd ist die letztere, vornehmlich bei den Pocken.

In diesen Punkten herrscht also wirklich eine vollkommene Uebereinstimmung unter den akuten Exanthemen und hat man den Werth dieser gemeinschaftlichen Basis auch in anatomischer Beziehung erkannt, so erscheint es als eine Sache von untergeordneter Bedeutung, ob man den niedersten Graden der Giftwirkung den Namen einer Entzündung beilegen will; denn bei den höchsten (Pocken) besteht hierüber kein Zweifel. Zur Erledigung dieser Frage haben wir aber die Klinik zu Rathe zu ziehen, denn diese hat den Begriff der Entzündung speciell für die Haut längst festgestellt, ehe von histologischer Analyse die Rede war. Die Klinik aber fordert mit unzweifelhaftem Rechte für alle akuten Exantheme die Existenz der akuten Entzündung, da alle Cardinalsymptome: Tumor, Calor, Rubor, Dolor, Functio laesa

vorhanden sind. Wir lernen mithin — umgekehrt schliessend —, dass auch akute Entzündungen der Haut bestehen können, ohne stets die histologischen Symptome der Emigration von Leukocyten, der parenchymatösen Trübung der Protoplasmatheile, des interstitiellen Exsudates, der Gefässerweiterung sehen zu lassen, wie denn das Exsudat z. B. beim Scharlach, die Gefässerweiterung an der Haut der Masernleiche fehlt.

Das einzige, überall nachweisbare, wenn auch zuweilen sehr schwach ausgeprägte Symptom der Entzündung besteht schliesslich in der Anschwellung und Vermehrung der Perithelien der Blutgefässe. So unbedeutend dieser histologische Befund erscheint, so wichtig ist er als das oft den Tod allein überdauernde Zeichen einer entzündlichen Ernährungsstörung, eines „parenchymatösen Exsudates" der Cutis.

Auf dieser gemeinschaftlichen Basis einer akuten, von dem Gefässbaum der Haut mehr oder minder weit in die Oberhaut ausstrahlenden, resp. verschleppten Entzündung bauen sich nun die einzelnen akuten Exantheme histologisch dadurch auf, dass verschiedene und für die betreffende Krankheit sehr charakteristische, toxische Wirkungen hinzutreten, die bald die Gefässnerven, bald die Oberhautzellen vorzugsweise treffen. Diese sind es denn auch, welche das histologische Bild an der Leiche beherrschen und dadurch die scheinbare Incommensurabilität der Befunde erzeugen.

Den genannten vier Hauptkrankheiten dieser Gruppe schliesse ich noch zwei seltenere an, ein pockenähnliches Exanthem bei septischer Infektion mit Streptokokken und ein pustulöses bei einer solchen mit Staphylokokken. Dieselben lassen deutlich die Infektionsträger als Ursachen der Hautaffektion erkennen und können daher zur Erläuterung des Ganges der Infektion bei den akuten Exanthemen dienen. Trotz ihrer Seltenheit werde ich sie daher besonders ausführlich besprechen, besonders die streptogene Phlyctänose, welche ein treues Abbild des Pockenprocesses darstellt.

Masern.

Das Masernexanthem ist klinisch charakterisirt durch getrennt stehende Roseolen von Erbsen- bis Linsengrösse, rundlicher, häufig etwas unregelmässiger, aber scharf begrenzter Form, gelblichrothem bis bläulichrothem Kolorit und leichter, papulöser Anschwellung. Die letztere betrifft entweder den ganzen Fleck, der alsdann beetartig erhaben ist, oder häufiger nur die mittlere Zone, welche als ein etwas prominentes Knötchen über dem übrigen Fleck hervorragt. Die Roseolen blassen nach kurzem Bestande ab und schuppen alsdann mehr oder weniger stark, aber stets kleienförmig, den getrennt bleibenden Efflorescenzen entsprechend. Sie hinterlassen oft eine leichte Pigmentirung. Selten kommt es auf der Höhe des Exanthems an einigen Stellen zur Bläschenbildung, häufiger dagegen zu kleinen Blutaustritten in die Papeln.

Diese klinischen Symptome weisen darauf hin, dass zu der primären Wallungshyperämie, welche sich um den in die Hautkapillaren gelangten Infektionskeim entwickelt, alsbald spastische Widerstände in den Hautgefässen hinzutreten, welche die cyanotische Färbung, die papulöse Anschwellung und das urticariaähnliche Oedem des Centrums

sowie endlich den häufigen Austritt von Blutfarbstoff erklären. Es ist daher nicht wunderbar, dass der dem Lebenden oder der Leiche ausgeschnittene Masernfleck keine Hyperämie mehr erkennen lässt und die Blutgefässe nicht (wie beim Scharlach) erweitert zeigt. Dagegen nimmt man stets noch unzweideutige Zeichen des vorhanden gewesenen Oedems wahr. Das rasch entstandene, spastische Oedem sammelt sich stets an den Orten des geringsten Widerstandes, und da es sich hier fast stets um Kinder in den ersten Lebensjahren handelt, im Fettgewebe, um die Knäueldrüsen, in den Scheiden der grösseren Hautgefässe, der Hautmuskeln und der Follikel. Man findet demgemäss die Fettträubchen hochgradig ödematös, an Alkoholpräparaten grossen Lücken im Gewebe gleichend, nur theilweise noch von stark erweiterten Areolen und rareficirten Bindegewebssepten ausgefüllt und in einem Winkel des oberen Endes die dazugehörige, durch das Oedem komprimirte Knäueldrüse. Die vereinzelten Knäuel, die Haarbälge und die Hautmuskeln schwimmen anscheinend frei in weit ausgebuchteten, spaltartigen Safträumen. Ausserdem bemerkt man im unteren und mittleren Theile der Cutis kreisrunde, ovale und auch unregelmässig ausgebuchtete Lücken und Gänge, welche theils als erweiterte Lymphgefässe, theils als enorm dilatirte Saftspalten aufzufassen sind. Nur an einzelnen Stellen der Haut, speciell in der Umgebung der Haarfollikel, lassen sich diese erweiterten Lymphräume bis zum Papillarkörper aufsteigend nachweisen. Ein übersichtliches Bild dieses ödematösen Zustandes der Cutis, welcher das klinische Bild der Masernpapel auf der Höhe der Entwickelung ausreichend erklärt, erhält man nur an dickeren Schnitten, die den Verlauf der Lücken zu verfolgen gestatten, besonders bei guter Färbung des elastischen Gewebes, da dieses vor den anschwellenden Lymphräumen zur Seite ausweicht und die veränderte Richtung auch nach der Excision behält.

Neben diesen positiven Befunden eines exquisiten Oedems der Cutis und des Hypoderms ist von ebensogrosser Wichtigkeit der fast vollständige Mangel eines zelligen Exsudates. Die Emigration weisser Blutkörperchen ist nicht grösser als in allen einfachen Stauungshyperämien, ja geringer als bei den meisten. Daher finden sich auch wenige Leukocyten im Epithel. Die Stachelschicht ist nicht verbreitert, das Oedem erstreckt sich nicht auf die Saftspalten derselben. Mitosen habe ich auf der Akme des Processes nicht gefunden; sie begleiten erst den Abschuppungsprocess. Dagegen treten schon Anzeichen einer leichten Verhornungsanomalie auf; stellenweise verschwindet die Körnerschicht, während die basale Hornschicht sich verdickt. Im Stadium der Abschuppung trennt sich dann die superbasale Hornschicht von der basalen und wird mit der mittleren und oberen Hornschicht als Masernschuppe frei. Mitotische Zellenvermehrung ersetzt den entstandenen Epithelverlust.

Die bisherige Schilderung bezieht sich auf das gewöhnliche, flache oder im Centrum leicht papulöse Masernexanthem, welches mir allein zur Untersuchung vorlag. Catrin hat neuerdings einen Fall von „rougéole boutonneuse“ untersucht und wesentlich verschiedene und

komplicirtere Bilder erhalten. Aehnliche Präparate mögen Neumann vorgelegen haben, denn beide Autoren stimmen darin überein, dass im Bereich der Papel eine starke Diapedese weisser Blutkörperchen (Catrin) resp. „Rundzellenwucherungen“ (Neumann), besonders entlang der Blutgefässe, Follikel und Knäueldrüsen, vorkommen. Catrin beschreibt aber ausserdem als charakteristisch für die knotige Form des Masernexanthems eine Reihe von tiefgehenden Epithelveränderungen. Dieselben beginnen mit der kolloiden Umwandlung einiger tiefgelegener Epithelzellen, und zwar in deren perinucleärer Zone. Das kolloid entartete Endoplasma bildet stark lichtbrechende, mit Eosin und Pikrocarmin sich stark roth färbende, den Kern halbmondförmig oder ringförmig umgebende Schollen, die nach bedeutender Vergrösserung das Aussenplasma der Epithelzellen sprengen und mit einander konfluiren. Diese Kolloidherde sind in der Peripherie der Papel vereinzelt, im Centrum derselben massenhaft vorhanden. In ihrer Umgebung klaffen die Lymphspalten des Epithels, und es treten Fissuren in der Stachelschicht auf, welche sich mit Fibrincoagulis und Leukocyten füllen. Im Centrum der Papel kommt es unter Confluenz der kolloiden Massen zu einer bandartigen, coagulationsnekrotischen Zone innerhalb der Stachelschicht, welche aus acidophil gewordenen, des Kernchromatins theilweise verlustig gegangenen, in rundliche Ballen verwandelten Epithelien mit und ohne Kolloidmassen, aus freien Kolloidmassen, Leukocyten und rothen Blutkörperchen bestehen und von fädigen Fibrinmassen dicht durchsetzt sind. Trotzdem die Lymphspalten des Epithels in der Umgebung erweitert sind, füllen sich die Spalten der Stachelschicht nicht mit flüssiger Lymphe, sondern mit spärlicher, geronnener Masse und führen nur zu einer mässigen Erhebung der Hornschicht. Da die kolloide Degeneration, in deren Folge Nekrose und Spaltenbildung auftritt, meist die basalen Stachelzellen befällt, so ist die Hauptspalte gewöhnlich eine subepitheliale, zwischen dem geschwellten Papillarkörper und Deckepithel. Der Name „tiefe Phlyctaene“, den Catrin derselben gibt, wird von dem Autor ausdrücklich nicht in eigentlichem Wortsinne genommen, da es sich um eine gewöhnliche Blase (mit mehr flüssigem als festem Inhalt) nicht handle. Nach der Beschreibung und den Abbildungen von Catrin scheint mir die Epitheldegeneration und Epithelnekrose überhaupt nicht nothwendige Ursache der „tiefen Phlyctaenen“ zu sein, da die letzteren, d. h. die umschriebene Abhebung der gesammten Epidermis vom Papillarkörper eine Erscheinung ist, die fast allen akuten Schwellungen des Papillarkörpers und Verschiebungen der Epithel-Cutis-Grenze zukommt. Wohl aber sind die fibringefüllten Spalten in der Nachbarschaft der kolloiden Epithelien wohl Folge der Degeneration und Schwellung letzterer. Wichtig erscheint sodann, dass Catrin die Emigration von Leukocyten aus den Papillargefässen nur an solchen Orten beobachtete, wo das Deckepithel kolloide Zellen enthielt, dass aber andererseits die Mitte der Papel, wo die Oberhaut am stärksten degenerirt ist, doch nie so bedeutende Auswanderung zeigte, wie die Peripherie der Papel. Catrin führt diesen auffallenden Umstand auf

den Gegendruck der central am stärksten ausgebildeten Phlyctaene zurück; aber ein solcher mechanischer Druck von aussen her pflegt keine Leukocytose aufzuhalten (vergl. Pockenpustel, Impetigines). Mir scheint dieser Umstand vielmehr die Folge davon zu sein, dass die mit lokaler Leukocytose einhergehende Entzündung auf eine Stauungshyperämie folgt und auf einem durch spastisches Oedem veränderten Boden sich ausbildet. Derselbe erhöhte Druck, welchen die spastisch zurückgehaltene Lymphe der Saftspalten auf den gesammten Inhalt der Cutis ausübt und welcher am ausgeschnittenen Masernfleck sogar jede Gefässdilatation aufhebt, muss in der That im Centrum der Masernpapel die Emigration am meisten erschweren. Diese sekundär eintretende und den gewöhnlichen Masernfällen nicht, wohl aber dem „knotigen" Exanthem eigenthümliche Entzündung bildet mithin nach Catrin's sehr plausibler Darstellung eine periphere Zone um ein mehr rein ödematöses (und zwar spastisch ödematöses) Centrum.

Die kolloide Veränderung und Nekrose der Epithelien in diesen schweren Fällen des Exanthems ist zweifellos mehr als dem Grade nach verschieden von dem einfachen Oedem des Epithels in der gewöhnlichen Masernpapel. Wir müssen diese Alterationen vielmehr wohl als eine direkte Giftwirkung auffassen, die ausnahmsweise bis in das Epithel hineingetragen ist, analog dem gewöhnlichen Verhalten des Pockengiftes. Die subepidermoidale Phlyctaenenbildung dagegen möchte sich rein mechanisch aus der rasch eintretenden Verschiebung zwischen Epithel und schwellendem Papillarkörper erklären. Natürlich ist die Abschuppung der Papeln in diesen schweren Fällen eine tiefer gehende und länger dauernde.

Literatur.

G. Simon führt bereits die Masernpapel auf Oedem der Cutis zurück, nicht auf ein Exsudat in den Haarbälgen und Talgdrüsen, wie mehrfach angenommen.

Neumann, Histologische Veränderungen der Haut bei Masern und Scharlach. Med. Jahrb. 1882. S. 159.

Catrin, Les altérations de la peau dans la rougéole. Arch. de Méd. experiment. 1891. No. 2.

Scharlach.

Das Scharlachexanthem ist charakterisirt durch rübsamen- bis senfkorngrosse, dunkelrothe Punkte, die von blasseren Höfen umgeben sind. Letztere confluiren an den meisten Körperstellen zu einer diffusen, scharlachfarbenen, fein punktirten Röthe. Zugleich schwillt die Haut etwas ödematös an, ohne dass (wie bei den Masern) die Centren über die Oberfläche hervortreten. Bei Druck verschwindet die Röthe vollkommen, doch bleibt auf der Höhe des Exanthems eine gelbliche Färbung zurück. In einzelnen Fällen (in einigen Epidemien häufig) kommt es zur Bildung von Papeln, die in kleine, getrennt stehende Bläschen, sog. Frieselbläschen, übergehen. Sofort nach dem Abblassen des Exanthems oder einige Tage später schuppt die Hornschicht längere Zeit hindurch in zusammenhängenden, grösseren Lamellen ab. Bei schwerem Scharlach treten häufig Blutungen in Form von kleinen Petechien auf, seltener grössere Suffusionen.

Das zunächst in die Augen fallende Symptom, welches Schnitte durch floride Scharlachhaut stets (in 7 von mir untersuchten Fällen jedesmal) darbieten, ist eine starke Fältelung der gesammten Oberhaut nebst dem Papillarkörper, im Gegensatz zur Cutis, welche straff und relativ verkürzt darunter hinwegzieht. Am auffallendsten tritt dieser Gegensatz der Oberfläche zur übrigen Haut bei einer guten Färbung des elastischen Gewebes hervor. Der sonst allmähliche Uebergang des elastischen Netzes der Cutis in das feinere des Papillarkörpers ist verschwunden; die ersteren haben sich eng und möglichst parallel zur Oberfläche geordnet bis zur Grenze des zusammengeschobenen Papillarkörpers und offenbar mit Einziehung der gröberen Faserzüge des letzteren, denn es steigen nur noch wenige und ganz feine in denselben senkrecht von hier aus empor.

Diese Erscheinung, welche bei manchen unter sich sehr verschiedenen Dermatosen auftritt, ist stets auf ein räumliches Missverhältniss zwischen Oberhaut und Cutis zurückzuführen und hier offenbar bedingt durch eine Ueberdehnung der Oberhaut von Seiten der gedunsenen, blutüberfüllten Cutis. Nach der Excision kontrahirt sich die letztere sehr stark, während die überdehnte Oberhaut nicht folgen kann und den Papillarkörper in Falten wirft. Dieses Symptom weist schon darauf hin, dass die Cutis in vivo nicht im eigentlichen Sinne oedematös war, denn sie müsste sonst auch an Elasticität eingebüsst haben. Und demgemäss vermissen wir beim Scharlach auch jene Oedemlücken und jenes oedematöse Fettgewebe, welches die Cutis auf der Höhe des Masernprocesses an Stelle der Papeln auszeichnet.

Dagegen ist die Cutis der Scharlachhaut charakterisirt durch eine geradezu enorme Erweiterung der Blutgefässe. Die Kapillaren des Papillarkörpers ebensowohl wie der eigentlichen Cutis sind wie durch eine forcirte künstliche Injection gleichmässig röhrenförmig ausgedehnt. Das Kaliber aller Hautgefässe von der unteren Cutisgrenze an ist dadurch nahezu gleich geworden. Man macht sich bei der Beurtheilung dieser Erscheinung von den Einflüssen der Schnittbehandlung am einfachsten unabhängig durch Betrachtung sehr dicker, gut gefärbter, stark aufgehellter Schnitte. Man kann dann das weite Röhrennetz der Blutgefässe überall hin verfolgen und daneben den Mangel einer adäquaten Erweiterung der Lymphspalten und Lymphgefässe konstatiren. Der Umstand, dass diese ungemein starke Erweiterung auch überall noch an der Leiche entnommenen Stücken gefunden wird, während wir sie unter gleichen Umständen bei vielen Erythemen vermissen, spricht sehr für eine maximale Gefässparalyse auf der Höhe des Scharlachs, deren Einfluss weder durch den agonalen Gefässkrampf, noch durch die Blutentleerung der Haut überwunden werden kann.

Angesichts dieser äusserst starken Gefässdilatation und des Mangels aller Anzeichen eines erheblichen Oedems muss man das Gedunsensein der Scharlachhaut wohl zum grössten Theile der Blutüberfüllung zuschreiben. Es ist bekannt, dass nach Ablauf des Exanthems mit oder ohne gleichzeitige Nephritis sich in der Haut gerne ein Oedem nachträglich etablirt. Dasselbe geht aber jedenfalls nicht aus den Sym-

ptomen des Scharlacherythems hervor, sondern ist ein Ereigniss für sich, wahrscheinlich ein neurogenes Oedem toxischen Ursprungs. (S. Oedeme.)

Ebensowenig wie von einem ausgeprägten Oedem lässt sich beim Scharlach von einer echten Cohnheim'schen Entzündung mit obligater Auswanderung weisser Blutkörperchen sprechen. Es ist gradezu auffallend, wie wenig weissen Blutkörperchen man beim Durchmustern von Schnitten aus dem Floritionsstadium des Scharlachs begegnet, kaum mehr als in jeder normalen Haut. Gegen Ende dieser Periode, bei noch stark erweiterten Blutgefässen und eingeleiteter Abschiebung der Hornschicht findet man allerdings einen grösseren Kernreichthum um die Gefässe und im gesammten Papillarkörper. Bei guter Protoplasmafärbung zeigt sich aber, dass dieselben nur sesshaften Bindegewebszellen angehören. Diese speichern nie viel tingibles Protoplasma auf; es kommt beim Scharlach nirgends zur Bildung von Plasmazellen. Auch Mastzellen finden sich wenig, in grösserer Anzahl erst im Abschuppungsstadium. Endlich finden sich auch nur wenige Wanderzellen im Epithel. Bei der blossen Betrachtung der Cutisveränderungen wird man daher zweifelhaft, ob man es hier überhaupt mit einer Entzündung oder nur mit einer Gefässparalyse zu thun habe. Zur Entscheidung dieser Frage müssen wir mithin die Alterationen der Oberhaut heranziehen.

Auf dem Höhestadium des Exanthems finden wir auch in der zusammengeschobenen Stachelschicht keine besonders auffallenden Veränderungen; an manchen Präparaten eine ungewöhnlich starke Tingibilität der Kerne, vielerwärts eine leichte Erweiterung der Kernhöhle, also ein schwaches perinucleäres Oedem, darauf beschränken sich die sichtbaren Symptome der doch offenbar schon vorhandenen Alteration der Stachelzellen. Besonders zu betonen ist der gänzliche Mangel an Mitosen und der Mangel jeglicher Erweiterung der interepithelialen Saftspalten. Es besteht weder Oedem der unverhornten Oberhaut, noch Proliferation. Mitosen finden sich erst und entsprechend reichlich im Abschuppungsstadium.

Greifbare Veränderungen finden wir erst in den Uebergangsschichten und in der Hornschicht selbst. Da sind nun nach den verschiedenen Fällen und verschiedenen Hautstellen abweichende Bilder vorhanden, die man auf zwei typische Grundformen zurückführen kann.

Entweder es existirt nach wie vor eine ausgeprägte Körnerschicht und demgemäss haben wir eine mangelhafte Tinction der Kernreste in der darauf folgenden Hornschicht. Dann ist nur diese letztere pathologisch verändert, nämlich in toto vom Aussehen der basalen Hornschicht, homogen, in sauren Farbstoffen tief tingibel, häufig von glitzernder Schnittfläche, wie Nagelsubstanz. Es fehlt die sonst auf die basale Schicht folgende Lockerung zur mittleren Hornschicht und die darauf wieder folgende Verhärtung zur Endschicht. Die normalerweise dreischichtige Hornschicht ist einschichtig geworden. Man kann diesen Typus den Schwielentypus nennen.

Oder die Körnerschicht ist verschwunden resp. auf geringe Reste

reducirt und demgemäss bleiben in der unvollkommen verhornenden Masse die Kernreste stäbchenförmig erhalten. Diese letztere ist locker gefügt, ihre oberen Complexe schälen sich unregelmässig ab, die Stachelschicht geht continuirlich in eine Schuppe über. Man kann diesen Typus als den schleimhautähnlichen Typus der Hornschicht bezeichnen.

Im Desquamationsstadium excidirte Stücke zeigen nun folgendes: Beim ersten Typus ist die homogene, schwielenartig veränderte Hornschicht in die Höhe gehoben durch eine lockere Hornschicht vom Gefüge der normalen Mittelschicht. Es folgt darauf eine neue normale Basalschicht und die Körnerschicht.

Beim schleimhautähnlichen Typus geht die lockere Hornschicht mit stäbchenförmigen Kernen allmählich über in eine festere Basalschicht und darauf folgt auch hier eine Körnerschicht.

Der Schwielentypus ist der häufigere beim Scharlach und insofern der mehr charakteristische, als er zur Abschiebung von gut zusammenhaltenden, grösseren Hornlamellen führt. Er repräsentirt eine von Anfang an trocknere und festere Oberhaut und ist daher stets an Handtellern und Fusssohlen zu finden. Der schleimhautähnliche findet sich entschieden seltener (er erinnert an die Abschuppung bei Psoriasis, Ekzem etc.); er deutet auf eine grössere Feuchtigkeit und Weichheit der Oberhaut und liefert unregelmässige kleinere Hornkomplexe bei der Desquamation. Dieser Typus geht gewöhnlich später in die Abschuppungsform des ersten über, sodass man dann an der Oberfläche eine lockere Hornlamelle mit stäbchenförmigen Kernen in Abstossung begriffen findet und darunter wieder eine normal verhornende, festere Hornschicht. Dieses histologische Bild entspricht der klinischen Thatsache, dass bei frühzeitig eintretender, sofort nach dem Abblassen des Exanthems einsetzender Abschuppung die Schuppen gewöhnlich kleiner und weicher sind und erst allmählich grösser und fester werden.

Die Abschuppung kann zu einer starken Reduction der Stachelschicht führen, so sehr, dass die Hornschicht, obwohl sie im Abstossen begriffen ist, weit dicker erscheint als die erstere. Alsdann findet man auch keine Mitosen in derselben und es hat sich offenbar um schwächliche Individuen gehandelt, die vielleicht eben deswegen dem Scharlach erlegen sind. In anderen Fällen findet man dagegen trotz der Abschuppung eine ansehnlich breite Stachelschicht und demgemäss auch Mitosen, aber immerhin nicht in sehr bedeutender Anzahl. Die Reproduction nach dem Scharlachprocess stellt sich offenbar nur zögernd ein. Es sind dieses dieselben Fälle aus dem Beginn der Desquamation, welche auch in der Cutis um die Gefässe und im Papillarkörper reichlichere Bindegewebszellen als normalerweise aufweisen.

Resumiren wir das Gesagte, so haben wir in der Cutis eine maximale Blutüberfüllung ohne irgendwie erhebliches Oedem; erst im Abschuppungsstadium tritt ein grösserer Zellenreichthum im oberen Theile der Haut ein. In der Oberhaut finden wir schon im Blütestadium eine Parakeratose, die später in verschiedener Weise zur Abschuppung führt, während die Stachelschicht weder Oedem, noch Emigration auf-

weist. Es lässt sich nicht verkennen, dass in diesem anscheinend widerspruchsvollen Nebeneinander ein wichtiges Kennzeichen des Scharlachprocesses liegt. Die Verhornungsanomalie weist auf eine abnorme Durchfeuchtung der gesammten Oberhaut hin, obwohl die gewöhnlichen Zeichen eines Stachelschichtödems fehlen. Hängt dieselbe mit der Gefässparalyse zusammen? Auch die Cutis ist ja stark im Leben gedunsen, obwohl wir später keine eigentlichen Oedemlücken nachweisen können.

Es würde diese Frage schwer zu beantworten sein, wenn wir nicht in dem Vergleiche der erythematösen und nicht erythematösen Scharlachhaut von genau symmetrischen Stellen (z. B. von beiden Beinen) hierüber uns aufzuklären Gelegenheit gehabt hätten. Da zeigt es sich nun, dass an der nicht erythematösen Scharlachhaut genau dieselbe Parakeratose der Oberhaut, wenn auch vielleicht in etwas geringerem Grade existirt wie an der scharlachrothen und auch das Gedunsensein muss hier ebenso sehr vorhanden gewesen sein, da die Zusammenschiebung der überdehnten Oberhaut ebenso stark ausgesprochen ist. Dahingegen findet sich von der krassen Blutüberfüllung der erythematösen Partien hier nichts vor. Deshalb glaube ich mit Sicherheit festgestellt zu haben, dass die Gefässparalyse nur eine Begleiterscheinung und nicht die Ursache der Parakeratose ist, obwohl sie dieselbe wohl verstärken mag. Sie ist offenbar eine vasomotorische Störung allgemeiner Art auf der Höhe der Infektion, die von Läsionen höherer vasomotorischer Centren abhängt und die anderen Hautstörungen in verschiedenem Grade komplicirt. In der Scarlatina sine exanthemate haben wir ja auch die Parakeratose ohne Gefässparalyse.

Welche Bedeutung haben die tiefrothen Punkte, welche als erstes Symptom des Exanthems auftreten und wenn sie nicht in dem diffusen Erythem verschwinden, demselben das punktirte Ansehen verleihen?

Ich vermuthe, dass diesen Punkten umschriebene Stellen stärkerer Blutüberfüllung entsprechen, welche ich einige Male an Scharlachhäuten gefunden habe. An diesen Stellen waren die subepithelialen Kapillaren am weitesten und geradezu extrem dilatirt. Der Papillarkörper dieser kleinen, wenige Papillen umfassenden Bezirke waren abnorm zellenreich, enthielten aber nur eine mässige Anzahl Leukocyten und keine rothen Blutkörperchen. Immerhin dokumentirt der Zellenreichthum des Bindegewebes, dass diese Stellen nicht etwa agonalen oder postmortalen Anschoppungen entsprachen. Die Oberhaut über diesen Stellen war verschmälert, die Stachelschicht zu einem dünnen Stratum mit horizontal liegenden, stäbchenförmigen Kernen zusammengesunken, die Hornschicht in Abschuppung begriffen. Es handelte sich also nur um eine punktuelle Steigerung der auch in der nächsten Umgebung vorhandenen Gefässparalyse und Parakeratose, vielleicht den ersten Embolisationen der Haut mit dem Scharlachgift entsprechend.

Dass diese extrem blutüberfüllten Herde leicht in wirkliche Stasen übergehen und dadurch den Ausgangspunkt von Hauthämorrhagien abgeben können, wie sie öfter beim Scharlach vorkommen, ist naheliegend. Ich habe bisher keine Gelegenheit gehabt, solche zu unter-

suchen. Es wäre hierbei zu beachten, dass die Scharlachpetechie den Ausgang einer Lähmungs- resp. Wallungshyperämie darstellt, während die Masernpetechie den einer Stauungshyperämie bildet.

Die wasserhellen, kleinen, frieselartigen Bläschen und die grösseren pustelähnlichen Blasen, welche zuweilen Scharlach kompliciren, harren noch ihrer histologischen Erklärung. Die von Neumann angegebenen Oberhautveränderungen (Oedemlücken, epitheliales Fachwerk, Blutextravasate, Exsudatzellen unter der Hornschicht) sind zu unbestimmt beschrieben. Keineswegs entsprechen sie dem gewöhnlichen Bilde der Scharlachhaut, wie man sich überhaupt zu hüten hat, mit irgend einer Schablone der Dermatitis gerade den Scharlachprocess zur Deckung bringen zu wollen. Auch ist der von Neumann in den Vordergrund gestellte Gegensatz zwischen Scharlach und Masern, als lokalisire sich bei den letzteren die Giftwirkung vorzugsweise an den Drüsen und Gefässen, beim Scharlach an der Oberhaut, weswegen die Schuppen wohl beim Scharlach, nicht aber bei den Masern ansteckend sein sollen, durchaus unzutreffend und nur aus der alten, falschen Vorstellung hervorgegangen, als sei die Masernpapel eine folliculäre Entzündung. Die Grunddifferenz der Giftwirkung bei beiden Processen liegt darin, dass beim Scharlach eine reine Gefässlähmung vorliegt, während bei den Masern spastische Stauungserscheinungen konkurriren und dominiren; die gewöhnlichen Entzündungserscheinungen treten bei beiden Infektionskrankheiten sehr zurück; sie sind in stärkerer Ausprägung Ausnahmen und lokal beschränkt. Die Oberhautveränderungen sind ebenfalls viel eher als direkte, specifische Giftwirkungen verständlich, denn als banale Folgen einer einfachen Dermatitis. Wären sie nur das letztere, so müsste die Abschuppung beim Scharlach entsprechend dem geringeren Exsudate in den Saftspalten der Cutis geringer sein, als bei den Masern, während es sich umgekehrt verhält. Gerade der letztere Punkt bildet den prägnantesten histologischen Gegensatz zwischen beiden Infektionen, die maximal erweiterten Blutkapillaren ohne Erweiterung des Lymphgefässsystems beim Scharlach und die grossen Lymphspalten und Kanäle neben engen Blutgefässen in der Leichenhaut bei den Masern.

Allerdings gilt dieser letzte Satz nur für die typischen Fälle. Ausnahmsweise (unter meinen 7 Fällen einmal) kommt auch in der Scharlachhaut ein interstitielles Oedem der Cutis mit Auftreibung aller Saftspalten speciell in der Umgebung der Follikel vor, doch nur selten und streckenweise. Es mögen dann ähnliche Krampfzustände an den Gefässen konkurriren, wie normalerweise bei den Masern. In vivo würde sich ein solcher Fall mit kleinsten Auftreibungen der Haut als sog. Scarlatina papulata darstellen.

Sodann ist es, um Missverständnissen zu begegnen, wohl nicht unwichtig, darauf hinzuweisen, dass die hier beschriebenen Befunde sich genau so nur bei älteren Kindern und Erwachsenen finden. Wer zufällig die Haut eines an Scharlach verstorbenen Säuglings untersucht, wird den Zellenreichthum der Cutis anscheinend recht bedeutend finden. Aber er ist doch nicht viel grösser, als ihn die Haut in diesem Lebens-

alter de norma bietet, wo noch der zellige Antheil neben dem kollagenen eine viel grössere Rolle spielt. Uebrigens gilt diese Bemerkung vom Scharlach nicht mehr als von allen Hautkrankheiten des frühesten Kindesalters, die aber seltener untersucht werden dürften, als gerade die akuten Exantheme.

Literatur.

Neumann, Ueber die histologischen Veränderungen der Haut bei Morbillen und Scarlatina. Wien. med. Jahrb. 1882. Heft 2.
Rémy, Histologische Beschreibung der Haut eines Scharlachkindes. Progrès méd. 1880. 47.
Pohl-Pincus, Befunde an den Epidermisschuppen von Scharlachkranken in der Schälungsperiode. Centralbl. f. med. Wiss. 1883. No. 36.
Klein, The etiology of scarlat fever. Proc. Royal Soc. No. 42, pg. 158.
Jamieson u. Edington, Observations on a method of prophylaxis and an investigation into the nature of the contagium of Scarlet fever. Brit. med. Journ. 1887, pg. 1262.
Falkenstein, Zur Aetiologie des Scharlachs. Mon. 1887. S. 817.

Varicellen.

Die Wasserpocken stellen rasch auf stark gerötheter Basis sich erhebende, rundliche oder acuminirte (Spitzpocken) Bläschen dar, mit meist klarbleibendem, selten etwas getrübtem, nicht eitrigem Inhalte. Dieselben sitzen sehr oberflächlich und überragen das Niveau der Haut beträchtlich, zeigen auch im Centrum keine Delle. Nach ein- bis zweitägiger Dauer trocknen dieselben ein. Nach dem Abfall der kleinen, braunen Kruste hinterbleibt nur selten eine wenig vertiefte, glatte, weiche, pigmentlose Narbe; die meisten Wasserpocken verschwinden spurlos.

Ich gebe die Beschreibung des Exanthems nach einer charakteristischen „Spitzpocke“, die ich bei einem 8jährigen Knaben am zweiten Tage des Bestehens excidirte. Ich habe eine solche gewählt, weil sie den reinsten Contrast zu den im Centrum gedellten Variolabläschen abgeben, indem bei ihnen der mittelste Punkt der Oberfläche zugleich der erhabenste ist. Diese Spitzpocke besitzt einen zeltartigen Aufbau; von einer breiten Basis neigen sich die Seitenwände schräge der Mitte der Pockendecke zu, welche von einer wenig ausgedehnten Hornschuppe gebildet wird. Von dieser strahlen, ähnlich wie bei der Pocke, zellige Scheidewände nach der Tiefe. Die Wasserpocke ist mithin ebenfalls fächerig gebaut wie die Pocke, aber der Vereinigungspunkt der Septen liegt hier nicht in der Mitte der Pockenbasis, sondern an der Pockendecke. Die eigentliche Pockenhöhle nimmt nur den oberen Theil der um das Vielfache verbreiteten Stachelschicht ein. Sie wird nach unten begrenzt von den tieferen Lagen der zumeist pathologisch veränderten Stachelschicht. Im Centrum erstreckt sich die Höhle tiefer auf das Niveau der Papillen herab, welche kolbig angeschwollen und erheblich vergrössert, nur noch von einer oder zwei Lagen veränderter Epithelien bedeckt, mit ihren Köpfen in die Pockenhöhle hineinragen. Die interpapillären Epithelzapfen bleiben dagegen grösstentheils auch in der Mitte der Wasserpocke auch in ihren tieferen Lagen intakt und zeigen sogar hier und da normale Mitosen. Seitlich wird die Höhle von

theils gequollenen und in die Länge gezogenen, theils komprimirten Epithelien begrenzt; die Grenze ist ziemlich scharf und wird nur unerheblich an einigen Punkten des Umfanges durch kleine, sekundäre Höhlen unterbrochen, die durch Colliquation einzelner Wandepithelien entstehen. Die Decke der Höhle bildet die schon erwähnte Schuppe, welche aus der ursprünglichen Hornschicht besteht, an die sich von unten her einige Lagen komprimirter, mit stäbchenförmigen Kernen versehener Uebergangsepithelien angelegt haben. Sowohl diese wie die an ihnen sich anheftenden Septen der Höhle nehmen mit sauren Farbstoffen (Pikrinsäure, saurem Orcein) die dem Keratin und Fibrin gemeinsame Färbung an, bei nachträglicher Weigert'scher Fibrinfärbung zeigen aber nur die letzteren die Reaktion des Fibrins und der fibrinoid entarteten Epithelien, während die komprimirten Epithelien der Pockendecke die saure Gegenfarbe festhalten; diese sind also nicht fibrinoid entartet.

Das grösste Interesse beanspruchen nun offenbar die hier sich vorfindenden colliquativen Veränderungen des Epithels; denn — den Zoster ausgenommen — finden wir dieselben nirgends so rein und vollkommen ausgebildet. Bei den Pocken, die bisher fast allein in Bezug auf diesen Punkt studirt wurden, verdeckt bald die Eiterbildung alle übrigen Veränderungen und bringt speciell die Gerinnungsphänomene rasch zum Stillstand. Die Varicellen möchte ich daher in Zukunft als Prototyp der fibrinoiden Degeneration des Epithels allseitiger Beachtung empfehlen. — Die Erweichung des vom Gifte getroffenen Epithels und die secundäre Gerinnung der aus dem Epithelprotoplasma dabei freiwerdenden Eiweisskörper geht auf zwei ganz verschiedene Weisen vor sich.

Bei der einen Art der Colliquation, die zuerst von E. Wagner und Wyss bei den Pocken, dann genauer von mir und Leloir bei vielen bullösen Processen beschrieben wurde, quillt das Protoplasma im Innern der Zelle, während der Kern und die Mantelsubstanz der Epithelien zunächst unverändert bleiben. Auf dieses Stadium des Zelloedems folgt entweder eine directe und totale Auflösung des Zellleibes, welcher sich dabei zu einer grossen Zellhöhle erweitert. Die nun folgende Gerinnung führt nun lediglich zu einem spärlichen, feinen, körnigen Präcipitat, welches sich an den noch wohlerhaltenen Kern oder die dünne, stark ausgedehnte, aber ebenfalls noch erhaltene Zellwand anlagert. Man findet den Kern nach der Verflüssigung entweder auf dem Boden der Zellhöhle oder an feinen, geronnenen Fäden irgendwo im Innern fixirt oder nach dem später erfolgenden Durchbruch der Zellwand fortgespült. Anfangs hat derselbe noch die Farbenreactionen gesunder Kerne, dann färbt er sich schwächer und schliesslich nimmt er auch eine ganz schwache Fibrinfärbung an.

Oder es kommt statt der totalen Colliquation des Zellleibes zu einer partiellen einzelner Zellabschnitte, während Balken festeren Protoplasmas dazwischen ausgespart bleiben. Setzt nun die Gerinnung ein, so erhält die stark vergrösserte Zelle ein netzartiges Gefüge. Es gerinnen nämlich die restirenden protoplasmatischen Balken zu einem Kern und Mantelsubstanz verbindenden, häufig radiär angeordneten

Netzwerke, während die dazwischen liegenden bereits colliquirten Partien ein körniges, fibrinöses Präcipitat liefern, das sich auf dem Netzwerke ablagert. Auch in diesem Falle bleiben Zellkern und Zellmantel und zwar relativ noch länger erhalten und nehmen mehr und mehr die für Fibrin charakteristischen Färbungen an*).

Ich will diese Form der Epitheldegeneration, die bisher allein beschrieben wurde, mit Rücksicht auf das am häufigsten dabei wahrzunehmende Stadium des fibrinösen Retikulums die „reticulirende Colliquation" nennen.

Es gibt aber auch bei der fibrinoiden Metamorphose des Epithels noch einen total anderen Verlauf, welcher speciell bei den Varicellen (und beim Zoster) in grossartiger Weise ausgebildet ist. Dabei findet keine so scharfe Abtrennung von Zellmantel und Zelleninnern und folglich auch keine isolirte Verflüssigung des letzteren statt. Das gesammte Protoplasma schwillt vielmehr an und wird dabei zuerst trüber, undurchsichtiger. Die auf diese Weise anschwellenden Epithelien runden sich ebenso ab, wie die der retikulirenden Degeneration verfallenen und verlieren ihren normalen Stachelpanzer, der offenbar von dem Zellprotoplasma eingezogen, in die sich vergrössernde Oberfläche aufgeht. Das dergestalt gequollene Protoplasma hat eine zähweiche, äusserst plastische Konsistenz angenommen, denn es folgt jetzt in seiner Konfiguration jedem Zuge. Je nach der Lage der Zellen sind diese daher kugelrund oder flach, kuchenartig oder in einzelne Zipfel auslaufend oder endlich in den Septen zu langen Bändern ausgezogen. Während diese mechanischen Veränderungen an dem erweichten Protoplasma vor sich gehen, nimmt es allmählich die Farbenreaktionen des Fibrins an, doch nicht immer vollständig und in seltenen Fällen garnicht. Bei der Orcein-Methylenblaufärbung z. B. weisen vereinzelte dieser in toto gequollenen Zellen sogar eine intensiv blaue Farbe auf und zeigen eine feine Körnung des Zellenleibes. Diese zweite Form der Colliquation ist mithin keine so radikal zerstörende wie die retikulirende Degeneration und scheint in ihren Anfangsstadien sehr wohl wieder einer Restitution Platz machen zu können. Dieses ergibt sich auch noch aus einem anderen Grunde. Während der Colliquation des Zellleibes zu einer weichen, dehnbaren Masse gehen im Innern derselben sogar noch progressive Veränderungen vor sich. Die Kerne theilen sich nämlich in fast allen diesen anschwellenden Zellen und zwar ohne vorher-

*) Der Wichtigkeit der Sache wegen erlaube ich mir hier eine technische Bemerkung einzuschalten. Die ausgezeichnete Methode Weigert's zum Nachweise des Fibrins für sich allein genügt nicht, wo es darauf ankommt, im engsten Raume neben einander gerinnende, geronnene und daneben normale Substanzen von festerer Beschaffenheit (Nuklein, Keratin) nachzuweisen. Für die hier in Betracht kommenden Verhältnisse empfehle ich folgende Doppelfärbungen: Für den Nachweis von Keratin neben Fibrin eine Vorfärbung mittelst Pikrocochenille oder Orangecochenille und Nachfärbung nach Weigert, für die genaue Scheidung von noch gesunden, von bereits oedematösen und von wirklich geronnenen Zellen und Kernen eine Vorfärbung mit saurem Orcein (Elastinfärbung) und eine Methylenblaunachfärbung mit Entfärbung durch Glycerinäthermischung. Nur Fibrin, Keratin, Kollagen und Elastin behalten hierbei die Orceinfarbe.

gehende Mitose nach dem Schema der Kernzerschnürung. Es finden sich 2, 4, 8, 16, ja 32 und mehr Kerne von dem Habitus der Epithelkerne im Innern dieser Zellen, welche dadurch natürlich in entsprechend hohem Grade anschwellen. Bei der soeben angegebenen Färbung kann von einer Verwechselung mit Wanderzellenkernen nicht die Rede sein. Die Kerne sind schwach gefärbt, bläschenförmig, hauptsächlich nur an ihrer Peripherie chromatinhaltig und durch gegenseitigen Druck abgeplattet, facettirt. Sie liegen stets in einem einzigen Klumpen in der Mitte der Zelle, entweder von der dicken Schale des degenerirenden Protoplasmas eng umschlossen oder von demselben durch einen von Flüssigkeit erfüllten Spalt, eine Kernhöhle, getrennt. Dass diese Kerne nicht auf mitotischem Wege entstehen, kann man mit Sicherheit behaupten, da in der Umgebung des Bläschens Mitosen gradezu massenhaft vorhanden sind und bei derselben Methylenblaufärbung ausgezeichnet schön hervortreten. Bei dem akuten Ablauf der Affektion müssten sich auch Mitosen im Innern der geschwollenen Zellen zeigen, wenn sie überhaupt vorkämen. So gestalten sich diese colliquirenden Zellen zu einer besonderen Form von Riesenzellen um*) und es besteht offenbar eine weitgehende Unabhängigkeit zwischen dem degenerirenden Protoplasma einerseits und den proliferirenden Kernen andererseits. Man sieht nicht selten bandartig ausgezogene, total fibrinoid entartete Zellen, welche an Stelle des Kernes einen Kernhaufen von 4, 8, 16 wohlausgebildeten Kernen tragen. Die Hauptmasse dieser Zellen hat aber die Form von Hohlkugeln, von Ballons. Nur bei unzureichender Kernfärbung**) wird man sie für in toto abgestorbene, nekrotische Schollen halten. Mit Rücksicht auf diese hauptsächlich resultirenden, ballonartigen Riesenzellen will ich diese ganze Art der fibrinoiden Entartung die „ballonirende Colliquation“ nennen.

Es versteht sich eigentlich von selbst, dass die retikulirende Colliquation hauptsächlich ältere, die ballonirende jüngere Epithelien ergreift, denn mit zunehmendem Alter differenzirt sich in den Stachelzellen mehr und mehr eine feste Wandschicht von dem übrigen Protoplasma, die Verhornung vorbereitend. Nach Abtrennung der härteren Wandschicht verfällt das innere Protoplasma um so leichter der totalen oder partiellen Verflüssigung. An dem noch homogenen Protoplasma der jüngeren Epithelien hingegen bewirkt die Colliquation auch eine homogene Schwellung und Gerinnung. Zugleich verfallen sie der Degeneration langsamer; die mächtigsten Zerstörungen durch retikulirende Degeneration finden sich bei den Varicellen — wie bei allen Bläschenerkrankungen — in der oberen Stachelschicht.

Der varicellöse Process beginnt mithin mit der reticulirenden Colliquation einiger Stachelzellen der mittleren und oberen Stachelschicht im Centrum des zuerst erscheinenden Wallungsfleckes. Die total verflüssigten, confluirenden Hohlräume erweitern sich rapide zur Bildung

*) Vielleicht gehören die von Luginbühl bei Pocken beobachteten Riesenzellen hierher.

**) z. B. nach vorhergehender Härtung in Kali bichromicum.

des Bläschens, die stehenbleibenden, nicht colliquirten Epithelien werden zu den späteren Septen komprimirt, ebenso die Zellen oberhalb des Bläschens zur Pockendecke. Während sich so die gefächerte Höhle hauptsächlich durch Anschwellung in die Höhe erweitert, geht an allen Epithelien des Grundes, besonders in der Pockenmitte, sodann der seitlichen Begrenzung und aller gesund gebliebenen Epithelzellen der Mitte die balonnirende Colliquation vor sich. Auch die das Bläschen durchsetzenden Septen sind daher zum grössten Theile von ballonnirten Riesenepithelien umgeben. Am Grunde der Wasserpocke bilden die Ballons eine lose aufgehäufte Schicht, welche die mittelsten Papillenköpfe oft nur in einfacher Lage überzieht. Seitlich gehen diese ballonnirten Epithelien über in einfach ödematöse von normaler Form und Begrenzung, welche aber auch schon zuweilen 2 oder 4 zerschnürte Kerne zeigen. Von einer Coagulationsnekrose im Sinne Weigert's findet sich bei den Varicellen nichts vor.

Der Inhalt des Bläschens auf der Höhe der Entwickelung besteht aus feinkörnig geronnenem Fibrin, welches einzelne fibrinoid degenerirte komprimirte oder ballonnirte Epithelien und fast gar keine Wanderzellen enthält. Ebenso durchsetzen nur wenig Wanderzellen das Epithel des Grundes und der Umgebung. Die rege Mitosenbildung in der gesammten Umgebung des Bläschens bereits zu dieser Zeit garantirt die narbenlose Ueberhornung, welche die Varicellen normalerweise auszeichnet.

Während diese Processe im Epithel sich abspielen, weist die Cutis nur eine starke Gefässerweiterung, eine mässige seröse Durchfeuchtung und eine nicht unbedeutende Vergrösserung und Vermehrung der Zellen um die Gefässe auf (es finden sich vereinzelt Mitosen daselbst), während die Emigration weisser Blutkörperchen auf ein Minimum beschränkt ist. Die jüngeren perivasculären Zellen haben theils den Charakter von Spindelzellen, theils sind sie abgerundet und unter diesen findet man, besonders an der Peripherie der Efflorescenz, vereinzelte Plasmazellen und Mastzellen.

Die Acuität, welche den varicellösen Process auszeichnet, dokumentirt sich histologisch (den Pocken gegenüber) durch die relativ grossen, wenig septirten, durch rasche und starke Ausdehnung weniger verflüssigter Zellen entstandenen Höhlen. Einkämmerig allerdings, wie es oft den Anschein hat, sind die Bläschen der Wasserpocken auch nicht. Ihre Dünnhäutigkeit und oberflächliche Lage resultirt ebenfalls aus der raschen Bildung, da zur Anlagerung vieler komprimirter Epithellagen an die Hornschicht, zur Entstehung einer dickeren Pockendecke die Zeit mangelt. Der nichteitrige Charakter der Wasserpocken ist auch histologisch sehr ausgesprochen. Der gutartige, narbenlose Verlauf erklärt sich aus der oberflächlichen Lage und der mangelnden eitrigen Infarcirung der Pustel und dem von Anfang an reichlichen Nachschub junger Epithelien, wie ihn die zahlreichen Mitosen im Umkreise der Pockenhöhle erweisen. Der Mangel einer Delle resultirt aus dem akuten, gleichsam abortiven Verlauf der Wasserpocke, der es

nicht zur Bildung einer anschwellenden peripheren Zone aus reticulirend degenerirten und hochgradig ödematösen Epithelien kommen lässt.

Literatur.

Guttmann, Mikroorganismen im Inhalt der Varicellen. V. A. Bd. 107.

Pocken.

Die Pocken gehen regelmässig aus einem papulösen in ein vesiculöses und pustulöses Stadium über. Die Papel ist zuerst senfkorngross und von einem Entzündungshofe umgeben. Am dritten Tage tritt die von Anfang an vesiculöse Natur derselben auch makroskopisch zu Tage, indem die Papel an der Spitze durchscheinend wird. Während sie langsam bis zur Grösse eines halben Pfefferkorns, einer halben Erbse anschwillt, flacht sich der Gipfel meistens ab und bleibt im Centrum dellenförmig zurück. Zu gleicher Zeit trübt sich der Inhalt, schwillt die Basis des Bläschens ödematös an und konfluiren benachbarte Bläschen. Am 5. oder 6. Tage werden die Bläschen deutlich eitrig und schwellen noch weiter an, während die centrale Delle sich meistens wieder ausgleicht; einige Pusteln platzen und entleeren eine viscide, gelbliche, rasch zu Krusten vertrocknende Flüssigkeit. Vom 10. Tage an trocknen die Pusteln direkt oder nach vorherigem Platzen ein, während das Cutisödem wieder nachlässt. Nach 2 bis 3 Wochen fallen die dicken Borken ab und hinterlassen zuerst gewulstete, oft stark pigmentirte Narben, die allmählich zu tief eindringenden, weissen Narben mit steil abfallenden Rändern sich umgestalten. An den Handtellern und Fusssohlen und überhaupt unterhalb schwieliger Hornschicht kommt es nicht zur Bildung erhabener Pocken, sondern nur zu tiefgerötheten, im Centrum durchscheinenden, flachen Efflorescenzen und zu einer Abschälung der dicken Hornschicht en masse.

Die Hauptunterschiede, welche die Bläschenbildung bei der wahren Pocke (Variola, Variolois) von der der Wasserpocke unterscheidet, liegen einerseits in dem langsamen Wachsthum, andererseits in der bald zu den fibrinoiden Degenerationen hinzutretenden Eiterung, welche die Effekte der ersteren zum Theil aufhebt.

Auch hier beginnt schon im Stadium der Papel die Höhlenbildung im Bereiche der oberen Stachelschicht (Rindfleisch) durch reticulirende Colliquation der allgemein ödematös geschwellten Epithelien. Aber durch den langsamen Fortschritt dieser Colliquation werden in viel grösserem Umfange Epithelkomplexe zwischen den primär verflüssigten Partien und oberhalb derselben komprimirt und dadurch einestheils die Pockenhöhle von vornherein in ziemlich regelmässiger Weise durch in der Mitte senkrecht stehende, an der Seite der Pocke nach aussen geneigte, also im Ganzen fächerförmig nach oben ausstrahlende Balken oder Septen in eine Reihe kleinerer Abtheilungen getheilt, andererseits die Pockendecke durch komprimirte Epithellagen erheblich verdickt.

Zu gleicher Zeit verfallen die Epithelien der unteren Stachelschicht in grossem Umfange der ballonnirenden Colliquation, nicht bloss die den Papillenköpfen aufsitzenden, sondern auch die tief im Grunde der Epithelleisten gelegenen, ja an durch die Pocke hindurchtretenden Haaren auch die Zellen der Stachelschicht des Haarbalges bis auf eine bedeutende Tiefe unterhalb des Niveaus der übrigen Pocke. Die ent-

stehenden Ballons sind aber hier im allgemeinen kleiner als bei den Varicellen, erreichen selten einen grösseren als den doppelten oder dreifachen Umfang einer gewöhlichen Epithelzelle und zeigen demgemäss auch viel weniger Neigung zur Kernfragmentation. Ballons mit zwei Kernen sind sehr häufig, mit vieren schon selten und mit noch mehr (20—30) Kernen Ausnahmen. Wirkliche epitheliale Riesenzellen, wie sie bei den Varicellen massenhaft zu finden sind, bekommt man bei der Variola äusserst selten zu Gesicht. Im Uebrigen aber gleichen die ballonirten Epithelien denen der Varicellen, sie sind durch Verlust der Stacheln ausser Connex gerathen und bilden somit einen losen Zellenhaufen, der die geschwellten Papillen bedeckt, den ganzen Pockengrund fast bis zur halben Höhe der verbreiterten Stachelschicht erfüllt und an den Haarbälgen sich in die Tiefe der Haut fortsetzt.

Indem die Pocke sich peripherisch ausdehnt, bleibt dieser Etagenbau, diese Sonderung in eine obere und untere Hälfte auch weiterhin bestehen. Im oberen Theile der Stachelschicht wächst die Pockenhöhle in die Breite, indem von neuem einige der ödematösen Wandepithelien sich theils partiell mit Erhaltung eines spinnwebenartigen Restes von geronnenem Protoplasma, theils total unter starker Aufquellung verflüssigen und unter Durchbruch der verdünnten Wandungen mit der Haupthöhle in Communication treten. Im unteren Theile dagegen greift die ballonirende Colliquation nicht ebenso rasch um sich, sie macht hier vielmehr einem einfachen Zellenödem und weiterhin mitotischer Epithelproliferation Platz. An der Peripherie der Pockenefflorescenz liegt mithin die Höhlenbildung oberflächlicher als im Centrum; die Seitentheile der Pockenhöhle ruhen auf einem soliden Polster geschwellter und zum Theil proliferirender Epithelien.

So kommt es, dass auf der Höhe der Entwickelung die Pockenhöhle eine pilzförmige Gestalt besitzt, wobei die hauptsächliche Höhlenbildung nur im oberen, überwallenden Theile (Rindfleisch's Pockenhaube) ihren Sitz hat, während ihre untere Hälfte stielartig eingeschnürt ist. Diese beiden Abtheilungen der Pockenhöhle unterscheiden sich ihrer Herkunft gemäss auch noch dadurch, dass die Hohlräume im oberen Abschnitt intracellulärer, im unteren intercellulärer Natur sind; dort sind sie aus den übermässig aufgetriebenen, verflüssigten und geplatzten Zellen selbst hervorgegangen, hier stellen sie nur die ungemein erweiterten Saftspalten zwischen den lose aufgehäuften, ballonirten Epithelien dar. Man kann daher im unteren Teile der Pocke auch kaum von einer einheitlichen Höhle reden, sondern eher von einem Netz weiter Spalten und Kanäle, welches sich nach oben in die eigentliche Pockenhöhle fortsetzt.

Der Uebergang der polsterartig geschwellten Pockenbasis an der Peripherie in die Zone der ballonirten Zellen im Centrum des Pockengrundes ist ein ganz allmählicher, indem die theils hyperplastischen, theils ödematösen Epithelien der Peripherie einerseits vereinzelte Mitosen, andererseits aber auch einfach zerschnürte Kerne erkennen lassen und mit fortschreitender Abrundung sich aus dem gegenseitigen Verbande lösen. Ihr Uebergang in die über ihnen lagernden Neben-

höhlen der Pocke geschieht ebenfalls allmählich theils durch reticulirende Colliquation und weiteres Vordringen der Pockenhöhle nach unten, theils durch ballonirende Degeneration, deren Produkte dann lose am Grunde der peripheren Nebenhöhlen lagern.

Endlich findet auch ein ganz allmählicher Uebergang der ballonirten Zellen des Pockengrundes in die abgeplatteten Zellen der komprimirten Stränge und Pfeiler der Pockenhöhle statt und ein ebensolcher von diesen in die komprimirten Epithellagen der Pockendecke und in die feineren fibrinoid degenerirten Epithelreste, welche zwischen den der reticulirenden Colliquation verfallenen Zellen der eigentlichen Pockenhöhle übrig geblieben sind.

Die Gesammtheit der colliquirten und die grosse Mehrheit der komprimirten Epithelien verfällt nun allmählich der fibrinoiden Umwandelung in weit höherem Maasse, als es bei den Varicellen der Fall ist. Ausgenommen von derselben bleiben nur die komprimirten Epithelien der Pockendecke und der dicksten komprimirten Stränge, soweit sie nicht mit der Pockenhöhle in direkter Berührung sind, sodann die ödematösen Epithelien der Peripherie des Pockengrundes. Während in den komprimirten Strängen meist nur das Protoplasma die Reaction des Fibrins annimmt, die Kerne häufig ihre normale Reaction behalten, degeneriren die Kerne der ballonirten Epithelien des Pockengrundes in weit grösserem Umfange als bei den ballonirten Epithelien der Varicellen. Sie sind deshalb auch wohl von manchen Untersuchern für „kernlose Schollen“ gehalten worden. Aber auch selbst, wenn die fragmentirten Kerne derselben Fibrinreaction aufweisen, sind sie in ihren Conturen stets noch deutlich sichtbar zu machen. Keinesfalls aber bilden kernlose Schollen einen nothwendigen, ersten Bestandtheil der Pocke, geschweige denn die primäre Erscheinung (Nekrose) von pathognostischer Bedeutung, welche ihrerseits erst wieder alle anderen entzündlichen Vorgänge des Pockenprocesses zur Folge hätte. Die Ballonirung der Epithelien ist vielmehr nur eine der die entzündlichen Erscheinungen begleitenden Degenerationen und wenn dabei einzelne Kerne allmählich ihre Tingibilität einbüssen, so ist dieses nur ein sekundäres, nicht besonders wichtiges Ereigniss. Mit demselben Rechte (nämlich auf den allmählichen Verlust der Kerntingibilität hin) könnte man viele komprimirte Stränge der Pockenhöhle als kernlose Schollen beschreiben*).

Die äussere Configuration der Pocke, die vielbesprochene Dellenbildung erklärt sich nach dem bisher Mitgetheilten bereits auf einfache Weise. Man muss zugeben, dass, wo zufällig ein Haarbalg mitten durch die Pocke hindurchgeht, dadurch eine Art Delle erzeugt werden kann, da selbstverständlich die Schwellungszustände der Stachelschicht hier an dem verhornten Haarbalgtrichter sich begrenzen, welcher so wenig wie die alte Hornschicht der Oberfläche an der Schwellung für gewöhnlich theilnimmt. Aber diese Ausnahmefälle sind nicht für die

*) Bei Härtung in Kali bichromicum und dann in Alkohol sind die Kerne in den ballonirten Epithelien überhaupt schwieriger kenntlich zu machen.

Erklärung der für das Bläschenstadium der Pocke characteristischen mittleren Delle verwerthbar. Offenbar ist das makroskopische Resultat der Epithelauftreibung wesentlich von zwei Veränderungen abhängig, von der reticulären Colliquation und von der ödematösen Schwellung der Epithelien. Denn nur diese beiden Schwellungszustände führen zu so hochgradigen Raumveränderungen, dass ihr Dasein sich für das blosse Auge bemerkbar machen kann. Die ballonirende Colliquation hingegen führt nur zu einer unerheblichen Raumvermehrung. Wenn wir daraufhin die Unterschiede am Centrum und in der Peripherie histologisch vergleichen, so ist in der That an vielen Pocken die reticulirende Degeneration an der Peripherie in stärkerem, ja zuweilen in weit stärkerem Grade ausgeprägt als im Centrum, wo die ballonirende Colliquation vorwiegt. Wo die letztere aber einmal Fuss gefasst und sehr viele Epithelien verändert hat, bleibt wenig Raum für die reticulirende Degeneration übrig. An solchen Pocken findet man im Centrum auf dem Pockenboden zunächst eine sehr hohe Schicht ballonirter Epithelien, an diese sich nach oben anschliessend dicht gestellt komprimirte Epithelstränge, zwischen denen nur kleine Hohlräume durch reticulirende Umwandelung erzeugt sind. An derartigen Pocken ist in der That eine Dellenbildung vorhanden und durch die Vertheilung der verschiedenen Colliquationen erklärbar. Aber dieses sind noch garnicht einmal diejenigen Pocken, bei denen die Dellenbildung am ausgesprochensten auftritt. Eine solche finden wir vielmehr dort, wo neben dem Zurückbleiben der Pockenmitte eine besonders starke Anschwellung der Pockenperipherie durch starke Entwickelung der hier liegenden ödematösen und proliferirenden Polster hinzutritt. Und weiter finden wir auch ausgesprochene Dellenbildung bei Bläschen vorhanden, wo die reticulirende Colliquation über der ganzen Pocke gleichmässig entwickelt ist, aber starke ödematöse Polster die Seitentheile in die Höhe treiben.

Wir haben mithin die Dellenbildung im Bläschenstadium der Pocke theils der reticulirenden Degeneration, theils dem epithelialen Oedem zuzuschreiben, von denen die erstere häufig in der Peripherie vorzugsweise entwickelt, die letztere stets auf die Peripherie allein beschränkt ist. Die nicht in demselben Grade schwellende Mitte bleibt einfach zurück; den hier gerade gelegenen Epithelsträngen die Function von Retinacula zuzuschreiben, geht nicht an, da sie keiner mechanischen Leistung fähig sind und bei weiterer Füllung der Pocke im Pustelstadium auch ohne Weiteres nachgeben.

Wie stark der Druck der seitlichen, ödematösen Polster ist, sehen wir auch daran, dass unter denselben die Papillen allmählich verstreichen, während sie im Centrum der Pocke bis zur Eiterung nicht bloss erhalten bleiben, sondern zumeist ödematös gequollen in die Pockenmitte hineinragen. Am stärksten ist diese Deformation des Pockengrundes bei den Pocken von Handteller und Fusssohle ausgebildet. Hier verhindert die starre Horndecke die Emporwölbung der sich ausdehnenden Stachelschicht. Diese gräbt sich dafür in die Cutis ein, und zwar vorzugsweise wieder mit der Peripherie, besonders da

hier das seitliche Zellenödem in extremer Weise ausgebildet ist. Die Pocken werden hier nämlich nicht bloss im unteren Theile, sondern in ihrer ganzen Höhe peripherisch von einem soliden, lediglich aus ödematösen Epithelien gebildeten Körper umschlossen*). Die unter starkem Druck stehende Cutis weicht nach dem einzigen Punkte von geringerer Spannung aus, nach der Pockenmitte. Hier im Centrum also wölbt sich der Papillarkörper in die Pockenhöhle hinein vor (Weigert's untere Delle) und trägt riesig angeschwollene, wie durch einen Schröpfkopf angesogene Papillen. Ein lehrreicheres Beispiel für die verschiedenen Druckverhältnisse im Centrum und in der Peripherie der Pocke lässt sich schwerlich finden.

Den reinsten Gegensatz hierzu liefern die seltener vorkommenden Bläschen, in denen auch im Centrum die reticulirende Colliquation bis auf den Boden der Pocke herabreicht. Hier wird sich natürlich eine Delle nicht gut bilden können.

Während des bisher beschriebenen Bläschenstadiums ist die Erweiterung des zur Pocke gehörigen Gefässkegels verhältnissmässig gering und die Emigration von Leukocyten auffallend spärlich. Dagegen zeigt eine gute Protoplasmafärbung in den adventitiellen Scheiden der Blutgefässe bedeutende Veränderungen, nämlich eine dichte Anhäufung grosser Plasmazellen, die mit der Reifung des Bläschens beständig zunimmt. Dieser Reichthum an Plasmazellen, welcher sonst im Allgemeinen die chronisch-infektiösen Hautentzündungen begleitet, ist in der That sehr auffallend, wenn man die Kürze der Zeit in Rechnung zieht, die zu ihrer Bildung erforderlich war. Ein so ausgebildetes Plasmom kommt unter den pockenartigen Processen auch nur der Variola selbst zu und deutet einerseits auf eine ausnehmend starke Giftwirkung, andererseits aber auch auf eine relative Saftarmuth, wie sie den Beginn des Pockenprocesses auszeichnet („Infektionsanämie" nach Pingus). Immerhin zeigen die Plasmazellen auch gewisse Besonderheiten. Sie sind ziemlich gleichmässig rund und vielfach von ungefärbten Lücken durchsetzt, welche das aufgetriebene aber leere Netz des Spongioplasmas erkennen lassen. Ihr Gehalt an körnigem Protoplasma entspricht mithin nicht ihrer bedeutenden Grösse und sie machen daher den Eindruck, als wenn schon vorhanden gewesenes Protoplasma wieder ausgewaschen wäre. Dagegen finden sich keine Protoplasmabröckel in ihrer Umgebung und demgemäss auch keine ausgenagten Contouren; sie unterliegen nicht der bei Granulomen mit chronischem Verlauf so häufigen Abbröckelung. Mastzellen weist die Pockenhaut in diesem Stadium nur in geringer Zahl auf.

Dieses Bild ändert sich aber vom 5. Tage an vollkommen. Jetzt erweitern sich die Blutgefässe bedeutend und zwar nicht nur an der Oberfläche der Haut, sondern durch die ganze Cutis hindurch. Ein reichlicher Strom von Leukocyten, wohl angelockt durch den im Gewebe abgestorbenen Pockenkeim, durchsetzt die ganze Cutis und ge-

*) Ueber den „Pockenkörper" des Handtellers und der Fusssohle s. Näheres unten.

winnt im Papillarkörper eine solche Dichtigkeit, dass auch auf dünnen Schnitten die Grenze zwischen Cutis und Stachelschicht fast verschwindet. Zugleich füllen sich die Spalten zwischen den ballonirten Epithelien der Pockenmitte sowohl, wie zwischen den oedematösen Epithelien der seitlichen Polster und es beginnt eine immer mehr zunehmende Infarcirung der bisher von lockeren Fibringerinnseln erfüllten eigentlichen Pockenhöhle mit weissen Blutkörperchen. Dieselbe erreicht nach wenigen Tagen ihren Höhepunkt entweder — wenn es die Festigkeit der Hornschicht zugibt — bis zur vollständigen lückenlosen Auspfropfung der Pockenpustel mit weissen Blutkörperchen, die dadurch fast wieder in ein solides Gewebe verwandelt wird, oder — beim Nachgeben der Hornschicht — in einer mehr oder minder profusen Eiterung, die, je nach den äusseren Umständen, länger andauert oder bald mit der Bildung einer Kruste abschliesst. Während die spontane Pustulation am Ende der ersten Woche des Exanthems wohl mit Sicherheit dem Pockengifte selbst zugeschrieben werden kann, müssen wir eine fortgesetzte Eiterung gewiss auf hinzukommende Eitererreger beziehen. Mit dem spontanen Versiegen der Eiterung in der Mitte der zweiten Woche trocknet normaler Weise auch die Pustel ein und verwandelt sich dadurch in toto in einen Schorf.

Damit beginnt die Abheilung des Pockenexanthems. Schon ehe der Pustelinhalt völlig eingetrocknet ist, schiebt sich von allen Seiten her eine dünne Lage junger Epithelien, dem bindegewebigen Pockenboden dicht aufliegend, unter die Pustel. Dieser Epithelsaum verengert sich rasch nach Art einer Irisblende und verhornt auf seiner oberen Seite, so dass der frühere Pustelinhalt nun auch von unten, also von allen Seiten von einer Hornkapsel umschlossen erscheint. Besonders wichtig für die spätere Gestalt der Narbe ist es nun, dass das Einwachsen des jungen Epithels in einer ebenen, meistens sogar nach unten convexen Fläche geschieht. Dieses ist nur daher ermöglicht, dass die während der Akme noch weit in die Pockenhöhle hineinreichenden Papillen inzwischen abgeflacht und zur concaven Fläche durch den steigenden Druck des Pustelinnern ausgeglichen worden sind. Nach dem Abfall der Borke entsteht dann eine bleibende, muldenförmige Vertiefung. Wo die Borke, sei es durch eine geringere Ausdehnung der Epitheldegeneration oder durch eine geringere Eiteranfüllung der Höhle, nicht in dem Grade den Pockengrund einzudrücken vermochte, gleicht sich auch der Papillarkörper nicht so vollkommen aus und es entsteht überhaupt keine in die Augen springende, tief ausgehöhlte glatte Narbe. Die Eiterung allein bringt keine Nekrose des Papillarkörpers hervor, sie kann aber, wenn sie profus ist, zur rascheren Abstossung des Schorfes und damit umgekehrt zur Entlastung des Pockengrundes führen, wie denn überhaupt die profus eiternden Fälle von Pocken nicht gerade diejenigen sind, welche die stärkste Narbenbildung nach sich ziehen. Allerdings ist nicht ausgeschlossen, dass eine lange dauernde Eiterung, eventuell neben unzweckmässiger Behandlung, Kratzen etc., auch an manchen Orten eine eitrige Sequestration von Cutistheilen und damit eine bedeutendere Narbenbildung zur Folge

haben könne. Die Tiefe der Pockennarbe ist mithin wesentlich abhängig von dem Grade und der Dauer der Abflachung des Pockengrundes unter der Pustel und der Borke, und wir sehen daraus, dass eine rationelle Verhütung der Narben hauptsächlich die Abortivirung des Pustelstadiums und die rasche Abhebung der Borke bei reichlicher Epithelneubildung anzustreben hat.

Während der Einkapselung der Pustel zur Borke werden die die Cutis überschwemmenden Massen von Eiterzellen rasch resorbirt. Sie ziehen sich auf die den Blutgefässen anliegenden Lymphbahnen zurück und sind ausserdem noch hauptsächlich an die Knäueldrüsen und deren Ausführungsgänge gebunden, welche häufig eine Erweiterung und Eiterzellen im Innern zeigen. Die Kapillaren der Oberfläche sind, soweit die Borke aufliegt, gewöhnlich stark erweitert. Nach dem Abfall der Borke geht die Epithelproliferation häufig noch fort und führt zunächst zu einer die Vertiefungen ausgleichenden dicken Epithelmasse, die erst später dem dünnen Narbenepithel Platz macht. Noch längere Zeit sind die Blutgefässe und sämmtliche Lymphspalten der Haut erweitert, Wanderzellen und Pigment reichlicher als normal vorhanden. Das elastische Gewebe leidet unter dem Pockenprocesse so wenig wie das kollagene.

Nachdem wir so den wichtigen Process in seinen Grundzügen besprochen, müssen noch einige Punkte im Besondern erörtert werden, welche in der reichhaltigen Literatur des Gegenstandes eine gewisse Rolle gespielt haben, um ihnen gegenüber unseren Standpunkt zu präcisiren.

Der wichtigste unter ihnen betrifft die Auffassung der Epitheldegenerationen. Wir haben mit den meisten Autoren zwei Hauptarten der Degeneration unterschieden, denen wir die auf morphologische Kennzeichen gestützten Namen: reticulirende und ballonirende gaben; beides sind für uns nur besondere Formen der fibrinoiden Metamorphosen. Diese führt auf verschiedene Weise das Protoplasma der Epithelien einem fibrinähnlichen geronnenen Zustande zu, ohne stets einen Endzustand zu erzeugen, der nach seinen morphologischen und tinktoriellen Charakteren völlig mit reinem Fibrin übereinstimmt. Es ist eben durchaus nothwendig, einen weiteren Begriff zu besitzen, welcher alle die mannichfaltigen, histologisch ungemein wichtigen Substanzen umfasst, die aus der Verbindung qualitativ verschiedenen Protoplasmas mit differenten Arten und Mengen fibrinogener Lymphe hervorgehen. Da die chemischen Vorgänge uns im Einzelnen noch durchaus unbekannt sind, so bleibt nichts übrig, als dieselben vor der Hand nach den morphologischen Eigenschaften zu klassificiren.

Unsere reticulirende Degeneration entspricht ungefähr der „Altération cavitaire“ von Leloir und Renaut. Aber abgesehen davon, dass der Name „höhlenbildende Metamorphose“ viel zu allgemein ist und sich deshalb im Deutschen nie für diese bestimmte Art von Höhlenbildung einbürgern würde, ist er sachlich wiederum zu eng definirt. Nach Leloir beginnt die Höhlenbildung regelmässig mit einer Erweiterung der Kernhöhle, also einer Einschmelzung des Binnen-

plasmas. Das ist aber nur hin und wieder der Fall. Viel öfter bilden sich in dem ödematösen Protoplasma an verschiedenen Stellen des Innern, theils dem Kern, theils der Aussenwand anliegend, vereinzelte kleine, Flüssigkeit haltende Vacuolen, welche, wenn sie zusammenfliessen, ein netzförmiges, Kern und Zellenmantel verbindendes Gerüst übrig lassen. Dieses entartet fibrinoid und beschlägt sich mit Fibrinkörnchen aus der intracellulären Flüssigkeit. Aus diesem Grunde ziehe ich den weiteren Namen reticulirende Degeneration vor; er umfasst auch die von Leloir vorzugsweise ins Auge gefassten Fälle, in welchen das Netz in der Nähe des Kerns frühzeitig zerreisst, so dass die feinen, fibrinoiden Fäden an der mächtig aufgetriebenen Zellhülle flottiren.

Die wichtigen Charaktere der reticulären Degeneration liegen anderswo: in dem langen Erhaltenbleiben des Kerns und des Zellenmantels nebst Stachelpanzer.

Auch die Deutung, welche Renaut der Altération cavitaire von Leloir gibt, dass sie eine Folge des Einbruchs und der Vermehrung von Sphaerokokken in den betreffenden Epithelien sei, kann ich durchaus nicht zugeben. Allerdings findet man in den Seitenhöhlen der Pocke und in den der Pockendecke benachbarten, peripherstен Zellenhöhlen feine, gleichmässig vertheilte, runde, auffallend stark und leicht tingible Körner, den „protoplasmatischen Staub“ Leloir's. Aber diese färben sich ebenso gut mit sauren wie basischen Farbstoffen, sind bei stärkster Vergrösserung betrachtet auch weder so scharf konturirt, noch so gleichmässig rund wie Kokken — auf die etwas verschiedene Grösse will ich kein Gewicht legen — und können deshalb gewiss keine Kokken sein. Wichtiger aber als dieser Umstand ist es, zu wissen, was sie wirklich sind. Sie stellen ebenfalls ein besonderes Zerfalls- und Gerinnungsprodukt des Epithelprotoplasmas dar, aber nur von solchen Epithelien, welche bereits in Verhornung begriffen oder ganz verhornt sind. Ich habe dieser Veränderung der kernähnlichen Tinktionsverhältnisse der Körner wegen bereits 1878 den Namen „nucleäre Degeneration“ gegeben. Weiter unten bei Besprechung der Pocken der Fusssohle wird sie uns in grossartiger Ausbildung wieder begegnen.

Noch weniger kann ich mich mit der bei den französischen Autoren oft angeführten „Atrophie des Kerns durch Dilatation des Nucleolus“ befreunden, wenn überhaupt irgendwo ein solcher Vorgang wirklich besteht und nicht eine einfache Verwechselung mit den seit langer Zeit wohlbekannten Folgen unzweckmässiger Härtung des Epithels vorliegt, so spielt er doch bei dem variolösen Processe keine Rolle. Auch das einfache Schlottern des Kerns in einer relativ zu grossen Kernhöhle ist nicht direkt und ohne Berücksichtigung der begleitenden Umstände als Beweis des Zellenödems zu betrachten, da hierauf stets sowol die Art der Härtung wie Spannung und Druck innerhalb des Gewebes während derselben von Einfluss sind.

Die „ballonirende Degeneration“ andererseits fordert zu einem Vergleiche mit der „trüben Schwellung“ und der „Coagulationsnekrose“ früherer Autoren heraus. Weshalb wir uns der Ansicht von Weigert

nicht anschliessen können, dass die Veränderung der Zellen im Centrum des Pockengrundes in die Kategorie der Cohnheim'schen Coagulationsnekrose gehört, ist aus der Beschreibung klar. Einerseits fehlen die Kriterien jener, die primäre und vollkommene Kernlosigkeit, der absolute Mangel an Widerstand gegenüber der umspülenden Gewebsflüssigkeit, andererseits besitzen die ballonirten Epithelien eine Reihe werthvoller, positiver Charaktere, die bei der Bezeichnung „coagulationsnekrotisch" übersehen würden, die gemeinschaftliche Degeneration des Innen- und Aussenplasmas sammt den Intercellularbrücken, die dadurch ohne äussere Gewalt erfolgende Lösung der Zellen unter einander, die Neigung der wohlerhaltenen Kerne zu amitotischer Zerschnürung und die eigenthümliche Plasticität und die Formveränderungen der isolirten Zellenleiber. Erst wenn in den ballonirten Epithelien schliesslich die Kerne tinctoriell vom Protoplasma nicht mehr zu differenziren sind, also relativ spät, haben wir etwas vor uns, was man — dann allerdings ohne besonderen Werth — „kernlose Schollen" nennen könnte. Ganz denselben Process der allmählichen Gerinnung und des Verlustes des Kernchromatins machen komprimirte Epithelstränge am Grunde der Pockenefflorescenz durch, ohne vorher den Habitus der ballonirten Zelle besessen zu haben. Kurz gesagt: einen anfänglichen Verlust der Kernfärbbarkeit kann ich nicht zugeben, und die schliessliche Kernlosigkeit kann nicht zu einer besseren Unterscheidung der verschiedenen Gerinnungsarten führen und ist daher für mich ohne besondere Bedeutung.

Eine „Trübung" oder „trübe Schwellung" finden die meisten neueren Autoren an den Epithelien im Centrum der Pocke. Die „kernlosen Schollen" Weigert's sollen aus Zellen hervorgehen, welche zuerst noch regelmässig kernhaltig und schwach getrübt sind, dann unregelmässige, schwache Kernfärbung und stärkere Trübung zeigen. Ebenso soll das darüber liegende Maschenwerk der Pocke aus trüben, kernlosen Massen bestehen.

Touton findet merkwürdiger Weise eine Zone trüber Schwellung dort, wo nach Weigert sich wuchernde Zellen befinden, nämlich in der Nachbarschaft der Pocke. Ich vermuthe, dass der Autor dabei seitliche Anschnitte benachbarter Pocken vor Augen gehabt hat.

Renaut stellt die „trübe Schwellung" geradezu in einen Gegensatz zur „Altération cavitaire" von Leloir. Jene soll auch wirklich die Zellen der Pockenbasis im Centrum treffen, und doch sind seine trüb geschwellten Zellen noch weiter entfernt, sich mit den ballonirten Epithelien dieses Bezirkes vergleichen zu lassen. Denn einmal soll diese Degeneration auch in der perinucleären Zone beginnen und zur Colliquation führen, während das Protoplasma bei der ballonirenden Degeneration sich in toto gleichzeitig verändert und später nicht der Colliquation, sondern der Eindickung in der Kruste anheimfällt. Weiter aber sollen nach Renaut die „Kittleisten" zwischen diesen trüben Zellen stehen bleiben und zum Theil sogar in die Pfeiler der Pocke umgewandelt werden. Da nun „Kittleisten" beim Epithel überhaupt nicht existiren, sind wohl die benachbarten Zellenmäntel und

Intercellularbrücken verstanden. Wo diese aber stehen bleiben, da ist gerade nicht von ballonirender Degeneration die Rede, sondern entweder von reticulirender oder von totaler Zellverflüssigung; letztere kommt nirgends, erstere nur ausnahmsweise am Grunde der Pockeneffloreszenz vor. Somit kann ich auch mit Renaut's trüber Schwellung mich nicht einverstanden erklären.

Pincus endlich, welcher zwar nicht die Pockeneffloreszenz, sondern die Vaccinepustel, diese aber um so gründlicher studirt hat, findet unter der Impfzone auch eine Zone „trüber Schwellung", welche durch die Gesammtheit dreier Faktoren: abgeschwächte Giftwirkung, geringe Reizwirkung und specifisch infektiöse Herabsetzung des Blutzuflusses erzeugt sein soll. Die Kerne sind entweder normal oder geschrumpft, aber nicht zerstückelt. Pincus bedauert selbst die bisherige Ungleichmässigkeit in den Bezeichnungen, macht es aber selbst nicht besser, wenn er für diese Zellen den Namen: Coagulationsnekrose verwerthet wissen will, obgleich die Zellen gut erhaltene Kerne haben, nicht todt und nicht vom Saftstrom als todte Zellenleiber durchspült sind.

Es geht hieraus wohl zur Genüge hervor, dass wir mit der Bezeichnung „trübe Schwellung" in diesem Pockenbezirk nicht viel anfangen können. So verführerisch es auch sein mag, Begriffe der allgemeinen Pathologie innerhalb unserer Specialstudien zu verwerthen, so gefährlich wirkt diese Neigung, wenn jene Begriffe selbst nicht scharf definirt und definirbar sind, wie z. B. die „trübe Schwellung". Coagulationsnekrose, reticulirende und ballonnirende Degeneration der Epithelien sind scharf definirte Specialbegriffe und können durch Anlehnung an die „trübe Schwellung" nur an Bestimmtheit verlieren.

Endlich verdient auch noch hervorgehoben zu werden, dass der Vergleich der ballonirten Epithelien am Pockengrunde mit diphtheritischer (Weigert's diphtheroide Herde) und crupöser (Leloir) Metamorphose keinen Fortschritt herbeiführen kann, da derselbe hinter der scharfen Definition unserer Begriffe zurückbleibt. Und wir müssen uns um so mehr hüten, gerade diese Begriffe bei der gewöhnlichen Pockeneffloreszenz zu gebrauchen, da es diphtheritische, resp. croupöse Pocken gibt, die ganz andere Bilder als die gewöhnlichen aufweisen. Auch diese Degenerationen gehören in die Gruppe der fibrinoiden Metamorphosen, aber unterscheiden sich einerseits durch den hohen Grad der Gerinnung, andererseits durch die vollständige und plötzliche Aufhebung der Individualität der einzelnen Zelle von den gewöhnlichen Degenerationen der Pocke. Unter den vielen Pocken, welche ich zu untersuchen Gelegenheit hatte, war nur eine, welche eine strichweise ausgebildete, croupöse Metamorphose des Pockengrundes zeigte. Dieselbe betraf einzelne Papillen und anstossende basale Epithelien, die theils den Grund der Pockenhöhle, theils den Fuss von Pfeilern derselben bildeten. Die Metamorphose ging vom Bindegewebe ohne weiteres auf die Epithelien über, obwohl gute Färbungen die Grenze beider Schichten deutlich erkennen liessen, da der Kernreichthum in dem croupösen Epithel noch bedeutend war; die Kerne lagen hier regelmässig in den Interstitien des glasigen, glänzenden, homogenen, netz-

förmig verzweigten Degenerationsproduktes, welches fibrinoide, keine hyaline Reaction bei der Differentialfärbung zeigte. Wo die ballonirende Degeneration der Nachbarschaft daranstiess, lagen kleine Ballons zierlich in immer dünner werdenden, netzförmig verzweigten Spangen croupöser Natur zum Zeichen, dass hier nur Intercellularbrücken und eine feine Aussenschicht der Zellen an ihrem Aufbau betheiligt war. Das relativ zellenarme Bindegewebe der Papillen war in seinen kollagenen Balken diphtheritisch verändert und das grossmaschige Netzwerk enthielt nur spärliche Leukocyten und Bindegewebskerntrümmer.

Aehnliche, auf kleine Bezirke beschränkte Diphtheritis des Papillarkörpers nebst Croup der anstossenden Epithelien findet man bei den verschiedenartigsten Processen, z. B. der Initialsklerose, dem Ulcus molle; es kommt diesen Bildern mithin keine Bedeutung für den variolösen Process zu.

Wir verdanken Renaut und Pincus den wichtigen Nachweis, dass der Hyperämie bei den Pocken (und Vaccine) ein kurzes, erstes Stadium der Anämie vorangeht. Renaut führt die letztere auf ein gleichzeitiges Oedem mit Ektasie der Lymphcapillaren zurück, Pincus hält sie für eine direkte Wirkung der Infektion. Da wir an dem Beispiel der Masern wissen, dass die Infektion bei akuten Exanthemen durchaus nicht bloss Gefässlähmung, sondern auch Arterien- und Venenspasmus herbeiführen kann, so haben beide Annahmen ihre Berechtigung; nur scheint die Auffassung von Pincus für die gewöhnlichen Fälle die richtigere zu sein, da wir meistens Zeichen eines spastischen Oedems bei jungen Pocken vermissen. Immerhin sind aber die Zustände: spastische Anämie und spastisches Oedem solche, welche aneinander grenzen und leicht in einander übergehen.

Als ein sekundäres und wichtiges Phänomen führen dann beide Autoren die mit dem Beginn der Gefässlähmung und Hyperämie einsetzende Ueberschwemmung der Cutis mit Lymphe auf und weiter die Auftreibung der schon vorgebildeten Epithelhöhlen durch den Einbruch der Lymphe. Hiermit können wir uns wohl einverstanden erklären. Wenn aber Renaut die geringe Anzahl der Leukocyten in der oedematösen Oberhaut auf eine Filtration der Lymphe durch die restirenden basalen Epithelien zurückführt, so dokumentirt er damit, dass er über die Wege der Leukocyten im Epithel (s. auch oben Renaut's „Kittleisten") ganz eigene Ansichten hat. Nein, die Wege für dieselben liegen vollständig offen, aber die treibende Kraft fehlt. Erst wenn die Pockenkeime absterben, beginnt die gewaltige Chemotaxis, welche die Pockenhöhle mit Eiter überschwemmt.

Analog der primären Infektionsanämie hat Pincus bei der Vaccinepustel auch eine primäre Infektionshyperkeratose konstatirt und auch damit offenbar Richtiges getroffen. Allerdings ist bei dem gewöhnlichen Bilde der Pocken eine solche nur schwach angedeutet. Wo immer die Hornschicht vor Beginn des Processes eine ansehnlichere Dicke besitzt, quillt die basale Hornschicht — analog den Vorgängen bei Masern und Scharlach — auf, zeigt ihre Zellenkonturen, ist feuchter und fettloser. Zugleich greift der Verhornungsprocess an denselben

Stellen rascher in die Tiefe, vielleicht nur wegen des grösseren Druckes der oedematösen Hornschicht; die Stachelschicht wird (bei dem Mangel an Neubildung zu dieser Zeit) entsprechend verdünnt. Derartige Bilder erhält man an der Peripherie grösserer Pocken, besonders konfluirender, und an den freien Stellen zwischen Pockenbezirken.

Viel deutlicher aber wird diese Konkurrenz einer pathologisch beschleunigten Verhornung an derjenigen Körperstelle, welche normaler Weise bereits eine übermässig dicke und konsistente Hornschicht trägt, an der Fusssohle und dem Handteller. Diese Eigenheit verleiht den daselbst befindlichen Pocken ein so abweichendes Gepräge, dass ich hier zum Schlusse diesen Pocken noch eine kurze Schilderung widmen muss, die sich im Wesentlichen an die Darstellung anschliesst, welche ich von ihnen bereits im Jahre 1877 entworfen habe. Ich betonte damals, dass der Sitz der degenerativen Veränderungen an den Pocken der Fusssohle wesentlich höher liege, als man bis dahin angenommen, nämlich in der basalen Hornschicht, die auf das 10—20fache ihrer gewöhnlichen Breite aufquillt und durch das Hervortreten stäbchenförmiger Kerne vor der Degeneration ein jugendliches Gepräge annimmt. Diese Behauptungen muss ich nach erneuter Prüfung an einem viel reicheren Material vollkommen aufrecht halten. Nur hatte ich damals Unrecht, diese Grundlage der Höhlenbildung für eine allgemein dem Pockenprocesse zukommende zu halten. Sie ist vielmehr lediglich auf die genannten Gegenden beschränkt und bildet eine sehr interessante Variante der gewöhnlichen Pocke.

An den kleinsten, eben sicher als Pocken erkennbaren etwa senfkorngrossen Bläschen der Fusssohle ist die basale Hornschicht bereits zu einem ansehnlichen, linsenförmig gestalteten, durchsichtigen, soliden Körper aufgeschwollen, welcher an Breite die übrigen Schichten, also die darüber hinwegziehenden unveränderten oberen Hornschichten und die darunter liegende etwas verdünnte und komprimirte Stachelschicht, zusammen übertrifft. Nur an einer sehr beschränkten Stelle im Centrum dieser Efflorescenz, etwa 3 bis 4 Papillenbreiten entsprechend, ist der Papillarkörper und die Stachelschicht hochgradig verändert, wodurch eine Kommunikation jenes hornigen Pockenkörpers mit der pathologisch veränderten Cutis hergestellt wird. Denn im Uebrigen ruht der Pockenkörper, die Grundlage der späteren Pockenhöhle, fast seiner ganzen Ausdehnung nach auf einer gesunden Stachelschicht. Die Basis der Pocke, die für gewöhnlich nur etwas fächerförmig eingeschnürt ist, wird hier auf einen ganz dünnen Stiel reducirt, auf dem auch nachher die Pocke schalenförmig ruht. Nur hier an der äusserst schmalen Pockenbasis ist das Material der Pockenhöhle dasselbe wie sonst, nämlich die Stachelschicht, zum überwiegenden Theile aber liefert an der Fusssohle und Handfläche verhornte und wiederum aufgequollene Oberhaut den Stoff zur Bildung der Pockenhöhle.

In einigen Fällen geht nun trotz dieses differenten Materials die Höhlenbildung ihren gewöhnlichen Gang. Es kommt auch hier im oberen Theil der Pocke zur reticulären, im unteren zur ballonirenden Degeneration und es sind nur drei Punkte — abgesehen von der dicken

Pusteldecke — wodurch sich diese reifen Pocken dann noch auszeichnen. Erstens steht die ganze Pocke unter viel höherem Drucke und ist daher ganz besonders schön symmetrisch fächerförmig gebaut; sodann bleibt die Höhlenbildung stets auf einen kleineren centralen Raum beschränkt und es verbleiben an den Seiten viel grössere Massen gequollener Epithelien — peripherische Reste des Pockenkörpers — als gewöhnlich; endlich erfährt durch den Druck dieser letzteren der Papillarkörper an der Peripherie der Pocke eine vollständige Abflachung, wodurch, wie schon oben erwähnt, die centralen Papillen in die Höhe gedrängt werden und kolossal angeschwollen von unten in die Pockenhöhle hineinragen. So besteht hier, wo stets die obere Delle fehlt, normalerweise eine untere Delle.

In anderen Fällen aber kommt es nach Ausbildung des hornigen Pockenkörpers nur zu einer ganz minimalen Höhlenbildung an der Pockenbasis zwischen den ballonirten Epithelien des kurzen Pockenstieles. Dann geht der ganze Pockenkörper seinem hornigen Charakter gemäss eine mehr trockene Degeneration ein, die auf den ersten Blick garnicht mehr an den gewöhnlichen Pockenprocess erinnert. Bei näherer Betrachtung dieser trüben, geballten, hornigen Massen gewahrt man jedoch, dass sie auch eine nach oben sich ausbreitende fächerförmige Zeichnung erkennen lassen und abwechselnde vertikale resp. schräge Streifen von mehr homogener oder mehr mit Kernbröckeln und tingiblen Körnern untermischter Substanz. Besonders direkt unterhalb der Pockendecke sieht man bei geeigneter Färbung regelmässig Zellenkomplexe wechseln, ganz homogene, dichte mit helleren, lockeren. Die letzteren sind mit unzähligen feineren und gröberen, stets staubartig versprengten Körnchen durchsetzt, die sowohl Kern- wie Protoplasmafärbungen annehmen, es sind geschwollene Hornzellen in „nucleärer Degeneration“. Besonders an jungen Pocken dieser Art sieht man, dass diese Körner nichts mit leukocytären Kernfragmenten zu thun haben können, da Leukocyten erst bis zur Pockenbasis vereinzelt vorgedrungen sind. Die nucleäre Degeneration vertritt also an diesen trockneren, stark verhornten Pocken die sonst an derselben Stelle vorkommende reticuläre Degeneration, wie sie auch vereinzelt an den gewöhnlichen Pocken an Stelle derselben vorkommt.

Streifen derartig nucleär degenerirter Epithelien ziehen sich nun von der Pockendecke fächerförmig nach der Pockenbasis zusammen, untermischt mit homogenen, komprimirten, schollig aussehenden Hornsäulen, welche den Pfeilern komprimirter Epithelien der gewöhnlichen Pocken entsprechen.

Auch die ballonirende Degeneration an der Pockenbasis hat ihre Variante bei diesen trocknen Pocken, indem es viel weniger allgemein zur Ablösung der ballonirten Epithelien von einander kommt. Es bilden sich Komplexe von rundlicher und länglicher Form, die aus mehreren ballonirten Epithelien wie zusammengeschweisst sind. So besteht hier statt weniger fester Pfeiler und Balken aus komprimirten Epithelien mit lose dazwischen gehäuften Massen von Ballons ein gleichmässigeres Netz von gequollenen und zugleich komprimirten Epithelien,

das eine geringere Anzahl loser Ballons einschliesst. Bei mehreren Pocken dieser Art habe ich auch hier an der Basis eine croupöse Metamorphose der Epithelien gefunden, ohne diesen Befund als charakteristisch für die „trocknen Pocken" der Fusssohle hinstellen zu wollen.

Natürlich kommen neben diesen extremen Fällen von „feuchten" und „trocknen" Pocken der Fusssohle und des Handtellers auch Uebergänge vor, indem z. B. in sonst trocknen Pocken dicht unterhalb der Decke eine isolirte Reihe zierlicher elementarer Bläschen auftritt u. s. f.

Die Abheilung der Pocken an diesen Regionen trifft bereits die Efflorescenzen von Anfang an von gesunder Stachelschicht grossentheils unterfangen, findet mithin rasch und glatt statt, wenn auch bedeutende Massen von Hornsubstanz sich dabei losstossen.

Wie viel von der Substanz des Pockenkörpers der Anschwellung der alten basalen Hornschicht und wie viel neu verhornten Schichten zuzuschreiben ist, muss weiteren Untersuchungen über diese interessante primäre Infektionsverhornung überlassen bleiben. Keinesfalls aber ist, wie Weigert und Touton mir gegenüber vermutheten, der Pockenkörper ein spätes, lediglich zur Abkapselung der Pocke bestimmtes Gebilde, sondern ein an Fusssohle und Handteller normalerweise zuerst sich bildender Körper, an welchem die Degenerationen sich sodann vorzugsweise, wenn auch nicht allein, abspielen.

Nach diesen ausführlichen Erörterungen über die Degenerationsprodukte der Pocke können wir uns um so kürzer fassen über die vorgeblichen Protozoen der Pockenpustel, welche zuerst von Pfeiffer und van der Loeff gefunden, von Ersterem hauptsächlich bei pockenähnlichen Processen studirt wurden. Sie sind identisch mit unseren ballonirten Epithelien, worüber allein schon die Abbildungen Pfeiffer's keinen Zweifel übrig lassen. Wie die Sphaerokokken Renaut's sich als Theile der nucleär degenerirten Epithelien erweisen, so sind die sog. Protozoen, besonders auch die Cystenformen solcher, nichts als ballonirte Epithelien. Den letzteren Namen habe ich mit aus Rücksicht auf diese fundamentale Verwechselung gewählt; er deutet darauf hin, dass schon allein durch die fibrinoide Metamorphose cystoide Gebilde aus Epithelzellen entstehen können.

Literatur (Variola).

Lehrbücher von Rindfleisch, sowie die älteren von Rayer, G. Simon.
Auspitz und Basch, Untersuchungen über die Anatomie des Blatternprocesses. Virch. Arch. Bd. 28. 1863. S. 337.
Wagner, Arch. d. Heilk. Bd. 9.
Wyss, Zur Anatomie d. hämorr. Pocke und der Purpura variolosa. A. A.
Weigert, Anat. Beiträge zur Lehre von den Pocken. Breslau 1874.
Luginbühl, Arbeiten aus dem Berner pathol. Institut. Würzburg 1873.
Unna, Ueber den Sitz der Pocke in der Epidermis u. die ersten Stadien d. Pockenprocesses. V. A. Bd. 69. 1877.
—, Zur Anatomie der Blasenbildung in d. menschl. Haut. A. A. 1878.
Renaut, Nouvelles recherches anatomiques sur la prépustulation et la pustulation varioliques. Annales 1881. p. 1.

Touton, Vergleichende Untersuchung über die Entwickelung der Blasen in der Epidermis. Tübingen 1882.
Pohl-Pincus, Untersuchungen über die Wirkungsweise der Vaccination. Berlin 1882.
H. Hebra, Prodromalexantheme der Variola. Mon. 1882. S. 210.
Unna, Neuere Arbeiten zur Pockenhistologie. Mon. 1882. S. 345.
Pfeiffer, Ein neuer Parasit des Pockenprocesses aus der Gattung Sporozoa. Mon. 1887. S. 435.
van der Loeff, Ueber Proteiden oder Amoeben bei Variola vera. Mon. 1887. 438 u. 447.
Pfeiffer, Ueber Parasiten im Bläscheninhalt von Varicellen und Herpes Zoster und über ihre Beziehung zu ähnlichen Parasiten des Pockenprocesses. Mon. 1887. S. 589.
Garré, Ueber Vaccine und Variola. Bakt. Untersuchungen. Deutsche med. Woch. No. 12, 13. 1887.
Guttmann, Zur Kenntniss der Mikroorganismen im Inhalt der Pockenpusteln. V. A. Bd. 108.
Buri, Anatomie der Variola- und Vaccinepustel. Mon. XIV. S. 20.

Phlyctaenosis streptogenes.

Für Ueberlassung des folgenden, wichtigen bisher allein dastehenden Falles bin ich Herrn Oberarzt Dr. Gläser zu grossem Danke verpflichtet:

Marie Hellwig, einjähriges Kind russischer Auswanderer, acquirirte in Hamburg die Masern, nach deren Ablauf ein neuer universeller Hautausschlag ausbrach. Derselbe bestand aus kleinen, akneartigen Knötchen mit geringer peripherer Röthe; dabei war mässiges Fieber vorhanden. Am nächsten Tage war das Exanthem stärker ausgebildet und dichter stehend. Auf einzelnen Knötchen hatte sich ein kleines, kreisrundes, etwa stecknadelkopfgrosses, durchsichtiges Bläschen von hellgrauer Farbe entwickelt. Kopf, Brust, Rücken und Extremitäten waren befallen. Es bestand Katarrh der Nasenschleimhaut. Mund und Rachenhöhle erschienen intakt. Am dritten Tage der Beobachtung breitete sich das Exanthem noch mehr aus und die Knötchen confluirten theilweise. Die Bläschen auf denselben vermehrten sich; einige der Efflorescenzen zeigten auf der Kuppe eine deutliche Dellenbildung. Nachdem noch einzelne Hauthämorrhagien, Blutungen aus der Nase aufgetreten und das Fieber weiter gestiegen war, ging das Kind am 5. Tage der Beobachtung im Collaps zu Grunde.

Bei der Section war das Exanthem theils abgeblasst, theils bläulichroth, unter Linsengrösse. Lippe und Nasenschleimhaut excoriirt, Tonsillen geschwellt, die Schleimhaut des Zungenrandes nekrotisch, Nekrosen und Excoriationen an der Epiglottis, Hämorrhagien in der Pleura, bronchopneumonische, zerstreute Herde in den Lungen, Schwellung der Milzfollikel, trübe Schwellung der Rindensubstanz der im ganzen anämischen, stark vergrösserten Nieren. In den Pusteln der Haut, in der Mundhöhle, im Parenchym der Leber und Nieren fanden sich Streptokokken.

Die histologische Untersuchung ergab nun, dass dieses anfangs akneähnlich, später pockenähnlich aussehende Exanthem der Embolisation der Hautgefässe und Ueberschwemmung der Oberhaut mit einer Streptokokkenart seine Entstehung verdankte. Die Aehnlichkeit mit dem Pockenexanthem war mehr als äusserlich; bisher wurde keine andere Bläschenbildung beschrieben, die der variolösen so nahekommt, wie die vorliegende. Da in diesem Falle nun auch die Infektionsträger in Gestalt relativ grober Organismen leicht darstellbar waren, ihre Verbreitung genau den degenerirten Herden entsprach und hier somit

die pockenartige Struktur als verständliche Folge einer universellen Kokkenmetastase erscheint, so erhellt die grosse Wichtigkeit dieses Falles für die Erklärung der Genese der Pockenpustel, die ebenso wie diese im Anschluss an eine auf dem Blutwege fortschreitende Infektion entsteht.

Mittlere Schnitte durch die grösseren Bläschen ergeben ein überraschendes Bild. Man hat mit einer dicken Horndecke überzogene, grosse, gefächerte Höhlen vor sich, welche ganz wie bei der Pocke durch abwechselnde Verflüssigung und Kompression senkrecht nebeneinander befindlicher Epithelbezirke erzeugt werden, im Centrum am höchsten über das Niveau der Haut aufragen oder hier eine seichte Delle tragen und häufig sogar eine radiäre, fächerförmige Anordnung der Höhlen und Septen um ein Centrum an der Basis erkennen lassen, welches in einer stark angeschwollenen Papille liegt. Diese bei schwacher Vergrösserung bereits deutlichen Verhältnisse erhalten nun bei starker an solchen Schnitten, die zweckmässig auf Mikroorganismen gefärbt sind, eine sehr befriedigende Ergänzung, indem regelmässig der Papillarkörper im Centrum eine äusserst dichtgedrängte Kolonie von Streptokokken aufweist, während sämmtliche Höhlen der darüber liegenden Phlyctaene von derselben Streptokokkenart erfüllt sind. Ueberall wo verflüssigte Epithelpartien oder nekrotische Balken und Bälkchen sich befinden, erblickt man zu dichten Haufen zusammengedrängte oder in zierlichen, kurzen oder langen Ketten auseinander strahlende und sich knäuelartig verschlingende Kokkenreihen. Ebenfalls kann man durch aufeinander folgende, mittlere Schnitte die Kokken in der Cutis verfolgen, zunächst aus dem Bindegewebe einer oder mehrerer centraler Papillen in die Blutkapillaren derselben und von hier aus in die arteriellen Kapillaren und Arteriolen der mittleren Cutis, seltener bis an die subcutane Grenze oder die kleinen Venen derselben Hautpartie. In den letzteren Theilen der Blutbahn findet man nur wandständige, kleine Kolonien oder ganz vereinzelte Gruppen von 4—8 Kokken, während unter dem Centrum regelmässig durch mehrere Schnitte verfolgbar die Papillarschlingen und ein Theil der horizontalen arteriellen Aeste der Papillarblutbahn von dichten Kokkenrasen infarcirt und zum Theil stark erweitert und ausgebuchtet sind. Endlich kann man von diesem Hauptherde aus die Kokken in die Lymphspalten der Papillen und von hier aus in diejenigen der Oberhaut verfolgen.

Alles in Allem finden wir hier den vollkommensten Typus einer Kokkenembolie des Papillarkörpers und in direktem Anschluss an dieselbe eine Infarcirung der Oberhaut in ihren Lymphwegen mit denselben Organismen, während die dadurch hervorgerufenen entzündlichen und degenerativen Erscheinungen die Struktur der Variola-Efflorescenz im Groben wie im kleinsten Detail wiederholen. Was sich wohl jeder Untersucher der Pockeneffloreszenz zum Verständniss derselben — bisher erfolglos — herbei gewünscht hat, treffen wir hier in Hülle und Fülle an und dürfen deshalb die Gelegenheit nicht versäumen, aus dieser strikten morphologischen Identität wenigstens per analogiam so

viel wie möglich über die Genese der Pockenpustel zu lernen. Hierfür ist es natürlich vor Allem nothwendig, die Genese dieser so merkwürdig pockenähnlichen Efflorescenz zu studiren, um uns vor übereilten Schlüssen in Bezug auf die Wanderung der Organismen zu bewahren. Vorher aber möchte ich mit einigen Worten die wenigen Differenzpunkte dieser Streptokokkenphlyctaene und des Pockenbläschens erledigen.

Es sind deren nicht viele und wesentliche. An der ausgebildeten Streptokokkenblase fällt die Dicke und geringe Kompression der Blasendecke auf, welche aus den alten oberen Hornschichtlagen, einer ungemein gequollenen, auf das 5—10fache der gewöhnlichen Dicke verbreiterten, basalen Hornschicht und einer breiten, aufgelockerten Körnerschicht besteht, in welcher das Keratohyalin noch sehr gut erhalten ist. Die gequollene, basale Hornschicht zeigt breite, rhomboidale Zellenleiber mit scharfen Conturen und einem schwach oder noch stark tingiblen Kernrest. Dieser auffallend lockere Bau der Blasendecke rührt davon her, dass im Beginne der Bläschenbildung das epitheliale Oedem von vornherein die Hornschicht mitergreift, so dass eine Zeit lang die Efflorescenz aus zwei etwa gleich breiten Lagen besteht, einer inneren, welche die elementaren Bläschen der Stachelschicht enthält und einer äusseren, die sich aus den gequollenen Uebergangs- und basalen Hornlagen zusammensetzt.

Sodann besteht eine Differenz in dem Umstande, dass die seitlichen, weniger direkt vom Gift getroffenen Partien der Blase ein beträchtliches intercelluläres Oedem aufweisen, während bei der Pocke hier der Hauptsitz des cellulären, parenchymatösen Oedems ist. Schon in dem papulösen Anfangsstadium macht sich dieser Umstand geltend. An einzelnen Stellen finden wir als erste Einwirkung lediglich eine starke Erweiterung der interepithelialen Saftspalten neben nur geringer Schwellung der Epithelien selbst. Weiterhin dehnen sich die Spalten oberhalb der basalen Stachelzellen (Keimzellen) vielerwärts so stark aus, das mehr oder weniger ausgedehnte Ablösungen der Stachelschicht vom Papillarkörper entstehen, wobei an letzterem nur die basalen Stachelzellen zurückbleiben. Von diesen superbasalen Fissuren greifen sodann feinere Spalten in der Stachelschicht nach aussen weiter um sich, und es entstehen so stellenweise netzförmige Spaltensysteme in der Stachelschicht, bevor die Stachelzellen selbst degeneriren. Diese Tendenz zu einer verbreiteten, superbasalen Spaltenbildung, die sich bei den Pocken nur an der Stachelschicht der Haarbälge in ähnlicher Weise findet, ist bei der streptogenen Pustelkrankheit natürlich auch an den Haarbälgen, und zwar in ihrer ganzen Ausdehnung, ausgeprägt und sogar hin und wieder an der äusseren Epithelwand der Knäuelgänge.

Das stärkere Hervortreten des intercellulären Oedems hat zwei natürliche Folgen für unsere Efflorescenz. Einerseits ist auch im Höhestadium die seitliche Schwellung der Epithelien relativ gering ausgebildet und damit fehlt ein wesentlicher Faktor der centralen Dellenbildung. Diese erreicht deshalb auch nur ganz vereinzelt die Intensität

wie bei der Variola. Sodann führt das intercelluläre Oedem in den tieferen Lagen der Stachelschicht hier und da zur Auswaschung des Protoplasmas ganzer Epithelzellen, wodurch zerstreute oder netzförmig zusammenhängende Lücken in der Stachelschicht entstehen. Diese Colliquation des gesammten Protoplasmas der Zelle durch umspülende Lymphe unterscheidet sich von der „reticulirenden Degeneration“ dadurch, dass auch das Aussenplasma der Zellen mit dem Innenplasma zugleich verflüssigt wird.

Im Uebrigen verhalten sich die Degenerationsprodukte in den reifen Bläschen ebenso, wie in der Pocke. Die der Körnerschicht zunächst gelegenen Stachelzellen gehen die reticuläre Degeneration ein, und es kommt auch hier an vielen Stellen zu einem Ueberquellen dieser oberen Schicht über die untere durch nachträgliche ödematöse Erweiterung der Höhlen und periphere Ausbreitung der reticulären Degeneration, analog der Verbreiterung der oberen Pockenpartie als Pockenhaube. Die dem Papillarkörper zunächst gelegenen Epithelien quellen in toto auf unter amitotischer Kernvermehrung und wandeln sich zum grossen Theile in runde, lose aufgehäufte, vielkernige Ballons um. Die zwischen den primär quellenden und kolliquirten Epithelien übrigbleibenden Haupt- und Nebenbalken bestehen aus komprimirten, kernhaltigen Epithelien, die einer langsamen Nekrobiose anheimfallen und sich in nichts Wesentlichem von den Septen der Pockenpustel unterscheiden.

Durch diese Identität der hauptsächlichsten degenerativen Vorgänge ist auch die Identität in der Architektur des reifen Bläschens mit derjenigen der Pocke bedingt. Das Vorwalten des interstitiellen Oedems bei der streptogenen Efflorescenz macht sich allerdings auch im Groben geltend durch die vielfache Fissuren- und Lückenbildung im unteren Theile und die starke, nachträgliche, seröse Auftreibung der Höhlen in ihrem oberen Abschnitt.

Bemerkenswertherweise erstreckt sich die Eigenthümlichkeit des interstitiellen Oedems bei Phlyctaenosis streptogenes nicht auch auf die Cutis. Die Circulationsverhältnisse (stark erweiterte Blutcapillaren, mässig erweiterte Lymphspalten, nirgends grössere Oedemlücken) gleichen denen der Variola und Varicellen und durchaus nicht etwa denen der Masern. Es tritt uns auch hier, wie überall, die Wahrnehmung entgegen, dass die Erweiterung der interepithelialen Lymphwege durchaus nicht einfach mechanisch zu erklären ist; sie begrenzt sich in diesem Falle an der Cutisgrenze, ist also nicht eine Folge von Cutisödem, sondern eine besondere Wirkung der gifttragenden Lymphe.

Einen Unterschied gegen die Variolahaut finden wir dagegen erstens in einer viel geringeren Infiltration mit jungen Bindegewebszellen und zweitens in dem vollkommenen Mangel jener lokalen Leukocytose, welche die zweite Periode der Pockenpustulation auszeichnet. In beiden Punkten gleicht die Phlyctaenosis streptogenes mehr den Varicellen als den Pocken. Was die sesshaften Zellen betrifft, so finden sich nur vereinzelte, gut ausgebildete Plasmazellen, wenn wir auch an den Perithelien fast aller Kapillaren durch stärkere Proto-

plasmakörnung und Abrundung der Spindelzellen die Ansätze zu ihrer Bildung antreffen. Mastzellen sind nicht besonders reichlich, aber häufiger und grösser als normal entwickelt. Dass die Emigration weisser Blutkörperchen auch in den reifen, stark ausgedehnten Bläschen fast vollkommen vermisst wird, ist eine sehr auffallende und lehrreiche Thatsache. Sie erklärt sich wohl aus dem Umstande, dass in diesem Falle der Tod des Individuums eingetreten ist, ehe es zu einem Absterben der Organismen in den Efflorescenzen kam. Es würde das wieder darauf hinweisen, dass beim Pockenprocess die Eiterung wahrscheinlich nicht durch das Pockengift selbst, sondern durch die beim Absterben der Pockenkeime frei werdenden chemischen Stoffe erzeugt wird. Die Keime der Varicellen hinwieder würden so rasch dem Absterben verfallen, dass es nur zu einer unerheblichen Emigration gekommen ist, wenn die Varicellenblasen bereits wieder eintrocknen.

Bedeutendere Veränderungen als die Cutis im allgemeinen zeigen wieder die in dieselbe eingesenkten Epithelanhänge. Die Stachelschicht der Haarbälge weist vielfache Verflüssigung einzelner Epithelien und, sich daran anschliessend, netzförmig verzweigte Spaltenbildung auf, besonders zwischen der äusseren basalen Zellenlage und den nach Innen gelegenen Epithelien. Stellenweise löst sich, wie bei den Pocken, ein verjüngter Haarscheidencylinder sammt dem Haar vollständig von dem Haarbalge ab, an welchem nur Reste der basalen Epithellage haften, ein der Blasenbildung im Deckepithel vollkommen analoger Vorgang. Das Haar selbst ist dabei nicht verändert. Hingegen ist die Hornschicht, welche die Haarbalgtrichter auskleidet, überall dort stark aufgequollen, wo diese in den Bereich der Kokkenembolien und Bläschen gelangen. Charakteristischer noch sind die Veränderungen der Knäueldrüsen. Wo diese die Bläschen durchziehen, ist das Epithel des Ganges gut erhalten, sogar die Körnerzellen, welche sich von aussen in den Gang einsenken. Nur sind alle diese Epithelien besonders voluminös und theilweise ödematös. Am meisten geschwollen sind jedoch die innersten Gangepithelien und die sich nach unten an dieselben anschliessenden Cuticularzellen. Diese repräsentiren bekanntlich die (abgekürzte) Verhornung der Gangepithelien nach der (inneren) Oberfläche zu und sind normalerweise fettig imbibirt, wie die basale Hornschicht an der Oberfläche, in welche Schicht sie ja auch ausmünden. Es ist mithin nicht ohne Interesse, zu beobachten, dass sie auch das Schicksal der basalen Hornschicht theilen und ungewöhnlich stark aufquellen. Die Quellung und Volumenzunahme setzt sich an den Cuticularzellen den ganzen Gang hinunter bis in die Tiefe der Haut resp. bis zu den sekretorischen Knäuelzellen fort und ist so bedeutend, dass das Cuticularrohr als Ganzes keinen Platz mehr in dem Gange findet und sich innerhalb des Ganges spiralig hin und her krümmt. Schon bei schwacher Vergrösserung sieht man das eigenthümliche Bild eines stärker gewundenen Innencylinders innerhalb des besonders im oberen Abschnitt etwas angeschwollenen Knäuelganges. In dem Knäuel selbst findet man keine Anschwellung der Epithelien, dagegen ein intercelluläres Oedem, wodurch stellenweise die Zellen von

der Drüsenmembran abgehoben werden und hin und wieder Lücken, die durch totale Verflüssigung einzelner Epithelien entstanden sind.

Im Grossen und Ganzen zeigen die Epithelanhänge mithin analoge Veränderungen wie das Deckepithel: eine auffallende Schwellung der jüngst verhornten Zellen und ein interstitielles Oedem in den unverhornten Schichten mit totaler Verflüssigung einzelner Epithelien, wodurch frühzeitig der Zusammenhang der Keimschicht von den übrigen Epithelien gelockert wird.

Die Erörterung der Differenzpunkte unserer Phlyktaenosis mit der Variola hat bereits eine genügende Vorstellung vom Bau der ersteren gegeben, sodass wir direkt zur Betrachtung der wichtigsten Frage schreiten können: wie verhält sich die Kokkeninvasion zeitlich und örtlich zur Entwicklung des Bläschens? Es ist schon oben bemerkt, dass die ältesten und grössten Bläschen die verführerische Annahme zu beweisen scheinen, dass jede verflüssigte Epithelpartie einer Kokkengruppe direkt entspricht und die Nekrotisirung somit das Werk der Kokkeneinwanderung in die Stachelschicht wäre. Hier ist eben jeder Hohlraum von der Stachelschicht-Cutisgrenze bis zur Hornschicht mit Kokkenreihen und Kokkenballen erfüllt. Diese Annahme wird aber Schritt für Schritt widerlegt, je mehr man jüngere Stadien der Entwicklung untersucht und ich will das letzte Resultat dieser vergleichenden Studien gleich voransetzen. Es lautet so: Die sämmtlichen Epithelveränderungen bis zur Nekrotisirung des Epithels sind Folgen der Einwirkung eines im Serum löslichen Giftes und bereits längst ausgebildet, wenn die Einwanderung der Kokken aus der Cutis in das Epithel beginnt.

In Bezug auf die Vertheilung der Kokken kann man drei Stadien des Processes unterscheiden. Die kleinsten rübsamen- bis senfkorngrossen Bläschen zeigen in der Epidermis das papulöse Stadium, die Stachelschicht von weiten Lymphspalten durchzogen, durch totale Verflüssigung einzelner Epithelien im unteren Theile netzförmige Lücken aufweisend, andere Epithelien daselbst zum Theil ausgewaschen und des grössten Theiles ihres Protoplasmas, aber nicht ihrer Kerne beraubt, im oberen Theile den Beginn der retikulären Höhlenbildung und als Decke eine oedematös geschwellte Körnerschicht und basale Hornschicht, andeutungsweise bereits von nicht verflüssigten, dagegen komprimirten Epithelsträngen und unversehrten Schweissporen wie von Pfeilern getragen. In diesem Stadium ist noch kein Kokkus in den Bläschen zu finden, aber regelmässig nimmt eine dichtgedrängte Kolonie von Streptokokken genau die Mitte des unterliegenden Papillarkörpers ein, in einer oder mehreren Kapillaren Infarkte bildend und in die benachbarten Arteriolen sich mit abnehmender Dichtigkeit fortsetzend. Ich finde sogar die Ausbreitung der Kokken im Blutgefässsystem in diesem frühen Stadium häufig bedeutender als in den folgenden.

Als zweites Stadium kann man die Umwandlung der Papel zum Bläschen bezeichnen. Es wird dabei halbsenfkorn- bis halberbsengross, erhebt sich aber höchstens 2 mm über das Niveau der Haut und zeigt oft eine seichte Delle; vielfach fliessen die Efflorescenzen zu Bläschen-

scheiben zusammen. Die unregelmässigen Veränderungen, die das intercellulare Oedem im unteren Theil der Stachelschicht hervorgebracht, verschwinden, je mehr einzelne Epithelien und Haufen solcher dadurch abgelöst werden und nun die ballonnirende Degeneration mit amitotischer Kernvermehrung eingehen. Ebenso erhält der obere Theil des Bläschens durch fortschreitende retikuläre Degeneration mächtige Auftreibung und Konfluenz der entstandenen Höhlen, die sich mit feinkörnig geronnener, aber noch keine Fibrinreaktion gebender Lymphe füllen, ein gleichmässiges Aussehen und regelmässige Gestalt; das Bläschen ist reif.

Unterdessen haben die Kokken ihre Wanderung fortgesetzt, sie sind aus den Kapillaren des Papillarkörpers in die Lymphspalten desselben vorgedrungen und von hier in die weit offenen Lymphspalten netzförmig kommunicirender Höhlen der unteren Stachelschicht. Merkwürdiger Weise findet diese Einwanderung in das Epithel nicht im Centrum hauptsächlich statt, wo die Dichtigkeit des Kokkenwachsthums in der Cutis am grössten ist, sondern seitlich in der Peripherie der Efflorescenz. Vermuthlich ist hier, wo viel mehr unversehrte Epithelien vorhanden sind, der Nährboden ein besserer. Sowohl die zögernde Einwanderung der Kokken in das Bläschen überhaupt, wie die Auslese der nicht am nächsten gelegenen Epithelbezirke beweist wiederum, dass ganz andere als mechanische Ursachen die Vertheilung der Organismen im Gewebe beherrschen.

Auf der Höhe der Vesikulation finden wir mithin die Kokken in der Cutis noch unverändert oder nach der Tiefe zu spärlicher und in dem Bläschen in erheblicher Menge nur in der oedematösen Basis der Peripherie. Einzelne Ketten ziehen sich von hier besonders an den gröberen Balken entlang in das Bläschen hinauf, doch sind diese in vielen reifen Bläschen spärlich und sehr oft gar nicht nachzuweisen.

Ein drittes Stadium möchte ich für diejenigen Efflorescenzen in Anspruch nehmen, welche schon makroskopisch sich durch eine strotzende Fülle des Inhalts bemerklich machen. Ihr Umfang hat sich nicht erheblich verändert, aber ihre Höhe ist auf etwa 3 mm gestiegen und die Delle meistens wieder ausgeglichen. Im Bau der Bläschen hat sich nichts verändert, als dass die retikulär degenerirten Partien der oberen Stachelschicht noch weiter von gerinnendem Exsudat aufgetrieben und die Bläschendecke und seitlichen Wände stärker komprimirt sind. Aber die Kokken haben sich gleich einer üppigen Reinkultur auf todtem Nährboden in alle Spalten des Bläschens ergossen und durchsetzen in dichten Massen das die Höhlen ausfüllende Exsudat. Hier kommen jetzt die zierlichsten und längsten Ketten zur Anschauung, während in den engeren Lücken der Blutkapillaren und superbasalen Spalten die Kokken dichte Haufen bilden und den Streptokokkencharakter nicht deutlich hervortreten lassen.

Gegenüber diesen reichen positiven Kokkenbefunden verdient um so mehr ein negativer hervorgehoben zu werden, das ist der Mangel jeder Kokkeninvasion in die Knäueldrüsen. Man pflegt sich verschiedenerseits den Uebergang von Bakterien in den Schweiss auf dem Wege

der Knäueldrüsen sehr leicht und einfach vorzustellen, und hat, ohne histologisch diese Wanderung zu verfolgen, neuerdings blos aus dem Vorkommen von Organismen im schweissigen Sekret der Haut öfters auf ihren Durchgang durch die Knäueldrüsen und ihre Ausscheidung durch dieselben geschlossen. Auf die vielseitige Anfechtbarkeit dieses Schlusses ist hier nicht einzugehen; aber wohl muss darauf hingewiesen werden, dass in dem vorliegenden Falle, wo Streptokokken nicht nur vereinzelt im Blute gekreist haben, sondern ausgedehnte Infarkte gerade in den Kapillaren der Haut bildeten, von denen sie speciell in das Epithel der Oberfläche wanderten, die Knäueldrüsen von denselben völlig frei blieben. Das Epithel derselben und der Gänge zeigt, wie oben erwähnt, Schwellung und Verflüssigung wie das Epithel der Oberfläche, ja man findet sogar nicht selten in den Kapillaren, welche am Knäuelgang und den Knäueln selbst entlang laufen, dichte obturirende Haufen, ohne dass man irgendwo die Kokken in diese Gebilde eingedrungen findet. Scheinbar sind gewiss die mechanischen Bedingungen die günstigsten, die man finden kann, der epitheliale Boden ist in gleicher Weise präparirt wie das Deckepithel und doch ist von einem Eindringen in die Knäuel, geschweige von einer „Absonderung" durch dieselben nicht die Rede. Die Auslese der Kokken ist eben eine besondere in jedem Nährboden und lässt sich a priori nicht bestimmen. Aber selbst wenn man einzelne Kokken in ähnlichen Fällen eingedrungen finden würde und hätte dieselben nicht zugleich im Schweissporus nachgewiesen, so wäre die Thatsache einer Absonderung durch die Knäueldrüsen damit noch keineswegs erhärtet.

Die Verbreitung der Streptokokken und ihre Wirkung auf das Hautgewebe lässt sich in unserem Falle in folgende Sätze zusammenfassen:

1. Die Bildung oedematöser und nekrotischer Herde in der Oberhaut ist eine Fernwirkung der Ansiedlung von Kokkenhaufen in den Kapillaren der Haut.

2. Die nekrobiotischen Partien der Oberhaut sind nicht durch die Invasion der Kokken in die Oberhaut selbst entstanden, bilden aber einen guten Nährboden für dieselben, welchen diese nach eigener Auslese und nicht einfach mechanisch fortwachsend in Beschlag nehmen.

3. Eine noch so starke Ansammlung von Streptokokken in der Oberhaut führt nicht nothwendig zu Eiterherden in der Haut.

4. Eine vollkommene Obturation der oberflächlichen Blutkapillaren der Haut mit Kokken bedingt nicht nothwendig Blutungen in die Haut.

5. Noch so günstige Wachsthumsbedingungen für Streptokokken in der Haut haben nicht den Uebertritt in die Knäueldrüsen nothwendig zur Folge.

Es mögen diese Sätze bei der Aufsuchung und Beurtheilung der echten Organismen der Variola, Varicellen, des Zosters und ähnlicher Erkrankungen der Oberhaut von Nutzen sein.

Pustulosis staphylogenes.

Die Untersuchung des folgenden Falles, welcher den Inhalt der Dissertation von Deutsch (Zur Lehre von der kryptogenen Sepsis, Heidelberg) bildet, verdanke ich dem freundlichen Entgegenkommen von Herrn Geheimrath Arnold und Herrn Dr. Ernst. Die Histologie der Hautaffektion in diesem Falle findet sich bereits in kurzen Zügen in genannter Dissertation vor und ich bin in der Lage, die Resultate des Verf. zu bestätigen und in einigen Punkten zu ergänzen.

Margarete Hermann, 16 Jahre alt, erkrankte mit Kreuzschmerzen und Schüttelfrost unter den Erscheinungen des akuten Gelenkrheumatismus. Es trat eine Affektion der Meningen und Lungen hinzu und zehn Tage nach dem Beginn der Krankheit starb die Kranke. Zwei Tage vor dem Tode zeigte sich auf der Brust und den oberen Extremitäten vereinzelt, vielfach dagegen auf dem Bauche und Beinen ein Exanthem, welches aus blaurothen, linsengrossen, auf Druck verschwindenden Flecken bestand. Am nächsten Tage erschienen auf diesen Stellen, vielerwärts stecknadelkopfgrosse, mit wässerigem Inhalte gefüllte Bläschen, zuweilen auf hämorrhagischem Grund. Aus einem solchen Exanthemfleck wurde eine geringe Menge wässerigen Blutes entnommen und zur Anlegung einer Agar-Kultur verwandt, die eine Reinkultur von Staphylokokkus pyogenes aureus darstellte.

Die Section ergab: eitrige Myocarditis, multiple, miliare Abscesse in den Lungen, Nieren, Leber, Darm; Abscess im rechten Psoas; eitrige Periostitis am Kreuzbein, in den Bogen der Lendenwirbel; eitrige Pachymeningitis externa und Leptomeningitis spinalis. Im Centrum der miliaren Abscesse fanden sich überall dieselben Kokken in Zoogloeaform. In den Gefässen waren ebenfalls Kokken häufig, z. Th. embolischen Pfröpfen aufgelagert, z. Th. frei im Lumen. Es bestand ein deutlicher Zusammenhang der Kokkenembolien mit den Hämorrhagien und miliaren Abscessen aller Organe.

Der Inhalt der Pustel bestand aus Flüssigkeit, Detritus und Kokken. Am Boden derselben bildete ein dichter Rundzellenhaufen mit centraler Kokkenkolonie offenbar den Mittelpunkt der Efflorescenz, nur die gerade unter derselben befindlichen Kapillaren waren strotzend mit Blut gefüllt und enthielten allein Kokken, sodass der ganze Process durchaus den Eindruck von Kokkenembolien der Hautkapillaren, gleichwerthig mit den anderen pyämischen Metastasen, machte.

Bei der Untersuchung dieses Falles war mein Hauptaugenmerk auf die folgenden beiden Punkte gerichtet; einmal die Differenzen zwischen dieser echten, embolischen Pustelerkrankung und der von aussen kommenden staphylogenen Impetigo festzustellen, sodann die Berührungspunkte und Unterschiede zwischen ihr und der im Vorhergehenden absichtlich ausführlich dargestellten streptogenen Phlyctaenose, die ich als Typus aller embolischen Oberhauterkrankungen hinstellen möchte.

Die verschiedenen Pusteln, welche mir vorliegen, zeigen im Bau völlige Uebereinstimmung. Schon bei schwacher Vergrösserung fällt auf, was auch Deutsch betont, dass unterhalb der Pustel alle Kapillaren maximal erweitert und strotzend mit Blut gefüllt sind; diese Erweiterung überschreitet noch etwas den Bereich der Oberhauterkrankung. Sodann findet man an den central unter der Pustel gelegenen Kapillaren Auswanderung von Leukocyten und die Oberfläche der Cutis nebst einer geringen Schicht Deckepithel, welche den Pustelboden bilden, von Leukocyten dicht durchsetzt. Diese beiden Symptome unterscheiden schon durchaus die embolische Pustel von der Impetigo, sie

dokumentiren auf das Schärfste die intensive Schädigung des Gefässbindegewebes bei ersterer.

Auf der anderen Seite fehlt bei der Pustulosis jener für die Impetigo charakteristische Kokkengehalt der Pusteldecke und der diese durchsetzenden Follikel. Wenn die Kokken auch von innen her bis an die Hornschicht vorgedrungen sind, so ist von einem Eindringen geschweige von einer Durchsetzung der Hornschicht mit Kokken, wie wir es bei der Impetigo so häufig finden, nicht die Rede.

Auch die Verbreitung der Kokken innerhalb des Gewebes ist bei beiden Oberhautaffectionen in charakteristischer Weise verschieden. Bei den jüngsten Impetigines finden sie sich nur unterhalb der Hornschicht im Centrum, von hier wachsen sie, die Hornschicht von der Stachelschicht trennend, peripher nach allen Seiten und dann radienweise in den Eitertropfen hinein, ohne die Epithelgrenze zu erreichen. Bei der Pustulose finden sie sich in grösseren Haufen auch mit Vorliebe unterhalb der Hornschicht, aber sie durchsetzen zugleich auch diffus die ganze Pustel und bilden überall, auch an der Pustelbasis und in dem unterhalb der Pustel sich hinziehenden, geschwollenen Papillarkörper grosse, rundliche, unregelmässige Herde. Da wir nun aus der Krankengeschichte wissen, dass die Efflorescenzen garnicht einmal als Pusteln, sondern als wasserhelle Bläschen aufschossen, so stellen alle mir vorliegenden Schnitte ein späteres Stadium vor. Die Leukocytose ist erst sekundär, einen Tag nach dem Aufschiessen der Bläschen und einen Tag vor dem Tode entstanden. Es ist bei dieser rapiden Kokkenwucherung und bei ihrer trotzdem so weiten Verbreitung am und im Pustelboden und in der Cutis nicht möglich, dass sie von aussen in dieser kurzen Zeit so weit über die gewöhnlichen Grenzen in die Tiefe gewuchert sind; sie müssen sich aus der Tiefe nach aussen verbreitet haben und zwar auf einem schon für eine solch rasche Ausbreitung vorbereiteten Boden.

Hierfür spricht endlich das Vorkommen der Kokken in den erweiterten Kapillaren selbst. Allerdings sind sie hier nur in einzelnen Exemplaren, als Diplokokken oder höchstens in Häufchen zu 4 Exemplaren anzutreffen, nirgends als Zoogloeaballen wie in den darüber gelegenen Lymphspalten. Dennoch aber ist auch ein so spärliches Vorkommen in den Blutgefässen der Pustelbasis bei der Impetigo bisher unbekannt.

Zu diesen groben Differenzen kommen nun noch einige feinere, auf die im Zusammenhang mit den anderen ebenfalls Gewicht zu legen ist. Während bei der Impetigo die Stachelschicht durch den angelockten Eitertropfen mechanisch niedergedrückt wird, ohne selbst eine Schädigung der Epithelzellen wahrnehmen zu lassen, ist sie bei der Pustulose stark degenerirt. An einigen Pusteln liegen die Papillen ganz frei, an anderen sind sie mit wenigen, von Leukocyten durchsetzten Lagen von Stachelzellen bedeckt; der Rest der Stachelschicht hängt theils abgelöst an der Pusteldecke, theils ist er in Form kleinerer und grösserer Ballen mitten in dem Eitertropfen der Pustel vorhanden. Alle abgelösten Theile der Stachelschicht sind schwer tingibel, auch

die Kerne sind schwer nachzuweisen. Einige der an der Pusteldecke hängenden Epithelreste sind balkenförmig komprimirt und erinnern an abgerissene Septen einer Pockenpustel. Doch sind alle Pusteln streng einkämmerig geworden. Auch die seitliche Begrenzung der Pustel erinnert an variolöse Processe, indem die Stachelzellen — übrigens in sehr verschiedener Ausdehnung und Stärke — zu schwer tingiblen Bändern ausgezogen oder auch gequollen sind und dann einen kleinen peripheren Pustelkörper konstituiren. Ferner zeigt sich die Giftwirkung in der die Pustel umgebenden Oberhaut in einer Aufquellung der oberen, älteren Stachelzellenlagen, genau so weit, wie die Kapillarerweiterung reicht.

Aus diesen Thatsachen ist mit grosser Wahrscheinlichkeit der Schluss zu ziehen, dass das erste vesiculöse Stadium des Processes eine Aufquellung und Nekrose der älteren Stachelzellen aufweist und dass das Bläschen innerhalb der oberen Hälfte der Stachelschicht entsteht und zu mehr oder minder ausgedehnter Nekrose der ganzen Stachelschicht führt, eine ebenso bemerkenswerthe Differenz gegenüber der Impetigo wie eine Aehnlichkeit mit der streptogenen Phlyctaenose. Mit dieser letzteren hat die Pustulose auch noch gemein die Aufquellung des Papillarkörpers unterhalb der Pustel und seine partielle Entblössung von Epithel.

Doch finden sich auf der anderen Seite wieder auffällige Differenzen zwischen diesen beiden embolischen Exanthemen. Bei der streptogenen Phlyctaenose fehlt die Leukocytenemigration ganz und die Ausdehnung der Blutcapillaren ist viel unbedeutender. Sodann ist ihre Struktur viel pockenähnlicher durch die Fächerung der Blase. Endlich finden sich bei ihr die Kokken auch in obturirenden Ballen, in den Blutkapillaren des Bläschenbodens selbst, während bei der Pustulosis trotz der viel stärkeren Gefässlähmung nur vereinzelte Kokken zu finden sind. Die Streptokokken sind offenbar viel besser an das Wachsen in der Blutbahn angepasst und viel weniger leukotaktisch wirksam als die Staphylokokken.

Auffallend aber bleibt es in hohem Grade, dass die Staphylokokken nicht bloss eine Gefässlähmung hervorrufen durch ihre Anwesenheit in den Gefässen selbst, sondern über diese hinaus eine weit in die Oberhaut reichende Nekrose bewirken, während bei ihrem Eindringen unter die Hornschicht die viel näher liegenden Stachelzellen keine Zeichen von Nekrose darbieten. Und ebenso auffallend ist es, dass, während bei letzterem Modus die Anlockung von Leukocyten das primäre Symptom ist, bei ihrer Fernwirkung von den Gefässen aus die Leukocytose erst nach der Nekrose, sekundär auftritt. Diese Entfaltung neuer Eigenschaften bei der Wirkung vom Blutwege aus fordert verschiedene Erklärungsversuche heraus, über deren Werth erst weitere Erfahrung entscheiden kann. Entweder handelt es sich trotz der mikroskopischen und kulturellen Gleichheit in Wirklichkeit um einen anderen Organismus, oder um denselben Organismus mit veränderten toxischen Eigenschaften, oder drittens die Einwanderung der Staphylokokken ist bei der Pustulosis wie bei den Pocken eine sekundäre Infection, es handelt

sich um eine Mischinfektion, deren erster Infektionsträger uns noch entgeht. Manches spricht für diese letztere Hypothese, nach welcher Kapillardilatation und Epithelnekrose, kurz alles, was sonst den Staphylokokken nicht eigenthümlich ist, dem primären Organismus zuzuschreiben wäre und die Staphylokokken den geschädigten Bezirk der Haut nur nachträglich in Besitz nehmen würden. Es würde dann die schwierige Vorstellung fortfallen, dass das Centrum der Leukocytenanlockung im Epithel sitzt, während die Staphylokokken doch vorher schon, wenn sie allein den Process beherrschen, im Gefässbindegewebe ein solches Centrum hätten schaffen müssen. Es würde sich erklären, weshalb die auf embolischem Wege zu Stande kommende Pustulosis staphylogenes so extrem selten ist, während doch Sepsis staphylogenes mit oder ohne Impetigo staphylogenes garnicht so selten vorkommt; es stösst eben die Hautembolie der Staphylokokken auf Schwierigkeiten, wenn nicht ein besonderer Umstand, wie z. B. die primäre embolische Hautnekrose hinzukommt.

Jedenfalls ist die zu den akuten Exanthemen zu rechnende embolische Pustelerkrankung, welche durch Staphylokokken erzeugt wird, gegenüber der von aussen eingeimpften staphylogenen Impetigo eine äusserst seltene Erkrankung der Haut und man wird mit ihrer Annahme in vivo nicht bloss sehr vorsichtig sein müssen, sondern bei derselben stets auf eine Mischinfektion zu fahnden haben.

III. Progressive Ernährungsstörungen.

A. Maligne Neubildungen.

α) Carcinom.

Der vielgestaltigen Histologie der Hautcarcinome entspricht bisher nicht eine gleiche Mannigfaltigkeit klinischer Bilder. Der Anfang der meisten Hautkrebse ist ein so schleichender, dass die Anamnese der Laien die klinische Beobachtung ersetzt. Daher wissen wir nicht viel mehr, als dass bald eine zerklüftete warzenähnliche Protuberanz, bald ein glattes Knötchen, eine seborrhoische Kruste, eine einfache, öfter gereizte Wunde oder Erosion oder ein Muttermal an Stelle des Krebsknotens sich vorfand. Nur wo die Carcinome das Endstadium wohlbekannter Dermatosen bilden und sich aus den Symptomen derselben mit Nothwendigkeit (Xeroderma pigmentosum, Seemannshaut, Schornsteinfegerhaut, Paraffinhaut, Leukoplakie, Jakob's Geschwür, Paget's Ekzem) oder ausnahmsweise (Lupus, Syphilis, Mykosis fungoides, Ulcus cruris) entwickeln, liegt die Krebsgenese klarer vor Augen und in einigen dieser Fälle lässt sich in der That nach dem vorausgehenden klinischen Verhalten die histologische Form des Krebses vorhersagen (Xeroderma, Seemannshaut, Jakob's Geschwür). Von den übrigen Carcinomen sind wir nur für einige wenige in derselben Lage, nämlich für solche, die durch besondere Phänomene an der Oberfläche ihren Charakter dokumentiren, wie die papillösen oder villösen und die mit ausdrückbaren Epithelpfröpfen besetzten Krebse. Wir müssen deshalb die meisten Krebsformen der Haut zur Zeit noch unter dem Gesammtnamen des Carcinoma vulgare abhandeln, es der Zukunft überlassend, einzelne klinische Formen abzuspalten und auf ihre histologischen Eigenschaften zu prüfen. Ich werde daher unter Carcinoma vulgare ohne besondere Rücksichtnahme auf das klinische Verhalten alle Carcinomarten zusammenfassen, welche nicht das Endstadium einer bestimmten Hautkrankheit bilden und dieselben demgemäss lediglich auf anatomischer Basis einzutheilen versuchen.

Dann aber werde ich den wenigen Carcinomarten mit bekannter Vorgeschichte (Xeroderma pigmentosum, Seemannshaut etc.) als Vorbilder einer späteren und schärferen Krebsanalyse eigene Kapitel widmen, in welchen die Reduction des klinischen auf das histologische Verhalten für diese Fälle versucht wird.

1. Carcinoma vulgare.

Die alte Eintheilung der Hautcarcinome in flache und tiefgreifende stammt nicht von Thiersch her, sie findet sich schon ein Decennium vorher in den Arbeiten von Hannover (1852) und Paget (1855); aber erst das epochemachende Werk von Thiersch (Ueber den Epithelialkrebs, namentlich der Haut, 1865) brachte dieselbe zu allgemeiner Anerkennung, sodass noch heute die meisten Lehrbücher sich derselben bedienen. Bei der Fülle von klinischen und histologischen

Thatsachen, welche sich mit einer so einfachen Ordnung der Carcinome nicht vertragen, ist das zähe Festhalten an derselben eigentlich schwer begreiflich, aber es nöthigt uns, da auch sonstige, oft missverstandene Punkte der Carcinomfrage sich an diese Eintheilung knüpfen*), darauf hier gleich näher einzugehen. In dem grossartigen Werke von Thiersch ist nun gerade dieser Punkt der wenigst geklärte und überzeugende. Zuerst scheint es, als ob, wie der Wortlaut es angiebt, die topographische Anordnung flache und tiefgreifende Hautkrebse genügend unterschiede. Der „flache" Krebs zeigt nach Thiersch nur eine oberflächlich liegende, wenige Millimeter dicke Schicht epithelialer Neubildung, welche auf dem senkrechten Durchschnitt sich mit einem ziemlich ebenen Contur vom Stroma absetzt (S. 51). Der „tiefgreifende" Krebs erscheint dagegen nicht gut abgesetzt und verbreitet sich in unregelmässiger Weise nach der Tiefe. Wenige Seiten später aber rügt Thiersch an Paget's Ausdruck: „oberflächlicher Krebs", dass derselbe „zu der falschen Vorstellung Anlass geben könnte, als ob die Krankheit oberflächlich bleibe, als ob ihre Action oder Wirkung eine oberflächliche sei und nicht, wie es in der That der Fall ist, alles Unterliegende zerstöre und so in die Tiefe dringe" (S. 53). Wenn aber Thiersch — und mit Recht — jeden Krebs allmählich in die Tiefe greifen lässt, so ist seine eigene Abtheilung der „tiefgreifenden" Krebse so wenig berechtigt, wie die Gruppe der „oberflächlichen" Krebse bei Paget und das ganze Kriterium der höheren oder tieferen Lage als Eintheilungsprincip hinfällig.

Eine andere Bemerkung des Autor's, die natürliche Gruppirung der Epithelialgebilde betreffend, führt weiter dazu, die wahre Differenz der beiden Carcinomarten in dem höher oder tiefer gelegenen Ausgangspunkt zu suchen. Es bilden nämlich einerseits die Barthaare (Lippe und Kinn), Schweissdrüsen und die Talgdrüsen der Barthaare nach Thiersch die „tiefgreifende Gruppe" und die Epidermis, die Lanugohaare und deren Talgdrüsen die „oberflächliche Gruppe" der Epithelialgebilde (S. 101). Und in der That wird hieran der Satz geknüpft: „Die flache Form des Epithelkrebses entwickelt sich meist in der Malpighi'schen Schicht und den Lanugodrüsen". Aber das blosse Studium der Fälle und schönen Abbildungen desselben Werkes zeigt die Unhaltbarkeit dieses Kriteriums, da eine Reihe „tiefgreifender" Krebse von der Stachelschicht ihren Ausgangspunkt nimmt, der einzige Knäueldrüsenkrebs aber gerade als ein „flacher" bezeichnet wird. So reducirt sich denn die Hoffnung des Lesers schliesslich darauf, in den Zellformen und der Zellentwickelung das Punctum saliens der Thiersch'schen Eintheilung zu erhalten. An mehreren Stellen des Werkes verbreitet sich der Autor über die Differenzen seiner Gruppen nach dieser Richtung. „Während nämlich beim flachen Krebs die epitheliale Wucherung es nicht weiter bringt als zu anfänglichen und indifferenten Zellenformen, indem die Zellen, ehe sie ein scharfes, individuelles Gepräge erhalten, sich auflösen und verflüssigen, sehen wir

*) Vergl. Ulcus rodens.

im vorliegenden Falle (eines „tiefgreifenden“ Krebses) die Zellen sich zu platten, scholligen Gebilden umwandeln und unter Behauptung ihrer Individualität mannigfache Veränderungen erleiden“ (S. 126). Thiersch deutet hiermit die wohlbekannten Degenerationsformen der sich central verflüssigenden Krebse an im Gegensatz zu den concentrisch geschichteten, welche Epithelperlen und Hornperlen zeitigen. Die ersteren Krebse, die — wie Thiersch sagt — den Drüsentypus nachahmen, sollen nun zur „flachen“, die Epithel- und Hornperlen erzeugenden zur „tiefgreifenden“ Form gehören! Der heutige Leser möchte wohl eher das Umgekehrte für natürlich halten. Und in der That spricht die heutige Erfahrung auch in keiner Weise zu gunsten der daselbst gegebenen Anschauung. So sind unter 70 von mir bearbeiteten Hautkrebsen vier reine Hornperlenkrebse, die klinisch ziemlich flache (wenige Millimeter tiefgehende) Lippencarcinome darstellten und doch histologisch alle vom Oberflächenepithel ausgehen und andererseits 11 central sich verflüssigende Krebse, welche aber ihrer unregelmässigen Verbreitung in der Tiefe wegen zu Thiersch's Gruppe der „tiefgreifenden“ gerechnet werden müssten; einer der letzteren auch noch deshalb, weil er von Knäueldrüsen seinen Ausgangspunkt nimmt.

Also weder die faktische Verbreitung in der Haut, noch der Ausgangspunkt, noch die weiteren Schicksale der Epithelzellen berechtigen uns heute noch, die Eintheilung in einen „flachen“ und „tiefgreifenden“ (Thiersch) oder einen „oberflächlichen“ und „tiefsitzenden“ (Paget) Krebs aufrecht zu erhalten. Jeder bösartig werdende, metastasirende und zur Kachexie führende Krebs ist „tiefgreifend“ und jeder Krebs hat andererseits ein unschuldiges, rein lokalistisches Stadium, in welchem er mehr oder minder „oberflächlich“ oder „flach“ ist (auch die Drüsenkrebse der Haut). Daraufhin lässt sich keine praktisch brauchbare Eintheilung der Carcinomformen bauen. Diese Unterscheidung ist aber mehr als überflüssig, sie ist schädlich, da sie — in Deutschland wenigstens — bis heute die eigenthümliche Natur gewisser Krebse für die besten Beobachter verschleiert hat, welche ganz abseits von den sonstigen Carcinomen stehen und für welche das Epitheton „flach“ oder „oberflächlich“ wirklich einen guten Sinn gäbe, der Jacob'schen Ulcera rodentia.

Indem Thiersch das Ulcus rodens von Jacob und seinen englischen Nachfolgern einfach seiner Gruppe des „flachen“ Hautkrebses einverleibte (S. 31) (unter seinen 102 Fällen befindet sich kein Ulcus rodens), erschwerte er für die Folge die wichtige Unterscheidung dieser ganz besonders „flachen“ Krebsart von den übrigen Carcinomen. Vielerwärts, wo man das Ulcus rodens kennt (z. B. in England), nicht aber in gleichem Maasse das Werk von Thiersch, glaubt man in der That, dass die heutigen deutschen Chirurgen unter „flachem Hautkrebs“ das wahre Ulcus rodens verstünden, was ja durchaus nicht der Fall ist, denn die Wenigsten kennen es. Dieser Jahrzehnte langen Verwechselung wegen wird es in Zukunft sich auch nicht empfehlen, nun etwa das Ulcus rodens allein den „flachen Hautkrebs“ zu nennen, obschon

er der Sache nach dazu am ehesten ein Recht hätte; die Begriffe: flach und tiefgreifend müssen wir fallen lassen.

Eine weitere naheliegende Idee ist es, die Krebse der Haut nach ihrem histologisch nachweisbaren Ausgangspunkte einzutheilen, etwa in solche des Deckepithels, des Follikelepithels, der Talgdrüsen und Knäuel. Die Voraussetzung ist durchaus berechtigt, dass die Neubildungen auch bei weiterem Wachsthum gewisse Besonderheiten ihrer primären Bildungsstätte beibehalten, etwa in ähnlicher Weise, wie eigenthümliche Zellstrukturen der primären Carcinome (z. B. Cylinderzellen) sich auch in ihren Metastasen wiederfinden. Man wird, in dieser Anschauung befangen, leicht geneigt sein, Carcinome der Haut mit hohlcylindrischen Theilstücken auf die Knäueldrüsen, acinös gebaute auf die Talgdrüsen als Ausgangspunkt zurückzuführen. Angenommen, die genauere histologische Analyse bestätigte diese Hypothese, so würde sich doch nicht gut eine wirkliche Eintheilung auf diese Verhältnisse gründen lassen, da die in Betracht kommenden, eigenthümlich geformten Neubildungen erstens ungemein selten sind und daher nur einen kurzen Anhang zu der grossen Masse der gewöhnlichen Krebse bilden würden, weiter aber auch, weil eine solche Eintheilung keinen direkten Bezug zur Klinik der Carcinome böte. Wir können diese Differenzen der Entstehung aus verschiedenen Epithelherden der Haut den Krebsen makroskopisch nicht ansehen, Klinik und Anatomie nicht auf einander reduciren.

Nun aber bestätigt die histologische Untersuchung jene Annahme durchaus nicht. Zunächst zeigt uns die Majorität aller Hautkrebse, dass die Stachelschicht der Oberfläche und der Follikel in Bezug auf die Hervorbringung der Epithelsprossen sich ganz gleichwerthig verhalten; selten sind die Fälle, wo nur die eine oder andere Region von Stachelzellen ausschliesslich zur Bildung beiträgt und diese unterscheiden sich in ihrem übrigen Habitus, in den Zellenformen etc. so wenig von den übrigen, dass Carcinome der Deckepithelien und Follikelepithelien jedenfalls zusammen behandelt werden müssen. Schwieriger liegt die Sache bei den Talg- und Knäueldrüsen.

Was zunächst die Talgdrüsen betrifft, so ist Thiersch geneigt, denselben eine bedeutende Rolle als Ausgangspunkt von Carcinomen zuzuertheilen. Die Gründe dafür sind hauptsächlich topographischer Natur; die Carcinomnester liegen ungefähr dort, wo die Talgdrüsen sich befinden müssten; diese fehlen, während die Haarfollikel noch vorhanden sind. Diese Kriterien genügen jedoch allein nicht zur Konstatirung von Talgdrüsenkrebsen. Die Talgdrüse ist selbst ein zu wenig persistentes Gebilde, um irgend welchen Reizen formativer Art standzuhalten. So einfach wie die Umwandelung in ein fettiges Sekret, so rasch vollzieht sich die Rückbildung des Drüsenacinus in einen rein epithelialen Talgdrüsenwulst, der nur, wo er noch eine kugelige Fettmasse oder einige Talgzellen einschliesst, seinen Ursprung verräth.

Es gibt kaum eine carcinomatöse Wucherung des Follikelepithels, bei welcher nebenbei nicht auch die Talgdrüse schwindet, ohne dass sie als solche zu irgend einer Wucherung Anlass gegeben hätte. Nicht

das Fehlen der Drüsen bei Vorhandensein carcinomatöser Wucherung, sondern nur die Reste derselben innerhalb der Wucherung lassen daher einen von Talgdrüsen ausgehenden Krebs wirklich erschliessen. Dieses kommt aber bei den Lippen- und Backencarcinomen, soweit sie Gegenden mit starken Haaren und kleinen Talgdrüsen angehören, kaum jemals vor. Anders ist es mit Krebsen, die von Regionen stammen (Nase, Backen, Stirn), welche grosse Talgdrüsen neben kleinen Lanugohärchen aufweisen. Hier findet man in der That, und wie es scheint, sogar meistens das Postulat erfüllt, noch in den Carcinombalken Talgzellen und Talgsekret stellenweise eingeschlossen zu finden. Und wie sollte es hier auch anders sein, wo fast alles Epithel der Tiefe durch Talgdrüsenepithel repräsentirt wird? Aber dieselben Krebsfälle zeichnen sich ausserdem durch einen allerdings unvollkommenen, jedoch nicht zu verkennenden acinösen Bau aus und so liegt der Gedanke sehr nahe, dass diese Struktur in irgend einer Weise mit dem acinösen Bau der Talgdrüsen zusammenhänge. Wohlgemerkt enthalten aber gerade diese radiär angeordneten, kolbigen und daher acinösen Carcinomnester nur höchst selten jene Talgzellen, wie denn mit dem „acinösen" Bau auf der einen Seite jede Erinnerung an die Talgdrüsenherkunft auf der anderen schwindet. Man hat daher nirgends talgdrüsenartige Krebsnester zu erwarten, etwa wie man bei gewissen Mammacarcinomen milchdrüsenartige findet. Wenn man nun noch weiter andere Krebse derselben Regionen findet, an welchen die Herkunft der Geschwulst vom Deckepithel ganz evident ist und wo nichtsdestoweniger derselbe „acinöse" Bau vorkommt, ohne jede Beziehung zu Follikeln, so wird auch die Bedeutung des Talgdrüsentypus als eines Vorbildes für Hautcarcinome auf das folgende richtige Maass herabgedrückt.

Wir haben es in einer kleinen Anzahl von Krebsen nachweislich mit solchen zu thun, welche vom unverfetteten Talgdrüsenepithel ihren Ausgang nehmen wie von anderen Hautepithelien zu gleicher Zeit. Die Talgdrüsenstruktur geht aber bei dieser Wucherung stets sofort verloren und was sonst an Talgdrüsen später erinnert, der acinusähnliche Bau, das theilen diese Fälle mit andern Carcinomen derselben Regionen, welche nicht von Talgdrüsen ausgehen. Wir müssen daraus wohl schliessen, dass die Region als solche zu dem besonderen Bau disponire, sei es, dass den Epithelien derselben (Deckepithelien und Follikelepithelien), oder der Struktur des Bindegewebes daselbst ein bestimmender Einfluss in dieser Richtung zukommt. Ein reines Talgdrüsencarcinom dürfen wir aber nur dort annehmen, wo dasselbe nachweislich von Talgdrüsen und zu gleicher Zeit nicht auch vom Deckepithel, von den Follikeln und Knäueldrüsen ausgeht (ein Fall meiner Sammlung: 37).

Ganz ähnlich verhält es sich mit den noch selteneren Fällen von Knäueldrüsenkrebsen. Es gibt in der That solche, wie schon Thiersch einen sicheren mitgetheilt hat. Sie sind auch durch die besondere Lage und eigenthümliche Epithelform leichter auf ihren Ausgangspunkt zu prüfen und als wirkliche Knäuelkrebse zu erkennen. Aber auch hier hört mit der krebsigen Entartung sofort der Knäuelcharakter der

Neubildung auf. Hier und da erinnert eine tubuläre Umwandlung der Krebsnester noch an die röhrenförmige Struktur der Knäuel, aber nicht überall und in einigen Fällen nirgends. Somit ist der Bau der entstehenden Knäuelkrebse auch durchaus nicht immer der gleiche; der Ausgangspunkt vermag dem fertigen Neugebilde nicht ein einheitliches und charakteristisches Gepräge aufzudrücken.

Mithin führt auch dieser Weg der Analyse nicht zu einem brauchbaren Wegweiser, nach welchem wir uns in der erstaunlichen Menge von Variationen des Hautkrebses zurecht finden könnten. Wenn aber der ursprüngliche Typus der Epithelzelle keine ausschlaggebende Differenzen zu Wege bringt, so lassen sich solche vielleicht in den differenten Ausgängen der Epithelwucherung finden. In der That sind die Bilder, welche die sich central verflüssigenden, die verhornenden, verkalkenden Carcinome liefern, charakteristisch genug. Diese degenerativen oder regressiven Folgezustände halten sich weder an die Epithelien bestimmter Herkunft noch bestimmter Lokalisation. Sie sind überdies für den betreffenden Fall gewöhnlich in allen seinen Theilen bindend und so möchten vielleicht in der Folgezeit zwischen diesen Abwandlungen der carcinomatösen Neubildung und den noch ganz im Dunkel gehüllten ätiologischen Faktoren bestimmte wichtige Beziehungen entdeckt werden. Zur Zeit aber sind uns diese noch verschlossen und da die Degenerationen überhaupt nur in einem Theile der Fälle auftreten, so beanspruchen diese Folgezustände der Neubildung unser Interesse auch erst in zweiter Linie.

Kommen wir nach diesen Erörterungen nun endlich zu demjenigen Faktor, welcher mir die Mehrzahl der Hautkrebse in befriedigender Weise auf wenige Typen zurückzuführen scheint. Ich finde denselben in einem grob-histologischen Moment, in der Architektur der Carcinome.

Es ist aber nicht nur jener praktische Erfolg, welcher in meinen Augen die folgende Eintheilung rechtfertigt, sondern vor allem auch die Ueberlegung, dass diese Architektur, d. h. die Disposition zwischen Epithel und Bindegewebe, zwischen Krebsgewebe und Stroma ganz wesentlich von den Verhältnissen beider zu einander bestimmt wird. Dadurch führt die Eintheilung uns sofort und in jedem Falle das Bild des „Kampfes der Keimblätter", ihrer Schwäche und Stärke im Einzelfalle vor Augen und die dergestalt sich ergebenden Typen entsprechen mehrfach bekannten Bildern, wie sie bisher bereits klinisch und prognostisch ausgesondert wurden. Eine derartige Harmonie ist aber immer der beste Prüfstein für eine wissenschaftliche, willkürliche Ordnung.

Ich unterscheide drei Hauptformen und eine Nebenform der Hautcarcinome. Als Hauptformen sind zu nennen:

1. die vegetirende, 2. die walzige und 3. die alveoläre. Diese haben gemeinsam, dass sie die natürliche Structur der Haut aufheben, indem die eindringenden Epithelien sich neue Bahnen schaffen. Ihnen steht eine vierte Form gegenüber, welche die vorhandenen Lymph-

bahnen benutzt, ohne die Gesammtstruktur der Haut zu untergraben, die Form des

4. carcinomatösen Lymphbahninfarkts. Sie ist aber nur eine Nebenform, da sie allein den secundär auf die Haut übergreifenden Krebsen und den metastatischen (Waldeyer) zukommt.

Die vegetirenden Carcinome sind diejenigen, welche am üppigsten proliferiren, daher auch am raschesten die Umgebung inficiren, in den benachbarten Lymphdrüsen erscheinen und zu Metastasen Veranlassung geben. Histologisch drückt sich diese Eigenschaft in der weiten Verbreitung und gleichmässigen Vertheilung der Epithelmitosen aus. Das Epithel ist gleichsam ganz unabhängig in seiner Wucherung von dem Gefässbindegewebe geworden, es schwillt zu massigen Klumpen an, welche in unregelmässigster Weise das Bindegewebe durchwachsen und vielfach confluiren, so dass sich das Stroma meist auf die Gefässe und deren nächste Umgebung reducirt. Diese Krebsform ist an der Haut nicht so häufig, wie an anderen, weicheren Organen; unter 70 Hautkrebsen, von denen mir Präparate vorliegen, gehören nur 17 hierher. Klinisch macht sich die extreme Epithelproliferation durch knotige und knollige Anschwellung der Haut geltend.

In dieser Gruppe kann man nun zwei Unterformen unterscheiden, welche, obwohl äusserlich und klinisch sehr verschieden, doch demselben Wachsthumsprincip entspringen: 1. die villöse und papilläre, 2. die grob-retikuläre. Man hat die erstere, den sog. Papillar- oder Zottenkrebs, früher mit einer dunklen Wucherungstendenz der Papillen in Zusammenhang gebracht, welche — als Komplikation der eigentlichen Krebswucherung — einigen Krebsen eigenthümlich sein sollte. Auch Thiersch fasst in seinem grundlegenden Werke die papillären Carcinome noch in dieser Weise auf, bringt jedoch selbst schon bei Gelegenheit eines villösen Krebses des Handrückens einen schwerwiegenden Einwurf gegen diese Auffassung, indem er darauf aufmerksam macht, dass der papilläre Charakter nicht nur an den Geschwürsrändern, sondern auch an der Oberfläche des Geschwürs vorhanden ist, wo der Papillarkörper längst zerstört wurde. Es ist bekannt, dass seit jener Zeit Auspitz und seine Nachfolger in der Papillarkörperfrage dasselbe geleistet haben, was Thiersch und Waldeyer in der Krebsfrage, nämlich den Nachweis des bestimmenden Einflusses der Epithelwucherung auf die Gestaltung dieser Gebilde. Der papilläre Krebs ist seitdem nicht mehr die Komplikation des Carcinoms mit einem ad hoc angenommenen „Papillom“, sondern — wie der normale Papillarkörper auch — die einfache wellige oder selbst dendritische Abfurchung des Stromas durch wucherndes Epithel. Wenn die genauere Berücksichtigung der Mechanik dieses Vorganges allein schon dieselbe Auffassung für die meisten papillären Gebilde der Haut als die allein berechtigte erscheinen lassen musste, so sind wir heute in der Lage, uns nicht mehr auf diese mathematische Motivirung beschränken zu müssen. Wir besitzen in dem Nachweis der Mitosen für das Epithel sowohl wie für das Bindegewebe eine unan-

fechtbare Grundlage für die Bestimmung von Ort und Richtung der Wachsthumstendenz und können verlangen, dass Derjenige, welcher heute noch ein aktives Einwuchern der Papillen in das Epithel behauptet, auch nachweise, dass dieses mittelst einer jungen, Mitosen aufweisenden Zellenbrut geschehe. Ein solcher Nachweis ist für normale Verhältnisse an der Haarpapille geliefert, wie denn hier auch schon früher die meisten Forscher stets ein aktives Einwachsen des Bindegewebes in den Epithelkeim angenommen haben. Unter pathologischen Verhältnissen ist derselbe Vorgang an der Haut nur an wenigen Orten nachzuweisen; er kommt fast nur sekundär vor und gegenüber dem aktiven Vordringen des Epithels überhaupt kaum in Betracht. Unter diesen Umständen ist es denn kein Wunder, dass bei den Carcinomen, welche der Hauptmasse nach aus neugebildetem Epithel bestehen, dem letzteren ganz allein auch die Erzeugung der papillären Oberfläche zur Last zu legen ist. Und das genauere Studium der einschlägigen Fälle bewahrheitet diese Auffassung nach jeder Richtung.

Die papillären Krebse kommen bekanntlich mit besonderer Vorliebe an der Eichel, dann auch an Händen, Füssen und Unterschenkel, dem Gesicht, vorzugsweise Backen, Stirn und Schläfen vor, selten am Rumpf. Es liegt bei ihnen stets eine Art Missverhältniss vor zwischen der sehr üppigen Epithelwucherung und der Möglichkeit, dass die Neubildung in entsprechendem Maasse in die Tiefe dringe. An der Eichel wird dasselbe durch die enge Anheftung der dünnen Haut und den Widerstand der Fascie des Gliedes gegeben, an der Hand, Gesicht, Unterschenkel durch dicht unter der dünnen Haut befindliche Knochenflächen. Gerade der Ueppigkeit der Akanthose wegen ist die anfängliche Verzögerung des Tiefenwachsthums gewöhnlich nur von kurzer Dauer und nach Beseitigung des Hindernisses breiten die Epithelzüge sich um so rascher in den unterliegenden Organen (Schwellkörper, Knochen) aus. Daher kombinirt sich später mit der papillaren Form die tiefgreifende des vegetirenden Krebses und die erstere ist trotz ihres oberflächlich erscheinenden Charakters mit Recht gefürchtet.

Die tiefgreifende Form des allseitig schrankenlos vegetirenden Hautcarcinoms kann man als die grobreticuläre bezeichnen, einerseits im Hinblick auf die vielfachen Verschmelzungen der Epithelstränge, welche bei dieser Form die Regel sind, andererseits zum Unterschiede von der einfach reticulären Form, welcher ein anderes Wachsthumsgesetz zu Grunde liegt (s. unten).

Eine vielseitigere Gestaltung erfahren die Krebszüge bei derjenigen Grundform, welche mit einer Beschränkung des Epithelwachsthums auf die Berührungsflächen mit dem Gefässbindegewebe einhergeht, bei dem walzigen Krebstypus. Diesem Typus folgen überhaupt die meisten Hautcarcinome (36 Fälle meiner Sammlung); er entspricht am besten dem normalerweise an der Haut vorhandenen Verhältniss zwischen Epithel und Bindegewebe.

Innerhalb dieser grossen Gruppe lassen sich vier Untertypen unterscheiden:

a) die reticuläre, b) die einfach walzige, c) die acinöse, d) die styloide Form.

Die einfach walzige Form (7 Fälle) entspricht am nächsten dem normalen Epithelwachsthum an der Haut, sie ist gleichsam eine einfache Uebertreibung des normalen Leistensystems. Wie in der Norm sind die Mitosen auf die dem Bindegewebe nächsten Epithellagen beschränkt, die Grenze zwischen beiden Keimblättern ist viel deutlicher markirt, als man es den Krebsen im allgemeinen zutraut. Die Form des Epithelstranges ist, sobald sie die Grenze des normalen Leistensystems überschritten hat, eine rein cylindrische geworden. Man hat hier wirklich das Recht, von „Epithelzapfen" zu reden, von welchem Wort sonst bei vielen pathologischen Bildungen ein ebenso wenig berechtigter Gebrauch gemacht wird wie allgemein in der normalen Anatomie noch bis vor kurzem. Die meisten Carcinome der Lippen geben gute Beispiele dieser Krebsform ab. Sie ist nicht scharf abgegrenzt gegen die von mir vorangestellte, viel häufigere, die reticuläre. Diese (17 Fälle) entsteht aus jener durch Verschmelzung der Epithelwalzen; es bildet sich ein unregelmässiges, die Haut durchziehendes Epithelnetz aus. Die reticuläre Form wird begünstigt einerseits durch eine Neigung zu vielseitiger Sprossung der Epithelwalzen, andererseits durch eine weniger scharfe Begrenzung derselben gegen das Bindegewebe; beide Modalitäten hängen wohl ursächlich zusammen. Aber immerhin unterscheidet sich diese einfach reticuläre Form auch von der grobreticulären, vegetirenden, und zwar — ausser durch die feineren und mehr gleichmässig dicken Stränge — durch schärfere Ausprägung einer Grenzzone gegen das Bindegewebe und die diesem zugewandte Vertheilung der Mitosen; es fehlt das Schrankenlose, welches die Krebse der ersten Gruppe auszeichnet.

Einen ganz besonderen Bau weisen die acinös (4 Fälle) veränderten, walzigen Krebse auf. Auch hier ist der Grundtypus durch cylindrische Epithelzapfen gegeben, welche in allen Richtungen die Cutis durchsetzen. Aber die Wachsthumsenergie gipfelt an den kolbig geschwollenen Endpunkten der Zapfen und so treiben diese nach verschiedenen Seiten, radiär neue Sprossen, welche sich häufig — wie die Acini eines Drüsenläppchens — um ein Centrum gruppiren. Es resultirt daraus ein im grossen und ganzen acinöser Bau der Neubildung. Die Schärfe der Abgrenzung gegen das Bindegewebe thut das ihrige, um die Struktur adenomähnlich zu machen und erst die Durchmusterung vieler Schnitte, die überall zu konstatirenden Uebergänge in einen ganz unregelmässig walzenförmigen Typus sowie gewisse Reactions-Erscheinungen des Bindegewebes, auf die wir noch zu sprechen kommen, stellen den eigentlichen malignen Charakter der Neubildung über allen Zweifel. Wie bereits oben bemerkt, kommt diese Form besonders auf der Nase, den Wangen und der Stirn zur Erscheinung.

Eine ganz entgegengesetzte Abwandlung erleidet der walzenförmige Typus in der styloiden Form (8 Fälle). Hier erlischt die Wachsthumsenergie an den Enden der walzenförmigen Epithelkörper; dieselben spitzen sich zu.

Ebenso geschieht es an den Sprossen derselben, wodurch die Epithelnester ein ausgenagtes, abgegriffenes Aussehen erhalten und mit vielen spitzen Ausläufern frühzeitig enden. Die griffelartige Zuspitzung aller weniger proliferirender Epithelpartien bedingt es auch, dass manche Krebsnester ganz frei im Gewebe sind und andere, nicht völlig abgeschnürte durch sehr dünne Epithelbrücken mit den umgebenden Epithelmassen zusammenhängen.

Die styloide Umformung der Epithelzüge ist eine Folge eines kräftigen Widerstandes des bindegewebigen Stromas gegen das Eindringen des Epithels und demgemäss der Ausdruck einer relativen Gutartigkeit der Neubildung. Sie ist daher geradezu charakteristisch für den gutartigsten Hautkrebs, das Ulcus rodens von Jacob. Aber sie ist nicht auf diese klinische Form beschränkt, wie sie andererseits natürlich auch Uebergänge zu den anderen Formen des Walzentypus zulässt und sich öfters mit denselben kombinirt. Wo aber immer die griffelartige Zuspitzung auftritt, ist es ein Zeichen, dass an Ort und Stelle die Neubildung zeitweise geruht und die bindegewebige Abkapselung das Uebergewicht gewonnen hat.

Als dritten Grundtypus des Hautkrebses bezeichne ich den alveolären. Es mag das auffallend erscheinen, da man gewohnt ist, allen Carcinomen eine mehr oder minder ausgeprägt alveoläre Struktur zuzuschreiben. Aber diese aus der Zeit der Zupf- und Pinselpräparate in die Periode der Schnittserien mit übernommene Vorstellung erweist sich bei den Hautcarcinomen als nicht stichhaltig. Alveolen im strengen Wortsinne, d. h. abgetrennte, isolirte Krebsnester als Grundtypus der Geschwulst finden wir hier nur selten. Gewiss kann man bei den meisten Formen einzelne abgeschnürte Epithelherde nachweisen, wie wir es eben noch von der styloiden Form sogar als Regel hingestellt haben. Aber in solchen Fällen liegt gerade das Gegentheil eines floriden Wachsthums vor. Und wo bei den bisher besprochenen Formen auf dem einzelnen Schnitt der Anschein vieler isolirter Krebsalveolen entsteht, findet man auf den nächsten Schnitten mit Sicherheit den Zusammenhang der betreffenden Partien mit der Umgebung und damit den Beweis einer in Wirklichkeit knäuelförmigen oder netzförmigen Anordnung des Epithels.

Nun gibt es aber eine Reihe von Hautkrebsen, deren Wachsthumsgesetz in der That die Entstehung echter Alveolen einschliesst und diese wollen wir deshalb allein mit dem althergebrachten Namen: „alveolär“ bezeichnen (13 Fälle). Im Gegensatz zu dem schrankenlosen, nach allen Richtungen gleichmässigen Wachsthum der vegetirenden und dem mehr an die Bindegewebsgrenze gebundenen, beschränkten, peripherischen der walzigen Formen, ist hier das Wachsthum ein absolut ungleichmässiges, von vielen zerstreuten Punkten der Neubildung ausgehendes. Wie kommen aber diese zerstreuten Keime der Epithelnester an ihren Ort, wenn doch der Ausgangspunkt der Epithelwucherung ein einheitlicher ist? Diese übrigens durchaus nicht häufigen Fälle müssen im Sinne der epithelialen Theorie des Krebses auf den ersten Blick räthselhaft erscheinen und sie sind es

auch vielleicht gewesen, welche bei manchen Forschern immer wieder den ketzerischen Gedanken an eine epitheliale Infektion und Umwandlung der Bindegewebszellen angeregt haben. Eine besondere Neigung des Bindegewebes, die Epithelzüge sekundär abzuschnüren und auf diese Weise allseitig isolirte Krebsnester abzuformen, kann man in diesen Fällen kaum annehmen, da weder der Zellenreichthum, noch die kollagene Neubildung im Stroma besonders stark ausgeprägt zu sein pflegt; derartige Verhältnisse kommen nur bei Abschnürung der styloiden Formen in Betracht. Ich sehe mithin keine andere Möglichkeit der Erklärung, als dass in diesen Fällen die Eigenbewegung der Krebszellen, die zuerst von Waldeyer gesehen wurde, eine besonders lebhafte ist. In der That zeichnen sich die alveolären Carcinome dadurch aus, dass am Rande der Neubildung stets eine grosse Reihe einzelner versprengter Epithelien wie eine Saat ausgegossen ist. Von diesen bis zu kleinen rundlichen abgeschlossenen Nestern und bis zu den grössten isolirten Alveolen sieht man dann alle wünschenswerthen Uebergänge. Während also bei den früher betrachteten Krebsformen der Vorschub des Epithels so zu sagen durch die ganze Neubildung bewirkt wird, indem jeder mitotische Zuwachs im Innern zur Vordrängung der damit kontinuirlich zusammenhängenden peripheren Ausläufer beitragen muss, lösen sich hier an der Peripherie beständig Epithelien los, um eine eigene Zellenbrut in's Dasein zu rufen, welche den Krebsknoten vergrössert, ohne mechanisch von demselben abzuhängen. Wo diese Aussaat einzelner Epithelien unausgesetzt fortgeht, erhalten wir äusserst zahlreiche aber kleinere Alveolen — kleinalveoläre Form, wo sie zeitweise stockt, entstehen dagegen grosse und grösste Alveolen, welche gewöhnlich von kleinen Nestern umgeben sind — grossalveoläre Form. Beide haben makroskopisch das helle, markige Aussehen und mikroskopisch den grossen Reichthum an Epithelien gemeinsam. In dieser Beziehung können sie mit den vegetirenden Hautkrebsen konkurriren. Während aber dort das festzusammenhaltende Epithel das Bindegewebe nur im Groben zerklüftet, so dass die einzelnen Bindegewebsinseln meistens noch Blutgefässe einschliessen und sich zu den Krebsnestern immer noch ähnlich verhalten, wie die normale Cutis zur Oberhaut, sehen wir hier eine innige Durchsetzung von Epithelnestern und einzelnen kollagenen Bündeln; die an vielen Punkten gleichzeitig anschwellenden Epithelnester bringen es sogar zu einer Rarefaction des Stromas, wenigstens im Centrum der Geschwulst. Da bei den alveolären Krebsen die einzelnen Nester ausserdem isolirt sind, so fallen sie — im Gegensatz zu den Balken der vegetirenden Krebse — häufig aus den feinen Schnitten ganz aus und das zurückbleibende durchlochte Stroma zeigt in exquisitester Weise den „alveolären" Bau.

Das wenn auch seltene Vorkommen dieser wirklich alveolären Form ist in zwei Beziehungen besonders wichtig. Durchmustert man nämlich eine kleinere Reihe der gewöhnlichsten Krebse der Haut, z. B. der Lippenkrebse, so könnte man leicht auf den Gedanken kommen, dass ein eigentlicher Alveolenbau an der Haut gar nicht vorkomme, dass die Hautkrebse mithin etwas Besonderes seien. In An-

sehung des eben Mitgetheilten muss man aber die Sachlage so darstellen, dass in der That eine wahre Abschnürung der Epithelien in derselben Weise, wie an den Krebsen innerer Organe, vorkommt, dass aber andererseits eine Vorliebe der Epithelien, in geschlossenen Kolonnen vorzudringen, an der Haut unverkennbar ist.

Andererseits erhellt aber weiter aus diesen Thatsachen die Unmöglichkeit, die Diagnose des Krebses von dem Vorkommen abgeschnürter Epithelnester abhängig zu machen (Klebs). Viele echte Carcinome der Haut würden dieses Postulat nicht erfüllen. Es gehört für die Hautkrebse geradezu ein besonderes Wachsthumsprincip dazu, wahrscheinlich eine besondere Beweglichkeit der Krebszellen, um einen echten alveolären Bau aufzuweisen.

Die Nebenform des carcinösen Lymphbahninfarkts (4 Fälle) schliesst sich in gewisser Beziehung am nächsten an die alveolären Krebse an, insofern wir auch hier einer Vorpostenkette von Krebszellen begegnen und die ersten Nester mit kleinen Krebsalveolen oft Aehnlichkeit haben. Während aber dort offenbar eine besondere Eigenschaft der Krebszellen ihre Dispersion an der Peripherie begünstigt, geschieht dasselbe hier durch die Ausbreitung des Krebses auf den widerstandsfreien, offenen Lymphbahnen. Ich sage absichtlich Lymphbahnen, da die Verbreitung sowohl die Lymphspalten, wie die eigentlichen Lymphgefässe der Haut einschlagen kann. Man könnte denken, dass die Fortpflanzung auf dem Wege der Lymphspalten nichts Besonderes sei, da schliesslich alle Carcinomsprossen in Saftspalten liegen, wenn dieselben auch zum Theil erst durch das Andringen des Epithels geöffnet sind. Man hat demnach bei Entstehung des Infarkts der Lymphbahnen das Hauptgewicht darauf zu legen, dass die Ausbreitung des Krebses nicht in allen möglichen Richtungen innerhalb derselben vor sich geht, sondern wesentlich in einer Hauptrichtung und besonders gern, wenn auch nicht nothwendig, zugleich in der natürlichen Richtung des Lymphstroms. Durch diese gleichmässige Richtung der Epithelfluth erhalten die hierhin gehörigen Hautkrebse ein ganz besonderes und zwar gleichartiges Aussehen. Es ist ihnen gleichsam die bestimmte Marschroute aufgedrückt, sie erinnern mehr wie andere Carcinome an die schrittweise sich ausbreitenden infektiösen Processe, wie z. B. das Erysipel. Wie schon erwähnt, kommt diese Art des Wachsthums im Allgemeinen nur den sekundär von unterliegenden Organen auf die Haut sich ausdehnenden und den seltenen metastatischen Krebsen zu*) und hierin müssen wir auch wohl den Grund des differenten Wachsthumsmodus suchen. Eine zureichende Erklärung ist diese verschiedene Herkunft der Epithelmassen an sich allerdings nicht; es ist nicht eo ipso verständlich, warum die mit unendlicher Fruchtbarkeit begabten Krebszellen nicht auch auf dem fremden Nährboden in gleicher Weise deletär um sich greifen sollen

*) Nur sehr selten schliesst sich an primäre Hautkrebse mit ihrer eigenthümlichen Struktur eine periphere Zone einfachen carcinomatösen Lymphbahninfarkts an, eine Krebsinfiltration an den Krebsknoten.

und statt dessen hier ruhig auf gebahnten Wegen centrifugal sich ausbreitend einherschreiten. Es zeigt uns dieser Unterschied nur in lehrreicher Weise, wie wenig wir überhaupt noch über die Ursachen der Epithelfluth wissen und wie mager die bisherigen Hypothesen der Senescenz des Bindegewebes (Thiersch) und des einfachen Gewebs- und Wachsthumsdruckes sind. Wahrscheinlich werden auch hier — wie bei der Entzündung — bisher noch unbekannte chemotaktische Kräfte ihr Spiel treiben, welche den epithelialen Massen das eine Mal diese, das andere Mal jene Wege weisen.

Insoweit übrigens stimmen meine Erfahrungen mit denen aller neueren Forscher überein, dass es sich bei diesen Krebsen wirklich um epitheliale Infarkte der Lymphbahnen und nicht um Endothelkrebse handelt, welche ganz andere Bilder ergeben. Die Krebsinfarkte der Haut repräsentiren an und für sich die unschuldigste, wenigst zerstörende Krebsform; nicht sie, sondern die primären Krebse (z. B. der Mamma beim Panzerkrebs der Brusthaut, metastatische Hautkrebse bei Uteruskrebs) bedingen den rasch letalen Verlauf der Fälle. Die Endotheliome der Haut haben hingegen ihren eigenen malignen Verlauf.

Je nachdem die Epithelinvasion der Haut grössere Lymphgefässe oder die Saftspalten im allgemeinen einschlägt, kann man zwei Formen des carcinomatösen Lymphinfarkts unterscheiden, die sich aber nicht in allen Fällen streng aus einander halten lassen.

Die sekundären Degenerationen des Krebsepithels können, wie schon oben bemerkt, nicht zu einer fundamentalen Eintheilung der Hautcarcinome dienen, aber sie führen zum Theil sehr charakteristische Bilder herbei und verdienen daher, in zweiter Linie zur näheren Bestimmung der Form herangezogen zu werden. Die allerhäufigste Veränderung ist die zu hyalinen, meist concentrisch angeordneten Klumpen, den sog. Epithelperlen; sie findet sich unter meinen 70 Fällen sieben Mal stark, und etwa doppelt so oft in schwächerem Grade ausgeprägt. Es tendiren zu dieser Degeneration vor allem die vegetirenden Krebse und zwar sowohl die grobreticulären wie die papillären, letztere wohl am meisten.

In geringerem Maasse findet man sie bei den walzig-reticulären Formen, zumeist bei den acinösen, styloiden und beim Krebsinfarkt, während sie unter den grossalveolären wieder, wenn auch seltener, auftreten. Aus dieser Uebersicht geht schon hervor, dass zur Bildung der sog. Epithelperlen, besser Hyalinperlen, eine gewisse Mächtigkeit der Epithelwucherung nothwendige Vorbedingung ist und dass durchaus nicht jeder Hautkrebs diese Bildungen aufweist, wobei nicht ausgeschlossen werden soll, dass in vielen Hautcarcinomen eine vereinzelte Bildung von hyalinen Kugeln, die nicht zu förmlichen Hyalinperlen führen, gelegentlich vorkommt. Diese Beschränkung der ausgebreiteten hyalinen Degeneration auf einige wenige Krebsarten ist um so wichtiger, als gerade die hyalinen Bildungen in neuerer Zeit besonders oft für parasitäre Einschlüsse der Epithelzellen angesehen sind.

Nach der hyalinen Degeneration ist die häufigste die einfache Erweichung und Verflüssigung der Epithelien. Auch diese be-

fällt am öftesten die vegetirenden und grossalveolären, seltener die walzigen Formen und verbindet sich daher häufig mit der hyalinen Degeneration. Seltener ist sie bei denjenigen Krebsen derselben Kategorien, die ausserdem Neigung zur Bildung von Hornperlen haben, niemals bei solchen vorhanden, welche durch schmächtige Epithelzüge charakterisirt sind (acinöse, styloide, Lymphbahninfarkt). Die Verflüssigung kann minimale Theile des Krebses, einzelne Zellen befallen (Paget's Carcinom) oder grosse Abschnitte der Neubildung in einen gallertartigen oder breiigen Zustand überführen (Gallertkrebse). Bei den letzteren ist gewöhnlich nicht bloss das Epithel, sondern im weiten Umfange auch das Bindegewebe entartet und die Befunde sind bei fortgeschrittener Degeneration nicht immer leicht zu deuten. Führt die Verflüssigung zur röhrenartigen Aushöhlung walzenförmiger Krebse, dann kommt die Differentialdiagnose zwischen tubulären Carcinomen und Adenomen, resp. Adenocarcinomen in Betracht. Vierzehn von den Krebsen meiner Sammlung zeigen Verflüssigung in irgend einem Grade.

Ein viel kleinerer Bruchtheil der Hautkrebse, als man gemeinhin anzunehmen pflegt, zeigt die keratoide Degeneration mit Entwickelung von Hornperlen, unter meinen Fällen nur acht. In der That ist ihr Vorkommen in ähnlicher Weise beschränkt wie die hyaline Metamorphose auf die vegetirenden, die einfach walzigen und reticulären und wenige grossalveoläre Krebse und es sind unter diesen besonders diejenigen Fälle, welche Hautregionen mit normalerweise dicker Hornschicht einnehmen, wie das Lippenroth, die Extremitätenenden. Auch hier finden wir — wie bei den erweichenden Krebsen — Mischformen, indem hyalin degenerirte Partien mit keratoid veränderten bei demselben Carcinom abwechseln. Man kann die hornige Metamorphose der Krebszellen geradezu als das eine Extrem der Epithelveränderungen betrachten, den Erweichungsprocess als das andere, während die hyaline die Mitte zwischen beiden hält. Ein Zusammentreffen verhornter, trockener und erweichter, flüssiger Theile an demselben Hautkrebse kommt daher auch nur sehr selten (unter meinen Fällen ein Mal) vor. So charakteristisch die Bilder der verhornten Krebse mithin auch sind, als typisch für den Hautkrebs im allgemeinen sind sie so wenig zu betrachten, wie das klinische Merkmal ausdrückbarer Epidermispfröpfe.

Als letzte Veränderung des Hautcarcinoms ist noch die seltene Verkalkung anzuführen, welche sich als eine Metamorphose der hyalinen Degeneration darstellt und aus dieser durch Aufnahme von Kalksalzen in die Hyalinperlen entsteht.

Ehe wir nach diesen orientirenden Vorbemerkungen den einzelnen Formen näher treten, müssen wir noch kurz einige Fragen allgemeiner Natur berühren, deren Erörterung bei den einzelnen Carcinomen überflüssige Wiederholungen mit sich bringen würde.

Das Bisherige hat zur Genüge gezeigt, dass die Bauart der Carcinome der Haut eine äusserst ungleichartige ist, ja dass sich deutlich verschiedene Wachsthumsmodi unterscheiden lassen. Es ist deshalb auch nicht anders zu erwarten, als dass die näheren Beziehungen des Epithels zum Stroma in buntester Weise wechseln. Die sehr verbreitete

Vorstellung, das schrankenlose Wachsthum des carcinomatösen Epithels müsse sich in allen Fällen und gleichmässig von einer benignen Epithelwucherung durch den Fortfall der normalen scharfen Grenze zwischen den Keimblättern histologisch zu erkennen geben, ist demnach völlig unhaltbar. Auch die Adenome der Haut lassen sich durch dieses Kriterium am wenigsten sicher von Carcinomen unterscheiden, obwohl eine Tunica propria kollagener, elastischer oder muskulöser Natur den Follikeln und Drüsen der Haut in der That zukommt. Das Deckepithel ist aber vom Papillarkörper bekanntlich durch keine Membran getrennt und der äusserste, aus eigenthümlich verändertem Kollagen bestehende Grenzraum des Papillarkörpers wechselt in seiner Mächtigkeit nach Alter, Region und Individualität in zu erheblichem Grade, als dass man auf seine Existenz im Einzelfall Werth legen könnte. Es ist nun im allgemeinen viel leichter zu konstatiren, dass die Abgrenzung des Epithels fast in allen Fällen eine verschieden scharfe ist, als anzugeben, worin diese erheblichen Unterschiede bei den einzelnen Krebsformen bestehen. Denn auch hierin wechselt das Verhalten des Gewebes nicht nur von Fall zu Fall, sondern sogar beträchtlich innerhalb eines Schnittes.

Es sind eben eine grosse Reihe von Faktoren für dieses Verhältniss massgebend und zwar sowohl auf der Epithel- wie auf der Bindegewebsseite. Was die Epithelien betrifft, so entsteht der Anschein eines relativ normalen und daher benignen Verhaltens, wenn die äussersten Epithelien auf der Cutis „fussen", d. h. an ihrem Cutisende ein besonderes Fussende tragen, mit anderen Worten: als Cylinderzellen auftreten. Wie wissen aber aus der allgemeinen Pathologie der Haut, dass diese Cylindergestalt auch nur eine Function besonderer Druckverhältnisse und speciell der Ausdruck einer unmittelbar an der Cutisgrenze gesteigerten Proliferation der Epithelien ist; je mehr Zellen in der untersten Lage, desto ausgeprägter cylindrisch sind sie. Eine gleichmässige Cylinderzellenlage bedeutet also nur ein speciell an die Peripherie der Krebszüge gebundenes Wachsthum und kommt daher bei wahren Carcinomen der Haut ebenso vor, wie bei Adenomen, ja sie ist geradezu charakteristisch für die einfache Walzenform und deren Modificationen, die reticuläre und acinöse Form, während sie bei der styloiden wieder ganz in Wegfall geräth. Auch bei den vegetirenden Formen kann sie sich ausbilden, doch der verbreiteten Epithelvegetation wegen nur streckenweise, während die alveolären Krebse nur selten, der Lymphbahninfarkt nie diese Epithelform aufweisen wird.

Je weniger eine basale Cylinderzellenlage ausgebildet ist, also in steigendem Grade bei den vegetirenden und alveolären Formen, dem Lymphbahninfarkt, um so mehr entspricht die Epithelgrenze dem abnormen, für Krebse im allgemeinen als naturgemäss geltenden Verhalten. Die basalen Zellen sind kubisch oder vielkantig, polymorph. Ob auch in diesen Fällen die Grenze scharf hervortritt, liegt dann an dem Verhalten des benachbarten Bindegewebes.

Ueber diese Mittellage hinaus ändert sich das Verhalten des Epithels wiederum bei den styloiden Krebsen, bei denen das Epithel die

Spuren der sekundären Einwirkung des vom Bindegewebe ausgeübten Druckes erfährt, wobei die Grenze naturgemäss in gewissen Richtungen verschärft, in anderen abgeschwächt wird.

Ebenso komplicirt liegen die Verhältnisse auf der Bindegewebsseite. Am meisten von dem typischen Bau des Papillarkörpers entfernt sich die Grenze bei den Carcinomen, wo die Epithelzüge in Lymphspalten und Lymphgefässe eindringen, an den Bindegewebsbündeln entlang gleiten, ohne dass in diesen Cutistheilen eine besondere Reaction gegen diese Einwanderung sich geltend macht. Wo dieses aber geschieht, wo altes fibrilläres, zellenarmes, zur Seite geschobenes Gewebe ersetzt wird durch zellenreiches, neugebildetes Gewebe, da bilden sich wieder normalere Verhältnisse heraus; es findet sich zwischen den Plasmazellen oder Spindelzellen der Reactionszone und den basalen Epithelien sogar hier und da wieder ein blasser, feiner Grenzsaum ein, wie an dem normalen Papillarkörper. Wo die Reaction der Krebseinwucherung aber noch stärkere Symptome hervorruft, wo besonders viele Leukocyten und Mastzellen in das Epithel einwandern, da verwischt sich die schärfere Begrenzung wieder zusehends.

Da nun alle angegebenen Faktoren in einem gegebenen Falle sogar in demselben Schnitte wechseln, so resultirt daraus eine ungemeine Vielfältigkeit der Beziehungen zwischen Epithel und Stroma von der denkbar schärfsten Trennung der Keimblätter bis zur Existenz einer schwer zu entwirrenden, verwischenden Grenzzone.

Eine weitere Frage von allgemeinem Interesse beim Carcinom der Haut betrifft das reaktive Verhalten des Gefässbindegewebes. Dasselbe ist zu allen Zeiten von den Krebsforschern beachtet worden. Eine Zeit lang legte man ja nach Virchow's Vorgang den neugebildeten Zellen im Bindegewebe sehr viel Werth bei, indem man sie als Mutterzellen des Krebsgewebes selbst ansah. Diese Epoche erreichte ihr Ende mit dem Nachweis der epithelialen Natur und Abkunft des Krebsgewebes; aber auch dann noch wurde von verschiedenen Seiten das Vorhandensein einer entzündlichen Infiltration im Umfange des Krebsgewebes betont, hauptsächlich mit dem Nebengedanken, dass jeder Krebsinvasion eine Schwächung und zumal häufig gutartige Entzündungen des normalen Gewebes, hier der Cutis, vorherzugehen pflege, vielleicht vorhergehen müsse.

Die neueren und besseren Färbungsmethoden, welche es uns gestatten, die einzelnen Zellenarten des Bindegewebes besser zu sondern, erlauben uns auch, diese Fragen schärfer zu stellen und zu beantworten. Es ist für die Hautkrebse also zunächst zu eruiren, ob eine zellige Infiltration der Umgebung des Krebses überhaupt konstant vorkommt und sodann welcher Art dieselbe ist. Ihre Beurtheilung wird sich dann von selbst ergeben.

Von den 70 mir vorliegenden Hautkrebsen erwiesen sich nur wenige Fälle ganz ohne zellige Infiltration der Umgebung der Krebszüge, aber es bestehen in dieser Beziehung ungemein grosse Schwankungen. In 29 Fällen ist die Ansammlung von Zellen in der nächsten Nachbarschaft oder der weiteren Umgebung sehr bedeutend und gerade

die unschuldigsten, am langsamsten fortschreitenden, wie die Ulcera rodentia, das Paget'sche Carcinom der Brustwarze, das Carcinom bei Atrophoderma pigmentosum, ein oberflächliches Wangencarcinom u. s. f. zeichnen sich hierdurch besonders aus. Im Allgemeinen ist die weitere Umgebung allerdings nur mässig, aber doch regelmässiger infiltrirt als die allernächste Nachbarschaft und als geradezu selten ist es zu bezeichnen, wenn jeder einzelne Epithelknoten von einem Zelleninfiltrat der Cutis mantelartig eingeschlossen ist. Etwas häufiger sind die Fälle, wo die Neubildung als Ganzes durch einen breiteren Infiltrationswall von der gesunden Umgebung abgesetzt erscheint, während die durchgehenden Bindegewebszüge arm an Zelleninfiltrat sind. Ganz ohne Infiltration fand ich nur 10 Fälle, unter denen besonders die sekundären und metastatischen Lymphbahninfarkte, sodann die alveolären Formen hervorzuheben sind. Unter den walzenförmigen zeichnen sich die styloiden und acinösen durch mässige oder geringe Zelleninfiltration aus, während die reticulären und vegetirenden Formen im Allgemeinen zu stärkerer Infiltration der Cutis führen, mit Ausnahme der central sich verflüssigenden. Aber ein festes Gesetz aufzustellen ist unthunlich, da immer einzelne Ausnahmen vorkommen. Nur insofern leuchtet aus allen Beobachtungen eine gewisse Regel hervor, als die Zelleninfiltration der Cutis mit der Mächtigkeit der Epithelwucherung dann wächst, wenn zugleich die Epithelbindegewebsgrenze der Sitz starker Proliferation ist. Auf das Fehlen des letzten Umstandes lassen sich die meisten Ausnahmen zurückführen, bei denen voluminöse Epithelmassen in wenig veränderter Cutis liegen (alveoläre, verflüssigte, infarcirende, manche vegetirende Formen). So viel geht aber aus diesem Material schon mit Sicherheit hervor, dass die zellige Infiltration der Cutis keine Conditio sine qua non für die Entwicklung der Hautkrebse ist und sicher nicht für dieselben den Boden zu bereiten bestimmt ist. Weitere Aufschlüsse haben wir von der Untersuchung der einzelnen Zellformen zu erwarten.

Für diese konnte ich allerdings nur 28 Fälle voll ausnutzen, da die übrigen mir nur in älteren fertigen Präparaten vorlagen oder nicht rite in Alkohol gehärtet waren. Diese letztere Methode ist aber gerade bei den Carcinomen unerlässlich, da die Hauptmasse aller zelligen Infiltrationen bei denselben aus Plasmazellen besteht. Gerade bei der Hälfte (14) dieser genau untersuchten Fälle waren die Epithelzüge von sehr bedeutenden Ansammlungen von Plasmazellen umgeben, von deren Vertheilung dasselbe zu sagen ist, wie vorher von der zelligen Infiltration im Allgemeinen, da diese der Quantität nach grösstentheils aus Plasmazellen besteht. Dieselben finden sich in der weiteren Umgebung in ziemlich gleichmässiger Vertheilung einzeln und in kleinen Herden und sammeln sich öfter in einer schalenartig das Carcinom umgebenden Schicht im Umfange der Epithelwucherung an. Von hier aus ziehen dann nur in wenigen Fällen dichtere Stränge zwischen die einzelnen Epithelbalken bis dicht an die subepitheliale Grenzschicht und füllen so alle Lücken des Epithelgewebes aus. Oefter

sieht man dagegen bis in die nächste Nachbarschaft des Epithels nur vereinzelte Plasmazellen vordringen.

Der Form nach sind die Plasmazellen meistens als voll ausgewachsene, aber nicht besonders grosse zu bezeichnen, wo sie in mässiger Anzahl vorhanden sind. Ausgedehnte, dichte Zellenherde werden dagegen hauptsächlich von sehr kleinen Plasmazellen gebildet, welche offenbar die Wanderzellenherde mancher Autoren darstellen. Vor einer solchen Verwechslung schützt eine gute Protoplasmafärbung. Es besteht dann meist das Verhältniss, dass die Infiltration nach aussen von grossen Plasmazellen, nach innen gegen die Epithelneubildung hin von den Massen kleiner Plasmazellen gebildet wird. Wo nicht interkurrente Entzündungen sekundärer Natur in's Spiel kommen, ist überhaupt die Auswanderung von Leukocyten bei den Hautcarcinomen eine äusserst geringe. Man kann in dieser Frage um so sicherer sich aussprechen, als die breiten Epithelzüge ein sehr leicht übersehbares Beobachtungsfeld für diesen Process abgeben. Wäre die Emigration von Leukocyten eine irgendwie erhebliche, so würden die Carcinomnester allerorten von steckengebliebenen Leukocyten wimmeln, wie die Epithelsprossen bei den meisten entzündlichen Dermatosen. Dieses ist aber nur punktweise in wenigen Fällen der Fall und dann vielleicht auf Rechnung sekundärer traumatischer oder therapeutischer Einwirkungen zu setzen, denen die meisten Carcinome der Haut ausgesetzt sind; denn sie finden sich bei den warzigen, papillomatösen Formen öfter als bei allen anderen.

Der Mangel lokaler Leukocytose ist um so auffallender, als sichtlich vom carcinomatösen Processe des Epithels eine andere Zellenform angelockt wird, welche sonst meist als sesshafte erscheint, nämlich die Mastzelle. Das vermehrte Vorkommen von Mastzellen ist seit langem bekannt, aber aus meinen Präparaten geht hervor, dass beim Hautcarcinom die Mastzelle diejenige Bindegewebszellenform ist, welche überhaupt am konstantesten vermehrt angetroffen wird. Die Mastzellen trifft man in deutlich vermehrter Anzahl selbst dort an, wo jede Plasmazellenbildung, ja jede sonstige Zelleninfiltration fehlt. An und für sich ist das nicht gerade auffallend. Ist es doch das normale Verhalten der Mastzellen, sich um die epithelialen Einstülpungen herum zu bilden oder zu sammeln und geben ja auch die meisten mit Epithelwucherung kombinirten Processe zu einer Vermehrung der Mastzellen in nächster Nähe der Epithelmassen Anlass.

In der Vertheilung der Mastzellen finden wir allerdings ein ähnlich launenhaftes Verhalten wie bei den Plasmazellen. Nicht immer ist es die nächste Nachbarschaft des Epithels, welche von ihnen bevorzugt wird, sondern die weitere Umgebung, die alsdann in gleichen, aber engen Abständen von ihnen durchsetzt ist. In einigen Fällen sind sie geradezu massenhaft unter dem das Carcinom umsäumenden, oder bedeckenden, selbst noch gesunden Deckepithel angesammelt, während sie den Krebs selbst nur in mässiger Anzahl durchziehen. Ihre enge Beziehung zum Processe dokumentirt sich aber auf das

Sicherste in den allerdings nicht häufigen Fällen — es sind zumeist vegetirende Krebse —, in denen sie, wie sonst die Leukocyten, in die Lymphspalten des carcinomatösen Epithels hineinkriechen und in den verflüssigten Partieen des Krebses schwimmend auftauchen. Abgesehen von seiner Bedeutung für den Krebsprocess ist dieses Vorkommen natürlich für die Auffassung der Mastzellen von Wichtigkeit; wir lernen daraus mit Sicherheit, dass ursprünglich fixe Elemente des Bindegewebes nach Aufnahme specifischer körniger Bestandtheile unter dem Einflusse einer besonderen Chemotaxis beweglich werden können. Die sonderbaren wie verrenkten Gestalten vieler Mastzellen, sowie die zellenlosen Mastzellenkörner in ihrer Umgebung haben ja auch die Beweglichkeit dieser Zellen immer schon wahrscheinlich gemacht. Um schliesslich einen ungefähren Begriff von ihrem Vorkommen beim Hautkrebse in quantitativer Beziehung zu geben, erwähne ich, dass unter den genau untersuchten 28 Fällen 10 Mal die Anzahl derselben erstaunlich gross, ebenso oft eine mässig starke war, während bei den acht übrigen nur eine unerhebliche Vermehrung stattgefunden hatte, wie bei irgend welchen chronisch entzündlichen Processen auch. Niemals fehlten die Mastzellen oder waren so gering an Zahl wie in der normalen Haut. Niemals aber bildeten sie — auch bei noch so grosser Anzahl — dichtgedrängte Herde, wie etwa bei der Urticaria pigmentosa oder wie die Plasmazellen derselben Präparate. Endlich ist noch hervorzuheben, dass in einigen Fällen eine Art umgekehrter Proportionalität zwischen Mastzellen und Plasmazellen offenbar wurde, indem die oft nur kleinen Knötchen (ein Backencarcinom, mehrere carcinomatöse Warzen bei Seemannshaut, ein Eichelkrebs) von einer dichten Brut von Plasmazellen umgeben waren — bei nur vereinzelten Mastzellen, während andere (ein Melanocarcinom, ein Ulcus rodens, ein Carcinoma gelatinosum) Krebse nur wenige Plasmazellen neben aussergewöhnlich vielen Mastzellen aufwiesen. In wieder anderen Fällen war das Vorkommen beider Zellenarten dagegen proportionirt.

Im Anschluss an diese Zellenarten ist noch des vereinzelten Vorkommens von Riesenzellen oder besser Chorioplaxen zu gedenken, welches ich bei einem Carcinom auf dem Boden von Xeroderma pigmentosum constatiren konnte. Hier fanden sich rund um den Tumor eine Anzahl von Plasmazellenherden in solche vielkernige grosse Gebilde umgewandelt.

Fassen wir die bisherigen Angaben in kurzen Worten zusammen, so haben wir etwa in der Hälfte aller Fälle von Hautkrebs eine Plasmombildung in der Cutis vor uns, die an gewisse infektiöse Processe, wie den diffusen Lupus, manche Syphilide erinnert. Auch die vereinzelte Riesenzellenbildung fällt unter diesen Gesichtspunkt. Die hervorragende Betheiligung der Mastzellen deutet auf die principale Rolle der Epithelwucherung dabei hin. Ein infektiöser Process im Epithel — das ist die allgemeine Anschauung, die aus obigen Befunden naturgemäss hervorgeht und dazu führt, die Hautcarcinome nicht allzu weit von anderen chronisch infektiösen Processen abzurücken. Insbesondere

wird diese Stellung der Hautkrebse nothwendig den Sarkomen*) gegenüber, welche ganz andere Zellenarten des Bindegewebes aufweisen und ganz und meistens garnicht an die sogen. Granulome der Haut erinnern.

Wir kommen nun zu einem dritten und wichtigen Punkte von allgemeinerem Interesse, welcher bisher noch stiefmütterlicher behandelt worden ist, als die Natur der Bindegewebszellen beim Krebse, d. i. die Struktur der Krebsepithelien selbst. Schon oben, indem wir die alveolären Krebse als eine besondere und garnicht überwiegende Gruppe der Hautkrebse aussondirten, kamen wir zu der Erkenntniss, dass gewisse elementare Eigenschaften der Krebszellen vorhanden sein müssten, deren Variation die grossen Differenzen der gröberen Architektur, speciell zwischen den vegetirenden und walzenförmigen Krebsen einerseits und den alveolären andererseits zu Wege brächte. Wenn wir dort diese Grundeigenschaft, grössere oder geringere Beweglichkeit, vom physiologischen Standpunkt aus vorläufig definirten, so entsteht hier die wichtige Frage, ob sich histologische Kriterien als eine sichere Grundlage für die Annahme der genannten Veränderungen finden lassen. Dieses ist nun in der That der Fall. Man braucht nur die Epithelien nicht in der hergebrachten Weise mit kernfärbenden Mitteln, auch nicht mit den von mir empfohlenen Protoplasma darstellenden Methoden, sondern auf eine solche Weise zu tingiren, dass speciell die Epithelfaserung der Stachelschicht**) deutlich hervortritt. Man überblickt dann sofort den Zusammenhang der Stachelzellen unter einander und den der Epithelien der Krebszüge mit den Deckepithelien. Wenn man nun auf diese Weise Schnitte von verschiedenen Hautkrebsen prüft, beispielsweise solcher von walzenförmigem oder alveolärem Bau und mit einander vergleicht, so wird man wahrnehmen, dass sehr grosse Verschiedenheiten vorkommen. Je fester der Krebs gebaut ist, desto besser ist die Faserstruktur erhalten und desto besser sind die Verbindungsbrücken zwischen den Epithelien ausgebildet. Je loser die Epithelzüge gefügt sind, desto schwieriger und unvollkommener ist Epithelfaserung und Stachelung darzustellen, und bei den alveolären Krebsen fehlt sie ganz. Wo immer sich von dem Deckepithel voluminöse, rundliche Epithelien einzeln oder gruppenweise abschnüren, kann man ziemlich sicher sein, dass an dieser Stelle die allgemeine Epithelfaserung wie abgeschnitten aufhört. Die jungen Epithelien haben dann eine neue eigene Struktur gewonnen, statt des circulären, schlingenförmig gebogenen und des radiär ausstrahlenden Fasersystems zeigen sie ein einheitliches feineres oder gröberes Netz von Protoplasmafasern, in dessen Mitte der Kern aufgehängt ist. Sie gleichen in Bezug auf die netzförmige, schaumige Struktur der Protoplasmafaserung den grossen Spinnenzellen des Bindegewebes oder besser noch vielen einfachen Drüsenepithelien. Wie diesen ist ihnen selbstverständlich eine grössere

*) Ich nehme hierbei die „figurirten Sarkome" aus, welche wohl später von den eigentlichen Sarkomen ganz abgetrennt werden müssen.

**) Wasserblau-Orcein-Methode, Säurefuchsin-Pikrin-Methode (s. unten), Gentianaviolett-Jod-Methode nach Kromayer.

Selbständigkeit, eine geringere Abhängigkeit von den Nachbarzellen und dem Epithelgewebe als einem Ganzen eigen. Nach diesem konstanten Befunde ist die oben geäusserte Hypothese einer grösseren Beweglichkeit der Epithelien bei den alveolären Krebsen wohl gerechtfertigt.

Es ist nicht unwichtig und unterstützt diese bei den Krebsen gemachten Erfahrungen, dass ein ganz ähnlicher Process — wie wir bei den Naevi sehen werden — die Abschnürung der Naevuszellen aus dem Deckepithel in früher Jugend begleitet. Auch dort wandeln sich die Stachelzellen der Oberfläche mit deutlicher Epithelfaserung von einem bestimmten Punkte an ziemlich plötzlich in weiche, locker zusammenhängende Naevusepithelien um und diese Struktur bleibt den letzteren zeitlebens. Kein Wunder also, dass später alveoläre Krebse und keine walzenförmige aus ihnen werden.

Wir stehen hier also einem allgemeinen Gesetze von ziemlicher Tragweite gegenüber. Wie die Idee der Metaplasie von mesodermalen Zellen zu ecto- und endodermalen Epithelien und mit Recht immer mehr Boden verloren hat, scheint es eine ziemlich verbreitete Ansicht zu sein, dass auch die Besonderheit der Epithelienart der Pflaster-, Drüsen-, Cylinderepithelien bei den pathologischen Produkten mit Zähigkeit festgehalten würde. Das ist nun bei den Oberhautepithelien jedenfalls nicht richtig. Eine ganze Reihe pathologischer Vorgänge gipfeln gerade in der Umwandelung der Epithelformen. Die wichtigste ist nun gewiss die des Verlustes der für die Oberhautdecke so nothwendigen Faserung, denn erst die faserlose, weiche Epithelzelle ist befähigt, alle anderen Epithelformen anzunehmen; wie die acinöser, tubulärer Drüsen, von Cylinderepithelien. Bei einem sehr interessanten, vom Deckepithel ausgehenden tubulären Carcinom (s. w. u.) finde ich an den Enden der Epithelzapfen zunächst faserfreie Epithelien entstehen und in diesen erst nach Auftreten einer Lichtung sich die innersten zu einer gleichmässigen Cylinderschicht abformen. So problematisch eine Metaplasie der Abkömmlinge der verschiedenen Keimblätter ist, so sicher gibt es mithin eine Metaplasie der Epithelformen unter pathologischen Einflüssen.

I. Vegetirende Formen.

a) Papilläre.

Der Hauptsitz der papillären Hautkrebse ist die Eichel, in zweiter Linie der an das Lippenroth grenzende Hautsaum. Bedingung für das Zustandekommen dieser Form ist eine üppige Proliferation von Stachelzellen stabilen Charakters, wie bei allen vegetirenden Formen, weiter aber der Mangel einer festen Decke, welche diese Epithelmasse zwingt, in die Tiefe der Cutis einzudringen. Ist eine solche vorhanden, so entstehen die tiefen, vegetirenden Krebse grobreticulärer Form, welche die nächste Abtheilung bilden. Fehlt dieselbe jedoch, so häufen sich die Epithelmassen an der Oberfläche an und bilden zunächst grauröth-

liche derbe Massen, welche durch Eindringen der Verhornung in die Tiefe der Epithelzapfen allmählich zerklüften, an der Oberfläche in eine Menge papillärer Erhabenheiten auseinanderweichen und ein blumenkohlähnliches Aussehen annehmen. Die dünne Hornschicht an der Spitze der Papillen reisst häufig ein und blättert ab, es kommt zu Blutungen, zum Nässen, zur Krustenbildung, zu partiellen Nekrosen der Oberfläche, demzufolge diese roth, himbeerartig, mit schmierigen gelblichen Massen oder Krusten bedeckt erscheint. Die zwischen den breiten Epithelzapfen ausgespart bleibenden Bindegewebstheile bilden meist dünne, hohe, an der Spitze ödematös geschwollene, Blutcapillaren führende Papillen oder noch feinere, spitz auslaufende ohne Blutgefässe. Dieselben können einfach oder vielfach durch sekundäre Epitheleinsenkungen zerklüftet oder selbst durch sekundäre Verwachsung der Epithelzapfen netzartig geworden und des papillären Habitus verlustig gegangen sein.

Es ist heute kaum mehr nöthig, zu betonen, dass diese Papillen mit normalen Papillen der früher am Orte befindlichen Hautoberfläche nichts nothwendigerweise gemein haben, dass sie am wenigsten — wie leider noch in vielen neueren Büchern zu lesen — Hypertrophien des normalen Papillarkörpers darstellen. Gewöhnlich sind die „Papillen" des Blumenkohlgewächses erheblich an Zahl gegenüber den Papillen desselben gesunden Hautareals vermindert; ein grosser Theil der normalen Papillen ist bereits beim ersten Epithelansturm zur Fläche ausgeglichen und nur wenige sind erhalten geblieben und diese werden allerdings immer länger (nicht grösser im Allgemeinen), je weiter die Epithelleisten sich vergrössern. Aber auch wo gar keine papillentragende Oberfläche vorhanden war, furcht das Epithel selbstverständlich bei seinem unregelmässigen Wachsthum in die Cutis wieder „Papillen" und aus diesen wieder in unregelmässigster Weise sog. Mutter- und Tochterpapillen ab. Die Papille ist auch pathologisch nur ein „Grenzphänomen", kein selbständiger, „histioider" Typus, wie etwa die Blutkapillare; es gibt keine „Papillome" wie es Angiome gibt, sondern nur papillomatöse Geschwülste und so auch papilläre Krebse.

Da die Epithelmassen sich auf einem Hautbezirk anhäufen, welcher allmählich zu klein für ihre Aufnahme wird, so bildet sich ein radiärer, fächerförmiger Bau der Geschwulst aus, indem die Epithelzapfen an der Oberfläche breit sind, an ihrem Fussende dagegen sich sehr verschmälern und zusammendrängen. Ebenso ist die Form der einzelnen Epithelien nahe der Oberfläche eine gleichmässigere und ihre Grösse eine weit bedeutendere als am Grunde der Epithelzapfen, wo der Gewebsdruck erheblich beengend wirkt. Da nun die Cylinderform der basalen Epithellage nicht blos eine Funktion der Epithelneubildung, sondern ebenso sehr eine Funktion des disponiblen Areals der Cutisoberfläche ist, so resultirt nothwendigerweise auch eine sehr verschiedene Ausbildung des Cylinderzellenstratums. In der Tiefe an der Spitze der Zapfen ist dasselbe gewöhnlich gut entwickelt, sehr viel weniger an den oberen Theilen der Papillen, wo die angrenzenden Epithelien mehr Platz haben; besser wieder, wo eine stärkere Mitosen-

bildung lokal statt hat. Schafft sich die letztere einen Ausweg durch Vortreibung neuer Zapfen und Eröffnung neuer Bindegewebsoberflächen, so ist die pallisadenförmige, basale Lage wiederum weniger gut ausgebildet u. s. f. Dazu kommt für die papillären Krebse, wie für die vegetirenden überhaupt, dass die Proliferation nicht streng an die Bindegewebsgrenze gebunden ist, sondern auch mitten innerhalb der Epithelzüge stattfindet. Wo die letztere Art vorwaltet, besteht natürlich auch keine basale Cylinderzellenlage.

Insofern nun die Existenz einer regelmässigen Cylinderzellenschicht für die normale jugendliche Oberhaut als charakteristisch gilt und in der That stets den Eindruck einer scharfen Grenze der beiden Keimblätter hervorruft, ist es wichtig, bereits für diese erste Krebsform zu konstatiren, dass ihr Vorkommen bei derselben ein durchaus unregelmässiges ist, mit dem „schrankenlosen Wachsthum des Epithels“ an sich nichts zu thun hat, sondern lediglich von zwei Faktoren*) abhängig ist, die mit der Malignität oder Benignität in keiner näheren Beziehung stehen.

Die Epithelien der papillären Krebse sind stets wohl ausgebildete Stachelzellen und meist solche von besonderer Grösse. Sie neigen zur Bildung von hyalinen Perlen (Glans penis) und von Hornperlen (Lippe), die der Oberfläche zum intercellulären und cellulären Oedem. Häufiger als bei anderen Formen nekrotisiren die obersten Epithellagen unter dem Einflusse sekundärer Einwanderung von Mikroorganismen. Diese Erscheinung steht wohl damit im Zusammenhange, dass gerade die papillären Krebse durch ihre zerklüftete Oberfläche und ihren Sitz besonders viel durch äussere Traumen zu leiden haben. Wir finden daher fast regelmässig Leukocytenemigration an den Spitzen der Papillen und kleine Blutergüsse; beide Vorgänge mögen auch noch durch die Blut- und Lymphstauung gefördert werden, welche durch den vermehrten Gewebsdruck an der meist eingeschnürten Geschwulstbasis hervorgerufen wird und in der Erweiterung der Blut- und Lymphcapillaren in den Köpfen mancher Papillen ihren histologischen Ausdruck findet.

Die zellige Infiltration der papillären Krebse ist meist nicht bedeutend und beschränkt sich gewöhnlich auf eine schmale Zone eines allerdings dichten Plasmoms, welches feine Ausläufer in die schmalen Papillen, aber selten bis zu deren Spitze hinaufschickt.

Die papillären Carcinome gelten mit Recht für bösartig, da sie immer nur bei einer von vornherein starken Epithelvegetation sich bilden können. Andererseits aber geben sie in der ersten Zeit ihres Bestehens und ehe noch Drüsenschwellungen da sind, eine sehr gute Prognose, da sie sich leichter als andere Krebse radikal entfernen lassen, so lange sie den rein papillaren oberflächlichen Charakter bewahrt haben.

*) Die Zahl wohl ausgebildeter Cylinderzellen ist direkt proportional der Menge von Mitosen an der Bindegewebsgrenze und umgekehrt proportional der Oberfläche der letzteren.

b) Grobreticuläre.

Die einfach vegetirenden Carcinome von grobreticulärer Form entstehen entweder durch oder im Anschluss an papilläre Formen durch tieferes Einwachsen des Epithels. In letzterem Falle zeigen sie eine mehr oder weniger papillare, zerklüftete Oberfläche, in ersterem bestehen sie zumeist aus einem soliden glatten oder höckrigen Knoten, welcher im Centrum unregelmässig erodirt und am Rande polsterartig aufgetrieben erscheint. Hin und wieder, aber durchaus nicht immer, findet man am Rande ausdrückbare Hornpfröpfe. Es handelt sich zumeist um Carcinome der Lippen, der Wangen und Nase und es gehören von meiner Sammlung 10 diesem Typus an. Eines betrifft ein tiefes Carcinom des Penis.

Alle bestehen aus mehr oder minder voluminösen, schlangenartig gewundenen, vielfach ausgebuchteten und geknickten, durch unzählige Sprossen und Brücken zu einem einheitlichen netzartigen Zellenkomplex vereinigten, vom Bindegewebe zumeist scharf abgesetzten Epithelzügen, deren Ursprung von der Stachelschicht der Oberfläche und der Follikel ebenso leicht nachweisbar ist, wie bei den papillären Formen. Nur an einzelnen Stellen der Oberfläche ist hin und wieder noch ein papillärer Charakter des Bindegewebes vorhanden, sonst ist er durchweg reticulär, wie der des Epithels. Je gröber die Balken des letzteren, desto feiner die des Bindegewebsnetzes. Stellenweise überwiegt das Epithelnetz derart, dass auf dem Schnitte nur ganz kleine, rundliche oder spaltförmige Bindegewebsinseln sichtbar werden, die nicht einmal alle Blutkapillaren beherbergen. In anderen Fällen sind dieselben grösser, unregelmässig gestaltet und enthalten ausser Blutgefässen eine dichte Infiltration von Plasmazellen und eine geringere Anzahl Mastzellen. Da die Epithelzüge meistens convex gegen das Bindegewebe ausgebuchtet sind, so zeigen die dazwischen ausgesparten Bindegewebsinseln durchweg konkave, festonartige Conturen; es macht ganz den Eindruck eines sich passiv verhaltenden, widerstandslosen Gewebes.

Diese grobreticulären Carcinome liefern die besten Paradigmata für die verschiedenen Arten der Epitheldegeneration, ganz begreiflich, da die Epithelien in der Mitte der voluminösen Züge gewiss unzureichend ernährt werden. Fast in jedem Falle finden sich hyaline Perlen, seltener Hornperlen. Besonders charakteristisch für diese Form ist aber die centrale Erweichung. Dieselbe führt zu umschriebenen Höhlen oder zu einer systematischen, röhrenartigen Aushöhlung des Epithelnetzes. Sehr oft ist die Erweichung kombinirt mit der hyalinen, seltener mit dieser und der Hornmetamorphose. Da die erweichten und rareficirten Epithelmassen sich im Allgemeinen schwächer tingiren, als die wohl erhaltenen Randpartien, so ist es oft nicht ganz leicht, diese centralen Erweichungsherde von den die Peripherie der Epithelzüge umgebenden Bindegewebsinseln zu unterscheiden. Sehr leicht ist dieses nur, wo das Epithel sich gegen das Bindegewebe mit einer ordentlichen Cylinderzellenlage oder wenigstens mit senkrecht darauf gerichteten Epithelien abgrenzt. Eine so scharfe Abgrenzung besteht

aber, wie bei den papillären Krebsen nur stellenweise, wenn auch im Allgemeinen öfter. Die Verwechselung liegt aber nur bei einer einfachen Kern- oder Protoplasmafärbung nahe, bei der die erweichenden und zu einer homogenen Masse verschmelzenden Epithelien ungefärbt bleiben, wie kollagenes Gewebe. Eine Specialfärbung der kollagenen Fasern schützt sicher davor.

Ein weiterer Zug, welcher manche dieser Krebse auszeichnet, ist eine beschränkte Leukocytose, welche gerade nur in die erweichten oder zu Perlen degenerirten Stellen derselben statthat und offenbar durch den Degenerationsprocess des Epithels eingeleitet wird.

Die Neubildung des Epithels ist gerade bei diesen Carcinomen durch eine reichliche Anzahl schönster, normaler Mitosen gekennzeichnet, welche im Allgemeinen in die peripheren Partien der Epithelbalken eingestreut sind, sich aber keineswegs auf die Grenzschicht gegen das Bindegewebe beschränken.

Die Reaction des Bindegewebes bei den grobreticulären Krebsen ist im Vergleich mit den anderen Formen eine starke zu nennen. Gewöhnlich wird aber nur der Knoten als ein Ganzes von einem plasmomatösen Hof umschlossen, in die grösseren Bindegewebsbalken des Knoteninnern gehen nur wenige Zellennester hinein, die kleinen spaltförmigen Räume bleiben fast stets von Zelleninfiltrat frei. Dagegen ziehen sich die Mastzellen in mässiger oder reichlicher Anzahl durch den ganzen Knoten hindurch und kriechen an vielen Stellen in die Epithelbalken hinein. Diesen für die Lehre von den Mastzellen wichtigen Punkt zu studiren, eignen sich gerade die grobreticulären Krebse besonders.

II. Walzenförmige.

a) Reticuläre.

Wenn ich oben als Hauptmerkmale der walzenförmigen Hautcarcinome die annähernd cylindrische Form der Epithelzüge und die Beschränkung der Mitosen auf die dem Bindegewebe zunächst liegende Epithelschicht angegeben habe, so ist doch bei dem unregelmässigen Wachsthum aller Carcinome klar, dass diese Differenzen mehr von principieller Wichtigkeit sind, als sie in allen Theilen der Geschwulst strenge durchgeführt zu finden sein werden. Besonders die hier vorangestellte Form der „einfach reticulären“ Krebse lässt häufig Uebergänge zu der vegetirenden Form der „grobreticulären“ erkennen, wohl mehr als die späteren walzenförmigen Typen. Aber gerade an diesen Uebergangsformen bemerkt man am besten, dass es sich bei der Bildung der schmächtigeren Walzenform um ein neues Princip des Epithelwachsthums handelt. Man sieht aus breiten, im Centrum mit Epithelperlen versehenen, aus voluminösen Individuen gleichmässig zusammengesetzten Zügen schmale Sprossen hervorwachsen, zuerst als kleine Buckel, später als cylindrische Arme, welche aus kleinen und tiefer gefärbten Epithelien bestehen. Dieselben können sich verbinden

und zwischen den ersten, grossen Epithelzapfen ein sekundäres, feineres Netz bilden oder sie wachsen selbständig in der feineren Form in die Tiefe weiter.

Um diese Beschränkung des bei den vegetirenden Formen „schrankenlosen" Wachsthums auf einzelne bevorzugte Punkte der Peripherie zu erklären, genügt es nicht, eine beschränktere Proliferationsfähigkeit des Epithels überhaupt anzunehmen; denn dadurch würde die Veränderung in der Form der Epithelzüge nicht erklärt. Sondern wir müssen vor Allem eine Beschränkung des Epithelwachsthums von Seiten der Cutis annehmen, welche der Proliferation des Epithels einen erheblichen Widerstand im Allgemeinen entgegensetzt und dadurch nur den am lebhaftesten proliferirenden Punkten den weiteren Einbruch in das Bindegewebe erlaubt, mithin eine Auslese in der Keimschicht des Epithels hervorruft. In der That bieten alle diese Krebse in der Cutis Anzeichen eines grösseren Widerstandes als gewöhnlich dar, entweder in Form einer besonders dichten Zelleninfiltration zwischen den Epithelzügen oder von festem, neugebildetem, kollagenem Gewebe. Bei der hier zu betrachtenden reticulären Form ist meist das erstere, bei den folgenden walzenförmigen Krebsen das letztere der Fall.

Makroskopisch bilden die reticulären Krebse flache, plattenartige, weniger derbe Knoten, welche nicht sehr tief in das Gewebe eindringen und gewöhnlich weniger scharf von der Umgebung abgesetzt sind. Sie entsprechen vorzugsweise dem alten, jetzt nicht mehr gebräuchlichen Typus des „infiltrirten Krebses". Die dickeren Theile des Epithelnetzes gleichen in Bezug auf Art der Zellen, Mitosen und Degenerationsprodukte vollständig den grobreticulären. Sie enthalten auch häufig hyaline Perlen. Die feineren Balken, welche den grössten Theil der Geschwulst ausmachen und in den reinen Formen dieselbe vollständig konstituiren, zeigen dagegen eine regelmässige Cylinderschicht, welche allein Mitosen aufweist und keine Degenerationsprodukte. Sie enden mit knopfförmig angeschwollenen Enden frei im Gewebe oder stellen die Verbindung zwischen anderen Theilen des Epithelnetzes her.

Wie die grobreticulären, so gehen auch die reticulären Krebse stets von der Stachelschicht der Oberfläche und der Follikel aus, ohne dass irgendwo eine Trennung durchzuführen wäre. Nur kann man hier öfter als dort wegen der Feinheit der Epithelzüge den allmählichen Schwund der Talgdrüsen und das totale Aufgehen des gesammten Follikelepithels in die Neubildung konstatiren. Man findet häufiger anhängende Reste von Talgdrüsen und noch unausgefallene Haare ohne Haarbalg mitten im Krebsgewebe.

Die Cutis betheiligt sich an dem Processe in hervorragender Weise und die Masse der Plasmazellen steht im Grossen und Ganzen im umgekehrten Verhältnisse zu der Mächtigkeit der letzteren. Gewöhnlich wechseln Partien des Krebses, die innerhalb eines ausgedehnten Plasmoms ein feines, weitläufig verästeltes Epithelnetz zeigen, mit anderen Partien ab, in denen breitere Epithelmassen von schmäleren, aber immer doch stark infiltrirten Bindegewebszügen getrennt sind. Und noch in anderer Weise dokumentirt sich der stärkere

Widerstand der Cutis bei diesen Carcinomen, nämlich in einer Rückwirkung auf die Struktur der Epithelstränge, die bei allen walzenförmigen Krebsen, am meisten bei den styloiden, sich geltend macht, während sie bei den vegetirenden Formen fehlt. Mit dem stärkeren Drucke, unter dem diese Carcinome wachsen, verkleinert sich nicht bloss der Umfang der einzelnen Epithelien, sondern es verändert sich auch ihre Form. Während diese bei den vegetirenden Krebsen im Innern der Epithelzüge stets rundlich oder kubisch ist (mit Ausnahme der Perlen und ihrer nächsten Nachbarschaft), so walten hier auch im Innern längliche, selbst spindelförmige Gestalten vor. Bei den ganz schmalen Strängen liegen diese in der Achse, bei den breiteren dagegen ordnen sie sich häufig in verschiedenen Richtungen an, die sich unter allen möglichen Winkeln schneiden und den betreffenden Partien ein eigenthümlich buntscheckiges, streifiges Aussehen verleihen. Oft lassen sich solche divergente, innere Epithelströme nach aussen in besondere Epithelsprossen und Arme des Netzes verfolgen und man erkennt, dass dieselben Widerstände, welche das nur punctuelle Hervorsprossen der Epithelien aus der Peripherie alter Epithelzüge erlauben, auch diese Verschiebungen innerhalb der letzteren bewirken. Da die gedachten Widerstände nur passiver Natur sind und nicht in dem aktiven Einwachsen des Bindegewebes in das Epithel bestehen, so hat man sich den Vorgang so zu denken, dass die proliferirenden und in ihrer Ausdehnung gehinderten Epithelmassen an vielen Punkten gleichzeitig eine innere Verschiebung erleiden, bei welcher die Zellen bündelweise in der Richtung des geringsten Widerstandes verlängert und senkrecht dazu in der Richtung der nächsten mitotischen Herde verschmälert werden. Wo solche Epithelbündel sich unter grösseren Winkeln kreuzen, kommt es, wie bei sich kreuzenden, kollagenen Bündeln der Cutis, sogar zur Entstehung von grösseren Lymphspalten, von Lücken im Epithel, welche die innere Verschiebung der Epithelmassen deutlich dokumentiren.

b) Einfach walzige.

Wenn die reticulären Krebse stellenweise noch an die massigeren Formen der grobreticulären, vegetirenden Carcinome erinnern, so hört bei dem einfach walzigen Typus jede Aehnlichkeit mit der ersten Gruppe auf. Das Epithelgewebe producirt hier nur polypenartige, lange, vielfach sich kreuzende Arme von durchweg cylindrischem Habitus, welche nur an einzelnen Knotenpunkten zu breiteren Epithelzügen anschwellen. Die Epithelsprossen gehen mit Vorliebe von der Stachelschicht der Follikel aus, doch auch von der der Oberfläche. Die Follikel gehen alsbald, ohne eine andere Spur zu hinterlassen, als vereinzelte Härchen oder Haarcysten in der Neubildung auf; ebenso die grossen Talgdrüsen, wenn — was meistens der Fall ist — diese Krebse die Gegend der Wange und Nase einnehmen.

Das makroskopische Aussehen dieser Carcinome ist exquisit plattenförmig, sie sind scharf von der Umgebung abgesetzt und neigen nur

wenig zu oberflächlicher Ulceration. Nirgends finden sich ausdrückbare Epithelpfröpfe. Im Ganzen scheinen sie selten zu sein; in meiner Sammlung befinden sich nur drei von diesem Typus. In einem Falle hatten sich zu gleicher Zeit zwei verdächtige Tumoren auf der Wange eines älteren Herrn aus kleinen Knötchen gebildet; der eine stellte sich als typisch walziger Krebs, der andere als eine einfache Talgdrüsenhypertrophie heraus. Der erstere zeigte an verschiedenen Stellen der Geschwulst sehr schön die Modifikationen des walzenförmigen Typus, nämlich einerseits Uebergänge zur reticulären, andererseits zur styloiden Form, so dass ich diesen Fall hauptsächlich der folgenden Beschreibung zu Grunde lege.

Die Geschwulst besteht zum grösseren Theile aus schmalen, cylindrischen Epithelsträngen, welche die ganze Cutis bis zum Hypoderm durchsetzen und, wie an einzelnen Haarresten ersichtlich, der Hauptsache nach aus Follikelepithel hervorgegangen sind. Sie kommuniciren nicht durchweg — wie bei der reticulären Form —, sondern strahlen im Ganzen, wie die Aeste eines Baumes, annähernd horizontal in die Cutis aus, vielfach Seitenäste abgebend, sich umschlagend und kreuzend, ohne sekundär wieder zu verschmelzen. Die breitesten Aeste sind die oberflächlichsten, unterhalb des Papillarkörpers horizontal hinziehend und stellenweise Hornperlen, Reste früherer Follikeltrichter, einschliessend. Die der mittleren und tieferen Cutis sind annähernd gleich schmal und zeigen nur von Zeit zu Zeit rosenkranzförmige Anschwellungen, welche durch dünnere Stiele verbunden sind.

An diesen Stellen ist die Geschwulst nur wenig erhaben, bildet vielmehr ein glattes und flaches Plateau. Trotzdem die Cutis von Epithelsträngen durchwachsen ist, erscheint ihr Volumen kaum vergrössert. Dieses rührt von der Lage des Epithels und dem Mangel einer stärkeren Zelleninfiltration in der Cutis her. Die runden Epithelstränge ziehen sich auffallend weit von den bindegewebigen Röhren, in denen sie liegen, zurück. Die Wände der letzteren sind glatt, stellenweise von platten Zellen ausgekleidet und machen mehr wie bei den anderen walzenförmigen Krebsen den Eindruck neugebildeter Hohlräume. Es sind gewiss nicht alles Lymphgefässe, was hier von Epithelzapfen durchwuchert wird, aber von den grösseren horizontalen Röhren kann man es mit Fug und Recht behaupten und ganz besonders von den in gerader Linie an der Grenze des Papillarkörpers hinziehenden und von auffallend dicken Epithelwalzen ausgefüllten Lacunen. Die kleineren Seitensprossen werden von diesen Lymphgefässen aus in die kommunicirenden Lymphspalten vorgeschoben und diese dadurch auch in stielrunde oder rosenkranzförmig aufgetriebene Röhren verwandelt. Von dem später zu beschreibenden carcinomatösen Lymphspalteninfarkt unterscheidet sich der walzenförmige Bau einerseits durch das feste Gefüge der Walzen selbst, die aus dichtgedrängten kleinen Epithelien mit peripherer Cylinderzellenlage und Mitosenbildung bestehen, andrerseits dadurch, dass die kollagenen Bündel als Ganzes bestehen bleiben und nicht von den Epithelien durchwachsen werden.

Dieses Erhaltenbleiben der präexistenten Bindegewebsstränge ist

ein weiteres Hauptkriterium der walzenförmigen Krebse. Es hängt offenbar auch mit der geringen Neubildung von jungen Bindegewebszellen in denselben zusammen. Nur die Spindelzellen und Mastzellen sind vermehrt und in den grösseren Bindegewebsinseln, welche Blutgefässe führen, findet man ganz kleine Häufchen von Plasmazellen. Im Uebrigen sind sie wenig verändert, hauptsächlich nur mechanisch deformirt. Dafür spricht auch in unzweideutiger Weise das Bild der elastischen Fasern, welches bei dieser Krebsform ein ganz eigenthümliches ist. Die elastischen Fasern sind alle vollkommen erhalten und auf die Bindegewebszüge dicht zusammengedrängt, so dass bei geeigneter Doppelfärbung (Orcein, Hämatoxylin) die Epithelwalzen direkt in ein dichtes, elastisches Netz eingelassen zu sein scheinen. Erst in weiterem Umfange ist die Geschwulst von einer reichlicheren Neubildung von Plasmazellen und Mastzellen umgeben.

Dieser echte, einfache Walzentypus erleidet nun an einigen Stellen eine Modifikation und zwar in zwei Richtungen. Zunächst ist die Geschwulstmasse an einem Punkte stärker gewuchert und hat die Oberhaut daselbst hügelig emporgewölbt, ja an einer Stelle durchbrochen. Hier in der oberen Hälfte der Cutis ergiebt nun das Mikroskop eine Umwandlung des walzigen in den reticulären Typus, während die erstere Form in der unteren Hälfte gewahrt bleibt. Die Epithelstränge sind nicht bloss verbreitert, sondern treiben nach allen Richtungen Sprossen und fliessen dadurch zu einem wahren Netze mit breiten Balken und engen Maschen zusammen. Das restirende Bindegewebe ist in feine Bündel zerklüftet, zum grössten Theile ist es aber geschwunden, mit seinen Zellen resorbirt. Am deutlichsten tritt dieser Schwund wieder bei Elastinfärbung hervor, indem das dichte elastische Netz, welches den übrigen Theil des Krebses durchzieht, hier vollständig fehlt. In den verdickten Epithelzügen tritt an den meisten Stellen jene „innere Verschiebung“ und bündelartige Ordnung der in die Länge gezogenen Epithelien ein, welche wir oben vom reticulären Krebse beschrieben haben. An vereinzelten Stellen nehmen wir den ersten Beginn von Erweichungsprocessen wahr. Diese Art des Uebergangs illustrirt, glaube ich, auf das einfachste den Zusammenhang und Unterschied des einfach walzenförmigen und reticulären Krebses.

An noch anderen Theilen der Geschwulst, welche eben so flach sind, wie der Haupttheil, ist eine Fortentwickelung in entgegengesetztem Sinne eingetreten; das bindegewebige Stroma hat sich auf Kosten der Epithelzüge verdickt. Die grossen Spindelzellen und Mastzellen aus den bindegewebigen Septen sind verschwunden, ebenso alles elastische Gewebe. Statt dessen ist ein neues fibrilläres Gewebe mit reichlicher Einlagerung ganz platter Zellen entstanden, welches der Epithelwucherung nicht nur grösseren Widerstand bietet, sondern auch die anfangs stielrunden, rosenkranzförmigen, also convexen Formen der Epithelstränge in concave, vielfach ausgeschweifte, spitz auslaufende verwandelt. Aus der einfach walzigen Form geht die styloide hervor, die wir noch eingehender für sich betrachten müssen. Auch dieser Umschwung in der Epithelformation vollzieht sich mithin unter gleich-

zeitiger Veränderung der Cutisbestandtheile, sodass eine Wechselwirkung oder eine gemeinschaftliche Abhängigkeit beider von einem dritten Faktor nicht bestritten werden kann.

Noch ist hervorzuheben, dass die geringe Plasmomentwickelung in dem Gerüst des einfach walzigen Typus dadurch ausgeglichen wird, dass in der Nachbarschaft der Geschwulst sich eine ziemlich bedeutende Schale von Plasmazellen entwickelt und in der weiteren Umgebung noch viele kleine Plasmomherde zerstreut vorkommen.

c) Acinöse.

Die acinöse ist die seltenste Form der walzenförmigen Krebse (zwei Fälle meiner Sammlung) und unterscheidet sich von der einfach walzigen nur durch die regelmässigere Sprossung der Enden der Epithelstränge. Aber gerade hierdurch erhält das Carcinom seinen eigenthümlichen acinösen Habitus, welcher die Abtrennung dieser Form rechtfertigt. Der Ausgangspunkt war in einem Falle (Lippe) die Stachelschicht der Oberfläche und der grossen Barthaare, im anderen (Nase) die der hauptsächlich aus Talgdrüsen bestehenden Lanugofollikel.

In solchen Fällen liegt wegen des Reichthums der betreffenden Region an Talgdrüsen, des totalen Schwundes der letzteren an Stelle des Tumors und der acinösen Form der Epithelneubildung der Gedanke an ein specielles Talgdrüsencarcinom nahe. Aber die genauere Untersuchung ergibt, dass alle Stachelzellen der Region an der Geschwulstbildung theilnehmen können und nur die im Einzelfalle am meisten vertretenen auch den Haupttheil des Krebses bilden helfen. Sie ergiebt ferner wohl einen Einfluss der präexistenten Gebilde auf die Formation des Krebses in dem Sinne, dass die von jenem ausgefüllten Lücken sich zuerst ganz mit Krebsgewebe füllen, wodurch speciell in talgdrüsenreicher Gegend zunächst auch talgdrüsenähnliche Krebsnester entstehen. Aber dabei bleibt es nicht und die weiter sprossenden Epithelbalken zeigen eine entfernte Aehnlichkeit mit acinösen Drüsen nur dadurch, dass an benachbarten Stellen zugleich rundliche Knöpfe hervorsprossen und auf diese Weise traubenförmige Nester entstehen.

Auf diesem letzteren Umstande allein, auf das gehäufte Hervorspriessen kugeliger, konischer oder halbkugeliger, solider Epithelauswüchse, welche, auf dieser unvollkommenen Entwickelungsstufe stehen bleibend, nicht zum reticulären Krebse auswachsen, beruht der eigenthümliche Habitus dieses Carcinoms.

Die Mitosen sind ebenso wie beim einfach walzigen Typus an der Peripherie vertheilt. Die Reaction des Bindegewebes besteht auch wie dort nur im Anschwellen der präexistenten Spindelzellen und in einer Vermehrung der Mastzellen. In der Umgebung finden sich geringe Ansammlungen von Mastzellen. Stärkere Degenerationen kommen nicht vor. Als kleinere Einschlüsse im Krebsgewebe finden wir einzelne hyaline Zellen, einzelne übrig gebliebene Talgdrüsenzellen und hier und da ein Lanugohärchen.

d) Styloide.

Die styloiden Krebse gehen, wie ich eben gezeigt habe, zum Theil aus anderen walzenförmigen Krebsen hervor. Ein solcher sekundärer Uebergang an einzelnen Stellen der Hautkrebse scheint sich öfter zu ereignen; in meiner Sammlung habe ich drei derartige Vorkommnisse. An diesen Stellen nimmt der Krebs ein gutartigeres Aussehen und wohl auch Wesen an; die Epithelneubildung stockt unter dem Einflusse fibröser — man kann sagen: skirrhöser Entartung der Cutis.

Besonderes Interesse — auch in praktischer Beziehung — nehmen deshalb diejenigen Carcinome in Anspruch, welche von vornherein nur styloide Epithelsprossen aufweisen. Eine ganze abtrennbare Gruppe von anerkannt gutartigem Charakter, die Carcinome Jacob's, die wahren Ulcera rodentia zeigen diesen Typus am reinsten. Aber auch andere Fälle gehören hierher, Fälle, welche klinisch die einfache Bezeichnung: Krebs erhalten haben und sich auch histologisch durch manche Symptome vom Ulcus rodens unterscheiden. Der Begriff der primär styloiden Krebse ist also ein weiterer als der des Ulcus rodens, wenn auch die Fälle von letzterem nach meiner Erfahrung sämmtlich diesem Typus angehören. Zählen wir aber alle Ulcera rodentia sowie alle Krebse für jetzt ab, welche nur stellenweise eine styloide Umwandelung zeigen, so bleiben von den Carcinomen meiner Sammlung nur zwei, die hierher gehören, ein Krebs der Nase und einer der Lippe.

Beide gehen von der Stachelschicht der Oberfläche aus, der der Nase auch von dem Follikelepithel. In beiden Fällen tritt auf den ersten Blick das Zusammentreffen zweier Umstände hervor, die bei allen styloiden Krebsen sich kombiniren; die ungemein schmalen, zierlichen, in spitze Ausläufer übergehenden Epithelzüge und das derbe, fibrilläre Stroma, in welches dieselben eingebettet sind. Das Letztere ist auch reich an Zellen, aber nur an jenen geschwollenen oder lediglich vergrösserten Spindelzellen, deren Auftreten die fibröse Neubildung begleitet. Plasmazellen fehlen in dem Stroma des Krebses ganz, Mastzellen und elastische Fasern sind sehr spärlich vorhanden. In der weiteren Umgebung, an der Grenze der fibrösen Neubildung sind allerdings einzelne Plasmazellenherde zu finden zum Unterschied von den Jacob'schen Carcinomen, wo die Umgebung von Plasmazellen wimmelt. In der Nähe der Oberhaut haben die Epithelzüge eine senkrecht absteigende, später in der Cutis und im Hypoderm eine radienartig nach allen Seiten ausstrahlende und daher häufig auch horizontale Richtung. Sie werden getrennt und gleichsam eingeklemmt von relativ breiten Zügen anschwellender Bindesubstanz, deren convexe Formen sich in den concaven Ausbuchtungen und spitzen Ausläufern der Epithelstränge wiederspiegeln. Zu der Schmalheit und den Ausbuchtungen der letzteren gesellt sich dann noch als drittes Druckphänomen eine „innere Verschiebung" der langgestreckten Epithelbündel, welche bei dem geringen Kaliber der ganzen hier vorkommenden Walzen allerdings nie die buntscheckigen Flächen hervorruft wie beim reticulären Krebs.

Mitosen sind bei den styloiden Krebsen nur selten zu finden, ent-

sprechend der langsamen Epithelneubildung; ebensowenig aber auch Epitheldegenerationen, soweit der styloide Charakter gewahrt bleibt. Nur an einzelnen angeschwollenen Knotenpunkten der Epithelstränge sieht man hin und wieder eine einzelne hyaline oder verflüssigte Zelle. Dagegen hat das Oberflächenepithel oberhalb des Neugebildes eine gewisse Neigung, sich streckenweise abzuheben. Es liegen dann von Inseln infiltrirter Cutis unterbrochen, die obersten styloiden Stränge bloss, sehr geneigt, von neuem eine Ueberhornung der ganzen Fläche von mehr oder minder hinfälligem Charakter zu veranlassen. Auch hierin ähneln diese Krebse den Ulcera rodentia.

III. Alveoläre.

a) Grossalveoläre.

Wie schon in der Einleitung bemerkt, sind die gross- und kleinalveolären Formen nicht streng geschieden. Die letzteren kommen allerdings rein vor, die grossalveolären aber kaum, da stets in der Umgebung der grossen Krebsnester eine Menge kleiner vorhanden ist, welche sie verbindet. Sind doch auch die grossen kaum anders aufzufassen als bedingt durch eine Stockung in der weiteren Aussaat der Epithelien, wodurch die vorhandenen proliferirend anschwellen. Aber auch dann noch behalten sie den alveolären Typus bei; sie bilden abgeschlossene Herde mit eigenem Wachsthum begabt und ohne einen anderen als zufälligen Zusammenhang mit den Nachbaralveolen. Ein solcher wird beispielsweise im weiteren Verlauf durch einen Druckschwund des interstitiellen Gewebes wieder herbeigeführt. Das Hauptkontingent zu diesem Typus stellen die aus Naevis hervorgehenden unpigmentirten und melanotischen Carcinome. Da sie aber aus anderen Gründen eine besondere Besprechung verdienen, so übergehen wir sie hier; es bleiben uns dann allerdings nur wenige Hautcarcinome übrig, die diesem Typus entsprechen (aus meiner Sammlung nur zwei gewöhnliche Krebse vom Knie und Hals, von denen der letztere einen Uebergang zur kleinalveolären Form darstellt). Sie genügen aber, um durch genauere Untersuchung der Zellenformen der Besonderheit dieser alveolären Krebse etwas näher zu treten, wobei die Grösse der hier vorkommenden Zellen sehr zu statten kommt.

Ich habe oben die stärkere Zerstreuung der jungen Epithelkeime an der Peripherie des Knotens in Zusammenhang gebracht mit der Entstehung des alveolären Wachsthums und ihre Zerstreuung hypothetisch einer gewissen Beweglichkeit der Krebszellen zugeschrieben. Hier ist der Ort, zu untersuchen, in wie weit die histologischen Charaktere der hier vorkommenden Krebszellen für diese Hypothese sprechen.

Schon bei schwacher Vergrösserung fällt die Abrundung der einzelnen Heerde auf, welcher nicht wie bei dem walzenförmigen und bei vielen vegetirenden Krebsen eine stärkere Proliferation an der Peripherie der Herde und eine ausgeprägte Cylinderschicht entspricht. Eine solche existirt nirgends. Die Abrundung der einzelnen Herde ist

vielmehr auf eine Anschwellung der einzelnen Zellen zurückzuführen, welche der Kugelgestalt zustreben und dabei, sich gegenseitig abplattend und einbuchtend, in Wirklichkeit kubische und polyedrische Formen annehmen. Ein Alveolus hat hiernach am meisten Aehnlichkeit mit dem Acinus einer Schleimdrüse und entfernt sich so weit wie möglich von dem gewöhnlichen Zapfen- oder Walzentypus.

Wenn diese Form der Zellen schon auf eine gewisse Weichheit der Epithelien und eine Annäherung derselben an die Art der Schleimhautepithelien hinweist, so ergibt die weitere Untersuchung auch dementsprechende Unterschiede der inneren Zellstruktur. Bei noch so guter Färbung auf Epithelfasern (Säurefuchsin-Pikrin-Methode, Wasserblau-Orcein-Methode) ist nichts von solchen zu entdecken. Demgemäss fehlen auch die äusseren Zellstacheln; die Zellen stossen mit feingezackten oder glatten Rändern aneinander. Das Gerüst der Epithelien ist daher nicht faserig, sondern exquisit schaumig und zwar kann man bei den meisten Zellen eine grobporige, locker netzförmige Innenzone von einer schmalporigen, dichteren Aussenzone unterscheiden. Diese Zellen sind prädisponirt nicht so sehr zur Abtrennung einer festen Innenzone mit Kern in Form hyaliner Klumpen, als vielmehr zur vollkommenen Verflüssigung der Innenzone mit Entstehung ballonförmiger, cystenähnlicher Zellen.

Ich möchte den Mangel der Epithelfaserung und des zelligen Continuums, repräsentirt durch den Stachelpanzer, auf der einen Seite, die annähernd kubische, facettirte Form der Epithelien auch an der Bindegewebsgrenze und ihre grössere Weichheit auf der anderen als die Grundlage des alveolären Aufbaues der hierhergehörigen Krebse betrachten. Ich sehe mit Ranvier in der Epithelfaserung nicht das eigentliche funktionirende Protoplasma der Epithelien, sondern nur eine die Festigkeit und Resistenz der Hautepithelien speciell herbeiführende Einrichtung. Hierfür spricht es entschieden, dass die Epithelfaserung den embryonalen Hautepithelien fehlt und bei manchen carcinomatösen Epithelwucherungen wieder verloren geht. Will man bestimmten Hautkrebsen eine besondere Jugend, eine Annäherung an den Embryonalzustand und ein vorzugsweise schrankenloses Wachsthum zugestehen, so kommen vor Allem die alveolären Krebse in Betracht, jedenfalls eher als alle anderen Hautcarcinome.

Es spricht durchaus nicht gegen diese Auffassung der alveolären Krebse, dass auch unter den übrigen Formen, speciell den vegetirenden und den Lymphbahninfarkten, einzelne Fälle vorkommen, bei denen der eben gezeichnete, weichere und selbständigere Zellentypus stellenweise ausgebildet ist. Bei den vegetirenden Krebsen sind es solche Stellen, welche keine gut ausgebildete Cylinderzellenlage, keine Neigung zur Bildung von Horn- und Hyalinperlen zeigen. Und an diesem findet man denn auch in der Nachbarschaft des zusammenhängenden Epithelnetzes häufig abgesprengte Nester von alveolärem Bau. Bei Besprechung der krebsigen Infarkte der Haut werden wir andrerseits sehen, dass diese häufig gerade vom kleinalveolären Typus schwer abgrenzbar sind. Aber diese Ausnahmen, die beim walzigen Typus nicht einmal

vorkommen, bestätigen nur unser Recht, eine besondere alveoläre Krebsformation aufzustellen, wenn auch reine Fälle derselben an der Haut relativ selten vorkommen.

Die Selbständigkeit und Grösse der Epithelien bei den grossalveolären Formen ist weiter die Ursache, dass wir hier besonders gut ausgebildete voluminöse und komplicirte Mitosenformen antreffen. In einem Carcinom des Kniees, welches ich Herrn Dr. Török verdanke und welches dieser Form angehört, habe ich die grössten Exemplare von Mitosen bei Hautkrebsen, aber nur selten unregelmässige angetroffen. Jedenfalls waren die letzteren zu spärlich, um für die Geschwulst als charakteristisch gelten zu können. Meist bezog sich die Unregelmässigkeit nur auf eine Ueberzahl der Schleifen oder einzelne verirrte Schleifen. Ganz vereinzelt kamen dreitheilige und viertheilige Mitosen vor. Dass diesen Vorkommnissen eine ursächliche Bedeutung für das abnorme Wachsthum der Krebse als solcher zukomme, dagegen spricht schon ihre ungeheure Seltenheit beim Hautkrebse. Ich habe diese unregelmässigen Mitosen eben nur beim alveolären Krebs der Haut, nicht einmal bei den luxuriös vegetirenden gefunden.

Weiter neigt das betreffende Carcinom zur Verflüssigung auf der einen Seite und zur Ausbildung sehr grosser mehrkerniger und vielkerniger Epithelriesenzellen auf der anderen. In beiden Punkten gleicht ihm das andere grossalveoläre Carcinom des Halses, während hier die unregelmässigen Mitosen fehlen. Die Verflüssigung ist bei beiden theils eine endoepitheliale und betrifft dann stets das Binnenplasma, wodurch in den kleineren einkernigen Zellen einfache perinucleäre Höhlen geschaffen werden. In den mehrkernigen grossen Zellen können alle oder einige oder auch nur ein Kern in einer durch Verflüssigung des Protoplasmas entstandenen grossen Vakuole liegen. Durch weitere Verflüssigung ganzer Epithelien kommt es aber dann zu grösseren Hohlräumen zwischen den Zellen, meist in der Mitte der Alveolen, welche von einer eiweissreichen, bei Methylenblaufärbung mit feinen blau gefärbten Körnern durchsetzten, einzelne Kerne und Protoplasmastücke, hin und wieder auch fädiges Fibrin enthaltenden Flüssigkeit erfüllt sind. Leukocyten trifft man in diesen Hohlräumen nur ausnahmsweise an. In dem letzteren Falle war eine Färbung auf Plasmazellen möglich und es zeigte sich, dass das ganze Carcinom in toto von der Umgebung durch eine ziemlich breite plasmomatöse Zone abgegrenzt war. Mastzellen fanden sich in mässiger Menge. Dieses Carcinom des Halses zeigt sodann auf's beste den Uebergang zu der reineren alveolären, der kleinalveolären Form. An den Stellen, wo die Alveolen kleiner werden und sich schliesslich in eine Saat einzelner Epithelien auflösen, welcher, streng genommen, der Name Alveole nicht mehr beigelegt werden kann, bleibt der Zellencharakter: die in allen Richtungen gleichmässig rundliche oder kubische Form, die erhebliche Grösse der Zellen und Kerne, der Mangel an Epithelfaserung und Epithelzusammenhang bestehen. Wird der ganze Schnitt geschüttelt, so werden wie dort die grossen, so hier die kleinen Alveolen leer, ihr Inhalt fällt grösstentheils aus und hinterlässt ein dort grob — hier

feinmaschiges, bindegewebiges Gerüst, welches je mehr nach der Peripherie, je mehr von geschwollenen Spindelzellen und Mastzellen infiltrirt ist.

b) Kleinalveoläre.

In reiner Form findet sich dieser Typus bei 4 Krebsen meiner Sammlung, 2 Carcinomen Paget, welche ich Sir James Paget, einen Fusssohlenkrebs, den ich durch Vermittelung von Herrn Dr. Török der Pester Sammlung und einen wahren Schweissdrüsenkrebs, von dem ich einige Schnitte der Güte von Herrn Dr. Darier verdanke.

Die Charaktere der alveolären Krebse sind hier ebenso vertreten wie beim grossalveolären Typus, nur dass die Alveolen den Durchmesser von 4 bis 6 Epithelzellen selten überschreiten. Auch die einzelnen Epithelien bleiben an Grösse zurück, während sie in der rundlichen, kubischen, facettirten Gestalt wieder mehr an Drüsenepithelien als an Deckepithelien erinnern. Bei dem einen der Paget'schen Carcinome schliessen sich die kleinen Krebsalveolen direkt an die krebsig entartete Stachelschicht der Oberfläche in unregelmässig vertheilten Zügen an, welche senkrecht in die Tiefe streben. In dem anderen Falle sind die Alveolen meist gewunden und dicht aneinander gepresst, so dass der ganze Schnitt ein gyrirtes, an die Gehirnoberfläche erinnerndes Aussehen erhält. Das Bindegewebsgerüst ist in diesem Falle auf ein Minimum reducirt. Noch kleinere Alveolen zeigt das dritte Carcinom, welches im subcutanen Gewebe der Fusssohle sich ausbreitet.

Je gleichmässiger die krebsige Infiltration in diesen Fällen ist, desto mehr hat der Knoten auf dem Durchschnitt ein „markiges" Aussehen. Die wenigen „medullären" Krebse der Haut gehören also vorzugsweise dem klein- (und gross-) alveolären Typus an; bei den reticulären und selbst den grobreticulären Carcinomen kommt trotz des Epithelreichthums doch kein echt medulläres, gleichmässiges Aussehen zu Stande, da die fest verbundenen Epithelstränge für sich hervortreten und in ihnen noch oft die koncentrisch geschichteten Perlen.

Einen ganz eigenartigen Anblick gewährt der Darier'sche Fall von Schweissdrüsencarcinom, in welchem an die Wucherung der Knäuel sich eine weit hinausziehende Epithelzerstreuung im subcutanen Gewebe anschliesst. Sehr viele Epithelien liegen einzeln oder zu zweien bis vieren. Hier und da haben sich aber kleine rundliche oder gewundene Herde von 6—10 Epithelien gebildet, welche den alveolären Charakter besitzen, besonders im tiefergelegenen Fettgewebe. Die Cutis oberhalb der Knäueldrüsen bleibt von der Invasion frei. Bei diesem Carcinom ist die Selbständigkeit und Beweglichkeit der einzelnen Epithelzellen in maximaler Weise ausgebildet. An einigen Stellen glaubt man kaum noch, es mit einer einheitlichen Geschwulst zu thun zu haben.

Seltener als bei den grossalveolären Krebsen kommt es zur Verflüssigung und zur Bildung von Epithelriesenzellen. Diese sekundären Veränderungen sind offenbar abhängig von einer gewissen Anstauung der Epithelien in geschlossenen Hohlräumen, wie es bei der kleinalve-

olären Form eben selten vorkommt. An Mitosen sind die kleinalveolären Krebse dagegen ebenso reich wie die grossalveolären. Die zellige Infiltration des Bindegewebes ist bei beiden Arten gleich wenig ausgesprochen; Plasmazellen und Mastzellen sind nur in geringer Anzahl in der Umgebung vorhanden.

IV. Carcinomatöser Lymphbahninfarkt.

Ich habe schon oben diese Form des Hautkrebses als eine Nebenform gekennzeichnet, die meistens auf einen ausserhalb der Haut liegenden Ursprung des Krebses hinweist. Unter den 4 Carcinomen meiner Sammlung, welche diesen Typus zeigen, befinden sich drei, welche im Anschlusse an Mammakrebse aufgetreten sind und nur ein primärer Hautkrebs. Gerade der letztere verdient um so mehr eine genauere Würdigung.

Es handelt sich um einen vom Deckepithel ausgehenden reticulären Krebs, welcher sich in einer Narbe entwickelt hat. Die Epithelstränge dringen in das die Cutis ausfüllende, feste Narbengewebe fast garnicht ein, umgehen dasselbe vielmehr seitlich und bilden in der Peripherie der ganzen Narbe eine krebsige Infiltration von eigenthümlicher Struktur. Dicht an der Narbengrenze tritt die letztere bei der Spärlichkeit der Infiltration deutlicher hervor. Man sieht hier in weiten Abständen an und zwischen gestreckt verlaufenden, derben kollagenen Bündeln schmale cylindrische Epithelstränge verlaufen und nach beiden Seiten (räumlich: nach allen Seiten) nahezu senkrecht kurze, schmale Seitenäste abgeben. Zwischen diesen gefiederten Epithelzügen finden sich ganz krebsfreie Partien festen Narbengewebes. Weiterhin fliessen nun die entgegenstehenden Seitenästchen überall zusammen und es entsteht ein weitmaschiges Netz von gröberen Epithelsträngen, dessen Maschen von einem feineren Netz feinster Epithelbalken ausgefüllt werden. Die letzteren umkreisen die einzelnen gröberen Bindegewebsbsbalken der Narbenperipherie ohne in die feineren Interstitien derselben einzudringen. Die gestreckteren, dickeren Epithelzüge liegen in den Lymphgefässen, welche die kollagenen Hauptbündel der Narbenperipherie begleiten.

So repräsentirt das krebsige Infiltrat einen vollkommenen Ausguss der an der Peripherie sich erweiternden Lymphspalten und -gefässe der Narbe. Nirgends findet sich eine Abrundung der Epithelzüge zu geschlossenen Krebsnestern, wie bei den alveolären Krebsen und demgemäss auch keine Einschmelzung des kollagenen Gewebes. Das feste Bindegewebe der Narbe bestimmt vielmehr den Lauf der Epithelfluth und zwingt sie in die Richtung der präexistenten Kanäle, die demgemäss von dem Krebsgewebe infarcirt werden. Erst unterhalb der Narbe in dem dort befindlichen Fettgewebe dehnen sich die schmalen Epithelzüge stellenweise wieder aus und bilden in den Hohlräumen eingeschmolzener Fettzellen kleine Alveolen. So widerstandsfähig das Bindegewebe der Narbe, so reaktionslos verhält es sich gegenüber der Epithelinvasion. Nur eine ganz geringe Anschwellung

der Bindegewebszellen, keine Plasma- und Mastzellen stellen sich ihr entgegen. Möglicherweise werden die giftigen, zur Reaktion führenden Produkte durch die befallenen Lymphgefässe direkt abgeführt.

Dieser Fall lehrt, dass schon die einfachen physikalischen Veränderungen, welche die Vernarbung der Cutis mit sich bringt, genügen, um den Epithelmassen einen besonderen Wachsthumsmodus aufzuprägen. Es liegt sehr nahe anzunehmen, dass, wenn für gewöhnlich die primären Hautkrebse sich nicht mit der Invasion der gegebenen Lymphbahnen begnügen, es an der geringeren Widerstandsfähigkeit des normalen kollagenen Gewebes gegenüber dem proliferirenden Krebsepithel liegt.

Merkwürdig genug ist es nun aber, dass dasselbe normale Cutisgewebe diese Widerstandsfähigkeit wohl besitzt solchen Krebsen gegenüber, welche aus grösserer Ferne von unterliegenden Organen (Brustdrüse) herkommen. In einem meiner Fälle handelt es sich um ein Paget'sches Carcinom, welches in dem Fettgewebe der Haut vordringend ein unregelmässiges, grobes Krebsreticulum erzeugt hat und von hier aus die Cutis aufwärts mit einem feinen Lymphbahninfarkt versorgt, welcher nur an einzelnen Stellen zu gröberen Balken und Nestern anschwillt. Auch hier verhält sich die Cutis der Invasion gegenüber ziemlich passiv. Ein ähnliches Bild liefert ein Panzerkrebs der Brusthaut, dessen Peripherie von ganz schmalen krebsigen Ausgüssen der Lymphspalten der Cutis konstituirt wird. Eine analoge Krebsinfiltration der Brusthaut jedoch (die beiden letzteren Präparate verdanke ich Herrn Dr. Riehl), welche grobe cylindrische Krebssäulen mitten in der Cutis aufweist, ist von einer dichten Plasmazellenanhäufung umgeben.

Wie schon in der Einleitung bemerkt, deutet die Vorliebe sekundärer Krebse für die Form des Infarktes darauf hin, dass sie weniger deletär auf das Cutisgewebe wirken und dass umgekehrt bei den primären Hautkrebsen ein noch unbekanntes, in die Ferne wirkendes, chemisches Agens auf das kollagene Gerüst schwächend einwirkt. Um die einfache Folge der zelligen Infiltration der Cutis mit ihrer bekannten, oftmals kollagen-zerstörenden Wirkung kann es sich dabei nicht handeln, denn zellige Infiltration kann ebenso gut vorhanden sein, wie fehlen, wo eine echte Krebszerstörung besteht, und wir haben eben gesehen, dass sie auch beim Krebsinfarkt, wo sie meistens fehlt, einmal vorkommen kann, ohne ihm sofort den Weg in die Cutis zu bahnen. Andererseits ist es augenscheinlich, dass beim primären Hautkrebs die in Betracht kommende Widerstandsfähigkeit durch sekundäre Processe, wie Narbenbildung, erst hervorgerufen werden kann.

Was die Art der Epithelien anlangt, so ist es wohl nicht zufällig, dass es sich in allen meinen Fällen um solche vom schleimhaut-epithelähnlichen Habitus, um weiche plastische, annähernd kubische Zellen ohne Stachelpanzer, ohne Epithelfaserung und ohne festen Zusammenhang handelt.

Die scheinbar so einfache und doch bei der Krebsnatur der Epi-

thelien nichts weniger als selbstverständliche Form des carcinomatösen Lymphbahninfarktes der Haut scheint mithin durch zwei Faktoren begünstigt zu werden, eine besondere Weichheit und Plasticität der Epithelien einerseits und eine besondere Festigkeit des kollagenen Gerüstes auf der anderen Seite.

Während sich durch die Art der Epithelien und die schmale Form der Züge der Infarkt den kleinalveolären Krebsen anschliesst, ist er den reticulären Krebsen wiederum ähnlich durch die mehr oder minder deutlich hervortretende Netzform im gesammten Aufbau. Dieselbe beruht aber hier nur auf der netzförmigen Anastomose der Lymphbahnen und nicht auf dem eigenartigen und gewaltsam vorrückenden Wachsthum des Epithels wie bei den echten retikulären und grobretikulären Carcinomen. Sie ist daher auch eine viel regelmässigere, gewisse Hauptrichtungen aufweisende, die den Spaltungsrichtungen der betreffenden Hautstücke parallel sind.

Nachdem wir im Anschlusse an die gesammte Architektur der Hautkrebse die wichtigsten Formen grösstentheils vorgeführt haben, erübrigt noch die Besprechung der Degenerationsarten, welche uns wiederum mit einigen auffallenden und interessanten Krebsformen bekannt machen wird. Wie oben bemerkt, können die hier in Betracht kommenden Eigenschaften aber nur zu einer Untergruppirung der Krebse führen, da sie nur in einer Minorität der Fälle vorkommen. Diese letzteren gehören ausserdem stets noch einer der genannten 4 Hauptgruppen an.

Die hyaline Degeneration des Epithels ist die wichtigste Veränderung des Carcinomgewebes nicht nur durch ihr häufiges Vorkommen, sondern auch deshalb, weil die derartig degenerirten Produkte Aehnlichkeiten mit thierischen Schmarotzern aufweisen und gewiss zum Theil auch für solche gehalten worden sind. Erst eine eingehende Kenntniss der hyalinen Matamorphose an diesem Gewebe und aller dabei vorkommenden Produkte wird uns befähigen, etwa nicht dahin gehörige fremde Gäste als solche sicher zu erkennen. Aus diesem Grunde muss ich genauer auf die Kriterien eingehen, welche uns zum Stadium der metamorphosirten Elemente zu Gebote stehen, speciell der tinktoriellen.

Die vollkommen hyalin degenerirten Epithelien zeichnen sich, wie alle hyalinen Massen, durch ihre homogene, glänzende, bald mehr wachs-, bald mehr glasartig durchscheinende Beschaffenheit, die rundliche Form und endlich durch die Eigenschaft aus, die meisten basischen Farbstoffe nur wenig, saure*) dagegen stark in sich aufzuspeichern, wodurch sie dem Studium leicht zugängig werden. Als besonders empfehlenswerth zu diesem Behuf sind Säurefuchsin, Eosin und Orcein zu nennen, da sie die hyaline Substanz stark anfärben und ausserdem noch durch ihren Farbenton sehr brauchbare Kontraste zu den besten Kern- und Protoplasmafärbemitteln liefern. Das Genauere

*) In Ehrlich's Sinne, d. h. mehr oder minder neutrale Farbsalze, in denen das färbende Princip eine Säure ist.

der Methodik wird sich im Verlaufe der folgenden Besprechung besser einflechten lassen.

Um eine rasche Uebersicht über die Vertheilung und die Formen des hyalinen Materials innerhalb des Epithelgewebes zu erhalten, färbt man am besten die dem in Alkohol gehärteten Gewebe entnommenen Schnitte sehr stark in 1 proc. wässeriger Lösung von Säurefuchsin einige Stunden bis eine ganze Nacht. Sodann kommen die Schnitte kurze Zeit zur Entfärbung des Protoplasmas der Epithelien in eine 1 proc. wässerige Pikrinsäurelösung, bis sie einen graugelblichen Farbenton angenommen haben und dann in eine 1 proc. spirituöse Pikrinsäurelösung, wo sie entwässert werden und wo zugleich die hyalinen Perlen als leuchtend rothe Punkte schon makroskopisch hervortreten. Nach kurzer Behandlung mit absolutem Alkohol und Xylol werden sie in Balsam eingeschlossen.

Bei stärkerer Vergrösserung zeigt sich dann das Hyalin in sehr verschiedenen Formen. Man lernt bald 9 hauptsächlich wiederkehrende unterscheiden, welche alle dieselbe fuchsinrothe Farbenreaction zeigen. Die erste bildet eine Abtheilung allein für sich; es handelt sich um frei zwischen den Epithelien und ohne Zusammenhang mit diesen in den intercellularen Saftspalten, selten einzeln, meist in Gruppen von 4—10 Individuen dicht zusammenliegende hyaline Kugeln von verschiedenem Kaliber, absolut runder Form und etwa 3—10 μ Durchmesser; selten sind sie noch grösser. Nie sind die Kugeln einer Gruppe alle von gleicher Grösse; nie zeigen sie Kerneinschlüsse oder irgend welche Fortsätze. Es ist daher ebensowenig wahrscheinlich, dass sie von Leukocyten als von Epithelien herstammen. Sie haben dieselbe Bedeutung wie sonst frei in den Lymph- oder Blutbahnen befindliche hyaline Kugeln, welche ja bei fast allen infektiösen Processen gefunden werden. Vielleicht stammen sie von hyalin degenerirten Bindegewebszellen ab und sind vom Lymphstrome in das Epithel verschleppt.

Alle anderen hyalinen Strukturen kann man als epitheliale Abkömmlinge zusammenfassen. Diese Abstammung wird bewiesen entweder durch ihre Lagerung im Innern der Epithelien, in der Leibessubstanz oder Kernhöhle oder durch ihren kontinuirlichen Zusammenhang mit Epithelien durch den Stachel- resp. Fadenapparat der letzteren. Sie zerfallen in die beiden Hauptgruppen der diffusen, ungeformten Hyalininfiltration und der geformten, scharf umschriebenen hyalinen Gebilde.

Die diffuse Hyalininfiltration der Epithelien ist nicht sehr auffällig, da sie nur bei guter Tinction hervortritt; dann zeigt sich aber, dass sie weiter verbreitet ist, als es die hyalinen Gebilde sind. Ihre Wichtigkeit liegt einerseits darin, dass sie häufig eine Vorstufe abgibt für die Bildung der letzteren, andererseits darin, dass hier nie ein Zweifel über die epitheliale Abstammung bestehen kann. Es sind eben die Epithelien noch selbst, welche theilweise oder ganz von Hyalin durchdrungen sind, ohne ihre bekannte Struktur und Form eingebüsst zu haben. Vollständige diffuse Infiltration der Epithelien ist eine immer-

hin seltene Erscheinung, da mit stärkerer hyaliner Entartung meistens die Loslösung einzelner Zellentheile und Formveränderungen der Zelle einhergehen. Aber die umschriebene, diffuse Hyalinentartung der inneren perivasculären Substanz des Zellenleibes ist ungemein häufig. Man findet sie manchmal an allen Zellen in der Umgebung hyaliner Perlen in verschiedenem Grade ausgeprägt. Sie dokumentirt, auch wo gar keine umschriebene hyaline Gebilde sich befinden, bereits die Neigung zur hyalinen Entartung der Epithelien.

Die übrigen acht verschiedenen Arten von Gebilden aus hyaliner Substanz kann man dem gegenüber als geformte epitheliale Abkömmlinge zusammenfassen. Sie erscheinen:

1. unter der Form rundlicher Ballen von ziemlich bedeutender Grösse (15—20 μ), welche im Innern mehr oder weniger deutlich einen Kernrest erkennen lassen und selbst an Stelle der Kerne in der vergrösserten Kernhöhle liegen, sodass sie von einer freien Spalte und dann noch von dem verschmälerten Zellenleibe nebst Stachelpanzer umschlossen sind.

2. An diese schliessen sich unregelmässigere, längliche, vielfach ausgebuchtete, spiralig gedrehte, in mehr oder minder lange Fortsätze von derselben Farbenreaction übergehende Gebilde, welche alle aufzufassen sind als solche der ersten Art, denen durch concentrischen Druck und durch Wachsthumsverschiebung eine unregelmässige, verzerrte Form aufgedrückt ist. Der Beweis dafür liegt in dem Umstande, dass stets in dem dickeren Kopf dieser Gebilde, zuweilen noch in dem dünneren Fortsatze ein Hohlraum mit Kern oder kernähnlichem Inhalt sichtbar wird. Sie liegen wie die der ersten Art, aber mehr oder weniger gekrümmt und zusammengepresst in Hohlräumen, die durch die Zellsubstanz selbst gebildet sind, das dünnere Ende, resp. der Fortsatz schaut jedoch gewöhnlich aus der Zelle heraus in einen intercellularen Raum oder direkt in den Binnenraum einer zweiten Zelle hinein, sodass eine oder sogar zwei Zellen den Enden des länglichen hyalinen Gebildes kappenförmig aufsitzen.

3. Von diesen beiden ersten Formen wohl zu unterscheiden ist eine dritte, etwas kleinere (7—15 μ), ebenfalls rundliche, welche auch in der Kernhöhle liegt, aber neben dem Kerne und selbst ohne kernähnlichen Inhalt ist. Diese Gebilde sind überhaupt noch homogener als die unter 1. und 2. beschriebenen.

4. Auch diese kleineren, kernlosen Gebilde erscheinen oft lang ausgezogen oder wie gestielt und ihr Stiel ragt ebenfalls oft aus der Zelle heraus und eventuell noch in eine zweite Kernhöhle hinein. Die Farbenreaction der Stiele ist genau dieselbe wie die der rundlichen Körper selbst.

5. Ausser den Fortsätzen und Stielen der kernhaltigen und kernlosen hyalinen Körper gibt es noch ähnliche Gebilde, welche nicht mit einem solchen zusammenhängen, sondern als hyaline Stäbe oder schlangenförmig gewundene feinere oder dickere Ranken zwischen den Epithelzellen hinziehen. Ihre Breite wechselt von 2—5 μ, ihre

Länge von 10—30 μ. Meistens gehen sie an beiden Enden in die Leibes- resp. Mantelsubstanz nicht hyaliner Zellen über.

6. Die nächsten beiden Formen zeigen kapselartige Gebilde. Man sieht einen gut erhaltenen Kern oder mehrere in einer hyalin degenerirten, blasen- oder auf dem Durchschnitt ringförmig gestalteten Zelle liegen, welche als solche noch durch einzelne erhalten gebliebene Stacheln und Verbindungsfäden mit den benachbarten Zellen kenntlich ist. Zuweilen ist die hyaline Blase aussen von den Nachbarzellen gelöst, glatt, gebläht und in ihrer Wandung verdünnt, dann enthält sie gewöhnlich zwischen Kern und hyaliner Schale eine ungefärbte Masse.

7. Eine zweite Form schollen- oder blasenartiger hyaliner Gebilde mit Kerninhalt zeigt stielartige Fortsätze genau den soeben von den intracellulären Hyalinkörpern beschriebenen analog.

8. Eine dritte Form der hyalinen Blasen enthält statt des Kernes ein kernhaltiges, kugeliges Gebilde, genau dem Typus 1. entsprechend. Dann ist der Kernrest von zwei hyalinen Kapseln concentrisch umschlossen, welche unter sich durch einen feineren oder breiteren Spalt getrennt sind.

In einer letzten Formengruppe kann man nun sämmtliche und unter einander sehr verschiedenartige Konglomerate vereinigen, die aus der Compression der beschriebenen einzelnen Elemente und ihrer Zusammenschweissung zu hyalinen Perlen entstehen. Die loser gefügten und die Randpartien auch der älteren, festeren Perlen lassen vielfach den Aufbau aus den vorher beschriebenen Formen sehr gut erkennen. Wo dagegen festere concentrische Pressung die Gebilde immer mehr ineinander zusammenschachtelt und verdichtet, da zeigt die Fuchsinfarbe den genauen Sitz der hyalinen Substanz nicht mehr an, da alle mit eingeschlossenen comprimirten Gebilde dieselbe ebenfalls festhalten. Bei der angegebenen Färbung tingiren sich noch einige andere Substanzen roth, die Hornschicht und die Kernkörperchen, sodann in schwächerem Grade die im Beginne der hyalinen Degeneration stehenden Epitheltheile. Letzterer Umstand, zusammen mit der ausgezeichneten scharfen Hervorhebung der gelb gefärbten Epithelfaserung machen diese Methode besonders brauchbar, um diejenigen Partien zu bestimmen, in welchen die Degeneration beginnt, während andrerseits die gleichartige Färbung der Kernkörperchen einen genauen Einblick in die degenerativen Vorgänge des Kernes erschwert. Es zeigt sich nun, wie schon oben bemerkt, dass in vielen einzelnen Epithelien, welche in der Nachbarschaft der Perlen zerstreut liegen, die innere, dem Kern zunächst liegende Fasermasse — ich will sie kurz Binnenfaserung (Endofilarmasse) nennen — theilweise oder ganz die rothe Farbe angenommen hat, während die Aussenfaserung (Ectofilarmasse), welche in die Stacheln übergeht, rein gelb geblieben ist. Man erkennt aber noch deutlich die einzelnen Fäden der Binnenfaserung, die rothe Farbe haftet an der sie umgebenden Substanz. Je mehr die Faserung in diesem Theile der Zelle schwindet, ein desto leuchtenderes Roth nimmt der letztere an. Es macht ganz den Eindruck, als ob die Epithelfasern einfach eingebettet werden in die zu

hyaliner Substanz aufquellende und sich verdickende Zwischensubstanz. Eine Reihe von Thatsachen sind hierdurch schon verständlich. Die kernhaltigen rundlichen und langgestreckten hyalinen Ballen (Typus 1—2) bestehen aus der hyalin gewordenen Binnenfaserung der betreffenden Epithelien, welche noch Reste des Kernes einschliesst. Grade wie die Binnenfaserung normalerweise schlingenförmig den Kern umgibt und den Zellenleib durchsetzend in die Faserung benachbarter Zellen übergeht (Cajal, Kromayer), so setzen sich auch hier die hyalinen Blasen und Ringe in stielartige Verlängerungen fort, welche die Zellwand durchsetzen und benachbarte Zellen brückenartig verbinden. Die relative Selbständigkeit der Binnenfaserung und ihr Zusammenhang mit der Faserung der Nachbarzellen macht es verständlich, dass ein den Kern enthaltender innerer Zellentheil sich vom äusseren Zellenleibe ablöst und ihn mit Fortsätzen stellenweise durchbricht. Die hyaline Degeneration schreitet eben nicht zellenweise, sondern längs des Fasersystems der Epithelien fort; daher: hyaline Zellentheile, die in Zellenbrücken übergehen. Weiterhin ist das Vorkommen von langen hyalinen Balken und Strängen verständlich. Es sind die lang ausgezogenen Verbindungsbrücken von sonst ausser Kontakt gerathenen Zellen, also Theile der Ectofilarmasse, welche entarten. Man sieht sie an beiden Enden in die Aussenfaserung von gut erhaltenen Epithelien übergehen.

Schwieriger schon sind die kleinen hyalinen Ballen ohne Kerneinschluss zu deuten, welche neben dem wohlerhaltenen Kerne liegen und auch häufig stielartige Fortsätze zeigen. Allerdings wird auch an diesem oft eine Protoplasmafaserung deutlich, so dass es plausibel erscheint, dieselben von solchen Zellen abzuleiten, in denen nur ein Theil der Binnenfaserung hyalin entartet ist und sich vom übrigen Zellenleib getrennt hat. Aber wegen des mangelnden Kerneinschlusses ist hier die Genese doch wesentlich unklarer. Genügenden Aufschluss erhält man jedoch auch hier, wenn man die Binnenfaserung intensiv färbt und nur dafür sorgt, das Hyalin nebenbei noch mit sauren Farbstoffen gefärbt zu erhalten. Da zu ersterem Zwecke die Sequenz: Gentianaviolett-Jod-Jodkalium-Anilin nöthig wird, eine Reihe basischer Flüssigkeiten, so muss man vom Säurefuchsin leider für den zweiten Zweck absehen. Eosin ist weniger empfindlich gegen basische Nachfärbung; man überfärbt daher die Schnitte eine Nacht in 1 proc. wässeriger Eosinlösung und behandelt sie sodann in bekannter Weise auf dem Objektträger mit der Lösung von Gentianaviolett, Jodjodkalium und Anilinöl, bis sie vollständig aufgehellt sind. Wenn auch im Allgemeinen die Epithelfaserung nur schwach hervortritt, zeigen doch gerade die um die Perlen herumliegenden grossen Epithelien die Binnenfaserung in ausgezeichneter Weise. Beim Vergleiche dicht nebeneinander liegender Schnitte einer Schnittserie ergibt sich sogar, dass es gerade dieselben grossen Epithelien sind, welche bei der Fuchsin-Pikrin-Methode den Anfang der hyalinen Entartung zwischen der Binnenfaserung zeigen, die hier bei der Eosin-Gentiana-Methode die letztere selbst in überraschender Deutlichkeit und Stärke hervortreten lassen.

Wo dort fertige, fuchsinrothe, hyaline Ringe (Blasen) mit Kerneinschlüssen, da finden sich hier schwächere eosinrothe Ringe, von dunkelblauen Binnenfasern durchsetzt und ebenfalls mit Kerneinschlüssen. Weiter aber stellt es sich nun heraus, dass die kernlosen fuchsinrothen Klumpen jener Methode hier ebenfalls ersetzt werden durch stark blau gefärbte Binnenfasern, die von hyaliner Substanz umgeben und in einem Knäuel zusammengedrückt, einen Theil, oft die Hälfte und mehr der Kernhöhle einnehmen. Daneben liegt der oder die (2—8) wohlerhaltenen (amitotisch getheilten) Epithelkerne. Es sieht aus, als ob die Schlinge der Binnenfaserung angezogen wäre, durch einen Riss die Kerne hätte herausschlüpfen lassen und jetzt selbst knopfartig zusammengeschnürt in einer Ecke der Kernhöhle läge. Und dieses um so mehr, als die meisten kernlosen Hyalinklumpen sich bei dieser Färbung als gestielt erweisen und in dem hyalinen Stiel die blau gefärbten Binnenfasern, den Aussenleib der Zelle durchsetzend, sichtbar werden, welche zu benachbarten Zellen hinziehen.

Die kernlosen hyalinen Klumpen sind also ebenso wie die mit Kerneinschlüssen versehenen vom Leibe der Epithelzelle losgelöste und hyalin entartete Theile der Binnenfaserung, ihre Fortsätze und Stiele die hyalin entarteten austretenden und zu anderen Zellen hinziehenden Binnenfaserstränge.

Die unter 6., 7. und 8. beschriebenen Formen lassen nach dem Besprochenen nun auch eine einfache Deutung zu. Degenerirt — was selten der Fall zu sein scheint — die Aussenfaserung einer Zelle allein, so entsteht eine voluminöse hyaline Blase, resp. ein Ring, welche an der Aussenfläche zuweilen noch Reste entarteter Stacheln trägt, hin und wieder sich auch in einen hyalinen Strang fortsetzt, welcher brückenartig zu einer anderen Zelle führt. Ist dabei hauptsächlich die Aussenfaserung hyalin verquollen, so haben wir die Form 6, ist dagegen auch die Endofilarmasse hyalin entartet, so entsteht die Form 8, welche eine äussere grosse Blase und eine kleine innere mit Kernen oder aber eine einfache grosse hyaline Blase mit Kernen nebst einem hyalinen soliden Knopf im Innern zeigt. Anstatt zweier relativ selbständiger ineinander geschachtelter Blasen zeigt sich hin und wieder eine unvollkommene, bis auf den noch deutlichen Kern, hyalin degenerirte Zelle, also eine sehr einfache Form, die aber nicht so häufig ist, wie man es nach ihrer Einfachheit erwarten sollte. Die sonderbaren, schnörkelartigen, komplicirten Formen der hyalinen Epithelmetamorphose entstehen eben dadurch, dass die letztere weniger die Zellen als Individuen ergreift, als vielmehr zerstreut liegende Theile des allen Zellen gemeinsamen Fasersystems. Die noch komplicirteren Formen der kleineren und grösseren hyalinen Perlen selbst bedürfen nun weiter keiner Erläuterung, da sie sich als Conglomerate der beschriebenen hyalinen Elemente darstellen, welche durch centripetalen Druck und tangentialen Zug noch weiter degenerirt sind. Auch die ganz bizarren, medusenähnlichen Perlen mit weissen, nach allen Seiten ausstrahlenden Ausläufern erklären sich aus den Elementarformen von selbst. Dagegen bedarf das Verhalten des Kernes noch einiger Worte.

Nach dem Bisherigen erscheint es so, als ob die Kerne stets nur als passive Einschlüsse des Hyalins figuriren. Aber zur Sicherstellung der Thatsache, dass die Kerne dieselbe Degeneration nicht eingehen, bedarf es einer Farbenreaktion, welche Kernsubstanz und Hyalin besser zu trennen erlaubt als Säurefuchsin und Eosin. Dazu empfiehlt sich Orcein, welches bei längerer Einwirkung Hyalin stark bräunlichroth färbt, zu den Kernen und Kernkörperchen aber keine starke Verwandtschaft zeigt. Man färbt am besten mit Wasserblau stark vor und lässt die Schnitte eine ganze Nacht in neutraler, schwacher, spirituöser Orceinlösung. Die Orceinfarbe ersetzt dann die blaue Farbe im Protoplasma der Epithelien, wobei die Epithelfaserung gut hervortritt, sodann im Hyalin und im Kernsaft und in der Kernmembran, aber nicht im Kernkörperchen und in der Hornsubstanz, sodass diese sich blau abheben. Man beobachtet bei dieser Färbung nun, dass alle Kerneinschlüsse in den hyalinen Blasen und Ringen ebenfalls ihre blaue Farbe behalten und nicht die Orceinfarbe des Hyalins annehmen. Ja, die blauen Flecke im Centrum der hyalinen Klumpen sind zum Theil stark vergrössert. Indem nämlich der eingeschlossene Kern schrumpft, schwillt das Kernkörperchen fast stets bedeutend auf, bis es fast allein die verkleinerte Kernhöhle füllt. Auch an sehr alten, comprimirten, dunkelbraun gefärbten, hyalinen Klumpen in Mitte der Perlen gewahrt man häufig noch ein blaues Centrum. Schliesslich wird dasselbe allerdings nicht mehr kenntlich, ob dieser Umstand jedoch für eine sekundäre hyaline Umwandlung des Kernrestes oder nur für ein erschwertes Eindringen der Farbe spricht, wird man dahingestellt sein lassen müssen. Jedenfalls geht soviel aus den Wasserblau-Orcein-Präparaten*) mit Sicherheit hervor, dass die Epithelkerne nicht primär der hyalinen Metamorphose verfallen und — wenn überhaupt — nur sehr schwer in dieselbe einbezogen werden.

Blicken wir auf die vorgeführten Formen des Epithelhyalins zurück, so müssen wir gestehen, dass einige derselben, besonders die hyalinen Blasen mit Kerneinschluss, die mit hyalinen Klumpen neben den Kernen und die hyalinen Blasen mit doppelter Wandung gewissen thierischen Schmarotzern in eingekapseltem Zustande nicht unähnlich sind. Wer sich von der einfach degenerativen Natur der beschriebenen Formen überzeugen will, möge nur an geeigneten Carcinomen die beschriebenen Färbungen durchmachen und besonders auf die Fortsetzungen des Hyalins entlang der Fasersysteme des Epithels achten.

Zum Studium der hyalinen Degeneration dienten mir vor allem zwei vegetirende Krebse, ein papillärer, der auf dem Boden der Seemannshaut entstanden war und ein grobreticulärer gewöhnlicher Krebs der Gesichtshaut. Beide zeigten die beschriebenen Degenerationsformen in reicher Fülle. (Carcinome 39 und 63 meiner Sammlung.)

Die Verhornung des Krebsgewebes ist ein einfacherer Process als der der hyalinen Degeneration, obwohl auch er nichts weniger als

*) In denselben ist das Keratohyalin blau gefärbt, nicht orceinfarben, eine der vielen Tinctionen dieser Substanz, welche sie von anderen hyalinen Substanzen unterscheidet.

vollkommen durchsichtig vor uns liegt. Bei der ersten Betrachtung erscheint es allerdings ganz selbstverständlich, dass ein aus Stachelschicht gebildetes Epithelgewebe die Neigung zu verhornen, die es normalerweise an der Hautoberfläche zeigt, auch in die Tiefe des Krebsgewebes mitnimmt. Es scheint natürlich, dass die Richtungsänderung der Mitosen im Allgemeinen häufig zu einer Kreuzung der Wachsthumsrichtungen führt und demgemäss zur Bildung von Endproducten der Verhornung mitten in den Epithelzügen, welche dann den Kern späterer Hornperlen abgeben würden. Allein einer so einfachen Erklärung widersprechen zwei wohl zu beachtende Thatsachen, nämlich erstens das Nichtvorkommen von Hornperlen bei anderen, mit atypischer Epithelwucherung einhergehenden Dermatosen und sodann der Umstand, dass nicht alle Hautkrebse Hornperlen zeigen, was der Fall sein müsste, wenn obige Erklärung richtig wäre. Nun sind aber die Hornperlenkrebse nicht einmal häufig zu nennen. Unter meinen 70 Krebsen befinden sich nur 8, welche Hornperlen aufweisen und unter diesen nur 3, bei denen sie reichlich vorhanden sind. Es muss also noch ein anderer Faktor hinzukommen, welcher ihre Bildung in diesen Fällen herbeiführt. Betrachten wir diese Fälle genauer, so sehen wir, dass es sich in den meisten (6) um vegetirende Lippencarcinome handelt, welche im oberflächlichen Theile breite, central verhornte Epithelzapfen und in den tieferliegenden Partien ein massiges Epithelnetz aufweisen, in welchem vollkommen isolirt liegende Hornperlen verschiedenster Grösse eingestreut sind. Die letzteren als abgesprengte Theile der von aussen eindringenden Horncentren aufzufassen geht nicht an. Zunächst ist ein solcher Zusammenhang nirgends nachweisbar und sodann tragen die Horneinsenkungen alle Merkmale gewöhnlicher Hornschicht an sich, eine sich am Grunde der Einsenkungen stark verbreitende Körnerschicht, eine deutlich abtrennbare basale Hornschicht, während diese Merkmale bei den isolirten Hornperlen fehlen. Wären diese lediglich von den Einsenkungen abgeschnürt, so müssten sich noch häufig Reste der die Einsenkungen umgebenden Uebergangszellen finden.

Die Hornperlen folgen also ihrem eigenen Verhornungsprincip. Mitten in der Stachelschicht der Krebszüge ordnen sich die Epithelien concentrisch um einen gemeinsamen Mittelpunkt. Dabei werden sie ausserordentlich lang und schmal. Der Kern bleibt meist im geschrumpften Zustande erhalten, das Protoplasma hellt sich auf, die Epithelfasern werden undeutlich und die ganze Zelle wird hell und nimmt Farben schwieriger auf, sodass der äussere Umkreis einer Hornperle gewöhnlich durch seine Durchsichtigkeit auffällt. Sehr oft, aber nicht immer, zumeist an den grösseren Kernperlen, beherbergen diese bereits concentrisch gelagerten peripheren Zellen eine sehr mässige Anzahl feiner Keratohyalinkörner. Es entspricht das dem seit langer Zeit bekannten Princip, dass die Körnerschicht auf Null oder ein sehr geringes Maass reducirt wird, durch Compression sowohl, wie durch übermässige Feuchtigkeit. Hier kommt natürlich nur die radiäre Compression in Betracht. Auf diese Schicht heller vergrösserter Zellen folgt bereits die eigentliche Hornperle, aus dünnen, stark comprimirten,

homogenen, z. Thl. kernlosen Zellleibern bestehend, die zwiebelschalenartig ineinander gerollt sind und bereits Hornreaction bei geeigneter Färbung zeigen, d. h. eine gesättigte strohgelbe Farbe bei Pikrokarmin- und Pikrocochenillefärbung und eine blaue bei Wasserblau-Orceinfärbung. Bei der letzteren bemerkt man, dass an einer Reihe von Hornperlen sich noch ein innerster Kern von der grossen Masse der Hornperle abhebt und zwar in Orceinfarbe. Da wohl nicht davon die Rede sein kann, dass innerhalb dieser comprimirten Massen eine unveränderte Stachelzelle erhalten geblieben sei, welche Orceinfarbe angenommen hat, so ist es wahrscheinlich, dass dieser innerste Theil der Hornperle aus einer hyalin degenerirten Zelle besteht, zumal dieses Gebilde einen rundlichen oder spiralig gewundenen Klumpen darstellt, der sich tief bräunlich violett färbt wie älteres Hyalin.

Die Vermuthung, dass als Kern eines Theiles der Hornperlen sich hyalin degenerirte Epithelzellen entpuppen werden, erhält noch dadurch eine besondere Stütze, dass bei genauer Nachforschung in denselben Epithelzügen, wo die Hornperlen vorkommen, einzelne hyalin degenerirte Epithelien garnicht selten sind und wird schliesslich zur Gewissheit durch die Beobachtung, dass um solche isolirte, hyaline Klumpen die nächstgelegenen Epithelien sich concentrisch zu ordnen und abzuplatten beginnen. In diesem Vorgange wäre also nun wirklich eine Erklärung des Vorkommens von Hornperlen in der Tiefe des Epithels gegeben und ich möchte es für nicht unwahrscheinlich halten, dass alle Hornperlen zu ihrer Entstehung eines solchen fremden, festen Kernes bedürfen. Aber ich kann diese Genesis einstweilen nur für einen Theil der Hornperlen behaupten, da es mir nicht möglich war, mittelst der Wasserblau-Orcein-Methode in allen Hornperlen einen centralen hyalinen Kern zu entdecken. Es wäre ja nicht unmöglich, dass auch eine aus unbekannten Gründen frühzeitig verhornte Epithelzelle anderen Hornperlen als Grundstein diente, aber ich halte doch das Vorkommen einer solchen isolirten wirklichen Verhornung einzelner Epithelien fern von der Oberfläche für sehr unwahrscheinlich, während die isolirte Hyalinmetamorphose der Epithelien ein ungemein weit verbreiteter Process ist.

Somit wäre denn die Keratinisation des Carcinoms wahrscheinlich nur ein besonderer Ausgang der Hyalinmetamorphose in solchen Fällen, wo die Neigung ausgedehnterer Hyalindegeneration fehlt, wo dagegen eine gewisse Trockenheit des Epithels und sonstige bei der wirklichen Verhornung des Epithels in Betracht kommende Umstände vorhanden sind, welche die einzelnen hyalinen Zellen zu Mittelpunkten einer bereits in der Tiefe vor sich gehenden unvollkommenen Verhornung machen. Aus diesem nothwendigen Zusammentreffen begünstigender Umstände würde sich dann auch das relativ seltene Vorkommen der Hornperlen in Hautcarcinomen erklären.

Die Verflüssigungen des Carcinomgewebes sind sehr verschiedener Art. Hauptsächlich hat man zwei differente Processe hier zu unterscheiden, die nur ausnahmsweise kombinirt vorkommen, nämlich die Verflüssigung des Epithelgewebes und die Vergallertung

des Bindegewebes. Besonders den letzten Vorgang genau zu kennen, ist wichtig, weil manche anscheinende Epithelverflüssigung bei genauerer Untersuchung sich als eine mucinöse Umwandlung des Stromas erweist.

Die Epithelverflüssigung führt entweder zu kleinen isolirten Höhlen oder zu zusammenhängenden grösseren Hohlräumen und Kanälen. Die erstere Form spielt eine bedeutende Rolle innerhalb der Stachelschicht der Oberfläche bei einer besonderen Carcinomform nämlich der Paget'schen der Brustwarze. Auf ihre dort gegebene genauere Beschreibung kann demnach hier verwiesen werden. Aber sie kommt auch bei walzenförmigen Krebsen in der Tiefe der Haut vor. Hier liegt mir allerdings nur ein beweisender Fall vor. Es handelt sich um einen walzenförmigen, echten Knäueldrüsenkrebs, den ich Herrn Dr. Riehl verdanke, welcher zum grössten Theile durch weitgehende centrale Verflüssigung eine tubuläre Struktur angenommen hat. An anderen Stellen finden sich dagegen und auch dann nur central einzelne Zellen verflüssigt und es entstehen isolirte kleine Höhlen, die theilweise mit einander communiciren. Hier bereiten sie vielleicht die centrale Verflüssigung der ganzen Epithelstränge vor. Bei dieser Verflüssigung gehen die Kerne mit zu Grunde und man sieht so wenig Zellenreste an Stelle der Höhlen, dass der Gedanke nicht gut abzuweisen ist, es handle sich in diesem Falle nicht um eine Bläschenbildung, sondern um eine Art Zellensekret, wie es Abkömmlinge von Knäueldrüsen-Epithelien zu liefern wohl im Stande sein dürften. Die weitergehende röhrenförmige Verflüssigung vieler Epithelzüge bei demselben Krebse liefert ein gutes Beispiel eines tubulären Carcinoms. Diese Höhlenbildung schliesst sich nicht direkt an das Lumen der Knäueldrüsen an, sondern diese wachsen erst zu dickeren, vielfach verästigten Sprossen aus und diese letzteren erleiden erst wieder eine centrale Verflüssigung, wobei die bis dahin kubischen Zellen einer einfachen oder doppelten Wandschicht cylindrischer, schrägliegender Zellen Platz machen. Auch hier ist von Zellenresten in der Lichtung der neugebildeten Kanäle nicht viel zu sehen, obwohl die letzteren durchaus nicht frei an die Oberfläche münden. Der ganze Tumor bildet einen, die Haut stark überragenden, soliden Knoten, welcher einen radiären Bau aufweist, indem die von den Knäueldrüsen ausgehenden isolirten Krebswalzen von unten her aufwärts zwischen die normalen Follikel der Haut hineinwachsen und die Oberfläche, ohne sie zu durchbrechen zwischen den Follikeln passiv ausdehnen.

Viel merkwürdiger als diese Entstehung eines mit Cylinderzellen theilweise ausgekleideten röhrenförmigen Krebses aus Knäueldrüsen ist die Existenz eines Cylinderzellenkrebses vom Damme tubulärer Form, welcher direkt vom Oberflächenepithel abstammt. Ich verdanke denselben Herrn Dr. E. Fraenkel. Hier sind die Oberhautleisten an vielen Stellen zu ziemlich grossen, sich nach unten konisch verjüngenden Zapfen ausgewachsen, welche durch absteigende Verhornung und Ausfall der Hornschicht sich mehr oder weniger tief, einem Haarbalgtrichter nicht unähnlich, aushöhlen. In der Tiefe dieser Trichter geht nun ziemlich plötzlich jene merkwürdige Metaplasie von gewöhnlichem,

kubischem Oberflächenepithel in ziemlich hohes und schmales Cylinderzellenepithel vor sich und die von hier aus in die Tiefe vorwachsenden, sich schlängelnden und Seitensprossen treibenden Epithelwalzen behalten diese Epithelform und die Tendenz, einen centralen Hohlraum zu bilden, bei. Das ganze Neugebilde macht daher zuerst den Eindruck eines tubulären Adenoms. Berücksichtigt man aber, dass derartig breite, mit Cylinderepithel ausgekleidete Drüsen in der Haut überhaupt nicht vorkommen, dass die Schläuche ungemein unregelmässig die Haut durchwuchern und sich als successive von der Oberfläche her ausgehöhlte Epithelzapfen erweisen, so ist die Diagnose eines tubulären Krebses nicht zu umgehen. Dazu kommt noch, dass zwischen den Epithelwalzen recht ansehnliche Herde von Plasmazellen und ziemlich viele Mastzellen den Krebshabitus vollenden. Allerdings mag dieser Fall von Metaplasie des Oberflächenepithels einzig in seiner Art dastehen.

Diesen Höhlenbildungen ohne festen Inhalt steht eine Reihe anderer Fälle gegenüber, in welchen es nicht zu totaler, centraler Verflüssigung kommt, sondern nur zu partieller Auflösung einzelner Zellen, wodurch die übrigen Zellen gelockert, isolirt und in einen Zellenbrei verwandelt werden. Ein Krebs des Kniees, einer des Penis und ein Paget'sches Carcinom zeigen diese Umwandlung der breiten Epithelzüge in mit Epithelbrei erfüllte, cystoide und röhrenförmige Höhlen. Gewöhnlich ist ein dem Bindegewebe aufsitzender Epithelraum wohlerhalten geblieben. Darauf folgen zunächst durch Zwischenräume getrennt deformirte Zellen und Detritus von solchen. Darauf im Centrum schwimmend einzelne Epithelien und zusammenhängende Complexe von solchen, welche vom Druck der übrigen befreit eine kugelrunde Gestalt angenommen haben und häufig eine Quellung und zugleich Homogenisirung des Protoplasmas bei wohlerhaltenem Kern zeigen. Zuweilen ist letzterer sogar in Mitose begriffen. In anderen Fällen ist er nur schwach färbbar und geht der Auflösung entgegen. Auch manche Zellenleiber sind ödematös, stark aufgetrieben und theilweise verflüssigt, demgemäss findet man auch freie Kerne. Bei noch anderen Zellen ist die Verdickung des Aussenplasmas fortgeschritten, während die Kernhöhle sich erweitert hat, sodass man von ballonirender Degeneration sprechen kann. Wieder andere Zellen sind hyalin entartet und es finden sich ganze hyaline Perlen in dem Epithelbrei eingeschlossen. Das Schicksal des letzteren ist wohl in den seltensten Fällen einfache Resorption. Wo nicht ein Durchbruch nach aussen mit Entleerung stattfindet, tritt wahrscheinlich eine Aufsaugung des flüssigen und eine spätere Verkalkung des eingetrockneten Epithelbreies ein. An manchen Stellen der gedachten Carcinome finden sich allerdings vollkommen mit Flüssigkeit und Fibrinfäden erfüllte grössere Hohlräume, die auch zum Theil von Epithel eingefasst sind. Ich glaube jedoch nicht, dass es sich hier um reine Epithelverflüssigung handelt, sondern vielmehr um die Ausbreitung schleimig entarteten Bindegewebes zwischen den Epithelzügen, was zu einer langsamen aber vollkommenen Resorption auch der letzteren führt.

Ueber diesen Vorgang konnte ich mich ausser in den soeben be-

sprochenen Fällen vorzüglich an einem grobretikulär in die Tiefe gewucherten Ulcus rodens unterrichten. Hier waren die breiten Epithelzüge von einer grossen Menge kugelrunder Lücken durchsetzt, welche schon bei schwacher Vergrösserung auffielen und bei gewöhnlicher Methylenblaufärbung einen rötlichen Ton annahmen (Mucinreaktion). Da diese meist in der Mitte der Epithelzüge auftraten, lag es nahe, sie für verflüssigte Epithelien zu halten. Es fanden sich aber nicht die mindesten Reste von Epithelien vor. Sodann zeigte sich weiter, dass einzelne dieser nur am Rande gelegenen Lücken mit ganz schmalen, in das kompakte Epithel eindringenden Bindegewebszungen zusammenhingen. Eine speciell auf Bindegewebsfasern gerichtete Färbung mit Säurefuchsin-Pikrinsäure ergab nun, dass die anscheinend ganz kompakten Epithelmassen von einer auffallend grossen Menge isolirter Bindegewebsfasern durchzogen waren und dass diese zum Theil in den mucinösen Lücken wieder auftauchten. Die scheinbar weit von der Bindegewebsgrenze auftretenden isolirten Lücken im Epithel können also sehr wohl einer schleimigen Entartung des Bindegewebes ihr Dasein verdanken. Das stark wuchernde Krebsepithel schliesst eben mehr kollagene Reste ein als man ohne specifische Färbung vermuthen würde.

Indem diese schleimige Erweichung des Stromas sich ausbreitet, fallen ihr auch allmählich die angrenzenden Epithelien zum Opfer. Dieselben verflüssigen sich einzeln oder reihenweise und man sieht an der Ausbreitungsgrenze stets noch kernlose, schwach färbbare, schollenartige Epithelien in die gallertige Bindesubstanz eingeschlossen. Findet nun überdies, wie bei dem einen Peniskrebs, eine centrale Epithelverflüssigung gleichzeitig statt, so ist es nicht immer leicht, die Grenze zwischen beiden Keimblättern zu ziehen.

Zu dieser mucinösen Umwandlung des umgebenden Bindegewebes scheinen vor Allem die Drüsenkrebse der Haut Neigung zu haben. Mir liegt von diesen seltenen Tumoren ein Knäueldrüsenkrebs und ein Talgdrüsenkrebs, beide vom Eingang der Nase, vor; beide zeigen eine Vergallertung des Bindegewebes, die zur Einschmelzung und Isolirung der Krebsepithelien führt. Der erstere breitet sich als tubulärer Krebs im subkutanen Fettgewebe aus. Die Degeneration des Bindegewebes ist hochgradig, führt zur Isolirung trüber einzelner Krebselemente und setzt offenbar auch ein bedeutendes Hinderniss für die schrankenlose Ausbreitung des Krebses.

Der Talgdrüsenkrebs repräsentirt den einzigen in meiner Sammlung, den man mit vollkommenem Recht so nennen kann. Derselbe ist nicht blos acinös in der Form, sondern geht nachweislich von den Talgdrüsen einer kleinen Warze aus, von welcher noch einige wohlerhalten sind, dagegen nicht vom Oberflächenepithel. Ausser den Talgdrüsen sind aber in der Tiefe in diesem Falle gar keine sonstigen Epithelgebilde vorhanden. Die Krebsacini werden durch das quellende, mucinös entartende Stroma geradezu auseinander gesprengt, die einzelnen Krebszellen isolirt und auch der Verflüssigung zugeführt. Die ganze degenerirte Partie nimmt bei Methylenblaufärbung metachroma-

tisch eine rothe Färbung an, sodass sich die blauen Epithelien scharf von dem rothen gallertigen Bindegewebe abheben. Bei beiden Krebsen fällt die Abwesenheit zelliger Infiltration in der Umgebung und besonders von Mastzellen auf*).

2. Carcinoma Jacob, Ulcus rodens verum.

Diese Carcinomform zeigt in ihrem extrem lange dauernden Verlaufe zwei durchaus verschiedene Stadien, jedes von jahrelanger Dauer, deren erstes dem Dermatologen und Ophthalmologen und deren letzteres dem Chirurgen gewöhnlich zu Gesicht kommt. Bei ihr tritt die Neubildung nur in Miniaturform auf und ganz zurück gegen die allerdings unendlich langsam fortschreitende Ulceration.

Der Krebs beginnt als ein rosarothes oder öfter perlgraues glattes Knötchen von Senfkorngrösse, welches bis 1 mm das Niveau der Umgebung überragt und sich sehr langsam in der Fläche ausbreitet, während es im Centrum einsinkt. So entstehen graugelbliche oder grauröthlich gefärbte, glatte erbsen-, groschen-, markgrosse ovale, im Niveau der gesunden Haut liegende oder ganz wenig vertiefte, narbenähnliche, aber nicht wirklich vernarbte, Flecke, die von einem äusserst charakteristischen, feinen, hin und wieder beinahe scharfen, perlmutterglänzenden, leistenartigen Rande eingefasst sind, an dem öfters kleine knötchenartige Verdickungen vorspringen. Hier und da ziehen feine venöse Ramificationen über den Rand und die Mitte hinweg; auch findet sich stellenweise eine leichte Pigmentirung. Stets ist die natürliche Hautfelderung auf diesem Flecken abgeschwächt oder verschwunden; sie fallen durch ihre Glätte, am Rande durch ihren Glanz auf. Von einer irgendwie erheblichen Verdickung der Haut ist nichts wahrzunehmen, ebensowenig von einer peripheren Entzündung. Noch im Laufe dieses Fleckenstadiums hebt sich auf unerhebliche Traumata an einzelnen Stellen, gewöhnlich in der Mitte die Hornschicht ab und es bildet sich eine dunkle Kruste aus blutigem Serum und junger Hornschicht. Sich selbst überlassen fällt dieselbe ab und darnach hat die Affektion ihr früheres, narbenähnliches Aussehen. Wiederholte Abschiebungen der Hornschicht führen endlich zu bleibender Ulceration und damit beginnt das zweite ulcerative Stadium.

Die Ulceration erstreckt sich zunächst nur bis an den vorgezeichneten Rand, welcher auch seine Hornschicht verliert, sodass die frisch roth aussehende, auffallend glatte und ganz im Niveau des Gesunden liegende Geschwürsfläche von einem scharfen, feinbuchtigen, weder unterminirten, noch überwallenden, noch gerötheten, sondern auffallend indifferenten Rande umsäumt wird. Eine erhabene Leiste als Rand des Geschwürs besteht nur, wo Reste des ersten Stadiums vorhanden sind. Später breitet sich das Geschwür äusserst langsam als solches weiter aus. Stets ist das Aussehen der Geschwürsfläche frisch roth oder gelbroth, guten Granulationen ähnlich mit auffallend spärlicher, nicht riechender, seröser Secretion. Sie blutet nur selten und unerheblich und schmerzt meist sehr wenig.

Die Topographie dieser Krebsform ist eine ganz constante, an die Augengegend gebundene. Am häufigsten befällt sie die Augenlider und einen 2—3 cm breiten das Auge concentrisch einschliessenden Ring, also die nächste Stirn-, Schläfen- und Wangengegend. Des weiteren erscheinen Flecke auf einem Bezirk, welcher die oberen zwei Drittel des Gesichts umfasst und von der Haargrenze der Stirn, der Ohren und

*) Ich beabsichtigte ursprünglich, nach Darlegung meiner eigenen Anschauungen noch eine kritisch gehaltene Uebersicht über die zahlreichen Carcinomarbeiten der letzten Jahre zu geben, soweit sie auf der Untersuchung von Hautcarcinomen beruhen. Bekanntlich beschäftigen sich dieselben der Hauptsache nach mit dem Studium der Mitosen und der Parasiten des Krebses. Die so schon übergrosse Länge des Kapitels macht jedoch ein Eingehen auf diesen Theil unmöglich und ich verweise den Leser daher auf die Arbeiten und kritischen oder referirenden Zusammenstellungen derselben im Literaturverzeichniss. Uebrigens hätte auch heute eine solche Uebersicht nur einen sehr bedingten Werth, da die betreffenden Fragen noch in vollem Flusse sich befinden.

einer Linie eingefasst wird, welche die Ohrläppchen und die Mundspalte verbindet. Ueber diesen Bezirk hinaus auftretende Jakob'sche Carcinome dürfen nur mit grösster Vorsicht und bei Uebereinstimmung aller sonstigen Symptome diagnosticirt werden. Es handelt sich in solchen Fällen fast immer um oberflächlichere Krebse anderer Genese.

Bei fortschreitender Ulceration wird hauptsächlich die Orbita ergriffen, das Auge erst sequestrirt, dann selbst befallen, sodann die Backenknochen, der Oberkiefer; schliesslich dringt der Krebs in die Schädelhöhle ein. Darüber können vier Jahrzehnte und mehr vergehen. Stets behält die Ulceration denselben gutartig scheinenden Charakter: eine frische Farbe, eine ziemlich glatte, wenn auch später kraterförmig ausgehöhlte Oberfläche, eine spärliche, nicht riechende Absonderung, nur geringe Schmerzen und Blutungen. Nie schwellen die Lymphdrüsen an, nie kommt es zu Metastasen und zur Cachexie. Der Tod erfolgt in Folge localer Zerstörung lebenswichtiger Organe oder Verblutung.

Die histologische Untersuchung der Ulcera rodentia hat zunächst die auffallenden klinischen Symptome des ersten Fleckenstadiums, die flache Form, die periphere Leiste der Flecke, das primäre Knötchen zu erklären, sodann die auffallende Indolenz und Trockenheit der Geschwürsfläche des zweiten Stadiums. Man kann sagen, dass das histologische Bild nicht bloss genau den klinischen Anforderungen entspricht, sondern für sich so charakteristisch ist, dass es nicht leicht mit einer anderen Krebsform verwechselt werden kann. Allerdings kann ich nicht genug betonen, dass sich diese Behauptung nur auf die wahren Jacob'schen Geschwüre bezieht und sofort hinfällig wird, wenn man, wie es besonders in Deutschland vielfach geschieht, jedes flache, oberflächliche Krebsgeschwür: Ulcus rodens nennt. Aus diesem Grunde habe ich die genauen klinischen Symptome dieses Krebses vorangestellt, auf welche allein sich die nachfolgende Schilderung bezieht.

Von wahren Ulcera rodentia haben mir 6 vom Auge (darunter 4 mir durch Güte von Herrn Dr. Brooke zugekommene) und 2 von der Backe zur Untersuchung vorgelegen. Ich will von vornherein bemerken, dass der Bau dieses Krebses nur insofern durch den Sitz am Augenlide beeinflusst wird, als hier auch eine specifische Conjunctivalerkrankung regelmässig hinzutritt. Im übrigen aber verhält sich derselbe an allen Präparaten so gleich, dass eine gemeinsame Besprechung nach den Stadien stattfinden kann. Das erste Stadium wird durch alle Augengeschwüre repräsentirt, das letzte vornehmlich durch ein Backengeschwür, welches die ganze linke Gesichtshälfte bereits okkupirt hatte, während vom letzten Ulcus rodens aus beiden Stadien Präparate vorliegen. Dasselbe hat insofern besonderes Interesse, als es sich am rechten Mundwinkel eines älteren Herren entwickelte, der untersten Grenze des Ulcus rodens-Bezirkes und von hier aus die rechte Backe und die Oberlippe befiel, sodass sogar eine Keilexcision aus dieser nothwendig wurde (ein sehr seltenes Vorkommniss beim Jacob'schen Geschwür. Die Diagnose war aber durch das typische Vorhandensein aller obigen Symptome während der jahrelangen Beobachtungsdauer absolut sichergestellt.

Das primäre glatte, perlmutterfarbene Knötchen und die hier und da auftretenden Knötchen des peripheren Randes im ersten Stadium haben dieselbe Struktur. Es handelt sich um eine sehr umschriebene

Verdickung der Stachelschicht, welche die ebenfalls aber nur wenig verdickte Hornschicht in die Höhe treibt und glättet und eine daran nach unten sich anschliessende Vortreibung einiger walzenförmigen Epithelzüge von geringem Umfange. Mit der Oberhaut hängen dieselben gewöhnlich durch einen schmalen Hals zusammen, verbreitern sich dann etwas, winden sich gewöhnlich seitwärts oder um einander und enden bereits mitten im Cutisgewebe. Sie sind umgeben — ähnlich wie die Primäraffektion des Epithels bei Paget's Carcinom — durch einen auffallend breiten Wall von Plasmomgewebe, an das sich nach aussen einzelne Plasmazellenherde unterhalb der gesunden Oberhaut anschliessen. Am wichtigsten ist aber eine Veränderung des interepithelialen Bindegewebes, welche vielen walzenförmigen Krebsen, vor allem aber den styloiden zukommt. In diesem sind nur wenige Plasmazellen, etwas mehr Mastzellen vorhanden. Dafür sind aber nicht bloss die Spindelzellen angeschwollen und vermehrt, sondern es beginnt eine Neubildung von fibrillärem Gewebe.

Klarer treten die Veränderungen des Bindegewebes zwischen den Epithelsprossen hervor, sowie das Knötchen sich abflacht und peripherisch ausdehnt. Dann wandert die leichte Verdickung der Stachelschicht als perlmutterartige Leiste auch concentrisch weiter und mit ihr der periphere Saum plasmomatöser Infiltration. Im Centrum aber, wo die Einsenkung stattfindet, lässt die Proliferation an der Oberfläche nach, die Stachelschicht verdünnt sich, die Epithelsprossen verdünnen sich auch, schieben sich dabei aber weiter in die Cutis ein und diese entartet durch Neubildung von Spindelzellen und kollagenem Gewebe zu einem sehr derben, fibrösen, skirrhösen, elastinfreien Gewebe, dessen Faserrichtung vom früheren Cutisgewebe verschieden ist. Unterhalb desselben in weiterem Umkreise finden sich dann wieder Plasmazellen, die eine schalenartige aber schmälere Abgrenzung gegen das gesunde Gewebe zu Wege bringen.

Der weitere Fortschritt findet nun in der Richtung statt, dass die walzenförmigen Epithelzüge sich nur sehr langsam in dem verdichteten Bindegewebe fortschieben, dabei sich auf die komplicirteste Weise biegen, drehen, gegenseitig umwinden und umkreisen. Wo der Vorschub der Epithelzüge stockt, schwellen diese etwas an und treiben Seitensprossen, durch welche die knäuelartige Struktur des Tumors zum Theil in eine reticuläre übergeht.

Zwei Umstände bleiben aber beim Fortschreiten der Wucherung immer gewahrt, einerseits bleibt das Neugebilde flach, es erhebt sich nicht wie andere Krebse über das Niveau der umgebenden Haut und andererseits wahren die Epithelzüge ihre schmächtige Gestalt und relativ weite Trennung durch derbes Bindegewebe. Diese letzten Punkte müssen in Wechselwirkung stehen, denn soweit auch später das Ulcus rodens mit seinen dünnen Krebsarmen in die Nachbarschaft übergreift, stets werden diese von abnorm dichtem, pathologisch verändertem Cutisgewebe umgeben. Und beide Punkte zusammen oder kürzer gesagt: die relative Zellenarmuth der epithelialen sowohl wie der binde-

gewebigen Neubildung bedingen wieder die Abwesenheit eines sichtbaren Tumors.

Nun ist es aber noch ein dritter Punkt, welcher wesentlich zur Charakteristik dieser Krebsform beiträgt und sie vor allem von anderen walzenförmigen Carcinomen auf den ersten Blick unterscheiden lässt. Das ist die fast konstante „Zellenverschiebung" innerhalb der Stränge; auch diese muss wohl auf die abnorme Dichtigkeit der bindegewebigen Umgebung zurückgeführt werden. Nicht bloss die centralen Epithelien in den Strängen sind in die Länge gezogen und daher spindel- und stabförmig. Die peripheren Epithelien der Bindegewebsgrenze sind auch nur selten kubisch, nie cylindrisch, zum grössten Theile vielmehr ebenfalls spindelförmig ausgezogen und dabei schräg gelagert, als wäre ein spiraliger Zug oder Druck auf die ganze Epithelwalze ausgeübt worden. Vielerwärts laufen die Epithelzüge ganz spitz mit solchen schräg gestellten, stab- und spindelförmigen Epithelien aus und enden frei im Gewebe. Alle zeigen concave Eindrücke, in welche convexe Buckel des Stromas sich hineinlegen, die deutlich anzeigen, dass die eingedrückte, wie abgegriffene Form der Walzen auf den abnorm grossen Gegendruck des Stromas zurückzuführen ist.

So bildet denn in diesem Stadium des scheinbar narbigen Fleckes die Neubildung eine die obere Cutishälfte einnehmende, fibrös umgewandelte Platte, in welcher unter den sonderbarsten Windungen dünne mit spitzen Ausläufern und vielfachen Einbuchtungen versehene Epithelwalzen verlaufen, deren Ursprung das Deckepithel ist.

Das letztere kann in verdünntem Zustande erhalten oder zeitweise abgeworfen sein, ohne dass nekrotische Veränderungen an der Oberfläche Platz greifen. Gegen die gesunde Cutis ist die Krebsplatte abgesetzt durch ein schalenförmig sie umgebendes Plasmom, an das sich im weiterem Umkreise vereinzelte Plasmazellenherde anschliessen.

Bei längerem ungestörten Bestande und nach aussen gehinderter Ausbreitung, wie es am Augenlide die Regel ist, schwillt die krebsige Platte allmählich doch etwas nach Art eines Tumors an und erhebt sich knotenförmig über das Niveau. Dabei bleibt die untere Grenze in der Cutis respektirt. Innerhalb der krebsigen Platte vermehren sich die dünnen Epithelzüge fort und fort und treiben die Platten auf, ohne vollständig zu verschmelzen, so dass derartige Knoten nur bei ganz guter Färbung noch genau die Grenzen zwischen Epithel und Bindegewebe erkennen lassen. In solchen älteren, aber noch dem ersten Stadium angehörigen Lidkrebsen verbreitet sich die Infiltration mit Plasmazellen gewöhnlich weit über das meist die Lidkante einnehmende Gewächs hinaus, sowohl auf die gesunde Haut- wie Schleimhautseite, konstant aber auf die letztere, wie denn auch das Ulcus rodens der Lidkante stets von einer starken Röthung und sammetartigen Schwellung der Conjunctiva in weiterem Umfange begleitet ist. An diesen Stellen ist das conjunctivale Epithel von einer breiten Schicht von Plasmazellen unterfangen, welche oft breiter und zellenreicher ist als die Stelle des Ulcus rodens selbst. Man kommt unwillkürlich auf den Gedanken, das Conjunctivalepithel ebenfalls für

erkrankt zu halten, obgleich es keine Krebssprossen in die Haut des Lides treibt. Jedenfalls ist das Conjunctivalepithel in der Nähe des Ulcus rodens angeschwollen, seine Einsenkungen haben sich vergrössert und enthalten ungemein viele helle, vacuolenartige Lücken. Möglicherweise enthält und producirt es das Krebsgift, ohne wegen des mauerartig anstehenden Plasmoms selbst proliferiren zu können; die Lücken in dem Epithel und die breite Plasmomschicht darunter erinnern wenigstens sehr an das ekzemartige Stadium des Paget'schen Carcinoms.

Den Beginn des zweiten Stadiums kann man gut an dem Ulcus rodens der Lippe studiren. Hier ist die krebsige Infiltration nur 4 bis 6 mm breit, trotzdem ihre Unterfläche etwa 10—12 mm unter dem Hautniveau der Umgebung liegt. Die übrigen 6 mm kommen auf einen glatten runden Substanzverlust der Oberfläche, das Krebsgeschwür. Die ganze Neubildung ist also eigentlich nur in die Tiefe gesunken, indem sie an der Unterfläche ebenso viel an Terrain gewann, wie oben durch allmähliche Exfoliation verschwand. Auch in den feineren Details ist die Neubildung die alte geblieben, indem in einem an Spindelzellen reichen, von kleinen Plasmazellenherden durchsetzten, jungen, fibrösen Gewebe schmale Epithelwalzen in weiten Abständen verlaufen und diese Doppelneubildung von einem dichten Hofe von Plasmazellen mit eingestreuten Mastzellen umgeben ist. Das Einwuchern der bindegewebigen und epithelialen Neubildung lässt sich hier besonders gut verfolgen, da es nicht im gewöhnlichen subcutanen Gewebe, sondern in der Substanz des M. orbicularis stattfindet, wobei die einzelnen Muskelbündel umkreist werden und der Druckatrophie anheimfallen*).

Die Art des Substanzverlustes ist bei dieser langsamen Ulceration auch eine bemerkenswerthe. An manchen Stellen sieht es so aus, als wenn noch die alte Oberhaut das Geschwür bekleidete. Es findet sich eine vollständige breite Stachelschicht mit Epithelzapfen, die sich in die Krebszüge verlieren. Meistens aber enden die letzteren an der Oberfläche wie abgeschnitten und auch die dazwischenliegende fibröse Neubildung endet plötzlich ohne besondere Degenerationszone oder Demarcationslinie. Nur die äussersten Epithelien und Bindegewebstheile sind eingetrocknet und abgestorben, wenn nicht vorhergegangene Aetzungen geradezu einen Aetzschorf erzeugt haben. Einerseits geht hieraus hervor, dass wirklich eine echte, wenn auch fast insensible Ulceration statt hat und das Geschwür keineswegs einen blossen Eindruck der Oberfläche vorstellt. Andrerseits zeigen aber die sehr normal aussehenden Inseln von Deckepithel in der Tiefe des Geschwürs, dass von den Krebszügen aus die Nachbarschaft sehr leicht wieder überhornt werden kann. Die Widerstandsfähigkeit des Bindegewebes, sowie die Neigung zur Ueberhornung erklärt natürlich auf's Beste die Indolenz und lange Dauer, die ungemeine Stabilität solcher Geschwüre. Sie erklärt aber auch weiter, weshalb es trotz öfterer Epithelverluste an der Oberfläche in vielen Fällen gar nicht zur Vertiefung, zur Aushöhlung

*) In einem anderen meiner Lippencarcinome zerfällt die Muskelsubstanz dabei in hyaline Schollen.

der Geschwüre kommt, so dass man den offenen Krebs für eine ebene gesunde Granulationsfläche halten möchte, wofür sie bekanntlich von Paget, welcher die Krebszüge in den Ulcerationen nicht fand, auch gehalten wurde.

Diesem Bilde aus dem Anfange des zweiten Stadiums kann ich eine Reihe solcher aus dem Endstadium der ganzen Affektion gegenüberstellen, in welchem nun endlich der besondere Charakter des Ulcus rodens verschwindet und dieser Krebs anderen tiefgreifenden Krebsen ähnlich wird. Er verliert dann nämlich den Charakter des Skirrhus und nimmt eine mehr medulläre Beschaffenheit an. Wie man sich denken kann, geschieht das nicht, ohne dass eine gründliche Metamorphose des Stromas zugleich stattfindet, vielleicht sogar vorausgeht. Zunächst schwindet die kollagene Substanz und die Menge von Spindelzellen, während die wenigen Nester von Plasmazellen noch erhalten bleiben. Zugleich vergrössern sich die Lymphspalten und das ganze Bindegewebe nimmt eine succulentere Beschaffenheit an. Demgemäss dehnen sich die proliferirenden Epithelzüge aus, sie behalten die Walzenform, werden aber ungemein breit, vielerwärts kuglig aufgetrieben und verschmelzen durch neue Seitensprossen zu einem groben Epithelnetz. Auffallend ist nur, dass bei der nun üppigeren Epithelentfaltung die Tingibilität der einzelnen Individuen zurückbleibt, die Epithelzüge sind eher noch schwerer färbbar und ärmer an chromophilem Protoplasma als die schmächtigen styloiden Walzen des ersten Stadiums. Weiterhin aber treten in den angeschwollenen Zügen zusammenhängende Lücken auf, in welchen eine entsprechende Färbung einzelne kollagene Fasern nachweist und welche wir bei Besprechung der Epithelverflüssigung (s. Carcinoma vulgare) bereits als präexistente und jetzt ödematös aufquellende Bindegewebsreste kennen gelernt haben, in deren Nachbarschaft die Epithelien ebenfalls einer langsamen Colliquation anheimfallen. So werden die Epithelzüge nebst dem angrenzenden Bindegewebe ausgehöhlt, fallen zusammen und grosse Theile der Neubildung gehen damit auf einmal verloren. Andrerseits ist es verständlich, dass die Wucherung des Epithels in die Tiefe nun rascher vor sich gehen kann, da die Neubildung fibrösen Gewebes, welche im Anfange die Krebswucherung beschränkte, fortfällt und ein ödematöses Bindegewebe dieselbe begrenzt. Nun kommt es zur Invasion der Gesichtsknochen und dann auch hier zum letalen Ausgange.

3. Carcinom der Seemannshaut.

Unter dem Namen „Seemannshaut" habe ich eine Affection der dem Wetter ausgesetzten Hautgegenden beschrieben, die hauptsächlich bei Seefahrenden von mir beobachtet worden ist. Zuerst tritt eine diffuse cyanotische Röthung, ähnlich der bei Frost beobachteten, an den Ohren, den angrenzenden Partien der Schläfen und Wangen, dem Hand- und Fingerrücken auf. Alsbald wird die Haut scheckig gefärbt, indem sommersprossenartige, pfefferkorn- bis linsengrosse, rund oder strahlig geformte, theilweise netzartig confluirende Pigmentflecke sichtbar werden. Die Hautinseln dazwischen verlieren zum Theil ihr Pigment. Zu gleicher Zeit wird die Haut rauh und hart durch Verdickung der Hornschicht und an einigen Stellen geradezu

schwielig oder warzig verdickt. Beim Darüberstreichen wird man vielerwärts von kaum sichtbaren Hornhöckerchen und Spitzen aufgehalten.

Auf diese erste, sich Jahre lang hinziehende Periode des Erythems, der Pigmentation und der Hyperkeratose folgt ein weiteres Stadium, in welchem grössere, warzenartige, Hauthörnern gleichende Geschwülste, Hypertrophien der Talgdrüsen und untermischt mit diesen: papilläre und ulcerirende Carcinome auftreten. Gewöhnlich finden sich in dieser Periode stärkerer Proliferation alle genannten geschwulstartigen Bildungen zusammen vor. Die Geschwüre haben einen ähnlichen, indolenten, langsam und oberflächlich fressenden Charakter wie die echten Ulcera rodentia Jakob, beginnen dagegen mit einem warzenähnlichen Knötchen.

Für die Genese der Hautkrebse im allgemeinen ist diese Dermatose von grosser Wichtigkeit, weil sie eine Form des Carcinoms als das Endstadium einer ganzen Reihe krebsartiger und krebsähnlicher, aber unschuldigerer Wucherungen kennen lehrt. Von einem 6 Jahre lang beobachteten Falle liegen mir so ziemlich alle Modificationen der Oberhautveränderungen vor, welche man hier nach und neben einander beobachtet. Im Allgemeinen gewinnt man den Eindruck, dass die klinische Beobachtung insofern trügt, als die histologischen Veränderungen in der Tiefe gewöhnlich den äusserlich wahrnehmbaren Auflagerungen durchaus nicht entsprechen.

Den niedersten Grad der Oberhautveränderungen repräsentiren Schnitte, welche das gesammte Leistensystem der Oberhaut gleichmässig verdickt und die Papillen dementsprechend verdünnt zeigen. Zum Theil fliessen die Leisten zu einer breiten Platte zusammen, aus der sich die meisten Papillen herausgezogen haben. Die Körnerschicht ist regelmässig verbreitert, ebenso die Hornschicht, welche stellenweise bedeutende Kernreste aufweist. Bei stärkerer Vergrösserung ergeben sich allerdings noch mehr Abweichungen von der Norm. Es finden sich in allen Theilen der Stachelschicht sonst wohlerhaltene Epithelien mit 2, 3, 4, ja 6 Kernen, in einer Kernhöhle dichtgedrängt beisammen liegend. Gewöhnlich ist auch der Leib dieser Zellen vergrössert, ihre Verbindung mit den Nachbarzellen ist aber nicht gestört. An anderen Stellen sind einzelne Zellen theilweise oder ganz in hyaline Schollen verwandelt, mit oder ohne Kernreste. Um diese Schollen sowie die mehrkernigen Epithelien gruppiren sich häufig die nächsten Epithelien concentrisch, so dass die Schichtung der Stachelschicht im Ganzen hier und da eine unregelmässige wird. In diesem Stadium sind die Veränderungen im Bindegewebe noch sehr geringe und beschränken sich auf eine abnorm reichliche Anzahl von Mastzellen, eine geringe Vermehrung der Spindelzellen im Papillarkörper und die Erweiterung der Kapillaren. In unregelmässiger Weise ist braunes, körniges Pigment vorhanden, soviel ich sehe, nicht in der Nähe der Gefässe, sondern nur an der Epithelgrenze und in und zwischen den basalen Stachelzellen, besonders an der unteren Kante der Leisten.

Von dieser niedersten Stufe aus, welche klinisch den Eindruck einer schwieligen Veränderung der Oberfläche macht, geht nun die Entwickelung in zwei divergenten Richtungen vorwärts, je nachdem die Hyperkeratose oder die Akanthose mehr in den Vordergrund tritt. Die einfacheren Bilder ergeben sich auf der ersteren Bahn; sie führt

zu Bildungen, die mit dicken Schwielen, Leichdörnern, Hauthörnern und harten Warzen Aehnlichkeit haben. Ein solches Hautstückchen zeigt die Wucherung der Stachelschicht fortgeschritten, sodass beim Stehenbleiben einzelner Papillen ein unregelmässigerer Bau des Papillarkörpers, sehr kleine und sehr grosse, einfache und secundäre abgefurchte Papillen entstehen. Weit stärker aber noch ist die Hornschicht verändert. An den meisten Stellen ist sie nur bedeutend verdickt, zeigt aber noch, wie die breite unterliegende Körnerschicht, normalen Bau.

An manchen Orten aber dringt sie in die Tiefe der breiten Leisten abwärts und bildet konische, tief in die Haut eindringende Hornzapfen, einem Leichdorn ähnlich. An diesen Stellen ist die Körnerschicht gewöhnlich verdünnt oder geschwunden und die Hornzellen sind kernhaltig. Der ganze Hornzapfen ragt meist über die angrenzende Hornschicht mit stumpfer Spitze hinaus. Grenzen nun an die den Hornzapfen bergenden Epithelleisten ein- oder beiderseitig längere Papillen, so wird die dicke Hornschicht über der Spitze dieser erweicht, erhält markartige Höhlungen und der Wechsel von konkav ausgebuchteten, soliden Zapfen und konvex geschichteten, gitterartig durchlöcherten Hornsäulen giebt diesen Stellen eine hauthornähnliche Struktur. Dieselben ragen gewöhnlich ziemlich weit über die Oberfläche empor und repräsentiren jene kleinen scharfen Spitzen, welche man beim Ueberstreichen der Haut fühlt.

Den höchsten Grad der Hyperkeratose repräsentiren aber grössere Bildungen von Linsen- bis Markstückgrösse, bei welchen die Grenze zwischen Horn- und Stachelschicht vollkommen horizontal verläuft, die erstere sich aber bis zu einer Mächtigkeit von 3—5 mm aufthürmt. Klinisch zeigt die Hornschicht an diesen Stellen kein blätteriges, sondern ein dichtes hornartiges Gefüge, sie ist dunkelgelb, durchscheinend wie gegossene Hornsubstanz. Diesem Verhalten entspricht histologisch der theilweise oder vollständige Schwund der Körnerschicht und die Erhaltung aller Hornzellenkerne. Eine besondere Härte und Dichtigkeit verhindert eben die Abscheidung des Keratohyalins ebenso sehr wie übergrosse Feuchtigkeit. Alle Schweissporen durchziehen diese nagelartige Hornsubstanz in erweitertem Zustande; ebenso die Ausführungsgänge der grossen Talgdrüsen des Gesichtes, welche unter solchen Schwielen meist erheblich hypertrophisch sind.

Diese eine Entwickelung des Processes zur Schwiele und zum Hauthorn würde einen sehr unschuldigen Verlauf nehmen, wenn nicht hier und da unterhalb der verdickten Hornschicht ernstere Processe sich vorbereiteten. Schon an manchen Stellen mit schwach verdickter Hornschicht sieht man mitten unter den regelmässig gebildeten Epithelleisten einzelne, welche ganz kleine aber doch sehr unregelmässige, atypische Zapfen in das Bindegewebe vorschicken. Das letztere ist auch an diesen Stellen stets zellenreicher, seine Saftspalten sind erweitert, die elastischen Fasern bis auf isolirte Reste geschwunden, die Mastzellen vermehrt, Plasmazellen finden sich aber noch nicht. Diese atypischen Wucherungen der Stachelschicht am Grunde der Schwiele nehmen an anderen Präparaten bereits ziemlich bedeutende Dimensionen

an und stören den sonst einfachen Bau des Papillarkörpers erheblich. Die Epithelausläufer haben einen walzigen, reticulären oder selbst acinösen Bau, sind meist schmal, zeigen Mitosen an der Bindegewebsgrenze und sind bereits von einer dichteren, zelligen Infiltration der Cutis umgeben. Findet diese Akanthose auf der ganzen Breite der Schwiele statt, dann wird die letztere in die Höhe gehoben und zerklüftet, ähnlich einer harten Warze. In Wirklichkeit handelt es sich aber um mehr, nämlich schon um einen papillaren Krebs, der eine mächtige Epithelvegetation gegen die Cutis vortreibt. Ein kirschgrosses Exemplar dieser Art zeigt an der Oberfläche die verdickte, fast homogene Hornschicht, welche in einige der dicksten Epithelzapfen breite Hornzapfen hineinschickt, während andere Epithelzapfen im Innern unregelmässig vertheilte, hyalin entartete Perlen aufweisen, an diese schliessen sich noch weiter in der Tiefe grobreticuläre Epithelzüge an, die zum Theil central verflüssigt sind. Die im Ganzen fächerartig gestaltete Neubildung sitzt mit ihrem schmäler zulaufenden Ende im unteren Theile der Cutis und wird hier begrenzt von einer schmalen Zone von Plasmazellen und Mastzellen, welche in die feinen Papillen Fortsetzungen aufwärts schicken.

Viel rascher geschieht die krebsartige Umwandlung dort, wo von vorn herein die Akanthose vorwaltet und die Hyperkeratose zurücktritt. Anstatt der nagelartigen Schwielen treffen wir an solchen Stellen Schuppen und später harte Krusten, nach deren Abfall seichte Geschwüre zurückbleiben, die nicht wieder heilen und bereits das Krebsgeschwür constituiren.

Histologisch treten als erste Veränderungen ganz unregelmässige Vortreibungen der Stachelschicht auf, hier eine Reihe runder Sprossen, daneben breite Platten und schmale hin und her gebogene Arme. Aber alle diese Auswüchse halten sich noch in nächster Nähe der durch sie theilweise sogar verdünnten Stachelschicht. Der ganze Vorgang führt nämlich mehr zu einer Verzerrung als zu einer Verdickung der Stachelschicht, wozu die gleichzeitige absteigende Verhornung dieser Stellen das ihrige beiträgt. Wesentlicher hierfür aber ist es, dass die Proliferation auf die basalen Stachelzellen beschränkt ist und dass die jungen Zellen dieser Lage, anstatt sich den höheren Lagen zuzugesellen, im Gegentheil dazu neigen, sich als eine selbständige, dünne Schicht loszutrennen. Zuerst wirft daher diese Keimschicht unter der sich passiv verhaltenden übrigen Stachelschicht Falten, es bilden sich weit klaffende (interepitheliale) Lymphspalten zwischen beiden und schliesslich blasenartige Hohlräume*), in welche der obere Rest der Stachelschicht unverändert hineinragt, während sie von unten her von der dünnen, wuchernden, unregelmässig vorgetriebenen Keimschicht umgeben werden. Die die letztere konstituirenden Epithelien haben ihre Faserung und ihren Stachelpanzer verloren, gleichen daher Drüsenepithelien und es erklärt sich schon allein aus diesem Umstande ihre Trennung von der

*) Hier wie bei Darier's Krankheit ist der Auspitz'sche Ausdruck „akantholytische Blasenbildung" berechtigt.

eigentlichen Stachelschicht, sowie ihre Neigung sich zu rundlichen Ballen und Sprossen zu verbinden. Das Bindegewebe nimmt an dem Processe durch stärkere Gefässerweiterung, weites Klaffen der Lymphspalten, ziemlich erhebliches Oedem, einen grossen Reichthum an Spindel- und Mastzellen — nicht an Plasmazellen — theil. Demgemäss finden sich auch Leukocyten und wandernde Mastzellen in den weiten Lymphräumen des Epithels neben ödematös gequollenen, allseitig losgelösten, freischwimmenden Epithelien und weiterhin Ansammlungen von Fibrin und Leukocyten in der verdickten Hornschicht, wodurch diese sich zur Kruste umgestaltet und einer grossen Menge saprophytischer Bakterien die Ansiedelung gestattet.

Aus dieser Darstellung ergibt sich eine gewisse Aehnlichkeit der elementaren Vorgänge mit denen des ersten Stadiums des Paget'schen Carcinoms der Brustwarze; dagegen ist hier die Stachelschicht im Ganzen viel unregelmässiger geformt als dort und gleicht mehr den gewöhnlichen Krebsen en miniature. Die dünne Lage der Stachelschicht, die lakunäre Beschaffenheit ihrer Protuberanzen und die erweichte der darüber lagernden Hornschicht macht es erklärlich, dass es im Centrum solcher Stellen allmählich zur Ulceration kommt. Ehe dieses aber geschieht, entwickeln sich progressive Veränderungen in der Cutis, wie sie den echten Krebsen zukommen: eine ausgebreitete dichte Lage von Plasmomgewebe und ungemein reichliche Mastzellen. Dieses granulationsähnliche Gewebe bildet den Grund des bei Abhebung der Kruste und Fortspülung der wenigen restirenden Epithelien entstehenden Geschwüres, während dessen Seitenränder noch von wucherndem Epithel und verdickter Hornschicht gebildet wird. Von diesen Seitentheilen allein geht nun auch die krebsige Infection der Nachbarschaft aus und man versteht, weshalb die Geschwüre lange Zeit nur oberflächlich sich ausbreiten. Hier wie bei dem Paget'schen Carcinom erwächst der Epithelwucherung in dem dichten plasmomatösen Zelleninfiltrat, welches sie einzukapseln strebt, ein lange Zeit hinaus wirksames Hinderniss. Man begreift aber auch, weshalb diese Geschwüre, so wenig unschuldig sie in Wirklichkeit sind, klinisch keinen bösartigen Eindruck hervorrufen. Die fast zwerghaft zu nennende carcinomatöse Wucherung des Randes verbirgt sich fast ganz unter der dicken Hornschicht desselben und die Geschwürsfläche hat das Ansehen einer gesunden Granulation.

Das wird allerdings bei längerem Bestehen dieser krebsigen Geschwüre anders. Aus diesem wie aus jedem „flachen" Krebse wird mit der Zeit ein tiefgreifender, schrankenlos wuchernder. Mir liegen von diesem Stadium verschiedene Geschwürstheile vom Ohre und vom Augenlide vor. Klinisch waren sie vom gewöhnlichen Gesichtskrebs durch das Fehlen einer derben Randpartie unterschieden, das Geschwür des Augenlides hatte dadurch fast das Aussehen eines Ulcus rodens. Bis zur Drüsenschwellung habe ich es auch hier nicht kommen sehen; vom Ulcus rodens unterschieden sich aber die Geschwürstheile des Ohres durch die grössere Weichheit, den stärkeren Zerfall und die stärkere Sekretion sehr wesentlich.

Der histologische Befund am Augenlide und Ohr ist sonst der

gleiche eines vegetirenden, grobretikulären Carcinoms, welches fast überall von der Oberfläche, hin und wieder auch von der Stachelschicht der Follikel, ausgeht. Mit dem wahren Ulcus rodens des Augenlides ist mithin histologisch keine Aehnlichkeit vorhanden. Es ist hier keine Reaktion der Cutis in Form einer fibrösen und in weiterem Umfange einer starken, zelligen Neubildung, sondern sie verhält sich theils reaktionslos, theils finden sich kleine Plasmomherde in den schmalen Interstitien der breiten Epithelzüge. Nur ist die Erweichung der letzteren am Augenlide, wo früher operirt wurde, noch nicht eingetreten und daher hatte das Geschwür daselbst noch ein trockenes Aussehen. Am Ohre aber sind die überall bis zum unversehrten Knorpel vorgedrungenen Epithelzüge in grossem Umfange theils hyalin entartet, theils erweicht und die dem Geschwüre zunächt liegenden verflüssigt. Von diesem grobretikulären Kern des Carcinoms erstrecken sich nun nach verschiedenen Seiten Krebsausläufer von walzigem und retikulärem Bau, welche die Cutis in weiten Abständen und ohne erhebliche Reaktion durchziehen. Der reiche Gehalt dieser Region an elastischen Fasern bedingt es, dass dort, wo die Epithelzüge sich zu breiten Massen zusammendrängen, eine grosse Menge elastischer Fasern von ihnen eingeschlossen werden, welche wohl durch die geringe Ausbildung zelliger Infiltration auffällig gut erhalten bleiben. Bei Elastinfärbung gewähren daher die mit den starren, elastischen Fasern wie gespickten Epithelherde einen eigenthümlichen Anblick. In Wirklichkeit sind dieselben, wie wir es bereits früher betonten und wie es durch eine gute Kollagenfärbung leicht nachweisbar ist, auch von feinen kollagenen Fasern durchzogen und in der Umgebung dieser feinen mesodermalen Strassen beginnt auch hier die Erweichung und Verflüssigung der Epithelblöcke.

Die reaktive Plasmombildung der Cutis ist also im ganzen Processe nur eine örtlich und zeitlich beschränkte; die zuerst seitlich und später in die Tiefe fortwuchernde Neubildung begegnet keinem ernstlichen Widerstande, als wo Knorpelmassen oder grosse Haarbälge den Weg verlegen. Hierin und in der ausgedehnten Erweichung der Krebsmassen, welche wohl mit dem stärkeren Oedem des Stromas zusammenhängt, sehe ich den Hauptunterschied dieser carcinomatösen Geschwüre von dem Ulcus rodens. Auch in jenen zuerst besprochenen Formen, wo eine gleichzeitige, oberflächliche Hyperkeratose harte, papilläre Krebse zu Wege bringt, sind die Epithelzüge am Grunde der Geschwulst auffällig stark zur Verflüssigung geneigt.

In diesen histologischen Daten liegt die Begründung der klinischen Thatsache, dass der Krebs der Seemannshaut weit bösartiger ist als das echte Jacob'sche Ulcus rodens, mit dem er in den ersten Anfängen durch seine flache Form und seine Lokalisation im Gesicht eine gewisse Aehnlichkeit zeigt, eine Thatsache, welche ich in den letzten Jahren an mehreren, lange Zeit beobachteten Fällen leider regelmässig zu konstatiren in der Lage war.

4. Xeroderma pigmentosum.

Diese von Rüder zuerst beschriebene, von Kaposi als besondere Hautaffection in die Wissenschaft eingeführte und seither in den meisten Ländern vielfach beobachtete Affection zeigt eine so auffallende Analogie mit der soeben betrachteten Seemannshaut, dass man die letztere sehr wohl das „Xeroderma pigmentosum der Erwachsenen" nennen könnte. Sie steht wie dies vollständig unter dem Einflusse der Sonnenstrahlen, speciell des chemisch wirksamen Theiles des Spectrums (Blau bis Ultraviolett) und befällt nur die entblösst oder leicht bedeckt getragenen Hautpartien. Auch sie beginnt, wie die Seemannshaut, mit einer entzündlichen Hyperämie und einer ephelidenartigen Anhäufung des — zum Schutz der Haut — angelockten, braunen Pigmentes und es gesellt sich bald eine auffallende Rauhheit der Oberfläche, eine Warzenbildung und schliesslich eine disseminirte Carcinose hinzu — eine strictere Analogie kann es in der That wohl nicht geben. Der Hauptunterschied liegt darin, dass die besondere, reizbare Schwäche der Haut den blauen Lichtstrahlen gegenüber bei der Seemannshaut erst im Mannesalter erworben, bei dem Xeroderma pigmentosum angeboren wird. Daher tritt die letztere schon sehr früh im Kindesalter auf, zeigte eine hereditäre Verbreitung, gewinnt bei der Pubertät viel grössere, diffuse Ausbreitung über die dem Lichte exponirten Körpergegenden und giebt eine noch üblere Prognose bei unzweckmässiger Behandlung der Initialstadien als die letztere. Vielleicht hängt es auch mit dem früheren Beginne und der längeren Dauer zusammen, dass beim Xeroderma pigmentosum die Pigmentablagerung und die narbenähnliche Atrophie der Haut mit collateraler Venenectasie (Teleangiectasien) mehr hervortreten. Gänzlich fehlen die letzteren bei der Seemannshaut auch nicht.

Klinisch ist die Reihenfolge der Symptome — nach meinen persönlichen Beobachtungen an zwei derart erkrankten Familien — die folgende. Zuerst im 2. Lebensjahre und genau mit der Zeit zusammenfallend, in welcher die Kinder in's Freie gebracht werden, tritt das Anfangsstadium der Erythrodermie auf, gekennzeichnet durch fleckige (besonders auf den Backen) oder diffusere, capilläre Hyperämien von lividrother Farbe, eine leichte Gedunsenheit der Haut (besonders des Gesichtes) und eine auffallende Rauhigkeit der Oberfläche; die unregelmässig abschilfernde Haut sieht wie ungewaschen aus. Dieses Stadium entspricht der entzündlichen Reizung durch die chemischen Lichtstrahlen.

Darauf folgt im 3. und 4. Lebensjahre eine immer mehr zunehmende Pigmentirung, zuerst in kleinen, ephelidenartigen Flecken (besonders auf Wangen, Stirn und Handrücken) zugleich mit Bildung stärkerer Schuppen und vorübergehendem Auftreten flacher Warzen, während Hyperämie und Oedem etwas rückgängig werden. Gleichzeitig beginnt die Hyperämie der Conjunctiven und die grössere Lichtscheu. Dieses ist das Stadium der Reaction der Haut gegen den Einfluss des Lichtes, das angelockte Pigment wirkt als Schutz gegen den Lichteinfluss, aber es macht sich auch schon — histologisch — sein übler Einfluss auf das Epithel geltend.

Erst mit dem 6. und 7. Jahre erreicht die Krankheit ihre volle Ausbildung, das Stadium der Akme. Es treten zwischen den an Menge, Grösse und Dunkelheit zunehmenden Pigmentflecken immer deutlicher pigmentlose und gefässlose, sehnigweisse, zum Theil perlmutterweissglänzende Stellen auf, durchzogen und häufig begrenzt von erweiterten Hautvenen, sog. Teleangiectasien, die als rothe Punkte, Linien und Sterne sich von der weissen Haut scharf abheben. Diese partielle Sclerose der Haut betrifft aber immer nur gewisse Praedilectionsorte, wie die Gegend der Wangenhöcker, die Nase, die Ohren, mithin die straff angehefteten, fettlosen Hautstellen, vermuthlich da hier die Lichtstrahlen wegen des Fettmangels nicht abgeblendet werden und bis an die innerste Grenze der Haut eindringen können. Zugleich werden die warzigen Gebilde zahlreicher, dringen tiefer in die Cutis ein und einige wandeln sich unter rascher Grössenzunahme in echte Carcinome um, zum Theil in Pigmentcarcinome. Seltener entwickeln sich im Anschluss an die Angiectasien einzelne Angiome; das Vorkommen echter Sarcome ist sehr zweifelhaft, wenn auch solche öfter beschrieben sind; das Xeroderma pigmentosuum ist eine exquisit carcinomatöse Erkrankung der Haut.

In diesem dritten, dem Höhestadium der Krankheit besteht — vielleicht durch die fortdauernde Pigmentzufuhr mit veranlasst, ein beständiger Antrieb zur Wucherung (Metaplasie) der Epithelien, welche in Warzen- und Krebsbildung gipfelt. Dasselbe kann sich bei zweckmässiger Behandlung in statu quo halten oder sogar bessern, führt aber im anderen Falle ausnahmslos zum Tode durch Carcinose.

Wie beim Ulcus rodens und der Seemannshaut ist die Carcinombildung nicht von Drüsenschwellung begleitet.

Das erste Stadium der Erythrodermie scheint bisher den zahlreichen Untersuchern nicht vorgelegen zu haben. Pollitzer glaubt, dass die anfängliche Hyperämie mit Exsudation von sanguinolentem Serum einhergeht und durch den Zerfall der rothen Blutkörperchen das in der Stachelschicht vorhandene Pigment erzeugt werde. Neisser hingegen betont, dass alles Pigment melanotischer Natur sei und nicht aus den Residuen von Blutungen herstammt. Auch mir liegen nur von zwei Brüdern der zuerst durch Rüder beschriebenen Familie eine Reihe von Hautstücken vor, welche sämmtlich dem Höhestadium entnommen sind. Soweit sich aus diesen ein Schluss auf das erste Stadium ziehen lässt, scheint mir die Annahme von Pollitzer mindestens unnöthig zu sein, da wir es sicher von vornherein mit einer echten Melanose der Haut zu thun haben und eine Erzeugung des Pigments aus Blutresten im Anfang ja doch für die Pigmentation im zweiten und dritten Stadium, wo die entzündliche Hyperämie nachgelassen hat, keine Erklärung abgeben würde. Da auf dem Höhestadium die Veränderungen der Haut lediglich auf die Region vom subpapillaren Gefässnetz an aufwärts beschränkt sind, so werden vermuthlich auch im ersten Stadium der Erythrodermie Hyperämie und entzündliche Exsudation unterhalb der obersten Cutisschichten ihre Grenze finden. Da weiter die Hornschicht von vornherein durch eine abnorme Trockenheit ausgezeichnet ist, so werden die Oberhautveränderungen wohl nicht sekundär von der Exsudation im Papillarkörper abhängen, sondern durch die direkte chemische Wirkung der Sonnenstrahlen eingeleitet sein. Weitere Schlüsse von den späteren Befunden auf das frühere Stadium möchte ich nicht ziehen.

Das zweite Stadium, charakterisirt durch kleine, hellbraune, epheliden artige Pigmentationen bei fortdauernder Rauheit der Oberfläche, lässt sich aus meinen Präparaten vollständig gut erkennen, da solche Stellen auch während des Höhestadiums überall zwischen den Orten höherer Entwickelung persistiren. An diesen Stellen sind meistens die unteren Kanten der Epithelleisten, aber auch sonstige kleine Bezirke der basalen Stachelschicht von schwarzbraunem Pigment dicht durchsetzt und in gleich noch näher zu erörternder Weise verändert. Der Papillarkörper unterhalb dieser Pigmentanhäufungen ist verbreitert, hauptsächlich durch Erweiterung der venösen Kapillaren und eine starke Vermehrung und Anschwellung der Perithelien; auch die Endothelien der Blutkapillaren sind grösstentheils angeschwollen und abnorm protoplasmareich. Diese Veränderungen des Bindegewebes beschränken sich aber durchaus nicht auf die pigmentirten Bezirke der Oberhaut, sondern finden sich in verschiedener Stärke ausgebildet auch an den neben und zwischen denselben liegenden Bezirken, also wohl an der gesammten

xerodermatösen Haut diffus verbreitet. Man kann daher nicht die abnorme Pigmentation der Oberhaut von der chronischen Entzündung des Papillarkörpers ableiten. Auch die Dilatation der oberflächlichen Hautvenen kann nicht dafür verantwortlich gemacht werden. Diese findet sich allerdings auch an einzelnen Stellen gehäuft, sodass man den Beginn von kleinen Hautvaricen vor sich hat, die makroskopisch als blutrothe Punkte sichtbar werden. Aber die Orte dieser Venenektasien entsprechen durchaus nicht denen der Oberhautpigmentation, ja, auf meinen Präparaten scheint sogar ein Ausschliessungsverhältniss beider zu bestehen. Es verdient schliesslich noch bemerkt zu werden, dass auch weder in der Umgebung der erweiterten Venen, noch sonst in dem entzündlich hypertrophischen Papillarkörper irgendwo Austritte rother Blutkörperchen oder in Pigment umgewandelte Reste solcher wahrnehmbar werden. Somit fehlt auch jede Handhabe, an diesen Stellen der geringsten Ausbildung der Krankheit eine Entstehung von Pigment aus diapedetisch ausgetretenen Blutkörperchen oder selbst nur aus diffundirtem Blutfarbstoff anzunehmen. Das Pigment zeigt vielmehr die Eigenschaften eines rein melanotischen und scheint genau ebenso wie das entzündliche, parenchymatöse Exsudat des Papillarkörpers, aber unabhängig für sich, durch den chemotaktischen Einfluss des Lichtes nach der Oberfläche gelockt zu sein. Für diese Auffassung lässt sich noch folgendes anführen:

Das Pigment beschränkt sich nämlich auch an den mindest pigmentirten Stellen nicht allein auf die basale Stachelschicht. Vereinzelt finden sich Streifen und Klumpen desselben auch in dem anliegenden Papillarkörper theils frei in den Lymphspalten, theils auf den hypertrophischen Spindelzellen und in denselben, aber nicht in der unmittelbaren Nähe der Blutgefässe. Dieselben zeigen in ihrer Verbreitung im ganzen einen Hinweis auf das Pigment der Stachelschicht, indem sich einzelne Strassen nachweisen lassen, welche dies Cutispigment mit dem Epithelpigment verbindet. Und weiterhin finden wir schon an diesen mindest befallenen Pigmentflecken vereinzelte Streifen und Klumpen von Pigment in den oberen Lagen der Stachelschicht und sogar weiter in Form schmälerer Streifen in der Körnerschicht und selbst in der Hornschicht. Diese mit einander durch Strassen zusammenhängenden Pigmentanhäufungen, die sich vom Papillarkörper bis zur Hornschicht erstrecken, machen ganz den Eindruck, dass sie durch irgend eine Kraft aus dem Blutstrom an die Oberfläche der Haut gezogen sind; keine andere der neuen Pigmenttheorien, als die chemotaktische, scheint mir mit dieser Art der Pigmentvertheilung zu harmoniren. Wäre das Pigment am Hauptorte der Anhäufung, in den basalen Stachelzellen entstanden und in die Cutis durch den Lymphstrom von hier aus verschleppt, so wäre kein Grund einzusehen, weshalb derselbe Lymphstrom das Pigment auch in entgegengesetzter Richtung verschleppen sollte und die relativ reichliche und ganz ungewöhnliche Ansammlung des Pigments in der Hornschicht bliebe unerklärt. Bände sich andererseits die Pigmentirung an bestimmte pigmentübertragende Zellen der Epithelcutisgrenze, so würden auch die letzt-

genannten Befunde dadurch nicht verständlich; ausserdem fehlen aber, wie gleich noch näher erörtert werden soll, alle derartigen Pigmentträger.

Die Stachelschicht im Ganzen ist nicht gerade verbreitert, aber an den mir vorliegenden Stücken der Gesichtshaut sind die Epithelleisten zahlreicher und breiter als gewöhnlich. Die Körnerschicht ist auf eine 2—3 reihige Lage verbreitert und die Hornschicht stark verdickt. Sie ist in Lamellen gespalten, welche nach der Oberfläche zu unregelmässig zerklüftet und von schmalen Pigmentstreifen hier und da durchsetzt sind. Das so wesentliche Symptom der Rauhigkeit der Oberfläche ist mithin nicht die Folge stärkerer Exfoliation, sondern einer bedeutenden Hyperkeratose. Wahrscheinlich besteht eine leichte Hypertrophie der Stachelschicht, sicher eine ungemeine Verlangsamung der Verhornung (Verbreiterung der Körnerschicht) und eine Aufstapelung der Hornlagen zu einer harten, an der Oberfläche zerklüfteten Horndecke.

Schliesslich muss ich noch einmal auf die Natur des Pigmentes und seinen Einfluss auf die Oberhaut zurückkommen. Das Pigment besteht aus braungefärbten Körnern von verschiedener Grösse, welche theils freie Massen von der Form der von ihnen ausgegossenen Lymphspalten bilden, theils durch ihren Eintritt in das Protoplasma der Bindegewebs- und Epithelzellen diese mehr oder minder braun färben. Bei den Bindegewebszellen geht diese Pigmentirung ohne merkliche sonstige Veränderungen des Protoplasmas vor sich, anders bei den Epithelien. Auch hier zieht das Pigment zum Theil in feinen interepithelialen Strömen aufwärts, theils wird es vom Protoplasma der Epithelien aufgenommen und zwar in zwei grundverschiedenen Weisen. Die eine Art der Pigmentirung der Epithelien entspricht der normal vorkommenden. Das Pigment findet seinen Weg in das Innere der Epithelzelle, ohne den Aussenleib der Zelle zu tingiren — wie ich glaube, auf dem von mir nachgewiesenen Wege der feinen Lymphspalte, welche das Nervenendfädchen bei seinem Eintritt in die Zelle begleitet. Es sammelt sich dann wie gewöhnlich zwischen Kern und Protoplasma hauptsächlich am distalen Kernpole an und tingirt von hier aus etwas die distale Innensubstanz des Zellleibes. Neben dieser normalen Pigmentirung der Zelle kommt aber nun von Anfang an eine abnorme Art der Pigmentaufnahme vor, nämlich direkt von den interepithelialen Lymphspalten aus in den Aussenleib der Zellen. Hierzu ist die mit Stachelpanzer bekleidete Aussenseite der Zelle offenbar wenig geschickt, aber es zeigt sich, dass jener unter dem Einfluss des anliegenden Pigmentes verloren geht und im selben Maasse, als dieses geschieht, färbt sich der Zellenleib von aussen her dunkler und dunkler. Zuerst sieht man bei guter Färbung der Stacheln die Pigmentkörnchen reihenweise zwischen denselben der Zelle dicht anliegen; dann verschwinden die Stacheln und weiterhin die ganze Epithelfaserung, aber immer nur, soweit das Pigment in die Zelle eindringt. Man kann oft genug basale Stachelzellen finden, welche an einer Seite, wo sie pigmentirt werden, stachellos sind und hier weit von den Nachbar-

zellen abstehen. Es mag sein, dass die Alkoholhärtung den an solchen Stellen erweichten Zellenleib relativ mehr zum Schrumpfen bringt als das übrige Protoplasma, aber allein genügt diese Annahme nicht, um die besondere Weite der anliegenden Lymphspalten zu erklären. Die Hauptsache bleibt dabei der Verlust der Verbindungsbrücken und der Epithelfaserung; dadurch allein schon trennt sich die Zelle weit von den benachbarten und wandelt sich in einen formlosen, amoebenartigen, pigmentirten Klumpen um.

Diese zweite pathologische Art der Pigmentirung geht mithin mit einer tiefgreifenden Umwandlung der Epithelzelle, mit einer Metaplasie derselben einher; aus der Stachelzelle wird eine formlose, amoebenartige Zelle. Das Pigment scheint direkt auflösende Eigenschaften für den Stachelpanzer und die Epithelfaserung zu besitzen. Diese Veränderung der Stachelschicht unter dem Einflusse des andringenden Pigments erkennt man schon bei schwacher Vergrösserung an den beträchtlichen Lücken, welche hauptsächtlich in der basalen Stachelschicht auftreten und die pigmentirten Zellenklumpen umgeben. Wo viele derart pigmentirte Zellen zusammenliegen, geht das regelmässige Gefüge der Stachelschicht streckenweise ganz verloren. Der Kern widersteht dem Einflusse der Pigmentirung in ganz anderem Maasse als die Zellsubstanz; auch den ganz formlosen, pigmentirten, lose in erweiterten Saftspalten liegenden Klümpchen sieht man daher an der regelmässig ovalen Form und erheblichen Grösse des Kernes noch ihren epithelialen Ursprung an. Dieses Erhaltenbleiben des Kernes ist um so wichtiger, als dadurch die Deutung von vereinzelt auftretenden, verzweigten Gebilden erleichtert wird, welche an die von verschiedenen Autoren beschriebenen „Chromatophoren“ erinnern. Es handelt sich um schmale, langgestreckte Epithelien, welche meist noch in der basalen Stachelschicht fussen, deren oberes Ende jedoch mit feinen protoplasmatischen Ausläufern sich in die Saftspalten am distalen Ende fortsetzt. Der Zellenleib sowie die Ausläufer sind tief pigmentirt und in ersterem ist noch der charakteristische Epithelkern gut erkennbar. Offenbar ist hier die amöboide Umwandlung der Stachelzelle so weit fortgeschritten, dass die ganzen beweglich gewordenen Pigmentepithelien dem allgemeinen pigmentanlockenden Zuge nach aussen folgen und durch Einzwängung der protoplasmatischen Ausläufer in die Saftspalten des überliegenden Epithels polypen- und spinnenartige Formen annehmen. Wahrscheinlich sind derartige Bilder, welche übrigens beim Xeroderma pigmentosum nur selten vorkommen, oft auf Chromatophoren bezogen worden. Meistens bilden die pigmentirten Zellen bei dieser Krankheit nicht verästigte, sondern rundliche, klumpenähnliche Figuren und Haufen von solchen.

Das dritte Stadium zeigt theils Verstärkungen der beschriebenen Symptome, theils neue. Die Verdickung der Hornschicht steigert sich an einzelnen Stellen zu schwielenartigen Auflagerungen, die Körnerschicht ist an denselben Stellen sehr verbreitert, hin und wieder aber auch unter dem Druck der Hornschwiele geschwunden. Die Stachelschicht wird den tiefbraunen bis schwarzen Pigmentflecken entsprechend

in sehr hohem Grade verunstaltet. Zwei besonders charakteristische Typen kehren immer wieder. Entweder behalten die basalen Stachelzellen ihre cylindrische Form, während sie Pigment aufnehmen und den Stachelpanzer verlieren, dann werden sie bedeutend in die Länge gestreckt und da sie nicht mehr die nöthige Festigkeit besitzen, häufig eingebogen oder geknickt und zwischen ihnen treten ebenso langgestreckte, sehr weite, pigmentführende Lymphspalten auf. Es finden sich meist ganze Papillenköpfe, umsäumt mit derartig veränderter Stachelschicht, die dann auf der Cutisgrenze wie mit lauter einzelnen Füssen ruht. Bei dieser Form ist der Zusammenhang der basalen Cylinderzellen mit den höheren Stachelzellen noch gewahrt. Atrophirt dagegen der gesammte Fadenapparat der basalen Stachelzellen, so runden diese sich ab und bilden zusammenfliessend grössere rundliche Klumpen, indem die daranstossenden Lymphspalten sich in entsprechendem Grade erweitern. Diese zweite Form findet sich öfter am Grunde der Epithelleisten und dort, wo gar keine Papillen sich finden. Bei schwacher Vergrösserung macht es dann oft den Eindruck, als wenn vollständig schwarze, solide grosse Pigmentklumpen in die untere Zone der Stachelschicht lose eingesprengt wären und die Epithelien dort fehlten. Bei stärkerer Vergrösserung gewahrt man aber, dass die Pigmentklumpen aus dicht zusammenliegenden Epithelien bestehen, in denen die Kerne sich noch gut deutlich machen lassen.

Uebrigens darf nicht verschwiegen werden, dass an wenigen Stellen der Präparate ähnliche Metaplasien mit Deformationen des Epithels bestehen, ohne dass man mehr als vereinzelte Pigmentkörner zwischen und in den Epithelien finden kann. Ich vermag mir diese Bilder nicht anders zu erklären, als durch die Annahme, dass hier eine gewöhnliche Pigmentdegeneration vorangegangen und das Pigment nachträglich, sei es durch den Stoffwechsel der Epithelien oder weiteren centrifugalen Aufschub, grösstentheils entfernt ist. Doch ist dieses Vorkommen die Ausnahme; die Regel ist eine richtige Proportion zwischen der Menge des Pigmentes und der Ausdehnung und Stärke der Pigmentdegeneration des Epithels. Es bestehen an den Stellen stärkster Pigmentinvasion geradezu erstaunliche Zerwerfungen und Umwandlungen der Stachelschicht, so dass oft nur 2—3 Reihen geordneter Stachelzellen unterhalb der Körnerschicht übrig bleiben. Die Form der verästigten Pigmentepithelien fehlt hier vollständig. Die regulären Pigmentansammlungen am distalen Kernpole finden sich dann häufig in den obersten Lagen der Stachelschicht.

Den maximalen Pigmentveränderungen im Epithel entsprechen ebensolche im Papillarkörper und in der oberen Hälfte der Cutis. Der Papillarkörper ist verdickt und zeigt eine starke Vermehrung der Bindegewebszellen, welche meist eine geringe Grösse, kuglige Gestalt und wenig Protoplasma aufweisen. Eine ebensolche Infiltration mit Bindegewebszellen nimmt häufig den oberen Theil der eigentlichen Cutis ein. In derselben Ausdehnung im Allgemeinen ist Papillarkörper und Cutis von Pigment durchsetzt, aber ohne dass Zellinfiltration und Pigmentablagerung irgendwie in Abhängigkeit von einander ständen. Dagegen

findet sich gewöhnlich dort die meiste und tiefste Pigmentirung im Bindegewebe, wo sie auch im Epithel am stärksten ausgebildet ist. An solchen Stellen wird das kollagene Gewebe von einem groben, nahezu schwarzen Netze von Pigment durchzogen, dessen Strassen direkt in die weit offenen pigmentführenden Lymphspalten der Stachelschicht übergehen. Dieses Pigmentnetz löst sich bei starker Vergrösserung auf, theils in freiliegende Körner und grobe Schollen von dunkelbrauner Farbe, welche die Lymphspalten geradezu ausgiessen und auftreiben und theils in melanotische, schwarzbraun gefärbte, spindlige und kuglige Bindegewebszellen, welche denselben Pigmentstrassen anliegen.

Hier hätten wir es also einfach mit einer Pigmentinfiltration zu thun, analog der Pigmenteinwanderung auf dem Wege der Saftbahnen im Epithel; eine Pigmentdegeneration der Cutis und des Papillarkörpers kommt in der That nicht vor, die Bindegewebselemente vertragen die Pigmentinvasion entschieden besser als das Epithel. Und doch scheint hiervon stellenweise eine bemerkenswerthe Ausnahme vorzukommen; wie ich aber gleich von vornherein bemerke, es scheint nur so zu sein. Eine Reihe der leicht warzig prominirenden Efflorescenzen, welche mir vorliegen, zeigt nämlich eine auffallende Ansammlung von Zellen und Pigment an Stelle des Papillarkörpers und der oberen Cutishälfte, so dass diese Theile auf das 3—4fache gegenüber der Nachbarschaft verdickt sind und die Oberhaut im Bogen über diese Stellen hinwegläuft. Man glaubt zunächst einen dichten Filz von spindelzelligem oder fibrösem, kernreichem Gewebe vor sich zu haben, welches zellen- und faserweise von Pigment umzogen, wie bestäubt ist. Bei näherer Untersuchung und besonders mit Hülfe einer guten Färbung der kollagenen Substanz findet man, dass diese geschwulstartigen Bildungen nur sehr wenige dünne Bälkchen von Kollagen enthalten und grösstentheils aus dichtgedrängten Zellen ohne jede Spur von Zwischensubstanz bestehen, welche schöne, bläschenförmige, meist ovale Kerne enthalten und an ihrem äusseren Mantel mit reihenweise angeordneten Pigmentkörnchen dicht besetzt sind. Dieselben bilden, wo sie mehr spindelförmige Gestalt haben, grosse spaltförmige, wo sie sich mehr der Kugelform nähern, rundliche, grosse Alveolen, welche sie ganz allein erfüllen und aus denen sie an feinen Schnitten als eine zusammenhängende Masse unter Umständen herausfallen. An manchen Stellen finden sich innerhalb dieser pigmentirten Zellenmassen unregelmässige, gewundene Hohlräume mit spitzen Ausläufern, welche auf das Genaueste den erweiterten Lymphbahnen der in Pigmentdegeneration begriffenen, dicht darüber befindlichen Stachelschicht gleichen. Würden alle diese Kriterien noch nicht hinreichen, um diese zellige Geschwulst als eine epitheliale zu charakterisiren, so würde man sich hiervon an allerdings nur vereinzelten Stellen überzeugen können, wo besonders tief eindringende Epithelleisten direkt und ohne merkliche Grenze in diese Zellenmassen übergehen.

Allerdings muss für Jeden, welcher nicht schon die weichen Naevi und besonders die pigmentirten des frühesten Kindesalters studirt hat, die Behauptung auffallend erscheinen, dass diese zum grössten Theile

abgeschlossen im Bindegewebe liegenden, wie ein Spindelzellensarkom im Kleinen aussehenden Herde stachelloser Zellen Epithelien sein sollen. Es ist hier wie dort die gleiche Erscheinung und ich muss für die genaueren Details deshalb an dieser Stelle auf das Kapitel der Naevi verweisen. Hier sei nur kurz angedeutet, dass nach meiner Erfahrung solche Zellen Epithelien sind, welche in einer früheren, eventuell embryonalen Lebensepoche unter Verlust des Stachelpanzers in das Bindegewebe einwuchern und hier abgeschnürt liegen bleiben. Es handelte sich mithin bei den betreffenden warzenartigen Effloreszenzen um etwas Besonderes, um einen Naevus und dieser wurde wie die übrige Haut von dem Xeroderma pigmentosum mit afficirt — die Naevuszellen verfielen ebenso wie die Oberhautepithelien der Pigmentirung und theilweise auch der mit Lakunenbildung einhergehenden Pigmentdegeneration.

Diese Feststellung ist, wie wir noch sehen werden, bei der Bestimmung der aus dem Xeroderma pigmentosum sich entwickelnden Geschwülste von ziemlich grosser Wichtigkeit. Im Allgemeinen ergibt sich aus ihr aber nur eine neue Bestätigung der Thatsache, dass die Pigmentinvasion störend nur auf epitheliale, nicht auf wirklich bindegewebige Elemente einwirkt.

Ausser durch die dunklen Pigmentflecken und die Hyperkeratose ist das Höhestadium des Xeroderma pigmentosum durch linien- und sternförmige Venenektasien und jene auffallend weissen, sklerotischen Stellen charakterisirt; die braunen, schwarzen, rothen und weissen Flecke zusammen machen erst das bekannte scheckige Bild der Krankheit aus. In der Beurtheilung dieser beiden Symptome schliesse ich mich nach meinen Präparaten dem letzten Bearbeiter, Pollitzer, an, welcher die Teleangiektasien durch collaterale Stauung erklärt und die Capillaren in Folge einer Hypertrophie und Sklerose des Bindegewebes veröden lässt. Es ist allein schon durch die klinisch wahrnehmbare, kreide- bis perlmutterweisse Farbe dieser Flecke ja sicher, dass hier ein ganzer Capillarbezirk ausgefallen ist, ob aber dieser Rückgang des Blutgefässsystems Theilerscheinung einer lokalen Hautatrophie ist oder Folgeerscheinung einer sklerodermieähnlichen Hautveränderung, dieses zu entscheiden, bleibt eben der histologischen Untersuchung vorbehalten. Und diese Entscheidung ist nicht ohne Wichtigkeit. Denn die Flecke werden nicht nur ganz allgemein für atrophisch erklärt, obgleich eine genaue Untersuchung der Höhendifferenz mir keine Einsenkung wie bei wahren Atrophien ergeben hat, einige Autoren legen sogar auf diese Atrophie so viel Gewicht, dass sie von einem Ausgang des Xeroderma pigmentosum in Atrophie reden (Neisser) und es Atrophoderma zu nennen vorschlagen (Crocker).

Ich habe zum Zwecke der Entscheidung dieser Frage einen sehnigweissen Fleck von der Nase von einem meiner Patienten flach exstirpirt, welcher zwischen 2 Venenektasien sich befand. Bei diesem konnte nicht der am Augenlide leicht mögliche Irrthum begangen werden, eine normale Dünnheit der Cutis für eine Atrophie derselben zu halten. Es zeigt sich, was nach den Angaben der Autoren zu er-

warten war, ein fast gänzlicher Mangel der Papillen und des Papillarkörpers überhaupt, sowie ein damit proportionaler Rückgang der oberflächlichen Kapillaren. Die Stachelschicht ist breit, ebenso Körner- und Hornschicht, das Epithel also im Ganzen durchaus nicht atrophisch. Die untere Grenze gegen die Cutis bildet eine unregelmässige Linie und die basalen Stachelzellen sind sehr verschieden gross. Aber ein vorspringendes Leistensystem fehlt und dementsprechend auch die Papillen. Die Oberhaut ruht als einheitliche Platte auf einer aus dicken, hypertrophischen, kollagenen Fasern bestehenden, elastinfreien Cutisschicht, welche noch abnorm reichliche Spindelzellen eingesprengt enthält. Eine vereinzelte bis zur Oberfläche reichende Blutkapillare ist ganz mit dichtgedrängten Leukocytenkernen ausgefüllt; solche weisse Thromben an Stelle der früheren Papillargefässe bezeugen einen ungewöhnlichen Widerstand, auf den die periphere Circulation gestossen ist. Pigment ist weder in der Cutis noch in der Oberhaut vorhanden.

Das beschriebene Bild, welches — nach dem klinischen Aussehen zu urtheilen — den Verhältnissen an allen auffallend weissen Flecken entsprechen dürfte, kann unmöglich als eine Atrophie gelten. Vielmehr ist die Oberhaut und das kollagene Gewebe hypertrophisch und nur das Blutgefässsystem für sich einer Atrophie verfallen. Die Haut gleicht am meisten gewissen umschriebenen Sklerodermien und ein partieller Ausgang der Affektion in Sklerose wäre eine treffendere Bezeichnung als ein solcher in Atrophie. Es kann daher auch keine Rede davon sein, das Xeroderma pigmentosum wegen seines sichergestellten Beginnes mit entzündlicher Hyperämie und eines supponirten Ausganges in Atrophie zu den Ulerythemen zu stellen, von denen es auch der regelmässige Ausgang in Carcinose und die Aetiologie scheidet.

Wenn wir die weissen Flecke als Folgen einer kollagenen Hypertrophie aufzufassen haben, unter welcher das zarte Gewebe des Papillarkörpers verschwindet, so liegt es nahe, den Schwund der Papillarblutbahn auf denselben Umstand zurückzuführen. Keinesfalls liegt der Grund in einer primären Veränderung der tiefen Hautgefässe, die von mehreren Untersuchern (besonders Vidal) und auch von mir normal gefunden wurden. Die ganze flächenhafte Affektion spielt sich an der Oberfläche der Haut, im Bereich der Oberhaut, des Papillarkörpers und der oberen Hälfte der Cutis ab und lässt die untere Cutis und das Hypoderm intakt. Der Kapillarschwund ist mithin entweder Folge der Hypertrophie des umliegenden Gewebes oder mit letzterer gleichzeitige Folge einer gemeinsamen Ursache. Derselbe ist seinerseits aber wieder Ursache oder wenigstens Hülfsursache für das Auftreten der Venenektasien.

Die letzteren habe ich an den verschiedensten Stellen meiner Präparate getroffen und sie erklären durch ihre ziemlich oberflächliche Lage in der Höhe des Papillarkörpers bis zur Mitte der Cutis recht gut die vielen rothen Punkte und Linien, welche man klinisch bemerkt. Da man nirgends blaue Punkte und Linien mit den rothen gemischt vorfindet, muss man annehmen, dass alle Venenektasien bei dieser Affektion eine oberflächliche Lage haben und auch dieser Umstand

deutet auf ein auf die Oberfläche der Haut beschränktes Circulationshinderniss. Ich möchte mich daher wohl der von den meisten Autoren getheilten Ansicht anschliessen, nach welcher die Entstehung der Teleangiektasien mit der der weissen Flecke zusammenhängt; aus der diffusen Kapillarhyperämie wird beim Schwunde vieler einzelner Kapillarbezirke eine beschränkte kollaterale Hyperämie mit darauffolgender Ektasie der venösen Kapillaren an diesen Stellen. Eine Gefässneubildung habe ich an Stelle der rothen Linien und Punkte nicht wahrgenommen.

Betrachten wir nun noch einmal, ehe wir uns zu dem verderblichen Ausgange der Affektion wenden, die scheinbar so regellosen, bunten Bilder, welche sie liefert, unter dem einheitlichen, ätiologischen Gesichtspunkte, so lässt sich ein gemeinsames Grundprincip derselben wohl nicht verkennen.

Sowohl die Pigmentirung wie die Blutüberfüllung der Oberfläche in Form von Kapillarhyperämie und Venenektasie, sowohl die Hyperkeratose wie die Sklerosirung der Hautoberfläche sind lauter verschiedene Anstrengungen des Hautorgans, den schädlichen Einfluss des Lichtes zu paralysiren. Die Pigmentirung erreicht das auf die einfachste und im Grossen und Ganzen unschuldigste Weise, indem sie durch die braune Farbe des Pigments das Licht direkt absorbirt und in Wärme umsetzt. Und indem das Pigment die Fähigkeit besitzt, bis zur Hornschicht vorzudringen, vollführt es seinen Beruf auch am sichersten und gründlichsten. Allerdings haben wir gesehen, dass bei stärkerer Pigmentansammlung das Epithel leidet und in bewegliches und sogar gefährliches Pigmentepithel verwandelt werden kann und dass dieselbe Gefahr für alle getroffenen weichen Naevi der Haut besteht.

Die Ansammlung von Blut an der Hautoberfläche paralysirt ebenfalls wie das rothe Glas des Photographen sämmtliche blauen Strahlen und kann daher auch als Schutzmaassregel aufgefasst werden. Insofern aber trotzdem die Oberhaut dem Lichte preisgegeben ist, wirkt die Blutüberfüllung mangelhaft und hat ausserdem dauernd andere nutritive Veränderungen im Gefolge. Die hypertrophischen Vorgänge im Bindegewebe und Epithel sind doch wohl, soweit sie nicht direkte Folgen der Lichteinwirkung sind, auf diesen besonders im Anfange reichlich vorhandenen Schutzkörper zurückzuführen, dessen Menge erst nachlässt im Maasse als das Pigment erscheint. Am unschuldigsten ist hier noch die Venenektasie und ein feuerrother Naevus würde wohl ziemlich gut alles das bewirken, was hier die Entzündungsröthe und Teleangiektasieen zusammen zu erreichen suchen.

Auf dem entgegengesetzten Wege wie die Ansammlungen des Blutes und Pigmentes erreichen offenbar die anderen Vorgänge: die Hyperkeratose des Epithels und die Sklerose und Kapillaratrophie des Papillarkörpers dasselbe Ziel. Sie machen das Hautgewebe unempfindlicher, trockener, härter, sehnen- und schwielenartig. Sie halten das Licht nicht ab, verringern aber dessen Einfluss.

Alle diese Hülfskräfte werden nach und nach vom Organismus herangezogen und da sie alle nicht in gleichem Maasse zur Stelle sind,

so resultirt eine buntscheckige Mischung derselben, welche auf den ersten Blick kaum einen einheitlichen Process vermuthen lässt.

Nach dem Gesagten ist es kaum nöthig, noch genauer auf die übrigen und vor allem die tiefer gelegenen Hautbestandtheile einzugehen. Manche der hier und da angegebenen Veränderungen sind gewiss ohne allgemeine Geltung. Die Follikel, Haare und Talgdrüsen leiden im Allgemeinen nicht und werden nur in den sklerotischen Partieen atrophisch gefunden. Für die tiefen Blutgefässe wurde öfters eine Arteriitis obliterans angegeben. Nothwendig zur Erklärung der oberflächlichen Sklerose der Cutis ist sie nicht. Hervorgehoben zu werden verdient noch, dass auf allen meinen Präparaten die Knäueldrüsen auffallend gross sind, mit breiten Schlingen und weit offenem Lumen. Auf so vorbereitetem Boden entwickelt sich nun die Carcinose des Xeroderma pigmentosum.

Die mir vorliegenden 4 bösartigen Tumoren sind sämmtlich echte Carcinome und zwar unpigmentirte. Sie gehen alle vom Oberflächenepithel aus und zeigen die vegetirende Form. Auch klinisch erhoben sich dieselben alle rasch, gleich einer besonders stark wuchernden, gewöhnlichen Warze über die Oberfläche, hatten eine derbe Konsistenz und erhielten bei weiterer Vergrösserung eine etwas zerklüftete, aber nicht nässende und blutende, sondern trockene Oberfläche. Diesem klinischen Habitus entsprach ganz der histologische. Ein breites Epithellager erhebt sich zum grösseren Theile über die Oberfläche der Haut, zum kleineren senkt es sich in dieselbe ein; die annähernd papilläre Form nahe der Oberfläche geht weiter nach abwärts in die grobretikuläre und am Grunde gewöhnlich in die einfach retikuläre über. Die Versorgung mit gefässhaltigem Bindegewebe ist sehr dürftig, die ausgesparten Papillen sind zart und reichen nicht bis zur Oberfläche, das Neugebilde ist daher besonders hart und trocken und es kommt nicht zu einer Lockerung und tiefgehenden Zerklüftung wie bei den rein papillären Krebsen. Aber wie bei diesen letzteren findet die Epithelwucherung zunächst ein wesentliches Hinderniss bei ihrer Invasion in die Cutis der Nachbarschaft und in das Hypoderm. Beim Xeroderma pigmentosum liegt dieses Hinderniss begründet in dem atrophischen und sklerotischen Zustande der Cutis, welche meistens die Basis der Epithelwucherung abgiebt. Die Carcinome sind daher hier um so unschuldiger und bleiben um so länger im Stadium einer oberflächlichen Warze, je stärkere regressive Veränderungen die Cutis bereits durch den Process erlitten hat. Man erkennt den Widerstand der Cutis an meinen Präparaten überall an den feinen, spitz zulaufenden, dürftigen Epithelsprossen, welche die Basis der Geschwulst bilden und manchmal zu einem äusserst feinen, netzartigen Lager daselbst zusammenfliessen, ohne in die benachbarte Cutis einbrechen zu können. Die zellige Infiltration der umgebenden Cutis ist dagegen meistens nicht besonders stark ausgeprägt. Doch kommt es in dieser Beziehung sehr auf den zufälligen Sitz der Geschwulst an. Bei einem grobretikulären Carcinom von Kirschengrösse, welches sich auf der noch ziemlich normal gebliebenen Haut des Mundwinkels entwickelte, ist die

unterliegende Cutis von einem dichten Plasmom durchsetzt. Hier ist auch an einer Seite der Basis dem Carcinom der Durchbruch in die benachbarte Cutis geglückt und dasselbe ist etwa 1 mm weit in reiner Walzenform innerhalb der anscheinend gesunden Nachbarschaft fortgekrochen — ein ominöser Fortsatz, der glücklicherweise noch total mit exstirpirt wurde.

Man begreift es nach diesen Befunden sehr gut, dass an derartigen Patienten eine sehr grosse Anzahl von erfolgreichen Krebsoperationen gemacht werden können, dass aber andererseits das schliessliche Ausbleiben allgemeiner Carcinose doch allein von zwei Bedingungen abhängt, der absolut vollständigen Exstirpation der vorhandenen Carcinomknoten und der prophylaktischen Aufbesserung der gesammten Oberhaut, um die Wiederkehr carcinomatöser Warzen zu verhüten. Die zahlreichen Carcinome der Kinder der von Rüder zuerst beschriebenen Familie hatten, soweit ich sie beobachten konnte, alle mehr oder minder den warzenförmigen oder knopfartigen Charakter, und glichen daher besonders den Carcinomknoten der Seemannshaut, während sie sich von den viel flacheren Anfangsstadien des Jacob'schen Krebses erheblich unterschieden. Später bei der tieferen Ausbreitung der Carcinome verlieren dieselben alles Charakteristische.

Die meisten Autoren haben bei der Untersuchung der bösartigen Tumoren des Xeroderma pigmentosum ebenfalls Carcinome gefunden und die wenigen Ausnahmen sehen eher aus wie Bestätigungen dieses Satzes, wenn man genauer auf die Fälle eingeht. Chiari fand in einem Falle von Pick ein spindelzelliges, pigmentirtes Sarkom und sagt ausdrücklich, dass der Fall histologisch ganz mit dem Bilde des Sarkoms auf der Basis vom Pigmentnaevus übereinstimmt. Wie ich noch im Kapitel Naevocarcinome zeigen werde, handelt es sich in diesen Fällen von anscheinendem Sarkom aber wohl stets um echte Carcinome von eigenthümlichem Bau. Elsenberg fand ein „Sarcoma gigantocellulare". Die Riesenzellen hatten keine Aehnlichkeit mit Langhans'schen Riesenzellen und umschlossen ein Carcinomknötchen (!). Der ganze Tumor zeigte sehr wenig (!) Intercellularsubstanz u. s. f. Pollitzer findet neuerdings in einem Tumor von Crocker's Fall sogar ein unentwirrbares Gemisch von Spindelzellen- und Rundzellensarkom, Myxom und Carcinom.

Zieht man in Betracht, was ich oben über die beim Xeroderma pigmentosum vorkommenden kleinen pigmentirten warzenartigen Erhabenheiten gesagt habe, welche nichts weiter sind als durch die Krankheit pigmentirte, gewöhnliche, weiche Naevi, welche bereits kleinen Sarkomen bei schwacher Vergrösserung täuschend ähnlich sehen, so liegt es ausserordentlich nahe anzunehmen, dass wo bei stark wachsenden Tumoren im Verlaufe dieser Krankheit histologisch der Anschein eines Pigmentsarkoms entsteht, es sich nur um solche Carcinome handelt, welche statt von der Oberfläche, von pigmentirten Naevuszellen ausgehen — d. h. um die so leicht zu Missverständnissen führenden Naevocarcinome. Ein solcher Verdacht ist noch mehr gerechtfertigt bei derartigen Mischgeschwülsten, wie sie Elsenberg und Pollitzer

beschreiben; es ist eben noch zu wenig bekannt, dass gerade die Naevocarcinome mit Vorliebe erstaunlich grosse spindelförmige Zellen und Riesenzellen epithelialer Abkunft liefern.

Handelt es sich aber wahrscheinlich in allen Fällen nur um gewöhnliche oder um Naevocarcinome bei dieser Krankheit, so ist auch das Auftreten eines myxomatösen Gewebes, welches Pollitzer beschreibt, verständlich. Bei meinen Carcinomen habe ich dasselbe allerdings vermisst.

Ob das Vorkommen von Angiomen zum Bilde des Xeroderma pigmentosum gehört, wie Taylor glaubt, muss weitere Erfahrung lehren. Echte Angiome entwickeln sich ja übrigens zuweilen auf dem Boden lange bestehender Angiektasien und könnten somit auch bei dieser Affektion leicht entstehen; aber ihr Vorkommen muss doch — den kapillaren Venenektasien gegenüber — ein sehr seltenes sein. In einem Falle von Xeroderma pigmentosum, den ich 10 Jahre lang beobachtete, fand sich ausser zahlreichen Angiektasien, besonders des Gesichts, nur ein einziges pfefferkorngrosses, kutanes, dunkelrothes Knötchen des Handrückens. Während alle Angiektasien Veränderungen erfuhren, auftraten und schwanden, blieb sich dieses immer gleich und als ich es neuerdings exstirpirte, erwies es sich nicht als ein echtes, aus arteriellen Kapillaren bestehendes Angiom, sondern als ein kleiner venöser, ziemlich gut abgegrenzter Naevus (s. angiomatöse Naevi).

Aus diesen Erörterungen geht hervor, dass das Xeroderma pigmentosum nicht — wie es nach verschiedenen Angaben der Autoren den Anschein haben mag — zu allen möglichen Tumorbildungen Veranlassung gibt, sondern — wie die Seemannshaut — ganz speciell zur Carcinombildung disponirt und aus diesem Grunde habe ich demselben als einer Carcinose mit sehr gut bekannter Vorgeschichte den Platz an dieser Stelle angewiesen.

Literatur.

Lehrbücher: Hebra und Kaposi, Crocker.
Kaposi, Xeroderma pigmentosum. Wiener med. Jahrb. 1882. S. 619.
Geber, Ueber eine seltene Form von Naevus der Autoren. A. A. 1874.
Neisser, Ueber das Xeroderma pigmentosum, Lioderma essentialis cum melanosi et teleangiectasi. A. A. 1883.
Vidal', Ueber die Kaposi'sche Krankheit. Annales 1883. S. 621.
Pick, Ueber Melanosis lenticularis progressiva. A. A. 1884.
Taylor, Xeroderma pigmentosum. Med. Record. 1888. 10. März.
Elsenberg, Xeroderma pigmentosum. A. A. 1890.
Pollitzer, Bemerkungen über die Histologie von Xeroderma pigmentosum. Journ. of cut. 1892. p. 133.

5. Paget's Carcinom der Brustwarze.

Die von Paget zuerst als eine besondere ominöse Art von Ekzem der Brustwarze beschriebene Erkrankung hat für die Theorie des Carcinoms die besondere Bedeutung, dass die flächenhafte Erkrankung des Deckepithels, die hier allmählich in wahren Krebs ausartet, nicht wie beim Xeroderma pigmentosum und bei der Seemannshaut eine trockene, hornige, feste und sogar besonders rauhe Oberfläche be-

sitzt, sondern eine feuchte, markige, weiche, nässende, weshalb sie auch den Katarrhen der Haut zuerst beigezählt wurde. Es findet sich hier derselbe Unterschied zwischen den verschiedenen praeliminaren Dermatosen des Carcinoms wie zwischen den harten und weichen Carcinomen der Haut selbst, den vegetirenden und walzigen einerseits und den alveolären und infarcirenden andererseits. Und in der That sehen wir auch die an das Xeroderma und die Seemannshaut sich anschliessenden Krebse die walzige, die der Paget'schen Erkrankung der Brustwarze folgenden die alveoläre Form annehmen.

Der Beginn der Hautkrankheit bei Frauen von meist über 40 Jahren ist ein schleichender und stellt sich lange Zeit als eine hartnäckig wiederkehrende Kruste oder Fissur der Brustwarze dar; die letztere zeigt eine Neigung sich zu retrahiren. Allmählich wandelt sich die Warze und der Warzenhof in eine scharf umschriebene, dunkelrothe, feuchte, krustenbedeckte Fläche um, die sich unmerklich aber beständig concentrisch, seltener sprungweise durch Satelliten ausbreitet, niemals spontan heilt und nicht auf eine antiekzematöse Therapie zurückgeht. Es besteht streckenweise und zeitweise auf der erkrankten Fläche ein beständiger Wechsel von flachen Exfoliationen, tiefen Erosionen, echten Ulcerationen (besonders im Centrum, an der Warze) und vorübergehenden Ueberhornungen und demgemäss subjectiv ein Wechsel zwischen juckenden und schmerzenden Empfindungen. In fast allen Fällen, meist nach 7—10 Jahren, tritt central ein oberflächlicher, ulcerirender oder ein tiefer, knotenartiger Krebs hinzu. Lymphdrüsenschwellung begleitet erst das Endstadium der allgemeinen carcinösen Cachexie.

In Anbetracht der Seltenheit der Affection hat dieselbe bereits eine sehr häufige histologische Bearbeitung erhalten. Die erste, welche sich auf Fälle von Paget bezieht, rührt von Butlin her. Er fand die Stachelschicht sehr verdickt und in starker Proliferation, die Cutis entzündet und dicht von Zellen infiltrirt, die Ausführungsgänge der Milchdrüsen durch eine Zellenproliferation ausgefüllt und erweitert, weiterhin auch das Drüsenepithel proliferirend und Gänge und Drüsen von Leukocyten umgeben. Die neugebildeten Zellen, welche die Drüsen erfüllen und später deren Wandungen als Krebs durchbrechen, sollen durch endogene Vervielfältigung entstehen. Butlin sieht in der Veränderung des Deckepithels und der Drüse gleichartige Processe.

Die nächste, bedeutendere Arbeit stammt von Thin her. Derselbe constatirt, dass die Oberhautaffection am Rande plötzlich beginnt und vom Rande zum Centrum fortschreitend zum Zerfall des Epithels führt; in gleichem Maasse verdickt sich die subepitheliale, entzündliche Zone. Beim Zerfall der Stachelschicht hinterbleibt eine Art Skelett, aus den ödematösen und vacuolisirten Zellenleibern der restirenden Epithelien bestehend, aus denen die Kerne häufig ausgefallen sind. Die vacuolisirten Epithelien finden sich bereits an der jüngsten Randpartie der Affection. Thin betont die Beschränkung des Zelleninfiltrates auf den Papillarkörper und das Freibleiben der eigentlichen Cutis. Er findet in der eigenthümlichen Oberhautaffection nicht — wie noch Butlin — die Züge des Ekzems.

Duhring und Wile finden in der Stachelschicht gleichzeitig die Symptome der Neubildung und Degeneration. Die Stachelzellen sind meistentheils voluminös und enthalten 1—2 Kerne. In der interpapillären Stachelschicht besteht eine concentrische Anordnung der Zellen in 2 Zonen, einer centralen, degenerirenden und einer peripheren, proliferirenden. Vom Deckepithel verbreitet sich der Degenerations- und Proliferationsprocess auf die Milchgänge, die sich mit abgestossenem

Epithel füllen, sodann auf das Drüsenepithel, welches schliesslich als Krebs in das Drüsenstroma einbricht; der skirrhöse Charakter des Krebses bedingt die Einziehung der Brustwarze.

Einen ganz neuen Gesichtspunkt brachte 5 Jahre später eine Mittheilung von Darier, in welcher derselbe auf Grund seiner histologischen Studien an 4 Fällen von Paget'scher Erkrankung diese als eine Psorospermose reklamirte. Er hatte dieselben Coccidienformen gefunden, wie bei der nach ihm jetzt benannten universellen „Psorospermose" der Haut und erklärte demgemäss die bisherigen Bilder von Degenerationen des Epithels für solche der Einwanderung von thierischen Parasiten in das Epithel. Die Coccidien dieser Affektion sind im allgemeinen etwas grösser, als die bei jener Psorospermose gefundenen und zeigen in grosser Fülle Formen, welche bei jener nur nach langer Cultur ausserhalb des menschlichen Organismus auftreten. Darier findet die Coccidien bei der Paget'schen Krankheit nicht nur massenhaft im Deckepithel, sondern auch in den Milchgängen und in einzelnen Exemplaren sogar in der Cutis, weiterhin auch in dem wuchernden Epithel der Brustwarze.

Auf Grund dieser Befunde von Darier hat dann ein anderer Pariser Forscher, Wickham, es unternommen, die Pathogenese der Paget'schen Erkrankung von Neuem gründlich durchzuarbeiten. Er theilte seine Ergebnisse, welche die von Darier vollinhaltlich bestätigen, zuerst auf dem internationalen Pariser Congresse (1889), dann ausführlicher in dem Archiv für experimentelle Medicin mit und publicirte schliesslich noch eine Alles zusammenfassende Monographie, welche das Studium der einschlägigen Literatur heute wesentlich erleichtert. Ein besonderes Interesse besitzt diese Arbeit von Wickham noch durch die Mittheilung weiterer persönlicher Erfahrungen von Darier, welcher ich die folgende Schilderung der Coccidien entnehme.

Unter den Zellen der Stachelschicht fallen viele auf, welche sich durch ihre ungewöhnliche Grösse, ihre stärkere Tingibilität, die Abwesenheit der Stachelung und andere Körnung des Protoplasmas, die Grösse des Kernes, besonders aber die Retraktion des Protoplasmas von der Umgebung auszeichnen und dadurch ihre Verschiedenheit von den Stachelzellen documentiren. Durch die Zurückziehung des Protoplasmas entstehen anscheinend leere Räume an der Zellenperipherie, die hauptsächlich der Coagulation durch den Alkohol zuzuschreiben sind. Einige dieser Körper haben eine hyaline Membran, welche bei der Retraktion des Protoplasmas an der Umgebung haften bleibt, sodass die Vacuolen zwischen ihr und dem Protoplasmarest entstehen. An den Alkoholpräparaten ist es nicht leicht, den intraepithelialen Sitz dieser Körper zu demonstriren, gelingt aber doch in einigen Fällen. Sie sitzen meist in der untersten und nächsthöheren Reihe der Stachelzellen, sind hier aber selten encystirt, während die höher in der Stachelschicht befindlichen meistens dicke Membranen und eine oft erhebliche Grösse besitzen. Die mässige Einstreuung dieser Körper in die Stachelschicht bedeutet das erste Stadium der Hautaffection; sie findet sich am Rande derselben. Wo die Erosion tief greift, ist die Stachelschicht von den

vielen Vacuolen netzartig durchlöchert und die retrahirten Parasiten sind hier oft nicht leicht von deformirten Epithelien zu unterscheiden. Der Rest der degenerirten und von Parasiten und Leukocyten durchsetzten Stachelschicht trocknet zur Kruste ein — das zweite Stadium der Hautaffektion nach Darier. In seinem vierten Falle findet dieser Forscher voluminösere Cysten als sonst am Rande einer Ulceration, gefüllt mit ovalären Körpern unbestimmter Natur.

In diesem seit 11 Jahren ohne Hinzutritt von Krebs bestehenden Falle ist die obere Cutisschicht unmittelbar unterhalb der hier nur schmalen papillaren Zone der Infiltration sklerotisch, von starren, der Oberfläche parallelen, nicht wellig gebogenen Bindegewebsbündeln gebildet, die nur geringe Andeutung fibrillärer Struktur zeigen und keine elastischen Fasern enthalten. Unterhalb dieser sklerotischen Schicht ist die Haut normal; ebenfalls normal sind die Knäueldrüsen und Gänge, während die Schweissporen von Parasiten wimmeln. Das Haarbalgepithel ist stark degenerirt, von Coccidien durchsetzt, die Haare sind ausgefallen, die Talgdrüsenläppchen enthalten ebenfalls Coccidien und sind mit den Haarbälgen von einer besonders starken Entzündungszone umgeben. Die an manchen Stellen zu Tage tretende Inkongruenz zwischen der starken Cutisveränderung und dem geringen Gehalt der Oberhaut an Coccidien erklärt Darier durch das erneute Befallenwerden von frischer neu entstandener Oberhaut durch die Parasiten.

Wickham schliesst sich in seiner Darstellung vollkommen an Darier an und es ist aus derselben daher nur wenig nachzuholen. Die Leukocyten unterscheiden sich nach ihm in der ersten Periode leicht durch folgende Charaktere von den Anfangsstadien der Parasiten. Sie sind langgestreckt, liegen stets zwischen, nie in den Epithelien; ihr Kern färbt sich stark mit Karmin und erscheint auch verlängert, das Protoplasma der Leukocyten ist dagegen nur undeutlich conturirt. Die jüngsten Parasitenformen dagegen sind besonders unregelmässig in Gestalt und Grösse, färben sich selbst stark mit Karmin, zeigen keinen Kern und sitzen häufig in den Epithelien. Wickham findet die Parasiten besonders häufig in den feinen Schuppen der Oberfläche. Er constatirt auch ausserhalb der krebsigen Wucherung Hornperlen in der erkrankten Oberfläche. Die Retraktion der Warze leitet er von der besonders starken Bindegewebssklerose in der Umgebung der Milchgänge ab. Der Ausgangspunkt des Krebses ist durchaus nicht stets auf die letzteren und das Drüsenparenchym beschränkt; in zweien seiner Fälle fand Wickham denselben vom Deckepithel ausgehen. Ueberall, wo die Epithelwucherung zu constatiren ist, finden sich auch die beschriebenen Parasiten, wobei er übrigens zugiebt, dass hier die jüngeren Stadien schwieriger als im Deckepithel zu diagnosticiren sind.

Ich habe die Befunde von Darier und Wickham ausführlich genug wiedergegeben, damit der Leser sich über das was die Autoren gesehen haben, selbst ein Urtheil bilden kann. Da ich selbst einen exquisiten Fall von Paget's Erkrankung beobachtet habe und untersuchen konnte, so wäre ich in der Lage, auch die einzelnen Punkte, auf welche jene für die Theorie der Psorospermoseninvasion Werth

legen, kritisch zu beleuchten. Da es aber ausserdem genug positive Thatsachen gibt, ganz unabhängig von der Psorospermosenlehre, welche das Studium dieser Präparate zu Tage fördert, so glaube ich, dass deren objektive Wiedergabe besser zunächst ganz ohne Rücksicht auf Darier's Lehre stattfindet.

Meine Auffassung dieser Affektion, wie ich sie an meinen Präparaten gewonnen habe, stimmt der Hauptsache nach wieder mit den älteren von Thin, Duhring und Wile und auch mit der neuesten von Karg überein. Wie diese Forscher sehe ich die wichtigste Veränderung in einer eigenthümlichen Degeneration der Stachelzellen, die man als eine besondere Art von epithelialem Oedem bezeichnen kann. Bei schwacher Vergrösserung gewahrt man, dass genau vom Rande der Affektion an die Leisten stark verdickt und vergrössert und dabei sämmtlich abgerundet sind. Die zwischen den Leisten befindlichen Papillen sind natürlich ebenfalls abgerundet; sie sind ödematös angeschwollen und zellig infiltrirt. Schon bei dieser Vergrösserung fallen in den Leisten zerstreute, helle, runde und ovale Flecke auf, welche sich bei stärkerer Vergrösserung als Epithelien von riesigen Dimensionen (15—30 μ) zu erkennen geben, welche sehr grosse Kerne mit starkem Chromatingehalt oder statt dessen eine Mitose enthalten. Man sieht jetzt, dass der Gehalt dieser Stachelschicht an Mitosen stellenweise ein ganz ungewöhnlich grosser ist und selbst denjenigen von spitzen Condylomen und Carcinomen bei weitem übertrifft. In manchen Epithelleisten ist der vierte Theil aller Zellen in Mitose begriffen. Die nicht in Mitose befindlichen, ödematösen Zellen, haben mit den in Mitose befindlichen den Umstand gemein, dass die Kernsubstanz tief tingirt, die Mitte der Zelle einnimmt und der umgebende, sehr breite Protoplasmahof nur eine geringe Menge netzförmig vertheilter, äusserst schwach tingirter Substanz neben viel ungefärbter aufweist. Es sind auch viele Mitosen in nicht oedematösen Zellen vorhanden; doch lässt sich nicht verkennen, dass diese Art des Zellenödems mit dem physiologischen Oedem bei der Mitose eine grosse Aehnlichkeit besitzt und mit Vorliebe hier auch die Zellen im Zustande der Mitose ergreift. Alle diese ödematösen und mitotischen Epithelien verdrängen durch ihre Grössenzunahme die anliegenden Epithelien, welche sich in Form dunkler gefärbter Zellenbalken um diese herum anordnen. Ihr wechselnder Sitz innerhalb der Stachelschicht und besonders innerhalb der Leisten bedingt daher wechselnde Structurverhältnisse der ganzen Stachelschicht. Stellenweise sind die ödematösen Zellen gleichmässig zerstreut und die Stachelschicht ist nur im Ganzen aufgetrieben. Oft finden sich, wie Karg es beschreibt, die Zellen an den untersten Kanten und dem äusseren Rande der Leisten zusammengedrängt, welche Abschnitte dann ganz hell erscheinen. Noch öfter findet sich aber an meinen Präparaten eine schon von Duhring und Wile beschriebene Zonenordnung. Bei schwacher Vergrösserung sieht es aus, als ob zwei Leistensysteme in einander steckten. Unmittelbar dem Papillarkörper sitzt eine Reihe von wenig veränderten, nur abgeplatteten und viele Mitosen zeigenden Epithelien auf, dann folgt eine

zweite und eventuell dritte Epithelreihe, welche viele ödematöse Individuen enthält und sich daher fast wie eine ununterbrochene Reihe von Lücken ausnimmt, welche die äussersten Epithelien von dem nun folgenden und ebenfalls solideren Kern der Leiste trennt. Sind die Epithelleisten schmal, so fehlt auch wohl der innere Kern solider Epithelien und auf einen äusseren soliden Mantel folgt nur die von Lücken netzförmig durchbrochene Mitte. Endlich giebt es Bezirke der Stachelschicht, in welchen das Zellenödem so weit gediehen ist, dass überhaupt nur ein grobes, von grossen Lücken durchsetztes Netz von Epithelbalken übrig bleibt.

Das beschriebene Lückensystem unterscheidet sich von gewöhnlicher, intercellularer Bläschenbildung dadurch, dass hier keine erweiterten Saftspalten vorliegen, sondern hochgradig verflüssigte Zellsubstanz. Je besser daher die Härtung der Theile vorgenommen wird, desto mehr sind die Lücken nur scheinbar und lassen den allerdings vollständig aufgehellten Zellleib erkennen. Die Lymphspalten sind im Gegentheil in der Umgebung der angeschwollenen Zellen überall verschmälert und obliterirt. Das Zellenödem hat viel mehr Aehnlichkeit mit der retikulären Degeneration der Epithelien, da hier auch die Vacuolen im äusseren Theile des Zellenleibes auftreten. Aber auch von dieser unterscheidet es sich durch einen bemerkenswerthen Umstand, nämlich durch den vollständigen Schwund der Epithelfasern und des Stachelpanzers, welch' letzterer bei der retikulären Degeneration erhalten bleibt.

Färbt man mittelst der Jod-Methode von Kromayer oder einer anderen die Epithelfasern und Stacheln, so erhält man Bilder, welche auf diese Art des Oedems ein besonderes Licht werfen. Wo immer eine Zelle anschwillt, schwindet ihr Fasersystem. Daher nehmen die Zellen so grosse Dimensionen an, runden sich allseitig so vollkommen ab und trennen sich von den Nachbarzellen so leicht und daher ähneln sie auch so sehr den in Mitose befindlichen Zellen, bei denen vorübergehend auch das Fasersystem verloren geht. Nun versteht man auch die Bildung scharf abgetrennter Bezirke innerhalb der Stachelschicht; die faserlosen, anschwellenden Epithelien bilden Klumpen oder Alveolen innerhalb der noch durch ihre Fasern zusammenhängenden übrigen Stachelzellen und diese ordnen sich als solide, komprimirte Balken oder Netze um die erweichten angeschwollenen Zellen und Zellenherde. Bei starker Alkoholwirkung ziehen sich die erweichten Zellen öfters in Form festonartiger Ausläufer von den Nachbarzellen zurück und liegen dann fast isolirt im Centrum einer Höhle mit scharfem, stark lichtbrechendem Rande. Dieser Rand entspricht dem komprimirten Fasersystem der Nachbarzellen und leitet natürlich nicht zur erweichten Zelle über, da deren Fasern schon vorher verloren gingen.

In den oberen Lagen der Stachelschicht dicht unter der Hornschicht, wo das Aussenfasersystem der Epithelien schon recht hart und widerstandsfähig ist, kommt es aber hin und wieder zu einem andersartigen Oedem des Protoplasmas, bei welchem die erhalten bleibende Aussenfaserung durch die quellende Innenzone des Protoplasmas komprimirt wird und die letztere schalenartig umgibt. Man erblickt dann einen

homogenen Ring von einer die Nachbarepithelien übertreffenden, aber im Vergleiche mit den ganz faserlosen Zellen der unteren Stachelschicht doch nur geringen Grösse. Derselbe enthält im Centrum den etwas vergrösserten Kern und zwischen Kern und Schale das häufig festonartig retrahirte Protoplasma. An denselben Stellen kommen auch grössere, schalenartig „encystirte" Zellen vor, zu deren membranöser Umhüllung ganze, kernhaltige und daher siegelringartig komprimirte Nachbarzellen sich angelegt haben. Doch sind diese encystirten Formen von Oedemzellen in meinen Präparaten keineswegs häufig. Sie setzen eben eine erhaltene Verhornungszone bei weit hinaufreichender Oedemveränderung der Epithelien voraus, zwei Umstände, die nicht häufig vereint sind.

Gewöhnlich führt nämlich das Zellenödem und der Schwund der Epithelfaserung begreiflicherweise zu einer mangelhaften Verhornung der Oberfläche; soweit die Erosion, das Paget'sche „Ekzem" reicht, wird die Oberhaut grösstentheils von einem schleimhautähnlichen, stark proliferirenden und in unverhorntem, gequollenem Zustande — als Kruste — wieder abgestossenem Epithel ersetzt. Nur zeit- und streckenweise gewinnen die fasertragenden Epithelien die Oberhand und es entsteht eine trockenere, festere und besser verhornende Deckschicht, in welche dann sehr zahlreich jene halbödematösen, „encystirten", blasenförmig gestalteten Epithelien eingesprengt sind. Die mangelhafte Resistenz der Horndecke erklärt*) es ausreichend, dass trotz der auffallend reichlichen Mitosenbildung das interpapilläre Leistensystem nicht tiefer — psoriasis- oder ekzemähnlich — in die Cutis eindringt.

Ueberblicken wir die bisher beschriebenen Veränderungen, so hat der Process mit den gewöhnlichen Hautkatarrhen, speciell dem Ekzem und der Psoriasis, nicht die mindeste Aehnlichkeit. Es besteht hier überhaupt nicht ein gewöhnliches Zellenödem, sondern eine Metaplasie der Epithelien, dieselben wandeln sich in faserlose, beweglichere Epithelien um und diese quellen zu ödematösen Klümpchen an, die keine Verhornung mehr eingehen und lose übereinander geschichtet, fortwährend der Abstossung anheim fallen. Eine gewisse Aehnlichkeit besteht durch den Faserverlust und das dadurch bewirkte Auseinanderfallen der Epithelien einerseits mit Darier's Krankheit (vergl. die Lückenbildung im Epithel daselbst), andrerseits mit gewissen Krebsanfängen (Seemannshaut, Naevocarcinome). Was bei der Darier'schen Krankheit die hyaline Quellung an den trockeneren Epithelien bewirkt, das entsteht bei der Paget'schen durch das Zellenödem; in beiden Fällen entstehen kernhaltige Klümpchen ohne Zusammenhang mit den Nachbarepithelien, dort meistens, hier seltener mit schalenartiger Umhüllung durch eigene oder benachbarte Theile des Fasersystems.

Es ist also kein Zufall, wenn Darier kurz nach einander gerade von diesen beiden Erkrankungen die Behauptung aufgestellt hat, es kämen dabei nicht zu den Epithelien gehörige Zellformen vor. Es

*) Vgl. S. 206. In. $= \frac{WP. WH.}{WC.}$ Ep. Wenn WH. minimal ist, kann In. trotz starker Ep. nicht gross werden.

kombiniren sich eben in beiden Fällen partieller Epithelfaserschwund und verschiedene Protoplasmadegenerationen, wodurch hier wie dort die Zellen einzeln in kuglige Blasen verwandelt werden und ihre Nachbarzellen, Fremdkörpern gleich, deformiren. Die ödematöse Beschaffenheit der Zellen bei der Paget'schen Krankheit verhindert das Auftreten von Keratohyalin, welches bei der Darier'schen so überzeugend die Epithelnatur der fraglichen Zellen darthut.

Nach dieser Auseinandersetzung kann ich mir wohl ersparen, in eine Kritik der Arbeiten von Darier und Wickham einzugehen. Das Thatsächliche ihrer Befunde reiht sich auch ohne Annahme von Psorospermien anstandslos unserer Darstellung des Processes ein. Ich will nur noch erwähnen, dass Karg, soweit es die ödematösen, nicht encystirten Formen betrifft, schon vor mir zu einer ähnlichen Anschauung gelangt ist, aber die encystirten in seinem Falle garnicht gefunden hat. Da die von mir selbständig untersuchte Patientin dieselbe war, welche Karg später operirte, so kann ich ergänzend hinzufügen, dass allerdings auch hier jene encystirten Formen, wenn auch nur in weit beschränkterer Anzahl vorkamen. Uebrigens sind diese Formen — wohl aus den eben angegebenen Gründen — auch von Darier und Wickham bei der Paget'schen Krankheit der Brustdrüse*) seltener gefunden worden, als die einfach ödematösen.

In Bezug auf die begleitende Cutiserkrankung habe ich den Darier-schen Angaben hauptsächlich nur die eine hinzuzufügen, dass das subepitheliale, dichte und in gerader Linie gegen die Cutis abschliessende Zelleninfiltrat, auf das alle Autoren ziemlich viel Gewicht legen, ein reines Plasmom ist. Diese bandartige Schicht von Plasmazellen, welche die horizontale Platte des Papillarkörpers ganz ausfüllt und mehr oder minder weit in die ödematösen Papillen aufsteigt, um deren oberste Enden meist freizulassen, ist das exquisiteste Plasmom, welches man finden kann. Alle Plasmazellen sind von fast gleicher Grösse und zeigen gar keine Umwandlungen in aufgehellte oder Riesenzellen. Dieses Plasmom erinnert an dasjenige, welches häufig längere Zeit den Beginn einer Krebsbildung einhüllt, bevor noch die rapide Einwucherung begonnen hat. Man kann es mit Karg auch geradezu als einen Wall gegen die Krebswucherung betrachten. Seine Existenz allein würde schon hinreichen, die Annahme einer ekzematösen Natur der Paget-schen Krankheit unmöglich zu machen; ein solches Plasmom ist mit dem Begriff eines gewöhnlichen Hautkatarrhs unvereinbar.

Was die Krebsentwicklung bei der Paget'schen Krankheit betrifft, so kann ich den von allen Autoren aufgestellten Satz auch bestätigen, dass verschiedene Formen und Ausgangspunkte derselben vorkommen. Bald beginnt sie im Deckepithel, bald in den Milchgängen, bald in der Drüse selbst; die Form ist meistens gross- und kleinalveolär, seltener reticulär. Das hängt hauptsächlich davon ab, ob die Wucherung von der Drüse und der schon erkrankten Oberfläche ausgeht oder von

*) Wickham fand sie reichlich in einem Falle von Paget's Krankheit bei einem Manne (Scrotum).

solchen Stellen der Oberfläche und der Milchgänge, welche noch mit normalem Epithel bekleidet sind. An einem Stückchen von meiner Patientin geht sie von einer noch nicht metaplastisch veränderten Partie des Deckepithels aus und ist demnach grobreticulär. Karg bildet aber von derselben Patientin den Beginn einer alveolären Wucherung vom Grunde einer erkrankten Partie des Deckepithels ab. Durch die Güte von Sir James Paget gelangte ich in den Besitz von mehreren, bereits lange in Spiritus aufbewahrten Stücken von Paget's Krankheit. In einem liess sich noch der Ursprung des Krebses von den Milchgängen, in einem anderen von dem erkrankten Deckepithel nachweisen und war hier von kleinalveolärer Form. In zwei anderen Fällen war der Ursprung unsicher; es handelte sich einmal um einen kleinalveolären, das andere Mal theils um einen grossalveolären Krebs, theils um einen krebsigen Lymphbahninfarkt.

Nach diesen Befunden kann ich für Paget's Erkrankung der Brustdrüse so wenig wie für die Seemannshaut und das Xeroderma pigmentosum einen direkten Uebergang der Hauterkrankung in Krebs zugeben und befinde mich hierin in Widerspruch mit Karg, welcher die Erkrankung des Deckepithels bereits als einen oberflächlichen Krebs betrachtet. Für mich ist diese Erkrankung der Oberfläche eine ganz eigenartige, vom Krebs so verschieden wie vom Ekzem und führt, wie auch die französischen Autoren betonen, nicht direkt und mit Nothwendigkeit zum Carcinom, aber sie bereitet den Boden dafür auf das Beste vor, sodass in den meisten Fällen nach Jahren Krebs hinzutritt.

Diese Verbesserung des Bodens beruht höchstwahrscheinlich zum Theil in dem Verlust der Epithelfaserung, ähnlich wie beim Xeroderma pigmentosum und bei den Naevocarcinomen; aber allein genügt auch diese nicht zur Erklärung der krebsigen Epithelwucherung.

Literatur.

Lehrbücher: Mc. Call Andersen, Jamieson, Besnier-Doyon.

Paget, Ueber Erkrankung des Brustwarzenhofes als Vorläufer von Krebs der Brustdrüse. St. Bartholomews Hosp. Rep. 1874. S. 87.

Butlin, Ueber die feinere Anatomie von zwei Drüsen, deren Warzenhof der Sitz langdauernden Ekzems gewesen war. Med. Chr. Trans. Vol. IX. p. 107. 1876.

Thin, Bösartige papilläre Dermatitis der Brust; mit derselben sich komplicirende Geschwülste. Brit. med. Journ. 1881. 14. u. 21. Mai.

Duhring u. Wile, Ueber die Pathologie von Paget's Erkrankung der Brustwarze. The Amer. Journ. of the Med. Sc. 1884.

Darier, Ueber eine neue Form von Psorospermose oder Paget's Krankheit. Soc. de Biologie. 1889. 13. April.

Wickham, Pathologische Anatomie der Paget'schen Krankheit. Intern. Kongr. f. Dermat. Paris 1889, und Arch. de méd. experim. 1890. 1. Jan.

—, Die Paget'sche Krankheit genannte Hautaffection. Ein Beitrag zum Studium der cutanen Psorospermosen und gewisser Krebsformen. Paris 1890.

Hutchinson jr., Paget's Krankheit der Brustwarze mit Psorospermien. Pathol. Soc. London 1890. 18. März.

Karg, Ueber das Carcinom. Deutsche Zeitschr. f. Chirurgie. Bd. 34.

6. Naevo- und Melanocarcinome.

Da die Melanocarcinome der Haut stets ihren Ausgangspunkt in Pigmentmälern nehmen und andererseits kaum Naevocarcinome vorkommen dürften, welche des Pigmentes vollständig entbehrten, empfiehlt es sich, diese beiden durch ganz allmähliche Uebergänge verbundenen Geschwulstgruppen gemeinsam zu besprechen. Insbesondere auch deshalb, weil in allem Uebrigen der Charakter beider der gleiche ist. Es handelt sich in allen Fällen um rasch wachsende, pigmenthaltige Carcinome alveolärer Structur, welche bald zur Infection der Lymphdrüsen, zu mehr oder weniger melanotischen Metastasen und letalem Ende führen.

Die bekannte Entstehungsgeschichte dieser Tumoren erklärt ihre Zusammengehörigkeit. Sie nehmen ihren Ursprung aus flachen, stets pigmentirten oder erhabenen, mehr oder weniger pigmentirten, selten ganz pigmentlosen, weichen Naevi. Je mehr die letzteren den Habitus der einfachen weichen Warze haben, desto mehr tritt der zellige, markige Charakter des Carcinoms hervor; je mehr das Pigment überwiegt, desto mehr repräsentiren die entstehenden primären und sekundären Geschwülste eigentliche Melanome. Aber auch die Grundlage der letzteren wird von melanotischen Epithelien gebildet und in den schwärzesten Knoten finden sich einzelne pigmentlose Stellen, an denen der Epithel-Charakter und der alveoläre Bau deutlich hervortritt. Das Pigment hat entschieden eine die Epithelwucherung und Epithelzerstreuung begünstigende Eigenschaft; je pigmentreicher der Naevus war, um so intensiver ist das Wachsthum und die deletäre Wirkung der Epithelneubildung. Ganz dasselbe sehen wir bei den weichen Naevi, wo auch das Pigment, wenn es in grösserer Menge auftritt, auf das Epithel metamorphosirend und zu atypischer Wucherung anregend wirkt und wo man die Entstehung der zelligen Stränge sehr häufig mit einer lokalen Pigmentansammlung beginnen sieht.

Durch die bei Schilderung der Naevi mitgetheilte Thatsache, dass die bekannten Zellstränge der weichen Naevi wahre Oberhautepithelien sind, welche bereits im Embryo oder erst in früher Jugend vom Deckepithel abgeschnürt wurden, ist die Entstehung von Carcinomen aus ihnen ganz verständlich, ja selbstverständlich. Diese fundamentale Thatsache liefert die denkbar beste Grundlage für eine im Cohnheimschen Sinne durchgeführte Theorie gewisser Carcinome, eine Grundlage, so sicher, wie sie Cohnheim selber zu geben nicht im Stande war. Während die Cohnheim'sche Theorie, welche die meisten Geschwülste aus embryonal veranlagten, überzähligen Keimen ableitet, für viele benigne Geschwülste (Syringadenome, Dermoide, Atherome etc.) anerkannt und sofort einleuchtend ist, stiess sie von jeher für die Erklärung der malignen Geschwüste, speciell der Carcinome auf berechtigten Widerstand und findet heutzutage in der infektionssüchtigen Epoche kaum Vertheidiger. Einerseits widerstrebt es uns, die Bösartigkeit aus dem einfachen Ueberwiegen bestimmter, im übrigen physiologischer Zellgattungen herzuleiten. Die Wachsthumsverschiebungen, den carcinomatösen Bau will man sich als einfache Folge der Widerstandslosigkeit des mittleren Keimblattes noch gefallen lassen, aber die geradezu deletäre Allgemeinwirkung bleibt doch ohne ein dem Körper ganz

Fremdes, von aussen Hinzukommendes, kurz ohne parasitäre Einwirkung recht unverständlich. Andererseits aber ist ja ein überschüssiger Keim als Nukleus einer späteren Geschwulst nirgends weniger gut denkbar als beim Oberflächenepithel, wo eine beständige Erneuerung und Abschilferung stattfindet und gewiss dafür sorgen würde, Cohnheim'sche überschüssig angelegte Zellgruppen sehr bald zu eliminiren. Selbst wenn wir im Stande wären (und wir sind es auch wohl), embryonale Epithelien von denen des Erwachsenen zu unterscheiden, so kann man doch von vornherein mit Sicherheit sagen, dass eine Suche danach im Deckepithel ein aussichtsloses Beginnen darstellen würde. Embryonale Epithelkeime, welche vom Deckepithel gesonderte Schicksale hätten, lassen sich nur abgeschnürt im Bindegewebe denken und erwarten. Alle Carcinome mithin, welche von der Oberfläche ausgehen — und es sind bei Weitem die meisten — haben nie und nimmermehr Aussicht in Cohnheim'schen Sinne durch histologische Untersuchung als „atypische Gewebsneubildung von embryonaler Anlage" erkannt zu werden.

Es ist denn auch sehr bezeichnend, dass die für uns wichtigsten und interessantesten und recht bösartigen Krebse, diejenigen, deren Vorgeschichte wir am genauesten kennen, nämlich die Carcinome auf dem Boden anderer Dermatosen und Schleimhautaffektionen, das Ulcus rodens der Schornsteinfegerkrebs etc. von Cohnheim nicht als echte Krebse anerkannt werden. Er verweist uns mithin an der Haut auf diejenigen, deren Ursprung weder klinisch noch histologisch genau bekannt ist, aber wenigstens nicht so deutlich auf einen äusseren Ursprung hindeuten.

Es ist nun eine Ironie des Schicksals, dass sich in der That unter den letzteren eine wohlcharakterisirte Gruppe befindet, die alle Postulate in wunderbarer Weise erfüllt, welche Cohnheim für Carcinome seiner Theorie fordert und dass ihm diese fremd bleiben musste, da sie einerseits grösstentheils als zu den Sarkomen gehörig angesehen wurde, andererseits die epitheliale Natur ihres Mutterbodens unbekannt war. In den weichen Naevi haben wir wirklich und leicht nachweisbar ein epitheliales Gewebe vor uns, welches im embryonalen Leben (oder in frühester Jugend) als überschüssige Keime in das Bindegewebe deponirt wurden und daselbst ihre Selbständigkeit für spätere Zeit wahren können. Und wir sehen dann in der That aus uns unbekannten Gründen, aber genau so, wie Cohnheim es fordert, dieselben schlafenden Keime zu einem neuen Leben erwachen und zu den bösartigsten aller Geschwülste auswachsen. Dieser Process würde, wenn Cohnheim noch lebte, gewiss von ihm als wichtigster Beweis seiner Theorie anerkannt sein; er hätte sich aber auch überzeugen müssen, dass eben nur eine einzige Gruppe der Carcinome, die Naevo- und Melanocarcinome, dazu dienen können. Und selbst für diese Gruppe können die Anhänger der parasitären Theorie des Krebses geltend machen, dass in die schlummernde epitheliale Anlage noch etwas Fremdes hinein gerathen müsse, um dieselbe carcinomatös werden zu lassen, wie denn ja wirklich die Naevi meist erst durch Traumata bösartig werden. Auch

dieser echte Cohnheim'sche Keim wäre dann nur: der gute Nährboden.

Was Cohnheim gerade für die Carcinome als so besonders schwierig hinstellt, obgleich er es für jede bösartige Geschwulst als unbedingte Voraussetzung annimmt, der Nachweis des ersten gutartigen Stadiums, gelingt bei den Naevocarcinomen leichter als irgendwo anders. Die ganze Geschichte der weichen Naevi ist es, die man hier in's Auge zu fassen hat. Wie dort gezeigt wird, erinnert bereits die erste atypische Wucherung des Deckepithels, meist unter Mithilfe grosser Mengen Pigmentes, die zur Bildung der Naevi führt, ungemein an die späteren Bilder melanotischer Krebswucherung. Inzwischen beruhigt sich diese progressive Ernährungsstörung des Epithels. Die epithelialen Keime schnüren sich von der Oberfläche ab und bleiben in kleinen und grösseren Gruppen im Bindegewebe der oberen Cutis liegen. Eine Reihe mechanischer Veränderungen geht mit ihnen vor, Ordnung der Epithelherde in Streifenform, Abschnürung der Geschwulst mit Compression der tiefer liegenden Herde, Ausdehnung der oberflächlichen Alveolen; schliesslich führt das Stauungsödem zum Schwund der eingelagerten Epithelmassen und zur Degeneration derselben; oder neue periphere Epithelwucherungen zerklüften die Geschwulst brombeerenartig. Bei allen diesen Veränderungen verhält sich das embryonale Epithel passiv. Aber es kann auch aktiv in Wucherung gerathen und dann entstehen sofort krebsige Herde im Bindegewebe der Cutis, deren alveoläre Struktur schon in der Anlage vorhanden ist und später bestehen bleibt.

Mir liegen vier verschieden stark pigmentirte Naevocarcinome der Haut, zwei vom Gesichte, zwei vom Rücken vor und zwei metastatische Melanocarcinome des Hypoderms, welche im Anschlusse an pigmentirte Naevocarcinome entstanden sind. Alle zeigen denselben alveolären Habitus und dasselbe Verhältniss von Epithel und Pigment. Die Schilderung der Carcinombildung werde ich speciell nach einem halbapfelgrossen, schwach pigmentirten Naevocarcinom geben, welches ich der Güte von Herrn Dr. E. Fraenkel verdanke. Hier liegen mir Theile des noch ziemlich unveränderten Naevus, dann solche des primären Naevocarcinoms und Schnitte des sekundären Drüsencarcinoms vor, welche an Deutlichkeit über den Hergang nichts zu wünschen übrig lassen. An den peripherstен Schnitten erhält man, wenn man speciell die intracutanen Epithelzüge des angeschwollenen Naevus in's Auge fasst, den Eindruck eines gewöhnlichen, feingerippten oder gefiederten weichen Muttermales in ödematösem Zustande. Besonders das Bindegewebe, welches das Deckepithel von den cutanen Epithelzügen trennt, ist stark ödematös geschwollen; die hier eingelagerten Epithelalveolen sind rundlich angeschwollen, gelockert; einige Epithelien sind aus ihnen ausgefallen. Eine sehr bemerkenswerthe Veränderung ist aber an denselben Schnitten in den feineren Bindegewebszügen vor sich gegangen, welche die Epithelzüge trennen, nämlich eine beträchtliche Ansammlung von Plasmazellen und eine mässige Vermehrung der Mastzellen. Diese zerstreuten Ansammlungen von grossen Plasmazellen con-

fluiren unterhalb des Naevus zu einer continuirlichen, schmalen Plasmazellenzone und diese letztere setzt sich noch weiter auf die den Naevus umgebende, äusserliche gesund aussehende, histologisch durch Vergrösserung der Epithelleisten und Einlagerung von Naevusepithelien in die Papillen ausgezeichnete Umgebung fort. Ja, das subpapillare Plasmom ist hier an der Peripherie viel mächtiger ausgebildet als unter dem Naevus selbst, sodass diese Zone, welche von Carcinom ganz frei ist und nur die letzten Ausläufer des Naevus enthält, den Eindruck einer selbständigen Erkrankung macht, etwa den eines infektiösen Granuloms. Sie entspricht aber mit ihrer Epithelwucherung und ihren Plasmazellenherden nur der bei Carcinom so häufig vorkommenden peripheren Zone homologer, progressiver Ernährungsstörung.

Etwas weiter und die Schnitte zeigen uns die ersten carcinomatösen Veränderungen. Die grosse Masse der Naevusepithelien ist noch inaktiv, aber einige Epithelzüge an der oberen und unteren Grenze sind verbreitert, die einzelnen Zellen in ihnen gelockert und zum Theil ausgefallen und von ihnen aus erstrecken sich Ausläufer mitten in das von Plasmomzellen durchsetzte, umgebende Gewebe hinein. Letztere, von kleinalveolärem Bau, zeigen genau dieselben hellen rundlichen oder kubischen grosskernigen Epithelien, wie die angeschwollenen Alveolen des Naevus, denen sie entstammen. Hier treten ausserdem einzelne grössere Epithelnester auf, welche durchaus von denselben dicht aneinanderliegenden kubischen Epithelien ohne Dazwischenkunft vom Bindegewebe gebildet werden. Ein sehr grosser Heerd dieser Art an der unteren Grenze des Naevus ist senfkornsgross und daher schon für das blosse Auge deutlich. Endlich finden sich auch an dem sonst ganz inaktiven Deckepithel einzelne Sprossungen, welche deutlich in Naevusepithelnester übergehen und dabei meist ganz plötzlich ihren harten, stachligen Charakter aufgeben und sich in Epithelien vom Habitus der Schleimhaut oder besser noch: Drüsenepithelien verwandeln, wie er den Naevusepithelien und alveolären Carcinomen zukommt.

Noch etwas weiter nach der Mitte der Geschwulst sind alle Naevusalveolen carcinomatös entartet, ohne dass das Deckepithel im Ganzen an der Proliferation theilnimmt. Dabei sind die einzelnen Naevusepithelien auf das Doppelte bis Vierfache ihres gewöhnlichen Durchmessers vergrössert und in regelrechter mitotischer Theilung begriffen. Es sind kubische blasse, ziemlich homogene Zellen mit regelmässigen, ovalen Kernen, die sich bis zu vier und sechs in einer Zelle anhäufen. Die Zellen haben eine feinschaumige, nirgends grobfaserige Structur und hängen demgemäss nur lose zusammen. Aus feineren Schnitten fallen immer viele einzelne Zellen und oft grosse Theile des Alveoleninhaltes aus. Wo die interalveoläre, plasmomatöse Neubildung gering ist, wachsen die Alveolen bis zu bedeutender Grösse an und wirken comprimirend auf einander und auf das Deckepithel mit seinen in das Innere der Geschwulst abgehenden Fortsätzen. Wo aber die Plasmombildung bedeutend ist, also vorzugsweise an der unteren Grenze der Geschwulst, lösen sich die grossen Alveolen in eine Menge kleiner

und kleinster Alveolen auf; es findet eine weitgehende Epithelzerstreuung statt.

Das melanotische Pigment, welches an dem noch unveränderten Naevus in diesem Falle nur spärlich entwickelt ist und fast allein im subpapillaren Gewebe die Kuppen der Naevusepithelzüge deckt, ohne in dieselben in stärkerem Maasse einzudringen, fängt an, sich zu vermehren. Es hält sich aber auch jetzt noch fast ganz an die bindegewebigen Septen und liegt hier in Form brauner Kügelchen und Klumpen frei oder in Spindelzellen, zum Theil auch in Plasmazellen. Nur selten invadirt es die Naevusepithelien, welche übrigens dadurch in ihren Beziehungen zur Nachbarschaft keine Aenderung erleiden.

Das Plasmomgewebe nimmt hin und wieder bedeutendere Dimensionen an, aber es ist durchaus unregelmässig innerhalb des Carcinoms vertheilt. An einzelnen Stellen wandelt es sich durch Schwinden der Plasmazellen und Vermehrung der stark vergrösserten Spindelzellen und des Kollagens in ein festeres, fibromatöses Gewebe um. Mastzellen finden sich selten.

Ganz im Centrum der Geschwulst ist das Carcinom auf der Höhe seiner Entwickelung. Man kann hier drei von aussen nach innen folgende Abschnitte unterscheiden. Eine 1—2 mm breite äussere, nekrotische Zone, welche an einigen Stellen verchiedene Bacterien beherbergt, eine etwa 5 mm breite mittlere, bei Färbung hellere und eine ebenso breite untere dunklere Zone. In dem unteren, das subcutane Gewebe durchsetzenden Abschnitte zeigt das Krebsgewebe einen alveolären Bau, wie eben beschrieben. Auch die Zellengrösse ist ungefähr die gleiche. Die Krebsnester sind hier in das plasmomatös und fibromatös entartete Gewebe eingedrungen und eingekeilt.

Weitere Veränderungen zeigen sich aber in der mittleren Zone. Die Krebsepithelien sind hier zu geradezu enormer Grösse angeschwollen und dadurch ist die alveoläre Structur gesprengt; die einzelnen Epithelien sind frei geworden, wachsen und proliferiren in allen möglichen Richtungen und erfüllen in ungeordneter Weise den Raum zwischen den erweiterten Capillaren, von spärlichen Bindegewebszügen durchzogen und getrennt. 20 μ : 25 μ bildet hier den Durchschnitt der Zellengrösse bei kubischer oder runder, 20 : 30 bei ovaler Form; Colosse von 40 : 60 sind keine Seltenheit, ja einzelne Zellenriesen wachsen bis zu Dimensionen wie 60 : 80 oder unter seitlichem Druck zur Grösse 40 : 100 an, zu colossalen epithelialen Spindelzellen, welche man zuerst kaum für Epithelien anzusehen geneigt ist. In gleicher Weise erheben sich die Dimensionen der Kerne, welche den Zellen proportionirt bleiben. Aber ausserdem kommt es überall zur Entstehung mehrkerniger Zellen und in weiterem Verlauf zu wahren Epithelriesenzellen, welche die mannichfachsten Formen und 10—50 und mehr Kerne aufweisen. Niemals liegen diese Kerne wie bei den tuberculösen Riesenzellen concentrisch, sondern entweder gleichmässig vertheilt oder mehr an einer Seite der Zelle angehäuft; niemals ist ausserdem das Protoplasma schwer färbbar, sondern es tingirt sich sogar bei Protoplasmafärbung

tiefer als die übrigen Epithelien, sodass hier die „Epithelioplaxen“ schon bei schwacher Vergrösserung stark in die Augen fallen. Ihre Form ist unbeschreibbar, weil keine einzige der anderen gleicht; manche sind kubisch oder rund, die meisten zeigen aber die verschiedenartigsten Krümmungen und Fortsätze. Sie liegen gewöhnlich zu mehreren beisammen inmitten einer Ansammlung besonders grosser Krebszellen.

Die Kerne der grossen Zellen und Riesenzellen enthalten häufig Vacuolen von bedeutendem Umfange, welche zuweilen den Kern fast zu einer einfachen Blase auftreiben. Die gewöhnlichen Degenerationen des Protoplasmas, welche die vegetirenden Krebse auszeichnen, sucht man trotz der enormen Anschwellung des Protoplasmas vergebens. Besonders die hyaline Degeneration mit ihren sonderbar gestalteten Produkten kommt nicht vor, was noch ganz besonders dafür spricht, dass dieselbe hauptsächlich das — hier fehlende — Fasersystem der Epithelien befällt. Bei guter Säure-Fuchsin-Pikrinfärbung treten specifisch roth gefärbte Klumpen und Kugeln nur ausserhalb der Epithelien in nächster Nähe der Blutgefässe auf, theils frei in Haufen kleiner Kügelchen, theils in Zellen, vielleicht Leukocyten eingeschlossen. Da bei derselben Färbung etwas eingetrocknete rothe Blutkörperchen dieselbe Farbe wie das Hyalin annehmen, ist es nicht unmöglich, dass es sich bei diesen Kugeln um metamorphosirte Erythrocyten handelt.

Das Pigment ist auf der Höhe der Entwickelung immer noch in mässigem Grade vorhanden und in breiten Streifen in die mittlere Zone eingesprengt. Es liegt hier hauptsächlich intracellulär und zwar in den spärlichen Spindelzellen entlang der Blutgefässe, reichlicher in den Epithelien und verschont selbst die Epithelioplaxen nicht.

Alle die hier vom Centrum der ulcerirten Geschwulst beschriebenen Bilder, die einkernigen und vielkernigen Zellenkolosse und Riesenzellen in alveolärer Anordnung, eingelassen in ein an Plasmazellen reiches Bindegewebe, finden sich wieder in den carcinomatösen Lymphdrüsen desselben Falles. Auch das Pigment ist in demselben mässigen Grade mitgeführt und eingesprengt, theils in die bindegewebigen zellenreichen Septen, theils in die Epithelzellen der Alveolen.

Der zweite Fall von Naevocarcinom des Rückens gleicht dem eben beschriebenen der Hauptsache nach durchaus. Nur zeigen die Epithelstränge keine derartig starke Anschwellung der einzelnen Zellindividuen, dagegen eine Neigung zu partieller Verflüssigung, sodass einige Alveolen sogar cystoide und tubuläre Aushöhlung aufweisen. Das Pigment ist reichlicher, aber ebenfalls strangweise und in sehr verschiedener Quantität eingesprengt. Wo es am dichtesten eingelagert ist, zeigen die Epithelien Beginn von körnigem Zerfall und Nekrose.

Ein genaues Abbild des ersten Falles findet sich in einem dritten plattenartig die Gesichtshaut überragenden, sehr schwach pigmentirten Naevocarcinom. Dasselbe repräsentirt nur einen schwächeren Grad als der erste Fall. Die Alveolen und die einzelnen Epithelien erreichen nicht die enorme Grösse wie dort und es kommt nicht zur Bildung von Epithelriesenzellen. Das Pigment ist nur zwischen Deckepithel

und den wuchernden Strängen des Naevusepithels ganz an der Oberfläche eingelagert. Die Neubildung ist noch nicht weiter als bis in die Gegend der Knäueldrüsen vorgedrungen. Plasmazellen sind nur in geringer Anzahl an der Grenze des Tumors vorhanden. Auch hier findet sich die Vacuolisation der Kerne aber keine sonstige Degeneration der Epithelien vor.

Mein letzter Fall von primärem Naevocarcinom ist sehr stark pigmentirt, stellt mithin ein sogenanntes Melanom dar. Wo das Pigment spärlicher vorhanden ist, tritt bei geeigneter Färbung deutlich die alveoläre Anordnung der Epithelien hervor, da an diesen Stellen hauptsächlich die bindegewebigen Septen pigmentirt sind. Stets ist also das Pigment zuerst und der Hauptmasse nach ausserhalb der eigentlichen Geschwulstzellen vorhanden, wie es sich auch bei den pigmentirten Naevi der Hauptsache nach um die Epithelzüge der Cutis angesammelt findet.

Die beiden metastatischen Melano-Carcinome des Hypoderms beanspruchen ein besonderes Interesse, insofern sie mir mit der Diagnose metastatischer Melanosarkome übergeben wurden. Da das eine derselben nachweislich aus einem pigmentirten Muttermale hervorging, die bösartigen Geschwülste der Muttermäler aber wohl sämmtlich Carcinome sind, so ist unter solchen Umständen die Bezeichnung der metastatischen Knoten als Sarkome stets mit grosser Vorsicht aufzunehmen. Die häufige Anführung solcher Fälle als generalisirter Sarkome in der Literatur — auch bei durchgeführter histologischer Untersuchung — beruht wohl in den meisten Fällen auf einem Irrthum. Ich kann mich, gestützt auf nur zwei nachträglich aufgeklärte Fälle, doch ziemlich positiv in dieser Richtung aussprechen, da die Gründe einer Verwechselung hier wirklich sehr nahe liegende sind. Denn, um diesen wichtigen Punkt gleich vorweg zu erörtern, die gleichzeitige sehr starke Pigmentirung erschwert nicht nur oft die Beurtheilung der zu Grunde liegenden Zellform, sondern mehr noch die Beurtheilung der die Geschwulstzellen umgebenden Bindegewebszellen und daher die Genese der ersteren bedeutend. Wie aus der Beschreibung der primären Naevocarcinome hervorging, ist die Pigmentation dieser ein vollkommen selbstständiger Faktor, der in mehr oder minder hohem Grade fast alle Naevocarcinome complicirt. Nur selten ist die Pigmentation so stark, dass schon die primäre Geschwulst den Namen Melanom verdient. Da aber die Melanose die primäre Geschwulst bösartiger macht und secundäre Hautknoten wohl nur bei stärker pigmentirten primären gefunden werden, so sind die metastatischen Knoten des Hypoderms stets äusserst reich an Pigment.

Sie sitzen fest abgekapselt in der Grösse von Kirschkernen, Kirschen bis zu kleinen Aepfeln im subcutanen Gewebe, verdünnen die Cutis über sich und schimmern vor dem Aufbruch bläulich, dann bläulich-schwarz und endlich kohlschwarz durch, zeigen aber auf dem Durchschnitt eine braune bis braunschwarze Farbe. Die ganze Umgebung ist vollkommen gesund; die Knoten zeigen keine diffuse Infiltration, keine pigmentirten zerstreuten Ausläufer; sie liegen scharf umschrieben in ihrer gesättigt braunen Farbe in dem weissen Gewebe wie böhmische Granaten im Schiefergestein. Ihr Auftreten wird von Melanurie und Melanämie begleitet und

nach dem Aufbruch der erweichten Knoten ergiesst sich fortdauernd eine schwärzliche mit Gewebsbrei gemengte tintenartige Flüssigkeit. Unter Metastasen in Lymphdrüsen, Leber, Herz, Darm, Muskulatur, Gehirnhäute etc. tritt rasch das letale Ende ein.

In meinem ersten Fall bestanden die Knoten von der Farbe der Braunkohle aus dicht gedrängten kleinen Epithelien, in der Grösse etwa Leberzellen ähnlich, welche in länglichen Alveolen zusammenlagen und von äusserst feinen und dünn gesäeten, collagenen Fasern nothdürftig getrennt waren. Dieselben nahmen den Raum früherer Fettläppchen ein und hatten diese ohne zwischen die Fettzellen der Nachbarschaft zu dringen, in gerader Linie vor sich her gedrängt und sich so eine feste Kapsel aus dem umgebenden Gewebe des Hypoderms und der ganz unversehrten nach oben gedrängten Cutis gebildet. Wo stärkere Bindegewebssepta in die Knoten selbst eindrangen, führten sie grosse Pigmentmengen in dieselben ein und das Pigment verbreitete sich von hier aus in einzelnen Strömen nach allen Seiten in die Epithelmassen. Die makroskopisch gleichmässige Färbung löste sich also mikroskopisch in eine braune netzförmige Zeichnung auf, deren Achsen wohl früher bestandenen Gefässen entsprachen. Wo immer das Epithel in grösserer Ausdehnung mit Pigment beladen war, da war es theilweise nekrotisch, zeigte keine oder schwache Kernfärbung und ging weiterhin in einen formlosen Pigmentbrei über. Die spärlichen Bindegewebssepten vertrugen hingegen die dichteste Pigmentdurchsetzung der Zellen ohne Zerfall.

Nachdem sich mir dieser erste Fall — wie nach dem Ausgangspunkt auch nicht anders zu erwarten war — als melanotisches Carcinom entpuppt hatte, suchte ich mir von einem literarisch bekannten Fall von „Melanosarkom", welcher eine sehr gute und ausführliche klinische und histologische Bearbeitung erfahren hat*), etwas Material zu verschaffen, was mir auch durch die liebenswürdige Hülfe von Herrn Professor Mc Call Anderson gelang.

Von dem primären Tumor, aus einem Pigmentmal des Armes hervorgegangen, war nichts mehr vorhanden, wohl aber erhielt ich secundäre Knoten des Hypoderms, der Muskulatur, des Darmes und des Gehirns. Der Knoten des subcutanen Gewebes war wie alle anderen und wie es der Schilderung des Autors entspricht, rund und scharf von der Umgebung abgesetzt, Einsprengungen kleiner Steinkohlenpartikelchen ähnlich. Demgemäss war die Untersuchung der über und über mit Pigment beladenen Geschwulstzellen sehr erschwert. Erst nach längerem Aufenthalt in Alkali mit H_2O_2 und Chlorwasser bleichten die Schnitte soweit, dass starke Kern- und Protoplasmafärbungen theilweise hafteten und nun ergab sich genau dasselbe Bild wie in dem vorigen Falle; schmale, von sehr spärlicher Bindesubstanz eingerahmte, dicht comprimirte Alveolen mit relativ kleinen einkernigen, theilweise aber auch mit grösseren, multinukleären Epithelien erfüllt, welche mit wenigen Ausnahmen tiefbraunes Pigment enthalten. Grosse Strecken

*) Fall von Tennent. Glasgow. Med. Journ. 1885. August.

des Hautknotens sind nicht mehr in Zellen auflösbar, sondern bestehen aus pigmentirtem Zellendetritus mit einzelnen noch färbbaren freien Kernen.

Noch instruktiver sind die zerstreuten kleineren Muskelcarcinome. Hier ergibt sich deutlicher als bei dem Hautknoten die völlige Unabhängigkeit der Pigmentwanderung von der Epithelausbreitung. Die Muskelbündel werden verdrängt und zerstört durch die andrängenden Epithelmassen, ohne dass diese einzeln zwischen sie eindringen. Aber das Pigment läuft dem Epithel voran und nistet sich bereits zwischen den noch gesunden Muskelbündeln der Umgebung ein, lagert sich den Muskelkernen und eingestreuten Bindegewebskernen an. Noch deutlicher endlich zeigt sich dieser Umstand an den Carcinomknötchen der Hirnrinde, welche von der auf weite Strecken hin pigmentirten Pia in dieselbe eindringen. Sie sind umgeben von einer schmalen Zone eingewanderten Pigmentes, welches theils frei in der Neuroglia liegt, theils in den Ganglien verschiedener Art und Form sich anhäuft.

Es ist natürlich, dass an allen bindegewebigen Organen diese Vorpostenketten des leichter beweglichen Pigmentes eine äussere Zone mehr oder weniger pigmentirter Bindegewebszellen erzeugt und so den Anschein erwecken muss, als ob die nachfolgenden pigmentbeladenen Geschwulstzellen aus diesen pigmentirten Bindegewebszellen entständen. Ein solcher Irrthum ist um so leichter möglich, als die epitheliale Natur der Geschwulstzellen und ihre alveoläre Anordnung ohne künstliche pigmentzerstörende Hülfsmittel nicht sofort klar hervortritt. An den weniger stark pigmentirten primären Carcinomen ist eine solche Verwechselung viel eher auszuschliessen. Jedenfalls haben wir aber Grund genug, allen Diagnosen metastatischer melanotischer Sarkome in Zukunft misstrauisch gegenüber zu stehen. Die epithelialen Züge der weichen Naevi, die alveolären Naevo-Carcinome und die melanotischen metastatischen Carcinome des Hypoderms bilden eine so folgerichtige Sequenz, dass Abweichungen von diesem gewöhnlichen Process ganz besonders gut dokumentirt werden müssen.

β) Sarkome.

Die Sarkome der Haut haben erst in neuerer Zeit gebührende Beachtung gefunden und besonders die relative Häufigkeit primärer d. h. eigentlicher Hautsarkome ist erst seit kurzer Zeit bekannt. Dieselben sind bei Hinzurechnung aller solitärer Sarkomknoten bei weitem häufiger als die Hautmetastasen bei Sarkomen innerer Organe.

Sie zerfallen zunächst in die zwei grossen Gruppen der solitären und multiplen Sarkome. Solitär ist ein Sarkom, wenn es als einzelner Knoten lange Zeit, unter Umständen Jahrzehnte lang, ohne andere Veränderungen als einfache Grössenzunahme oder Ulceration verharrt. Es repräsentirt solange eine unschuldige Affection, die bei gründlicher Exstirpation in vollkommene Heilung übergeht. In vielen Fällen schliessen sich an die solitären Sarkome regionäre oder universelle Metastasen der

Haut und innerer Organe an. Die solitären Sarkome sind meist nicht melanotisch, aber doch dunkel gefärbt, röthlich, blauroth bis schwarz, hin und wieder durchscheinend, von Erbsen- bis Kirschgrösse und sitzen besonders gern am Gesicht (Backe, Augenlider), den Füssen und Händen oder sonst an den Extremitäten, seltener am Rumpfe. Sie sind zum Theil compressibel, bluten leicht und stark und erweisen sich dann als Angiosarkome oder es handelt sich um consistentere, fusocelluläre oder Fibrosarkome. Die lange solitär bleibenden Sarkome haben zum Theil eine von den gewöhnlichen Sarkomen abweichende und mehr den infektiösen Granulomen sich nähernde Struktur.

Die Metastasen der solitären Knoten sind mit Vorliebe hypodermal und pigmentirt, meist zuerst regionär, später universell.

Als solitäre melanotische Sarkome sind eine Reihe von Geschwülsten beschrieben, die ihren Ursprung aus pigmentirten Naevi nahmen. Da die Pigmentnaevi regulär zu melanotischen Carcinomen und Carcinommetastasen (siehe dort) Anlass geben, so sind jene Berichte im Allgemeinen mit Vorsicht aufzunehmen, wenn ich auch das Vorkommen melanotischer Sarkome der Haut durchaus nicht in Abrede stellen will.

Die grosse Gruppe der multiplen Sarkome umfasst alle diejenigen Fälle, welche ohne vorher bestehende Muttergeschwulst entweder regionär (ein Arm, ein Bein, das Gesicht) oder regionär symmetrisch (beide Beine, Rumpf) zu ziemlich gleicher Zeit eine Menge von Einzelgeschwülsten aufweisen, so dass eine einheitliche Entstehung aller anzunehmen ist. Man theilt sie am besten ein in dermale und hypodermale, multiple Sarkome.

Die dermalen zerfallen nach ihrem histologischen Bau und dem äusseren Habitus in vier gut zu sondirende Formen:

1. Sarcoma multiplex cutaneum durum album.
(Zwei eigene Fälle).

Es ist dieses wohl die einfachste Form. Sie besteht aus festen, weiss oder gelblich, seltener hell röthlich oder bläulich, aber immer hell gefärbten, in die Cutis selbst eingelagerten, gut umschriebenen Knoten von Erbsen-, Kirschen- bis Pflaumengrösse. Dieselben treten mit der Zeit durch den elastischen Druck der umgebenden Haut über dieselbe hervor, sie werden „geboren", schliesslich stielartig abgeschnürt; hin und wieder fallen sie sogar ab. (Spontanheilung.) Mit der fungusartigen Abschnürung geht häufig eine theilweise Erweichung der Knoten einher, die aber stets oberflächlich bleibt und nie bis zur Schlaffheit eines Fibroma molluscum fortschreitet. Immerhin haben mit dieser Erkrankung die Sarkomfälle am meisten Aehnlichkeit. Doch schliessen sich die Tumoren nicht an präexistente Naevi an. Die Oberfläche ist gespannt, glatt, später zum Theil abgängig; hier und da finden sich auf ihr Teleangiectasien. Die Geschwülste sind indolent, wenig und schmerzlos eindrückbar, zeigen keine Neigung zu Pigmentation, Ulceration und Schwund. Sie sind am ganzen Körper,

besonders am Rumpf regellos vertheilt, kommen auch am Kopfe vor und pflegen nur an Fusssohle und Handteller zu fehlen. Sie entstehen langsam im Laufe von mehreren Jahren und führen erst später zu Marasmus. Meine beiden Fälle betrafen Frauen. Es handelte sich bei dieser Frau um fusocelluläre Sarkome und Fibrosarkome.

2. Sarcoma multiplex cutaneum durum pigmentosum (Typus Piffard).

Im Ganzen der vorigen Form ähnlich, nur sind die Knoten mehr oder weniger dunkelfarbig, blauroth bis braunroth, auf dem Durchschnitt gelblich mit dunkelbraunen Einsprengungen. Sie sind häufig regionär beschränkt, besonders auf die untere Hälfte des Körpers und dann meist symmetrisch. Sehr charakteristisch ist das Vorläuferstadium vieler Knoten in Gestalt von mit Hämorrhagien untermischten bohnengrossen Teleangiektasien, welche nicht immer in Knoten übergehen, sondern sich häufig in Pigmentflecke zurückverwandeln. Die Konsistenz der Knoten ist derb, doch nicht so hart wie bei der vorigen Form; auf anhaltenden Druck sind sie kompressibel. Bei Verwundungen bluten sie stark und anhaltend. Ihre braune Farbe hat öfters Verwechslungen mit melanotischen Carcinomen (sog. Melanosarkomen) herbeigeführt*), von denen sie streng zu trennen sind; ihnen gehen keine melanotischen Naevi voran. Es handelt sich um fusocelluläre Angio- und Angiofibrosarkome. (Gute Abbildung in Piffard's photographischem Atlas, Tafel XX.)

3. Sarcoma multiplex cutaneum molle (Typus Neumann).

Diese Form des Sarkoms entsteht aus knotigen Infiltraten, welche die Haut und das Hypoderm in Form von rundlichen oder kreisförmig angeordneten Platten durchsetzen und zu breitbasig aufsitzenden, lappigen Geschwülsten von oft sehr bedeutender Grösse anschwellen. Die Konsistenz ist weich, die Farbe hell, gelblich oder roth. Mit Vorliebe wird der Rumpf befallen. Es besteht eine gewisse Aehnlichkeit mit Mykosis fungoides, doch ist die Lage der Geschwulst von vornherein eine tiefe und es fehlen die ekzematoiden Oberhautveränderungen jener Krankheit; auch gehen die sarkomatösen Geschwülste nicht in derselben Weise spontan zurück. Histologisch sind dieselben Rundzellensarkome. (Abbildungen: Neumann's Atlas, Tafel 63, Morrow's Atlas, Tafel 68, Fig. 1.)

4. Sarcoma multiplex cutaneum gummatodes (Typus Funk-Hyde).

Auch diese Sarkome sind wie die der vorigen Form weich und nicht oder wenig pigmentirt. Die Knoten erreichen rasch eine bedeu-

*) Z. B. Fall von Rothacker und Thompson. Medical News 1885.

tende Grösse und haben das Eigenthümliche, dass sie bei einem gewissen Umfange regelmässig central erweichen und nach Entleerung eines gummatösen halbflüssigen Gewebsbreies zusammenfallen. Es handelt sich um fusocelluläre oder grobcelluläre Sarkome mit myxomatoider, centraler Erweichung. (Abbildung: Morrow's Atlas, Tafel 68, Fig. 2.)

Diese 4 dermalen Sarkomtypen haben alle das Gemeinsame, dass sie unregelmässsig über den Körper zerstreut sind und nicht in regelmässiger zeitlicher Reihenfolge auftreten. Hierin steht ein 5. Typus ihnen allen entgegen, dessen Hauptmerkmal die systematische Verbreitung von den Enden der Extremitäten an centripetalwärts ist. In jenen Formen weist der Mangel einer systematischen Lokalisation auf eine gewisse Indifferenz des Mutterbodens hin; in diesen sind offenbar prädisponirende lokale Ursachen für die besondere Lokalisation thätig.

5. Acrosarcoma multiplex cutaneum telangiectodes (Hebra-Kaposi).

Diese erste Gruppe systematisirter Sarkome — vielleicht entgeht uns nur bei den anderen noch ihr Bildungsgesetz — lokalisirt sich mit äusserst dunklen, blau- bis braunschwarzen Knoten zuerst an den Händen und Füssen, besonders den Fingern, Zehen und der Fusssohle. Die Finger sind unförmlich verdickt. Hier an den Extremitätenenden confluiren die Knoten unter Hinzutritt schmerzhafter diffuser Infiltrate. Dann treten an den Armen und Beinen, centripetalwärts fortschreitend zugleich im Gesicht und den Genitalien, später erst vereinzelt am Rumpf isolirte Knoten auf, theils dermal, theils hypodermal und je nachdem mehr hell und rothbraun oder dunkel und blau gefärbt. Unter Verbreitung auf die Schleimhäute, besonders den Dickdarm, Fieber und Marasmus führt diese Form rascher als die anderen Formen zum Tode. (Abbildung im Hebra'schen Atlas, Heft 10, Taf. 9.) Diese Sarkome gehören zu den fusocellulären Sarkomen und Angiosarkomen und zeigen reichliche Pigmentablagerung.

Die **hypodermalen** Sarkome sind entweder der Haut eigenthümlich, primär, oder es sind metastatische Knoten. Die ersteren bilden einen eigenthümlichen sehr seltenen Typus globocellulärer Gewächse, welche im Hypoderm beginnend, unter weinrother Verfärbung mit der Cutis verschmelzen, nicht pigmentirt sind und eine bedeutende Grösse erreichen. (Typus Perrin.)

Weit häufiger sind die über den ganzen Körper verbreiteten metastatischen Knoten des Hypoderms. Es sind meist gut abgesetzte, rundliche, unregelmässig pigmentirte und von Hämorrhagien durchsetzte Tumoren, welche allmählich mit der Cutis verschmelzen, als dunkle, blaubraune, höckrige Geschwülste prominiren und schliesslich ulceriren. Im weiteren Sinne gehören hierher auch die später und an entfernten Regionen auftretenden Knoten bei primärer multipler Hautsarkomatose und deshalb bildet diese Gruppe einen abgeschlossenen klinischen und anatomischen Typus. Es finden sich alle Formen:

globo-, fusocelluläre, angiomatöse und fibromatöse Sarkome vor. In wie weit dabei die Muttergeschwulst, in wie weit der Boden der Tochtergeschwulst ausschlaggebend in Betracht kommt, ist eine interessante Frage zukünftiger Forschung.

Die hypodermalen, melanotischen, sekundären Geschwülste sind meistens Carcinome (ob immer, ist noch fraglich) und dürfen nicht mit den hypodermalen, pigmentirten telangiektatischen Sarkomen verwechselt werden. Diese kurze Uebersicht der klinischen Formen zeigt, dass die Verschiedenartigkeit der Formelemente bei den Hautsarkomen nicht besonders gross ist. Sehr selten ist das Riesenzellensarkom, welches unter den Knochensarkomen eine so grosse Rolle spielt, aber es kommen auch, wie wir noch sehen werden, echte Riesenzellen allerdings nur bei einem einzigen bestimmten Sarkomtypus der Haut vor. Ebenso scheinen die Myxosarkome, entgegen manchen Angaben der Lehrbücher, äusserst selten zu sein. Im allgemeinen dominirt unter den cutanen Sarkomen das fusocelluläre mit den beiden Modalitäten des Fibro- und des Angiosarkoms. In dem Hypoderm wiegen hinwieder die Rundzellensarkome vor, ohne von der eigentlichen Cutis ausgeschlossen zu sein. Aus der festen oder weichen Beschaffenheit kann man auf den fusocellulären oder globocellulären Charakter der Geschwulst, sowie auf den Gehalt an fibrillärem Bindegewebe, aus der tiefrothen Farbe und einem gewissen Grade von Kompressibilität auf einen grösseren Gehalt an Blutgefässen, aus der dunkelblauen bis blauschwarzen Farbe auf einen starken Pigmentgehalt schliessen; weiche Stellen an festeren Knoten deuten auf eine ödematöse oder schleimige Erweichung und auf bevorstehende Verschwärung der Knoten. So kann man sich gerade bei den Hautsarkomen ein ungefähres Bild der Struktur bereits vor der histologischen Untersuchung machen.

Dazu sind aber bisher die klinischen und anatomischen Kenntnisse der Hautsarkome nicht weit genug gediehen, um bereits jedem der angeführten Typen ein in sich abgeschlossenes histologisches Bild zu Grunde zu legen. Nur einzelne Typen bauen sich bereits auf so sicherer Grundlage auf. Mit Verzicht auf diese höhere Aufgabe müssen wir uns deshalb damit begnügen, die Sarkome der Haut nach den einzelnen Zellformen zu beschreiben und anhangsweise hier und da auf die Beziehungen zur Klinik hinzuweisen. Wir beginnen mit dem

Spindelzellensarkom.

Dasselbe stellt für die Sarkome der eigentlichen Cutis den Haupttypus dar, insofern die Spindelzelle den normalen Typus der Bindegewebszelle der Haut des Erwachsenen wiederholt. Das starre kollagene Gerüst der letzteren prädisponirt offenbar zu dieser Zellenform und die Neubildung fibrillären Gewebes geht oft Hand in Hand mit der der Spindelzellen. Nicht ganz selten proliferiren weiter die Kapillarendothelien in selbständiger Weise. Wir haben danach an die fusocellulären einfachen Sarkome die fusocellulären Fibro- und Angiosarkome anzuschliessen.

Die Genese des Spindelzellensarkoms lässt sich naturgemäss nur an solchen Fällen studiren, wo dasselbe sich continuirlich in der Haut ausbreitet und die gesunde Umgebung von Sarkomzellen inficirt wird, während interstiell wachsende und sich nach aussen abkapselnde Knoten weniger deutliche Bilder liefern. Man sieht nun dort, der Uebergangszone entsprechend, eine Erweiterung der grösseren Blutgefässe und aller Kapillaren, soweit sie in den Bereich der Zone fallen, aber durchaus keine Neubildung von Kapillaren, sodass für diese Formen ein primäres angiomatöses Stadium (Babes) ausgeschlossen ist. Dass aber immerhin mit der Erweiterung der Blutgefässe, speciell der Venen und Kapillaren, abnorme Transsudationsverhältnisse gegeben sind, sieht man an einzelnen Sarkomen, welche um diese erweiterten Gefässe bereits reichlich goldgelbes Blutpigment in den adventitiellen Lymphspalten ablagern. Das Hauptinteresse knüpft sich natürlich an die Zellenformen, welche diese erweiterten peripheren Gefässe umgeben. Diese peripherstен Kapillaren zeigen nur eine Anschwellung der präexistenten Endothelien und nächstgelegenen Spindelzellen und eine Vergrösserung vorher kaum sichtbarer Kerne und Zellen. Häufig sind zweikernige Spindelzellen anzutreffen, aber nirgends Mitosen. Näher der Geschwulstgrenze findet man denselben die Blutgefässe begleitenden Process der Anschwellung und amitotischen Theilung an den Zellen in breitem Umfange und nun auch in den Gefässzwischenräumen. Eine Auswanderung von Leukocyten tritt trotz der Gefässerweiterung nur sehr sporadisch auf; eine Bedeutung für die Bildung der Sarkomzellen kann ich denselben hier nicht vindiciren. Eine Neubildung von kollagenem Gewebe findet in dieser peripheren Zone nicht statt, ebenso wenig aber eine Einschmelzung von kollagenem und von elastischem Gewebe.

Derart ist die äusserste Peripherie aller continuirlich fortkriechenden, fusocellulären Sarkome der Haut beschaffen, welche ich untersuchen konnte (7 Fälle). Näher an die eigentliche, schon makroskopisch auf dem Schnitte wahrnehmbare Geschwulstgrenze heran, gehen die Befunde in den verschiedenen Fällen auseinander. In einem Theil derselben ist der Uebergang allmählich, indem sich einfach immer neue Spindelzellen zwischen die alten einschieben, die kollagenen Bündel auseinandertreiben und dieselben durch Einlagerung von Spindelzellen in feinere Bündel, schliesslich in ganz dünne, lange Fasern aufsplittern. Der Process der Zelltheilung ist dabei schwierig zu verfolgen, da es auch hier an der Grenze an Mitosen mangelt. Die meisten mehrkernigen Spindeln und eben getheilten, mehr rundlichen Zellen mit runden Kernen finden sich unmittelbar den Gefässen angelagert, welche durch die beginnende Neubildung wieder verengert werden. Diese rundlichen, dichter gedrängten Zellen sind aber nicht mit Leukocyten zu verwechseln, wie denn überhaupt bei diesen schleichend in die gesunde Haut einbrechenden Knoten eine Emigration fast vollkommen vermisst wird.

In einem anderen Theil (3) der von mir untersuchten fusocellulären Sarkome findet sich eine durch auffallendere Erscheinungen charakterisirte Grenzzone. Hier sind die in dieselbe fallenden Blutge-

fässe, besonders die Venen, sehr stark erweitert und statt von Spindelzellen von einem Mantel mehr rundlicher Zellen umgeben, der bei Kernfärbung an einen Leukocytenwall erinnert. Gute Protoplasmafärbung ergiebt jedoch, dass diese Zellen Bindegewebszellen sind und durch rasche Theilung aus Spindelzellen hervorgehen. Vier bis sechs in einer Reihe liegende Zellen entsprechen oft einer parallel daneben liegenden grossen Spindelzelle. Klebs hat dieses Bild bereits von Sarkomen beschrieben. Die auffallendste Erscheinung aber, die man im fertigen Spindelzellensarkom nirgends mehr antrifft, sind zwischen die rundlichen Zellen unregelmässig und meist vereinzelt, eingesprengte Plasmazellen. Dieselben sind allerdings nicht sehr gross und zum Theil ihres grobkörnigen Protoplasmas verlustig gegangen. Aber die tiefe, specifische Tinktion des Protoplasmas, ihre Grösse und ihre zur kubischen Form neigende Gestalt charakterisirt sie deutlich als Plasmazellen. Freilich führen sie hier an der Grenze der Sarkomknoten eine nur vorübergehende Existenz. Manche derselben zeigen die bekannten, wie angefressenen Formen der sich auflösenden (z. B. der abheilenden syphilitischen Papel, des Ulerythema centrifugum, der Mykosis fungoides etc.) oder enthalten in einem grobschaumigen, hellen Protoplasma nur stellenweise Plasmakörnung. Man findet sodann Mittelformen zwischen diesen Plasmazellen und den angeschwollenen Spindelzellen in spindelförmigen, theilweise bauchig angeschwollenen und daselbst Plasmakörnung aufweisenden Zellen.

Aber sowohl die rundlichen oder kubischen Tochterzellen der Spindelzellen wie die kurzlebigen, vereinzelten Plasmazellen sind nur als Anläufe zu üppigerer Zellproliferation und Zellernährung an der gefässreichen Peripherie des Spindelzellensarkoms zu betrachten; in die eigentliche Geschwulst gehen sie nicht ein. Nur in einem Falle habe ich auch in der weiteren Umgebung der Geschwulst zerstreute Plasmazellen und keine Herde solcher gefunden, ähnlich wie sie konstant in der Umgebung der infektiösen Granulome (Syphilis, Tuberkulose etc.) vorkommen. Ebenfalls fehlen die Mastzellen, welche bei allen Granulomen so reichlich vorkommen, in der Umgebung der fusocellulären Sarkome fast gänzlich, innerhalb derselben vollkommen.

Sei sie von einer besonderen Grenzzone umgeben oder nicht, stets ist die Masse des ausgebildeten fusocellulären Hautsarkoms ein Gewebe von sehr gleichartiger Bildung. Dichtgedrängte Spindelzellen, zu parallelen Bündeln geordnet, umgeben scheidenartig die dadurch verengten Gefässe, durchwachsen in der Längsrichtung alle kollagenen Bündel, welche durch sie zum Schwund gebracht und substituirt werden und begleiten in Form von Hohlcylindern und Platten alle eingelagerten Organe der Haut, welche dadurch verkleinert der Atrophie verfallen, wie die Haarfollikel, oder oft nur in die Länge gedehnt und entrollt werden, wie die Knäueldrüsen. Die Spindelzellenmassen durchwachsen sodann die Septen des Fettgewebes und zehren symptomlos ein Träubchen nach dem andern auf; man findet hin und wieder die Gegend des ursprünglichen Panniculus noch durch vereinzelte, wohlerhaltene Fettzellen angedeutet. Ausser den Blutgefässen erhalten sich, wie es

scheint, nur die glatten Muskelbündel, welche bekanntlich bei einfacher Kernfärbung den Sarkomspindeln sehr ähnlich sind, aber bei geeigneter Wasserblau-Eosin- oder Wasserblau-Orcein-Färbung sich leicht von ihnen unterscheiden lassen. Das elastische Gewebe geht jedoch gleich anfangs, schon in der Uebergangszone, zu Grunde; nur an den Gefässen finden sich hier und da im ausgebildeten Sarkomgewebe noch Reste desselben. Ebenso leidet beim reinen Spindelzellensarkom das Saftspaltensystem der Haut, aber nicht im Sinne einer vollständigen Obliteration (Siegenbeck van Heukelom). Bei den gewöhnlichen Kernfärbungen macht das Gewebe allerdings den Eindruck, als wenn es dicht aus Zellen gefügt wäre, mit feinen kollagenen Bündeln regelmässig durchsetzt. Aber bringt man durch eine specifische Kollagenfärbung (Wasser- oder Alkaliblau) die Konturen dieser Bindegewebsfibrillenbündel scharf zur Anschauung, so sieht man, dass dieselben durchsetzt sind von einem System zahlloser feinster, zusammenhängender Spalten; das Gewebe macht dann den Eindruck eines feinen längsporigen Schwammes. Nur der Typus der Saftbahnen ist geändert. Die den gekreuzten dicken, kollagenen Bündeln sich normalerweise anpassenden Spalten haben mit der Einschmelzung und Aufsplitterung des leimgebenden Gewebe eine Feinheit wie die Löcher eines Filigrangewebes angenommen; für jede einwachsende Spindelzelle ist ein neues feines Kanälchen hinzugekommen. Man möchte vielleicht glauben, dass beim Fortschritt des Processes und Aufzehrung alles kollagenen Gewebes doch eine Obliteration des Saftbahnsystems allmählich zu Stande kommen müsste. Unter den von mir untersuchten Fällen war aber immer noch ein Rest von kollagener Zwischensubstanz erhalten geblieben und einen vollständigen Schwund derselben muss ich für die Haut bezweifeln.

Diesem System feinster Saftbahnen entspricht ein sehr deutliches System grober Lymphspalten. Aber auch bei diesen ist eine Aenderung des Typus unverkennbar. Indem der Zuwachs neuer Spindelzellen zunächst die gegebenen Bahnen der alten Blutgefässe und collagenen Bündel einschlägt, kommt bei einer gegebenen Ausdehnungsfähigkeit des Hautknotens bald ein Punkt, bei welchem die sich in allen Richtungen kreuzenden Bündel von Spindelzellen collidiren und sich gegenseitig comprimiren. Aus den zuerst in buntester Weise sich kreuzenden Wachsthumsrichtungen wird aus diesem Grunde allmählich ein Gewebe von mehr grobfaserig, regelmässigem Bau; viele kleine, sich unter spitzen Winkeln kreuzende Bündelchen sind zu grösseren parallelfaserigen Bündeln zusammengeschweisst worden. In der Mitte dieser Fascikel findet man gewöhnlich eine Kapillare oder ein grösseres Blutgefäss. Untereinander grenzen sich dieselben aber nun durch grössere, unregelmässige Spalten ab, wie sie eben bei der Wachsthumsverschiebung sich kreuzender Stränge entstehen müssen und wie sie auch bei allen Fibromen und strangförmig wachsenden Granulomen (Neurolepriden) zur Erscheinung kommen. In solche Spalten sind dann auch alle Theile eingelagert, welche nicht an der sarkomatösen Veränderung theilnehmen, z. B. die Knäueldrüsen.

Uebrigens ist in Beziehung auf die mehr oder minder hervortretende fasciculäre Anordnung der Spindelzellen kein Fall von Hautsarkom genau wie der andere gebaut. Dasselbe gilt auch von der Verbreitung derselben innerhalb des Hautgewebes. Die subcutan entspringenden lassen eine längere Zeit die eigentliche Cutis intact; allmählich aber nimmt dieselbe durch grösseren Reichthum an Spindelzellen, besonders entlang der Gefässe einen sarkomähnlichen Habitus und verschmilzt dann stellenweise wirklich mit dem Sarkom des Hypoderms. In der Haut greifen die meisten Sarkome nur zögernd auf den Papillarkörper über. Gewöhnlich bleibt derselbe und eine oberflächliche Schicht der Cutis von eigentlichem Sarkomgewebe frei, nur dass auch dort stellenweise ein grösserer Zellenreichthum sich findet. In einem Falle von reinem Spindelzellensarkom sehe ich das Sarkomgewebe überall scharf bis an die subepitheliale Grenze dicht reichen, die ihrerseits ihren normalen Bau gewahrt hat. Am unmittelbarsten an das Epithel herangerückt erscheint das Sarkom in denjenigen Fällen, wo eine starke Gefässerweiterung nebst üppiger Zellenproliferation die vorschreitende Grenze des Tumors markirt. Dann findet sich hier und da auch der noch erhaltene Papillarkörper in solches Sarkomgrenzgewebe mit kleinen kubischen oder rundlichen Zellen und Plasmazellen verwandelt.

Was das Verhalten der Blutgefässe betrifft, auf das man, wie mir scheint, ein etwas zu grosses Gewicht in letzter Zeit gelegt hat, so ist dasselbe ebenfalls ein sehr verschiedenes. Ueber die hier und da auftretende, besonders starke Erweiterung an der Grenze fortschreitender Sarkome haben wir schon gesprochen. Im Innern des Knotens, auf der Höhe der Entwicklung sind die Blutgefässe im Allgemeinen nicht erweitert aber fast immer in ihrer Wanderung verdickt und — wie das dem unverschieblichen, nicht elastischen Knoten zukommt — meist klaffend. In mehreren Fällen habe ich hyaline, nur partiell obturirende Thromben in denselben gefunden. Die Anzahl der Blutgefässe ist nicht besonders gross; sie scheinen einfach mit dem Wachsthum des Knotens parallel sich vermehrt zu haben. Auch das Verhältniss von Arterien und Kapillaren ist in keiner Weise abnorm; nur ist die Vertheilung der Kapillaren, dem gleichmässigen Bau und Druck des Tumors entsprechend eine gleichmässigere als in der normalen Haut. In den grob fasciculär gebauten Fällen ist sogar die Zahl der Kapillaren entschieden gering zu nennen, während sie in dem ungleichmässig gebauten, loseren Knoten allerdings auch vermehrt und stellenweise sogar reichlich vorhanden sein können. Stets aber grenzen sie sich scharf vom Spindelzellengewebe ab und nichts deutet auf einen directen Uebergang der Blutgefässwandungen in das Sarkomgewebe hin. Je fester der Knoten gebaut ist, desto mehr geht allerdings die Media der Gefässe mit ihren elastischen Elementen verloren, desto dünnwandiger und einfacher zusammengesetzt erscheinen die Gefässe.

Aber dieses Schwinden der Gefässe als selbstständiger Theil der Geschwulst ist als ein wirklicher Schwund aufzufassen und durchaus nicht als das Zeichen eines directen und primären Aufgehens der Ge-

fässe in die Geschwulst. Die Ableitung aller Sarkomzellen auf Gefässperithelien muss ich speciell für das fusocelluläre Sarkom entschieden ablehnen und natürlich noch mehr das der Gefässendothelien. Der erste Ansatz zur Geschwulstbildung findet sich hier, wie bei fast allen progressiven Veränderungen der Haut, allerdings an den Perithelien der Kapillaren und Uebergangsgefässe, aber später betheiligt sich daran der gesammte zellige Antheil des Cutisgewebes. Eine Ausnahme innerhalb des fusocellulären Typus möchte ich nur für die mit Gefässerweiterung einhergehende Grenzzone einzelner Fälle einräumen, wo dann mit der Sprossung der Gefässperithelien und Endothelien auch gewöhnlich Ablagerung von goldgelbem Blutfarbstoff um dieselben zusammentrifft.

Den besten Beweis, dass es sich bei den rein fusocellulären Formen nicht um eine angiomatöse Entstehung der Geschwulstzellen handelt, liefern die wirklichen fusocellulären Angiosarkome der Haut und ich wende mich deshalb zunächst dieser Mischform des fusocellulären Sarkoms zu. Ein sehr schönes Beispiel dieser Form verdanke ich Herrn Dr. Eugen Fränkel.

Es handelt sich um ein diffus in die gesunde Umgebung eindringendes und mit Gefässerweiterungszone versehenes Spindelzellensarkom mit bedeutendem Pigmentgehalt. In einem geringen Abstande von der eigentlichen Geschwulstgrenze sind die grossen Venen stark erweitert, die Kapillaren desgleichen und diese sowie die Uebergangsgefässe mit zelligen Mänteln umgeben, die sich bei genauer Betrachtung als rundliche, amitotisch getheilte Bindegewebszellen zu erkennen geben. Hier und da sind auch vereinzelte Plasmazellen zwischen ihnen verstreut. Zwischen diesen Vorposten des Sarkoms und ihm selbst liegt eine schmale Zone der beginnenden Invasion, welche schon bei schwacher Vergrösserung durch ihr reticulirtes Aussehen auffällt. In dieser sind alle Bindegewebsbündel noch gut erhalten, aber einzelne umgeben von einem Kranz junger Spindelzellen, die mit zahlreichen Ausläufern versehen, zum Theil Spinnen- resp. Flügelzellen gleichen. Einzelne enthalten Pigmentkörnchen. Sie geben dieser Zone das reticulirte Aussehen. Die wenigen Blutkapillaren, welche sie durchziehen, zeigen vergrösserte Endothelien und Perithelien und ihre Zellen stehen in kontinuirlichem Zusammenhange mit dem Gesammtnetz der Spindelzellen; aber schon die geringe Zahl dieser Kapillaren spricht gegen die Annahme, dass alle jungen Sarkomzellen von ihnen abzuleiten wären. Die fortschreitende, jüngste Invasionszone ist mithin nicht angiomatöser, sondern rein sarkomatöser Natur.

Anders liegen die Verhältnisse von den Grenzen des eigentlichen Tumors an. Hier bilden die Sarkomzellen ein ungewöhnlich wirres, durcheinandergewürfeltes Gewebe. Trotzdem die genauere Durchmusterung als Hauptmasse Spindelzellen nachweist, fehlt das gewöhnliche parallelfasrige, fasciculäre Gefüge der fusocellulären Sarkome. Die Ursache dafür liegt in einem dichten Netz junger Blutkapillaren, welches den ganzen Knoten nach allen Richtungen durchsetzt und in seinen engen Maschen die Spindelzellen aufnimmt. Diese sind daher

fast alle halbkreisförmig gebogen, indem sie sich mit ihren Ausläufern einem oder mehreren Kapillarbögen anlegen oder die unbedeutenden von der Neubildung verschonten Bindegewebsbalken umkreisen. Es gibt daher im kleinsten Raume kaum zwei ganz parallel verlaufende Spindelzellen. Hier kann man nun an vielen Stellen auf das Schönste sehen, wie echte Spindelzellen des Tumors direkt von den Endothelien kleiner Kapillaren abzweigen, also recht eigentlich trockene Kapillarbögen darstellen, während die dichte Lagerung der Blutgefässe so wie so schon den Geschwulstzellen insgesammt den perithelialen Charakter aufdrückt. Ausserdem sind es aber noch zwei Umstände, welche die besondere Beziehung dieses Sarkoms zu der Kapillarsprossung deutlich machen. Erstens enthalten fast alle Geschwulstzellen goldgelbes Blutpigment in feinen und gröberen Körnern bis zu ganz groben Klumpen eingesprengt. Das Pigment befindet sich fast nur innerhalb der Zellen, von einem feinen Anflug bis zu einer Kern und Protoplasma verdeckenden Menge. Ueberall hat es dieselbe den Blutpigmenten eigene hellgelbe Farbe, nirgends den melanotischen Charakter. Die Endothelien der Blutkapillaren selbst führen es so gut, wie die interkapillaren Zellen, doch die letzteren meistens in grösseren Mengen. Dieses Sarkom kann zugleich als Illustration eines stark pigmentirten, aber nicht melanotischen Hautsarkoms dienen.

Der andere hier in Betracht kommende Punkt ist das weitverbreitete Vorkommen mehrkerniger Spindelzellen, welches bis zur Bildung grosser Chorioplaxen fortschreitet. Diese sonst den fusocellulären Sarkomen der Haut nicht eigenthümlichen Zellen enthalten nirgends Mitosen, entstehen mithin ebenfalls amitotisch durch mangelnde Zelltheilung bei fortgehender Kerntheilung. Die zwei- und dreikernigen sind meist noch mit längeren Ausläufern versehen, die grösseren 6 und mehr Kerne enthaltenden haben sich abgerundet und gleichen auch sonst vorkommenden Chorioplaxen mit dem Unterschiede, dass die Kernmasse die Menge des Protoplasmas stets überwiegt. Zur Umbildung des Protoplasmas nach Art wirklicher Riesenzellen kommt es nirgends. Dagegen führen die mehrkernigen Zellen und Chorioplaxen alle mehr oder minder grosse Mengen Pigment. Sehr häufig bilden sie kleine Centren, um welche die nächstgelegenen Spindelzellen sich concentrisch anlagern. Im Gegensatz zu den sich gleichsam auffasernden Kapillaren sind viele Uebergangsgefässe und grössere Blutgefässe innerhalb des Tumors mit breiten Wandungen versehen, die zum Theil hyalin entartet sind.

Nach dieser Schilderung haben wir es zweifellos nicht mit einem sarkomatös entarteten Angiom zu thun, sondern mit einem Spindelzellensarkom, welches nur durch die rege Betheiligung der Blutkapillaren ausgezeichnet ist und daher den Namen fusocelluläres Angiosarkom mit Recht verdient. Wir sind auf dessen Bau detaillirter eingegangen, weil derselbe mit voller Sicherheit die Annahme widerlegt, alle Sarkome der Cutis besässen einen angiomatösen Charakter (Babes). Die einfachen fusocellulären Sarkome der Haut sind so dürftig mit Kapillaren versehen wie die Cutis selbst; sie sind ja deshalb auch

weiss oder gelbweiss, während die pigmentirten Angiosarkome in der Farbe zwischen blau, braun und schwarz schwanken.

An die fusocellulären Angiosarkome schliessen wir die Gruppe der fusocellulären Fibrosarkome. Innerhalb derselben kann man wiederum zwei Formen unterscheiden, die diffusen und die fasciculären. Die diffusen Fibrosarkome sind durch so unmerkliche Uebergänge mit den reinen fusocellulären Sarkomen verbunden, dass es schwer hält, die Grenze zu ziehen. Der Grund ist leicht einzusehen. Entsteht doch das fusocelluläre Sarkom einfach durch Einlagerung von neuen Spindelzellen zunächst in das alte kollagene Gewebe der Cutis. Indem dieses allmählich schwindet, tritt der reine Spindelzellencharakter mehr und mehr hervor. Die Mischform des Fibrosarkoms zeigt nun neben der Neubildung von Spindelzellen eine solche von fibrösem Gewebe, die ihrerseits unter Umständen das Spindelzellengewebe in seiner Ausbreitung beschränkt. An einzelnen Stellen ist es nicht immer leicht zu sagen, ob die zwischen den Spindelzellen befindliche kollagene Substanz den Rest des Cutisgewebes repräsentirt oder eine neue fibromatöse Bildung; doch wird das Verhältniss klar, sowie man grössere Strecken untersucht, die relative Menge und Lagerung, die tinctorielle Beschaffenheit und die Grenzen gegen das Gesunde in's Auge fasst. Da auch die reinsten Spindelzellensarkome der Haut stets noch kollagenes Gewebe zwischen den Spindeln erkennen lassen, so kann man von Fibrosarkomen erst reden, wenn zwischen zwei Spindeln wenigstens das Doppelte oder Dreifache ihrer Breite an kollagener Substanz eingeschoben ist; bei kompakter Schichtung können sich unter diesen Umständen die Spindeln doch noch recht nahe stehen. Ist unter solchen Umständen die Lagerung der Fibrillenbündel eine von der normalen Schichtung der Cutis abweichende, z. B. gleichmässig horizontale oder regelmässig wellig auf- und niedergehende u. s. f., so ist bereits ein Fibrosarkom anzunehmen. Ist das Bindegewebe neuer Bildung zwischen den Spindeln nicht deutlich längsfaserig, sondern scheinbar homogen resp. amorph, so gibt eine gute Färbung derselben (Wasserblau, Orcein) doch noch Aufschluss. Die neugebildete Substanz zeigt dann ein viel regelmässigeres, z. B. gitterförmiges Gefüge, als das alte schwindende Bindegewebe der Cutis, wie man es an der Grenze fortschreitender Fibrosarkome findet; dasselbe zeigt sich daselbst bei der Resorption unregelmässig zerklüftet.

Einen sehr guten Fingerzeig gibt ferner das Verhalten des elastischen Gewebes ab. Alle reinen fusocellulären Sarkome der Haut sind vollkommen elastinfrei; die elastischen Fasern schwinden überall unter dem Einwachsen der Spindeln. Wo dagegen kollagenes Gewebe erhalten bleibt und sich weiterhin vermehrt, geht das elastische Gewebe nicht nothwendigerweise zu Grunde und markirt dann sehr gut Umfang und Menge des in der Geschwulst enthaltenen fibrösen Gewebes. So liegt mir ein Fibrosarkom von der Nabelhaut vor, in welchem Stellen von rein fusocellulärem Sarkom mit solchen von Fibrosarkom abwechseln. In letzterem sind die elastischen Fasern erhalten und eine gute Elastinfärbung zeigt genau die Grenzen der fusocellulären Geschwulsttheile

an, in welcher nur spärliche Rudimente von elastischen Fasern zu finden sind.

Je mehr fibromatöses Gewebe neben sarkomatösem vorliegt, desto einfacher ist natürlich die Diagnose des Fibrosarkoms und ganz selbstverständlich wird sie in den Fällen, wo es über das letztere überwiegt. Diese bilden die zweite Gruppe der Fibrosarkome, die fasciculären. Es ist aber nicht allein die Menge des kollagenen Gewebes, welche diese Form des Sarkoms auszeichnet, sondern hauptsächlich das Auseinandertreten von Fibrom und Sarkom, deren Stränge sich gegenseitig umwinden und durchbrechen. Dadurch erhalten diese Geschwülste bei oberflächlicher Betrachtung ein ganz ähnliches Ansehen, wie es fibröse Krebse der Haut, speciell des Ulcus rodens darbieten. Aber die vollständige Abwesenheit wirklicher Epithelien, der mangelnde Zusammenhang mit epithelialen Gebilden und der Uebergang der in den Sarkomsträngen dicht zusammengedrängten Spindeln in das an einigen Stellen der Tumoren reiner zu Tage tretende fusocelluläre Gewebe lässt die richtige Diagnose bei genauer Betrachtung leicht stellen. Gewöhnlich sind die fasciculären Fibrosarkome in ihren verschiedenen Theilen ungleichmässig zusammengesetzt. Wo das Fibrom überwiegt, sind die sarkomatösen Stränge schmal, vielfach geschweift und ausgezackt und ihre Spindeln dicht und parallel gelagert. Wo das Fibrom zurücktritt, sind die fusocellulären Stränge breiter, kolbiger, weniger gut vom umliegenden Gewebe abgesetzt, ihre Spindeln verlaufen weniger dicht und parallel, aber auch diese Stränge nehmen nur fibröses Gewebe zwischen den Spindeln auf und der fasciculäre Charakter ist auch hier wohl erhalten.

An der Grenze derartiger Sarkome gegen das gesunde gewahrt man, dass die Doppelnatur derselben bereits von Anfang gegeben ist. Gleich die ersten Stränge sarkomatöser Spindeln werden von derben fibrösen Strängen eingescheidet und getrennt. Da diese nun meist kleine Gefässe und Kapillaren enthalten, so ist der Gedanke naheliegend und wohl auch zutreffend, dass auch im Innern dieser Sarkome die zelligen Stränge grösstentheils offenen resp. obliterirten Blutgefässen und deren nächster Umgebung entsprechen. Es würde sich dann um Geschwülste handeln, welche mit zelliger Proliferation um die Hautgefässe beginnen würden, zu der sich sofort eine kollagene Hypertrophie der intervasculären Partien gesellte; dadurch würde sich das gleichmässig fasciculäre Aussehen derselben sehr leicht erklären, ebenso wie das Ueberwiegen des Fibroms. Jedenfalls handelt es sich um eine besondere Art von Mischgeschwulst, die dem Fibrom sehr nahe steht.

Klinisch sind alle Fibrosarkome der Haut derbe, weisse bis weissgelbliche, gut abgesetzte und sich häufig spontan aus der Haut ausschälende Tumoren. Unter den primären multiplen Sarkomen entsprechen sie hauptsächlich der ersten, dann auch der zweiten und fünften der von mir aufgestellten Formen.

Die theilweise Umwandlung der fusocellulären Sarkome in myxomatöses Gewebe ist nicht als eine Mischform im Sinne der Angio- und Fibrosarkome aufzufassen, sondern als eine Degeneration der Sarkome

zum Theil analog der Umwandlung, welche fibromatöse Naevi erleiden, wenn sie den Charakter der Fibromata mollusca annehmen. Es handelt sich also überhaupt nicht um eine Combination mit echtem Myxom, sondern um eine ödematös-schleimige Erweichung des schon bestehenden fusocellulären Gewebes. Nach dem Orte derselben kann man zwei Gruppen unterscheiden, nämlich die centralen und die peripher erweichenden, fusocellulären Sarkome.

Die ersteren, den Funk'schen gummatoiden Sarkomen entsprechend, zeigen nach längerem Bestande im Innern weiche Herde, an denen die kollagene Zwischensubstanz in eine ödematöse, von feinen Fasern durchzogene Masse verwandelt ist, innerhalb deren die Sarkomzellen theils zu Grunde gehen, theils nur ihre Tinktionsfähigkeit verlieren und sich abrunden. An den Stellen weiter vorgeschrittener Degeneration ist die Masse für basische Farbstoffe ganz intingibel geworden und von Flüssigkeitsräumen durchsetzt, mithin theilweise resorbirt. Dadurch sinkt hier die Sarkommasse ein, wodurch im Ganzen eine nablige Einziehung der Tumoren entsteht. Zu trennen von dieser centralen, ohne Gefässerweiterung einhergehenden, zur Resorption en masse führenden Erweichung, ist eine periphere, welche hauptsächlich dann an fusocellulären Sarkomen und Fibrosarkomen auftritt, wenn dieselben aus der übrigen Haut elastisch hervorgedrängt werden. Dabei entsteht an der Peripherie der Geschwulst leicht venöse Stauung mit Oedem und kommt an einzelnen Stellen zu einer Erweichung des sarkomatösen Gewebes, die dem echten Myxom ähnliche Bilder zu schaffen im Stande ist. Der der Oberhaut zunächst liegende Theil der Geschwulst zeigt dann eine dem Schleimgewebe ähnliche Struktur, weite Gefässe und Kapillaren, von grossen, gut tingiblen, abgerundeten Zellen umgeben und fast nackt durch ein rareficirtes Bindegewebe ziehen, in welchem viele spinnen- und spindelförmige, mit kurzen Ausläufern versehene, aber eine noch grössere Menge kugliger, theilweise deutlich aus Spindelzellen durch Anschwellung und Abrundung entstandener Zellen in grösseren Abständen vertheilt sind. Das kollagene Gewebe besteht theils aus isolirten feinen Fasern, theils aus einer halbflüssigen Intercellularsubstanz. Dieselbe auf Mucingehalt zu prüfen, hatte ich keine Gelegenheit; doch spricht der Mangel besonderer Lichtbrechung und metachromatischer Tinktionsfähigkeit gegen das Vorhandensein dieser Substanz. Es scheint sich vielmehr um eine Erweichung und theilweise Resorption der kollagenen Substanz zu handeln. In derselben kommen ausser den genannten Zellenformen stets einzelne Leukocyten und hier und da grössere und mehrkernige Spindelzellen vor; Mastzellen habe ich daselbst nicht angetroffen, ebensowenig elastisches Gewebe. Diese ödematöse Erweichung und Rarefaction der Zellen und Intercellularsubstanz setzt sich bisweilen auf die gesunde Nachbarschaft des Sarkoms noch eine Strecke weit fort, offenbar unter dem Einflusse der venösen Stauung an der Peripherie.

Die centrale Nekrobiose, obwohl dem fusocellulären Sarkom nicht ganz fremd, ist doch ein hauptsächliches Vorkommniss bei den globocellulären Sarkom und soll deshalb bei Besprechung dieser ihre Stelle finden.

Rundzellensarkom.

Wenn man vom Studium der fusocellulären Sarkome der Haut an das der globocellulären herantritt, wird man geneigt sein, in diesen letzteren nur einen speciellen Fall der ersteren zu sehen. Ist doch die Spindelzelle die normale Zellenform der Haut des Erwachsenen und sind uns ja auch an gewissen Stellen der Spindelzellensarkome, so an der gefässreichen Grenzzone einzelner unter ihnen rundliche Zellenherde begegnet, welche offenbar durch amitotische Theilung aus den Spindeln entstanden sind. Bei weiterer Prüfung aber hält diese Auffassung nicht Stich. Die globocellulären Sarkome (der Haut wenigstens) sind Gewächse vollkommen eigener Art; sie haben ihre eigenen, von den fusocellulären Sarkomen verschiedenen und unabhängigen Wachsthumsgesetze.

Eine Grundverschiedenheit ist bei guter Färbung schon auf den ersten Blick erkennbar; die Rundzellensarkome enthalten massenhaft Mitosen, während solche bei den spindelzelligen so gut wie garnicht zu finden sind; ja, ich möchte nach meinen bisherigen Erfahrungen glauben, dass hier ein ganz principieller Unterschied obwaltet. Die Anzahl der Mitosen in den globocellulären Tumoren ist so gross, dass ein anderer Theilungsmodus, speciell der bei den Spindelzellensarkomen beschriebene, garnicht herangezogen zu werden braucht.

Ebenso wesentlich erscheint der Unterschied im Entstehungsmodus der Zellen, wie man ihn an der Grenze der Sarkome zu studiren Gelegenheit hat. Von 9 mir vorliegenden Rundzellensarkomen der Haut ist diese Grenzzone bei 5 Fällen vorhanden, in 4 aber nur brauchbar, da ein Präparat, in Flemming'scher Lösung gehärtet, über die Zellarten keinen genügenden Aufschluss mehr gibt. In diesen 4 Fällen beginnt die sarkomatöse Entartung im gesunden Gewebe mit einer Anschwellung der Spindelzellen, welche unter Umständen ähnliche groteske Formen annehmen, wie etwa in der Umgebung harter Schanker. Alsbald aber ziehen die mit schönen Ausläufern versehenen Zellen diese ein, werden rundlich oder kubisch, während sie noch stark tingibles Protoplasma ansetzen und werden dadurch theilweise zu echten Plasmazellen. Aus diesen gehen erst dann weiter nach der eigentlichen Geschwulstgrenze zu durch Abbröckeln des Protoplasmas und Verlust seiner Tinktionsfähigkeit die wirklichen Sarkomzellen hervor. Dieses allgemeine Vorkommen von Plasmazellen als einer Stufe zur Bildung der Sarkomzellen kommt nur den Rundzellensarkomen, nicht den Spindelzellensarkomen zu, wenn auch bei diesen letzten in den Fällen mit Gefässerweiterung in der Grenzzone einzelne Plasmazellen, wie oben angegeben, sichtbar werden. Dort ist ihr Auftreten aber nur ein inkonstantes, unwesentliches und räumlich sehr beschränktes Phänomen, hier ertheilt die Plasmazelle als regelmässiges Vorstadium der ganzen Neubildung ihre Zellenform; dieselbe bleibt fortan kubisch oder rundlich, ohne wieder in den Spindelzellentypus zurückzuverfallen.

In dieser letzteren Beziehung nähern sich die Rundzellensarkome weit mehr den infektiösen Granulomen als die Spindelzellensarkome und sie nur haben wir später deshalb von den Granulomen abzugrenzen. Bei der weiteren Betrachtung zerfallen die Rundzellensarkome der Haut in zwei gut zu sondernde Gruppen, für welche als Eintheilungsprincip die Verschiedenheit in dem gesammten Aufbau dient. Von meinen 9 Sarkomfällen dieses Zellentypus gehören 7 zur Gruppe der diffusen, 2 zu der der figurirten Rundzellensarkome.

Als diffus bezeichne ich diese Sarkome dann, wenn von der Geschwulstgrenze an die Zellenmassen — je nach dem restirenden kollagenen Gewebe mehr flächen- oder strangweise — aber stets in ganz uniformen, wie aus regelmässig gesetzten Pflastersteinen gebildeten Herden auftreten. Bei den figurirten Rundzellensarkomen bildet sich dagegen ein gewisser Gegensatz zwischen Peripherie und Centrum der Zellenherde aus, indem die stark tingiblen Elemente der Peripherie rundliche, schwächer tingible Zellenkomplexe des Centrums einschliessen und dadurch ein Bild erzeugen, welches dem der tuberkulösen und syphilitischen Hautaffektionen auf den ersten Blick ähnlich ist.

Die diffusen Rundzellensarkome sind die eigentlich markigen, weichen, rasch wachsenden, von Hämorrhagien und Nekrosen oft und reichlich durchsetzten Schwämme der Haut, welche vorzugsweise meinen Typen 3 und 4 der primären Sarkome entsprechen und sodann als Metastasen bei allgemeiner Sarkomatose auf der Haut auftreten. Von den primären Sarkomen gehören noch hierher die subkutanen des Typus Perrin. Unter ihnen kann man, ganz wie bei den Spindelzellensarkomen eine Gruppe abtrennen, welche durch grösseren Gehalt an kollagenem Gewebe eine eigenthümliche Zeichnung der Schnittfläche enthält; nur dass hier der Ausdruck: fasciculär nicht passen würde. Unter dem Einflusse des wachsenden Rundzellengewebes schwindet nämlich das kollagene Gewebe weit rascher und vollständiger als unter dem der Spindelzellen. Im Allgemeinen ist mithin die Neigung dieser Sarkome, Mischgeschwülste vom Typus der Fibrosarkome zu bilden, eine viel geringere als bei den fusocellulären; eine Stufenleiter von reinen globocellulären Sarkomen zu entsprechenden Fibrosarkomen gibt es daher nicht. Die meisten diffusen Rundzellensarkome der Haut haben die kollagene Substanz bis auf ein feines Fasergerüst aufgezehrt. Wo nun doch in einzelnen Fällen eine Neubildung von kollagenem Gewebe stattfindet, da ist dasselbe nicht gleichmässig zwischen den Rundzellen gewuchert, sondern umgibt in mehr oder minder dicken Strängen die Rundzellenherde, welche innerhalb der einschnürenden Bindesubstanz eine kuglige Form anzunehmen suchen. Im Innern dieser Herde schwindet die Bindesubstanz um so mehr und es resultirt im Ganzen eine alveoläre oder folliculäre Struktur des Neugebildes, in welchem rein zellige, leicht aus den Schnitten ausfallende Herde von feineren und gröberen Bindegewebsbalken umschlossen und durchzogen sind. Dadurch erhält die Schnittfläche dieser Sarkome eine etwas an Lymphdrüsenschnitte erinnernde, aber doch mit diesen principiell nicht übereinstimmende Zusammensetzung; ebenso wenig genügt natürlich das

feine, bei Auspinselung in dem Herde erhalten bleibende kollagene Netz, um die Diagnose einer lymphoiden Struktur zu rechtfertigen. Denn diese alveolären Rundzellensarkome der Haut enthalten keine Leukocyten, sondern — wie alle Sarkome — eine junge Brut von Bindegewebszellen. Wir stellen ihre Beschreibung der der übrigen Rundzellensarkome voran, weil gerade hier die Genese der Zellen am besten studirt werden kann. Die grössere Menge derber Bindesubstanz schliesst viele jüngere Zellenherde früh ein und verzögert deren Entwickelung, so dass man fast auf jedem Schnitte eines solchen rundzelligen Fibrosarkoms alle Stadien der Sarkomzellen bei einander hat.

Hier sieht nun die Umgebung des Knotens in der That fast genau so aus, als wenn man es mit der Nachbarschaft eines tuberculösen oder syphilitischen Plasmoms zu thun hätte. Alle Spindelzellen der Cutis sind enorm vergrössert und bilden ein prachtvolles communicirendes Netz von Zellen, während die Blutgefässe, Haarbälge und Knäueldrüsen von stark vergrösserten Zellen dicht umgeben sind, unter denen schon stets Heerde von Plasmazellen auffallen. Ausserdem sind weithin einzelne Plasmazellen und Mastzellen zerstreut. Die Plasmazellen häufen sich gegen die Geschwulst hin in den Lymphspalten so sehr an, dass eine netzförmige Uebergangszone gebildet wird, in welcher schon ziemlich breite Stränge von Plasmazellen die derben und derb bleibenden collagenen Bündel auseinander drängen, ein Bild, das an gewisse Partien der syphilitischen Initialsklerose erinnert. Diese Aehnlichkeit hört aber an der Grenze der eigentlichen Geschwulst sofort auf, da hier die zelligen Stränge plötzlich zu grossen, das fibrilläre Bindegewebe weit auseinander treibenden Herden anschwellen und weil zu gleicher Zeit der Charakter der Zellen sich ändert; aus wenig charakteristischen Plasmazellen werden die sogenannten Rundzellen des Sarkoms.

In Wahrheit sind nun gerade an diesem Objecte, wo sie von anschwellender Bindesubstanz eingeschlossen werden, die Zellen nichts weniger als kuglig, sondern wie die Plasmazellen, aus denen sie entstanden, eckig, annähernd kubisch. Aber sie gewinnen an Stellen, wo sie vom Drucke mehr befreit sind, allerdings auch sofort wieder runde Formen. Die gewöhnlichen Kerntinctionen geben über diese Verhältnisse nur dürftigen Aufschluss. Will man die Carcinomzelle in ihrer Eigenart sich einprägen, so muss man eine besonders gute Protoplasmafärbung anwenden, welche die Kernfärbung ganz zurücktreten lässt. Dann sieht man sofort, worin die Sarkomzellen sich von den Plasmazellen und den kleinen Geschwulstzellen der infectiösen Granulome unterscheiden. Es sieht zunächst so aus, als ob man einen Haufen blasser kugliger Kerne vor sich hätte, welche durch feine stärkere tingirte Körnerzonen pflastersteinartig getrennt sind. Bald erkennt man aber, dass die Körner den schmalen Protoplasmaleib der Zelle andeuten und dass dieser im Gegensatz zu dem runden Kern annähernd kubisch ist. Diese stärker tingibeln Körner bilden eben den der Sarkomzelle stets erhalten bleibenden Rest des stark tingiblen Protoplasmas der Plasmazelle und man findet vom

Rande nach der Mitte der Herde alle Uebergänge zwischen beiden Zuständen. Indem die Körner nicht von allen Seiten die Leiber der Sarkomzellen erfüllen, sondern nur hier und da eingesprengt erscheinen, erhalten die letzteren ein ihnen bei dieser Färbung eigenthümliches, atrophisches Aussehen, welches sie von den kleinen Plasmatochterzellen der Granulome mit ihrem schmalen, aber gleichmässig und stark tingiblen Protoplasmasaum in charakteristischer Weise unterscheiden lässt.

Wesentlich zur Charakteristik der Sarkomrundzellen gehört aber die auffallende Gleichmässigkeit in der Grösse der Zellen und noch mehr der Zellkerne und die geringe Tingibilität der letzteren, welche wie alle Sarkomkerne viel Kernsaft und im allgemeinen wenig Chromatin enthalten. Diese relative Chromatinarmuth steht in einem gewissen Contrast zu den vielen Mitosen und der raschen Proliferationsfähigkeit der Sarkome.

Während innerhalb der grossen Zellenherde die einzelnen Zellen sich in der angegebenen Weise verändern, bleibt der ursprünglich plasmomatöse Charakter auch im Innern der Knoten überall dort gewahrt, wo die Zellen von derberem fibrillärem Gewebe eingeschlossen werden. Hier sind sie noch kubisch, erscheinen auf dem Schnitte als stark gefärbte, länglich viereckige Protoplasmastücke mit rundem hellem Kern, die in den Spalten zwischen den collagenen Bündeln oft so regelmässig hintereinander liegen, wie die abgeschnürten Oïdien eines Fadenpilzes im Haare. Offenbar wird das tingible Protoplasma an diesen Stellen durch die Trockenheit des Gewebes geschützt. Derselbe Umstand trägt mit zur Erhaltung des elastischen Gewebes in den collagenen Septen der Geschwulst bei — ähnlich wie beim fusocellulären Fibrosarkom —, während natürlich innerhalb der zelligen Herde, den „Alveolen", das Elastin völlig zu Grunde gegangen ist.

Gegenüber diesen alveolären oder rundzelligen Fibrosarkomen der Haut, die offenbar die seltenere Form repräsentiren, kommt bei den gewöhnlichen homogenen Rundzellencarcinomen die gleichmässige Zellengrösse noch viel mehr zur Geltung und bewirkt eine eigenartige Uniformität des Tumors. Von der Epithelgrenze bis in das Hypoderm wird alles Bindegewebe allmählich durch rundliche oder kubische, schwach tingible Zellen mit runden wenig tingibeln Kernen ersetzt. Die collagene Substanz schwindet bis auf einzelne, balkige und häutige Reste, welche den uniformen Zellenbrei in unregelmässige Haufen abtheilen. Innerhalb dieser ist sie auf dünne Fäden reducirt, welche gewöhnlich grössere Reihen von Zellen, aber auch einzelne Zellen einschliessen. Innerhalb dieser kollagenarmen und elastinfreien Zellenmassen verlaufen die Blutgefässe gestreckt und fast nackt, sind meistentheils weit und oft von Pigment umgeben. Mastzellen finden sich nicht im Innern dieser Knoten, ebensowenig Plasmazellen. An der Peripherie trifft man aber, ähnlich wie bei den rundzelligen Fibrosarkomen, nur in erheblich geringerem Grade Plasmazellen an. Dieselben bilden keine grösseren Haufen und keine geschlossene Schale um den Tumor; man kann eben nur einzelne derartige Zellen in kleinen Gruppen durch ihre Reaction an der Grenze gegen das Gesunde erkennen und damit den Nachweis

führen, dass auch hier die Genese der Sarkomzellen dieselbe ist wie bei den soeben beschriebenen Fibrosarkomen. Ausserdem finden sich auch hier zahlreiche Mitosen, welche eine amitotische Theilung der hier vorkommenden Zellenmassen unwahrscheinlich machen.

Je mehr nun aber der plasmomatöse Charakter bei diesen homogen gebauten Knoten zurücktritt, um so grösser wird die Aehnlichkeit derselben mit der Mykosis fungoides und da die Grenze dieser beiden ganz verschiedenen Geschwulstgattungen auch klinisch neuerdings von manchen Seiten (Funk) für nicht genügend scharf erklärt wird, ist es an dieser Stelle unsere Aufgabe, die histologischen Differenzen so genau wie möglich zu präcisiren. Zwei Punkte sind aber zuerst zu berücksichtigen, wenn man die nicht immer leichte histologische Differentialdiagnose zwischen diffusem Rundzellensarkom und Mykosis fungoides stellen will. Erstens treten die für die letztere Dermatose besonders charakteristischen Erscheinungen nicht in allen Perioden gleichmässig hervor, aber stets wird man sie in älteren, längere Zeit bestehenden und theilweise rückgängig gewordenen antreffen. Bei ausgebildeten Knoten kann ja überhaupt eine Verwechslung nur vorkommen; denn die nichtknotigen Anfänge der Mykosis fungoides haben auch nichts sarkomähnliches. Man wähle also unter den Knoten nur nicht gerade die jungen, vor Kurzem entstandenen aus. Zweitens bediene man sich nur einer möglichst guten Protoplasmafärbung, da in den Schicksalen des Protoplasmas die Differenzen hauptsächlich zu Tage treten.

Eine schon mit blossem Auge an den Schnitten wahrnehmbare und mit der klinischen übereinstimmende Differenz liegt in der oberflächlichen, flachen Ausbreitung des Knotens der Mykosis fungoides, bei der stets die Haut vom Papillarkörper an befallen wird, der untere Theil der Cutis und das Hypoderm meist frei bleibt, dagegen das Oberflächenepithel durch primäre Wucherung anzeigt, dass es stark im Mitleidenschaft gezogen ist; letzteres ist bei Sarkomknoten nur ausnahmsweise der Fall; eine wirklich flache und dabei rein oberflächliche Ausbreitung gibt es aber bei ihnen nicht. Diese topographischen Verhältnisse werden meistens schon sofort die richtige Diagnose stellen lassen. Aber selbst an einem rein zelligen Abschnitte der Geschwulst ist dies noch möglich, wenn wir Folgendes berücksichtigen.

Das diffuse Rundzellensarkom zeichnet sich durch die Uniformität seiner Zellen aus, die Mykosis fungoides durch deren Polymorphie. Bei der letzteren finden wir in jedem Gesichtsfeld ein buntes Gemisch von rundlichen Zellen jeder Grösse mit allen Uebergängen zu den noch zwischen ihnen erhalten gebliebenen Spindelzellen. Die Zellenleiber sind theils gut konturirt, theils unscharf, auf dem Wege der Abbröckelung; sie enthalten theils wenig, theils gar keine chromophile Substanz, aber doch noch in grösseren und reichlicheren Körnern als die Sarkomzellen und — was mir die Hauptsache scheint — in viel grösserer Unregelmässigkeit. Die Kerne sind zum Theil rund und blass wie die der Sarkomzellen, theils aber auch kräftig färbbar und von allen möglichen länglichen, ausgebuchteten, eckigen Gestalten. Sie liegen in den Zellen auch der Zahl nach in buntester Unregelmässigkeit, zu einem,

zweien, dreien und mehr und in derselben Zelle verschiedenartig tingibel. Nur das reichliche Vorkommen von Mitosen hat die Mykosis fungoides mit den Sarkomen gemein.

Nach der Polymorphie der Zellen kommt die viel grössere Succulenz der Mykosis fungoides in Betracht, die sich klinisch durch ihre Weichheit und Eindrückbarkeit dokumentirt. Histologisch spricht sich auch dieser Umstand in der reichlichen Versorgung mit grossen und kleinen Lymphspalten und mit grossen Lymphgefässen aus. Auch dieser Punkt allein würde schon zur Differenzirung ausreichen. Es kommt aber noch ferner in Betracht, dass bei älteren und zum Theil regressiven Mykosisknoten die Lymphspalten mit chromophilen Kernbröckeln beladen und zum Theil erfüllt sind.

Endlich möchte ich noch das reichliche Vorkommen von Mastzellen innerhalb der Mykosisherde als differentialdiagnostisches Moment heranziehen; innerhalb der Sarkomknoten gehen dieselben stets bald zu Grunde.

Schliesslich wäre noch an die Ueppigkeit der saprogenen Flora in exulcerirten Mykosisknoten zu erinnern, welche für diese geradezu typisch ist und diejenige ulcerirter Sarkome weit übertrifft.

Erscheint hiernach die öfter betonte Aehnlichkeit der Mykosis fungoides mit den diffusen Rundzellensarkomen nicht so bedeutend, dass eine Verwechslung möglich wäre, so ist der Abstand dieser Sarkomformen von den infektiösen Granulomen noch bedeutender. Nur die rundzelligen Fibrosarkome könnten wegen ihres bedeutenden Gehaltes an Plasmazellen Schwierigkeiten bereiten, wenn nicht die weitere Umwandlung dieser Zellen in die uniformen Sarkomzellen sofort alle Zweifel beseitigte. Bei den übrigen Rundzellensarkomen ist die Anzahl der Plasmazellen so gering, dass eine Vergleichung mit den infektiösen Granulomen gar nicht in Frage kommt.

In diesem Punkte betreten wir aber mit der Beschreibung der zweiten Form der Rundzellensarkome, der figurirten Rundzellensarkome, ein völlig anderes Gebiet. Diese Geschwülste haben nun gar keine Aehnlichkeit mit der Mykosis fungoides, dagegen aber in der That ganz besondere Analogien mit den infektiösen Granulomen, speciell der Tuberkulose und Syphilis. Hier könnte man, wenn man überhaupt will, thatsächlich von einem Uebergangsgebiet zwischen Sarkomen und infektiösen Granulomen reden.

Es handelt sich bei dieser Gruppe klinisch lediglich um solitäre, langsam wachsende, kleinere Knoten von bräunlicher oder bläulicher Farbe, an den Extremitätenenden, dem Gesichte lokalisirt, sehr recidivfähig, aber gar nicht zu Metastasen geneigt. Die Peripherie dieser Knoten gleicht derjenigen der diffusen Rundzellensarkome, speciell der alveolären. Wir finden eine breite Zone hypertrophischer Spindelzellen mit Gruppen echter Plasmazellen und mit einzelnen Plasmazellen eingestreut zwischen rundlichen Sarmkomzellen von der gewöhnlichen beschriebenen Art und von sehr ausgedehnten Gefässen durchzogen. Von der eigentlichen Geschwulstgrenze ziehen sich Streifen dieses Sarkomgewebes mitten durch den Knoten hindurch, welche auch noch einzelne Plasmazellen aufweisen. Diese, dem diffusen Sarkomgewebe noch ziem-

lich gut gleichenden Stränge umschliessen aber nun eigenthümliche centrale Herde von ganz anderer Struktur, welche eben für diese „figurirte" Sarkomform charakteristisch sind. Dieselben fallen bei Protoplasmafärbung sehr auf als hellere, mit polycyklischen Konturen zusammenfliessende Kreise, die von dem stärker tingiblen, jüngeren Sarkomgewebe allseitig eingefasst werden; sie sehen den aufgehellten Centren im tuberkulösen Plasmom ganz ähnlich. In der That handelt es sich auch hier wie dort um geblähte und durch Fortfall aller basophilen, tingiblen Substanz homogenisirte, häufig mehrkernige Zellen, welche die benachbarten, ebenfalls aufgehellten, aber nicht in demselben Grade geblähten Zellen halbmondförmig und sichelförmig komprimiren. Die letzteren umlagern die ersteren und erzeugen dadurch das polycyklische figurirte Aussehen der ganzen Herde.

Um die Analogie mit den infektiösen Granulomen voll zu machen, findet man in diesen Sarkomen auch Riesenzellen und zwar meistens an der Grenze zwischen den aufgehellten Centren und dem angrenzenden gewöhnlichen Sarkomgewebe. Es ist das ein Befund, der unsere ganze Aufmerksamkeit verdient. Denn das Vorkommen von Riesenzellen ist bei den Hautsarkomen im allgemeinen gar kein so selbstverständliches Faktum, wie es nach der Analogie mit anderen, speciell Knochensarkomen vielleicht erscheinen möchte. Die Spindelzellensarkome bringen es nur selten zur Bildung von grossen, mehrkernigen Spinnenzellen und kleinen Chorioplaxen. Bei den Rundzellensarkomen verhindert die Neigung zu rascher und vollständiger Zelltheilung eine Riesenzellenbildung schon im Keime. Nur bei den schleimig degenerirenden Rundzellensarkomen treten mit der Abrundung der übrig bleibenden Zellen grössere, mehrkernige Zellindividuen auf. Sodann mögen auch bei solchen Hautsarkomen, welche von unterliegenden Knochensarkomen ausgehen, riesenzellenähnliche Bildungen in grösserer Anzahl vorkommen. Aber ein eigentliches Riesenzellensarkom der Haut, d. h. ein solches, in welchem die Riesenzellen eine nothwendige Entwicklungsstufe der Geschwulstzellen bilden, welches mithin dem Spindel- und Rundzellensarkom als Grundform an die Seite gestellt zu werden verdient, ist gewiss äusserst selten. Ich habe nur ein einziges Mal ein solches zu untersuchen Gelegenheit gehabt und will die betreffenden Daten gleich hier einschalten.

Riesenzellensarkom.

Es handelt sich um einen kleinen blaurothen, angiomähnlichen Tumor des Gesichtes, welcher mir durch die Güte von Herrn Dr. Gutsch zuging. Die ganze Cutis war in die von Zellen strotzende, an Intercellularsubstanz sehr arme Geschwulstmasse aufgegangen, über welcher die Oberhaut streckenweise verdünnt und an einer Stelle ulcerirt war. An der Basis zeigte sich noch ein wenig unverändertes, kollagenes Gewebe und hier sah man, dass die Geschwulstzellen aus Spindelzellen hervorgingen, welche durch Protoplasmaaufnahme zunächst um den Kern herum anschwollen, dann aber alle möglichen Gestalten

und Dimensionen annahmen. Von der Vielgestaltigkeit dieser Uebergangszellen kann man kaum eine Beschreibung liefern; sie erinnerten in ihren kubischen, concav ausgeschweiften, vielfach durch Brücken zusammenhängenden Formen zumeist an die Epithelien von alveolären Carcinomen. Fast alle enthielten mehrere Kerne und die grösseren auch Vacuolen mit Kerninhalt. Sie gingen ganz allmählich in die Riesenzellen über, von welchen jeder Schnitt förmlich wimmelte. Auf 1 Quadratmillimeter Schnittfläche lagen durchschnittlich 50—60 kleinere und grössere, stark körnige Riesenzellen von den verschiedensten Formen und grösstentheils mit breiten Fortsätzen versehen, durch die sie zum Theil zusammenhingen. Sie enthielten alle in ihrem mit Methylenblau tiefgefärbten Zellenleibe eine bedeutende Anzahl von Kernen, doch ganz unregelmässig vertheilt, daneben auch ganze Zellen als Einschlüsse, besonders hyalin degenerirte Zellen mit wohlerhaltenem Kern und weiter viele Vacuolen, aus denen solche Zelleinschlüsse oft herausgefallen zu sein schienen. Sie vergrösserten sich augenscheinlich durch Aufnahme solcher ganzer Zellen, welche von ihnen förmlich umflossen wurden und theils am Rande zur Hälfte in dieselben hineinragend, theils mit deutlichem runden Kontur und mit abweichender Protoplasmafärbung inmitten derselben gefunden wurden. Die spärliche Gerüstsubstanz bestand aus vielen weiten Gefässen von capillarer Beschaffenheit und sehr feinen kollagenen Fasern, welche stellenweise schleimig verändert waren und nirgends die gewöhnliche Färbung des Kollagens mehr annahmen. Die Perithelien der Gefässe waren zum Theil stark vergrössert, die Endothelien aber nicht und keinesfalls gingen die Riesenzellen aus Gefässendothelien hervor. Elastin und Mastzellen fehlten in der Geschwulst vollständig.

Echte Riesenzellen waren die zum Theil kolossalen Zellen dieses Tumors nach der gegebenen Beschreibung mithin auch nicht, wenn wir als Typus einer solchen die tuberkulöse Riesenzelle festhalten. Dazu gehört eine Richtung der Kerne polwärts oder zur Bildung eines peripheren Kranzes, eine gewisse gleichmässige Gestalt und Grösse der Kerne und eine spongiöse und zugleich trübe Beschaffenheit des Protoplasmas mit Verlust seiner Basophilie. Es handelte sich hier wie in den sporadischen Riesenzellen der übrigen Sarkome lediglich um äusserst viele und grosse Chorioplaxen, welche allerdings den Charakter der ganzen Geschwulst in diesem Falle bestimmten.

Dagegen finden sich wirkliche echte Riesenzellen in derjenigen Sarkomform der Haut, die ich als „figurirte“ der diffusen, gewöhnlichen entgegenstelle. Ihr Vorkommen ist in den drei Sarkomen, welche ich dieser Beschreibung zu Grunde lege (2 vom Gesicht, 1 vom Finger), konstant, aber sehr verschieden reichlich. Der Kerngehalt schwankt bedeutend (6 bis 100 und mehr); die sehr grossen sind von tuberkulösen Riesenzellen kaum zu unterscheiden. Ihr Hauptsitz ist die Grenze gegen das centrale aufgehellte Gewebe, welches an einzelnen Stellen geradezu durch Riesenzellen eingefasst und vom übrigen Sarkomgewebe getrennt wird.

Dieser letztere Umstand scheidet wieder die hier vorkommenden

Riesenzellen von den in allen Theilen des Plasmoms zerstreuten und speciell auch in den centralen Theilen vielfach vorkommenden der infektiösen Granulome. Sicher aber werden diese erst von den figurirten Sarkomen unterschieden, wenn man in jedem Falle die Genese der aufgehellten Zelle berücksichtigt; hier entsteht sie aus typischen Sarkomzellen mit geringen Resten tingibler, basophiler Substanz in dem schmalen Zellenleibe, bei den infektiösen Granulomen direkt aus Plasmazellen oder deren Tochterzellen, die allerdings auch nur wenig, aber stark tingibles Protoplasma besitzen und deren Kerne mehr chromatophile Substanz aufweisen. Eine Verwechslung dieser Sarkomform mit jenen Granulomen erscheint mithin ausgeschlossen, aber immerhin ist nicht zu verkennen, dass diese Geschwulstformen sich sehr nahe kommen. Jedenfalls sind die figurirten Sarkome der Haut die einzigen, welche eine differentielle Diagnose gegenüber den Granulomen herausfordern.

Was die Granulomähnlichkeit dieser Sarkome ausmacht, kann man kurz dahin präcisiren, dass bei ihnen nicht die Sarkomzelle das typische Endprodukt darstellt, sondern eine geschwollene, homogenisirte Zelle, resp. eine Riesenzelle, also Elemente, welche den stabilen Endprodukten der infektiösen Granulome parallel gehen. Darin mag auch die Stabilität und relative Gutartigkeit dieser Sarkome begründet liegen. Demgemäss hat man bei ihnen zwei Stadien zu unterscheiden, das rein sarkomatöse und das figurirte; in letzterem sind die jüngeren Bestandtheile an die Peripherie und einige den Knoten durchsetzende Stränge verwiesen, während die Weiterentwicklung im Centrum vor sich geht. An der Peripherie hat man als Kennzeichen der Proliferation — wie in anderen Rundzellensarkomen —, zahlreiche Mitosen, im Centrum mehrkernige und Riesenzellen, deren Kerne amitotisch sich vermehrt haben. Noch weitere Degenerationen, analog den Verkäsungen der infektiösen Granulome habe ich bisher in den figurirten Sarkomen nur andeutungsweise an einzelnen Stellen gefunden. Doch zweifle ich nicht, dass bei längerer ungestörter Dauer der Geschwulst eine Degeneration mit Eintrocknung auch hier wie bei den infektiösen Granulomen das Ziel der Entwicklung darstellt und gelegentlich gefunden werden wird. Denn die Vorbedingungen dazu, der Schwund der Blutgefässe und Lymphwege, sind auch hier vorhanden und die Trockenheit des centralen Gewebes ist in die Augen fallend, während an der Peripherie — wie mitgetheilt — eine ungewöhnlich starke Blut-Lymphgefässerweiterung besteht; auch in diesem Punkte verhalten sich Peripherie und Centrum der figurirten Sarkome so verschieden wie möglich. Dagegen habe ich bei den figurirten Sarkomen nichts von den sehr gewöhnlichen Degenerationen der diffusen Rundzellensarkome gesehen, auf welche ich jetzt noch mit wenigen Worten eingehen muss. Es sind dieses hauptsächlich: die schleimige (myxomatöse) Erweichung, die hämorrhagische Pigmentirung und die Nekrose.

Die schleimige Erweichung, welche ein grosses Kontingent zu den central erweichenden, grossknotigen Formen der Haut (Typus Neumann und Funk) und des Hypoderms (Typus Perrin) stellt, befällt die Rundzellensarkome in ganz analoger Weise, wie die Spindelzellen-

sarkome meist in kleinen, etwa einem Gefässbezirk entsprechenden Abschnitten. Die rundzelligen Fibrosarkome kommen dann den erweichten fusocellulären am nächsten, da auch hier die Grundsubstanz von vornherein fester ist. Die Erweichung drückt sich in diesen Fällen aus durch eine grobporige Einschmelzung der Grundsubstanz, eine Erweiterung der Saftspalten und Erfüllung derselben mit einer schleimigen, homogenen oder körnigen, hellflüssigen Substanz. Dabei bleiben aber in dem betreffenden Bezirk eine Menge stärkerer kollagener Balken stehen und demgemäss werden auch viele denselben anheftende Zellen vor der Auflösung bewahrt. Die letzteren vergrössern sich sogar, vom Drucke des festen Gewebes befreit, schwellen theilweise an und zeigen hin und wieder amitotische Theilung der Kerne. Man erhält von dem Bilde den Eindruck eines einfachen Oedems, mit Aufquellung und partieller Resorption von Zellen und Intercellularsubstanz.

Etwas andere Bilder schafft derselbe Process an den reinen Rundzellensarkomen, indem hier eine gleichmässigere und stärkere Degeneration des befallenen Bezirkes zu Stande kommt. Alles kollagene Gewebe verwandelt sich in eine feinfaserige, sulzige Masse, ebenso das Zellprotoplasma, so dass eine Zeit lang noch die Kerne nackt in der erweichten Grundsubstanz liegen. Weiterhin schwinden auch die Kerne und der ganze, vom übrigen Sarkomgebe scharf abgesetzte Bezirk ist in ein gleichmässig zellenloses, mit basischen Farbstoffen nicht tingibles, schleimiges Gewebe umgewandelt. Durch Konfluenz solcher elementaren Bezirke können grosse Strecken des Sarkoms erweichen, innerhalb derer man gewöhnlich weite Gefässe, wie freipräparirt, verlaufen sieht. Unter Resorption der flüssigen Intercellularsubstanz sinken die Knoten später ein (spontaner Rückgang der Sarkomknoten), können aber auch bei Hinzutritt äusserer Ulceration rapide jauchig zerfallen.

Eine bei allen Rundzellensarkomen der Haut sehr gewöhnliche Veränderung ist eine mit der Zeit immer tiefer werdende Pigmentirung, die auf die Blutungen und die Ablagerung von goldgelbem Blutpigment zurückzuführen ist. Schon makroskopisch bemerkt man die Veränderung an der dunkleren Farbe der Knoten und auf der Schnittfläche in gelben und braunen Streifen, welche mit helleren Partien abwechseln. Wo frische blutige Suffusionen hinzukommen, wird die Farbe der Stellen blaubraun bis schwarz. Auch die Hämorrhagien entsprechen gewöhnlich einem kleinen Gefässbezirk; aber indem die Blutung sich dem Gefässe entlang in dem begleitenden Bindegewebe oft ziemlich weit fortschiebt, erhält der hämorrhagische Bezirk stets längere, streifenförmige Ausläufer. Die frischen Blutungen zeigen die Blutkörperchen dicht gelagert, alle Sarkomzellen einzeln umgebend und auseinanderdrängend. Aeltere hämorrhagische Bezirke enthalten statt dessen goldgelbes Pigment in zahllosen kleinsten und grösseren Kügelchen und Klümpchen, theils in theils ausserhalb der Sarkomzellen und der Zellen des interstitiellen Bindegewebes. Streckenweise sind alle Zellen ohne Ausnahme in pigmenterfüllte grobe Schollen verwandelt, in welchen man mit Mühe nur einen Kern erkennen kann. Die Farbe des Pigments wechselt von hellem Goldgelb bis zu Braungelb und zwar liegen in einer Zelle

Pigmentkügelchen von verschiedener Sättigung neben einander. Nie aber habe ich die schwarzbraune Farbe der melanotischen Geschwülste angetroffen.

Ein Zusammenhang der partiellen Nekrosen der Rundzellensarkome mit Hämorrhagien ist unverkennbar, jedenfalls bilden die letzteren eine häufige Veranlassung zur Entstehung der ersteren. Man findet die als koagulationsnekrotisch zu bezeichnenden Partien oft von Ecchymosen durchsetzt und auseinandergedrängt und weiterhin Blutpigment frei in den nekrotischen Stellen oder am Rande derselben in dem noch unveränderten Sarkomgewebe angehäuft. Es ist ja auch sehr plausibel, dass eine blutige Suffusion eines so lockeren, zellenreichen Gewebes bei einer gewissen Stärke zur Aufhebung der Circulation führen kann, aber allein darauf kann nicht jede Nekrose der Rundzellensarkome zurückgeführt werden, da oft jedes Zeichen einer Blutung fehlt. Zudem sind auch die nekrotischen Partien gewöhnlich schärfer abgesetzt als die im selben Präparat vorhandenen Hämorrhagien. Wie abgeschnitten beginnt an einem Strich die Kernlosigkeit der Sarkomzellen und ihre Verwandlung in schwerer färbbare Schollen. Diese Veränderung setzt sich dann ganz gleichmässig auf einen grösseren Bezirk des Sarkoms fort, um an einer anderen Stelle ebenso scharf wieder in gewöhnliches Sarkomgewebe überzugehen. Diese nekrotischen Bezirke haben die verschiedenste Gestalt, grenzen sich aber gewöhnlich mit konvexen Rändern gegen die Umgebung ab.

Am richtigsten wird man diese sämmtlichen Degenerationen, die sich alle durch ihre Beschränkung auf kleinere Theile des Sarkomgewebes und ihre scharfe Abgrenzung nach aussen auszeichnen, unter demselben Gesichtspunkt primärer Gefässveränderungen auffassen, das Oedem und die umschriebene Erweichung, die Hämorrhagien und Nekrosen. Wenn auch die oft geäusserte Vorstellung, als wenn die Gefässzellen die Grundlage des Sarkomgewebes hergeben, gerade den Hautsarkomen gegenüber im Allgemeinen nicht haltbar ist, so ist doch nicht zu verkennen, dass gerade durch den sarkomatösen Process die sonst so gut geschützten Hautgefässe vielfach ihres äusseren Schutzes beraubt werden. Läsionen jeder Art, theils äussere, theils innere mit dem Wachsthume der Geschwulst verbundene, werden daher Zerreissungen, Abknickungen, Stauungen, Hämorrhagien, Thrombosen mit ihren Folgen leichter als irgendwo anders bewirken.

Andere Degenerationen des Sarkomgewebes sind natürlich nicht ausgeschlossen; die hyaline, welche ich bei fusocellulären Formen öfters zu konstatiren Gelegenheit hatte, scheint bei den Rundzellensarkomen seltener vorzukommen. Die überall angegebene und als allgemein vorkommend bezeichnete Verfettung bedarf einer neuen exakten Untersuchung mit den Hülfsmitteln moderner Technik; an meinem geringen osmirten Material konnte ich nichts von einer Verfettung der Rundzellen entdecken.

Ueber die metastatischen „melanotischen Sarkome“ der Hypoderms erlaube ich mir kein Urtheil, da die zwei mir als solche übergebenen Fälle sich als metastatische Carcinome erwiesen und einer derselben

nachweislich aus einem primären pigmentirten Naevocarcinom hervorgegangen war (s. daselbst). Die Zukunft muss lehren, ob diese bisherige Gruppe sich überhaupt aufrecht erhalten lässt.

Möglicherweise trennen sich die pigmentirten bösartigen Geschwülste einfacher, als man bisher glaubte, in hämorrhagisch pigmentirte Sarkome und melanotisch pigmentirte Carcinome.

Mit dieser überraschend einfachen Lösung würde denn auch die Existenz von Virchow's Sarkoma carcinomatosum einem friedlichen Ende entgegengehen, eines Typus, der sich hauptsächlich auf Melanome des Auges gründete, die zum Theil den alveolären Bau der Carcinome aufwiesen, zum Theil Spindelzellensarkome darstellten. Für Nachuntersucher dieser Frage sei bemerkt, dass die grosszelligen Naevocarcinome sich theilweise aus den schönsten Epithelspindeln zusammensetzen (v. Kap. Naevocarcinom).

Literatur über Carcinome, Melanome und Sarkome.

Stoehr, Ueber den Schornsteinfegerkrebs der Engländer. Würzburg 1822.

Jakob, Observations respecting on ulcer of peculiar character, which attacks the eyelids and other parts of the face. Dublin. Hosp. Rep. 1827. 232—239.

Hannover, Das Epithelioma, eine eigenthümliche Geschwulst, die man im allgemeinen bisher als Krebs angesehen hat. Leipzig 1852.

Thiersch, Der Epithelialkrebs namentlich der Haut. Leipzig 1865.

Koester, Die Entwickelung der Carcinome und Sarkome. Würzburg 1869.

Fröhlich, Ueber Cornu cutaneum mit Berücksichtigung seines Verhältnisses zum Epithelialkrebs. Berlin 1872.

Schmitz, Ein Fall von Ulcus rodens. Bonn 1871.

Koester, Cancroid mit hyaliner Degeneration. Arch. f. path. Anat. Berlin 1867. 468—504. Boston 1871. 33—40.

Waldeyer, Die Entwickelung der Carcinome. Arch. f. path. Anat. etc. Berlin 1867. 470—523. 1872. S. 67—159.

Warren, The anatomy and development of rodent ulcer. Boston 1872.

Friedländer, Ueber Epithelwucherung und Krebs. Strassburg 1877.

v. Esmarch, Aphorismen über Krebs. Verhandl. d. deutschen Gesellsch. für Chir. Berlin 1877. 196—219. Arch. f. klin. Chir. Berlin 1878. 437—460.

Hoggan, Changes in the sweat-glands in cancer and leprosy. Med. Times u. Gaz. London. 1879. 434.

G. Hoggan u. E. Hoggan, Etude sur le rôle des lymphatiques de la peau dans l'infection cancreuse. Arch. de physiol. norm. et path. Paris 1880. p. 284 bis 306.

Tillmann, Ueber Theer-, Russ- und Tabakkrebs. Deutsche Zeitschr. f. Chirurgie. Leipzig 1880. S. 519—534.

Paul, Die Pathologie des Ulcus rodens. The Brit. Med. Journ. 1885. p. 881. A. A. 1886. p. 454.

Hebra, Ueber Entwickelung von Epithelien auf psoriatischer Grundlage. Mon. 1887. No. 1.

Hutchinson, Arsenik canc. Brit. med. Journ. London 1887. p. 1280.

Scheurlen, Die Aetiologie des Carcinoms. Deutsche med. Wochenschr. Leipzig 1887. S. 1033.

Schill, Ueber den regelmässigen Befund von Doppelpunktstäbchen im carcinomatösen und sarkomatösen Gewebe. Deutsche med. Wochenschr. Leipzig 1887. S. 1034.

Virchow, Zur Diagnose und Prognose des Carcinoms. Arch. f. path. Anat. etc. Berlin 1888. S. 1—24. Transl. Lancet. London 1888. 145. 179.

Ollendorf, Lupus und Carcinom. Bonn 1887. J. Bach Wwe. 28 S.

Lang, Ueber Kombination von Syphilis und Krebs. Wien. med. Blätter. 1888. S. 289.
Baumgarten, Ueber Scheurlen's Carcinombacillus. Centralbl. f. Bakt. und Parasitenkunde. Jena 1888. S. 397.
Pfeiffer, Der Scheurlen'sche Krebsbacillus ein Saprophyt. Deutsche med. Woch. Leipzig 1888. S. 203.
Scheurlen, Zur Carcinomfrage. Deutsche med. Wochensch. Leipzig 1888. S. 617.
Darier, Beitrag zum Studium des Epithelioms der Schweissdrüsen. Mon. 1889. S. 235.
v. Esmarch, Ueber die Aetiologie und Diagnose der Carcinome, insbesondere der Zunge und Lippe. Allgem. Wiener med. Zeitung. 1889. 195. 207.
Hanau, Erfolgreiche experim. Uebertragung von Carcinom. Fortschr. d. Medicin. Berlin 1889. S. 321—339.
Wehr, Weitere Mittheilungen über die positiven Ergebnisse der Carcinom-Ueberimpfungen von Hund auf Hund. Arch. f. klinische Chirurgie. Berlin 1889. 226—228.
Zahn, Beiträge zur Histogenese der Carcinome. Arch. f. path. Anat. etc. Berlin 1889. 209—221.
Junginger, Ueber Schornsteinfegerkrebs. Würzburg 1889. L. Woerl. 20 S.
Schimmelbusch, Ueber multiples Auftreten primärer Carcinome. Arch. f. klin. Chir. Berlin 1890. S. 860—885.
Sjöbring, Ein parasitärer protozoartiger Organismus in Carcinomen. Fortschritte der Medicin. Berlin 1890. S. 520—542.
Klebs, Ueber das Wesen und die Erkennung der Carcinombildung. Deutsche med. Wochenschr. Leipzig 1890. S. 709—740.
Kubasoff, Ueber die Mikroorganismen der Krebsneubildungen. Wien. med. Presse. 1890. S. 1145, 1185, 1211, 1300.
Schütz, Ueber die Protozoen und coccidienartigen Mikroorganismen in Krebszellen. München. med. Wochenschr. 1890. S. 607.
Siegenbeck van Heukelom, Ueber intracelluläre Gebilde bei Carcinomen. Centralblatt f. allgem. Path. und pathol. Anat. 1890. 704—709.
Russel, An adress on a characteristic organisms of cancer. Brit. med. Journ. London 1890. 1356—1360.
Spencer, Soot in cells of chimney- sweep's cancer. Lancet. London 1890. S. 1030. Brit. med. Journ. London 1890. S. 1122.
Schütz, Mikroskopische Carcinom-Befunde. Mon. 1890. Bd. XI. S. 401.
Wickham, Ueber die Paget'sche Krankheit. Mon. 1890. Bd. XI. S. 132.
Russel, Die Mikroorganismen des Carcinoms. Wien. med. Blätter. 1891. 4—6.
Schütz, Ueber die protozoen- und coccidienartigen Mikroorganismen in Krebszellen. Münch. med. Wochenschr. 1890. No. 35.
Steinhaus, Weitere Beobachtungen über Krebs-Einschlüsse. V. A. Bd. 127. Heft 1.
Ribbert, Ueber Einschlüsse im Epithel der Carcinome. Deutsche med. Wochenschrift. Leipzig 1891. 1179—1183.
Esfen, Ein Beitrag zur Histologie des Kopfhaut-Carcinoms. Würzburg. Godderbaum 1891. W. Barthelsmann. 20 S.
Noeggerath, Beiträge zur Struktur und Entwickelung des Carcinoms. Wiesbaden 1892. J. F. Bergmann. 43 S.
Soudakewitsch, Recherches sur le Parasitisme intracellulaire et intranucléaire chez l'homme; Parasitisme intracellulaire des néoplasies cancereuses. Ann. de l'inst. Pasteur. Paris 1892. 145—157.
Borchers, Ueber das Carcinom, welches sich in alten Fistelgängen der Haut entwickelt. Göttingen 1891. W. F. Kaestner. 38 S.
Butlin, Three lectures on cancer of the scrotum in chimney- sweep's and others. Brit. med. Journ. London 1892. p. 1341.
Heidemann, Ueber Entstehung und Bedeutung der kleinzelligen Infiltration bei Carcinomen. Arch. f. path. Anat. etc. Berlin 1892. S. 77—109.
Sawtschenko, Weitere Untersuchungen über schmarotzende Sporozoen in den Krebsgeschwülsten. Centralbl. f. Bakteriologie und Parasitenk. Jena 1892. 17—28.

Schuchardt, Zur Entwickelungsgeschichte des Hautkrebses. Arch. f. klin. Chir. Berlin 1892. Heft 3 u. 4. S. 255—278.
Karg, Ueber das Carcinom. Deutsche Zeitschr. f. Chir. Bd. XXXIV. S. 133.
von Mosengeil, Ein Fall von verhältnissmässig gutartigem Melanom. Arch. f. klin. Chir. Berlin 1870. 734.
Wagner, Fall von Combination eines Pigmentkrebses mit einer reinen Pigmentgeschwulst. Arch. d. Heilk. Leipzig 1864. 280—284.
Eberth, Ueber die embolische Verbreitung der Melanosarkome. Arch. f. pathol. Anatomie etc. Berlin 1873. 58—64.
Gussenbauer, Ueber die Pigmentbildung in melanotischen Sarkomen und einfachen Melanomen der Haut. Arch. f. pathol. Anat. etc. Berlin 1875. 322—355.
Kolaczek, Zur Lehre von der Melanose der Geschwülste. Deutsche Zeitschr. für Chir. Leipzig 1879. 67—84. Fischer. Mittheil. a. d. k. chir. Klinik zu Breslau. Leipzig 1880. 67—84.
Benzler, Die Naevi als Ursprungsstätten melanotischer Geschwülste. Berlin 1880.
Bulkley, Case of multiple melano-sarkoma of the skin. Boston. M. u. S. J. 1880. 218—220.
Nieberg, Zur Statistik der melanotischen Geschwülste. Würzburg 1882.
Kawka, Ueber Melanosarkom. Berlin 1883.
Rindfleisch, Ueber einen Fall von Melanose; mit Demonstration. Sitzungsber. d. phys. med. Gesellsch. zu Würzburg. 1885. 125—127.
Oppenheimer, Beitrag zur Lehre der Pigmentbildung zu melanotischen Geschwülsten. Arch. f. pathol. Anat. etc. Berlin 1886. 515—554.
Decking, Ueber Melanosarkoma. Würzburg 1887. Becker. 59 S.
Heitzmann, Microscopical studies on melanotic tumors of the skin. J. Cutan. u. Genito-Urin. dis. New-York 1888. p. 201—212.
—, Melanotische Hautgeschwülste. M. H. 1889. Bd. VIII. S. 138.
Toison et Lemière, Melanose cutanée; examen microscopique et bacteriologique. Bull. Soc. de sc. Med. de Lille. 1889. 2.
Trumbull, Melanotic sarkoma with general Melanosis. Med. Rev. New-York 1890. p. 351.
Lagrange, Note sur le pigment melanique et son mode de préparation. Journ. de méd. de Bordeaux. 1890—91. p. 352, 299—318.
Lang, Experimenteller Beitrag zur Frage der Uebertragbarkeit melanotischer Geschwülste. Festschr. z. Jubiläum von Th. Kocher. Wiesbaden 1891.
Bramwell, Diffuse melanotic sarkoma with pigmentation of the skin. Atlas of klin. med. fol. Edinburgh 1891. p. 79—82.
Bamberger, Melanosarkom der Haut des Stammes und der Extremitäten, der Muskulatur, des Peritoneums und der Pleura, des Herzens, der Nieren und der gesammten Lymphdrüsen; diffuse Dunkelfärbung der Haut. Bericht d. k. k. Krankenanst. Rudolph-Stiftung in Wien. 1892. S. 295—297.
Saundby, Case of melanotic sarkoma with Melanuria. Birmingham M. Rev. 1891. p. 147—158.
Petrini und Babes, Ein Fall von alveolärem Melanosarkom der Haut. Mon. 1892. Bd. XIV. S. 283.
M. B. Schmidt, Ueber die Verwandtschaft der hämatogenen und autochthonen Pigmente und deren Stellung zum sog. Hämosiderin. V. A. Bd. 115. S. 397.
Neumann, Zur Kenntniss der zelligen Elemente der Sarkome. Arch. der Heilk. Leipzig 1871. S. 66—79.
—, Ueber Sarkome mit endothelialen Zellen nebst Bemerkungen über die Stellung der Sarkome zu den Carcinomen. 1872. S. 305—324.
Tillmanns, Histologische Beiträge zur Lehre von den Sarkomen und den metastatischen Tumoren. Arch. d. Heilk. Leipzig 1873. S. 530—550.
Steudener, Alveoläre Sarkome. Arch. f. path. Anat. etc. Berlin 1874. 415—423.
Virchow, Ueber Riesenzellensarkom. Arch. f. path. Anatomie etc. Berlin 1874. S. 150.
Cimmino, Su di un caso de fibromi multipli cutanei con metamorfosi sarcomatosi. Gior. ital. de mal. ven. Milano 1881. 28—41.
Ackermann, Die Histogenese und Histologie der Sarkome. Samml. klinischer Vorträge. No. 233—234. Leipzig 1883.

Babes, Ueber den Bau der Sarkome. Centralbl. für d. med. Wissensch. Berlin 1883. S. 881—884.
Pacinotti, J. vasi linfatici nei sarcomi. Sperimentale, Firenze. 1886. p. 151—170.
Schöbl, Ueber ein Sarkom aus epithelähnlichen Zellen lymphoiden Ursprungs. Arch. f. mikrosk. Anat. Bonn 1886—87. S. 81—90.
Siegenbeck van Heukelom, Sarkome und plastische Entzündungen. Archiv für path. Anat. etc. Berlin 1887. S. 392—410.
Perrin, Sarkomatose der Haut. Mon. 1886. S. 331.
Cambariza, Sarkoma pigmentado de la piel. Rev. med. Bogata. 1886—87. p. 789—795.
Campana, Ueber Sarkomatose der Haut. XII. Kongr. ital. Aerzte zu Pavia. 1887.
Rosin, Ueber das idiopathische, multiple, pigmentlose Hautsarkom. Breslau 1887.
Jaja, L'influenza nervosa nella genesi del sarcoma cutaneo. Gior. ital. d. mal. ven. Milano 1888. 295—300.
Funk, Klinische Studien über Sarkome der Haut. Mon. 1889. S. 19.
Görl, Zur Histogenese des Sarkoma. Würzburg 1890.
Norton, Case of alveolar sarcoma of skin of leg; removel; recovery, secundary, growths; death. Med. Presse and circ. London 1890. p. 605.
Taylor, Sarcomatous tumors resembling in some respects keloid. J. Cutan. and Genito-Urin. dis. New-York 1890. p. 384—387.
v. Eiselsberg, Ueber einen Fall erfolgreicher Transplantation eines Fibrosarkoms bei Ratten. Wien. klin. Wochenschr. 1890. S. 927.
Haerle, Beitrag zur Histogenese des Rundzellensarkoms. Würzburg 1891.
Roth, Ueber einen Fall von Sarkom, verbunden mit hämorrhagischer Diathese. Mittheil. a. d. Tübing. Poliklinik. Leipzig 1892. S. 59—67.
Abraham, Ein eigenthümlicher Fall von Sarkoma pigmentosum cutis. Brit. med. Journ. 1892. 2. Januar.

B. Benigne Neubildungen.

Die Keimblätterlehre hat für die gutartigen Geschwülste der Haut ein wesentlich besseres Verständniss angebahnt und die Klassifikation derselben wurde zuerst von Auspitz in diesem Sinne streng durchgeführt. Er konnte dieser Lehre um so leichteren Herzens folgen, als er sich als der Erste von der Irrlehre der Papillombildung an der Haut emancipirt hatte und die bis dahin unentschieden auf der Grenze der Oberhaut- und Cutisgeschwülste hin- und herschwankende Gruppe der sog. „Papillome" nun definitiv den Oberhautgeschwülsten, seinen „Akanthomen" zutheilen konnte. Seitdem hat die Lehre von den benignen Geschwülsten der Haut eine wesentlich einfachere Gestalt gewonnen und man wird die auf diesem Wege erreichte Klarheit gewiss nie wieder mit der früheren Verwirrung vertauschen wollen.

Aber es lässt sich wohl nicht leugnen, dass nach unseren heutigen Begriffen über Geschwulstbildung noch ein anderer und entschieden höherer Gesichtspunkt der Eintheilung der Geschwülste zu Grunde gelegt zu werden verdient, als der der beiden die Haut konstituirenden Keimblätter. Ich meine jene Grunddifferenz im Bau der Geschwülste, welche darauf beruht, dass eine Reihe derselben von den proliferirenden Gewebstheilen selbst gebildet wird, während eine andere Reihe nur geschwulstförmige Ansammlungen inerter, unter Umständen sogar abgestorbener, aber jedenfalls nicht selbständig fortwachsender Gewebstheile darstellt. Zu den letzteren Gebilden hat man beispielsweise

stets die Cysten gezählt und da sie so ganz vom Charakter der eigentlichen Geschwülste abweichen, führten sie innerhalb derselben verstreut ein ziemlich unbefriedigendes Dasein. Das bei den Cysten vorliegende Wachsthumsprincip der Anstauung von nicht mehr proliferationsfähigen Gewebselementen ist aber durchaus nicht auf diese Bildungen beschränkt. Eine ganze und sehr wesentliche Klasse der Oberhautgeschwülste, die Keratome, beruhen ebenfalls auf demselben, wenn hier auch die Anstauung nicht in abgeschlossenen Räumen, sondern auf der Oberfläche der Haut vor sich geht. Denn wir wissen heutzutage bestimmt, dass unter keinen Umständen die Hornzellen sich selbstthätig vermehren. Auch schwellen sie nicht — ohne Vermehrung der Individuen — im Sinne einer einfachen Hypertrophie der Zellen derartig an, dass auf diese Weise ein Tumor entstände. Wir haben es vielmehr bei allen Keratomen, so verschiedenartig sie unter sich sein mögen, mit einer Stauung der Hornzellen an gewissen Orten zu thun und die Grösse dieser Tumoren (z. B. bei Hauthörnern) steht daher oft in einem starken Missverhältniss zur geringen Produktionskraft der Mutterzellen — gerade wie bei vielen Cysten.

Geht man diesem Gedankengange aber weiter nach, so findet man noch eine grosse Menge von Geschwülsten, welche dasselbe Wachsthumsprincip der Stauung an sich tragen und gewöhnlich zeigt es sich, dass dieselben auch mehr oder minder unbewusst von den Autoren deshalb stiefmütterlicher als die echten, proliferativen Neubildungen behandelt wurden. So wissen wir z. B. vom Pigment der Haut sehr wohl — es ist eines der wenigen Dinge, die beim Pigment nicht zweifelhaft und strittig sind —, dass es keine selbständigen Pigmentkörper gibt, die sich auf eigene Hand vermehren und dadurch die bekannten Pigmentgeschwülste der Haut erzeugen, sondern die letzteren beruhen alle auf einer allmählichen Anstauung von Pigment, das letztere mag nun aus dem Blute oder sonstwo herkommen. Eine besondere Gruppe der Pigmentgeschwülste nimmt sich daher unter den echten Neubildungen auch immer sonderbar aus; aber wenn wir doch genöthigt sind, eine ganze Klasse von Stauungsgeschwülsten zu schaffen, so gehören gewiss die übermässigen Pigmentirungen der Haut hierhin. Jedenfalls gehören sie weder zu den Bindegewebs- noch den Oberhautgeschwülsten.

Ganz dasselbe ist über eine geschwulstartige Anhäufung von Mastzellen zu sagen. Denn seitdem wir wissen, dass dieselben durch eine besondere, progressive Veränderung aus gewöhnlichen Bindegewebszellen werden, sich als solche aber gewöhnlich nicht durch Theilung weiter vermehren, sodass ihre Anhäufung nur aus der Ansammlung von immer zahlreicher umgewandelten Spindelzellen besteht, so gehören auch sie — d. h. bis jetzt allein die Urticaria pigmentosa — zu den Stauungsgeschwülsten.

Viel Verwirrung und viele gerechte Bedenken haben von jeher auf dem Gebiete der Angiektasien geherrscht. So zweifellos es echte Angiome gibt, welche aus der unablässigen Neubildung von jungen Blutgefässen hervorgehen, so sicher ist die lose Anheftung einer Reihe von ebenso zweifellosen Angiektasien an dieselben ein Missgriff, der nur

dadurch entschuldigt werden kann, dass wir eben bisher eine anerkannte Klasse von Stauungsgeschwülsten nicht besassen. Es ist daher stets verführerisch gewesen, den Angiektasien dadurch eine Art Bürgerrecht unter den echten Geschwülsten zu verleihen, dass man auf den Umstand besonderen Nachdruck legte, dass auch bei ihnen die Gewebsproliferation nicht ganz fehle. Was der Druck auf die Innenwand der Gefässe und die Stauung sich eroberten, sollte erst durch gleichzeitige oder nachträgliche endotheliale Ueberhäutung gesicherter Besitz der angiektatischen Geschwulst werden. Durch diese nachträgliche Endothelproliferation werden aber natürlich die Angiektasien so wenig zu echten Wucherungsgeschwülsten, wie die Keratome durch die nothwendig zu ihnen gehörende Neubildung von Stachelzellen. Darauf kommt es eben nur an, ob das thatsächlich geschwulstbildende Moment durch selbständig proliferirende oder nur angestaute Gewebsmassen gebildet wird. Nach dieser Definition aber gehören alle Angiektasien zu den Stauungsgeschwülsten.

Es bedarf hiernach keiner längeren Erörterung für den Satz, dass auch alle Lymphangiektasien in diese Klasse hinein versetzt und von den echten Geschwülsten getrennt werden sollten. Dass aber auch die Lymphangiome, im Gegensatz zu den Angiomen, zu den Lymphangiektasien gehören, wird, wie ich denke, aus dem entsprechenden einheitlichen Kapitel für beide Geschwulstarten hervorgehen. Den Klarheit liebenden Forscher, welcher sich durch dieses zwar sehr interessante, aber auch sehr dunkele und extrem verworrene Gebiet unserer Geschwulstlehre hindurcharbeiten musste, befällt noch in der Erinnerung jedes Mal ein Grausen. Ich glaube nun zwar nicht, dass ich durch die veränderte Fassung allein schon zur Klärung dieses Gebietes beizutragen vermöchte, allein ich bin überzeugt, dass eine endliche Anerkennung der Lymphangiome als von den Angiomen total abweichend gebauter Stauungsgeschwülste sehr viel überflüssiges Suchen nach nicht vorhandenen geschwulstbildenden Elementen ersparen würde.

Sehr befremdlich wird es manchem Pathologen erscheinen, dass ich schliesslich auch die Lipome*) der Haut bei den Stauungsgeschwülsten unterbringe. Nach der strikten Definition der letzteren haben sie sicher ein Recht dazu. Denn die Fettzellen vermehren sich ebenfalls nicht als solche proliferativ, daran verhindert sie der Ballast angehäuften Fettes, welches sie erst wieder verlieren müssen, ehe sie an eine Proliferation denken können. Die Lipome entstehen daher genau wie das normale Fettgewebe durch die successive Verfettung von mehr und mehr Bindegewebszellen; es handelt sich also um eine festgehaltene Anstauung von Fett. Uebrigens habe ich schon lange, bevor ich diesem Gedankengange Raum gab, die Lipome — wie die Entstehung des Fettes in der Haut überhaupt — auf eine Anstauung mit Fett beladener Lymphe zurückgeführt.

Man könnte hier vielleicht einwenden, dass mit diesem Schritte

*) Die Xanthome reihe ich ebenfalls provisorisch unter die Stauungsgeschwülste ein. Die Begründung hierfür wird sich aus dem betreffenden Kapitel ergeben.

das eigentliche Gebiet der Stauungsgeschwülste überschritten sei und dass man, so weiter gehend, auch schliesslich noch viele, vor allem die fibrösen Neubildungen der Haut zu dieser Klasse von Geschwülsten zählen müsse. In der That proliferiren die kollagenen Fasern nicht; sie vermehren sich nicht selbständig und bilden doch erhebliche Geschwülste. Aber hier besteht doch ein bemerkenswerther Unterschied. Ein Theil der fibromatösen Geschwülste ist zur Hälfte zelliger Natur und gehört daher unfraglich zu den echten, proliferirenden Neubildungen. Ein anderer Theil, zu dem vor allem das Keloid gehört, besteht der Hauptsache nach aus Kollagen und vermehrt sich in der That von einem gewissen Zeitpunkte an ohne Zellenneubildung. Aber hier findet doch eine active Thätigkeit, keine blosse Anstauung statt, indem die kollagene Subtanz sich progressiv verändert, dabei anschwillt und der Hauptsache nach die Geschwulstbildung eben durch diese Hypertrophie zu Wege bringt. Zu einer solchen Leistung ist die Fettzelle nicht befähigt, dieselbe kann auf einem Maximum der Füllung angekommen nur platzen und ihren öligen Inhalt entleeren.

Wie man sieht, ist die Klasse der Stauungsgeschwülste nicht klein; sie ist sogar umfangreicher als die der echten Proliferationsgeschwülste. Schon allein diese Erfahrung, mehr aber noch die Neuordnung der vielen Geschwülste im Einzelnen und die enge Verbindung, in welche manche, früher getrennt gewesene dadurch gerathen, wird gewiss zum Nachdenken anregen und diesem bisher in der Dermatologie ziemlich stiefmütterlich behandelten Gebiet neue Arbeiter zuführen.

Eine besondere Erörterung bedarf noch die Klassificirung der angeborenen gutartigen Geschwülste der Haut, der Naevi. Würde es nicht im Plane dieses ganzen Werkes liegen, die angeborenen Missbildungen getrennt von den erworbenen Veränderungen zu behandeln, so hätte ich wohl kaum der Versuchung widerstanden, die Naevi in den Bereich der gutartigen Geschwülste hineinzuziehen. Denn an vielen Punkten ist die Abgrenzung in der That gerade bei den Hautmissbildungen eine ausserordentlich schwierige. Nicht als ob das platterdings mit zur Welt gebrachte sich nicht als Naevus erkennen liesse; das ist an der Haut gewiss leichter als anderswo. Aber darin liegt die Schwierigkeit, dass wir eben an der Haut auch besser als anderswo merken, dass noch vieles mehr seinem ganzen Charakter nach zu den angeborenen Geschwülsten gehört, wenn es auch nicht gerade schon bei der Geburt bemerkt wurde. Besonders bei den Angiomen, Myomen, Neurofibromen, Lymphangiomen, bei den Drüsengeschwülsten der Haut, bei gewissen Formen von Elephantiasis u. a. m. ist dadurch die Abgrenzung von Angeborenem und Nichtangeborenem wirklich schwierig, fällt oft genug künstlich aus und führt zu nicht vermeidbaren Wiederholungen.

Andererseits ist aber auch hier in der dennoch versuchten, grundsätzlichen Scheidung ein belebender Sporn gegeben, um dem Wesen dieser Geschwülste weiter nachzuforschen und alle histologischen Mittel aufzubieten, um Licht in dieses dunkle Gebiet zu bringen. So konnte

ich beispielsweise, um nur eines zu nennen, die erworbene Natur einer zuerst als Atherom imponirenden Talgcyste durch den Nachweis von Mikroorganismen im Centrum derselben feststellen.

α) Echte Geschwülste (Wucherungsgeschwülste).

1. der Oberhaut.

Die gutartigen Geschwülste der Oberhaut und Oberhautanhänge lassen sich heutzutage viel leichter und schärfer von denen der Cutis abtrennen, als vor 1—2 Jahrzehnten, als noch die Mischgeschwulstklasse der sogenannten „Papillome", wenn auch von maassgebender Seite wissenschaftlich angefochten, dennoch thatsächlich zu Recht bestand und diese Lehre in unbefangenster Weise in allen Lehrbüchern vorgetragen werde. Umsonst hatte Virchow davor gewarnt, das Wort: Papillom zuzulassen, welches ja den Begriff einer selbständigen Wucherung der Cutispapillen zu einer organischen Geschwulstform nach Analogie der Angiome und Neurome involvirt. Umsonst bekämpfte Auspitz diese Legende vom selbständigen Papillarwachsthum mit logischer Schärfe und allen Beweismitteln, die ihm zu Gebote standen; er brachte es nur dazu, die selbständig denkenden Fachcollegen zu überzeugen. Für die grosse Masse der Aerzte blieb der Begriff des „Papilloms" unantastbar, ja sogar ein mit besonderer Vorliebe in der Praxis gebrauchter. Man fragte sich überhaupt niemals nach der Existenzberechtigung des Wortes: Papillom. Denn die einfache Thatsache, dass eine Menge von wissenschaftlichen Artikeln und Lehrbuchkapiteln so überschrieben waren, genügte, um den Begriff weiter zu sanctioniren und je nach der persönlichen Vorliebe brachte man in dieser bequem sich darbietenden Rubrik nun die verschiedensten Auswüchse: Warzen, Kondylome, Hauthörner, Naevi und überhaupt alle benignen Geschwülste von papillärer Form unter.

Auch ich habe bei verschiedenen Gelegenheiten gegen diese oberflächliche und unwissenschaftliche Art zu rubriciren, Stellung genommen. Aber ich bilde mir nicht ein, dass wenn jetzt — wenigstens in Deutschland — die Zeit des „Papilloms" auf immer dahin ist, meine Gründe überzeugender gewesen wären als die, welche Auspitz schon vorbrachte. Wie stets bei eingewurzelten Vorurtheilen kommt die Hülfe von ganz anderer Seite. Cohnheim hätte alle Pathologen allmählich von der Infektiosität der Tuberkulose überzeugen können, das hätte auf die Welt der Aerzte keinen Eindruck gemacht — das that erst die Auffindung des Bacillus. Und es hätten alle pathologischen Anatomen und mikroskopirenden Dermatologen die Unzulässigkeit des Papillombegriffes einsehen können, ohne dass der allgemeine Gebrauch desselben aufgehört hätte. Erst die Auffindung der Mitosen, als eines bequemen und sicheren Wahrzeichens der Orte, wo wir Proliferation anzunehmen haben, hat den Glauben an das Papillarwachsthum auf einmal gründlich und für immer erschüttert und es schwindet jetzt ganz von selbst dahin. In England, Amerika und

Frankreich ist der Ausdruck allerdings noch bei hervorragenden Fachgenossen im Gebrauche, aber auch dort sind seine Tage gezählt und eine auf der Höhe der Zeit stehende, histologische Abhandlung, welche das Papillom aufrecht erhält, ist heute nicht mehr möglich.

Viel zu der Zähigkeit, mit welcher gerade dieser Scheinbegriff wurzelte, mag der Umstand beigetragen haben, dass ein kurzer und bezeichnender, mit einem Wort: bequemer Ausdruck für diejenigen Oberhautgeschwülste, welche hauptsächlich als „Papillome" galten, lange Zeit fehlte. Das Wort Epitheliom wäre gerade nicht unpassend, wenn auch etwas zu vielsagend, da es auch die Keratome mit einschliesst; aber es war unbrauchbar geworden durch den ominösen Klang, den es während des langen Streites um die histologische Natur des Krebses angenommen hatte. Da verdanken wir Auspitz wieder den richtigen Fingerzeig. Indem er das Wort Akanthom schuf (Wucherung der Stachelschicht), hat er uns von dem unbestimmten „Epitheliom" und dem nichtssagenden und grosse Verwirrung stiftenden „Papillom" auf einmal befreit.

Alle bisher zu den Papillomen gerechneten Geschwülste gehören zu den Akanthomen, denn an der Haut ist nun einmal die papilläre Form stets an eine Wucherung der Stachelschicht gebunden — es sei denn, dass man mit dem Beiwort papillär jede granulöse Oberfläche, z. B. die gewöhnlichen Wandgranulationen bezeichnen wollte, wozu gewiss kein Grund vorliegt. Andererseits umfasst aber der Akanthombegriff auch viele Oberhautgeschwülste von nicht papillärer Form. Im Anfangsstadium der meisten später exquisit papillären Gewächse ist sogar die Form gewöhnlich eine platten- oder knopfförmige. Wenn aber selbst die Papillen in einem einzelnen Falle, was gewiss selten genug vorkommt, genau den auf der betreffenden Hautstelle früher vorhanden gewesenen entsprechen und dieselben grössere Dimensionen angenommen haben, liegt doch niemals eine aktive Papillarsprossung vor. Gewöhnlich entsprechen aber die neuen Papillen den alten durchaus nicht und sind meistens an Zahl viel geringer, selbst wenn das papilläre Akanthom einen bedeutenden Umfang besitzt. In den wenigen Fällen endlich, wo in Folge von Proliferationsprocessen secundär die Anzahl der Papillen eine Zunahme zeigt, liegen diese formbestimmenden Wucherungen, wie jetzt die Mitosen und früher die gesammten Strukturverhältnisse zeigten, lediglich im Epithel.

Man könnte nun daran denken, unter den Akanthomen eine Abtheilung für papilläre und eine für nicht papilläre Gewächse zu schaffen. Aber auch diese Eintheilung ist einerseits überflüssig, andererseits unzutreffend. Denn so auffällig der papilläre Bau im Einzelfalle klinisch erscheinen mag, so ist er doch in keinem Falle für die betreffende Geschwulst das hauptsächliche Charakteristikum und überhaupt nicht zu jeder Zeit der Entwicklung vorhanden. Gewöhnlich ist die complicirte papilläre Gliederung ein Symptom des Alters der Geschwulst und dadurch, wenn man will, auch das einer höheren Entwicklung derselben. Wie der papilläre Bau im Einzelnen zu Stande kommt, wird bei den verschiedenen Akanthomen zu erörtern sein. Wo ähnliche Be-

dingungen sich bei anderen epithelialen Geschwülsten, speciell den Carcinomen vorfinden, tritt auch dort ein papillärer Bau zu Tage.

Ausser den Akanthomen gehören zu den echten proliferirenden Oberhautgeschwülsten nur noch die Drüsenhypertrophien und Adenome der Haut, da wir die sonst in derselben Gruppe abgehandelten Keratome zu den Stauungsgeschwülsten der Oberhaut gestellt haben. Das Epithelioma contagiosum gehört zu der ersten Gruppe der Akanthome des Deckepithels und nicht zu den Follikulargeschwülsten, wie noch heute einige Dermatologen annehmen. Dagegen sollen die von den Follikeln und Knäueln ausgehenden Akanthome bei ihrer nahen Beziehung zu den Hypertrophien und Adenomen dieser Organe in der letzteren Gruppe Erwähnung finden.

b) Akanthome.

Verruca vulgaris.

Herdweise auftretendes, acquirirtes Akanthom infectiöser Natur mit sofort hinzutretender Hyperkeratose. Die gewöhnlichen Warzen kommen bei Kindern oder jugendlichen Personen, sowie bei älteren, deren Beschäftigung Waschen und Kochen mit sich bringt, an den Händen (Knöchelgegend, um die Nägel), seltener am Gesicht, fast niemals an bedeckt getragenen Körperstellen, einzeln oder gruppirt, zuweilen massenhaft vor. Sie überragen halbkugelig die Oberfläche der Haut, sind hart, von $^1/_2$—4 mm Durchmesser, selten darüber, können aber zu polycyklischen, ausgedehnten Scheiben zusammenfliessen. Alte Warzen zeigen durch Abwerfen der oberen Hornschicht ihren papillomatösen Bau, doch niemals einen Uebergang zum Hauthorn. Ihre oft rapide Ausbreitung bei Kindern und Dienstboten und ebenso häufiges plötzliches Verschwinden, ihr Wachsthum auf feinen Einrissen und Nietnägeln der Hände, strichförmig auf Ritzungen der Oberhaut in der Nähe von älteren Warzen, machen ihre infectiöse Natur wahrscheinlich. Kühnemann hat einen Bacillus in der Stachelschicht der gewöhnlichen Warze nachgewiesen. Nicht zur Verruca vulgaris gehören die folgenden, häufig auch Warzen genannten Gebilde: 1. Das Condylom (Condyloma acuminatum) auch spitze Warze genannt. 2. Das Fibrokeratom der Augenlider und des Halses älterer Personen (auch Verruca filiformis genannt). 3. Die Verruca dorsi manus (auch Verruca plana genannt). 4. Die Verruca seborrhoica (auch Verruca senilis genannt).

Man unterscheidet histologisch an jeder einzelnen Warze zweckmässiger Weise 3 Stadien, das des Beginnes, der Akme und des Rückganges. Das erste Stadium wird charakterisirt durch eine scheibenförmige Verdickung der Stachelschicht und Hornschicht. Durch die gleichzeitig eintretende Akanthose und Hyperkeratose werden die Papillen auf dem befallenen Hautbezirk mit Ausnahme weniger niedergedrückt und der Papillarkörper als Ganzes passiv ausgedehnt und ausgeglichen. Die wenigen, der Epithelwucherung widerstehenden, stets blutgefässhaltigen Papillen werden in der Breite verdünnt und in der Höhe verlängert. Die Körnerschicht ist regelmässig verdickt; ebenfalls die Hornschicht mit gleichzeitiger Erhaltung vieler, nicht aller Kerne. So repräsentiren sich die Anfänge (von etwa $^1/_2$ mm Durchmesser) in der Umgebung älterer Warzen als reine, stark verhornende Akanthome, ohne alle entzündlichen Erscheinungen in der Cutis.

Dieses ändert sich jedoch mit der Vergrösserung der Warze. Haben

sie etwa einen Durchmesser von 2 mm und etwas darüber erreicht, so beginnen sie in die Cutis mit neu sich bildenden Epithelzapfen und Epithelleisten einzuwachsen und es zeigt sich jetzt auch eine Reaktion der Cutis in Gestalt einer Dilatation der Papillargefässe, einer ganz oberflächlichen Hyperämie, welche sich nicht über das subpapillare Gefässnetz hinab erstreckt. Auch die Perithelien der Gefässe sind etwas zahlreicher und grösser als normal. Auf diese leichten Veränderungen beschränkt sich die Reaktion der Cutis, die man als eine ganz schwache Entzündung auffassen muss. Bemerkenswerth ist — und hierin drückt sich die Benignität, der oberflächliche Charakter der Affektion aus —, dass die Cutis dem Eindringen der Epithelleisten einen bedeutenden Widerstand entgegensetzt. Dieselben sind an dem vordringenden Ende niemals breit, sondern zugeschärft und nach dem Centrum der Warze umgebogen, sodass man meistens auf senkrechten Schnitten, welche nicht den mittelsten Theil der Warze getroffen haben, an der Cutisgrenze statt der Bilder von Zapfen, das eines Epithelnetzes erhält. Daher wurzelt die Warze niemals tief in der Cutis und lässt sich ja auch leicht mit dem scharfen Löffel in toto herausheben. Durch die Krümmung der äusseren Epithelleisten nach dem Centrum hin, gewinnt der untere Contur der Epithelwucherung in toto häufig eine abgerundete, becherförmige Gestalt. Sehr bald lässt die Wucherung des Epithels überhaupt nach, sodass für die Cutis keine weitere Folge als eine schwache dellenförmige Vertiefung resultirt, aus deren Centrum ein gemeinschaftlicher Papillenstock hervorkommt, welcher sich nach oben verbreitet und in eine Anzahl fadenförmiger, meist langer Papillen auflöst. Schon G. Simon wusste, dass die Anzahl der Papillen auf dem Terrain einer Warze gegenüber der Norm sehr abgenommen hat. Er führte diese Thatsache auf eine Verschmelzung von Papillen zurück, welche natürlich nicht in dem Sinne vorkommt, dass dabei die Gestalt der Papillen erhalten bliebe. Simon kannte noch nicht die Wandelbarkeit der papillaren Oberfläche. Die geringe Papillenzahl ist einfach die Folge davon, dass durch die primäre Akanthose gleich anfangs eine grössere Anzahl weniger widerstandsfähiger Papillen zur Fläche ausgeglichen werden. Bei der weitergehenden Epithelwucherung, welche gleichsam einen erfolglosen Versuch macht, neue Papillen aus der Cutisoberfläche abzuschnüren, verändert sich ihre Anzahl nicht, sondern nur ihre Form. Sie erhalten jetzt ein breiteres Fussende und wo die peripher vorrückenden Leisten nach innen gedrängt werden, biegen sich auch die entsprechenden Papillen mit ihrem Fussende nach dem Centrum um und verschmelzen dann hier — wie schon gesagt — in einem gemeinsamen Papillenstock. Hin und wieder werden in diesem noch durch ganz kleine Epithelsprossen sekundäre kleine Papillen abgefurcht, aber nicht konstant. Dieser Punkt ist mit Recht öfter hervorgehoben worden; er bildet einen Gegensatz zum Verhalten der Keimblätter beim Condylom. Während bei letzterem die breiteren und saftigeren Papillen regelmässig sekundäre Abfurchungen durch das vordringende Epithel in ihrer ganzen Länge erleiden, fehlen dieselben bei der Warze ganz oder beschränken sich auf das verbreiterte unterste Ende derselben.

Je weniger die Stachelschicht in die Cutis einzudringen vermag, um so mehr häuft sie sich an ihrer Oberfläche zu einem dicken Polster an, welches eine immer regelmässigere Schichtung um die stehen gebliebenen Papillen gewinnt. Die Stachelzellen an der Cutisgrenze sind klein und dichtgedrängt, enthalten viele Mitosen und schwellen in den höheren Lagen erheblich an, wobei die Zellen ihr bedeutendes Volumen auch noch in der Körnerschicht und sogar stellenweise in der Hornschicht beibehalten. Die intercellulären Saftspalten, in welchen sich vereinzelt die Kühnemann'schen Bacillen nachweisen lassen, sind weit und bleiben selbst noch häufig in der Körnerschicht nachweisbar. Diese ist stets verbreitert, in den Einsenkungen zwischen den Papillen bis auf 10 Lagen und mehr; oberhalb der Papillen nimmt die Anzahl der Lagen und die Grösse der Keratohyalinkörner erheblich ab, aber selbst die Papillenspitze ist in den meisten Fällen noch mit einer einzigen Schicht feinkörniger Zellen bedeckt. Nur einzelne, ganz besonders hoch in die Warze aufragende und fast stets von kleinen Blutungen überlagerte Papillen zeigen die Spitze ganz frei von einem Keratohyalinmantel. Nach Kühnemann verhält sich das Eleidin in ähnlicher Weise an- und abschwellend wie das Keratohyalin. Die Hornschicht weist jetzt auf der Höhe der Entwickelung auch einen regelmässigeren Kernbefund auf. In den interpapillaren Einsenkungen fehlen die Kerne, um an den Abhängen der Papillen und über den Spitzen derselben meist wieder zu erscheinen. Niemals entwickelt sich über den Spitzen der Papillen eine Art Marksubstanz in der Warze — im entschiedenen Gegensatz zum Hauthorn, der wohl auf die weichere und losere Beschaffenheit der Hornsubstanz bei der Warze zurückzuführen ist. Die Schweissporen, welche begreiflicher Weise die Warze stets am Orte der Epitheleinsenkungen durchziehen, sind von einer normalen Hornschichtsäule umgeben und viel gestreckter als normal. Sie bilden eine sehr steile Spirale oder eine ganz gerade, enge Röhre mit etwas erweiterter äusserer Oeffnung. Dieser abnorm gerade Verlauf der Schweissporen spricht für eine harmonische Vorschiebung der Gangepithelien und Deckepithelien; normalerweise ist die der letzteren verlangsamt gegenüber der der ersteren und beim Leichdorn und der Schwiele sogar im geraden Gegensatz zur Warze — noch mehr verlangsamt als normal.

Wo Lanugohärchen in den Bereich der Warzen fallen, zeigen dieselben keine Veränderung, participiren aber auch nicht an dem Wucherungsprocesse des Deckepithels, sondern werden einfach in denselben eingeschlossen.

Leukocyten trifft man in den Warzen nur vereinzelt, wie auch der Papillarkörper unter denselben keine Spur von Auswanderung aufweist.

Am Rande dieser auf der Akme des Processes stehenden Warzen fällt die Neubildung steil ab, jedoch nicht vollkommen zur Norm; eine kleine Strecke weit in die Umgebung lassen sich noch die Wucherung der Stachelschicht, die Verdickung der Hornschicht und die Erweiterung der papillaren Gefässe in sehr abgeschwächtem Grade verfolgen.

Im dritten Stadium hat die Warze den Zustand der Reife über-

schritten und die Neubildung von Stachelzellen hört auf. Man findet in der Stachelschicht keine Mitosen mehr. Da aber die Verhornung des einmal gebildeten Epithelpolsters fortschreitet, so dringt die Hornschicht immer tiefer in die interpapillaren Einsenkungen hinab. In den oberen, älteren Theilen der an Dicke beständig zunehmenden Hornschicht treten kleinere Risse und grössere Spalten auf und endlich bröckeln tütenförmige Hornkomplexe aus den interpapillaren Theilen aus und lassen den papillomatösen Bau der Warze offen zu Tage treten. Die mit ihren stehenbleibenden Hornscheiden bedeckten Papillen klaffen alsdann nach allen Seiten wie gespreizte Finger und geben durch diese Lageänderung, durch die Neigung ihrer Spitzen, sich nach aussen zu drehen, Kunde von der centripetalen Einschnürung ihrer Basis am Grunde der Warze. Solange die Warze wuchert und auf der Höhe ihrer Entwickelung sich befindet, besteht mithin eine Spannung der bindegewebigen Achsen gegen den epithelialen Kitt, welcher sie umgibt und zusammenhält; diese Spannung wird hervorgerufen durch die Epithelwucherung am Grunde, welche sich nicht frei in die Tiefe und nach aussen ausdehnen kann und deshalb den Papillarkörper am Grunde der Warze von allen Seiten zusammendrängt.

Literatur.

Lehrbücher von G. Simon, Rindfleisch, Lesser.
Hardaway, Klinische Studie über das Papillom der Haut. Arch. of Derm. 1880. p. 387.
v. Baerensprung, Beiträge zur Anat. u. Pathol. der menschlichen Haut. 1848. S. 12.
Darier, Verrucae planae juveniles des Gesichtes. Annales 1888. Oct.
Kühnemann, Beiträge zur Anatomie und Histologie der Verruca vulgaris. Mon. 1889. Bd. VIII. S. 341.
Kühnemann, Zur Bakteriologie der Verruca vulgaris. Mon. 1889. Bd. IX. S. 17.

Condylom.

An den Schleimhauteingängen, feucht gehaltenen und seborrhoisch erkrankten Hautstellen isolirt auftretendes, sich gern in der Fläche ausdehnendes, reines Akanthom. Die gewöhnlich als „spitzes Condylom“ (Condyloma acuminatum) bezeichnete Geschwulst beginnt als ein kleines Knöpfchen, welches bald gelappt und durch weitere Furchung in den meisten Fällen blumenkohlartig verzweigt wird. Die Farbe ist zuerst die des Mutterbodens, auf der Schleimhaut und den Uebergangsstellen roth, auf der Haut weissgelblich; später hängt sie von dem Grade hinzutretender Verhornung ab. Man kann aus der rothen Kranzfurche des Penis wachsgelbliche, durchscheinende Condylome hervorsprossen sehen. Die auf dem Kopfe und in den Nasolabialfurchen auf seborrhoischer Basis entstehenden sind meist ziemlich hart, trocken, gelblich und erinnern dadurch an gewöhnliche Warzen (Verruca vulgaris), mit denen sie nicht verwechselt werden dürfen, da ihr Bau der des Condyloms ist. Klinisch unterscheidet sich das Condylom von der Warze dadurch, dass zur Haftung des Condylomkeimes präparatorische Veränderungen des Mutterbodens (Durchfeuchtung, Seborrhoe, Ekzem) und nicht nur Einrisse in die Hornschicht nöthig sind, dass sie sich gerne continuirlich, in serpiginöser Weise soweit ausbreiten (Kontaktfalten), als die Bedingungen des Bodens günstige sind und dass sie keine Remissionen und spontanen Abfall zeigen, sondern vielmehr oft zu ungemein ausgedehnten Geschwulstfeldern anwachsen, welche nur auf künstliche Eingriffe zurückgehen.

Da beim Condylom der spontane Rückgang fehlt, kann man auch histologisch nur zwei Stadien unterscheiden.

Im ersten besteht genau wie bei der Warze eine scheibenförmige Verdickung des Epithels zu einem Polster, unter welchem die Papillen niedergedrückt und zur Fläche ausgeglichen sind. Dabei sind aber die Blut- und Lymphgefässe von vornherein erweitert. Alsbald tritt an einer Stelle eine knopfförmige Hervortreibung des Epithels hervor, die makroskopisch eben als ein sehr feines Köpfchen sichtbar ist. Die wuchernden Epithelleisten gewinnen hier ebenso wenig wie bei der Warze die Tiefe, drücken aber auch nicht den Papillarkörper am Grunde zusammen, sondern werden umgekehrt von dem mehr und mehr anschwellenden Papillarkörper emporgehoben. Die Erhebung über die Oberfläche ist beim Condylom im Beginne etwa zur Hälfte der schwellenden Cutis zuzuschreiben, während später wieder die Masse des Epithels bei Weitem überwiegt. Wenn aber auch der Auftrieb und die Massenzunahme bei dieser Geschwulst zum Theil dem Bindegewebe zuzuschreiben ist, so ist doch die aktive Formengebung allein Sache des Epithels. Hier wie überall hat die Cutis nur passiv durch die Existenz vorgebildeter, in ihrer Festigkeit und Widerstandskraft differirender Punkte Einfluss auf die definitive Gestaltung. Durch gleichzeitige Hervortreibung vieler Knöpfchen erhält die Fläche ein feindrusiges Aussehen.

Im zweiten Stadium wächst nun das Condylom zu dem bekannten blumenkohlartig oder hand- und fingerförmig zugespitzten oder endlich auch nur einfach knopfförmig gebauten Gewächs heran. Währenddessen gehen sowohl im Epithel wie im Bindegewebe vielfache Veränderungen vor sich, welche das Condylom immer weiter von dem Typus der Verruca vulgaris entfernen. Das Epithel proliferirt sehr üppig; man findet Mitosen nicht nur in der basalen Lage der Stachelzelle, sondern — wie bei gewissen Carcinomen — noch in der 4. bis 6. Epithelreihe, von der Bindegewebsgrenze an gerechnet. Die Stachelzellen vergrössern sich ganz bedeutend, ebenfalls wie bei stark wuchernden Carcinomen. Stachelzellen zu finden, deren Durchmesser 4, ja 8mal grösser ist, als an den Stachelzellen der umgebenden Haut, ist keine Seltenheit. Die Lymphspalten zwischen den Stachelzellen sind stark erweitert und die Verbindungsbrücken der Zellen, welche sie durchsetzen, in seltener Stärke ausgebildet. Diese letzteren werden an vielen Stellen wieder durchquert von Fibrinspiralen (Herxheimer, Eddowes), oft in erstaunlicher Ausdehnung und Menge. Wo die Lymphspalten des Epithels sehr weit klaffen, sind die verbindenden Stacheln des Epithels zuweilen zu langen Haarbüscheln ausgezogen; eben solche verbinden auch mit Uebersprungung nächstgelegener Epithelien entferntere, welche bis auf diese Brücken durch Einschieben anderer Epithelien ausser Connex gerathen sind. Körniges und fädiges Fibrin findet sich in wechselnder Menge noch in der Körnerschicht und Hornschicht, hier eng zwischen den verhornenden Zellen eingeschlossen.

Alles spricht für eine ausnahmsweise üppig gesteigerte Ernährung der Epithelien und ein Wachsthum der Stachelschicht in allen Rich-

tungen von abnorm vielen Punkten aus. Dabei ist die Körnerschicht ebensowohl verbreitert wie bei den Warzen — stets ein Zeichen verlangsamter Verhornung. Aber es folgt nicht — wie bei den Warzen — eine stark verdickte Hornschicht. Die Verhornung ist hier vielmehr bis auf die Verlangsamung normal, die Hornschicht von derselben Dicke wie an der umgebenden Haut oder nur sehr mässig verdickt. Es fehlt die Hyperkeratose*), der abnorm feste Zusammenhang der Hornzellen und damit einerseits die Aufstapelung der Hornmassen, der hornige Kitt, welcher die Papillen bei der Warze zusammenhält, andrerseits die feste äussere Schale, deren Widerstand die Epithelleisten bei der Warze in die Tiefe treibt. Wie bei der Warze das verhornte Epithel die Hauptmasse der Geschwulst ausmacht, so hier das unverhornte. Dadurch wird schon die äussere Gestaltung des Kondyloms eine total andere. Aber um dieselbe völlig zu verstehen, hat man auch die gleichzeitigen Veränderungen in dem Bindegewebsstock ins Auge zu fassen. Derselbe ist ungemein reich an Blut und Lymphe, von weitklaffenden Gefässen und Lymphspalten durchzogen. Die in den Papillen aufsteigenden Kapillaren haben zuweilen das Kaliber von cutanen Venen und reichen bis an die äusserste Spitze der Papillen. In den weiten Lymphspalten finden sich ausgedehnte Fibrinnetze, Fibrinklumpen und viel körniges Fibrin; feine Fibrinfäden durchziehen auch zuweilen das Bindegewebe und setzen sich in Fibrinspiralen des Epithels fort. Das Bindegewebe ist überreich an Spindelzellen von oft sehr erheblicher Grösse und enthält stets eine abnorme hohe Anzahl von Leukocyten, welche weiterhin ihren Weg in das Epithel finden. Stärkere lokale Leukocytose setzt dagegen irgend welche hinzukommende Störung, wie Aetzung, Zerfall des Neugebildes voraus. Mastzellen finden sich in dem neugebildeten Bindegewebe stets in bedeutender Anzahl; sie sind gross, vielgestaltig, aber von nicht sehr gestreckter, meist sogar rundlicher Form. Immerhin sind sie besonders beweglich beim Kondylom, da man eine ganze Anzahl bemerkt (ähnlich wie bei gewissen Carcinomen), die sich in die Lymphspalten des Epithels verirrt haben.

Nach diesen Angaben wird die etwas complicirte Struktur des Condyloms, wie sie sich allmählich entwickelt, leicht erklärlich und ebenso die auffällige Differenz von der Verruca vulgaris. Bei beiden Geschwülsten sind die Papillen nur zum kleinsten Theile direkte Abkömmlinge der Papillen des Mutterbodens, weil die erste scheibenförmige Akanthose die meisten der letzteren zur Fläche ausgleicht. Während es aber nun bei der Warze hierbei bleibt und diese Geschwulst dauernd nur eine kleine Anzahl sehr in die Länge gezogener, dünner Papillen beherbergt, wird die Anzahl der Papillen beim Condylom mit dem Wachsthum derselben eine immer grössere. Zu den primitiven oder Stammpapillen kommen eine Menge neuer, kleinerer, welche von den ersteren durch die überall hervorsprossenden Epithelknospen ab-

*) Einer der Beweise für die absolute Unabhängigkeit von Akanthose und Hyperkeratose.

gefurcht werden. Diese immer weiter gehende Abzweigung ist aber nur dadurch möglich, dass die Stammpapillen durch den Reichthum an Blut und Lymphe, die Neubildung junger Zellen und die Auswanderung von Leukocyten sehr bedeutend an Volumen gewonnen haben. Sie unterliegen also theils einer chronischen hyperplastischen Entzündung, theils einer beständigen Zerklüftung und Auftheilung durch wucherndes Epithel und damit wird die definitive Anzahl der Papillen schliesslich eine grössere als auf demselben Terrain vor der Condylombildung. Eine selbstständige Papillensprossung in das Epithel hinein, wozu der oft gebrauchte, falsch gebildete Name: Papillom verleiten könnte, findet jedoch nirgends statt. Zum Nachweise einer solchen würde vor allen — wie bei der Haarpapille — die Auffindung einer in rascher Theilung befindlichen, mitosenhaltigen Gruppe von Bindegewebszellen gehören, welche einem Epithelzapfen anliegen und denselben hohlkugelförmig einstülpen.

Der Regelmässigkeit der trockenen Warze gegenüber wird also der unregelmässige Bau des Condyloms in letzter Instanz bewirkt durch den Saftreichthum und die bedeutende Anschwellung des Bindegewebes wie des unverhornten Epithels; die Richtung des Wachsthums ist keine gehemmte, einseitige, von unten nach oben gehende, sondern eine ungehemmte, vielseitige. Ebenso vielgestaltig wie der innere Bau ist die äussere Form des Condyloms. Wenn die Hornschicht fest genug ist, den anschwellenden Geschwulsthöcker fortdauernd zu bekleiden, so erhält derselbe eine pilzförmige oder birnförmige Gestalt; dieses ist die einfachste, aber eine seltene Form. Meist geben die äusseren Lagen der Hornschicht bald nach, in den Einsenkungen zwischen den gröberen Stammpapillen dringt die Hornschicht weiter abwärts und hinterlässt, wenn sie auch abfällt, einen handförmigen Bau des Condyloms, in welchem die einzelnen Finger den Stammpapillen entsprechen.*) Gibt schliesslich auch der hornige Ueberzug der letzteren nach und die Hornschicht dringt in die jüngeren Epithelsprossen und zwischen einzelne der neu abgefurchten Papillen ein, so resultirt beim Ausfall der Hornschicht eine noch complicirtere, blumenkohlähnliche Oberfläche. Die äussere Furchung des Condyloms, d. h. die Anzahl der von aussen zählbaren Läppchen hängt also hauptsächlich von dem mehr oder weniger tiefen Herabsteigen der Hornschicht in die Centren der Epithelleisten und von der Nachgiebigkeit der äusseren Hornlamellen ab, entspricht dagegen nicht nothwendig der Anzahl der Stamm- oder Secundärpapillen. Fast immer sind aussen weniger Läppchen als innen Papillen vorhanden.

Die charakteristischen Eigenschaften des Condyloms, durch welche sich dasselbe stets von der Verruca vulgaris unterscheiden lässt, wären mithin die folgenden: die dünne Horndecke und mangelnde Hyperkeratose, die beträchtliche Grösse der Stachelzellen und Interspinalspalten, die zahlreichen und andauernd vorhandenen Mitosen auch in den höheren

*) Dieser Fall entspricht dem Aufbruch der gewöhnlichen Warze in deren drittem Stadium.

Lagen der Stachelschicht, die complicirte Furchung der Oberfläche, die von Anfang an starke Gefässerweiterung, welche später einer regelrechten, chronischen Entzündung mit Zellenneubildung, Leukocytenemigration und reichlichem serofibrinösem Exsudat Platz macht und endlich die andauernde Papillenabfurchung durch das wuchernde Epithel.

Literatur.

Lehrbücher: Lebert, G. Simon, Neumann, Lesser.
Kranz, Beitrag zur Kenntniss des Schleimhautpapilloms. Arch. f. klin. Med. Bd. II. p. 80.
Bumm, Zur Aetiologie und diagnostischen Bedeutung der Papillome der weiblichen Genitalien. Münch. med. Woch. 1886. p. 473.
Unkowsky, Resultate der Thierimpfungen mit Culturen der Mikrobien des spitzen Condyloms. Wratsch. 1885. No. 46. —
Hier wäre auch die Literatur des sog. „Papilloms" zu berücksichtigen, speciell:
Roser, Das entzündliche Hautpapillom. Arch. d. Heilk. 1866. Bd. 7. p. 87.
Weil, Dasselbe. A. A. 1874. p. 37.
Beigel, Papilloma area-elevatum. V. A. Bd. 46. Heft 3 u. 4.
Alle diese Arbeiten sind in histologischer Beziehung kaum verwerthbar. Roser's entzündliches Hautpapillom, bei welchem aus Schrägschnittbildern die „Verwachsung kolbig angeschwollener Papillenenden" erschlossen wird, umfasst wohl allerlei atypische Epithelwucherungen bei Geschwürsbildungen verschiedener Art. Auch die Lehrbücherangaben über die Histologie des Condyloms, selbst bei dem sonst so sorgfältigen G. Simon sind auffallend schwach. Der älteste Untersucher, Lebert (1845), hatte merkwürdigerweise die Condylome bereits richtig für Epithelialgeschwülste erklärt und wurde dafür von G. Simon angegriffen. Durch Aufstellung des Papillombegriffes wurde dann später das Verständniss aller Akanthome gänzlich verschleiert.

Epithelioma contagiosum.

Senfkorn- bis erbsengrosse, halbkugelig die Haut überragende, harte, glatte, gelblich weisse bis perlmutterweisse, etwas durchscheinende am Scheitel häufig gedellte Oberhautgeschwülste, welche bei Kindern meistens auf dem Gesicht, bei Erwachsenen in der Genitalgegend sich durch Autoinoculation verbreiten und öfter besonders in geschlossenen Anstalten in kleinen Epidemieen auftreten. Retzius hat (1872) bereits durch gelungene Ueberimpfung die Contagiosität nachgewiesen. Vidal hat (1877) sein positives Impfresultat in einer bekannten Moulage von Baretta nachbilden lassen und damit die wissenschaftliche Welt von der Contagiosität der Affection überzeugt. Die auffällige, elastische Härte der Knötchen macht den Namen Molluscum für dieselbe, welche ihr in Folge einer Verwechselung mit dem Bateman'schen „Molluscum" seit langer Zeit anhaftet, ganz unbrauchbar, ich ziehe daher den Virchow-Neisser'schen Namen Epithelioma contagiosum vor. Weich wird ein solches Knötchen nur, wenn man durch seitlichen Druck die Hülle gesprengt hat und der Inhalt in Form eines harten, kleinen weissen Träubchens ausgetreten ist. Das Wort Molluscum bedeutet vielleicht ursprünglich gar nicht eine weiche Geschwulst, aber die Idee einer solchen haftet einmal an dem Ausdruck und deshalb sollte vor Allem die hier in Rede stehende Geschwulst vor der Bezeichnung „Molluscum" und die bei ihr vorkommenden, colloid degenerirten Epithelien vor der Benennung „Molluscumkörperchen" gewahrt bleiben.

In Ansehung der geringen Grösse und klinischen Bedeutung dieses Epithelioms hat dasselbe eine aussergewöhnlich grosse Literatur, auch in histologischer Beziehung hervorgerufen. Die traubige Form der kleinen von ihrer Decke befreiten Geschwulst erinnert an die Gestalt der Talgdrüse und hat, besonders in früherer Zeit, die meisten Forscher

verleitet, dieselbe als eine degenerirte Talgdrüse zu betrachten oder wenigstens die ursprüngliche Stätte der Wucherung in das Follikelepithel zu verlegen.

Eine stattliche Reihe von Forschern, die Pathologen: Virchow, Rindfleisch, Bisiadecki, Renaut an der Spitze, haben diese folliculäre Entstehung vertheidigt oder für wahrscheinlich erklärt. Unter den Dermatologen, die dieser Ansicht huldigten (darunter: F. Hebra, T. Fox, Hutchinson, Fagge, Thin, Crocker, Zeissl), hält besonders Kaposi dieselbe heute noch aufrecht. Aber eine grosse Reihe anderer Forscher haben sich gegen einen folliculären Ursprung ausgesprochen und leiten die Geschwulst entweder aus einer mit Degeneration einhergehenden Proliferation des Deckepithels ab — so O. Simon, Caspary, Geber, Lukomsky, Boeck, Bizzozero und Manfredi, Campana, Török und Tommasoli, Kromayer, oder aus einer zur Proliferation des Deckepithels führenden Einwanderung von (thierischen) Parasiten — so vielleicht schon Retzius und Klebs, dann bestimmt Bollinger, Darier, Vidal und Leloir und vor Allen: Neisser.

Es ist begreiflich, dass die schon makroskopisch sichtbare, läppchenförmige, acinöse Gestalt des kleinen, von der Oberhaut gegen die Cutis vordringenden Tumors stets den Vergleich mit einer degenerirten Talgdrüse geradezu herausgefordert hat. Aber weniger begreiflich ist es, wie man bei einer darauf hin gerichteten, speciellen Untersuchung auch nur einen Augenblick in der Entscheidung schwanken und ziemlich unbegreiflich, wie man sich dann noch mit den heute uns zu Gebote stehenden, histologischen Mitteln für einen Talgdrüsenursprung entscheiden kann. Denn die erste Bedingung für eine solche Annahme, das Vorhandensein von Talgdrüsenresten in den kleineren Geschwülsten und die zweite Bedingung, die Existenz von Uebergangsbildern zwischen Talgdrüse und Epitheliom sind geradezu niemals vorhanden und auch noch niemals nachgewiesen worden. Ich hatte Ende der 70er und Anfang der 80er Jahre durch die officielle Untersuchung der Prostituirten hinreichende Gelegenheit zum Studium dieser bei Prostituirten in der Genitalregion relativ häufigen Erkrankung und habe damals bei eigens daraufhin gerichteter Untersuchung von mehreren hundert Schnitten niemals einen Rest von einer Talgdrüse oder etwas wie eine Entwickelung aus einer Talgdrüse gefunden. In diesem Punkte muss ich Boeck, Lukomsky, Neisser und den übrigen Verfechtern der Entstehung dieses Epithelioms aus dem Deckepithel vollkommen Recht geben. Hin und wieder findet man — und noch dazu selten genug — ein Lanugohärchen mit oder ohne Talgdrüsenanhang seitlich einem Knötchen anhängen oder selbst central in einem, aus mehreren kleineren confluirten Knoten eingeschlossen. Aber auch hier ist niemals eine besondere Beziehung der Epithelwucherung zur Talgdrüse oder zum Follikel aufzufinden. Es ist im Gegentheile geradezu auffallend, wie selten diese contagiöse Epithelaffektion sich an dem Ausgang eines Follikels lokalisirt, da wir doch im Allgemeinen diesen Punkt als einen für jede Contagion besonders günstigen kennen. Wenn es also selbst gelingen sollte, in einem einzelnen Falle die Herkunft eines Knötchens

aus der Stachelschicht des Follikels nachzuweisen, so ist dieser Umstand für die Ableitung der Geschwulst im Grossen und Ganzen bedeutungslos.

Andererseits findet man, wenn man die eben sichtbar werdenden Knötchen aus der Umgebung älterer untersucht, überall die evidentesten Beweise für den Beginn der Wucherung in der Stachelschicht der Oberfläche. Zuerst wird ein einzelner runder Buckel ziemlich senkrecht nach unten getrieben und an dieser Stelle der Papillarkörper abgeflacht, respektive eine Papille zur Seite geschoben und verschmälert. Dann geschieht dasselbe an einigen benachbarten Stellen und die Buckel confluiren, indem sie sich vergrössern, bereits zu einem kleinen, acinösen Gebilde. Immerhin haben die kleinsten Knötchen noch eine mehr flächenhafte Gestalt. Indem aber die weitere Vergrösserung bald nicht mehr durch Hinzukommen neuer Proliferationscentren im benachbarten Epithel, sondern durch weitere Proliferation und sekundäre Buckelbildung der ersten Protuberanzen geschieht, sondert sich der Knoten als ein einheitliches, lobuläres Gebilde von dem übrigen, völlig normal bleibenden Deckepithel ab und dringt als eine halbkugelige in sich vielfach gefaltete und auf einen möglichst kleinen Raum zusammengedrängte Epithelmasse abwärts, das Deckepithel der Nachbarschaft im höchsten Grade anspannend und die Cutis unter sich verdünnend.

Ich habe mit Absicht das Wort Buckel für die hier vorkommenden epithelialen Protuberanzen gebraucht und will damit andeuten, dass dieselben nie lang und schmal wie gewöhnliche Epithelzapfen, sondern stets kurz und auffallend rund geformt sind.

Der Grund hierfür liegt in dem Umstande, dass die Epithelien nicht blos einfach proliferiren und dabei ihre Grösse durchschnittlich bewahren; dann würden sie eben eine einheitliche Masse bilden, welcher durch den verschiedenen Widerstand an der Cutis die Gestalt gewöhnlicher Leisten und Zapfen aufgeprägt würde. Vielmehr schwellen stets einige von ihnen enorm an, wodurch der betreffende Epithelbezirk sich kuglig vergrössert und als rundlicher Buckel hervorgetrieben wird. Um sich diesen Unterschied recht klar zu machen, betrachte man die Differenz in den Formen der seitlich von den Haarbälgen ausgehenden reinen Epithelzapfen einerseits und der von den Talgdrüsen ausgehenden Talgläppchen andererseits. Auch bei den Talgdrüsen entsteht die rundlich lobuläre Verzweigung der Drüse dadurch, dass unmittelbar zur Epithelwucherung die Aufblähung einiger centralen Zellen (hier durch Fett) hinzutritt. Würden nun alle Zellen des Epithelioms sich gleichmässig aufblähen, so würde auch noch keine Läppchenbildung resultiren, sondern die anschwellende Epithelmasse würde wie eine Epithelcyste oder Blase einen einheitlichen runden Körper darstellen. Es kommt aber noch hinzu, dass nur immer getrennte Bezirke der Stachelschicht die Wucherung und Aufblähung aufweisen, während dazwischen inaktive Partien übrig bleiben. Diese ordnen sich natürlich koncentrisch um die schwellenden Bezirke, bleiben beim Vortreiben der letzteren zurück und bilden die Seitenkanten der sich bildenden Läpp-

chen. Bei den kleinsten Knötchen ist die Anordnung der Buckel noch eine ziemlich unregelmässige. Je mehr aber das ganze Gebilde in allen seinen Theilen wächst und je grösser der Druck innerhalb desselben wird, desto regelmässigere Gestalten gewinnen natürlich die auf den kleinsten Raum zusammengedrängten Protuberanzen, wobei sie häufig bis zur Berührung zusammengepresst werden und das Bindegewebe zwischen ihnen ganz ausweicht. Die bindegewebigen Septen, welche man daher häufig — aber durchaus nicht immer — zwischen den äusseren Protuberanzen der Geschwulst findet, entsprechen nur ausnahmsweise früheren Papillen, da der Papillarkörper schon meist unter den kleinen Knötchen zur Delle ausgeglichen ist. Nur wo zufällig mehrere primäre Knötchen in benachbarten Epithelleisten gleichzeitig entstehen, geschieht es, dass eine zwischenliegende Papille als ein Septum bestehen bleibt, welches dann auch zuweilen noch eine Blutkapillare führt.

Das mechanische Princip des Wachsthums, wie es nach dem Gesagten für das Epithelioma contagiosum charakteristisch ist, lässt sich mithin auf eine Wucherung und gleichzeitige Anschwellung zerstreuter Epithelbezirke unter äusserer Raumbeschränkung zurückführen*).

Da es genau dasselbe Wachsthumsprincip ist, welches die acinöse Form jeder Talgdrüse herbeiführt, so kann man der Geschwulst eine Analogie mit der Talgdrüse nicht absprechen. Von einem genetischen Zusammenhange mit einer solchen kann aber nicht die Rede sein.

In Bezug auf die zweite Streitfrage, ob eine besondere Epitheldegeneration oder thierische Epithelparasiten die eigenthümlichen Formen zu Wege bringt, welche man seit Henderson und Patterson in dieser Geschwulst gefunden hat, haben wir eben jene Einlagerung in die Epithelien zu studiren, welche die besprochene Anschwellung derselben bedingt. Für jeden, welcher diese „peculiar globes“ noch nicht aus eigener Erfahrung kennt, empfiehlt es sich, einige sehr einfache Färbungen in bestimmter Reihenfolge durchzumachen, welche ohne Weiteres einen sicheren Schluss auf die Natur derselben gestatten. Dazu genügen in allen Fällen Schnitte von einfach in Alkohol gehärtetem Gewebe.

Gewisse Thatsachen hat man immer schon recht deutlich mit den früher gebräuchlichen einfachen Hämatoxylin- und Karmin- (Pikrokarmin, Pikrocochenille) Färbungen gesehen; mit diesen möge man daher anfangen. Hier trennt sich schon bei schwacher Vergrösserung ein centraler, horniger Pfropf von den radiär nach unten ausstrahlenden,

---

*) Sehr interessant war mir stets aus diesem Grunde ein abnorm gebildetes Präparat, welches ich 1878 gewann und noch aufbewahre. Ich fand neben vielen anderen Knötchen ein auffallend länglich gestaltetes, welches nach der Excision einer flachen Schote von 6 mm Länge glich und sich in einen vorgebildeten Hohlraum hinein entwickelt hatte. Es besass genau die Struktur wie sonst, bildete aber nur einen langen Zapfen. Jede Läppchenbildung fehlte und war nur durch eine leichte Einfaltung der sonst glatten Oberfläche angedeutet. Hier hätte wohl Niemand an die Abstammung von einer Talgdrüse gedacht.

nicht verhornten Läppchen des Epithelioms scharf ab und zwar durch eine stark gefärbte Zone von Keratohyalin (und darüber eventuell von Eleidin), welche wie ein Gürtel die Läppchen zusammenfasst, sodass ihr Inhalt nach oben meistens in einen gemeinschaftlichen Hornpflock übergeht. Das Keratohyalin ist besonders reichlich und in groben Körnern vorhanden und diese sind netzartig angeordnet, indem sie helle ungefärbte ovale oder kuglige Gebilde einfassen. Nach oben werden dieselben Gebilde innerhalb der unteren Partien des Hornpflockes von einem entsprechenden Netze von Eleidintropfen umrahmt. Man bemerkt weiter, dass der ganze Hornpflock nicht aus gewöhnlichen, platten, wellig geschichteten Hornzellen, sondern aus ovalen, ziemlich gleich grossen Hornkapseln besteht, welcher loser als gewöhnlich zusammenliegen und von denen jede einen eiförmigen, ungefärbten, stark lichtbrechenden Körper einschliesst.

Diese eigenthümlichen Körper, welche die Hornzellen zu ovalen Kapseln auftreiben und in der Gürtelzone von dem Keratohyalin und Eleidin der Uebergangszellen eingescheidet werden, sind eben jene strittigen Gebilde, deren Ursprung uns hier interessirt. Freilich sieht man an diesen Präparaten noch nicht viel von ihnen, ehe sie in die Zone der Körnerschicht eintreten; man bemerkt nur gewisse schwach gefärbte, wolkige Stellen in den schon vorher stark vergrösserten Stachelzellen, welche offenbar in die fraglichen Gebilde übergehen. Aber immerhin lehren diese Präparate mit aller Bestimmtheit, dass der Verhornungsprocess der Stachelzellen, trotz ihrer abweichenden Gestalt und trotz der fremdartigen Einlagerung ganz normal von statten geht, durch die Uebergänge der Körnerzellen und Eleidin führenden basalen Hornzellen hindurch, wie es der normalen Oberflächenverhornung zukommt. Ich habe schon vor langer Zeit und wiederholt darauf aufmerksam gemacht, dass in diesem Verhalten der Epithelien ein schöner Beweis für meine Theorie der Verhornung liegt, nach welcher die ganze Verhornung sich nur an der Oberfläche der Zelle abspielt und eine Mitwirkung des Zelleninhaltes dazu garnicht nöthig ist. Hier ist der Zelleninhalt schon vor der Bildung des Keratohyalins pathologisch verändert oder verbraucht und doch tritt wie immer die Verhornung der Aussenfläche ein, während sich Keratohyalin und später Eleidin zwischen Hornwand und dem fremden Zellinhalt abscheidet.

Mehr über die Herkunft der Körperchen erfährt man an Schnitten, die eine gute Protoplasmafärbung erhalten haben, d. h. mit alkalischem, am besten: polychromem Methylenblau gefärbt und mittelst Kreosol, Styron oder mit Glycol oder Glycerinäthermischung entfärbt sind. Die beiden letzteren Entfärbungen haben vor den ersteren den Vorzug, zugleich die Hornzellen mit ihrem Inhalt zu zeigen, der bei den ersten beiden Entfärbungen das Methylenblau zu fest hält. Hier sieht man nun schon in den untersten Reihen der Stachelzellen die Vorgänger der eiförmigen Körperchen auftreten. Die betreffenden Stachelzellen schwellen an durch Zunahme ihres tingiblen, hier dunkelblauen bis blauvioletten Protoplasmas. Dabei zieht sich das letztere meist nach einem Pole der Zelle, häufig, doch nicht immer dem distalen,

zusammen, sodass meistens an einer Seite des grossen bläschenförmigen Kernes eine dunkelgefärbte, stark körnige, an der anderen eine nur schwach gefärbte, mehr homogene Protoplasmamasse zu sehen ist. In dem stark gefärbten Abschnitt der Zelle ist es nun, wo die ersten pathologischen Veränderungen auftreten. Ein leichter grünlicher Ton verdrängt den blauvioletten, während gleichzeitig die dichte Körnung verschwindet und der betreffende Theil der Stachelzelle homogener wird. In diesem Stadium überrascht man nur wenige Zellen; die unmittelbar darauf folgenden sind gewöhnlich schon alle weit stärker afficirt. Bei ihnen ist fast das ganze Protoplasma in eine grünliche, homogene Masse verwandelt, innerhalb welcher die blauviolette Protoplasmafärbung noch an einem Netz von Körnern und Fäden haftet; diese hat sich zugleich nach einer Seite der Zelle hingezogen, sodass der Kern an die Zellenwand zu liegen kommt und hat die letztere zu einer sehr grossen, ovalen Kapsel aufgetrieben und verdichtet. Dabei ist immer noch ein Pol der homogenisirten Zelle dichter als der andere und nur der erstere erhält innerhalb der homogenen Substanz das bleibende körnige Protoplasmanetz, während an der anderen Seite durch den Alkohol häufig eine Schrumpfung des flüssigeren Inhaltes mit Zurückziehung von der festen Zellwand bewirkt wird. Dadurch entstehen an diesem meistens proximal gelegenen Ende der Zelle gewöhnlich einige Vakuolen, denen keine pathologische Bedeutung zukommt.

Bei solchen Präparaten, wo zugleich die Hornschicht und das Keratohyalin entfärbt ist, z. B. bei der Glycolentfärbung, sieht man nun ohne jede scharfe Grenze die homogenen Klumpen der untersten Stachelschicht in die eiförmigen Körper der Hornschicht übergehen. Das restirende blaue Protoplasmanetz in jenen homogenen Klumpen wird allmählich schwächer gefärbt und deutet zuletzt nur noch die Trennungslinien der facettirten Klümpchen an, in welche dieselben zerfallen. Wo die echte Verhornung an der Aussenseite der Zellen beginnt, ziehen sich die letzteren auf einen etwas kleineren Umfang zusammen und der Zellenmantel umschliesst nun neben einem nur schwierig nachweisbaren Kernrest ganz eng eine Gruppe von 6—8—10 homogenen Schollen von facettirter Oberfläche, welche bei anderen Färbungen jenen einheitlichen eiförmigen Körper zu bilden scheinen. Die Trennungslinien zwischen den homogenen Schollen sind allerdings weniger zahlreich als die Fäden des protoplasmatischen Netzes in den unteren Stachelzellen und die homogenen Schollen einer Hornzelle entsprechend geringer an Zahl als die homogenen Klümpchen jener Stachelzellen. Da dieses Netz aber von protoplasmatischer Natur ist und das Innenplasma jeder Epithelzelle bei der Verhornung schwindet oder wenigstens unfärbbar wird, so ist die Reduktion dieses Protoplasmarestes in den fertigen Hornkörpern nicht auffallend, so wenig wie die entsprechende Verschmelzung mehrerer homogener Klümpchen zu einer grösseren und festeren homogenen Scholle.

Nach den bisherigen Befunden ist es schon recht wahrscheinlich geworden, dass ein Theil des Protoplasmas der Stachelzellen sich zu einer colloidartigen Masse verdichtet, während ein viel kleinerer An-

theil desselben in netz- oder wabenförmiger Vertheilung erhalten bleibt, sodass, während am Aussenmantel der Zelle die Verhornung ihren normalen Gang geht und der Kern wie gewöhnlich bis auf einen unbedeutenden Rest verschwindet, der sich aufblähende Zelleninhalt in eine Gruppe getrennter, aber eng zusammengehaltener colloider Stücke übergeht. Aber Kern-, Keratohyalin- und Protoplasmafärbungen können die wahre Natur eines colloiden Gebildes immer nur annähernd, nur in negativer Weise definiren; zur positiven Sicherstellung ist nun schliesslich drittens eine specifische Färbung auf colloide und hyaline Substanzen erforderlich. Die letzteren färben sich bekanntlich ausserordentlich stark mit sauren Farben, z. B. mit Säurefuchsin. Diese Farbe empfiehlt sich zugleich als Kontrastfarbe zum Methylenblau, welches den protoplasmatischen Antheil der Epithelien am besten färbt. Man verfährt, um eine zweckmässige Doppelfärbung zu erzielen, am besten so, dass man die in alkalischem Methylenblau stark gefärbten Schnitte in einer dunkelrothen Lösung von Säurerubin in concentrirter Tanninlösung umfärbt.

In solchen Schnitten ist die colloide Substanz electiv gefärbt. Man verfolgt sie leicht bei schwacher Vergrösserung von den röthlich gefärbten Polen der unteren Stachelzellen bis zu den rubinrothen eiförmigen Körperchen der obersten Hornlagen. Man konstatirt eine schöne Doppelfärbung des sich stark aufblähenden Zellinhaltes, indem die colloiden Klümpchen anfangs in ein dunkelblaues Protoplasmanetz eingelassen sind, welches allmählich aber nie vollständig schwindet und noch in der fertigen Hornzelle in reducirtem Zustande den eiförmigen, colloiden Körper durchzieht. Man sieht ferner bei dieser Doppelfärbung sehr gut die verdichtete Aussenfaserung der colloid entarteten Epithelien als eine röthlich gefärbte, membranartige Schale hervortreten und zwar schon bei Zellen, welche noch in der untersten Stachelschicht lagern. Diese Verdichtung der Aussenwand tritt nur bei solchen Zellen ein, welche sich plötzlich durch Anschwellung des Zelleninhaltes stark vergrössern, ist also nur eine Compressionserscheinung. Dass hier noch keine Verhornung vorliegt, sieht man an dem viel späteren Auftreten des Keratohyalins in den höheren Lagen der Stachelschicht.

Uebrigens übersieht man die Verhältnisse des Stachelpanzers und der Epithelfaserung noch besser an Schnitten, die eine Gegenfärbung mit Hämatoxylin erhalten haben und ich möchte — mit Uebergehung komplicirterer Färbungen der Epithelfaserung — schliesslich noch die folgende, sehr bequeme Tinction als besonders brauchbar empfehlen. Die Schnitte kommen 10—15 Minuten in eine starke (1 proc.) Lösung von Säurefuchsin und dann in eine gewöhnliche starke Alaun-Hämatoxylinlösung zur Differenzirung. Man überblickt dann sehr gut die colloiden Veränderungen der Epithelien und ihr Verhältniss zur Aussenwand der Zellen. Man konstatirt, dass die Verbindungsbrücken der Zellen überall gut erhalten bleiben, auch bei der Anschwellung der Stachelzellen. Doch zeigt das Verhalten der lose gepackten Hornzellen, dass bei der Aufblähung der Stachelzellen schon eine Lockerung stattgefunden haben muss, wie sie bei der kugligen Auftreibung kubischer

Körper aus physikalischen Gründen mit Nothwendigkeit erfolgt. Aber diese Neigung zu gegenseitiger Lösung wird durch das feste Epithelfasernetz vorerst überwunden und die Verhornung der Aussenseite der Zelle leidet nicht im mindesten unter den bedeutenden Veränderungen im Zelleninnern.

Die vier genannten Färbungen auf Keratohyalin, Protoplasma, Hyalin und auf die Epithelfaserung genügen vollständig, um die Entwickelung der eigenthümlichen Körperchen zu studiren, welche nichts weiter sind, als hyalin oder colloid entartete Stachelzellen. Was die hier vorkommende hyaline Entartung vor anderen Formen der hyalinen Epithelmetamorphose, z. B. bei Carcinomen, bei Darier's Krankheit auszeichnet, ist das ausschliessliche Befallenwerden des Innenleibes der Zellen, während sonst gerade die hier normal bleibende Aussenfaserung mit Vorliebe hyalin entartet. Diese Integrität des hornigen Panzers der Epithelzellen hat viel dazu beigetragen, die Idee einer Degeneration derselben Zellen abzulehnen und die eines in der Zelle schmarotzenden Thieres zu bevorzugen; aber dieser Grund ist nicht stichhaltig, da wir auch sonst gerade bei der hyalinen Metamorphose eine scharfe und oft launische Begrenzung des Processes zu sehen gewohnt sind. Uebrigens ist die mit grosser Vorliebe, besonders von Neisser verfochtene, Bollinger'sche Theorie der Coccidiennatur der eiförmigen Körperchen seit der sorgfältigen Untersuchung von Tommasoli und Török endgültig zu Grabe getragen und hat nur noch ein historisches Interesse. Diese Autoren zeigten einerseits, dass die betreffenden Gebilde keine Lebenserscheinungen darbieten, dass aber andererseits die jüngeren Stadien des metamorphosirten Zelleninhaltes ebensowenig wie die älteren von den stärksten kaustischen Alkalien und Säuren angegriffen werden, womit ihre colloide Natur bewiesen ist. Wenn trotzdem noch heute Neisser die Coccidiennnatur der Körper für den am meisten sichergestellten Theil der Psorospermosenlehre erklärt, so erhellt daraus nur ein absoluter Mangel an Begründung der gesammten Lehre, soweit diese auf Hautkrankheiten bisher Anwendung gefunden hat. In der That fehlt zu einer solchen Lehre noch alles, von dem ersten histologischen Nachweis der Psorospermien bis zu ihrer Züchtung und gelungenen Uebertragung und es ist nicht recht ersichtlich, weshalb Forscher auf dieselbe Werth legen, welche sich auf bakteriologischem Gebiete in den Fussstapfen von R. Koch bewegen.

Die hyaline Metamorphose ergreift nie alle Epithelien eines Läppchens und respektirt überhaupt die jüngeren Zellen desselben nahe der Cutisgrenze, während die Zellen in den höheren Lagen mit der Zeit sämmtlich befallen werden. Je mehr man sich der Hornschicht nähert, um so weniger intakte Zellen findet man und in dem zu einem einzelnen Läppchen gehörigen Hornpflocke sind stets sämmtliche Zellen hyalin degenerirt. Man findet daher an der Oberfläche der Haut im Bereich der Delle nur degenerirte Hornzellen mit Ausnahme solcher schmaler, comprimirter Hornsäulen, welche hin und wieder die Grenze von nachträglich confluirten Epitheliomknötchen angeben.

Das Verhalten der Nachbarschaft des Knötchens wechselt. In vielen Fällen verhält sich dieselbe ganz indifferent und zeigt nur eine leichte Vermehrung der Bindegewebszellen. In anderen Fällen sind die umgebenden Gefässe erweitert, die Zellen des Bindegewebes erheblich vermehrt, ohne es jedoch je zur Erzeugung von Plasmazellen zu bringen; die Zahl der Mastzellen ist vergrössert und es zeigen sich im umgebenden Epithel eine grössere Anzahl von Mitosen. In noch anderen Fällen kommt es zu einer sekundären Vereiterung der Neubildung, die dann regelmässig seitlich an derselben in die Tiefe dringt. Dann findet man massenhaft Kokken an der Oberfläche und in dem eiternden Kanal und es bildet sich eine eiterhaltige Kruste über der Geschwulst. Abgesehen von solcher evidenten Mischinfektion ist die Suche nach Mikroorganismen mit den gebräuchlichen Methoden innerhalb der Hornschicht und Stachelschicht des Epithelioms bisher erfolglos gewesen.

Literatur.

Lehrbücher: Kaposi, Crocker, Ziemssen (Geber), Klebs, Rindfleisch, Vidal und Leloir, Besnier und Doyon.

Patterson, Molluscum. Edingb. med. u. surg. Journ. 1841. p. 280.

Hendersen, Molluscum. Ebendas. p. 213.

Bisiadecki, Beiträge zur physiol. und pathol. Anatomie der Haut. Sitz. d. k. Akad. d. Wissensch. 1867. S. 19.

Virchow, Molluscum contagiosum. V. A. 1865. Bd. 33. S. 144.

H. Zeissl, Das sog. subkutane Condylom. A. A. 1869. S. 60.

Bizzozero u. Manfredi, Molluscum contagiosum. A. A. 1871. p. 599 u. 1876. p. 610.

Lostorfer, Das sog. subcutane Condylom. A. A. 1871. S. 184.

Retzius, Ueber Molluscum contagiosum. Deutsche Klinik. 1871. No. 50 und 1872. No. 2—8.

Boeck, Ueber Molluscum contagiosum und die sog. Molluscumkörper. A. A. 1875. S. 23.

Lukomsky, Ueber Molluscum contagiosum. V. A. Bd. 65. S. 145. 1875.

O. Simon, Molluscum contagiosum. A. A. 1876. S. 400.

Bollinger, Ueber die Ursache des Moll. cont. A. A. 1879. S. 52.

Renaut, Path. Anat. der Akne varioliformis. Annales 1880. 25. Juli.

Fox, T. u. C., Die Histologie des Molluscum. Trans. Path. Soc. London 1879. S. 460.

Thin, Pathologie des Moll. cont. Journ. of Anat. a. Physiol. 1881.

Crocker, Molluscum cont. Brit. med. Journ. 1881. Jan. 15.

Caspary, Molluscum contag. A. A. 1882. S. 205.

Geber, Ueber einen Fall von Epithelioma molluscum universale. A. A. 1882. S. 403.

Campana, Ueber die Molluscumkörperchen. Giorn. 1886. p. 1.

Neisser, Ueber das Epithelioma contag. A. A. 1888. S. 553.

Stanziale, Anat. patholog. u. bakteriol. Beitrag zur Kenntniss des Moll. contag. Giorn. 1890.

Renaut in Besnier u. Doyon. I. S. 216. 1891.

Török und Tommasoli, Wesen des Epithelioma cont. Mon. X. S. 149.

Török, Neuere Arbeiten über Psorospermien der Haut. Mon. Bd. 15. S. 109.

Hutchinson jr., Psorospermien u. Hautkrankh. Mon. XIV. S. 63.

Kromayer, Histologie der Molluscumkörperchen. Mon. Bd. 17. S. 26.

Acanthosis nigricans.

Diese seltene Affektion wurde bisher nur zweimal, etwa gleichzeitig von Janovsky und mir, beobachtet. (Beide Fälle finden sich im Internationalen Atlas, 1890, Heft 4, Taf. X und XI beschrieben)*). Es handelt sich um eine multiple, flächenhaft entwickelte Bildung von warzenähnlichen Höckern, welche auf der äusseren Haut eine braunschwarze Farbe, auf der Mund- und Rachenschleimhaut eine hellere oder dunklere Röthe aufweisen. In beiden Fällen zeigten sich vorzugsweise befallen der Hals, die Mundgegend, Zunge und Rachen, Hand- und Fingerrücken, die Achselhöhlen, die Falten des Bauches und der Genitocruralgegend, bei der Frau auch die Gegend unter den Brüsten und die grossen Labien, beim Manne die Circumanalgegend und Nasenschleimhaut. Von einer eben verstärkten Oberhautfelderung mit vertieften Furchen bis zur rauhen grobgranulirten Fläche und schliesslich bis zu derben, hohen, kondylomähnlichen, papillären Wucherungen finden sich alle Uebergänge. Die akanthotischen Regionen gehen unter allmählicher Verflachung sanft in's Gesunde über. Auch die Schwärzung der warzigen Gebilde hört an den Grenzen gegen das Gesunde verwaschen auf. Der von mir beobachtete Fall endete letal.

Pollitzer, welcher in meinem Laboratorium den einen Fall histologisch untersuchte, unterscheidet einen Status ichthyosioides (hauptsächlich: Hände, Hals) und condylomatoides (Lippen). Ausserdem wurden einige isolirte warzenartige Gebilde des Armes untersucht, welche einen noch höheren Grad der Erkrankung darzustellen scheinen.

Es finden sich an den Schnitten, die dem ichthyosisähnlichen Stadium angehörten, in der Cutis erweiterte Blut- und Lymphgefässe und eine geringe Zelleninfiltration mit auffallend vielen Mastzellen und Pigmentzellen. Eine abnorme Menge von bräunlichem Pigment ist in der Stachelschicht vorhanden und die oberste Hornschicht ist diffus braungelblich gefärbt. Die Stachelschicht ist etwas hypertrophirt, von weiten Lymphspalten durchzogen und enthält eine geringe Menge von Leukocyten. Die Körnerschicht ist verdickt, die basale Hornschicht von normaler Breite. Dagegen sind die oberen Hornschichten beträchtlich verdickt und verursachen die ichthyosisähnliche Beschaffenheit der Oberfläche.

An den kondylomähnlichen Wucherungen sind die entzündlichen Erscheinungen in der Cutis, besonders die Leukocytenansammlung unterhalb des Epithels, noch stärker ausgeprägt, die Blutgefässe bedeutend erweitert. Die Hauptveränderung betrifft aber eine enorme Wucherung der Stachelschicht. Aehnlich wie beim spitzen Condylom sind die Papillen inmitten des hypertrophischen Leistensystems auf lange, feine Fäden reducirt, welche in die nach Ausfall der obersten Hornschicht fingerförmig zerklüftete Oberhaut hoch hinaufreichen.

Die Warzen am Arme zeigen noch insofern eine Fortbildung des Processes, als inmitten der sehr stark hypertrophischen Stachelschicht, unter der der Papillarkörper zur Fläche ausgeglichen ist, zahlreiche concentrisch geordnete Epithelnester, ähnlich wie bei carcinomatösen

*) Nachtrag während der Correctur: Inzwischen ist eine ausführliche Arbeit von Mourek (Mon. Bd. XVII. S. 366) über denselben Gegenstand erschienen. Vgl. auch: Darier, Dystrophie papillaire et pigmentaire. Annales. 1893. p. 865.

Processen, vorhanden waren. Die Cutis ist an diesen Stellen fast frei von entzündlichen Veränderungen.

Nach Mikroorganismen wurde vergeblich gesucht.

Sonstige Akanthome.

Es gibt noch eine Reihe von Wucherungen der Stachelschicht, welche nicht in die hier besprochenen Kategorien hineingehören und bisher keine klinische Beschreibung besitzen. Ich habe mehrfach derartige Geschwülste zu untersuchen Gelegenheit gehabt, welche von der Leiche unter dem Titel Warze ausgeschnitten, aber wesentlich von der Verruca vulgaris in ihrer Struktur unterschieden waren. Ich nenne speciell eine grössere derartige Geschwulst vom Penis, welche äusserlich als eine durchscheinend gelbliche, stellenweise orangenfarbene Masse der Haut aufsass und sich mikroskopisch als ein reines, plattenförmiges Akanthom erwies ohne Spur von Hyperkeratose und entzündlicher Komplikation. Der Papillarkörper war zu einer unregelmässigen Wellenfläche ausgeglichen. Eine systematische Untersuchung der warzigen Excrescenzen an der Leiche wird gewiss noch mehrere Akanthomtypen zu Tage fördern.

b) Drüsenhypertrophien und Adenome.

I. Hypertrophie und Adenom des Knäueldrüsenapparates.

1. Allgemeines. Hypertrophien.

Die älteren Autoren, Verneuil und Förster, trennen die Adenome der Schweissdrüsen weder genau von den Hypertrophien noch von den Carcinomen dieses Organes. Von den 3 Arten, welche Verneuil unterscheidet, gehört die zur Cystenbildung führende Hypertrophie wohl zu den einfachen Hypertrophien, das ulcerirende Adenom zu den Carcinomen, so dass nur die mit Sprossenbildung einhergehende Hypertrophie nach unserer jetzigen Anschauung den Namen Adenom verdienen würde. Lücke trennt Adenome und Hypertrophien nicht; er nennt die ersteren reine Drüsenhypertrophien, welche hin und wieder, aber nicht immer, die Funktion der Drüsen beibehalten. Wagner trennt die Adenome der Knäuel wohl von den Hypertrophien, weniger scharf aber von den Carcinomen. In seiner Allg. Pathologie betont er, dass die Abgrenzung der Adenome gegenüber den Hypertrophien und bösartigen Neubildungen sich häufig schwer durchführen lässt.

Erst Thierfelder versucht, das Spiradenom von den übrigen geschwulstartigen Veränderungen des Knäuels strenger abzugrenzen. Er legt zunächst und mit Recht Werth auf die gute Begrenzung und Abkapselung der Geschwulst im Gegensatz zu den diffuseren Hypertrophien. Weiter aber glaubt er, „dass eine strenge Scheidung zwischen Drüsenhypertrophie und Adenom nur dann möglich ist, wenn man

unter letzterem Namen ausschliesslich diejenigen Geschwülste zusammenfasst, die bei deutlich drüsiger Anordnung ihrer zelligen Elemente in keinem nachweisbaren Zusammenhang mit normalen Drüsen ihrer Art stehen, also ringsum abgekapselte und demnach im strengen Sinne des Wortes heterotope Gebilde sind.“ Thierfelder betrachtet die wahren Adenome trotz ihrer Heterotopie doch als homologe Bildungen, die ihre Entstehung nach Art der Dermoidcysten einem Abschnürungsprocesse verdanken.

Nach Thierfelder wäre also eine nachweislich von einer Knäueldrüse ausgegangene drüsenartige, benigne Neubildung nur wegen der ihr mangelnden Heterotopie kein Adenom. Mir erscheint diese Begrenzung eine zu enge und schon deswegen praktisch nicht durchzuführen, da bei der Drüsenähnlichkeit so vieler Epithelwucherungen wir grade den Nachweis von präexistirenden Knäueldrüsen an Stelle der Geschwulst für den sichersten Beweis halten müssen, dass es sich überhaupt um ein Adenom der Knäueldrüsen und nicht um ein beliebiges, drüsenähnlich gebautes Akanthom handelt. Ich glaube also, man wird — will man den Begriff des Adenoms festhalten — den Nachweis der Homotopie desselben für die erworbenen Geschwülste in vielen Fällen nicht entbehren können. Für die angeborenen Geschwülste liegt die Sache anders, da bei Entwicklungsstörungen embryonaler Organe ein örtlicher Zusammenhang mit normal gebauten derselben Art nicht wohl verlangt werden kann. Hier haben wir aber an Stelle dieses Nachweises den der Uebereinstimmung mit embryonalen Zuständen derselben Organe. In der That würde die Thierfelder'sche, im Allgemeinen zu enge Definition bei den Syringadenomen embryonaler Entstehung Geltung haben (s. Missbildungen), bei den erworbenen Syringadenomen nicht.

Keinesfalls können die einfachen Hypertrophien der Knäueldrüsen durch Vergrösserung der Knäuelepithelien als Adenome bezeichnet werden; darüber sind wohl alle Autoren einig. Solche reinen Hypertrophien finden sich, wie Virchow schon nachwies, als Nebenbefund in der Haut von Phthisikern, sodann bei einer grossen Anzahl von progressiven Ernährungsstörungen, Granulomen und bösartigen Neubildungen innerhalb der so veränderten Haut oder in der nächsten Nachbarschaft; endlich bei vielen chronischen Dermatitiden. Hierüber ergibt die mikroskopische Untersuchung durch den Vergleich mit benachbarten unveränderten Knäueldrüsen in den meisten Fällen sofort bindenden Aufschluss. Meistens ist zugleich das Lumen der vergrösserten Drüsen erweitert, die Epithelien sind auffallend gross, hell, aber Mitosen pflegt man bis auf wenige Ausnahmen (seborrhoisches Ekzem, Carcinom) zu vermissen. Die mit Dilatation gepaarte Hypertrophie ist durchaus nicht durch Sekretstauung erzeugt, selbst dann nicht, wenn man — was sehr selten vorkommt — zugleich Verengerungen des Ganges oder des Porus findet. Denn umgekehrt ist nichts häufiger als die Verengerung oder vollständige Obliteration der Abzugswege ohne jede Spur von Vergrösserung der Knäuelepithelien und Erweiterung des Lumens. Dagegen ist dieser letztere Zustand nicht selten mit einer Vermehrung, mit Oedem oder mit schleimiger Erwei-

chung des perispiralen Bindegewebes verbunden. Klinisch macht sich diese Form von Hypertrophien in keiner Weise geltend.

Bei der reinen Hyperplasie der Knäuel, bedingt durch eine numerische Zunahme der secernirenden Epithelien, kommt die Abgrenzung von Spiradenom überhaupt zuerst in Frage. Vorstellen kann man sich ja eine abgegrenzte Geschwulst der Haut sehr gut, welche aus einem Konvolut stark verlängerter und dicht aufgerollter, im übrigen aber normaler Drüsenschlingen besteht. Manche Pathologen würden auch gewiss für einen solchen Zustand den Namen Spiradenom dem weitschweifigen einer umschriebenen Hyperplasie der Knäueldrüsen vorziehen. Es frägt sich aber, ob ein solcher bisher nachgewiesen ist. Die als abgegrenzte Knäueldrüsengeschwülste beschriebenen Tumoren zeigten alle noch recht viele andere Veränderungen neben der Verlängerung der Drüsenschlingen, nämlich Theilung derselben, Sprossung, Umwandlung in Epithelnester von gleichartiger Struktur, Veränderungen, die man doch gewiss nicht als einfache Hyperplasien bezeichnen kann, da sowohl der ursprüngliche Drüsentypus wie die Möglichkeit einer regelrechten Funktion dabei verloren geht. Ueberlegt man sich, was zur Sicherstellung der Diagnose einer reinen Hyperplasie gefordert werden muss, so ist es vor Allem die Abwesenheit dieser weiteren Veränderungen in negativer und die histologische vollkommene Uebereinstimmung mit der Norm bei erheblicher Verlängerung der Knäuel in positiver Richtung; erwünscht und bei rascherem Wachsthum der Geschwulst erforderlich ist dabei der Nachweis von Mitosen der Knäuelepithelien. Diese Bedingungen sind bei den einschlägigen isolirten Tumoren nicht erfüllt; als Nebenbefund habe ich verlängerte und mitosenhaltige, aber sonst normale Knäueldrüsen bisher nur in der Nachbarschaft von einigen Carcinomen und bei der Stauungsfibromatose der Haut gesehen.

Auch eine lokale Vermehrung der Knäuel, d. h. gedrängte Gruppen von neugebildeten ganzen Schweissdrüsen könnte man als Adenome derselben aufzufassen geneigt sein, etwa im Sinne der Polyadénomes von Broca. Aber eine derartige Neubildung von Knäueln beim Erwachsenen von der Oberfläche her ist nirgends nachgewiesen.

Hiernach scheint es mir, als könne man sehr wohl eine scharfe Abgrenzung von Hypertrophien und Hyperplasien einerseits und Adenomen andrerseits vornehmen, wenn man das Kriterium der ersteren in dem normalen Bau und der damit gegebenen Grundlage für die fortdauernde Funktionsfähigkeit der Knäueldrüse findet. Allerdings darf der Typus des Drüsenbaues im allgemeinen bei echten Adenomen nicht überschritten werden und dazu gehört vor Allem zweierlei. Erstens muss die Membran, die Grenze gegen das Bindegewebe, respektirt werden — sonst haben wir ein Carcinom vor uns — und zweitens muss die Anordnung der Epithelien im Einzelnen dem schlauchförmigen Typus der Knäueldrüsen gleichen und nicht etwa einen ganz anderen Epitheltypus, z. B. den des Deckepithels nachahmen — sonst haben wir es mit Akanthomen der Knäueldrüsen zu thun. Das positive Moment also, was die Hyperplasie des Adenoms den einfachen

Hyperplasien gegenüber auszeichnet, finde ich in einer die Knäueldrüsenbildung in der Struktur nachahmenden, aber in der Architektur überschreitenden Wucherung und das negative in der gleichzeitigen Störung der normalen Drüsenfunktion, soweit sich das histologisch durch den Mangel an normalen Sekretbestandtheilen, in diesem Falle des Fettes, erkennen lässt. Das Atypische in der Architektur der ganzen Neubildung ist gerade bei der Knäueldrüse sehr leicht herbeigeführt, da dieselbe normaler Weise einen einfachen, regelmässig zum Knäuel aufgerollten Schlauch bildet. Jede Sprossung und Theilung des Schlauches, jede durch Hyperplasie herbeigeführte Komplikation dieser normal so einfachen Architektur berechtigt nach meiner Meinung zur Diagnose Spiradenom, sobald die Wucherungen von einer festen Membran bekleidet sind und nicht in schrankenlose Wucherungen übergehen.

2. Spiradenom (Spirom).

Es ist schon mehrfach der Versuch gemacht worden, das Knäueldrüsenadenom als eine bestimmte Geschwulstform in die Wissenschaft einzuführen, bisher lässt sich noch keine genaue klinische Charakteristik des Spiradenoms geben. Besonders in Frankreich sind auf die Inspiration von Verneuil hin, welcher stets mit Vorliebe tiefliegende Hautaffectionen auf die Knäueldrüsen bezog, eine Reihe von Arbeiten über das „Adenoma sudoriparum“ erschienen. Aber wie Petersen*) neuerdings nachweist, sind in keinem Falle die nothwendigen Beweise für einen Ausgang der Tumoren von den Knäueldrüsen erbracht. Dass Virchow andererseits den von Lotzbeck mitgetheilten Fall in seinem Geschwulstwerk für eine Verwechselung mit Angiom erklärte, ist bekannt und hat in Deutschland wohl dazu beigetragen, dass man hier in der Diagnose des Schweissdrüsenadenoms vorsichtiger zu Werke ging. So reduciren sich denn die Fälle von Adenom der Knäuel auf sehr wenige vertrauenswerthe.

Andererseits verdanken wir wieder Darier den ersten sicheren Fall von Epitheliom, d. i. Carcinom der Knäueldrüsen, über den im Carcinomcapitel berichtet ist, während die „tubulösen Epitheliome“ von Cornil und Ranvier keine Schweissdrüsenepitheliome, sondern mit meinem walzenförmigen Typus der Hautcarcinome identisch sind. Sie gehen gewöhnlich von dem Deckepithel, selten von den Follikeln aus und konnten bisher mit Sicherheit noch nicht von den Knäueln abgeleitet werden.

Vor allem haben wir den Begriff des Spiradenoms nach dem eben angegebenen Princip genau zu definiren, d. h. ihn von der einfachen Hypertrophie, dem Carcinom der Knäueldrüsen und dem Syringadenom, d. i. dem Adenom des Knäueldrüsenausführungsganges zu trennen. Im Gegensatz zur einfachen Hypertrophie erfolgt die Zunahme der Drüsenepithelien beim Spiradenom nicht unter Beibehaltung der Form des

*) Die betr. Literatur s. bei Petersen.

einfach gewundenen Knäuels; es bilden sich am Knäuel seitliche Auswüchse, zuerst blind, dann mit Lichtung versehen, welche durch ihre Neigung sich auch zu krümmen und aufzurollen, beweisen, dass sie noch vollkommen den Typus der Knäueldrüse nachahmen. Vom Carcinom der Knäuel unterscheidet sich das Adenom andererseits fundamental durch den Bestand der Membran und die regelmässige Lagerung der Epithelien innerhalb derselben. Dagegen ist das Vorhandensein oder Nichtvorhandensein eines Lumens nur von secundärer Wichtigkeit. Denn wenn die Neigung zur Aushöhlung der Sprossen auch allen echten Knäuelanlagen innewohnt, so ist doch der Beginn der Wucherung stets — wie bei der fötalen Anlage — ein solider Zapfen und auf einer bestimmten Entwicklungsstufe könnte daher auch ein Spiradenom einen aus soliden Schlingen bestehenden Knäuel darstellen. Gewöhnlich findet man allerdings solide und hohle Zapfen neben einander.

Von den Syringadenomen*) unterscheiden sich die Spiradenome durch den Ausgangspunkt der Geschwulst, welcher dort am Ausführungsgange, hier lediglich am Knäuel liegt. Ob zwischen beiden sich so nahe stehenden Geschwulstarten sonst noch wesentliche Differenzen in der Art der Epithelien, ihrer Verbreitung innerhalb der Haut oder ihrer Degenerationen entstehen, muss zukünftige Forschung lehren. Wahrscheinlich ist dem so, denn es ist immerhin auffallend genug, dass die bisherigen Befunde stets eine strenge Beschränkung des Ausgangspunktes ergeben, ein Umstand, der eben die Trennung der Spiradenome von den Syringadenomen nothwendig macht.

Selbstverständlich ist bei der Diagnose eines Spiradenoms der genaue histologische Nachweis des Zusammenhanges mit noch normal gebauten Knäueln von grosser Wichtigkeit. Eine blosse Aehnlichkeit mit Knäueldrüsen allein genügt selbst in dem Falle nicht, dass die Knäuel an dem betreffenden Orte vollständig fehlen. Bei der bereits bestehenden grossen Anzahl unbrauchbarer und unsicherer Fälle kann man in Zukunft nicht strenge genug in dem histologischen Nachweise vorgehen.

Die bisher schon mit Sicherheit zu den Spiradenomen gehörigen Bildungen zerfallen in zwei Gruppen, je nachdem es sich um gelegentlich aufgefundene Begleiterscheinunungen anderer Dermatosen und besonders anderer Geschwulstarten handelt oder um selbstständige nur aus dem Adenom bestehende Gebilde. So zahlreich die ersteren, so selten kommen die letzteren vor.

Am häufigsten ist die gelegentliche Geschwulstbildung der Knäuel bei Carcinomen und Angiomen gefunden worden. Ich habe eine grössere Reihe von Krebsen untersucht, in welchen die Hypertrophie und weiter die Adenombildung der Knäuel in der Nachbarschaft so auffallend war, dass man unwillkürlich auf den sich bei weiterer Untersuchung nicht bestätigenden Gedanken kam, dass überhaupt ein Knäuelcarcinom vorlag. Die Epithelien der Knäuel vermehren sich mitotisch, vergrössern sich, wobei die Schlingen ungewöhnliche Formen annehmen und zeigen

*) Syrinx = Röhre, enger Gang.

endlich Sprossenbildung. Aber zur Sprengung der Membran kommt es nicht und damit ist die Möglichkeit der Carcinombildung ausgeschlossen.

In Angiomen sind Spiradenome mehrfach beschrieben worden. Waldeyer fand in einer kirschgrossen Geschwulst am Ellbogen eines Kindes zahlreiche neugebildete Drüsenknäuel in ein angiomähnliches Gewebe eingebettet. Petersen beschreibt ein cystisches Spiradenom, das sich im Anschluss an ein kirschgrosses, vom subcutanen Gewebe aufwärts wachsendes Angiom des Daumens entwickelt hatte. Es bestand aus gewundenen soliden und hohlen Epithelsträngen, welche z. Th. mit epithelbelegten Cysten zusammenhingen. Indem die Drüsengänge in das Angiomgewebe einwucherten, wurden einzelne derselben vollständig abgeschnürt.

Auch ich habe in mehreren Angiomen eine beschränkte Adenombildung der im Bereich der Angiome befindlichen Knäuel nachweisen können. Ebenso ist es mir einige Male beim Lupus und im Neurofibrom gelungen. In ganz typischer Ausbildung sehe ich aber die Adenombildung den Einbruch der Unterschenkelvaricen in die Haut begleiten (s. dort). Hier kann man den Beginn des Adenoms, die Sprossenbildung, besonders gut beobachten. In allen diesen Fällen machten die Spiradenome natürlich klinisch keine Erscheinungen; sie stellten nur gelegentliche Befunde dar. Sie sind aber für die Frage der Spiradenome ungemein wichtig, da sie lehren, welche Anforderungen man an ein echtes, selbstständiges Spiradenom zu stellen hat.

Diese Anforderungen sind bisher in nur wenigen Fällen erfüllt worden. Die bekannte Mittheilung von Rindfleisch, welche Petersen als auf Adenom bezüglich gelten lässt (p. 444), geht nach dem Autor selbst auf eine blosse Hypertrophie der Knäuel. Es handelte sich um flache, pilzförmige, weiche, glatte, weichen Warzen nicht unähnliche Erhabenheiten. Die Tumorbildung befand sich an der Grenze zwischen Cutis und Hypoderm und bildete hier ein 3—4 Linien dickes Polster, welches aus stark vergrösserten und z. Th. in kleine Schleimcysten verwandelten Drüsenschläuchen bestand.

Der älteste wirkliche Fall von selbstständigem Spiradenom, ist der 1859 von Lotzbeck aus der von Bruns'schen Klinik mitgetheilte, welcher allerdings von Virchow nicht als solcher anerkannt ist. Er betraf einen rasch gewachsenen, halb hühnereigrossen Tumor der Wange eines Kindes, welcher eine centrale, früher eiternde, später vernarbte, sodann eine mittlere, $1^1/_2$—2 Linien breite, rothe, angiomatöse und eine äussere, grünlich graue $1^1/_2$—2 cm breite, meistens steil in das Gesunde abfallende Zone aufwies. Schon dieses auffallende Aussehen bewog v. Bruns, die Diagnose nicht auf ein Angiom, wenigstens nicht auf ein reines Angiom zu stellen.

Die Untersuchung ergab an Zupfpräparaten, dass der Tumor wesentlich aus bogenförmig verlaufenden Kanälen von der Dicke der grössten Schweissdrüsen bestand, welche streckenweise spindelförmige Erweiterungen und dazwischen Einschnürungen zeigten. Neben diesen einfach hypertrophischen Drüsenkanälen zeigten andere Kanäle Protuberanzen von Höcker-, Finger- und Flaschenform, bis selbst zur Bildung von traubenförmigen Acinis. Diese Drüsenmassen waren innerhalb der Geschwulst in Keilen oder Pyramiden zusammengedrängt,

welche unten breit, oben spitz endeten. Lotzbeck fand sämmtliche Kanäle mit ihren Anhängen zunächst der Wandung von cylinderförmigem Epithel ausgekleidet, welches mit dem Längsdurchmesser perpendikulär zur Wandung gestellt war. Nur in den der Oberfläche der Haut näheren Kanälen machte das Cylinderepithel einem mehrfach geschichteten, pflasterförmigen Platz. Die Lumina waren von einem theils zelligen, theils grobkörnigen Inhalt erfüllt. Die Zellen enthielten einen oder mehrere Kerne und oft gelbliche Pigmentmoleküle. Ausser den Epithelien waren in den Kanälen zahlreiche, blasse, kleine, den Lymphkörperchen ähnliche Zellen vorhanden; von rothen Blutkörperchen im Innern der Kanäle erwähnt Lotzbeck jedoch nichts. Nach dieser Schilderung scheint mir ein Zweifel an der adenomatösen Natur der Lotzbeck'schen Geschwulst doch nicht berechtigt. Allerdings lassen die etwas primitiven Untersuchungsmethoden der damaligen Zeit manche Frage unbeantwortet, aber eine so grobe Verwechslung wie mit einem gewöhnlichen Angiom erscheint doch ausgeschlossen, zumal Lotzbeck ausdrücklich erwähnt, dass die Drüsenkeile in ein an kleinen Gefässen besonders reiches Bindegewebe eingebettet gewesen seien.

Der zweite Fall, von Thierfelder beschrieben, betraf eine 50jährige Frau, bei der sich vor 4 Jahren auf der Stirnhaargrenze eine gänseeigrosse, weiche, nicht verschiebbare Geschwulst gebildet hatte. Dieselbe war hautfarben und liess ein tiefes Venennetz durchschimmern. Bei der Exstirpation zeigte sich, dass der Tumor in die Diploë des Knochens hineingewuchert war und denselben bis auf eine pergamentdünne Lamelle usurirt hatte.

Die mikroskopische Untersuchung lehrte, dass im Umkreise von 3 cm um die Neubildung die Markräume der Diploë mit hellglänzenden, polyedrischen Epithelien gefüllt waren, die insofern einen drüsigen Charakter zeigten, als sie mit hyalinen Massen oder Fetttropfen gefüllte Höhlen zwischen sich liessen. Diese Drüsenschläuche zeigten Sprossenbildungen und waren vom Kaliber der Knäueldrüsen der normalen Haut (35—60 μ); die Drüsenzellen hatten einen Durchmesser von 9—15 μ, wo sie nicht durch Sekretstauung abgeplattet waren. Die letztere verursachte an vielen Orten die Bildung von Cysten von $^1/_4$—$^1/_2$ mm Grösse; besonders der oberflächliche, ältere, nach aussen gedrängte Theil der Neubildung bestand fast ganz aus cystisch entarteten, von einer albuminreichen Flüssigkeit erfüllten Drüsenschläuchen, mit einer relativ geringen Menge blutarmen Zwischengewebes. Mit den darüber hinwegziehenden Oberhautanhängen, besonders den Talg- und Knäueldrüsen hatte der Tumor keinen Zusammenhang. Thierfelder betrachtet denselben daher als das Produkt eines embryonalen, in die Tiefe verirrten Drüsenkeimes, welcher, von den Schädelknochen umschlossen, zuerst im Knochen, dann unter Verdünnung der Haut gegen die Oberfläche gewuchert wäre.

In der Deutung des Tumors als eines wahren Knäueldrüsenadenoms möchte ich mich Thierfelder vollkommen anschliessen; die gewundene kanalartige Struktur der Epithelzüge mit Bildung von Cysten, welche nicht — wie die der Akanthome — hyaline Massen und Hornperlen, sondern eine albuminöse Flüssigkeit enthalten, spricht für den

Ausgang vom secernirenden Theile der Knäueldrüsen, wie das Vorhandensein von Sprossen und das Eindringen in den Knochen für eine besonders starke Energie der Wucherung. Der Beweis, dass die Geschwulst vom Knochen ausging, scheint mir jedoch nicht geliefert zu sein und die von Thierfelder betonte Anordnung, dass im Knochen die kleineren und jüngsten Nester, dicht unter der Hautoberfläche die grössten und ältesten sich befinden (s. auch Fig. 1), spricht entschieden für einen Ausgang vom subcutanen Gewebe, d. h. gegen eine heterotope Entstehung. Wenn wirklich, wie Thierfelder zur Erklärung annimmt, die ältesten, grossen Nester ursprünglich im Knochen entstanden und nur nach oben verschoben wären, hätte klinisch der Fall als diffuse Knochenauftreibung, nicht als bohnengrosses Knötchen beginnen und es hätten sich an der äusseren Lage der Geschwulst noch Knochenreste zeigen müssen. Natürlich erscheint es, anzunehmen, dass der Ursprung der Geschwulst dort war, wo sich bei der Exstirpation die ältesten und grössten Nester zeigten, d. h. im Hypoderm. Dann aber handelte es sich um echtes, erworbenes Spiradenom*).

Ein anderer Typus des Spiradenoms ist durch die unabhängigen und fast gleichzeitigen Arbeiten von Chandelux und Hoggans in einer Art des Tuberculum dolorosum aufgefunden worden.

Der Fall von Chandelux betraf ein 43jähriges Fräulein, die seit 6 Jahren in der Nähe des Ellbogens ein subcutanes Knötchen aufwies, mit spontanen Schmerzanfällen und exquisitem Druckschmerz.

Der Knoten zerfiel in einen weicheren, oberen Theil, welcher in Fett eingebettet, viele Blutgefässe mit spindeligen Erweiterungen und ein dichtes Netz von markhaltigen und marklosen Nerven zeigte und der Sitz der Schmerzen war und in einen härteren, gelblichen, runden Tumor darunter. Der letztere war etwa erbsengross und zeigte einen Fortsatz gegen die Cutis, an welcher Stelle einige hypertrophische Knäueldrüsen vorhanden waren. Derselbe bestand aus einer sehr dichten, zusammengedrängten Anhäufung von Epithelsträngen, die eingerollt waren und einander umwanden. Zwischen denselben befand sich nur sehr wenig zartes Bindegewebe. Die Epithelstränge waren von einer dünnen Membran bekleidet und von sehr gleichmässig grossen, polyedrischen, durch Kompression eckigen Epithelien erfüllt. Nur die der Membran direkt aufsitzenden hatten eine mehr cylindrische Form und färbten sich in Karmin dunkel, während die mittleren Zellen im allgemeinen wenig tingibel und mit einem kaum mehr sichtbar zu machenden Kern versehen waren. Nur einzelne mittlere Zellen nahmen eine stärkere Färbung an, u. a. diejenigen, welche abgehenden Seitenästen anlagen. Das Protoplasma der im Innern degenerirenden Epithelien war nicht fettig und nicht kolloid entartet. Zwischen den Drüsenschlingen waren sehr wenig Blutgefässe vorhanden. Blutungen bestanden nicht. Nerven fanden sich innerhalb der Adenommasse nicht,

*) Ich nehme an, worüber eine Mittheilung des Autors erwünscht gewesen wäre, dass die Epithelschläuche eine selbständige Membran besassen.

sondern nur, und zwar sehr reichlich in dem darüberliegenden Fettpolster.

Es ist nicht leicht, der etwas phantastischen Arbeit der beiden Hoggans das bleibend Werthvolle zu entnehmen. Glücklicherweise ist eine Tafel mit guten Abbildungen beigegeben, welche besser und sicherer, als die in diesem Punkte ungenügende Beschreibung beweist, dass eine sehr ähnliche Geschwulst wie in dem Chandelux'schen Falle vorgelegen haben muss. Es scheint hier durch Blutextravasate, auf deren vermeintliche Metaplasie in epithelartige Zellenmassen die Autoren viel Werth legen, eine theilweise Störung des regelmässigen Adenombaues eingetreten zu sein, sodass neben den Röhren ungeordnete Zellenmassen von gleichmässig polyedrischer Form entstanden, welche erstere einhüllten. Auch hier war das Adenom von festerem Bindegewebe abgekapselt und die Nerven verbreiteten sich aussen an demselben.

Endlich ist wohl als ein sicherer Fall von Spiradenom noch derjenige von Audry und Nové-Josseraud anzuführen, wo die betreffenden Geschwülste gleichzeitig mit andersartigen Tumoren auftraten. Sie waren von einer festen Bindegewebskapsel umgeben und bestanden aus dichtgedrängten, auf sich selbst eingerollten, verzweigten, 2—3reihigen Zellenbändern. Die Zellen waren denen von Knäueldrüsen ähnlich, von einer Membrana propria umgeben und zeigten stellenweise homogene Einschlüsse, die sich durch Pikrin gelb färbten. Im Gegensatz zu den Fällen von Thierfelder und Chandelux durchsetzten zahlreiche, dünnwandige Gefässe die Tumoren, deren bindegewebige Septen zum Theil schleimig entartet waren.

Diesen Fällen aus der Literatur kann ich einen eigenen anreihen, den ich Herrn Dr. E. Fraenkel verdanke. Es handelte sich um einen kastaniengrossen, rein subcutanen Tumor. Weitere klinische Daten liegen nicht vor.

In der über die Geschwulst hinziehenden Haut ist das Deckepithel ganz normal, ebenso sind die Haarfollikel und die sehr grossen Talgdrüsen unverändert und zeigen besonders keinerlei Auswüchse. Dagegen sind die unmittelbar oberhalb des Tumors gelegenen Knäueldrüsen in ein abnorm dichtes Bindegewebe eingelagert und dadurch entrollt. Die auf diese Weise isolirten und gestreckten Schlingen zeigen einen unregelmässigen Kontur und bucklige Auftreibungen, welche von Wucherung der Epithelien innerhalb der M. propria herrühren. Ganz ebensolche gewucherte Schlingen von Knäueldrüsen findet man vereinzelt zwischen den kompakteren Zellenmassen im obersten Theile des Tumors. Hier stehen sie hin und wieder mit ganz dünnen, langen Epithelcylindern in Verbindung und diese letzteren gehen wieder mit einer nichts zu wünschen lassenden Deutlichkeit in die eigentlichen Tumormassen über, während direkte Uebergänge dieser letzteren in die Knäueldrüsen ausserhalb des Tumors nicht auffindbar sind. Allerdings betrifft das mir vorliegende Präparat nur einen kleinen Abschnitt der Geschwulst. Diese letztere sitzt an Stelle des subcutanen Gewebes, ist kugelig gestaltet, von einer verdichteten Bindegewebsmasse kapselartig umschlossen und von breiten Septen desselben dichtfaserigen und

an Spindelzellen reichen Gewebes durchzogen. Innerhalb der dadurch erzeugten rundlichen Hohlräume liegen nun die Tumormassen in Form gut abgegrenzter Herde. Die meisten der letzteren haben bei Betrachtung mit schwacher Vergrösserung ein acinöses Aussehen, sodass man zunächst gewiss am wenigsten an einen Ursprung aus Knäueldrüsen denkt. Aber man sieht zwischen diesen rundlichen Herden äusserst lange und dünne Epithelwalzen vom Kaliber der feinsten Knäueldrüsengänge sich hinziehen, welche meist bündelartig angeordnet sind, indem 2—4 parallel laufende und durch Querbalken leitersprossenartig verbundene Walzen sich gemeinschaftlich in einen grösseren Herd einsenken. Bei stärkerer Vergrösserung nimmt man nun auch wahr, dass jeder anscheinende Acinus sich auf feinen Schnitten in ein dichtes Gitterwerk von sehr feinen Walzen auflöst. Die letzteren behalten dabei zum grössten Theile ihre schmächtige Form und verdicken sich nur an der Peripherie der Herde, indem hier die freien Enden des Gitterwerkes, wo sie die gröberen Septen des Stromas berühren, anschwellen, sich einrollen und confluiren.

Das acinöse Aussehen der Herde rührt mithin nur von der kolbigen Anschwellung und der Confluenz der feinen Epithelwalzen her, welche dieselben überall dort zeigen, wo das Stroma die weitere Ausbreitung eines Herdes einschränkt. Es findet sich daher auch hauptsächlich an den peripherisch gelegenen Herden des Tumors entwickelt, während viele Herde im Centrum das Princip des gitterförmigen Balkenwerks bis auf die verklumpten äussersten Enden fast rein zur Anschauung bringen. Die Architektur auch der grössten Herde ist also ursprünglich die eines regelmässigen Gitterwerkes, das von soliden, kein Lumen aufweisenden, äusserst dünnen Epithelwalzen gebildet wird. Nur an wenigen Stellen sind einzelne Zellen hyalin verquollen. Eine Verflüssigung findet nicht statt. Dagegen findet man äusserst zahlreiche Mitosen in allen Theilen der Herde. Wie der ganze Tumor von festem Bindegewebe eingekapselt ist, so werden auch die einzelnen Herde von einer deutlichen kollagenen Membran umschlossen; an den einzelnen feinen Epithelwalzen eine eigene Membran nachzuweisen, ist mir jedoch nicht gelungen. Dieselbe scheint beim Eintritt der Walzen in das dichte Stroma des Tumors zu verschwinden. Das letztere zeigt keine entzündliche Veränderung, besonders keine Plasmazellen. Auch Mastzellen sind in demselben nicht vorhanden.

Die Diagnose des Spiradenoms gründet sich in diesem Falle auf die Integrität des Deckepithels und des Follikelapparates, auf die Veränderungen der restirenden Knäueldrüsen und ihren Uebergang in die Tumormassen durch Vermittelung von äusserst feinen Epithelwalzen, auf den Nachweis einer aus feinen Walzen bestehenden Grundlage der den Tumor zusammensetzenden Herde, welche die Grundform des Knäueldrüsenapparates, jedoch in veränderter Architektur, zur Anschauung bringt. Epitheliale Gitterwerke kommen auch wohl hin und wieder bei einfachen Akanthomen des Deckepithels z. B. beim Akanthoma adenoides cysticum vor, aber nie so gleichmässig ausgeführt und ausschliesslich wie hier.

3. Syringadenom.

Der einzige hierher gehörige, in vielen Beziehungen interessante Fall rührt von Petersen her. Es handelt sich um einen „Naevus unius lateris" bei einem 20jähr. Mädchen von papillärem Bau und mit Neigung zur Ulceration. Es wurden Stücke vom Halse und Oberschenkel exstirpirt.

Petersen beschreibt die Struktur der betreffenden Geschwülste folgendermassen: „Man konnte hier an Serienschnitten verfolgen, wie aus 2—3 Schweissdrüsen die Ausführungsgänge zu einem Bündel vereinigt nach oben steigen; bereits kurz oberhalb des Drüsenknäuels nehmen sie an Durchmesser bedeutend zu, das kubische Epithel geht über in Cylinderepithel; alsdann beginnen die Gänge sich vielfach zu gabeln und Auswüchse zu treiben, die theils solide Zellstränge darstellen, theils wieder gleichgebaute Kanäle bilden; diese behalten entweder das Cylinderepithel bei oder zeigen, was häufiger der Fall ist, wieder kubisches Epithel. Indem diese Gebilde durch weitere Theilung sich immer mehr vermehren und sich nach den Seiten büschelförmig ausbreiten, kommt die früher beschriebene halbkugel- oder pilzförmige Gestalt der einzelnen Geschwülste zu Stande. Sehr bemerkenswerth ist, dass am Rande dieser so entstandenen Neubildungen Zapfen und Kanäle zur Beobachtung kommen, die keinen Zusammenhang mit den von den fertigen Ausführungsgängen ausgehenden Gebilden, wohl aber mit dem Oberflächenepithel erkennen lassen. Wir finden also hier wieder einen Ansatz zur Drüsenbildung, eine „verunglückte Drüsenanlage"."

In einer vorhergehenden Arbeit hatte Petersen in anderen Hauttheilen desselben Falles einen Zusammenhang der mit Membrana propria und Lichtung versehenen Drüsengänge mit dem Oberflächenepithel gefunden und daher damals die Diagnose auf eine aus Knäueldrüsenanlagen entstandene Geschwulst gestellt. Die Knäuel waren in allen Präparaten normal, wenn auch vielfach hypertrophisch. Besser als durch diesen gemischten Fall ist die von mir stets angenommene Zusammengehörigkeit der Adenome aus den Knäueldrüsenanlagen und aus den fertigen Ausführungsgängen kaum zu demonstriren.

Die Röhren dieses Syringadenoms unterscheiden sich von denen der bisher bekannten, aus embryonalen Keimen der Gänge entstandenen dadurch, dass sie eine deutliche Membran besitzen, stellenweise Cylinderepithel und keine colloiden Massen bilden; sie sind auch, wie ein Blick auf die Abbildungen von Petersen einerseits, von Jaquet und Darier andererseits lehrt, garnicht mit einander zu verwechseln. Man könnte durch das Vorkommen dieser Geschwulst in Form eines unilateralen Naevus sich jedoch veranlasst fühlen, dieselbe ebenfalls den congenitalen Syringadenomen einzuverleiben. In diesem Falle würde sie zunächst eine Abtheilung der letzteren für sich bilden müssen und man hätte anzunehmen, dass je nach dem Zeitpunkte der Entstehung des embryonalen Gewebsüberschusses wesentlich verschiedene Neubildungen resultiren. Ich habe es gerade der ausgesprochenen Verschiedenheit wegen vorgezogen, diesen Fall, so lange er noch isolirt dasteht, ge-

trennt von den bisher bekannten Fällen bei den erworbenen Syringadenomen zu belassen.

Allerdings kann ich ihm als unanfechtbares Beispiel eines erworbenen Syringadenoms nur **einen** eigenen Fall an die Seite stellen. Es ist derselbe, welcher im Kapital der Gangraen als Asphyxia reticularis multiplex mitgetheilt ist. Dort habe ich erwähnt, dass sämmtliche Knäueldrüsen mit ihren Ausführungsgängen von einer entzündlichen Zelleninfiltration umgeben waren. Während nun an den Knäueln selbst nur einzelne Schlingen eine leichte Verdickung oder Dilatation zeigten, war an den zugehörigen Gängen, soweit sie der nekrotischen Partie benachbart waren, eine bedeutende Volumszunahme, nämlich eine Verbreiterung, stark vermehrte Schlängelung und schliesslich eine Sprossung des Epithels mit gabliger Theilung zu konstatiren. Die von den Gängen abgegebenen seitlichen Aeste lagerten sich zumeist dicht dem Gange an, indem sie innerhalb der umgebenden Zelleninfiltration aufwärts oder abwärts zogen. Dabei bildeten sie nirgends Cylinderepithel oder ein freies Lumen, sondern stellten entweder solide Epithelwalzen dar oder wandelten sich an einzelnen Stellen in Cysten mit colloidem, glasig aussehendem Inhalt um. In diesem Verhalten bekundeten sie also eine grosse Aehnlichkeit mit dem gewöhnlichen congenitalen Syringadenom.

Literatur.

Lehrbücher: Virchow, Förster, Rindfleisch, Lücke, Uhle und Wagner.
Verneuil, Studien über die Hautgeschwüste; einige Krankheiten der Schweissdrüsen. Archives gén. de méd. 1854. T. IV. p. 447. 693.
Lotzbeck, Ein Fall von Schweissdrüsengeschwulst an der Wange. V. A. 1859. Bd. 16. S. 160.
Thierfelder, Ein Fall von Schweissdrüsenadenom. Arch. d. Heilk. 1870. S. 401.
Chandelux, Ueber die subcutanen schmerzhaften Geschwülste. Arch. de Physiol. 1882. Bd. 14.
G. und F. E. Hoggan, Zur pathol. Histologie der schmerzhaften subkutanen Geschwülste. V. A. 1881. Bd. 83. S. 233.
Audry und Nové-Josseraud, Multiple Tumoren der Haut. Epitheliom und Hidroadenom. Lyon méd. 1892. 6. Mai.
Petersen, Ein Fall von multiplen Knäueldrüsengeschwülsten unter dem Bilde eines Naevus verrucosus unius lateris. A. A. 1892. S. 919.
Petersen, Beiträge zur Kenntniss der Schweissdrüsenerkrankungen. A. A. 1893. S. 41.

II. Hypertrophie und Adenom der Talgdrüsen.

1. Talgdrüsenhypertrophien.

Die einfache Talgdrüsenhypertrophie kommt theils als begleitende Erscheinung bei anderen Processen, theils als eine selbstständige Geschwulstart vor, in welchem Falle sie in der Bildung von isolirten, pfefferkorn- bis erbsengrossen oder noch grösseren, indolenten, sehr langsam wachsenden, gelblichweissen, nicht transparenten, die Haut halbkugelig überragenden, zuweilen, aber nicht immer, mit klaffenden

Follikelmündungen versehenen Geschwülstchen besteht. Diese letzteren sind selten, werden häufig, wo sie vereinzelt vorkommen, mit Milien, Xanthomen oder seborrhoischen Warzen verwechselt und dann meist erst bei der anatomischen Untersuchung erkannt; ein multiples Vorkommen haben wir erst neuerdings kennen gelernt.

Viel häufiger ist die mehr oder minder diffuse Hypertrophie der Talgdrüsen, welche hauptsächlich die langdauernden Formen und Ausgänge des seborrhoischen Katarrhs, speciell der Nase und Schädelmitte, begleitet. An der Nase combinirt sie sich mit fibröser Hypertrophie zum Rhinophym und erzeugt dann auf den lappigen Auswüchsen dieses Organs durchscheinendere Stellen, ähnlich den Oeldrüsen einer Orangenschale. Sodann trifft man sie nicht selten in der Umgebung von Carcinomen, besonders des Gesichtes, auch wenn jene nicht von den Talgdrüsen, sondern vom Deckepithel ausgehen und schliesslich in geringerer Ausbildung gelegentlich bei vielen entzündlichen Dermatosen und Geschwülsten (Angiomen).

Es hat keine Bedeutung, bei den Vergrösserungen der Talgdrüsen hypertrophische Veränderungen im engeren Sinne und hyperplastische zu unterscheiden, da die Grösse der Talgdrüsenzellen schon in der Norm je nach dem Fettgehalt ausserordentlich wechselt. Die schliesslich erreichte Grösse ist proportional der Ansammlung von Fetttropfen im Spongioplasma der Epithelien und daher besitzen im Allgemeinen die grössten Drüsenläppchen im Centrum auch die grössten Talgzellen. Im Grunde genommen concurrirt somit bei jeder Talgdrüsenvergrösserung sowohl eine Hyperplasie wie eine Hypertrophie der verfetteten Epithelien; bei den jüngeren Läppchen überwiegt die erstere, bei den älteren die letztere.

Erheblichere Unterschiede im Bau zeigen sich hinsichtlich der Betheiligung der Drüsenläppchen einerseits, des freie Talgzellen und Talgmassen haltigen Ausführungsganges andrerseits. Auf diese Verhältnisse scheinen die örtlichen Bedingungen der Talgsekretion hauptsächlich Einfluss zu üben und diese sind wiederum theils in dem localen Gewebsdruck, theils in Thätigkeit der schrägen Hautmuskeln gegeben. An der Nase beispielsweise, wo die Hautspannung und Hautbeweglichkeit sehr gering ist, dehnen sich die Drüsenläppchen, neue Fortsätze treibend, ungehindert nach allen Seiten aus, drängen die Lanugohärchen, die der Atrophie anheimfallen, aufwärts, die Knäuel abwärts und durchsetzen schliesslich mit zusammenhängenden, kugeligen, kleinen und grossen Träubchen die ganze Haut vom Hypoderm bis zur Grenze des Deckepithels. Nähern sie sich der Hauptmasse nach der Oberfläche, so wird das Aussehen der kugelig gespannten Haut durchscheinend. Dabei sind die Ausführungsgänge verhältnissmässig klein; sie sind allerdings auch über die Norm vergrössert, aber nicht entfernt im selben Maasse wie die zugehörigen Talgdrüsen. Sie fallen daher an der Oberfläche nicht besonders auf, enthalten verhältnissmässig zur weiten Drüsenfläche nur wenig Sekret und zeigen sich mikroskopisch häufig seitlich verzogen und durch schwellende Drüsenläppchen sogar abgeplattet und zuweilen comprimirt. Man kann es bei der einfachen

Hypertrophie den Drüsenläppchen ebensogut, wie unter normalen Verhältnissen ansehen, ob eine Sekretstauung besteht, oder nicht. Im ersteren Falle steigt die Verfettung überall bis auf die letzte, gewöhnlich als solche erhalten bleibende Epithellage herab, während bei regelmässiger Excretion des Secrets an einer oder mehreren Stellen des Läppchenumfanges stets mehrere Lagen unverfetteten Epithels bestehen bleiben. Bei dieser ersten Form der Hypertrophie finden sich nun die meisten Drüsenläppchen fast vollkommen verfettet von sehr grossen, noch ungeplatzten Talgzellen erfüllt und in einem sehr wenig activen Zustande. Trotzdem man schon normalerweise sehr leicht Mitosen in dem Randepithel der Talgdrüse constatirt und es hier mit einer Hypertrophie dieser Drüsen zu thun hat, findet man keine solchen oder wenigstens nicht mehr als unter normalen Umständen. Ausser beim Rhinophym habe ich diese Form besonders in der Umgebung von Carcinomen des Gesichts gefunden.

Ganz anders repräsentirt sich mikroskopisch die Hypertrophie, wenn während derselben die Sekretion regelmässsig andauert und der sich vergrössernden Drüsenfläche entsprechend sogar wächst. Dann behält die Drüse im Ganzen den beutelförmigen Habitus, den die grossen Talgdrüsen mit schwach ausgebildeten Lanugohärchen normalerweise besitzen. An einen sehr grossen, stark erweiterten und vertieften Hauptausführungsgang schliessen sich, schräg nach aussen und abwärts ausstrahlend, in regelmässiger Reihenfolge die secundären Ausführungsgänge an, alle weit und mit reichlichem Sekret erfüllt, alle länglich gestaltet und die Läppchen an einer Seite wenigstens mit einer mehrfachen Lage noch unverfetteten Epithels versehen. In schönster Ausbildung habe ich diese Hypertrophie unterhalb gewisser schwielenartiger Bildungen beim Carcinom der Seemannshaut angetroffen. Für die kräftige Sekretion sprachen in diesem Falle erstens die reichlich vorhandenen Mitosen, sodann der starke Sekretstrom der Ausführungsgänge, welche die dicke Schwiele in Form auffallend breiter Poren durchsetzten. Man findet diese Form regelmässig als Begleiterscheinung der Alopecia seborrhoica des Vorder- und Mittelkopfes, wo die glatte Muskulatur und die gewöhnliche Kopfpflege noch für eine regelmässige Talgentleerung sorgen. Aber man trifft hier auch die erste Form zuweilen in typischer Ausprägung, besonders wo die Beweglichkeit der Kopfhaut allmählich aufgehört hat.

Die umschriebene Hypertrophie der Talgdrüsen auf einem beschränkten, pfefferkorn- bis erbsengrossen Bezirk der Haut, kommt, wie schon erwähnt, theils als vereinzeltes Knötchen, theils als eine multiple und dann sehr entstellende Neubildung des Gesichtes vor. Im ersteren Falle hat man es hauptsächlich mit einer starken Vermehrung und kugeligen Auftreibung der Drüsenacini zu thun, also mit der ersten Form der Hypertrophie. Auf den meisten senkrechten findet man gar keine Ausführungsgänge, sondern nur kreisrunde oder gegen einander abgeplattete Durchschnitte und seitliche Anschnitte kleiner und grosser Acini, welche von dichten, meist zellenarmen, bindegewebigen, z. Th. gefässhaltigen Septen getrennt werden. Die-

selben stellen bei den höheren Graden der Hypertrophie den ganzen Rest des comprimirten Cutisgewebes dar. Haare und Knäueldrüsen findet man in diesen Geschwülstchen gewöhnlich nicht. Hautmuskeln sind im Gesicht meistens noch nachweisbar, aber atrophisch; das elastische Gewebe ist dem Druckschwund anheimgefallen und hört in scharfer Grenze zur Seite der Geschwulst auf. Nur unter dem Deckepithel und in den grösseren Septen bleiben Reste desselben erhalten. Diese Verhältnisse treten bei dem Reichthum der Gesichtshaut, dem gewöhnlichen Standort dieser isolirten Geschwülste, an elastischen Fasern, sehr deutlich hervor.

Die multiple Form dieser umschriebenen Talgdrüsenhypertrophie bildet ein eigenartiges Exanthem der Gesichtshaut, welches wir erst neuerdings durch eine eingehende Untersuchung von Pringle kennen gelernt. An Pringle's Fall schliesst sich wahrscheinlich noch der Fall von Caspary an. Die von Pringle seiner Arbeit beigegebenen Photographien der mikroskopischen Präparate liessen an der Zusammensetzung der betreffenden Tumoren aus Talgdrüsen kaum einen Zweifel übrig und nur die Identificirung seines Falles mit dem Falle von Balzer und Ménétrier, der ein typisches Akanthoma adenoides cysticum darstellt, konnte an der Natur von Pringle's Fall zweifelhaft machen. Ich bin jedoch durch Herr Dr. Pringle in den Besitz von Präparaten seines Falles gekommen, welche das völlige Verschiedensein desselben von den Balzer'schen beweisen und bin auch freundlicher Weise von Herrn Dr. Pringle zu der Mittheilung autorisirt, dass er selbst diese Identificirung neuerdings aufgegeben hat.

In Pringle's Fall nahm die Affektion, welche seit Jugend auf bei der geistig zurückgebliebenen Patientin bestand, den mittleren Theil des Gesichtes, die Nase und die Falten um Nase und Mund, von der Nasenwurzel bis zum Kinne ein und bestand aus indolenten, festen, weissgelblichen, glatten, rundlich über die Haut hervorragenden, stecknadelkopf- bis erbsengrossen, scharf begrenzten Tumoren, welche an den meisten Stellen sehr dicht standen, ohne zu konfluiren. Die Oberfläche derselben war glatt und ohne Andeutung von Follikelmündungen. Beim Anstechen entleerten sich Sebummassen.

Wie Pringle bei seiner histologischen Beschreibung richtig bemerkt, erinnern die Schnitte sofort an die bekannten Bilder des Rhinophyms mit Talgdrüsenhypertrophie. Er legt sodann Werth auf die tiefe Lage einiger Talgdrüsenmassen, welche ganz unterhalb des normalen Niveaus der Basis der Haarfollikel liegen und sogar zwischen die quergestreiften Muskeln der Gesichtshaut mit einigen Ausläufern hineingewuchert sind. Die Zahl und auch die Lage dieser Massen lassen es ihn undenkbar erscheinen, dass alle mit Haarelementen in Verbindung stehen sollten. Die kleinen epithelialen Nester in der Umgebung vieler Acini deuten auf eine fortgesetzte, produktive Thätigkeit des Neugebildes. An den Schweissdrüsen findet Pringle keinerlei Veränderungen.

Alle diese Befunde kann ich nach Untersuchung der Präparate bestätigen und ebenso die übrige Beschreibung des Tumors, welche ganz das Bild der hauptsächlich die Drüsenacini betreffenden, circumscripten

Hypertrophie der Talgdrüsen entwirft. Nur an einer Stelle (Fig. 1 und 2) besteht ein Klaffen des Follikels und eher beutelförmiger Bau der betreffenden Drüse mit stagnirendem Sekret. Weshalb ich auf die Deutung des Tumors als eines wahren Adenoms nicht eingehen kann, wird sich aus dem unter „Adenom der Talgdrüse" hierüber Gesagten ergeben; diese Entscheidung hängt eben von der Definition des Adenombegriffes ab, den ich enger und schärfer fasse.

Caspary's Fall gleicht klinisch — selbst bis auf die geringe Intelligenz der Patientin — dem von Pringle durchaus und auch die Ergebnisse der histologischen Untersuchung des nicht ganz hierfür genügenden Materials widersprechen kaum der Identificirung beider Fälle. Nur kommt Caspary zu dem Schlusse, dass die Talgdrüsen sich nicht durch ihre Vergrösserung, sondern durch ihre abnorme Anzahl vor denen der normalen Haut in seinem Falle auszeichneten. Die beigegebene Abbildung eines Präparates gibt allerdings keinen Anlass, eine Vermehrung der Follikel der Haut anzunehmen, und unter „Vermehrung der Drüsen" scheint Caspary daher „Vermehrung der Acini" zu verstehen — vielleicht im Gegensatz zur geringen Anzahl grosser Acini in der gesunden Haut. Dann würde seine Beschreibung und Auffassung mit der von Pringle wol übereinstimmen. Auch der Caspary'sche Fall ist nach des Autors Beschreibung für mich eine multiple, umschriebene Talgdrüsenhypertrophie, kein Talgdrüsenadenom; ebensowenig das „fibröse Talgdrüsenadenom" des Ohres von Klingel.

Ein kurzer Rückblick ergibt, dass wir es in allen hierhergenannten Fällen mit relativ kleinen, indolenten, festen, unentzündlichen, oberflächlichen, gelblichen Geschwülsten der Haut von langem Bestande zu thun haben, die bald mehr in diffuser, bald mehr in umschriebener Ausbreitung, theils im Anschluss an entzündliche und neoplastische Dermatosen, theils selbständig vorkommen und eine besondere Vorliebe für das Gesicht zeigen. In allen Fällen handelt es sich um eine Wucherung der präexistirenden Talgdrüsen mit Beibehaltung des normalen Baues und der normalen Funktion der Drüse und Verdrängungserscheinungen an sämmtlichen übrigen Fällen der Haut, dem kollagenen und elastischen Gewebe, den Blutgefässen, Knäueln und Haaren. Wucherungen verschiedener Art (Fibrom, Angiom) können sich mit der Talgdrüsenhypertrophie kombiniren. Die Unterschiede beziehen sich hauptsächlich nur auf die grössere oder geringere Betheiligung der Ausführungsgänge oder der Acini. Im letzteren Falle ist der geschwulstartige Charakter und die Verdrängung der übrigen Hautbestandtheile mehr ausgeprägt als im ersteren.

2. Steatadenom.

Die Beantwortung der Frage, ob wir ein wahres Adenom der Talgdrüsen besitzen, hängt von der Definition dieses Begriffes ab. Eine anerkannte Definition gibt es aber bisher nicht und meistens wird von der Diagnose des Steatadenoms ein noch ausgedehnterer Gebrauch

gemacht, als von der des Spiradenoms. Das Steatadenom von der Talgdrüsenhypertrophie abzugrenzen, ist in der That eine noch weniger einfache Sache als die Trennung des Spiradenoms von der Knäueldrüsenhypertrophie. Dort konnten wir die Grenze ziemlich scharf bestimmen; da normalerweise der Typus der Knäueldrüse bei der einfachen Schlauchform stehen bleibt, so gehört jede seitliche Sprossenbildung und Verästelung in das Gebiet des Adenoms der Knäueldrüse. Bei der Talgdrüse ist aber die Sprossenbildung der normale Befund; durch sie kommt die Acinusbildung zu Stande und eine Vergrösserung und Vermehrung der Acini, welche über die Norm hinausgeht, gehört stets in das Gebiet der einfachen Hypertrophie. Selbst wo die ganze Cutis von Acinusdurchschnitten erfüllt ist, besteht das Gebilde doch nur aus der einfachen Wiederholung des normalen Talgdrüsentypus in vergrössertem Maassstabe und findet sein Vorbild in manchen physiologischen Veränderungen des Drüsenkörpers. Andrerseits ist aber der Adenombegriff auch gewiss dort nicht mehr anzuwenden, wo das Talgdrüsenepithel solide Sprossen zeitigt, welche zu soliden Epithelmassen oder Epithelsträngen auswachsen; wir haben dann irgend ein von der Talgdrüse ausgehendes Akanthom vor uns. Das Aufgehen der Talgdrüse in einer von dem Haarbalg oder Deckepithel entspringenden Epithelwucherung ist ein unendlich häufiger, die verschiedensten entzündlichen und hypertrophischen Zustände begleitender Vorgang; man kann es geradezu als Regel hinstellen, dass bei jeder stärkeren Wucherung der Stachelschicht des Follikels die Talgdrüse als solche ihre Funktion aufgibt, indem ihr Keimepithel mit an der allgemeinen Epithelwucherung theilnimmt. Wo daher solide Epithelstränge, auch solche von acinösem Habitus, von der Talgdrüse ausgehen, ist man nicht mehr im Stande, denselben etwas specifisch Talgdrüsenartiges anzusehen und kann daher nicht mit Sicherheit die Diagnose auf ein Steatadenom stellen.

Einen exquisiten Fall dieser Art beobachtete ich bei einer alten, an Mykosis fungoides leidenden Frau. Dieselbe trug seit langer Zeit am Hinterkopfe eine indolente, nicht entzündliche, flach erhabene, etwa markgrosse, gelbliche Geschwulst von wulstiger Oberfläche.

Die stark verdickte Kopfhaut zeigte sich in diesem Falle ganz erfüllt mit Epithelsträngen und Epithelmassen der verschiedensten Form, welche alle von den grossen und zum Theil stark hypertrophischen Talgdrüsen ausgingen. Manche waren cylindrisch, andere rosettenförmig, acinös, noch andere netzartig und erinnerten einigermassen an die Epithelmassen des Akanthoma adenoides cysticum. Aber sie zeigten weder kolloide noch fettige Metamorphose, dagegen Hornperlen im Centrum und hatten mithin den Talgdrüsencharakter ganz verloren. Somit handelte es sich um ein einfaches Akanthom der Talgdrüsen*).

So scheint es, als ob wir überhaupt auf den Begriff des Steat-

*) Ebenfalls zu den Talgdrüsenakanthomen und nicht den Steatadenomen muss ich Walker's Fall von Jododerma tuberosum zählen.

adenoms im strengen Sinne des Wortes verzichten müssten, indem die gutartigen Talgdrüsengeschwülste sich entweder als Hypertrophie oder als Akanthom der Talgdrüsen darstellen, je nachdem der specifische Charakter der Drüse erhalten bleibt oder nicht.

Aber es könnte doch auch Geschwülste geben, welche zwischen den letztgenannten Zuständen in der Mitte ständen, indem z. B. vom Talgdrüsenepithel zunächst solide Sprossen abgehen würden, welche, nachdem sie sich in geschwulstartiger Weise entwickelt haben, wieder durch fettige Degeneration der Zellen an den ursprünglichen Ausgangspunkt zurück erinnern würden. Dann hätten wir die in neuen Bahnen sich bewegende Wucherung, die nun einmal zum Begriff des Adenoms, wenn wir ihn als etwas Besonderes festhalten wollen, gehört und zugleich den Beweis, dass die Zellen der Wucherung ihren Charakter als Talgdrüsenzellen durch die Wucherung nicht verloren hätten. Oder es könnten sich statt der echten Talgdrüsenverfettung andere Arten der Fettmetamorphose einstellen; dagegen dürften die fraglichen Massen nicht die Produkte von gewöhnlichen Akanthomen und von Spiradenomen aufweisen, d. h. Hornperlen und kolloide Massen. Würden sich gar keine solcher Geschwülste finden, dann hätte man den Begriff des Talgdrüsenadenoms lieber ganz fallen zu lassen. Denn wenn man übereinkäme, denselben erst auf einige Arten einfacher Talgdrüsenhypertrophie, z. B. solche Fälle, wie die von Pringle und Caspary anzuwenden, so würde bald jede Grenze fehlen und man käme schliesslich dahin, eine jede Talgdrüsenvergrösserung ein Adenom nennen zu müssen.

Aber es gibt nun wirklich in der Literatur einen Fall von Bock, auf den folgende strenge Definition des Steatadenoms passt: Geschwulstartige, vom Talgdrüsenepithel ausgehende, gutartige Wucherung von unregelmässigem Bau, in deren Auswüchsen eine fettige, aber keine hornige oder kolloide Metamorphose stattfindet.

Es handelte sich um einen feinhöckrigen Tumor von 8 cm Länge, 6 cm Breite und 3—5 cm Höhe, welcher auf der Kopfhaut einer 70jährigen Frau sass. Derselbe soll seit der frühesten Jugend als erbsengrosses Gebilde bestanden haben und erst in letzter Zeit gewachsen sein.

Die Geschwulst bestand aus Drüsenläppchen von 1—6 mm und darüber, die in theils lockeres, theils fibröses Bindegewebe eingebettet waren und eine scharfe Begrenzung aufwiesen. Die Lappen wurden durch Eindringen feinerer Septen in kleinere Läppchen eingetheilt, welche ausserdem noch eine Membrana propria aufwiesen. Im Innern der Lappen zeigten sich entweder Anschnitte von Ausführungsgängen oder aus fettig degenerirten Zellen, freien Fetttropfen und Concrementen bestehende Massen. Die Concremente wiesen bei stärkerer Vergrösserung eine deutliche concentrische Schichtung, unter dem Polarisationsmikroskope Doppelbrechung und bei Zusatz von Schwefelsäure das Anschiessen von Gipskrystallen auf, bestanden somit aus kohlensaurem Kalk. Die Drüsenzellen waren sämmtlich polygonal und besassen einen grossen Kern und zwei Kernkörperchen. Sie waren peripherwärts eng

aneinander gedrängt, centralwärts aber wurden sie immer grösser, zeigten „immer deutlicher epidermoidalen Charakter und fettige Färbung". Diese Veränderung konnte in manchen Acinis bis zur Bildung von Fetttropfen und undeutlichen krümeligen Massen verfolgt werden. Von der Uebergangsstelle in die normale Haut stammende Präparate waren sehr beweisend für die ihr zu Grunde liegende Gewebsform. Es waren nämlich die in der Regel sehr nahe an die Haare gerückten Schweissdrüsen vollständig normal, dagegen die Ausführungsgänge der Talgdrüsen sehr erweitert und mit denselben Massen angefüllt, welche im Innern der Acini gefunden werden. Die Entwicklung der Drüsenläppchen fand in der Richtung von unten nach aufwärts statt; denn an dem convexen Theil der Oberfläche fehlten Ausführungsgänge von Talgdrüsen, während dieselben an der Basis der Geschwulst, an der Grenze gegen die gesunde Haut vorhanden waren. Die Diagnose Steatadenom begründete Bock durch den dreifachen Hinweis 1. des normalen Verhaltens der Schweissdrüsen, 2. der Abwesenheit von Krebszapfen und 3. in dem Vorhandensein von Acinis, die in Fortbildung, Involution, Verfettung und Verkalkung mit Talgdrüsen übereinstimmen.

Mit Rücksicht auf die oben angegebene, zur Trennung von einfacher Hypertrophie dienende Definition ist aus der von Bock gegebenen Abbildung hervorzuheben, dass die Läppchen der Geschwulst eine viel unregelmässigere Form besitzen, als sie hypertrophische Talgdrüsen je zeigen und dass der ganze Bau daher mehr an das Akanthoma adenoides cysticum von Brooke erinnert, während die fettige und kalkige Degeneration im Centrum der grösseren Läppchen die Geschwulst ebenso sehr von der letztgenannten und vom Spiradenom unterscheiden, wie sie den Talgdrüsenursprung derselben wahrscheinlich machen. Allerdings muss man gestehen, dass dieser Ursprung noch überzeugender gewesen wäre, wenn an jüngeren Theilen der Geschwulst ein reiner Talgdrüsenbau mit reticulirter, spongiöser Beschaffenheit des Zellenprotoplasmas wie bei der Verfettung echter Talgdrüsenzellen beobachtet worden wäre. Auf diesen Punkt ist also in Zukunft bei derartigen Geschwülsten hauptsächlich zu achten.

Möglicherweise haben wir — nach der klinischen Aehnlichkeit zu urtheilen — in dem Falle von Rindfleisch, welchen er als Talgdrüsenhypertrophie beschreibt, auch ein Adenom zu sehen. Es handelte sich um einen isolirten, taubeneigrossen, breitbasig der behaarten Kopfhaut aufsitzenden, haarlosen Tumor, dessen Querschnitt an den Bau der normalen Milchdrüse erinnerte. Allerdings war die Oberfläche mit zahlreichen Oeffnungen bedeckt, die Talgdrüseneinmündungen entsprachen, ein Umstand, welcher mehr für eine Hypertrophie als für ein Adenom spricht.

Die von May unter dem Namen Cystadenom der Talgdrüse beschriebene Geschwulst verdient jedoch nicht, hierhergerechnet zu werden. Bei einem nusskerngrossen, mit Granulationsgewebe bedeckten Tumor der Kopfhaut fanden sich in einem grobmaschigen Bindegewebsgerüst epitheloide, undeutlich begrenzte Zellen in einfacher Lage, welche weite Lumina begrenzten. In letzteren war stellenweise eine gelbliche, glän-

zende, detritusähnliche Masse vorhanden, welche der Autor als Talg bezeichnet*), trotzdem gerade alles an diesen drüsenschlauchähnlichen Gebilden — die Keimschicht, die Zellenform, die Lichtung, der Inhalt — gegen eine solche Annahme spricht. Nur auf Grund dieser Annahme aber beruht die Bezeichnung: Cystadenom der Talgdrüse. Wahrscheinlicher ist es, dass in diesem Falle eine eigenartige Veränderung der Knäueldrüsengänge, etwa analog dem Falle von Petersen, vorlag.

Eine besondere Erörterung an dieser Stelle verlangt das „verkalkte Epitheliom der Talgdrüsen", dessen genauere Kenntniss wir den Arbeiten einer Reihe von Aerzten aus Nantes verdanken, vor allem denjenigen von Malherbe. Dieser Autor glaubt, dass die meisten sog. Hautsteine verkalkte Epitheliome der Talgdrüsen sind. Freilich stützt er diese Ansicht nur auf die folgenden drei Gründe: 1. auf den Ausgang der Steinbildung von einem Atherom in einem, 2. auf den Einschluss von Talgdrüsengewebe in einem anderen seiner 12 Fälle und 3. endlich auf das Vorkommen von Cholestearin. Der erste und dritte Grund sind bei der heutigen Auffassung der Atherome nicht mehr beweisend für einen Zusammenhang mit Talgdrüsen; so bleibt also nur der eine Fall (Hautstein vom Ohr eines Kindes), in welchem einige Punkte den Charakter von Talgdrüsenzellen aufwiesen. Dieser Befund ist bei einem so reichen Material doch zu alleinstehend und in der Deutung zu unsicher, um darauf bereits eine Theorie von „verkalktem Epitheliom der Talgdrüse" aufzubauen. Wir werden bei den Osteomen der Haut sehen, dass es sicher noch andere Ausgangspunkte der Hautsteine gibt. Der soeben mitgetheilte Fall von Bock macht es indessen wahrscheinlich, dass eine bestimmte Art grosser Hautsteine des Kopfes aus der Verkalkung von Steatadenomen hervorgeht.

Literatur.

Lehrbücher: Lücke, Rindfleisch, Ziemssen (Geber), Winiwarter.
Robin, Notiz über einige Drüsenhypertrophien. Gaz. des hôp. 1852.
Porta, Ueber die Geschwülste der Talgfollikel. Mem. letta alla J. Reg. Lombard. di scienza, letter. ed arti. Mailand 1856. Schmidt's Jahrb. Bd. 96. p. 127.
Broca, Monographie über die Geschwülste. Paris 1869. Bd. II. p. 275.
Bock, Ueber ein Adenom der Talgdrüsen. V. A. 1880. Bd. 81. S. 503.
Malherbe, Untersuchungen über das verkalkte Epitheliom der Talgdrüsen. Intern. Med. Kongr. London 1881. Bd. I. S. 408.
Chenantais, Ueber das verkalkte Epitheliom der Talgdrüsen. Paris 1881.
May, Ueber ein Cystadenom der Talgdrüsen. V. A. Bd. 108. S. 531.
Pringle, Adenoma sebaceum. Mon. 1890. Bd. X. S. 197.
Caspary, Adenoma sebaceum. A. A. 1891. S. 375.
Klingel, Zwei Fälle von Talgdrüsenadenom am äusseren Ohr. Zeitschr. f. Ohrenheilk. Bd. 21. H. 3 u. 4.

*) Vermuthlich handelte es sich sogar um ein Alkoholpräparat, da eine andere Konservirung des Tumors nicht angegeben ist.

2. der Cutis.

a) Bindegewebsgeschwülste.

Die Bindesubstanz der Cutis in engerem Sinne besteht aus Zellen ohne specifischen Inhalt, weiter aus Fettzellen, Mastzellen, kollagenen und elastischen Fasern. Da wir die aus Fettzellen und Mastzellen bestehenden Neubildungen zu den Stauungsgeschwülsten rechnen, aus elastischen Fasern bestehende Geschwülste bisher aber nicht bekannt sind, so bleiben nur die aus einfach protoplasmatischen Zellen und kollagenen Fasern zusammengesetzten Neubildungen übrig. Von den hierhergehörigen Tumoren haben wir aber wieder einerseits die entzündlichen auszusondern, welche unter den infektiösen Neubildungen bereits beschrieben worden sind (Elephantiasis streptogenes und Elephantiasis filariosa, Nackenkeloid etc.), andererseits die unentzündlichen progressiven Ernährungsstörungen, welche als angeborene uns später bei den Missbildungen begegnen werden.

Die derartig enger begrenzte Klasse der reinen, erworbenen Bindegewebsgeschwülste umfasst zwei gut charakterisirte Gruppen, die der diffusen und der umschriebenen Geschwülste, der Fibromatosen und Fibrome. Die ersteren sind bei weitem häufiger, denn zu ihnen gehört das gewöhnliche Granulationsgewebe, die Ausfüllung von Substanzverlusten der Cutis mittelst neugebildeten jungen Bindegewebes. Man könnte versucht sein, das Granulationsgewebe zu den umschriebenen Formen, d. h. zu den Fibromen zu zählen, weil die meisten durch dasselbe ersetzten Defekte nur von einer geringen Ausdehnung sind. Aber abgesehen davon, dass auch sehr bedeutende Substanzverluste durch Granulation zur Deckung gebracht werden, scheint mir hier wesentlich in Betracht zu kommen, dass in der Granulation als solcher keine Neigung zur örtlichen Begrenzung der Wucherung, sondern vielmehr eine Tendenz zu ununterbrochenem Fortschreiten derselben liegt, welchem nur durch die künstliche Begrenzung der Substanzverluste Schranken gesetzt werden. Weiter müssen wir die diffuse Neubildung von festem kollagenem Gewebe hierher zählen, welche unter dem Einfluss chronischer Stauung an vielen Unterschenkeln sich entwickelt, falls es sich herausstellen sollte, dass diese sich scharf und sicher von der echten Elephantiasis abgrenzen lässt (s. hierüber weiter unten). In diesem Falle würde die Stauungsfibromatose aber nicht zu den Stauungsgeschwülsten zu rechnen sein, zu welcher Annahme der Name verleiten könnte. Denn sie ist eine Stauungsfibromatose nur in dem Sinne, dass die Stauung eine echte Neubildung von jungem und altem, zelligem und kollagenem Bindegewebe anregt, nicht aber in dem Sinne einer einfachen Anstauung von Geschwulstmassen.

Bei den genannten Fibromatosen wird die normale Struktur der Haut in erheblichem Grade geändert, indem die Oberhautgebilde theils an der Hypertrophie sich betheiligen, theils verdrängt werden und

atrophiren. Viel seltener kommt es zu einer diffusen Neubildung von Bindegewebe in Form einer mässigen, wenn auch sehr verbreiteten Hypertrophie, bei der die Struktur der übrigen Hautbestandtheile im Grossen und Ganzen gewahrt bleibt und deren Resultat daher nur eine Art allgemeiner Hauthypertrophie ist. Eine solche liegt beim partiellen und allgemeinen Riesenwuchs vor. Genauer in Bezug auf die Theilnahme der einzelnen Hautbestandtheile ist eine solche neuerdings bei dem als Akromegalie oder Pachyakrie (v. Recklinghausen) beschriebenem Krankheitsbilde untersucht worden. In wie weit diesen Formen eine angeborene Alteration des Bindegewebes zu Grunde liegt, bleibt noch zu erforschen. Von der Pachyakrie ist es bekannt, dass sie unter Umständen auf Traumen im vorgerückten Lebensalter beginnt.

Die umschriebenen Bindegewebsgeschwülste oder Fibrome umfassen zunächst die als einfache Fibrome und Keloide bekannten Neubildungen; sodann müssen wir aber auch die geschwulstartigen Einwüchse von Nervenbindegewebe in die Haut, die Neurofibrome v. Recklinghausen's hierherzählen, da dieselben mit eigentlichen Neuromen nichts zu thun haben. Dagegen gehören die oft hierher gerechneten weichen Warzen und sog. Mollusken nicht zu den erworbenen Fibromen, sondern zu den Missbildungen und sind auch grösstentheils garnicht Geschwülste der Cutis, sondern der Oberhaut. Wir hätten somit unter den reinen erworbenen Bindegewebsgeschwülsten zu betrachten:

aa) Fibromatosen.
Granulationsbildung.
Stauungsfibromatose.
Pachyakrie.
bb) Fibrome.
Fibroma simplex.
Keloid.
Neurofibrom.

Literatur.

Lehrbücher: Virchow, Lücke, v. Recklinghausen, Winiwarter, v. Ziemssen (Schwimmer und Babes).
Heitzmann, Ueber die Geschwülste der Haut. Arch. of Dermat. 1880. S. 378.
Esmarch u. Kulenkampff, Die elephantiastischen Formen. Hamburg 1885.
Obladen, Elephantiastische Gesichtsformen. Diss. 1890. Erlangen.
Campana, Ueber einige neurotische Dermatosen. Genua 1885.
Du Mesnil, Beiträge zur Anatomie und Aetiologie einiger Hautkrankheiten. Verh. phys. Gesellsch. zu Würzburg. Bd. 24. 1890.
v. Recklinghausen, Ueber die multiplen Fibrome der Haut etc. Berlin 1882.

aa) Fibromatosen.

Granulationsgewebe.

Die allergewöhnlichste Leistung des Cutisgewebes, welche als progressive Ernährungsstörung anzusehen ist, besteht in der Bildung

von Granulationsgewebe nach irgend welchen Defecten und Continuitätstrennungen. Sie dient zum Ersatz des verloren gegangenen Hautabschnittes und geht allmählich, aber stets in festeres Narbengewebe über. Das letztere bleibt allerdings in der Ausbildung aller einzelnen Bestandtheile hinter dem normalen Bau der Haut zurück und findet seinen Platz daher unter den regressiven Ernährungsstörungen bei den übrigen Atrophien. Aber es würde nicht zweckmässig sein, auch den ersten Akt der Secunda intentio dahin zu rechnen. Denn in diesem entwickelt sich eine ausserordentlich starke, progressive Störung, welche in viel kürzerer Zeit makroskopisch wahrnehmbare Gewebsmassen producirt, als die geschwulstbildenden, infectiösen Entzündungen es zu thun vermögen und die nur mit einigen rasch wachsenden, malignen Neubildungen in Bezug auf die Intensität der proliferativen und nutritiven Thätigkeit vergleichbar sind.

Ausser wegen dieser besonderen Wachsthumsintensität, welche histologisch ganz besonders hypertrophische Elementarformen erwarten lässt, nimmt das Granulationsgewebe noch deshalb ein besonderes Interesse in Anspruch, da es an einer bekannten Stelle in Virchow's Geschwulstwerk neben dem jugendlichen Knochenmark als Prototyp der infektiösen „Granulome" genannt wird, deren Name eben durch den Vergleich mit der Granulationsbildung damals geschaffen wurde. Seither ist es denn auch üblich geworden, bei der Beschreibung dieser letzteren sich mit Vorliebe des Ausdrucks: Granulationsgewebe zu bedienen. Nun unterliegt es ja gar keinem Zweifel, dass eine Reihe von diesen infektiösen Entzündungen in ganz ähnlicher Weise wie die Wundheilung eine jugendliche, produktive, aufsteigende und eine atrophische, absteigende Phase erkennen lassen und dass man in solchen Fällen in dem ersteren Stadium ein ähnliches Objekt wie in der Wundgranulation, d. h. eine Anhäufung hypertrophischer Zellen mit verhältnissmässig geringer und weicher Intercellularsubstanz vor sich haben wird. Aber eine genauere Vergleichung der Elementartheile in beiden Fällen zeigt neben manchen gleichen Symptomen doch im Einzelnen so viele bedeutende und charakteristische Differenzen, dass man bei den wenigsten Affektionen dieser Art von einem richtigen Granulationsgewebe sprechen kann.

In zweiter Linie macht also die historische Entwickelung des Granulombegriffes die Kenntniss der Zusammensetzung des Granulationsgewebes der Haut durchaus nothwendig. Es ist sicher, dass gerade aus dem Studium dieser hervorragenden und bei ihrer Einfachheit doch so vielseitigen, produktiven Leistung der Cutis, die Auffassung aller bei den sog. Granulomen auftretenden Formen der Zell- und Intercellularsubstanz einen erheblichen Gewinn ziehen muss.

In der vorlisterschen Zeit verstand man unter Secunda intentio etwas anderes als heutzutage. Damals kannte man nur eine durch oberflächliche Nekrose der Wundränder und Ansiedelung von Mikroorganismen etwa 4 Tage lang unreine, später nach ihrer „Reinigung", d. h. nach Abstossung der nekrotischen Zone mehr oder minder lange Zeit hindurch eiternde Wunde. Die Granulationsbildung war mithin ein höchst complicirter Vorgang. Thiersch unterschied daher auch

eine oberflächliche „pyogene“ und eine tiefere „plasmatische“ Schicht der Wundfläche, von denen die erstere dem Zerfall, die letztere der Organisation entgegen ging.

In der heutigen aseptischen Aera ist von diesen beiden Schichten nur noch die plasmatische als wesentlicher Bestandtheil der Wundgranulation übrig geblieben. Eine pyogene Schicht über derselben gilt stets und mit Recht als Complication und für die Granulationsbildung als unwesentlich. Die vorbereitende Abtragung der Wundgranulationen bei der Transplantationsmethode von Thiersch liefert heutzutage beliebige Mengen reiner, uncomplicirter Granulationen und diesem Umstande verdanke ich ein mir durch Herrn Dr. Sick freundlichst zur Verfügung gestelltes, reiches Material, welches alle Phasen der Granulationsbildung mit Ausnahme der allerersten repräsentirt. Ueber diesen ersten Beginn und damit auch über die von Thiersch studirte, wichtige Frage der ersten Gefässsprossung giebt dieses Material allerdings keinen Aufschluss. Ich werde in Folgendem daher auch nicht die ganze Granulationsbildung, sondern nur die Struktur der fertigen Wundgranulationen besprechen.

Die jüngeren Granulationen bestehen der Hauptsache nach aus einer Anhäufung von Plasmazellen und hypertrophischen Spindelzellen welche durch eine durchsichtige, schwach fibrilläre Zwischensubstanz zusammengehalten und von senkrecht zur Oberfläche aufsteigenden Blutcapillaren durchsetzt werden. Diese ganz einheitlich gebaute Schicht wächst aus dem Reste der Cutis oder des Hypoderms hervor und geht nach der Tiefe ganz allmählich in denselben über. Bei einfacher Protoplasmafärbung und selbst bei Collagenfärbung ist die Grenze verwischt und schwer zu erkennen. Dagegen gibt eine Elastinfärbung stets über die untere, oft wellenförmige Grenze der eigentlichen Neubildung Aufschluss. Denn die letztere ist stets elastinfrei, während der alte Cutisrest Elastinreste aufweist, die an einzelnen Stellen ausgedehnter Granulationen immer zu finden sind und z. Thl. in eigenthümlichen Formen, als Schlingen, Knäuel und Ranken ziemlich hoch in die Granulation aufsteigen.

Die Plasmazellen liegen anfangs dicht beisammen und zeichnen sich durch ihre bedeutende Grösse aus. Am dichtesten liegen sie um die Blutcapillaren gehäuft und lassen in den Zwischenräumen mehr die Spindelzellen hervortreten. Am meisten fällt auf, dass die kleinen Plasmazellen mit charakteristischem Kern und feinem stark tingiblem Protoplasmarande, welche besonders bei dem Lupus eine bedeutende Rolle spielen, ganz fehlen. Dafür gibt es besonders nach der Oberfläche hin eine grosse Anzahl von Plasmazellen mit unregelmässig ausgenagten Conturen. Ja, bei genauerer Betrachtung gewahrt man, dass geradezu die meisten Plasmazellen in einer langsamen Abbröckelung begriffen sind. Bei den tiefen und den Gefässen näher liegenden handelt es sich nur um einzelne Einkerbungen und kleine Protuberanzen der Oberfläche. Weiter nach aufwärts aber befinden sich die meisten Plasmazellen in allen Formen und Graden der Abbröckelung, sodass der Kern an einer Seite theilweise oder ganz entblösst wird und die Zelle schliesslich nur noch aus dem charakteristischen, grobgekörnten Kerne und einem ver-

schieden gestalteten, aber noch stark tingiblen Protoplasmareste besteht. Endlich findet man auch ganz nackte Kerne von Plasmazellen, die von den wenigen Leukocyten immer noch leicht durch ihren Bau unterschieden werden können. Ja, selbst wenn diese — wie häufig an der Oberfläche von etwas ödematösen Granulationen — zerfallen, so sind sie noch als Körnerhaufen zuweilen erkennbar. An solchen Stellen geht neben der trockenen Abbröckelung auch eine Art Auswaschung der Plasmazellen einher, indem das körnige Protoplasma stellenweise aus ihnen verschwindet und das leere Netz des Spongioplasmas sichtbar werden lässt. Andrerseits geht aber die Bildung der Plasmazellen noch eine Strecke aufwärts zur Bildung von 2-kernigen, sehr grossen Plasmazellen und zu kleinen Chorioplaxen mit 3 u. 4 Kernen. Wahrscheinlich theilen sich die Kerne auf mitotischem Wege; doch war es mir bisher nicht möglich, diesen Vorgang mit Sicherheit zu constatiren, da die allerdings regelmässig vorhandenen Mitosen in Zellen liegen, welche wohl ihrer rundlichen Form wegen Plasmazellen sein könnten, aber, da das körnige Protoplasma in ihnen grösstentheils fehlt, während das spongiöse gut ausgebildet ist, auch Spindelzellen sein könnten, welche während der Theilung ihre Fortsätze eingezogen haben. Keinesfalls aber entsteht die grosse Mehrzahl der Plasmazellen in den Granulationen durch Theilung der alten, sondern durch Umwandlung der Spindelzellen in situ.

Dafür sprechen eine grosse Anzahl von Uebergangszellen, welche stets zu constatiren sind. Die Spindelzellen werden zu Plasmazellen gewöhnlich, nachdem sie bereits als solche sich erheblich vergrössert haben, indem die Fortsätze eingezogen werden, der Zellenleib sich abrundet und mit erst schwach, dann stark tingiblen Körnern füllt. Da die Plasmazellen hauptsächlich concentrisch um die Kapillaren gelagert sind, so ist wohl anzunehmen, dass erst das Einwachsen der Kapillaren die benachbarten Spindelzellen zu Plasmazellen umprägt. Da diese aber in den jungen Granulationen die Hauptmasse ausmachen, so ist das Wachsthum der Granulationen in dieser Periode nicht allein auf Zellenneubildung, sondern auch in hohem Maasse auf Zellenanschwellung zurückzuführen. Abgesehen von den Gefässendothelien tritt sogar die Proliferation zurück gegen die Hypertrophie des Protoplasmas.

Die Spindelzellen spielen in den jüngeren Granulationen noch eine ziemlich bescheidene Rolle. Sie sind weder an Zahl noch an Kaliber den Plasmazellen gewachsen. Doch fehlen sie an keiner Stelle ganz und liefern ja auch das Hauptmaterial zur Bildung neuer Plasmazellen. Andererseits sind sie aber auch den gewöhnlichen Spindelzellen der Cutis gegenüber stark hypertrophisch und zeigen dicke und lange Fortsätze, welche, wie der Zellenleib, aus einem sehr gut tingiblen, starken Netz von Spongioplasma bestehen. Durch diese sind sie in Verbindung mit den angeschwollenen Spindelzellen der umgebenden Cutis. Offenbar fällt ihnen neben den Blutgefässen hauptsächlich die Function zu, die lockeren, fortsatzlosen Massen der Plasmazellen zu einem „Gewebe“ zu vereinigen. Denn in dieser Periode ist von einer festen, fibrillären Gerüstsubstanz der Granulationen noch nicht die Rede.

Die hypertrophischen Spindelzellen lassen unzweifelhaft und reichlich Mitosen erkennen und tragen somit sicher zur Vergrösserung der Granulationen auf proliferativem Wege bei.

Während sich diese hypertrophirenden und proliferirenden Zellenmassen in Schichten parallel zur Oberfläche erheben, dringen die neuen Blutcapillaren umgekehrt in senkrechter Richtung aus der Tiefe, in etwas schräg aufsteigender von der Seite her aufwärts und zwar in ziemlich gleich weiten Abständen. Auf senkrechten Schnitten stellen sie gerade Röhren dar, welche aus platten, noch reichlich tingibles Protoplasma besitzenden sehr grosskernigen Zellen zusammengekittet sind. Flachschnitte der Granulationen, welche diese Capillaren quergeschnitten zeigen, lassen erkennen, dass sie von einer zweiten und oft noch von einer dritten, ziemlich regelmässigen Zellenröhre umgeben sind, die sich hier als ebensoviel Ringe präsentiren. Der äussere Ring geht unmerklich in das anliegende Netz von Spindelzellen über, in dessen Maschen schon dicht an der Gefässwand die grossen Plasmazellen auftreten. Durch ihre Umschichtung mit ein oder zwei Lagen platter Zellen unterscheiden sich diese Kapillaren von den normalen der Cutis ebenso wie durch den Mangel an Elastin und Muskeln von den grösseren Hautgefässen. Ohne Schwächung durch seitliche Verzweigung streben diese Kapillaren alle der Oberfläche zu. Hier biegen sie bogenförmig um, anastomosiren mit einander und gehen in venöse Kapillaren über, welche denselben senkrechten, direkten Weg zurück verfolgen.

Meistens findet man in den Kapillaren reichlich polynucleäre Leukocyten neben rothen Blutkörperchen und viele in Randstellung, aber nicht gerade in Auswanderung begriffen. Dem entspricht die relativ geringe Menge von Leukocyten, welche das Granulationsgewebe durchwandern. Meistens finden sie sich nur in den obersten Schichten in nennenswerther Anzahl zerstreut. Sie bilden nirgends Anhäufungen oder Abscesse und bedecken nicht die Oberfläche in einer noch so dünnen Schicht, obgleich in der Zartheit der Gefässwände und den Traumen, welche alle Granulationen treffen, anscheinend genügende Veranlassung zur Emigration geboten ist. Aber es fehlt offenbar ein specifisch leukotaktischer Reiz und so mag die geringe Anzahl von Leukocyten, welche man in allen Granulationen trifft, auch noch auf das Minimum unbeabsichtigter, chemischer Einflüsse zurückzuführen sein, welches auch von aseptisch gehaltenen Granulationen nicht abzuwenden sein wird. Keinesfalls kann aber die Rede davon sein, dass diese wenigen Auswanderer zum Aufbau der Granulationen beitrügen; denn sie verhalten sich völlig inaktiv und zerfallen allmählich, soweit sie nicht zurückwandern.

Mastzellen finden sich in dieser Periode noch in auffallend geringer Anzahl. Sie sind unregelmässig zerstreut, nicht besonders körnerreich und häufig schlecht konturirt.

Der am schwierigsten zu beurtheilende Antheil der Granulationen ist die Intercellularsubstanz derselben; sie ist weder in verschiedenen Fällen noch in verschiedenen Theilen einer und derselben Granulation

ganz gleichartig. Nur das ist überall deutlich, dass sie zum Theil aus einer flüssigen oder halbflüssigen Substanz besteht und dass sie neben jungem Kollagen viel in Auflösung begriffenes altes Kollagen enthält. Eine exakte Durchführung der Kollagenfärbung bei möglichst jungen Granulationen, wie sie mir bisher nicht vorlagen, muss hier sichere Resultate liefern. An vielen Stellen sieht man von den Spindelzellen feine Fasern ausgehen, welche bei Doppelfärbungen theils noch Protoplasmafarbe, theils Kollagenfarbe annehmen und wohl als die erste junge Bindesubstanz zu betrachten ist. Derartige Fasern sieht man aber auch anscheinend frei und theils Netze bilden, welche die Plasmazellen aufnehmen, theils zu dünnen losen Bündeln von welligem oder gestrecktem Verlauf zusammentreten. Zwischen dieser noch sehr zarten und unvollkommenen Gerüstsubstanz liegt nun eine nur schwach färbbare, homogene, wohl halbflüssige Masse, welche die verschiedenen Zellarten, Fasern und Gefässe etwa nach Art einer gelatinösen Einbettungsmasse zusammenkittet. Ob dieselbe verflüssigte alte Intercellularsubstanz oder ein neues durch Exsudation entstandenes und als provisorische Gerüstsubstanz dienendes Material darstellt, vermag ich nicht zu sagen. Sicher ist sie dagegen kein Produkt der Zellen dieser Periode, die noch fast sämmtlich damit beschäftigt sind, selbst Protoplasma aufzuspeichern und sich zu vergrössern. Neben diesen Bestandtheilen sieht man besonders in den unteren Theilen der Granulationen massenhaft erweichte und zerfallende Intercellularsubstanz und an manchen Stellen geht dieselbe ohne scharfe Grenze in die halbflüssige Masse über, sodass die Deutung der letzteren als ganz verflüssigten, alten Kollagens sich unwillkürlich aufdrängt.

Jedenfalls scheint mir soviel festzustehen, dass in den jüngeren Granulationen die Umwandlung der Spindelzellen in Plasmazellen und die Gefässneubildung mit einer hauptsächlich regressiven Metamorphose der Intercellularsubstanz einhergehen. Auffällig ist diese Thatsache gerade nicht, da auch sonst meist die Plasmazellenbildung mit einer Aufzehrung des Kollagens sich kombinirt. Hier tritt jedoch ein allgemeines Oedem des veränderten Gewebes hinzu, welches die Reste der alten Gerüstsubstanz quellen macht und vielleicht auch die Abbröckelung der Plasmazellen bedingt. Die Ansätze zur Bildung einer jungen Gerüstsubstanz sind dagegen noch schwach und ungleichmässig vorhanden; am besten finden sie sich in der nächsten Umgebung der Blutgefässe ausgebildet.

Nach diesen Befunden muss ich die junge Granulationsschicht der Hauptsache nach nicht für neugebildetes, sondern für umgewandeltes Cutisgewebe erklären, dessen auffallend starke Anschwellung theils durch die Auflösung der Intercellularsubstanz, theils durch eine bedeutende Anschwellung der Zellen mit Ansammlung von körnigem Protoplasma zu Stande kommt. Eine wirkliche Zellneubildung in grösserem Maassstabe findet sich nur an den Blutgefässendothelien; im übrigen Gewebe der Granulationen betrifft sie hauptsächlich die restirenden, hypertrophischen Spindelzellen und diese sind so sehr in der Minorität,

dass ihre Theilung nicht den geschwulstartigen Bau der ganzen Granulation erklären kann.

Die älteren Granulationen, welche mir vorliegen und sich als solche schon auf den ersten Blick durch ihre partielle Ueberwachsung mit Epithel und ihren bedeutenden Gehalt an Kollagen kennzeichnen, zeigen einen gleichmässigeren Bau als die jüngeren. In ganz regelmässiger Weise findet sich die neugebildete kollagene Substanz in parallelen zur Oberfläche hinziehenden Lagen aufgeschichtet und wird in ziemlich gleichmässigen Abständen von den senkrecht emporsteigenden Blutgefässen durchsetzt, die von einem breiten Mantel von grossen Plasmazellen begleitet werden. Diese letzteren bilden den einzigen Rest des früheren ausgebreiteten Plasmoms, indem die intervasculären Räume jetzt ganz von neuer kollagener Substanz und platten oder spindelförmigen Zellen ausgefüllt werden. Hier wechseln kollagene Lagen und zellige Einsprengungen regelmässig ab und beide Theile sind nahezu horizontal über einander geschichtet, wie die Platten einer Volta'schen Säule, mit dem Unterschiede, dass die Zellenplatten verschiedener Höhe mit einander durch Ausläufer zusammenhängen, während die kollagenen Platten nur dazwischen eingeschoben sind. Während mithin die Zellen ein nahezu vollkommenes Netz bilden, existirt zu dieser Zeit in der Cutis noch kein richtiges Netzwerk oder Filz von kollagenen Fasern. Dort, wo die Zellplatten an die senkrecht aufsteigenden Gefässe angrenzen, gehen sie in grosse Spindelzellen über, welche vermittelnd in die Perithelien der Gefässe umbiegen. Man kann hier Spindelzellen sehen, welche einzelne Ausläufer horizontal zwischen die nächsten kollagenen Platten hineinsenden, während die anderen senkrecht aufwärts und abwärts dem Gefässe folgen. Andererseits findet man aber auch deutliche Uebergänge der hier liegenden Spindelzellen zu den perivasculären Plasmazellen und zwar solche, welche die Annahme rechtfertigen, dass aus den Plasmazellen unter Umständen wieder Spindelzellen mit langen Ausläufern werden können. Solche Uebergangszellen haben noch Portionen stark körnigen Protoplasmas, einen unregelmässigen grossen Zellenleib mit kurzen rundlichen Buckeln und längeren Ausläufern, in denen das Spongioplasma deutlich als Netz hervortritt. Sie sind dunkler gefärbt als die übrigen Spindelzellen.

Wie in den jüngeren Granulationen im Allgemeinen die Plasmazelle das Feld beherrscht, so in den älteren die Spindelzelle. Doch ist mit diesem letzteren Worte die Gestalt der hier vorkommenden Zellen nur sehr ungenügend gezeichnet. Am ehesten passt der Name noch auf solche Stellen, welche im Uebergang von dem jüngeren zum älteren Stadium befindlich sind und in denen das intercellulare Oedem noch nicht der späteren Trockenheit Platz gemacht hat. Hier finden sich noch keine dicken kollagenen Platten, sondern zarte Bündel von Fibrillen, welche lose und wellig geschwungen den Raum zwischen den Zellen einnehmen. Jene erscheinen auf dem senkrechten Hautschnitte annähernd spindelförmig. Doch liegt der grosse ovale Kern gewöhnlich nach einer Seite gerückt; dadurch schwillt hier der Zellenleib mehr

an, endet breit abgestutzt und entsendet gewöhnlich zwei oder noch mehr Ausläufer nach dieser Seite, während das entgegengesetzte Ende in einen einzigen, lang ausgezogenen, spitz endigenden Ausläufer übergeht. An diesem Ausläufer gelingt es noch am ehesten, einen direkten Uebergang des spongiösen Protoplasmas in einen feinen Faden von der Farbenreaktion des Kollagens, also in eine Fibrille zu konstatiren. Doch sieht es manchmal ganz so aus, als ob diese kollagene Fibrille nicht aus dem Protoplasmanetz selbst hervorgehe, sondern nur unter demselben hervorkomme; vielleicht gehört sie dann einer weiter abstehenden Zelle an, wie denn das Studium dieser subtilen Frage hier durch die ungemeine Länge der Protoplasmaausläufer sehr erschwert wird. Hin und wieder habe ich auch derartige Spindelzellen gefunden, welche an ihrem spitzen Ende ein ganzes, allerdings schmächtiges Fibrillenbündel ausstrahlen liessen und andere, welche ausserdem noch an ihrem stumpfen Ende mehrere derartige Bündel abgaben. Doch sind das selten zu erreichende Bilder; die meisten Spindelzellen scheinen indifferent zwischen den Fibrillen zu liegen.

Die etwas älteren Stellen zeigen auf dem senkrechten Hautschnitt ein ganz ähnliches Bild. Auch hier erscheinen zwischen den kollagenen Platten Spindeln, die an einer Seite lang ausgezogen, an der anderen kurz abgestutzt sind. Aber Flachschnitte belehren darüber, dass die wahre Gestalt dieser anscheinenden Spindeln diejenigen von grossen keilförmig zugeschärften Platten ist. Ich will sie deshalb Plattenzellen nennen. Diese Platten haben eine regelmässige Begrenzung nur an ihren Längsseiten, während sie an den anderen Enden ohne scharfe Grenze in die benachbarten Platten übergehen. Dabei besteht auch hier die Regel, dass das kernhaltige Ende breiter ist und mehr Ausläufer aussendet als der schmälere, entgegengesetzte Pol. Gewöhnlich liegen in dem angeschwollenen Ende der keilförmigen Platten mehrere, 2—4 Kerne, theils neben, theils über einander. Auch dieser Umstand tritt auf Flachschnitten besser hervor. Ist an diesen das Spongioplasma scharf gefärbt worden, so sieht man an vielen Stellen eine einheitliche Fläche von spongiösem Protoplasma, welche von spaltförmigen Lücken durchbrochen wird und in welcher Anschwellungen mit Kernen und Kernhaufen die Zellenterritorien andeuten.

An denselben Flachschnitten tritt auch das Verhältniss der gefässhaltigen zu den gefässlosen Abschnitten der Granulation schön hervor. Die ersteren zeigen hier nämlich getrennte, kreisförmige oder ovale, scharf begrenzte Querschnitte, welche insgesammt von dem einheitlichen, netzförmig gestalteten Querschnitt des gefässlosen Antheiles umschlossen werden. Innerhalb der ersteren liegen eine Reihe grösserer venöser und kleinerer arterieller Gefässquerschnitte dicht zusammen, durch ein an Spindelzellen und Plasmazellen reiches Gewebe zu einem Gefässstrange vereinigt. Je älter die Granulation ist, desto weniger venöse und arterielle Kapillaren trifft man in diesen Gefässsträngen; desto weitere Lumina und dichtere Wandungen enthalten aber auch die übrigbleibenden. In den letzteren bilden sich sogar feine elastische Fasern, sodass bei Elastinfärbung diese älteren Gefässquerschnitte scharf aus

der Granulation hervorleuchten. Es ist der einzige Ort, wo schon in den Granulationen Elastin neu gebildet wird; während es sich bei der definitiven Vernarbung überall, aber nur sehr zögernd, neu zu bilden vermag. Dass ausserdem versprengte Reste alten Elastins fast regelmässig gefunden werden, ist schon oben erwähnt.

Die Leukocytenauswanderung aus den Gefässen ist noch spärlicher als in den jungen Granulationen. Mastzellen zeigen sich dagegen reichlicher und vollkommener ausgebildet.

Der räthselvollste Bestandtheil dieser älteren Granulationen ist wiederum das collagene Gewebe. Allerdings führt uns eine gute Färbung des Spongioplasmas einerseits und des Kollagens andererseits viel näher an den Ort des Problems heran. Aber eine Lösung der immer noch strittigen Frage, ob das Kollagen aus dem Zellenleibe oder aus einer formlosen, den Zellen nur benachbarten Intercellularsubstanz hervorgeht, können auch diese Färbungen nicht ohne Weiteres bringen, obwohl hier gerade der gegebene Ort der Entscheidung wäre. Ich kann an dieser Stelle nur die Schwierigkeiten andeuten, ohne selbst eine Lösung an meinem hierfür zu beschränktem Material versuchen zu wollen; es sind deren hauptsächlich zwei. Die erste Schwierigkeit liegt in der Entscheidung der Frage, ob die stielrunden, fibrillenförmigen Fäden, welche mit Protoplasmaausläufern der Spindelzellen und Plattenzellen deutlich zusammenhängen, wirklich aus denselben hervorgehen oder ihnen nur aufliegen. Die zweite, wie mir scheint, viel grössere Schwierigkeit entsteht bei Beantwortung der Frage nach dem Ursprunge der dicken kollagenen Platten, welche anscheinend frei in das Netz der Plattenzellen eingeschoben sind; entstehen sie aus den Fibrillenbündeln durch Verschmelzung und interstitielles Wachsthum oder unabhängig von jenen? Wie man sieht, ist das Problem durch die neuere Färbetechnik nur weiter präcisirt, hinausgerückt.

Nur soviel steht fest, dass das Kollagen der älteren Granulationen, wenn es aus Zellen entsteht, lediglich den Spindel- und Plattenzellen sein Dasein verdanken kann, wie denn ja auch überall sonst mit der Fibrombildung die reichliche Ausbildung der fast lediglich aus Spongioplasma bestehenden Spindelzellen Hand in Hand geht. Diese verdienen allein von allen Zellen den Namen von Fibroblasten. Weiter können wir Manches über die Struktur dieser kollagenen Substanz aussagen, welche sich ganz bedeutend von der der Cutis unterscheidet. Es handelt sich bei diesem Kollagen um isolirte, homogene Platten, welche auf senkrechten Schnitten ebenfalls einen spindelförmigen oder keilförmigen Querschnitt aufweisen. An manchen Stellen ist eine Andeutung von einer Zusammensetzung aus feineren Lamellen vorhanden, doch lassen sie sich nirgends in Fibrillen auflösen. Dagegen sind sie an einer oder beiden Flächen und zwar immer nur dort, wo sie den Plattenzellen anliegen, bedeckt von einer Lage streifiger und vielleicht fibrillärer kollagener Substanz, die bei verschiedenen Tinctionen sich durch einen anderen Farbenton abhebt und welche sich mithin zwischen die kollagene und protoplasmatische Platte einschiebt. Ich vermuthe, dass die Plattenzellen direkt nur in diese lockere jüngere, kollagene

Substanz übergehen und dass diese vielleicht wieder das Material für die kollagenen Platten abgeben.

Die Platten zeigen bei guter Collagenfärbung (Säurefuchsin, Wasserblau, Orcein) stets eine starke, wellige Kräuselung, etwa so, als ob sie aus einem hyperextendirten Zustande zusammengeschnellt seien. Wahrscheinlich sind dieselben in vivo gestreckt und nehmen erst nach dem Ausschneiden und im Alkohol diese wellige Form an.

Allerdings würde eine solche Formveränderung einen hohen Grad von Elasticität bei diesen Kollagenplatten voraussetzen, ein Umstand, der, wenn bestätigt, sich für die Erklärung der Narbenkontraktilität verwenden liesse.

Die definitive Vernarbung und Ueberhornung der Granulationen siehe bei den regressiven Ernährungsstörungen (unter Narbe).

Stauungsfibromatose.

Ein noch sehr dunkles Gebiet betreten wir mit der Erörterung der Stauungsfibromatosen. Zwar ist nichts populärer als die Vorstellung, dass die elephantiastische Verdickung der Beine zum Theil oder unter Umständen ganz auf Blutstauung beruht, aber wir haben aus guten Gründen die eigentliche, erworbene Elephantiasis (nostras) bei den infektiösen Entzündungen abgehandelt und betrachten dieselbe sogar als den Typus der entzündlichen Fibromatose. Hier kann es sich also nur um die ebenfalls recht häufigen Fälle handeln, in welchen ohne erisypelatöse Zufälle, entweder scheinbar ganz spontan oder in Begleitung eines chronischen Ekzems oder auch nach längerem Bestande von Unterschenkelgeschwüren, mit oder ohne Varicen, eine allgemeine, derbe, fibröse Anschwellung eines mehr oder minder grossen Abschnittes der Haut der Unterextremitäten entsteht. Da diese eventuell die Fibromatose begleitenden Dermatosen an und für sich keine fortschreitende Fibromatose zu erzeugen pflegen, so rekurrirt man ganz allgemein auf die complicirende Blutstauung zur Erklärung der letzteren. Am beweisendsten würden natürlich ganz ohne alle begleitenden Dermatosen bestehende Fälle von Fibromatose der Unterschenkel sein; es würde dann wohl keine andere Ursache als die chronische Blutstauung übrig bleiben. Aber es wäre dann immer noch zu erklären, weshalb die meisten Fälle einfacher Varixbildung mit Verdünnung und nicht auch mit Verdickung der Haut einhergehen; denn hier besteht in allen Fällen seit langer Zeit eine erschwerte, verlangsamte Circulation mit Senkungshyperämie. Ich muss jedoch gestehen, dass seitdem ich diesem Punkte meine specielle Aufmerksamkeit zugewendet habe, ich in jedem einzelnen Falle neben der Stauung noch andere entzündliche Complikationen, meist Ekzeme oder Ulcera, fand und die Existenz einer ganz reinen Stauungsfibromatose der Unterschenkel mir sehr zweifelhaft geworden ist. Sind aber überhaupt complicirende Dermatosen nothwendig, dann kann es sein, dass dieselben, wenn nicht per se, so doch dadurch die Fibromatose veranlassen, dass sie die Eingangspforte für Streptokokken bilden. Ein wenig beachtetes, stabiles Ery-

sipel könnte an Stelle der mehr ins Auge fallenden fortschreitenden Erysipele alsdann sehr wohl die Ursache der fibrösen Neubildung sein. Wäre dem so, dann würde auch der Einfluss der Blutstauung sich erklären, denn die entzündliche Fibromatose wird ganz gewiss unter dem Einflusse der Stauung vermehrt (s. Elephantiasis nostras, Elephantiasis filariosa).

Ganz zu demselben Resultate führt das Studium der Literatur über Elephantiasis. Ueberall erscheint die Stauung nur als ein mithelfender Factor, nie als alleinige Ursache. Als Beispiel möge ein bekannter Fall dieser Literatur dienen, welcher auf den ersten Blick der reinste Fall von Stauungsfibromatose zu sein scheint.

Stromeyer stellte (Esmarch und Kulenkampff, pg. 91) im Jahre 1840 auf der Naturforscherversammlung in Erlangen einen 60jährigen Landmann mit hochgradiger Elephantiasis profluens ulcerosa papillaris beider Unterschenkel vor. Die Krankheit bestand seit mehreren Jahren und war von häufigen Erysipelen begleitet. Die oberflächlichen Venen zu beiden Seiten des Rumpfes waren erweitert und bildeten in der Gegend der Achselhöhle Stränge von der Dicke eines kleinen Fingers. Die Autopsie ergab, dass die Vena cava ascendens durch sarkomatös geschwollene Lymphdrüsen eng umschlossen und an einer $1^1/_2$ cm langen Stelle derart verengt war, dass sich nur eine dünne Sonde hindurchführen liess.

Wären die „häufigen Erysipele" in dieser Krankengeschichte nicht erwähnt, so müsste man allerdings an eine echte Stauungsfibromatose denken.

Immerhin erscheint mir die Existenz einer solchen diskutabel; denn wenn wir sehen, dass, um dem Drucke der Senkungshyperämie zu widerstehen, in der Haut der Unterschenkel neue Massen von Elastin gebildet werden, so wäre auch eine verbreitete Neubildung von Kollagen, die denselben Zweck verfolgte, denkbar.

Ich habe mir sehr viele Mühe gegeben, durch histologische Untersuchung die Entscheidung dieser Frage herbeizuführen. Denn da wir die Histologie der entzündlichen Fibromatose (Elephantiasis) kennen, so würde eine abweichende Struktur bei einer sog. Stauungsfibromatose für die abweichende Aetiologie schwer in's Gewicht fallen. Ich konnte aber trotz vielen Suchens nur sehr wenig geeignetes Material herbeischaffen.

Unter einer grösseren Reihe von daraufhin untersuchten Varicen gelang es mir, einen Varix zu finden, welcher in ein derbes, verdicktes Bindegewebe eingehüllt und wo die bedeckende Haut zugleich frei von äusseren Komplikationen war.

Hier zeigte sich in der That zur Seite des Varix, welcher im Uebrigen die gewöhnlichen Symptome darbot (s. Varix), eine platte Schicht fibrösen, neugebildeten Gewebes zwischen Cutis und Hypoderm eingelassen. Dasselbe bestand aus dicken, dem Narbenkollagen ähnlichen Platten, enthielt wenige Zellen und war vollkommen elastinfrei, während die nächste Umgebung, dem Drucke des Varix entsprechend, an Elastin besonders reich war. Dieser Umstand liess mit Sicherheit das Fibrom als eine wirkliche Neubildung erkennen und vom darüber liegenden, ziemlich unveränderten Cutisgewebe scharf unterscheiden.

Eine entzündliche Zellenproliferation bestand weder am Orte der Neubildung, noch in der Nachbarschaft.

Sodann hatte ich zweimal Gelegenheit, die verdickte Haut in der weiteren Umgebung von Unterschenkelgeschwüren zu studiren (von der Leiche), welche mehrere Zoll weit von letzteren entfernt war und makroskopisch bis auf die Verdickung ganz normal zu sein schien.

Der Befund war in beiden Fällen genau der gleiche, am interessantesten erschienen die Schnitte bei Elastinfärbung, indem die sehr verdickte Haut hier in zwei horizontal über einander lagernde, mit gerader Linie an einander stossende Schichten zerfiel, deren oberste, den Papillarkörper und die Cutis umfassende, bis auf ganz geringe Elastinreste elastinfrei, die untere, hypodermale aussergewöhnlich reich an Elastin war. In letzterer war das Fettgewebe geschwunden und die sehr stark erweiterten subcutanen Gefässe beanspruchten den grössten Theil derselben. Ausserdem waren auch die Knäueldrüsen ungemein hypertrophisch. Sie bildeten eine fast ununterbrochene Schicht zwischen Cutis und Hypoderm und doch waren die Schlingen in den Knäueln noch dicht an einander gedrängt und von wenig intertubulärem Gewebe geschieden. In dem einen Präparate bestand nur eine Verlängerung und Verbreiterung der Röhren, in dem anderen ausserdem eine atypische Proliferation mit Bildung von Buckeln, Auswüchsen und Cysten, genug, ein richtiges Spiradenom. Das diese Gefäss- und Drüsenschicht einscheidende kollagene Gewebe war mässig zellenreich, horizontal geschichtet und dichter als das kollagene Gewebe des normalen Hypoderms, aber bei weitem weniger derb als das Kollagen der oberen Schicht. Das elastische Gewebe war besonders dicht gegen die Cutisgrenze hin und hier vielfach in krausen Büscheln und Klumpen zusammengeballt. Die Grenze selbst stellte sich als eine fortlaufende Kette solcher Elastinklumpen dar, von denen einzelne noch jenseits im Cutisgewebe lagen. Die zahlreichen Arterien und Venen, welche unter starker Verengerung diese Grenze passirten, verloren dabei ebenfalls plötzlich ihr Elastin und zogen theils schräge, theils senkrecht zur Oberfläche, um innerhalb des bedeutend vergrösserten Papillarkörpers mehrfach getheilte und vielfach gewundene Schlingen zu bilden. Die subpapillaren Gefässe waren an manchen Stellen besonders weit und von einer zelligen Infiltration umgeben, die sich in die Papillen hinein erstreckte und zahlreiche Plasmazellen und besonders in dem einen Falle grosse Mengen von Mastzellen enthielt. Den stark vergrösserten Papillen entsprach ein hypertrophisches Leistensystem; jedoch waren suprapapilläre Stachelschicht und Hornschicht nur dünn und die Kapillaren traten daher bis dicht an die Oberfläche.

Die zwischen dem hypertrophischen Papillarkörper und dem elastischen Hypoderm gelegene Cutis war stark verdickt und bestand aus horizontal geschichteten, sehr derben kollagenen Fasern ohne alle elastische Beimengung. Um die reichlich vorhandenen Blutgefässe fand sich hier in beiden Präparaten ziemlich viel goldgelbes Blutpigment in groben Körnern eingesprengt, theils neben, theils in den Spindelzellen lagernd. Die letzteren waren weit zahlreicher als im Hypoderm

und hauptsächlich um die Blutgefässe gelagert; Mastzellen und Plasmazellen dagegen befanden sich hier nur spärlich.

In Summa also: Erweiterung sämmtlicher Blutgefässe bis zu den papillären Schlingen, sodann kollagene Hypertrophie der Cutis und Schwund des Elastins, diese beiden Processe gegen das Hypoderm absteigend, in welchem unter Schwund des Fettes das Elastin sich anhäuft; Wucherung der Stachelschicht und der Knäueldrüsen und Ablagerung von Pigment in einem mittleren, auf die Cutis beschränkten Bezirk. Ob dieser interessante Symptomenkomplex, obgleich er sich in 2 Fällen genau übereinstimmend zeigte, wirklich das Bild der reinen, unkomplicirten Stauungsfibromatose darstellt, möchte ich bei der Unsicherheit des Leichenmaterials in dieser Frage noch dahingestellt sein lassen.

Pachyakrie.

Die Akromegalie oder nach v. Recklinghausen besser Pachyakrie, da keine Verlängerung, sondern eine Verdickung vorhanden ist, besteht in einer hauptsächlich an den gipfelnden Theilen eintretenden Volumenszunahme der Knochen und Weichtheile, welche mit einer Degeneration der Muskeln, Nerven und Gefässe einhergeht. Die Haut ist besonders im Gesicht und an den Extremitätenenden verdickt, schwer und nur in groben Falten zu erheben, meist fleckig pigmentirt und oft stark transspirirend. Der Panniculus ist nur schwach entwickelt. Die Haare sind an den verdickten Theilen gewöhnlich stärker, die Nägel dick, platt, aber gewöhnlich nicht verbreitert.

Die übereinstimmenden Befunde von Marie, Marinesco, Duchesneau und besonders von Arnold haben ergeben, dass die Oberhaut bis auf eine ziemlich starke Pigmentirung der Stachelschicht von der Norm nicht abweicht. Dagegen ist die Cutis im Ganzen verdickt und wird aus sehr derben, dicken, dicht verfilzten kollagenen Bündeln gebildet. Ebenso ist das Hypoderm verdickt, aber lediglich durch Zunahme der kollagenen Substanz, welche in Form von besonders breiten und an Spindelzellen reichen Septen die atrophischen Fettträubchen umwächst und auf Kosten der letzteren sich ausbreitet. Die Wände der Arterien und Venen sind unter Verengerung des Lumens verdickt. Die auffallend dicken Scheiden der Hautnerven zeigen eine lamelläre Schichtung. Auch im Innern der Nerven hat das Bindegewebe auf Kosten der Anzahl breiter, markhaltiger Fasern zugenommen. Die Knäueldrüsen sind reichlich vorhanden und stark entwickelt, sowohl was die besonders dichte Bindegewebsumhüllung, wie die enggewundenen Knäuel betrifft. Auch die bindegewebigen Scheiden der Talgdrüsen sind auffallend dick.

Im Ganzen handelt es sich also um eine einseitige, kollagene Hypertrophie der Cutis und des Hypoderms.

Literatur.

Marie und Marinesco, Ueber die pathol. Anat. der Akromegalie. Intern. Congr. Berlin 1890.

Duchesneau, Beitrag zum anat. und klin. Studium der Akromegalie. Paris 1892.

Arnold, Weitere Beiträge zur Akromegaliefrage. V. A. Bd. 135. pg. 1.

bb) Fibrome.

Es ist eine eigenthümliche Erscheinung, dass die der Hauptsache nach fibröse Cutis nur eine sehr geringe Neigung besitzt, umschriebene Fibrome zu erzeugen. Das Fibroma simplex gehört zu den seltensten Hauterkrankungen. Es sind allerdings eine grosse Anzahl von Tumoren mit der Zeit den Fibromen zugezählt worden unter dem Namen von Molluscum, Molluscum fibrosum, Fibroma molluscum, multiple Fibrome der Haut und von erworbener und angeborener Elephantiasis. Jedoch haben die meisten derselben bei speciell daraufhin gerichtetem Studium sich als Geschwülste anderer Art erwiesen. Es ist vor Allem das Verdienst von v. Recklinghausen, den sog. multiplen Fibromen ihren richtigen Platz angewiesen zu haben und die Folgezeit hat erwiesen, dass sehr viele Fälle von sog. Elephantiasis congenita ebenfalls in dieselbe Klasse der Neurofibrome gehören. In zweiter Linie sind eine Menge sog. Mollusca und Fibromata mullusca als Naevi materni erkannt und zwar als eine besondere Varietät dieser wesentlich epithelialen Geschwülste. Diese früher als einfache Fibrome der Haut aufgefassten Tumoren zeichnen sich dadurch aus, dass sie einen angeborenen Gewebsüberschuss voraussetzen und werden uns daher bei den Missbildungen zu beschäftigen haben.

Ziehen wir sie von der Summe umschriebener fibromatöser Hauterkrankungen der Lehrbücher ab, so bleibt uns nur eine kleine Gruppe von echten (erworbenen) Fibromen der Haut übrig. Dieselbe zerfällt in die zwei Abtheilungen der Hautfibrome und Nervenfibrome. Die Hautfibrome umfassen wieder zwei Geschwulstarten: das einfache Fibrom und das Keloid. Das erstere ist noch viel seltener als das Keloid und überhaupt nur von wenigen Dermatologen, wie Taylor und Hutchinson gewürdigt worden.

Letzterer betrachtet dasselbe als eine Form des Keloids, ein Standpunkt, den ich nicht zu theilen vermag. Beide Formen sind gutartig wie alle Fibrome, solitär oder multipel und in evidenter Weise von Traumen abhängig. Während das einfache Fibrom keine Neigung zeigt, nach der Exstirpation zu recidiviren, ist dieses eine hervorragende Eigenschaft des Keloids. Dieser Umstand deutet schon auf einen wesentlichen Unterschied beider Fibromformen hin: das Keloid setzt eine Neigung zu fibromatöser Entartung an der ganzen Hautdecke voraus, das Fibroma simplex nicht. Es ist Sache der histologischen Untersuchung, diese Grunddifferenz aufzuklären. Noch mag darauf hingewiesen werden, dass die auf diese Weise schärfer begrenzte Klasse der Hautfibrome nur harte, fibröse Geschwülste umfasst. Die sog. weichen Fibrome sind keine Hautfibrome sensu strictiori und eine weiche Beschaffenheit muss bei der Diagnose stets vorsichtig machen und zunächst an Neurofibrome oder molluscoide Naevi denken lassen.

α) Hautfibrome.

Fibroma simplex.

Das im Vorhergehenden enger begrenzte einfache Fibrom der Haut stellt eine meistens solitär am Oberkörper und den Extremitäten vorkommende, gutartige Geschwulst dar, welche grösstentheils in die Haut eingebettet, nur selten und wenig über die Oberfläche erhaben ist und niemals weit vorspringende Ausläufer zeigt.

Die derben Knoten sind entweder scharf von der Umgebung abgesetzt oder gehen diffuser in dieselbe über, in welchem Falle man nur eine Verhärtung und mässige Verdickung der Cutis ohne solche scharfe Begrenzung fühlt. Die Oberfläche ist glatt, normal oder röthlich gefärbt, doch nie weiss und perlmutterartig glänzend wie beim Keloid. Diese Fibrome entstehen auf stärker einwirkende Traumen (Stoss, Biss) oder in der Umgebung von Fremdkörpern (Splittern). Sie wachsen sehr langsam, schmerzlos und zeigen auch auf Druck keinen Schmerz wie das Keloid. Sie gehen weder auf das Hypoderm über, noch werden sie nach Art der Naevi über die Hautoberfläche emporgeschnürt.

Wie schon die klinische Erscheinung andeutet, hat man in histologischer Beziehung zwei Arten des Fibroms zu unterscheiden: das diffuse*) und circumscripte. Vielleicht bildet die erstere nur ein früheres Stadium der letzteren. Man findet bei der diffusen Form auf dem Durchschnitte die eigentliche Cutis verbreitert, härter, undurchsichtiger und weisser als normal. Der Knoten verliert sich unmerklich in die Umgebung. Alle epithelialen Theile der Haut sind wohl erhalten, aber weiter als gewöhnlich von einander getrennt durch eine einfache Massenzunahme des collagenen Gewebes. Dieses schmiegt sich ohne irgendwo discrete Knötchen zu bilden, den Follikeln, Knäueln und Gefässen an, durchsetzt und verbreitert die Adventitia der Blutgefässe, die Tunicae propriae der Follikel und Drüsen und hebt die Struktur dieser Membranen auf, sodass die betreffenden Organe direkt in das neugebildete Gewebe eingebettet erscheinen. Das letztere hat nicht die Zusammensetzung des reifen collagenen Gewebes vom Erwachsenen. Es besteht aus parallel gelagerten, dichten Strängen von feinen Bündeln, die nur undeutlich fibrillär, aber regelmässig durch sehr schmale Zellplatten mit stäbchenförmigem Kern getrennt sind und kein elastisches Gewebe zwischen sich aufweisen. Die Bündel selbst sind meistens nicht cylindrisch, sondern lang spindelförmig gebaut und lassen keine Lymphspalten, wie das normale Cutisgewebe erkennen. An der Grenze gegen das gesunde Gewebe mehrt sich noch der Zellenreichthum des Neugebildes und geht schliesslich in dicke, von Spindelzellen dicht umschlossene Gefässe der Nachbarschaft über, an deren Umgebung die erste Anlage der fibrösen Neubildung sichtbar wird.

Das Charakteristische dieser fibromatösen Entartung liegt in ihrer Adaption an die eingelagerten Organe, welche von ihr gleichsam nur mit breiten Scheiden umhüllt werden und sodann in dem zellenreichen, jugendlichen Zustande des Collagens. Wenn dieses Fibrom durch den letzteren Umstand eine gewisse Aehnlichkeit mit Fibrosarkomen der Haut bekommt, so unterscheidet es sich von dieser Geschwulstart wiederum auf den ersten Blick durch die Integrität der Hautstruktur im Ganzen.

Die umschriebene Form des Fibroma simplex grenzt sich vom gesunden Hautgewebe auch mikroskopisch ziemlich scharf ab und bildet einen auf dem Durchschnitt sehnig weissen, von durchscheinenderen

*) Das diffuse Fibrom bewahrt natürlich doch immer noch eine knotige, abgrenzbare Form und beschränkte Ausdehnung und unterscheidet sich dadurch vollkommen von den flächenhaft diffusen Fibromatosen.

Linien durchzogenen, indolenten, harten Knoten, welcher gewöhnlich etwas über das Niveau der Haut vorspringt und mit derselben verschieblich ist. Je nachdem er vom oberen oder unteren Theil der Cutis ausgeht, zieht der Papillarkörper sammt dem Epithel verdünnt und gestreckt oder unverändert und nur leicht emporgehoben über den Tumor hin. Die Fibrommasse verdrängt die Haarbälge und Gänge seitlich, die Knäuel nach der Seite und nach unten, wobei dieselben gestreckt, verdünnt und ganz atrophisch werden können. Blutgefässe sind nur spärlich oder garnicht in den Knoten hinein zu verfolgen; wo sie vorkommen liegen sie in den wenigen Septen der Geschwulst, welche vom normalen Gewebe gebildet werden. Elastisches Gewebe enthält der Knoten nicht oder in unscheinbaren Resten. Die Masse desselben besteht mithin fast allein aus einer mässig zellenreichen collagenen Substanz, die in sich unter allen möglichen Winkeln kreuzenden, groben Bündeln angeordnet ist. Es handelt sich nicht nur, wie bei der diffusen Form um eine starke Hyperplasie von jungem Kollagen, sondern um eine Hypertrophie der einzelnen Faserbündel bis zur Grösse der dicksten, normalen Bündel und darüber. Sie nehmen dabei die drehrunde oder kantige Form an, welche den groben Bündeln der normalen Cutis eigenthümlich ist, unterscheiden sich aber von diesen durch ihre enge Packung, den Mangel an spaltförmigen Lymphräumen zwischen ihnen und den grösseren Reichthum an Spindelzellen. Bei den älteren Fibromen, und besonders im mittleren Theil des fibrösen Convolutes, schwinden die Spindelzellen fast ganz zwischen den dicken Faserbündeln.

Ueber das Verhalten der Muskeln und Nerven in diesen Fibromen liegen noch keine Angaben vor. Wahrscheinlich nehmen die letzteren ihren Ausgangspunkt von einer adventitiellen Gefässwucherung fibrösen Charakters, welche mehr lokalisirt bleibt und dadurch zu stärkerer Anschwellung, Verdrängung der benachbarten Organe in der Haut, Druckschwund der Gefässe etc. führt.

Ausser den eigentlichen Cutisfibromen giebt es noch umschriebene Fibrome nahegelegener Theile, z. B. des Periostes, der Fascien, Nervenstämme, welche die Haut vordrängen und verdünnen oder sogar mit derselben verwachsen und Cutisfibrome vortäuschen können. Hierher gehört ein Theil der als Tubercula dolorosa bezeichneten, häufig exstirpirten aber selten genügend untersuchten Geschwülstchen, über deren Schmerzhaftigkeit wir noch nicht hinreichend aufgeklärt sind (s. Neurome).

Möglicherweise gehören auch in das Gebiet der einfachen Fibrome gewisse selten vorkommende multiple Geschwülste der Haut, welche bisher unterschiedslos zum sog. Fibroma molluscum gerechnet wurden sich aber durch ihren folliculären Inhalt, ihr Besetztsein mit Comedonen und Talgcysten vollkommen von den Neurofibromen und durch ihren Gehalt an festem, hartem Bindegewebe von follikelhaltigen Naevi unterscheiden. So gehört der Hauptfall von Lohmann, auf welchen derselbe seine verfehlte Kritik der v. Recklinghausen'schen Ansicht über die Neurofibrome und seine eigene Theorie baute, weder klinisch noch histologisch überhaupt zu den Neurofibromen, sondern wahrscheinlich

zu den einfachen Fibromen; ebenso vielleicht der analoge Fall von Hilton Fagge. Es wird in Zukunft aus der Klasse der multiplen Fibrome voraussichtlich eine klinisch und anatomisch wohl begrenzbare Abtheilung eines Fibroma simplex multiplex circumfolliculare abzutrennen sein, welches mit dem Neurofibrom nur eine sehr oberflächliche Aehnlichkeit zeigt und nicht mehr mit demselben verwechselt werden sollte.

Literatur.

Lehrbücher: Ziemssen, (Schwimmer und Babes).

Haegele, Ein Fall von Papilloma neuropathicum frontis. Diss. Würzburg 1866. (Ist kein Naevus linearis, sondern ein angeborenes, langsam fortwachsendes, 1 Zoll dickes Fibrom).

Taylor, Ueber die Entwickelung und den Verlauf des Molluscum fibrosum und dessen Beziehung zum Akrochordon und anderen Hautauswüchsen. Journ. of cut. 1887. Februar.

Taylor, Ein weiterer Beitrag zu Studium des Molluscum fibrosum und seine Beziehung zum Keloid. Journ. of cut. 1887. Mai.

Keloid.

Leistenartig die Haut überragende, cylindrische, schmale oder plattenartige, breitere Wülste, welche theils mit scharfem Kontur gegen die gesunde Haut abgesetzt sind, theils mit spitz zulaufenden, oft verzweigten Ausläufern allmählich in das Niveau derselben absinken; letzteres findet besonders an den Enden der cylindrischen Wülste statt. Die Oberfläche ist glatt, gespannt, selbst glänzend, die Farbe perlmutterweiss, rosa, selten dunkelroth, die Konsistenz derb bis zur Schnenhärte. Dasselbe entwickelt sich an dazu disponirten Personen in der Umgebung jeder Verletzung, meistens überhaupt nach offenkundigem Trauma (Wunden, Nähte), überhaupt wohl nie spontan. Den anscheinend spontanen, isolirten Keloiden des Sternums sind nachweislich fast stets Kratzeffekte wegen seborrhoischen Ekzems der Sternalregion vorhergegangen. Die Keloide haben einen sehr langsam fortschreitenden Verlauf und neigen nicht zur Resorption, dagegen sehr zu Recidiven nach der Exstirpation. Meistens gehen sie unter Verhärtung und Abblassung bis zu einem gewissen Grade im Volumen zurück, um dann stationär zu bleiben oder sehr langsam sich weiter zu involviren. Die im Verlaufe infektiöser Dermatosen (Ekzem, Akne, Furunkulose) entstandenen Keloide gehen meist nach Schwund derselben ebenfalls vollkommen zurück.

Die „hypertrophische Narbe" ist eine specielle Form des Keloids, indem das letztere sich auf dem Boden von Granulationsgewebe entwickelt und mit diesem wieder schwindet. Es verhält sich zum gewöhnlichen, traumatischen und auch dem sogenannten spontanen Keloide, wie die Sekunda zur Prima intentio bei der Vernarbung und schafft wie die erstere ein transitorisches Gewebe. Aehnlich verhalten sich die Keloide auf dem Boden ulceröser, infektiöser Processe (Syphilis, Tuberkulose, Lepra).

Alle Bearbeiter des Keloids geben übereinstimmend an, dass die Geschwulst aus längsfaserigem, derbem, kollagenem Gewebe besteht, welches mit der Längsachse derselben und der Oberfläche der Haut parallel angeordnet ist. Innerhalb dieser fibrösen, das Centrum der äusserlich sichtbaren Leiste einnehmenden Masse, sind die spärlichen Bindegewebszellen langgestreckt, der Hauptrichtung der Geschwulst folgend, in das starre Gewebe eingebettet; die Gefässe sind atrophisch oder fehlen vollkommen, die vorhandenen wandungslosen Kanäle scheinen

Lymphgefässe oder Lymphspalten zu sein; Haarbälge, Knäueldrüsen und Muskeln fehlen ebenfalls, sie finden sich, zur Seite geschoben, oberhalb und unterhalb der Geschwulstmasse. Der Papillarkörper sammt dem Epithel wird von der sich in die Cutis einschiebenden Neubildung emporgedrängt, und entweder zur papillenlosen Fläche ausgedehnt (Babes) oder unverändert gelassen (Kaposi).

Hauptsächlich auf den letzteren Umstand hat Kaposi eine histologische Unterscheidung des „spontanen" und Narbenkeloides gebaut und es ist ja unzweifelhaft richtig, dass die meisten aus Narben sich entwickelnden Keloide diese Herkunft durch einen mangelhaft ausgebildeten Papillarkörper und eine oberflächliche Narbenbildung neben der Keloidbildung zu erkennen geben werden. Wie aber der Fall von Babes lehrt, kann auch eine einfache Druckatrophie den Papillarkörper über dem „spontanen" Keloide zum Schwunde bringen. Für Diejenigen, welche überhaupt die strenge Scheidung zwischen Narbenkeloid und spontanem Keloid und danach die Aufstellung des letzteren verwerfen, besteht nichts desto weniger die Aufgabe, in jedem einzelnen Falle aus den histologischen Befunden, besonders aus der Umgebung des Keloides, die Entstehungsgeschichte desselben herauszulesen. Man wird dabei finden, dass ganz genau kein Fall dem anderen gleicht, was bei der verschiedenen Vorgeschichte der Keloide nicht auffallen kann. Das Wesentliche des Processes liegt nicht in dem Ausgangspunkt der Geschwulst und den begleitenden Umständen, sondern in der Thatsache, dass sich an die verschiedensten banalen Traumata, z. Th. nur vorübergehender und höchst unbedeutender Art, bei gewissen Individuen die Entwickelung einer charakteristischen fibrösen Geschwulst anschliesst, welche örtlich weit über den Bereich des Traumas hinaus, ähnlich den malignen Neubildungen, in das Gesunde eingreift und zeitlich den veranlassenden Reiz unverhältnissmässig lange überdauert. Deshalb ist für die Keloidbildung ebenso gut eine individuelle, histologische Prädisposition des Cutisgewebes anzunehmen, wie etwa für die Urticaria factitia eine individuelle histologische Disposition der Hautgefässe. Aber wie bei letzterer ist wiederum die Natur des anfänglichen Reizes nicht irrelevant, sondern muss der betreffenden Haut angepasst sein; ein lehrreiches Beispiel für diesen Satz verdanken wir Welander, welcher an ein und derselben Tättowirungsfigur Keloide nur dort entwickelt fand, wo mit rother Farbe, aber nicht dort wo mit blauer Farbe tättowirt war.

Von dieser allgemeinen Anschauung ausgehend, nach welcher alle Arten des Keloids einer bestimmten Geschwulstgattung angehören, wird es unsere Aufgabe sein, zu erforschen, worin die Eigenthümlichkeit des Keloidgewebes im Vergleich mit anderen Fibromen der Haut besteht. Von den einfachen Fibromen der Haut unterscheidet sich das Keloid durch die Erhebung über die Oberfläche, die glatte Beschaffenheit, die scharfe Abgrenzung in der Richtung eines Durchmessers und die wurzelähnlichen Ausläufer in der Richtung des anderen; sodann unterscheidet sich das bleibende Keloid von der hypertrophischen Narbe und anderen transitorischen Keloiden durch die selbständige Ausbreitung,

den langen Bestand und die Neigung zu Recidiven nach der Exstirpation. Wenn uns die Histologie diese klinischen Eigenschaften erklären kann, so sind wir auch im Stande, die gewünschte anatomische Definition des Keloids zu geben.

Eine Reihe dieser Eigenschaften sind nun schon von mehreren Untersuchern auf die Thatsache zurückgeführt worden, dass die sklerotische Beschaffenheit der Cutis dem Verlauf der Blutgefässe sich anschliesst. Warren der Aeltere fand schon die Blutgefässe im weiten Umkreise um das Keloid verändert und von Zellenmänteln umgeben. Crocker, welcher besonders das frühe Stadium des Keloids untersuchte, fand ebenfalls den Tumor von vielen dilatirten und zellenreichen Gefässen umgeben und wenn er die Zellen für Leukocyten hielt, so entspricht diese Deutung der damaligen Zeit und Untersuchungsmethode, ohne dass wir uns an diese Auffassung zu binden hätten. Crocker beobachtete ausserdem eine besonders reichliche Zellenanhäufung um die Follikel und Knäueldrüsen und fand ausserdem in der Umgebung des Keloids auch die Oberhaut hypertrophisch, das Leistensystem verdickt, während dasselbe oberhalb des Tumors ausgeglichen war; das Keloid reichte genau bis zum Papillarkörper, welcher ebenfalls viele dilatirte Blutgefässe in einem feinmaschigen, kollagenen Netzwerk enthielt, dessen Fasern im Gegensatz zum horizontal geschichteten Tumor vertikal verliefen.

Die mir vorliegenden Keloide (5) sind sämmtlich schon älter, aber auch sie lassen, wie das die übrigen Untersucher regelmässig fanden, in der Umgebung des Tumors erweiterte Blutgefässe mit abnorm zellenreicher Wandung innerhalb des normalen Cutisgewebes erkennen. Wichtiger aber erscheint mir ein neuerdings von mir erhobener Befund über die Natur der scheerenähnlichen Wurzeln des Keloids. Bei einem Leprösen, welcher mit 173 frischen Keloiden bedeckt war, die sich nach Aetzungen fleckenförmiger Neurolepride gebildet hatten, exstirpirte ich ein exquisit scheerenförmiges, $^1/_2$ cm hohes vom Arme*) mit 2 spitz zulaufenden und in das Niveau der Haut absinkenden Ausläufern. Jeder Ausläufer enthielt ein in seiner Längsrichtung als Achse verlaufendes Blutgefäss, an welches die noch stark mit Zellen durchsetzten, parallelfaserigen kollagenen Bündel der Länge nach sich anlegten. Es ist mir deshalb im höchsten Grade wahrscheinlich, dass die spitz auslaufenden Wurzeln des Keloids den Fortsetzungen des letzteren entsprechen, die an den grösseren Blutgefässen entlang nach verschiedenen Seiten in die Tiefe abgehen. Es würde sich dann auch auf die einfachste Weise erklären, weshalb die meisten Keloide nach den verschiedenen Richtungen der Fläche sich nicht gleichmässig entwickeln; die Körper derselben sind meistens langgestreckt und entsenden ihre spitzen Ausläufer von den Längsenden ab, hier allmählich in der Tiefe der Haut sich verlierend, während sie sich in entgegengesetzter Richtung nur wenig ausbreiten, dafür aber höher anschwellen und steil zur Umgebung abfallen.

*) Dasselbe enthielt als Complication den Gefässen entlang Bacillenklumpen.

Wenn aber das Keloid ein der Hauptsache nach perivasculäres Fibrom ist mit zum Gefässverlaufe paralleler Schichtung, so kann es sich nur um einen ganz bestimmten Theil des Gefässbaumes handeln, um welchen die Erkrankung der Cutis stattfindet, nämlich nur um die vom unteren zum oberen Gefässnetze aufsteigenden und absteigenden Aeste. Denn das obere Gefässnetz selbst und die in die Papillen aufsteigenden Kapillaren zeigen wohl eine Vermehrung der Perithelien und eine Erweiterung der Lichtung, aber keine adventitielle Fibrombildung; der Papillarkörper betheiligt sich an der Tumorbildung nicht, wie man denn auch klinisch denselben über dem Keloid verschieben und in feine Falten zusammenschieben kann. Andererseits greift die Keloidbildung auch nicht in das subkutane Gewebe über; weder klinisch noch anatomisch findet man fibröse Stränge nach der Tiefe abgehen, welche den subkutanen grossen Blutgefässen entsprechen würden. Da an den meisten Körperstellen — der ausgesprochenen Spaltungsrichtung wegen — die Gefässe, welche zur Versorgung eines bestimmten Punktes von den benachbarten Gefässbäumen zusammenkommen, in eine bestimmte, einheitliche Richtung abgelenkt sind, so erklärt sich in der That die schmale, leistenartige Form des Keloids aus dem Verlaufe der eigentlichen Cutisgefässe und die glatte, glänzende Oberfläche aus dem Umstande, dass der Papillarkörper nicht mitbefallen ist und seine einzelnen Gefässe daher nicht als Höcker hervortreten, sondern Papillarkörper sammt Oberhaut als ein Ganzes über dem Keloid gestreckt und verdünnt sind.

Wenn somit die Form dieses Fibroms im Gegensatz zum Fibroma simplex sich in der That aus seinem genauen Anschluss an die eigentlichen Cutisgefässe gut erklären lässt, so bedarf die charakteristische, rundliche Anschwellung und starke Erhebung über die Oberfläche, das Wulstartige des Keloids noch eines anderen Umstandes zu seiner Erklärung. Hierüber geben gerade die älteren, härteren Keloide Aufschluss. In diesen hat der Zellenreichthum des Neugebildes einer fast völligen Zellenlosigkeit Platz gemacht, die Blutgefässe sind auf schmale, kaum sichtbare Zellstränge reducirt und in den älteren Keloiden oft nicht mehr nachweisbar. Das kollagene Gewebe erfüllt fast ohne lymphatische Spalträume und ohne Durchsetzung mit elastischen Fasern in dichtester Anordnung die Geschwulst. Auf dem Querschnitt derselben erhält man auch Quer- oder kurze Schrägschnitte der sehr dicken kollagenen Bündel, welche rund oder oval sind oder Theile von Hohlcylindern darstellen, die runde Querschnitte anderer Bündel zum Theil umfassen. Auf dem Längsschnitt der Geschwulst sieht man die Bündel auch meistens als Längs- oder längliche Schrägschnitte, parallel über- und nebeneinander geordnet oder unter spitzen Winkeln gekreuzt. Die Masse dieser dicken Bündel wird meistens allseitig von einer dünnen Lage circulär angeordneter Bündel umfasst, welche den zur Seite gedrängten und comprimirten normalen Hautschichten entsprechen. Darauf folgt nach aussen ein fast normales Hautgewebe, in welchem auch keine Zellvermehrung wie bei den jüngeren Keloiden mehr wahrzunehmen ist. Das Keloid hat sich abgekapselt, indem es die Umgebung kom-

primirt und diese ihrerseits wie eine Kapsel die weitere Ausdehnung der Neubildung verhindert. Dabei hat der zunehmende Druck die kollagenen Bündel noch mehr zu einer einheitlichen, parallel-faserigen Geschwulst in sich zusammengepresst und nach aussen ihren Gesammtquerschnitt regelmässig abgerundet. Alles Bindegewebe ist in Keloidgewebe aufgegangen und jetzt liegt die Neubildung wie ein in den mittleren Theil der Cutis eingelassener Fremdkörper, scheinbar ausser Verbindung mit der übrigen Haut.

Diese auffallende sekundäre Volumvermehrung des Keloids wird nicht mehr wie bei der ersten Bildung des Keloids durch Vermehrung der Spindelzellen hervorgerufen, sondern durch interstitielle Verdickung der bereits vorhandenen kollagenen Bündel. Dafür spricht nicht nur die aussergewöhnliche Dicke und Spaltenlosigkeit der letzteren, sondern auch der auffallende Mangel an Kollagen bereitenden Spindelzellen. An die Stelle eines zellenreichen, saftigen Zwischengewebes tritt ein zellenarmes und schliesslich zellenloses, trockenes, immer härter und sehniger werdendes Gewebe.

Diese sekundäre Hypertrophie des kollagenen Gewebes allein, welches sich als solide Anschwellung und Verdickung aller vorhandenen Fibrillenbündel unter Schwund aller übrigen Bestandtheile (Lymphspalten, Zellen, Gefässe) darstellt, bewirkt die besprochenen Compressionserscheinungen. Sie ist es auch, welche die starke Erhebung des Keloides über die Oberfläche der Umgebung veranlasst und dasselbe dadurch von den einfachen Fibromen unterscheidet.

Die histologische Definition dieser Geschwulst würde nach dem bisher Besprochenen mithin lauten: ein auf die Cutis beschränktes, perivasculär angelegtes, daher meistens der Hauptgefässrichtung parallel laufendes und aus einzelnen Gefässen wurzelartig entspringendes, später unter Gefäss- und Zellenatrophie zu einem rein kollagenen, einheitlichen Gebilde anwachsendes, die übrigen Cutisbestandtheile komprimirendes und verdrängendes Fibrom.

Das transitorische Keloid, welches sich auf der Basis der Wundgranulation oder infektiöser Granulome (Lupus, Syphilis) oder anderer infektiöser Entzündungen (Akne) ausbildet, unterscheidet sich von dem bleibenden hauptsächlich dadurch, dass die Neigung der Gefässadventitien zur Fibromatose bei ihnen nur vorübergehend auftritt und wieder erlischt. Dadurch gewinnen diese Keloide nie das letzte Stadium der rein kollagenen Hypertrophie, aus dem es keine Rückkehr mehr gibt; sie kapseln sich nicht ab, ihre Lymphspalten veröden, ihre Zellen und Gefässe atrophiren nicht vollständig. Dadurch wird die vollkommene restitutio ad integrum durch einfache Resorption der fibrösen Massen möglich, es entsteht wieder eine einfache Narbe, ein einfaches Syphilid u. s. f. Wird eine solche hypertrophische Narbe exstirpirt, so ist die Möglichkeit gegeben, dass kein neues Keloid in der neuen Narbe auftritt, da die Tendenz zur Fibromatose nicht der ganzen Haut an sich eigen ist. Auch findet man nie, dass die keloidartige Narbe mit fibrösen Ausläufern in das Gesunde hinein sich verbreitet, da diese Neigung eben nur durch die Wundgranulation und nur im Bereich der

letzteren gegeben ist. Abgesehen aber von diesen weniger in der Sache als in den Umständen gegründeten Differenzen unterscheidet sich das transitorische Keloid in keiner Weise von dem ersten Stadium des bleibenden Keloids.

Literatur.

Lehrbücher: Ziemssen, (Schwimmer), Kaposi, Crocker.
Langhans, Keloid. V. A. 1867. Bd. 40. S. 330.
Warren, Keloid. Sitzber. d. Akad. d. W. Wien 1868. S. 413.
Schwimmer, Das multiple Keloid. A. A. 1880. S. 225.
Babes, Ein Beitrag zur Histologie des Keloids. A. A. 1880. S. 237.
Crocker, Die Anatomie des Keloids in einem früheren Stadium. Brit. med. Journ. 1886. 18. September.
Hutchinson, Ueber die Zustände, welche dem Keloid vorhergehen und über einige seltene Formen der Krankheit. Med. Times. 1885. 23. Mai.
Barduzzi, Ueber Pathogenese und Therapie des Keloids. Bollet. dei cult. delle sc. med. Siena 1887.
Smith, Multiples Keloid. Mon. VIII. 405.
de Amicis, Multiples idiopathisches Keloid. Intern. Kongress f. Derm. u. Syph. Paris 1889.
Fischer, Beitrag zur Kenntniss des Keloids. Diss. 1889. München.
Levin, Keloid bei einem Neger. Deutsch. med. Wochenschr. 24/1889.
Leloir u. Vidal, Ueber das Keloid. Annales 1890. 3.
Welander, Fälle von Keloid. Nordiskt med. Arkiv. 1893. No. 3.

β) Neurofibrom.

Die Neurofibrome treten stets multipel auf, selten regionär beschränkt, meistens universell und dann sehr häufig mit Neuromen der Hautnerven und der Nervenstämme von plexiformem Habitus vergesellschaftet. Die Knoten liegen anfangs an der unteren Cutisgrenze und lassen in der Tiefe kleine, bewegliche Fortsätze erkennen. Indem sie sich vergrössern, verwachsen sie mit der Haut, heben dieselbe zu runden Buckeln hervor und bilden endlich erbsen-, kirschen-, apfelgrosse Tumoren, welche meistens breit aufsitzen, schliesslich durch ihr Gewicht herabhängen und breite Hautfalten nach sich ziehen, aber keine Neigung haben (wie die Naevi), sich mit schmalem runden Stiele abzuschnüren. In diesen grösseren Tumoren erkennt man durch Betasten einen lappigen, besser plexiformen Bau, indem die einzelnen Stränge sich gegen einander verschieben lassen. Die Neurofibrome zeichnen sich vor den Fibromen der Haut durch ihre Weichheit und ihr durchscheinendes Gewebe aus. Die kleineren, die Haut überragenden Knoten sind gelblich transparent, die grösseren blauröthlich. Ein weiterer Unterschied von den Fibromen der Haut ist ihre Verschieblichkeit solange sie noch klein sind und der auch später noch stets nachweisbare Zusammenhang mit verschieblichen Strängen (Nervenbündeln) unter der Haut. Sie kommen in einzelnen Fällen rein zur Beobachtung, in anderen zugleich mit anderen Arten angeborener Hautgeschwülste (Naevi, Pigmentmäler, Angiome, Pachydermatocele und sonstigen Formen von kongenitaler Elephantiasis).

Es ist ein kaum genug zu würdigendes Verdienst v. Recklinghausen's, durch eine anschauliche klinische und äusserst sorgsame anatomische Schilderung der Neurofibrome diese Klasse von Geschwülsten ein für alle Mal von den Hautfibromen abgetrennt und damit den Anfang einer Ordnung in jene Gruppe von Tumoren gebracht zu haben, welche unter dem Namen der multiplen Fibrome, der Fibromata mollusca, der verschiedenen Formen angeborener Elephantiasis bis dahin

eine völlig ungeordnete und unklare Masse bildeten. Die Neurofibrome sind, wie der Name sagt, keine eigentlichen Hautfibrome. Sie sind aus einer anderen Art Bindesubstanz gebildet wie die Cutis, sind weich und transparent und entstehen nachweislich durch das Einwachsen dieser dem Cutisgewebe fremden Bindesubstanz von unten her in die Haut hinein, wobei allmählich der grösste Theil des Cutisgewebes — aber nie die Cutis völlig — dieser weichen, neuromatösen Bindesubstanz substituirt wird. Die letztere ist von den plexiformen Neuromen her wohlbekannt und entspricht genau dem hypertrophischen Gewebe der inneren, lamellösen Scheide der Nervenstränge bei der Bildung jener Nerventumoren. Diese wächst, wie v. Recklinghausen es sehr genau beschreibt, von den subkutanen Nervenstämmen her in die Haut ein, umgibt zunächst die zu unterst gelegenen und von Nerven versorgten Organe, die Knäueldrüsen, dann weiter an den Nerven der Haut sich fortsetzend, die Blutgefässe, Muskeln, Follikel, und strahlt, sich in feinere Bündel auflösend, gegen die Oberhaut hin aus. Durch dieses strangförmige Einwachsen erklärt sich auf das Beste einerseits die anfängliche Verschieblichkeit und spätere stärkere Fixation der Knoten in der Haut, andererseits ihre Zusammensetzung aus etwas verschieblichen Strängen und die Verfolgbarkeit dieser in noch mehr isolirte und verschiebliche, subkutane.

Sehr genau hat dann nach v. Recklinghausen Kriege das Verhalten der Hautnerven und des Hautgewebes bei der Neurofibrombildung verfolgt und ich kann nach Untersuchung dreier eigener Fälle die Angaben dieser Autoren vollinhaltlich bestätigen. Die subkutanen Knötchen zeigen einen deutlich plexiformen Bau; sie bestehen aus Strängen von feinfaserigem, durchscheinendem, zellenreichem Bindegewebe, welche durch gewöhnliches lockeres Bindegewebe zusammengehalten werden. Markhaltige und marklose Nervenfasern durchziehen dieselben, selten zu mehreren vereinigt, meist weit von einander getrennt. An feineren Schnitten erkennt man noch die äussere dichte Lage der Nervenscheide, welche durch Wucherung der inneren Lagen der Scheide enorm ausgeweitet ist. Da dieselbe jedoch normalerweise in der Cutis allmählich als solche verschwindet, so ist es nicht weiter wunderbar, dass auch das wuchernde Peri- und Endoneurium in der Cutis meistens keine membranartige Begrenzung nach aussen mehr aufweist. Trotzdem ist auch hier die Begrenzung des Tumorgewebes überall eine ganz scharfe, bei makroskopischer wie bei mikroskopischer Beobachtung, weil eben die Art der Bindesubstanz von der der Cutis vollkommen verschieden ist. Wenn nun schon die einzelnen Nerven eines in die Haut eintretenden Nervenbündels durch die Wucherung weit getrennt werden, so geschieht dasselbe noch auffälliger mit den von Nerven versorgten Organen der Haut. Die Knäuel werden durch dieselbe entweder in toto nach abwärts gedrängt oder durch Entwicklung von neurofibrösem Gewebe zwischen den Schlingen entrollt. Haarbälge werden zuweilen im mittleren Abschnitt zwischen Talgdrüse und Papille eingeschnürt, die Läppchen der Talgdrüse von einander entfernt, die an und für sich gestreckt verlaufenden Gänge der Knäuel-

drüsen, die Muskeln und selbst die Blutgefässe erhalten eine noch gestrecktere Form und werden dadurch verlängert. Man erhält überall den Eindruck, dass alle Organe der Haut in gleicher Weise durch eine sich zwischen ihnen entwickelnde Tumormasse mechanisch leiden, ohne sonst in ihrer Ernährung beeinträchtigt zu werden. Freilich geht, je mehr die Geschwulst an Masse in den grösseren Tumoren zunimmt, um so mehr das normale Bindegewebe der Knäueldrüsen-, der Haarbalg-, der Gefässscheiden verloren, und wird durch transparentes, neurofibröses Gewebe ersetzt. Dadurch liegen die Organe der Haut bei den grösseren Knoten gleichsam nackt in demselben, wie die Nervenfasern selbst. Aber der epitheliale Antheil derselben leidet nicht oder nur mechanisch. Es finden sich sogar an einzelnen Knäueln Zeichen von Proliferation der Epithelien und an anderen wahre adenomatöse Wucherungen. Wieder andere erleiden durch die Streckung stellenweise Abknickung und Verengerung, auf welche manchmal partielle Erweiterungen des Lumens weiter abwärts folgen mit stagnirendem, gelblichem, hyalinem Inhalte. Häufig entsprechen einem subkutanen Neurofibrom mehrere noch nicht mit einander verschmolzene Knötchen in der Cutis. Gewöhnlich ist dann ein höher entwickelter Hauptknoten von kleineren Nebenknötchen umgeben, welche noch mehr den Charakter des reinen Neurofibroms an sich tragen. Besonders an diesen letzteren kann man selbst noch in der Cutis die plexiforme Anlage der Geschwulst studiren, welche der Ausgang von den Nerven mit sich bringt, indem derselbe einzelne Stränge zu den einzelnen Organen der Haut schickt. Hier erkennt man auch noch Reste der äusseren, dichteren Schicht des Perineuriums und es kommt vor, dass noch mit dieser Scheide bekleidete und dadurch sofort als Neurofibrome kenntliche Stränge in das frei wuchernde Gewebe des Hauptknotens eingeschlossen werden. Es sind derartige, noch nicht vollkommen mit dem Hauptgewebe verschmolzene kleinere Knötchen, welche sich als besondere Stränge mikroskopisch isoliren und auch klinisch durch Betastung bisweilen wahrnehmen lassen.

Die Oberhaut wird vom Neurofibrom nur selten vollkommen erreicht. Meistens bleibt der Papillarkörper von der Neubildung unberührt. Bei stärkerer Entwicklung der letzteren wird aber Oberhaut sammt Papillarkörper zur Fläche ausgedehnt und gestreckt. Degenerationen des Epithels und der Anhangsgebilde der Oberhaut kommen in echten Neurofibromen nicht zur Beobachtung. Die von einzelnen Autoren beschriebenen regelmässigen cystischen Degenerationen der Haarbälge im Centrum der Geschwülste beweisen ausser anderen Gründen, dass dieselben keine Neurofibrome, sondern polypös entartete Naevi oder andere Arten von Fibrom vor sich gehabt haben (Hilton Fagge, Lahmann). Die von anderen bei echten Neurofibromen beschriebenen Epithelwucherungen mögen ebenfalls durch Komplikation mit Naevusbildung an den gleichen Stellen erzeugt sein, wie denn überhaupt vor einer Einbeziehung der ganz davon verschiedenen Geschwulstgattung der Naevi in die der Neurofibrome nicht eindringlich genug

gewarnt werden kann. Der grosse, durch v. Recklinghausen inaugurirte Fortschritt würde dadurch wieder verloren gehen.

Die Nervenfasern selbst sind, wie v. Recklinghausen und Kriege nachgewiesen haben, in den Neurofibromen weder nachweislich vermehrt noch vermindert. Sie sind überhaupt nicht verändert, sondern nur auseinander gedrängt, wodurch ihr Kaliber hin und wieder verschmälert oder ihre Anzahl vermehrt erscheinen mag. Während sie in den oberen Theilen der grösseren Tumoren nur vereinzelt angetroffen werden, findet man in den kleinen, makroskopisch nicht wahrnehmbaren Knötchen theils als spiralig gewundenen Längsschnitt, theils als mitrailleusenartigen Querschnitt, häufig noch einen gut erhaltenen Neurofibromast; eben solche Bilder trifft man an den centralen Schnitten der grösseren Knötchen am Grunde der letzteren, an der Grenze zwischen Cutis und Hypoderm.

Die Blut- und Lymphgefässe, welche die Hautknoten durchziehen, sind im Allgemeinen erheblich weiter als normal; auch die Lymphspalten zwischen den einzelnen strangförmigen Abschnitten sind weit und klaffend. Da jedoch das Hypoderm von der Neubildung nicht betroffen ist und die subcutanen Arterien ihre normalen muskulösen Scheiden besitzen, so ist der Blutgehalt der Geschwülste in vivo kein besonders grosser. Eine Auswanderung von Leukocyten aus den Gefässen findet nicht statt.

Das neurofibröse Bindegewebe selbst stellt bei den grösseren Knoten, wo der ursprünglich strangartige Charakter durch Einschiebung einer ganz gleich beschaffenen Neubildung zwischen den Strängen verloren gegangen ist, eine gleichmässig gelblich-grauliche, durchscheinende und an Schnitten im durchfallenden Licht sich scharf von der umgebenden Cutis abhebende Masse dar. Dieselbe bildet meistens einen schön ausgebildeten Kegel, dessen abgestumpfte Spitze sich an einem Knäuel an der Subcutisgrenze befindet, während die kuglig abgerundete Grundfläche bis nahe an die subepitheliale Grenzschicht hinanreicht. Bei der (sauren) Hämatoxylin-Orceinfärbung treten diese Kegel hübsch blau aus dem orceinrothen Grunde der Cutis hervor, da die Neubildung — wie das Peri- und Endoneurium — ganz frei von elastischem Gewebe ist. Bei der (neutralen) Orcein-Methylenblaufärbung nehmen sie eine graublaue Färbung an und weisen auch die Orceinfarbe des umgebenden kollagenen Gewebes ab.

Ueberhaupt ist die intercellulare Substanz des Neurofibroms schwer zu färben. Sie ist nicht deutlich fibrillär wie das kollagene Gewebe der Cutis, sondern höchst unregelmässig geformt und schwer zu beschreiben. Es handelt sich um eine schwammartig von vielen Hohlräumen durchsetzte, schwach konturirte, glasige Substanz, welche nur entlang den eingelagerten Organen und dort, wo der strangförmige Charakter hervortritt, eine Art Abtheilung in regelmässigere Längsfasern erkennen lässt. Die erwähnten Hohlräume sind zum kleineren Theile leer und stellen Lymphspalten dar, zum grössten Theile sind sie von gleichmässig grossen Zellen eingenommen, man kann fast sagen von Kernen. Denn der Leib dieser Zellen ist viel schwieriger darzu-

stellen, als im umgebenden kollagenen Gewebe. Wo es mittelst guter Methylenblaufärbung gelingt, erkennt man einen feinen, glasigen, körnerlosen Saum, der den grossen, stets ovalen oder spindelförmigen Kern eng umschliesst. Der Kernreichthum des neurofibrösen Gewebes ist ein ungemein grosser, etwa dem eines Fibrosarkoms gleich kommend und bei weitem grösser als der des umgebenden Cutisgewebes. Die Kerne liegen, von den Balken der schwammartigen Intercellularsubstanz getrennt und sehr gleichmässig vertheilt, ähnlich, doch viel dichter gesät, wie ein normales Endoneurium.

Den auffallendsten Bestandtheil des Neurofibroms bilden jedoch die Mastzellen und unter diesen eine ganz eigene Art derselben. Auch die Mastzellen vertheilen sich ziemlich regelmässig über die Neubildung. In den grösseren Knoten sind sie in bedeutender Menge vorhanden, bei weitem reichlicher als in der umgebenden Cutis, wo sie nur in etwas vermehrter Anzahl die Gefässe begleiten. Bei den kleineren Knoten findet man sie weniger zahlreich in diesen selbst, dafür aber ziemlich reichlich in der nächsten Nachbarschaft zerstreut. Man trifft nun zunächst gewöhnliche Mastzellen, welche bei der Färbung mit polychromem Methylenblau neben einem kleinen blauen Kern die tiefrothen Körner in einem regelmässigen dichten, ovalen Haufen angesammelt zeigen. Aber schon bei schwacher Vergrösserung fallen in einzelnen Knoten neben diesen in der Minderheit vorhandenen, gewöhnlichen Mastzellen solche auf, die von einem grossen rothen Hofe umsäumt sind, welcher durchschnittlich etwa den doppelten Durchmesser einer der gewöhnlichen Mastzellen besitzt. Dieser Hof zeigt dieselbe rothe Farbe wie die Körner, ist aber nicht körnig, sondern wie eine starke Vergrösserung lehrt, äusserst fein spongiös. Es handelt sich mithin um ein den Mastzellen eigenthümliches, ebenso wie die Körner gefärbtes Spongioplasma. Eine eingehendere Untersuchung dieser Zellen zeigt, dass sie den central liegenden Kern mit seinen Körnerhaufen nicht allseitig umgeben, sondern asymmetrisch, einseitig. Meistens findet man nur bei hoher oder bei tiefer Einstellung ein schalenförmig ausgebreitetes, rothes Spongioplasma und in dieser offenen Schale liegt der Kern mit seinen Körnerhaufen. Zuweilen ziehen sich Fortsätze des Spongioplasmas um das letztere Gebilde herum und berühren sich von beiden Seiten her, sodass es dann wie in einen Mantel eingeschlagen, aber nicht vollständig eingehüllt ist. In anderen Fällen stellt der rothe Hof nur eine unregelmässige Platte dar, welche fadenartige Fortsätze in verschiedener Richtung abgibt und welcher die Mastzelle sensu strictiori (Kern- und Körnerhaufen) nur seitlich anliegt — Zellen, welche an die Flügelzellen der Sehnen erinnern. In wieder anderen Fällen sieht man eine glocken- oder besser quallenartig gekrümmte, spongiöse Masse mit schleierartigen Fortsätzen, in deren Höhlung der Kern mit seinen Körnern liegt.

Offenbar handelt es sich um eine sehr weit getriebene mucinöse Veränderung der Bindegewebszellen, welche ganz speciell dem Neurofibrom eigenthümlich ist und in Zukunft bei der so wichtigen Differentialdiagnose dieser Geschwulst wohl zu berücksichtigen sein wird.

Literatur.

Lehrbücher: Virchow, Winiwarter.
Marcacci, Ein seltener Fall von Fibroma molluscum. Giorn. 1879. pg. 193.
v. Recklinghausen, Ueber die multiplen Fibrome der Haut und ihre Beziehung zu den multiplen Neuromen. Berlin 1882.
Köbner, Multiple Neurome im Bereiche des Plexus brachialis sinister, cavernöse Angiome, Lymphangiome und Neurofibrome der linken Extremität. V. A. Bd. 93. 1883.
Lahmann, Die multiplen Fibrome und ihre Beziehung zu den Neurofibromen. V. A. Bd. 101. 1885.
Barry, Klinische Studien über das Fibroma molluscum. Paris 1885.
Lerefait, Morphologische Abirrungen der Neubildungen und insbesondere des Fibroma molluscum. Paris.
A. Philippson, Beitrag zur Lehre vom Fibroma molluscum. Arch. f. pathol. Anat. 1887. 602—613.
Kyrieleis, Beitrag zu den multiplen Fibromen der Haut und den Neurofibromen. Diss. Göttingen 1890.
Courvoisier, Die Neurome. Basel 1886.
Kriege, Ueber das Verhalten der Nervenfasern in den multiplen Fibromen der Haut und in den Neuromen. V. A. 1887. Bd. 108.
Payne, Molluscum fibrosum und multiple Fibroneurome. Path. Soc. London 1887. Mai 27.
Pomorsky, Fall von Rankenneurom der Interkostalnerven mit Fibroma molluscum und Neurofibromen. V. A. Bd. 111. pg. 60. 1888.
Audry und **Lacroix,** Die plexiformen Neurome und die neuromatösen Pachydermien. Lyon méd. 1891.
Löwenstein, Histologischer Beitrag zur Lehre vom Fibroma molluscum. Würzburg. Diss. 1891.
Audry, Studien eines Falles von generalisirtem Dermatofibrom nervösen Ursprunges und Beziehungen desselben zu den plexiformen Neuromen. Die Fibroneurome der Haut. Gaz. hebd. de Méd. et Chir. 1892. Sept.
d'Audibert, Fibroma molluscum generalisatum. Annales 1893. pg. 461.

b) Neurom.

Nach Abtrennung der Neurofibrome und plexiformen Neurome von den eigentlichen Neuromen bleiben nur noch sehr wenige, wahre Neurome der Haut übrig, welche nach Virchow als terminale Neurome zu bezeichnen sind. Es handelt sich theils um abgegrenzte, meist kleine Geschwülste, welche gewöhnlich nach einer Verletzung in einer Schnittwunde, nur selten spontan entstehen, oder um Amputationsneurome der Nervenstämme, welche mit der Hautnarbe verwachsen sind.

Axel Key beobachtete eine pflaumengrosse weiche, abgekapselte, rasch wachsende Geschwulst am Nasenflügel eines 31jährigen Mannes. Der Durchschnitt war grauröthlich, sarkomähnlich. Es fanden sich Gruppen von 2—3 Ganglien in demselben, die mit Nervenfäden zusammenhingen. Hier lag mithin der sehr seltene Fall eines cellulären Neuroms der Haut vor.

Virchow berichtet über eine Reihe von Fällen terminaler, theils myeliner, theils amyeliner Neurome traumatischen Ursprungs von Weismann, Grainger, Adams, Reich u. A., von denen übrigens nur der von Weismann als vollkommen sichere Beobachtung gelten kann.

Weismann selbst hatte sich durch Glas eine Verletzung an der Volarseite des Daumens zugezogen, welche einen Ast des Medianus getroffen hatte; die Wunde heilte nicht und musste ein Theil des Nerven ausgeschnitten werden. Im Laufe von $1^1/_2$ Jahren bildete sich in der schmerzhaften Narbe eine kleine Geschwulst, die sehr empfindlich war und endlich exstirpirt wurde. Sie bestand wesentlich aus markhaltigen Nerven.

Der Aetiologie nach hierher, der anatomischen Struktur nach allerdings zu den Neurofibromen gehört der auch von Virchow angeführte Fall von Verneuil.

Bei einem 41jährigen Manne hatte sich seit 4 Jahren unter entzündlichen Erscheinungen, die eine Zeitlang als Herpes praeputialis chronicus gedeutet wurden, eine im höchsten Grade empfindliche und schliesslich zu heftigen neuralgischen Beschwerden mit Spermatorrhoe und Allgemeinstörungen führende Anschwellung des Praeputiums gebildet, welche zum grossen Theile aus Verdickungen der Terminaltheile der Hautnerven bestand. Neben grossen und dicken Venen fand sich am Saume des Praeputiums eine Art von ringförmigem Nervenplexus, von dem aus die verdickten Nerven nach allen Richtungen, namentlich bis in die Hautoberfläche ausliefen. Manche derselben waren um $^1/_2$, $^1/_2$ und noch mehr verdickt. Die Verdickung sass hauptsächlich in der Scheide der Primitivfasern, welche zum Theil wohlerhalten, zum Theil jedoch auch atrophisch waren. Das Zwischengewebe hatte an der Verdickung theilgenommen.

Das Verhalten der übrigen Haut gegenüber dem Neurom und die Entwickelung des letzteren aus den Hautnerven scheint noch nicht genau untersucht zu sein. Wahrscheinlich handelt es sich wie bei den gleich zu besprechenden Tubercula dolorosa des Hypoderms in den bisher mitgetheilten Fällen um verschiedene Zustände, um echte und unechte Neurome der Cutis, welche nur dadurch zur Exstirpation und unserer Kenntniss gelangen und nur darin sich gleichen, dass die besondere Art der Nervenausbreitung in ihnen eine Spannung der Nervenäste und eben dadurch die Hyperästhesie bewirkt. Denn auffallend ist doch in der That die ungemeine Seltenheit dieser Geschwülste gegenüber der Häufigkeit der Nervenverletzungen. Auch ist die Thatsache im Auge zu behalten, dass durchaus nicht alle sonstigen Neurome schmerzhaft sind und uns daher wohl viele Fälle von wahren Neuromen der Haut entgehen mögen, blos weil sie in nachgiebiges weiches Gewebe eingebettet sind. Die grössten Rankenneurome des subcutanen Gewebes sind bekanntlich so wenig schmerzhaft, wie die weichen Neurofibrome.

Ganz dieselbe Erfahrung hat man an den Trennungs- oder Amputationsneuromen gemacht, welche zuweilen trotz dauernder Quetschung unempfindlich sind, während andere den leisesten Druck nicht vertragen können. Auch hier kennen wir das anatomische Detail der Hautveränderung noch nicht. Ueber den schmerzhaften Neuromen dieser Art ist die Haut meistens geschwollen und empfindlich. Ebenso können Continuitätsneurome bei starker Entwickelung die Haut secundär in Mitleidenschaft setzen, wie der Fall von Blasius bei Virchow lehrt.

Die genaue Untersuchung dieser Hautneurome erfordert natürlich nicht blos die Anwendung der Osmium- sondern auch der Goldmethode, da marklose Fasern bei ihrer Bildung betheiligt sein können.

Ein wenig besser bekannt und weit öfter untersucht sind die echten und unechten Neurome des Hypoderms, die sog. Tubercula dolorosa.

Seitdem Wood (1812) unter dem Namen „schmerzhafter, subkutaner Tuberkel" eine Geschwulstform beschrieben, hat sich eine bedeutende Literatur über diesen Gegenstand entwickelt, ohne dass bisher eine einheitliche Auffassung der zu Grunde liegenden Veränderung erzielt worden wäre. Es handelt sich gewöhnlich um kleine, etwa erbsengrosse Knötchen, die zwischen Cutis und Fascie im subkutanen Gewebe, meistens an den Vorderarmen, Händen und Unterschenkeln, mit Vorliebe in der Nähe der Gelenke sitzen und schon auf leichten Druck oder auch spontan schmerzhaft sind. Meistens kommen sie vereinzelt, selten in mehreren Exemplaren vor, stets bei Erwachsenen und am häufigsten bei nervösen Personen, besonders Frauen. Einige Autoren haben daher geglaubt, annehmen zu müssen, dass die Schmerzhaftigkeit gar nicht in der Natur der Geschwulst, sondern in der Reizbarkeit der Kranken begründet sei (Broca, Paget). Dagegen spricht aber, dass die Schmerzen bei multiplem Vorkommen nur an einzelnen Geschwülsten haften, dass sie oft neuralgischer Natur sind und ganz willkürlich durch Druck erzeugt werden können.

Die anatomische Untersuchung hat nachgewiesen, dass die Geschwulstformen, welche diesem klinischen Bilde entsprechen, eine ganz verschiedene Struktur aufweisen können. Von Broca, Paget, Vallender und Follin wurden: einfache Fibrome, von Chandelux: ein Fibromyxom, von Bégin und Sanson: Lipome, von Busch und Müller: Enchondrome, von Billroth: ein Leiomyom, von v. Baerensprung, Schuh, Monod, Trélat: Angiome, von Windsor und Broca: Talgcysten, von Hoggan und Chandelux: Spiradenome constatirt, welche alle dieselben klinischen Erscheinungen hervorgebracht hatten. Echte Neurome wurden nur von Velpeau, Axmann, Virchow, Labbé und Legros und Chandelux in einzelnen Fällen constatirt. Dagegen hat man, seitdem Labbé und Legros zum ersten Male durch Osmium und Gold Nervenfasern in den schmerzhaften Tumoren oder an ihrer Oberfläche constatirten, dieselben in späteren Untersuchungen nie vermisst. Hiernach hätte man heutzutage zwei Hauptformen des Tuberculum dolorosum zu unterscheiden: 1. wahre Neurome und 2. beliebige subcutane Tumoren, welche Nerven führen. Es liegt nahe, auf diese Hauptdifferenz in anatomischer Beziehung die klinische Verschiedenheit in der Art der Schmerzhaftigkeit zurückzuführen und die spontan schmerzenden Tubercula für Neurome, die blos Druckschmerz zeigenden für beliebig andere, nervenführende Tumoren zu halten. Chandelux hat eine andere Eintheilung gegeben, indem er die periodischen, krisenartig auftretenden Schmerzen auf eine Turgescenz der Blutgefässe in einigen Knötchen, die provocirbaren Schmerzen dagegen auf die exponirte Lage der meist oberflächlich an den Knötchen, in Furchen derselben, zwischen Phalanx und Nagel oder ähnlich verlaufenden Nerven zurückführt. Wie dem auch sei, es ist Sache der genauen histologischen Untersuchung zukünftiger Fälle dasjenige Moment herauszufinden, welches die Nerven dieser Neugebilde, sei es in ihrem Verlaufe oder ihrer Einpflanzung in den Tumor von den Nerven anderer ähnlicher Geschwülste unterscheidet. Denn die einfache Existenz der Nerven an ihnen erklärt natürlich die Schmerzhaftigkeit so wenig wie die allgemeine Nervosität.

Von einer neuromatösen Natur der Tubercula kann man, wie

Chandelux richtig hervorhebt, nur dort sprechen, wo eine grosse Anzahl neugebildeter Nervenfasern und ein Missverhältniss zwischen der von ihnen gebildeten Masse und dem Umfange des Knötchens existirt. Auch wirkliche Neurome, wenn dieselben nur durch die Haut durchfühlbar, aber nicht oberhalb der Fascie gelegen sind, gehören natürlich nicht zu den Tubercula dolorosa. Die echten Neurome unter den Tubercula dolorosa sondert man am besten nach dem Vorgange von Craigie und Virchow als Neuromatien von den übrigen ab.

Virchow hat ein solches Neuromation von Bohnengrösse aus der Gegend des Fussknöchels beschrieben, welches fast ganz aus marklosen Nervenfasern bestand. Labbé und Legros fanden ebenfalls ein reiches Nervengeflecht, theils mit, theils ohne angiomatöse Veränderung der Gefässe. Chandelux beschreibt ein subunguales Neuromation, in dem zwischen Fettläppchen und Blutgefässen neben vielen markhaltigen Nerven ein Pacini'sches Körperchen sich vorfand. Axmann hatte schon viel früher in einem Knötchen aus der Nähe des Ellbogens ein Pacini'sches Körperchen nachgewiesen. Labbé und Legros endlich beschreiben sogar einen Fall, in welchem papilläre Excrescenzen bestanden, die je ein Tastkörperchen enthielten.

Die Tubercula dolorosa von nicht neuromatöser Natur sind von Monod, Hoggan und besonders von Chandelux in Bezug auf das Verhalten der Nerven studirt. Mir scheint, dass die histologische Untersuchung in allen hierhergehörigen Fällen ein mechanisches Verhältniss aufzudecken hat, welches zu einer abnormen Spannung des Gewebes, an welchem sich die Nerven verbreiten, Anlass giebt. Denn das klinisch Eigenthümliche dieser Geschwülste liegt hauptsächlich darin, das schon leichte Traumata starke Schmerzanfälle hervorrufen. Obige Autoren fanden demgemäss auch mehrfach die Ausbreitung der Nerven an der gespannten Kapsel der Geschwulst. Die wesentliche histologische Eigenschaft eines subcutanen Knötchens, welches es zu einem Tuberculum dolorosum macht, wird mithin darin zu suchen sein, dass der sonst irgendwie beschaffene Tumor von collagenem Gewebe fest umschlossen wird und zugleich sensible Nervenzweige an einem Punkte grösserer Gewebespannung einschliesst.

Literatur.

Lehrbücher: Rayer, Virchow, Cornil und Ranvier, Winiwarter.
Wood, Ueber den schmerzhaften subcutanen Tuberkel. Edingb. med. surg. Journ. 1812. Bd. 8.
Craigie, Elemente der pathol. Anatomie. 1848.
Axmann, Beitr. z. mikrosk. Anat. und Physiologie des Ganglien-Nervensystems. Berlin 1853.
Paget, Schmerzhafte subcutane Tumoren, in Vorlesungen über Geschwülste. London 1853.
Vallender, Ueber umschriebene fibröse Geschwülste in subcutanem Gewebe. Berlin Diss. 1858.
Broca, Lehre von den Geschwülsten. 1869. Bd. 2. p. 470.
Labbé und Legros, Pathol. anatom. Studie über drei Fälle von Neuromen. Journ. de l'Anat. et de la Phys. 1870—1871.
Monod, Studie über das einfache, subcutane umschriebene Angiom. Paris. Thèse 1873.

Busch, Eine eigenthümliche Form von Tuberculum dolorosum. Berl. klin. Woch. 1878. p. 547.
Marquié, Beitrag zum Studium der subcutanen schmerzhaften Fibrome. Paris. Thèse 1880.
Harel, Beitrag zum Studium der subcutanen schmerzhaften Tuberkel. Paris. Thèse 1881.
Chandelux, Histologische Untersuchungen über die subcutanen, schmerzhaften Tuberkel. Arch. d. Phys. 1882. p. 639.
G. u. F. E. Hoggan, Zur pathologischen Histologie der schmerzhaften subcutanen Geschwulst. V. A. Bd. 83. 1881.
Rohrschneider, Ueber die sog. Tubercula dolorosa. Halle. Diss. 1883.
Courvoisier, Die Neurome. Basel 1886.

c) Angiom.

Wie sich bei den angeborenen Gefässgeschwülsten zeigen wird, trenne ich die Feuermäler, die flachen sowohl wie die geschwulstartig erhabenen, völlig von den eigentlichen Angiomen, weil sie histologisch wie klinisch einen eigenen Typus darstellen; histologisch sind es primäre Angiektasien ohne alle Capillarsprossung. Die meisten heutigen Lehrbücher trennen die massigen Feuermäler nicht genügend von den eigentlichen Angiomen der Haut, wohl hauptsächlich deshalb, weil auch die letzteren angeboren vorkommen. — Jedoch liegt ihre Hauptentwickelung stets im extrauterinen Leben, während die angiomatösen Naevi sich durch ihr Stationärbleiben auszeichnen. Ob diese überhaupt in echte Angiome übergehen können, ist noch die Frage; die bisherige Literatur ist dafür nicht maassgebend, da eben — mit Ausnahme von Virchow — die meisten Autoren die venösen Naevi nicht genügend von den Angiomen unterscheiden.

Nach Abtrennung der Feuermäler und aller übrigen Angiektasien bleibt noch immer keine einfache Gruppe von Geschwülsten übrig. Kein Zweifel kann über die Natur derjenigen Form bestehen, welche Virchow als Angioma simplex hyperplasticum, Winiwarter als Angioma plexiforme bezeichnet; es ist ein reines, mit Capillarsprossung sich verbreitendes, „fressendes“ (Virchow) Neugebilde. Da es zugleich den gewöhnlichsten Angiomtypus an der Haut darstellt, so sollte man sich daran gewöhnen, es als das typische Hautangiom, das Angiom schlechthin zu bezeichnen. Es kann, wie wir noch sehen werden, stellenweise varicös und selbst cavernös werden, ohne seinen eigentlichen Charakter einzubüssen.

Anders aber liegt die Sache bei den speciell sog. cavernösen Angiomen des Hypoderms, welche trotz der klassischen Schilderung in Virchow's Geschwulstwerke noch von Dunkelheiten in jeder Richtung umgeben sind. Die alte von Virchow bekämpfte Ansicht von Rokitansky, dass es sich bei dieser Form ursprünglich um Bindegewebsgeschwülste handelt, welche nicht Blut, sondern Lymphe in ihren Maschen führen, hat durch neuere Untersuchungen über die hämangiomatöse Umwandlung der Lymphangiome (s. diese) eine bedingte Existenzberechtigung erhalten. Winiwarter hält einen anderen Theil für selbständig nach Analogie der Corpora cavernosa entstehende Ge-

schwülste. Und endlich ist auch die Virchow'sche Anschauung von der Entstehung der cavernösen Angiome durch allseitige Usur und Durchbruch der Gefässwandungen eines Angioma simplex bei einem Theil derselben — besonders bei den abgekapselten Angiomen — durchaus berechtigt. Soweit dieselben aus Lymphangiomen entstehen, werde ich ihrer bei diesen Geschwülsten gedenken, soweit sie das Endprodukt einfacher Angiome sind, bedürfen sie keines eigenen Titels. So bleibt uns als besondere Form nur die von Winiwarter als Analogon des Corpus cavernosum hingestellte übrig und ich werde — da mir eigene Erfahrungen fehlen — die Schilderung des primären cavernösen Angioms nach diesem Autor geben, in der Voraussicht, dass seine Anschauung Bestätigung findet.

Die den Venenstämmen älterer Leute hin und wieder in grossen Mengen aufsitzenden, „phlebogenen" Angiome Esmarch's sind nach Virchow von den Vasa vasorum ausgehende echte Angiome; wir können sie als der Haut ursprünglich fremd hier ausser Acht lassen. Somit hätten wir unter den Angiomen nur zwei Formen: das Angioma simplex und das Angioma cavernosum zu betrachten, von denen das erstere die bei weitem häufigere und daher wichtigere Geschwulstart ist.

Angioma simplex s. glomeruliforme.

Das einfache Angiom bildet kirschkern- bis wallnussgrosse und noch grössere, zuerst glatte, später oft unregelmässig höckrige und wulstige, weiche komprimirbare Geschwülste, welche in der Substanz der Cutis, besonders an der Subcutisgrenze angelegt sind und theils gegen die Oberhaut, theils in das Hypoderm hineinwachsen, wobei sie stets makroskopisch gut abgegrenzte Geschwülste darstellen. Eine Eintheilung in kutane und subkutane ist daher undurchführbar. Die tieferreichenden sind dunkel, schwarzblau, die oberflächlicheren blauroth, gesprenkelt. Wie alle Angiome sind sie schwellbar durch Wirkung der Schwere und Bauchpresse, aber nur die grössten und besonders die über Knochen oder Knorpel befindlichen lassen einen Arterienpuls fühlen. Diaskopisch zeigen dieselben nur Blutpunkte und Blutlachen, aber keine längeren Blutlinien wie die Feuermäler. Wie diese sind sie grösstentheils angeboren, entwickeln sich aber erst im extrauterinen Leben und dann oft unaufhaltsam fort, wodurch sie sich grundsätzlich von den angiomatösen Naevi unterscheiden. Meistens sitzen sie einzeln am Kopfe oder Hals, seltener am Stamm und den Extremitäten. Hin und wieder kommt eine spontane Rückbildung oder cystöse Entartung vor; häufiger eine partielle Umwandlung zu einem cavernösen Angiom.

Das einfache Angiom besteht, wie schon Virchow es vortrefflich beschrieben hat, aus einem Convolut darmartig gewundener, eigenthümlich hyperplastischer Kapillaren, welche sich einerseits an Arterien von sehr kern- und muskelreichen Wandungen, andererseits an erweiterte Venen anschliessen. Es sind mithin die arteriellen Kapillaren der Haut, welche beim Angiom die Hauptmasse der Geschwulst liefern, während beim Feuermal (s. daselbst) die venösen Kapillaren hauptsächlich erkrankt sind. Wie dort die venösen Kapillaren nicht nur Erweiterung des Lumens, sondern abnorme Verhältnisse der Wandung aufweisen, so entsprechen auch hier die arteriellen Kapillaren nicht dem Typus normaler Hautkapillaren. Nur die jüngsten, auf gesundes

Hautgewebe fortschreitenden Sprossen der Kapillaren bestehen — wie auch sonst immer — aus protoplasmareichen Spindelzellen, welche sich der Länge nach verdoppeln und sodann zwischen sich einen feinen Kanal erkennen lassen, welcher mit den nächsten Blutkapillaren communicirt. Aber an diesen spitz zulaufenden Kapillarsprossungen fällt schon die Dicke und Festigkeit des Endothels, das Klaffen der Wandung auf. In dem Gebiet der Geschwulst selbst ist das Endothel gewöhnlich zweireihig, protoplasmareicher als gewöhnlich und sogar in noch mehr Reihen concentrisch angeordnet, wobei die Lumina — ganz im Gegensatz zu normalen Hautkapillaren — klaffen.

Neben der Sprossenbildung, wodurch das noch gesunde Haut- und Fettgewebe durch neue Kapillaren invadirt, aufgezehrt und substituirt wird, kann man an wachsenden Angiomen eine interstitielle Capillarvergrösserung, gekennzeichnet durch reichliches Vorkommen von Mitosen in den Endothelien im Innern der schon gebildeten Kapillaren, konstatiren. Diese führt zur Vergrösserung, Verlängerung und bei der Beschränkung des Raumes zu vermehrter Schlingenbildung der Kapillaren an Ort und Stelle und dadurch zur Verdrängung und Verdichtung des umliegenden Hautgewebes. Je mehr die äussere Kapillarsprossung vorwiegt, desto rascher breitet sich das Angiom nach allen Seiten aus, je mehr die interstitielle Endothelproliferation vorwaltet, desto mehr neigt der Tumor zur Abkapselung und zum Stationärbleiben. Die Mehrzahl der mir vorliegenden Angiome zeigen den letzten Typus, sowohl bei den rein cutanen (2), wie den rein subcutanen (2) und gemischten (3 Fälle) Angiomen. Aus dieser in beschränktem Raume vervielfachten Schlingenbildung zugleich mit der Verdrängung des nächstliegenden Hautgewebes resultirt eine schon öfters betonte Neigung des Tumors zur Läppchenbildung. Jeder normal mit Kapillaren reichlich versorgte Hautabschnitt bildet gleichsam für sich seine Gefässknäuel und die von Billroth hervorgehobene Beziehung der Läppchen zu den verschiedenen Organen der Haut und die Erklärung durch die letzteren hat daher eine gewisse Berechtigung. Aber es kommen auch schön ausgebildete, aus Gefässknäueln bestehende Läppchen ohne alle Beziehung zu Haarfollikeln und Knäueldrüsen vor, z. B. an der Oberfläche der Haut, und andererseits kann man gerade dort, wo der Hauptsitz der Läppchen des Angioms sein soll, in der Umgebung der Knäueldrüsen und innerhalb der Fettläppchen, sehr häufig und gut die radiär ausstrahlende Sprossenbildung beobachten. Erst wenn ein solches Fettläppchen von Gefässsprossen durchsetzt ist, die an den angrenzenden, derberen Bindegewebssepten zunächst Halt machen und die Kapillarbögen sich nun zu immer dichteren Schlingen, gleichsam Falten schlagend, zusammenlegen, so resultirt auch hier und dann allerdings eine besonders schön ausgebildete Läppchenbildung. Die Knäuelbildung und der daraus hervorgehende Läppchenbau des ganzen Angioms beschränkt sich daher nicht auf die nächste Umgebung der Follikel und Drüsen, sondern entsteht überall dort, wo das interstitielle Wachsthum überwiegt, indem die fortschreitende Kapillarsprossung irgend ein Hinderniss erfährt. Daher ist es sehr wohl erklärlich, dass die feste

Hauttextur im allgemeinen die Knäuel- und Läppchenbildung des Angioms begünstigt, das subcutane Fettgewebe nicht, dass aber das fertige Angiom des Fettgewebes doch die typischste Läppchenbildung aufweist.

Diese Knäuelbildung zeichnet so sehr das aus arteriellen Kapillaren entstehende Angiom der Haut aus und bildet speciell einen so durchgreifenden Unterschied zu dem aus venösen Kapillaren bestehenden Naevus, dass man, wenn das Beiwort simplex nicht genügen sollte, die Bezeichnungen: arterielle und glomeruliforme gleichsinnig für diese häufigste Form des Angioms gebrauchen könnte. Jedenfalls scheinen sie mir besser das Wesen desselben zu treffen als das von Winiwarter gebrauchte Beiwort: plexiforme. Denn schliesslich bilden alle Kapillaren der gesunden wie kranken Haut Plexus und der Gegensatz zum Bau des Naevus wäre dadurch weniger gut charakterisirt.

Noch viel weiter als bei dem den normalen Verhältnissen näherstehenden Naevus geht beim Angiom der Schwund des Elastins. Von der Grenze der Auflösung der Arterien in die hyperplastischen Papillaren an fehlt jede Spur des elastischen Gewebes, welches sich auch bei der nachfolgenden Vergrösserung der Kapillaren und Verdickung ihrer Wand nicht wieder einstellt, das fertige Angiom bildet einen ganz unelastischen Tumor. Da jede Abgrenzung durch eine elastische oder muskulöse Lamelle fehlt, ist die Wanddicke der Kapillaren schwer bestimmbar. Die Endo- und Perithelien gruppiren sich eben nur concentrisch um die Lumina der Kapillaren und die Gefässgrenze ist bei der dichten Anordnung der letzteren dorthin zu verlegen, wo die Perithelien der verschiedenen Kapillaren sich tangential berühren. Bei weniger dichtstehenden Gefässschlingen machen daher die Kapillaren vielerwärts nur den Eindruck von Kanälen, welche in ein gleichmässig zellenreiches Bindegewebe eingegraben sind und das um so mehr, als dieses Zwischengewebe allmählich die Struktur des Cutisgewebes einbüsst, sein Elastin verliert, weniger fibrillär, mehr homogen wird und bei der Orcein-Methylenblau-Methode statt des Orceins das Methylenblau bevorzugt.

Die venösen Kapillaren nehmen an dem Processe nur durch Erweiterung Theil und sind in dem Angiom als relativ gestreckt verlaufende, weite, mit einfachem Endothel ausgekleidete Röhren zu erkennen.

Der Einfluss des wuchernden Angioms auf die in die Haut eingelagerten Organe macht sich auf verschiedene Weise geltend. Das Leistennetz des Epithels verkürzt sich unter dem Drucke der kutanen Angiome und schwindet, indem die ganze Stachelschicht sich verdünnt; ebenso verkürzen sich die Haarbälge und atrophiren. Auf diese Gebilde der Oberfläche haben die rein subkutanen Angiome keinen bemerkenswerthen Einfluss. Anders ist es mit den Knäueldrüsen, welche bei allen Angiomen wesentlich und wie es scheint ganz frühe in Mitleidenschaft gezogen werden. Man findet häufig in der noch gesunden Umgebung der Angiome das Kapillarnetz der Knäueldrüsen bereits in Wucherung. Sehr bald wird die ganze Drüse von einem Gefässknäuel eingehüllt und im Fortschritt der Wucherung zunächst entrollt, sodass

die einzelnen Schlingen der Drüse in weiten Abständen innerhalb des Gefässknäuels sichtbar werden. An dem Drüsenepithel merkt man ausser einer Vergrösserung der Epithelien keine Veränderung; das Epithel der Gänge pflegt jedoch vermehrt, 3—4schichtig zu sein und eine sehr dicke Cuticula aufzuweisen. An den centralen Gefässläppchen der grösseren Angiome stellen sich jedoch noch weitere Veränderungen ein; das Volumen der Drüsenepithelien nimmt ab, die Lichtungen verschwinden, die ganzen Drüsenabschnitte schrumpfen und werden unkenntlich. Nur einmal habe ich das Gegentheil, eine Wucherung der Knäuelepithelien gefunden, die zu unregelmässiger Form und zu adenomatösen Protuberanzen der Drüsenabschnitte geführt hatte. Immerhin war es in diesem Falle mittelst der Färbungsmethoden nicht schwer, die Epithelien und Endothelien von einander zu unterscheiden und in den Knäueldrüsen haltigen Läppchen der Angiome gelingt auch sonst die Differenzirung der Drüsen- und Gefässabschnitte stets leicht, da ausser der verschiedenen Färbung die dichte und regelmässige Stellung und die grössere regelmässige Form die Drüsenepithelien kennzeichnet. Jedoch mag in der vortinktoriellen Aera diese Unterscheidung ernstliche Schwierigkeiten bereitet haben und Virchow hielt deshalb sogar Lotzbeck's Fall von Schweissdrüsenadenom für ein verkanntes Angiom.

Die Muskeln und Nerven werden in das Angiom eingebettet, ohne besondere Veränderungen erkennen zu lassen. In einzelnen Fällen wurde eine Zunahme der glatten Muskeln des Zwischengewebes konstatirt, ich habe an meinen Präparaten eine solche nicht gefunden. An den Gefässen tritt eine Neubildung von Muskeln nicht ein. Virchow ist geneigt, die Kontraktilität mancher Angiome auf die Muskulatur der Haut zurückzuführen. Ich glaube, dass bei dieser nur selten konstatirten und dann zuweilen mit spontaner Schmerzhaftigkeit der Angiome gepaarten Eigenschaft die Kontraktion der mächtigen, zuführenden Arterien in Betracht kommt, welche eine erhebliche Verkleinerung des Tumors bewirken muss; hierbei sehe ich von der Kombination der Angiome mit Myomen der Haut ab, welche wirkliche Kontraktilität aufweisen.

Als ein letzter, nicht wesentlicher, aber, wie mir scheint, konstanter Bestandtheil der Angiome wären noch Mastzellen zu erwähnen, die nicht sehr reichlich vorhanden sind, aber zu den grössten gehören, die überhaupt vorkommen. Sie sind zumeist im interlobulären Bindegewebe vertheilt, finden sich aber auch in der Mitte der Läppchen des Angioms. Sehr häufig sind sie von einer Zone von freien Mastzellenkörnern oder auch von diffuser Mastzellenfärbung umgeben.

Bei allen länger bestehenden und grösseren Angiomen findet man stellenweise eine Umwandlung zum varikösen und kavernösen Bau, ohne dass dadurch der glomeruliforme Grundcharakter der Geschwulst aufgehoben wird. Denn die veränderten Gefässstücke grenzen zunächst an die ohnehin stark erweiterten Venen und man kann das Variköswerden des Angioms deshalb auch lediglich als eine Verkürzung der arteriell-kapillaren Bahn zu Gunsten des venös-kapillaren Abschnittes auffassen. Diese Umwandlung geht auf zwei ganz verschiedene Weisen

vor sich, nämlich theils durch einfache Dilatation, theils durch einen concentrischen Zerfall, eine Arrosion des Endothels der hyperplastischen Kapillaren.

Der erste Modus ist geradezu typisch für den obersten, papillären Theil der Geschwulst und ich vermuthe, dass derartige Bilder der Vermischung der zwei Typen: des Angioms mit den davon ganz verschiedenen papillaren Angiektasien Vorschub geleistet haben. Mit der Vergrösserung des ganzen Angioms wächst auch der Durchmesser der zuführenden Arterien und der Blutdruck und es ist nur natürlich, dass überall dort, wo der Gewebsdruck an und für sich geringer und die Nachgiebigkeit des Gewebes grösser ist, die Dilatation der Lichtung dem Endothelwachsthum voraneilt. Dann rücken mit der Erweiterung des Lumens die Endothelien auseinander, die mehrfache Schichtung macht einer einfachen Platz und schliesslich entfernen sich die Kerne der Endothelien soweit, bis der gewöhnliche Typus des Venenendothels erreicht ist. Diese Varicenbildung findet an vielen Orten nahe der Oberfläche statt und bildet unter Umständen eine vollständige Kappe über der in der Cutis und dem Hypoderm befindlichen glomeruliformen Geschwulst. Nach dem Papillarkörper bilden einen Prädilektionsort die septenartig das Angiom durchziehenden, lockeren Bindegewebsstränge, welche sich meistens an den grossen Venen der Geschwulst entlang ziehen. Wo einzelne stärkere Haarbälge stehen geblieben sind, bilden sich die varikösen Ausbuchtungen auch gerne in dem dieselben umgebenden lockeren Bindegewebe.

Einen von diesem Vorgang ganz unabhängigen Modus der Gefässerweiterung habe ich an zweien meiner Präparate gefunden. Hier sieht man eine Anzahl der hyperplastischen Kapillaren im Innern der Geschwulst, blockirt von endothelialen Riesenzellen mit vielen Kernen und einem eigenthümlich durchlöcherten Protoplasma. An anderen Kapillaren ziehen sich sehr grosse, protoplasmareiche Endothelien quer durch die Lichtung hindurch, während andere Endothelien nur mit einem Theile ihres Protoplasmas von der Wandung abgehoben sind. Noch andere Kapillaren zeigen eine fast vollständige, ringförmige Abhebung einer inneren Endothelschicht, welche gefaltet in das Lumen vorragt, und einzelne Kapillaren endlich sind von diesen losen Endothelien bereits befreit und weisen eine sehr grosse Lichtung auf und einen eigenthümlich unregelmässigen, wie angefressenen Endothelbelag. Der ganze Process setzt sich demnach aus zwei Stadien zusammen, einem ersten der Hyperplasie mit Anschwellung der Endothelien, Bildung von Riesenzellen und Lösung ihres Zusammenhanges, und einem zweiten, den man kurz als eine endotheliale Abschuppung bezeichnen kann. Dadurch werden mitten in dem dichtesten Theile der Geschwulst, der sicherlich nicht zur Dilatation der Kapillaren neigt, verhältnissmässig rasch ausgedehnte, variköse Kapillaren geschaffen, ja es kommt sogar zur völligen Einschmelzung benachbarter Kapillaren, zur Bildung von grösseren, unregelmässigen Kavernen. Ich bin geneigt, die hier und da inmitten grösserer Angiome von glomeruliformem Bau auftretenden grösseren Bluträume stets auf diese Weise zu erklären, einerseits da hier ein

hoher Gewebsdruck und somit keine Gelegenheit zur Dilatation gegeben ist, andererseits weil die bereits dilatirten Gefässe des Papillarkörpers bei diesen Angiomen keineswegs zur kavernösen Einschmelzung neigen, wie die papillaren Varicen bei den Angiektasien und Naevi. Auch die Bildung grösserer Bluträume im Innern von Angiomen, welche sich cystenartig vom übrigen Neugebilde abgeschnürt haben und zuweilen mit hyalin degenerirten Gerinnseln ausgefüllt gefunden werden, dürfte sich am leichtesten durch den beschriebenen endothelialen Degenerationsprocess erklären. Dass die rein kavernösen Angiome aber auf diese oder ähnliche Weise aus den glomeruliformen entstehen (Virchow), ist neuerdings unwahrscheinlich geworden.

Angioma cavernosum.

Die echten, primären cavernösen Angiome stellen nach Winiwarter diffuse oder begrenzte, weiche Geschwülste dar von lappigem Bau und halbkugliger und höckeriger Oberfläche. Ihre Farbe ist stahlblau, nur selten roth. Die abgekapselten, subkutanen sind unter der Haut verschiebbar. Durch Druck sind sie zu verkleinern, um so mehr, je grösser die Bluträume sind. Sie turgesciren leicht bei jedem Blutandrang, ja schon bei Kompression der Umgebung. Häufig sind sie auffallend schmerzhaft. Sie kommen seltener angeboren vor als die einfachen Angiome; meist treten sie in den ersten Lebensjahren auf und zuweilen im Anschluss an ein Trauma, besonders nach Quetschung. Sie sind meistens subkutan gelegen und solitär, seltener kutan und multipel; an den Extremitäten kommen sie relativ öfter vor als die einfachen Angiome. Ihr Wachsthum ist langsam, doch manchmal schreiten sie unaufhaltsam fort, auf die Schleimhäute, das Auge, weiche Gewebe substituirend, Knochen und Knorpel usurirend. Zuweilen erleiden sie eine Umwandlung in nicht ausdrückbare Blutcysten.

Makroskopisch erweisen sich die kavernösen Angiome auf der Schnittfläche als diffuse oder abgekapselte Geschwülste von fein- oder grobporiger Struktur, durch den Blutaustritt etwas zusammenfallend, die einige grössere Venen aus- und eintreten lassen. Die reichlich kommunicirenden Lücken der Geschwulst sind mit plattem Venenendothel ausgekleidet. An den jüngeren Partieen sieht man in den Wandungen derselben reichlich neugebildete Muskelfasern, Riesenzellen und Vacuolen. Winiwarter denkt sich die Entstehung dieser Geschwülste nach Analogie der Corpora cavernosa penis, indem innerhalb der Wandung venöser Gefässe Zellwucherung und Riesenzellenbildung auftritt und dann durch Vacuolenbildung und Aushöhlung der soliden Gefässsprossen anstatt gewöhnlicher Kapillaren sogleich communicirende, breitere Hohlräume entstehen. Nach ihm giebt es (im Gegensatz zu Virchow) echt phlebogene, von keiner Arterie gespeiste, kavernöse Angiome.

Literatur:

Lehrbücher: Virchow, Winiwarter, Lücke.
Weinlechner, Angiome in Gerhardt's Handbuch der Kinderkrankheiten. 2. Auflage.
Mandelbaum, Ein Fall von äusserst zahlreichen Teleangiektasien der sämmtlichen Haut. A. A. 1882. S. 212.
Schacht, Ueber cavernöse Angiome. Diss. Berlin. 1880.

d) Myom.

Die myomatösen Geschwülste der Haut sind entsprechend dem Gehalt der letzteren an glatten Muskelfasern sämmtlich: Leiomyome. Die mimischen, quergestreiften Muskelfasern des Gesichtes, behaarten Kopfes und Halses, welche bekanntlich in die Haut ausstrahlen, geben nicht zur Geschwulstbildung Anlass. Besonders disponirt sind diejenigen Hautregionen, welche normalerweise grössere Massen glatter Muskulatur aufweisen, wie das Scrotum, die grossen Labien und der Warzenhof.

Virchow hat zuerst derartige Tumoren vom Warzenhof eines 32jährigen Mannes beschrieben, die seit 13 Jahren sich langsam bis zur Grösse von Kirschen entwickelt hatten und sehr schmerzhaft waren. Wegen gleichzeitiger, reichlicher Entwicklung von Gefässen nannte Virchow diese Form: Myoma telangiektodes. Später sind solche von Klob und Sokolow beschrieben worden. Förster, Challard, Valude, Phélisses, Babes theilten Fälle von Myom des Scrotums und der Labien mit. In dem Falle von Babes lag zugleich ein Fall von angeborener Elephantiasis und eine mehr diffuse Verbreitung des Myoms vor. Die Haut besonders an den Genitalien und Unterextremitäten war faltig und warzig, stark pigmentirt und durchscheinend. An Stelle der warzigen Erhabenheiten war die Cutis sulzig, zellenarm, reich an Blut- und Lymphcapillaren. Darunter verlief der tiefere Theil der Cutis glatt und horizontal und bestand grössentheils aus einer 1 mm dicken Schicht glatter, bis zu 0,3 mm dicker Muskelfasern, die von eigenen Bindegewebsscheiden umschlossen waren. Babes führte die Faltung der Haut auf die starke Zusammenziehung des tiefen Myoms zurück.

Die meisten Tumoren dieser Art waren jedoch umschrieben, in einem Falle von Challard sogar gestielt. Manche Fälle lagern subcutan und entstammen vielleicht verirrten Muskelkeimen der Haut. So beschreibt Marcano ein orangegrosses, leicht ausschälbares Myom der grossen Labie, welches aus der darunter liegenden Aponeurose stammte.

Wo einzelne Myome unabhängig von den grossen Muskellagern der Haut entstehen, liegt häufig auch ein complicirter Naevus vor, welcher ausser anderen charakteristischen Bestandtheilen der Oberfläche in der Tiefe ein dichtes Geflecht von glatten Muskelfasern aufweist. Diese Tumoren können, wie schon Virchow betonte, auch aus kleinen Angiomen durch übermässige Entwicklung der Gefässmuskulatur entstehen. Babes fand in einem derartigen Myom aus der Subcutis der Hohlhand innerhalb einer fibrösen Kapsel einen dichten Knäuel von glatten Muskelfasern, dessen einzelne Stränge in ihrer Achse noch eine minimale Gefässlichtung oder Endothelreihen erkennen liessen. Hierher gehört auch vielleicht der Fall von Brigidi und Marcacci, in welchem die kleinen Muskelknoten der Hände und Füsse in eine rothfleckige, ödematöse Haut eingebettet waren und derjenige von Axel Key, welcher ein lymphangiektatisches Myofibrom darstellte.

Alle diese isolirten Myome gehören wahrscheinlich zu den ange-

borenen Geschwülsten und lassen bei eingehenderer Untersuchung, als sie ihnen bisher zu Theil wurde, sowohl für die Histogenese der glatten Hautmuskulatur wie für die Theorie der versprengten Keime werthvolle Aufschlüsse erwarten, da die normalen Bildungsstätten der glatten Muskeln (Gefässe, Arrektoren, Dartos) bekannt und örtlich hinlänglich getrennt sind. Die letztgenannte Theorie passt gerade auf die Myome besonders gut, da die vielen entzündlichen und infektiösen Dermatosen, auch diejenigen, welche mit einer Hypertrophie der schrägen Hautmuskeln einhergehen, eigentlich niemals Veranlassung zur Myombildung im extrauterinen Leben werden. Eine solche schliesst sich, abgesehen von den umschriebenen selbstständigen Geschwülsten, nur hin und wieder an andere Geschwülste (Fibrome, Angiome, Sarkome, Xanthome) an.

Die Myome in disseminirter Verbreitung haben wir als ein eigenes Krankheitsbild erst in neuerer Zeit durch Besnier kennen gelernt und es haben sich seitdem die mitgetheilten Fälle durch die Arbeiten von Arnozan und Vaillard, Jadassohn und Lukasiewicz so gemehrt, dass wir im Stande sind, von dieser Myomform bereits ein klinisches und histologisches Bild zu entwerfen.

Bei jüngeren oder älteren Leuten, meistens weiblichen Geschlechts, entstehen senfkorngrosse, röthliche, feste Knötchen in der Dicke der Cutis, welche im Laufe von Jahren zur Linsengrösse und darüber anwachsen und in selbem Maasse die Oberhaut mehr hervorwölben. Die grösseren, dunkler gefärbten schmerzen fast immer auf Druck oder Kälteeinwirkung, wobei sie sich zuweilen unter Abblassung zusammenziehen. In einigen Fällen bestanden paroxysmenweise auftretende, spontane Schmerzen, welche die Affektion zu einer sehr qualvollen machten. Ihr Lieblingsort ist die Streckseite der Extremitäten, besonders der Arme, doch kommen sie auch zerstreut am Rumpfe vor. Im Gesichte (Nase) sind sie nur einmal von Hess beobachtet. Die Hautoberfläche, die Sensibilität und Schweissfunktion an Stelle der Geschwülste sind normal. Ausser einer langsamen Grössenzunahme und einer partiellen Involution zeigen dieselben keine Veränderungen.

In allen diesen Fällen liegt die myomatöse Neubildung in der Cutis selbst und zwar erfüllte sie mehrfach dieselbe ganz von der Oberhaut bis zum Hypoderm, während sie sich in einzelnen auf die unteren Schichten (Besnier-Balzer) oder auf die oberen (Fall II. von Jadassohn) beschränkte. Meistens geht sie an der tastbaren Grenze der Geschwulst ganz allmählich in die umliegende Cutis über, indem die Muskelbündel auseinander weichen und spärlicher werden im selben Maasse, als das kollagene Gewebe zwischen dieselben eindringt. Nur Hess beschreibt von den Myomen der Nasenhaut eine schärfere und festere Begrenzung, dadurch hervorgerufen, dass die Myomknoten die umliegenden Theile, Haarbälge, Knäueldrüsen, kollagenes Gewebe zur Seite schieben und sich auf diese Weise von der Haut abkapseln. In diesem Falle lagen auch sonst noch Verschiedenheiten vor; das Centrum der Knoten war vollkommen gefässlos und die Farbe derselben daher auch gelblich, nicht röthlich wie die aller anderen Fälle; die Tumoren erwiesen sich bei der Operation als leicht ausschälbar. Sie verhielten sich also etwa wie Keloide zu diffusen Fibromen; ob diese Verschiedenheiten blos mit dem eigenthümlichen Sitz der Knoten

zusammenhängen oder eine besondere Variante des disseminirten Myoms bedingen, muss weitere Erfahrung lehren.

Während Hess in seinem Falle den Ursprung des Knotens von der Muscularis der Hautgefässe sicher constatirt zu haben glaubt und nicht abgeneigt ist, die Gefässlosigkeit des Centrums auf ein völliges Aufgehen der Gefässe in Myomsubstanz zurückzuführen, hat Jadassohn in einem seiner Fälle schon klinisch im Centrum eines jeden Myoms einen Lanugohaarbalg gefunden und auch histologisch den dichten Anschluss und Zusammenhang der Muskelbündel mit denen der Haarbälge bestätigt gesehen. Lukasiewicz findet ebenfalls einen Zusammenhang der Geschwülste mit den Muskeln der Haarbälge und betont, dass dieselben sich am Orte der Haarbälge am weitesten gegen die Oberhaut hinziehen; gleichzeitig konstatirt er aber auch einen direkten Uebergang der Myomspindeln in die Gefässmuskulatur und weiter sogar in die Muskeln der Knäueldrüsen. Die älteren Autoren sprechen sich über den Ausgangspunkt der Geschwulstzellen weniger deutlich aus.

Wenn mithin der Ausgangspunkt noch ungewiss und vielleicht wirklich ein verschiedener ist, so wird der Bau der Geschwulst von allen Autoren doch ganz gleich und zwar als ein dichtes Netz von sich in allen Richtungen kreuzenden Muskelfasern beschrieben, welches im Centrum am kompaktesten, an der Peripherie loser ist und hier den Blutgefässen mehr Zutritt gewährt. Es wird innig durchflochten von einem reichen Netze elastischer Fasern, während sich Nerven nur spärlich oder gar nicht im Innern, einzeln an der Peripherie zeigen. Arnozan und Vaillard und Lukasiewicz finden eine spärliche Infiltration mit „Rundzellen« um die Gefässe, ohne deren Charakter genauer anzugeben. Lukasiewicz hält dieselben für das Zeichen einer Entzündung. Jadassohn findet dieselben auch, bemerkt, dass sie keine fragmentirten Kerne besitzen (also keine Leukocyten sind) und legt auf diesen Befund Gewicht. Die Zellenherde nehmen in seinem ersten Falle hauptsächlich den Papillarkörper, sodann die Umgebung der Talgdrüsen und Knäuel ein, welch letztere von denselben fast erdrückt und bis zur Unkenntlichkeit umlagert sind. Auch er möchte dieselben für das Zeichen einer durch den Druck des Tumors erzeugten entzündlichen Reaktion halten. In den Fällen von Besnier, Hess und dem zweiten von Jadassohn fehlten sie.

Die übrigen Bestandtheile der Haut leiden nur mechanisch. Der Papillarkörper und das mehr oder minder pigmentirte Leistennetz werden abgeflacht, die Haarbälge hin und wieder verschmälert, die Talgdrüsen sind öfters vollkommen atrophirt. Bei tiefer Entwicklung des Myoms können alle Theile der Haut, auch die Knäuel über demselben verschmälert, aber wohl erhalten sein.

Abweichungen der glatten Muskeln von denen der normalen Haut in Bezug auf ihre Struktur und ihren Zusammenhang mit elastischen Fasern und Nerven sind bisher nicht notirt. Die klinische Thatsache, dass nur die grösseren Tumoren auf Druck und spontan erheblich schmerzhaft sind, spricht dafür, dass die Schmerzen dieser Myome in

ähnlicher Weise wie bei den Tubercula dolorosa (den unechten, subkutanen Neuromen) nur von der abnormen Spannung einiger Nervenäste durch die sich vergrössernden Geschwülste abhängig sind.

Literatur.

Lehrbücher: Virchow, v. Ziemssen (Babes), Virchow, V. A. 1854. Bd. VI. S. 553.
Förster, Wiener med. Wochenschr. 1856. S. 130.
Klob, Pathol. Anatomie der Sexualorgane. 1864.
Sokolow, Myoma laevicellulare d. r. Brustwarze. V. A. 1873. Bd. 58. S. 316.
Besnier, Die Dermatomyome. Annales 1880. p. 25.
Arnozan und Vaillard, Multiple, confluente und isolirte Leiomyome der Haut. Journ. de méd. de Bordeaux. 1880. No. 22.
Brigidi und Marcacci, Ueber Hautmyome. L'Imparziale. 1881. No. 18 und 19.
Solles, Annales. 1881.
Besnier, Ueber Hautmyome. Annales 1885.
Phélisse, Beitrag zum Studium der Myome der Haut. Thèse. Paris. 1887.
Hess, Ein Fall von multiplen Dermatomyomen an der Nase. V. A. Bd. 120. S. 321.
Jadassohn, Zur Kenntniss der multiplen Myome der Haut. V. A. Bd. 121. S. 88.
Lukasiewicz, Ueber multiple Dermatomyome. A. A. 1892. Bd. 24. p. 33.
Wolters, Multiple Myome der Haut. A. A. 1893. Erg.-H. II.

e) Chondrom, Osteom, Hautsteine.

Echte Chondrome und Osteome der Haut sind extrem seltene Befunde und wahrscheinlich stets auf versprengte Keime von solchen benachbarten Organen zurückzuführen, welche Neigung zur Bildung dieser Tumoren zeigen (Knochen, Gelenke, Parotis, Hoden, Mamma etc.). Eine genauere Untersuchung des Verhaltens der Haut bei diesen Vorkommnissen scheint noch nicht vorzuliegen. Wahrscheinlich verhält sie sich ganz passiv und zeigt nur Erscheinungen von Verdrängung und Kompression. So verhält sich wenigstens die Haut in dem einzigen Falle, den ich selbst zu sehen Gelegenheit hatte.

Dieser Fall betrifft ein Chondromknötchen der Oberlippe, von welchem ich ein Präparat der Güte von Herrn Dr. Formad (Philadelphia) verdanke. Die Haut, mit vielen Talgdrüsen und einigen Haaren versehen, ist verdickt und komprimirt. In das Hypoderm ist ein scharf begrenzter, von dichtem Bindegewebe kapselförmig umgebener, runder Tumor eingelagert. Seine peripheren, jüngeren Theile bestehen aus drüsenartig angeordnetem Epithel, welches Schläuche und Acini bildet, die z. Th. im Innern hyalin oder schleimig verändert sind und gegen das Centrum des Tumors zu in ungeordnete Epithelmassen übergehen. Zwischen letztere lagert sich eine hyaline Intercellularsubstanz, wodurch die Epithelien immer weiter getrennt werden. In dieser hyalinen Grundsubstanz treten dann Knorpelzellen auf. Die Mitte des Tumors wird ganz von hyalinem Knorpel eingenommen, durchsetzt von einigen gefässhaltigen Bindegewebssepten. Hiernach handelt es sich um ein hyalines, subkutanes Enchondrom, welches wahrscheinlich von einem versprengten Keim der Lippenschleimdrüsen ausgegangen ist.

In wie weit die Bestandtheile der Haut selbst, vor Allem die

Hautdrüsen, Enchondrome und Osteome bilden, darüber können erst zukünftige, genaue Untersuchungen Aufschluss geben. Dolbeau hat schon vor langer Zeit über ein Enchondrom der Talgdrüsen berichtet.

Sehr viel häufiger, besonders bei alten Leuten, ist die Bildung von Hautsteinen, d. h. knotenförmiger Kalkablagerungen in der Cutis, öfter noch im Hypoderm, welche für gewöhnlich keine Spur von Verknöcherung aufweisen. Jedoch ist auch die sekundäre Verknöcherung solcher Hautsteine beschrieben worden (Wilckens, Malherbe).

Es ist von vornherein nicht anzunehmen, dass die Kalksteine der Haut alle denselben Ursprung besitzen, da wir wissen, dass alle Arten degenerirten Gewebes und eingedickter Sekrete sich mit Kalksalzen beladen und Anlass zur Steinbildung geben können. Besondere Neigung dazu haben fettige Produkte, indem Fettsäuren den kohlensauren Kalk der Lymphe zersetzen und unlöslichen, fettsauren Kalk bilden und an fettigen Produkten mannigfacher Art fehlt es in der Haut bekanntlich nicht. Es ist daher die Ansicht von Malherbe, der grösste Theil der Hautsteine sei aus gewucherten und cystisch entarteten Talgdrüsen entstanden, eine ganz plausible, nur fehlt noch viel an dem wirklichen Nachweise dieses Ursprungs.

Den ersten Fall beschrieb Wilckens, ein Schüler Foerster's, in seiner Dissertation. Es handelte sich um einen aussen steinharten, innen bröckligen, von Granulationsmassen durchsetzten Tumor der Stirn, der bei einer 43jährigen Frau seit 13 Jahren bestand.

Wilckens fand ein alveoläres Balkenwerk von Knochengewebe mit faseriger Grundsubstanz, in dessen Massen sich Klumpen verkalkter Zellen befanden. Die Kerne der Zellen waren theils wohlerhalten, theils mit verkalkt, woraus Wilckens schliesst, dass die Verkalkung nicht nothwendig den Zellentod bedingt, sondern dass, wie bei der Fett- und Pigmentaufnahme, die Zelle weiter leben und sich vergrössern kann.

Ein zweiter, von Foerster mitgetheilter Fall zeigte eine einfachere Struktur, rundliche Klumpen verkalkter, polyedrischer Zellen, in verkalktes, fibröses Gewebe eingebettet.

Nach Malherbe entwickeln sich die Hautsteine, auf welche er seine oben erwähnte Ansicht gründet, meistens in der Jugend und bei Frauen; ein besonders charakteristisches sass am Ohr eines Kindes. Sie waren sämmtlich von einer festen Membran umgeben, von der Septen ausgingen, welche den epithelialen Inhalt der Tumoren in einzelne Abtheilungen zerlegten. Der letztere bestand in allen Fällen aus polyedrischen Zellen, welche grösstentheile verkalkt waren. Nach der Entkalkung zeigte sich ihr Protoplasma körnig und opak und färbte sich mit Pikrokarmin nicht. Der Kern nahm in den noch nicht vollständig verkalkten Zellen Färbungen an, nach vollständiger Verkalkung nicht mehr. Auch die schon verhornten Zellen hatten Kalk aufgenommen. Die die epithelialen Massen durchziehenden Septen bildeten bei ihrer Verkalkung theilweise wahres Knochengewebe mit fettigen oder angiomatösen Markkanälen und Havers'schen Kanälen, doch nur nach sehr langem Bestande. Die jüngeren Hautsteine waren ziem-

lich weich und von harten Körnern durchsetzt, die älteren vollständig knochenhart; zuweilen hatten sich um diese seröse Höhlen und sogar Abscesse gebildet. Sehr bemerkenswerth ist nun die Angabe von Malherbe, dass er in den Septen stets Riesenzellen gefunden habe; diese lässt er sich in einen Zellenhaufen segmentiren und dann auch verkalken. In einem Falle bestand ein „halbembryonales" Gewebe mit Riesenzellen und Myeloplaxen um die Kalkmassen. Einmal handelte es sich um ein verkalktes Epitheliom auf dem Boden eines Atheroms; in einem anderen lag ein ossificirtes Epitheliom vor, welches rasch nach einem Wespenstich am Rücken aufgetreten war.

Aus diesen Befunden geht hervor, dass Malherbe durchaus kein gleichartiges Material und wie es scheint, sogar mehrere Tumoren vor sich gehabt hat, die sich auf entzündlicher Basis bildeten. Bei Gelegenheit des Talgdrüsenadenoms habe ich schon darauf hingewiesen, dass in den Fällen von Malherbe ein Ausgang von den Talgdrüsen mit Sicherheit höchstens in einem Falle nachgewiesen sei. Hier muss ich hinzufügen, dass auch für seine Annahme, dass zuerst aus den Talgdrüsen cystisch entartete Epitheliome sich entwickelten, welche dann verkalkten, ebenfalls die genügende histologische Grundlage fehlt. Das beständige Vorkommen von Riesenzellen lässt vielmehr an eine Entstehung aus entzündlichen und verkäsenden Herden denken.

Einen ganz ähnlichen Tumor, wie er Wilckens und in vielen Fällen Malherbe vorlag, beschreibt von Noorden. Es handelte sich um eine birnenförmige, gänseeigrosse, steinharte Geschwulst, welche hinter dem Ohr an einem 2 cm breiten Hautstiel hing. Die Haut über der Geschwulst war lebhaft geröthet und zeigte erbsen- bis kirschkerngrosse Hervorwölbungen.

Die von einer 2—4 mm dicken Membran vollständig eingekapselte Geschwulst reichte bis dicht an die Oberhaut. Von dem Balge ging nach innen ein alveoläres Netzwerk bindegewebiger Septen ab, in welchen die verschiedenst geformten Kalkconcremente lagerten. Nach Entkalkung erwiesen sich dieselben als Epithelkomplexe, in denen die Kerne z. Th. noch vorzüglich erhalten waren. Stellenweise gaben dieselben das Bild von concentrisch geschichteten Hornperlen. Vereinzelt kamen auch Zellen mit mehreren Kernen vor (Mehrkernige Epithelien? Riesenzellen?). Knochengewebe fand sich nicht vor. Trotz seiner Gutartigkeit glaubt v. Noorden die Geschwulst der Klasse der Carcinome einreihen zu müssen, hierzu liegt nach seiner eigenen Beschreibung kein Grund vor. Zwei verkalkte Carcinome der Kopfhaut, die ich zu untersuchen Gelegenheit hatte, zeigten eine durchaus andere Struktur. Der Autor bespricht noch viele andere Möglichkeiten der Entstehung, besonders der aus wuchernden Atheromen, ohne sich für dieselben entscheiden zu können. Wir sehen jedenfalls aus den Fällen von Wilckens, v. Noorden und mehreren von Malherbe und seinen Schülern, dass es eine ziemlich gut grobanatomisch definirte Geschwulst der Haut gibt, welche langsames Wachsthum, Knochenhärte und eine Vorliebe für den Kopf (besonders die Augenbrauengegend) aufweist und in einer festen Balgmembran durch bindegewebige, verkalkte oder verknöcherte Septen geschiedene, theilweise oder ganz verkalkte Epithel-

massen ungewisser Herkunft zeigt. Möglicherweise handelt es sich in diesen Fällen um verkalkte Steatadenome.

Eine ganz andere Entstehungsweise der Kalkconcremente stellte Lewinski in seinem Falle auf. Derselbe betraf vier kleine fünfpfennigstückgrosse Tumoren der Skrotalhaut bei einem 12jährigen Knaben.

Es zeigte sich, dass die knochenharten Knötchen aus festem Bindegewebe mit Einlagerung rundlicher oder spitz zulaufender, verschieden grosser Kalkconcremente bestanden. Wo diese entfernt waren, konnte man an den Höhlungen stellenweise ein Endothel wahrnehmen, sodass die „Löcher" erweiterten Lymphräumen glichen. Lewinski hält die Concremente für verkalkte Lymphthromben und die Tumoren für verkalkte Lymphangiome. Eine gewisse Aehnlichkeit mit Lymphangiektasien zugegeben, liegt jedoch kein zwingender Grund für die Annahme von verkalkten Lymphthromben vor, da viele Kalkconcremente nach längerem Bestande eine Art seröser Höhlung um sich herum schaffen und da ein Zusammenhang der Höhlen unter sich und mit dem übrigen Lymphgefässsystem der betreffenden Haut keineswegs nachgewiesen ist. Klinisch hat der Fall mit dem umschriebenen Lymphangiom der Haut keine Aehnlichkeit, da sonst Uebergänge zu noch bestehenden, bläschenförmigen Protuberanzen zu erwarten wären, und histologisch auch nicht, da die Höhlungen sich an der Cutis-Subcutisgrenze befanden. Diese Eigenschaft spricht viel mehr für einen Zusammenhang mit den Knäueldrüsen und dem Fettgewebe, als für einen Ursprung aus den Lymphbahnen, da die Erweiterungen der letzteren meistens die ganze Haut oder allein den Papillarkörper betreffen. Ich habe daher diesen Fall auch nicht unter den Lymphangiomen mit aufgeführt.

Man sieht, dass die Diagnose der Hautsteine allerdings leicht, die Erforschung ihrer Entwickelung aber recht schwierig ist. Auch ich gestehe, dass ich bei dem einzigen Fall von Hautsteinen der Vola manus, welchen ich zu untersuchen Gelegenheit hatte, in Betreff der Genese mich mit einer Wahrscheinlichkeitsdiagnose begnügen muss.

In diesem Falle ist die Oberhaut und die Cutis bis zur Subcutisgrenze hinab ganz normal. Hier aber sind verschieden grosse, meist länglich ovale Kalkconcremente eingelagert, welche nach Lage, Form und Grösse entweder ganzen Knäueldrüsen oder einzelnen Fettläppchen entsprechen. Dieselben sind von derberem Bindegewebe kapselartig umgeben und stellen nach der Entkalkung homogene, graue, schwer färbbare Massen von unregelmässigem Bruche dar. Dieselben sind an der Peripherie häufig ziemlich regelmässig zerklüftet ohne sichere Reste von Epithelien oder anderen Zellen als Einschlüsse aufzuweisen. An einzelnen Stellen grenzen Knäueldrüsen direct an Concremente an, aber ein ganz sicherer Uebergang beider ineinander ist nicht zu finden. Dagegen zeigen einzelne Knäueldrüsen deutliche und — wie es scheint — regressive Veränderungen, welche noch besser hervortreten würden, wenn nicht die Entkalkungsflüssigkeit (Pikrinsäure und Salpetersäure) eine gute Protoplasmafärbung unmöglich gemacht hätte. Die Epithelien

der Knäuel sind an diesen Stellen vergrössert, noch schlechter färbbar wie die übrigen und die Form der Schlingen ist daselbst unregelmässig verzogen. An anderen Orten sind mehrere benachbarte Schlingen zu einer breiten untergeordneten Epithelmasse verschmolzen oder umgekehrt stark komprimirt und atrophisch. Durch die Methylenblau-Tannin-Färbung lassen sich einzelne Kerne an der Peripherie und auch in der Mitte der Kalkinseln nachweisen. Dieselben können Knäuelepithelien angehören, so gut wie die grossen, schlecht tingiblen Epithelien der Knäuel verkalkt gewesen sein können. Aber ein sicherer Beweis für eine primäre Verkalkung der Knäuel liegt in diesen Daten nicht. Auch die Kerne der den Kalkinseln zunächst liegenden kollagenen Schichten treten stark hervor und sind, wenn dieselben Gefässe einschliessen, sogar reichlich vorhanden; sie könnten sehr wohl die Kernreste der Kalkinseln erklären.

Sicher ist nur, dass die Verkalkung inselweise immer grössere Strecken des subkutanen Gewebes und der untersten Cutisschicht ergreift, wobei Territorien etwa von der Grösse der Knäuel oder kleiner Fettträubchen auf einmal verkalken und sich halbinselförmig den grossen Concrementen anschliessen. Sodann steht fest, da hier keine anderen Hautbestandtheile vorkommen, dass die Verkalkung lediglich die Fettläppchen nnd die Knäueldrüsen, soweit diese in Fettläppchen eingeschlossen sind, befällt; die noch freien Fettläppchen zur Seite der Concremente enthalten alle einige Schlingen von Knäueldrüsen. Ob aber die ausserhalb des Fettes vorkommenden Knäuel verkalken oder nur durch den Druck der Concremente degeneriren, ist ebenso unsicher wie der Ausgangspunkt der ganzen Affektion. Riesenzellen und überhaupt entzündliche Produkte finden sich nicht; sonst könnte man wohl an verkalkte Residuen einer im subkutanen Fette abgelaufenen Eiterung denken. Möglicherweise liegt aber auch eine specifische Degeneration der Knäuel vor.

Ich habe die weder unter sich übereinstimmenden, noch an sich klaren Befunde ausführlich gegeben, um zukünftige Beobachter von Hautsteinen auf dieses schwierige und interessante Gebiet aufmerksam zu machen. Man wird sich hauptsächlich bemühen müssen, solche Entkalkungsmethoden anzuwenden, welche die feinere histologische Struktur nicht verwischen.

Literatur.

Lehrbücher: Virchow, Ziegler.
Wilckens, Ueber die Verknöcherung und Verkalkung der Haut und die sog. Hautsteine. Diss. Göttingen 1856.
Foerster, Würzb. Verhdlgn. Bd. X. S. 170.
Dolbeau, Ueber das Enchondrom der Talgdrüsen. Gaz. des hôp. 1860. p. 491.
Schuberg, Enchondrom des Unterhautbindegewebes. Aerztl. Mittheil. aus Baden. 1864. 115.
Malherbe, Untersuchungen über das verkalkte Epitheliom der Talgdrüsen. Intern. Congress. London 1881. Bd. I. 408.
Foerster, Ein Fall von Hautstein der Backe. Boston S. u. M. J. 1879. p. 147.
Lewinski, Lymphangiome der Haut mit verkalktem Inhalt. V. A. 1883. Bd. 91. S. 371.
v. Noorden, Das verkalkte Epitheliom. Bruns Beiträge. III. 3.

β) Stauungsgeschwülste.

1. Stauungsgeschwülste der Oberhaut.

a) Keratome.

Die Versetzung der Keratome in die Abtheilung der Stauungsgeschwülste, obwohl wegen der den echt verhornten Zellen mangelnden Produktionskraft a priori genügend begründet, bedarf doch noch der Rechtfertigung gegenüber dem naheliegenden Einwande, dass ja auch die Akanthome (z. B. Verruca, Epithelioma contagiosum) häufig mit einer Verdickung der Hornschicht einhergehen und dass im Laufe der Entwickelung aus einer Geschwulst der Stachelschicht eine Horngeschwulst werden kann. Es könnte daher zweckmässiger erscheinen, gar keine besondere Klasse von Keratomen aufzustellen, sondern statt dessen die Akanthome in die zwei Abtheilungen der mehr oder minder verhornenden Oberhautgeschwülste zu bringen. Eine solche Unterordnung der Keratome unter die Akanthome würde jedoch schon deshalb den Thatsachen nicht gerecht werden, da es eine Reihe von wohlcharakterisirten Keratomen gibt — die Schwielen und die Leichdörner — bei welchen die Hornschicht primär verdickt ist und die Stachelschicht garnicht oder nur äusserst wenig sekundär hypertrophirt. Diese wenigstens müssten auf alle Fälle abgetrennt werden und eine eigene Klasse der Keratome konstituiren. Sodann ist aber wohl zu bedenken, dass ein Akanthom sich allerdings partiell in ein Keratom umwandeln kann (Verruca), aber durchaus nicht muss (Condylom). Die Akanthose und Hyperkeratose sind eben, wie sich an vielen Stellen dieses Buches genugsam erwiesen hat, vollkommen unabhängige Processe, die selbst dort, wo sie sich combiniren, nicht auseinander abgeleitet werden dürfen. Sind wir mithin doch genöthigt und berechtigt, eine selbstständige Abtheilung der Keratome zu schaffen, so erscheint es rathsam, in dieselbe auch alle diejenigen Oberhautgeschwülste einzureihen, bei denen die übermässige Hornbildung die Akanthose bei weitem überwiegt (Hauthörner und Onychogryphose). Endlich schliessen sich dann dieser Abtheilung naturgemäss solche Affektionen an, in welchen die Hyperkeratose bisher allein sichergestellt ist (Keratodermien).

Bei Besprechung der Akanthome habe ich es sodann als einen bedeutenden Fortschritt gekennzeichnet, dass wir die bisher als Mittelklasse zwischen Cutis- und Oberhautgeschwülsten dienende, hybride Abtheilung der sog. „Papillome“ endgültig zu gunsten der Gruppe der Akanthome aufgegeben haben. Es könnte daher inconsequent erscheinen, dass ich selbst unter den Keratomen einige Mischgeschwülste beschreibe, in welchen Hypertrophien der Cutis sich mit Oberhauthypertrophien combiniren. Aber bei näherer Betrachtung der hier vorliegenden Processe ist es klar, dass der Begriff der Mischgeschwulst hier einen ganz anderen Sinn hat wie bei den sog. „Papillomen“, wo man eine präsumptive Papillarwucherung als zureichenden Grund einer

sekundären Oberhautverdickung betrachtete. Ich habe hier jedoch nur das Vorkommen von Keratomen auf einem abgegrenzten Cutisbezirk im Auge, welcher vorher eine geschwulstartige Veränderung erlitten hat. Es besteht also nur eine Ablösung von Geschwülsten verschiedener Natur an derselben Hautstelle. So kann ein Hauthorn auf einem kleinen Fibroma pendulum entstehen (Fibrokeratom) oder auf einem kapillarenVarix des Papillarkörpers (Angiokeratom). In beiden Fällen kann die Keratombildung auch ausbleiben. Es existirt also zwischen beiden Geschwülsten kein nothwendiger Zusammenhang. Da sie sich an derselben Hautstelle folgen, so beeinflussen sie sich auch bis zu einem gewissen Grade, aber sie bedingen sich nicht mit Nothwendigkeit. Sie können daher bei den übrigen Keratomen abgehandelt werden, ohne dass sie die Schaffung einer speciellen Mittelklasse zwischen Oberhaut- und Cutisgeschwülsten erforderten.

Callus, Schwiele.

Die Schwielen sind umschriebene, gleichmässige, an den Rändern allmählich ins Gesunde übergehende Verdickungen und Verdichtungen der Hornschicht, an denen Oberhautfelderung und Tastempfindung weniger deutlich sind als normal. Der Beginn derselben ist stets ein traumatischer, meist sind sie durch Druck hervorgerufen, doch nicht in dem Sinne, als wäre dadurch die Abschuppung blos verhindert, sondern dass der Druck die Hornsubstanz schweisst, wodurch dieselbe ihre zellige Struktur grösstentheils einbüsst. Durch Hitze, Alkalien und starke Säuren kann eine ähnliche Schweissung eintreten und zur Schwielenbildung führen. Durch dauernde Reibung während der Schweissung können statt Schwielen Exfoliationsblasen entstehen. Die Schwielen durch enges Fusszeug sitzen über den Köpfen der Phalangen und Metatarsen, auf der grossen Zehe, hinter und unter der Ferse; die Gewerbeschwielen beschreibt F. Hebra ausführlich. Schleimbeutel correspondiren nur deshalb häufig mit Schwielen, weil sie an gleichen Orten sich bilden; eine direkte Beziehung besteht nicht.

Die spontanen, schwielenähnlichen Hornschichtverdickungen zähle ich nicht zu den Schwielen, sondern zu den Keratodermien. Bei ihnen tritt die Schweissung ein unabhängig von äusserem Druck.

Bei längerem Bestande und stetigem Wechsel zwischen Druck und Fortfall des Druckes (also besonders bei den Schwielen der Füsse) bildet sich an der Basis derselben ein entzündlicher oder entzündungsähnlicher Zustand aus (s. traumatische Entzündungen).

Histologisch findet man anfangs an den Schwielen nur eine Veränderung der Hornschicht. Die Endschicht (oberflächliche Schicht) derselben ist verdickt und verdichtet. Normalerweise besteht sie aus abgestorbenen, kernlosen, sich exfoliirenden Hornzellen, welche mit Pikrokarmin eine gelbe, roth gesprenkelte Farbe annimmt. Die breite Endschicht der Schwielen zeigt dabei eine rein gelbe Farbe, wird stärker gefärbt und ist ohne rothe Einsprengungen. Sie ist mithin homogener und dichter geworden. Bei Orceinfärbung oder Fuchsinfärbung mit Kreosotentfärbung sieht man die Kernreste, die in der Mittelschicht unsichtbar wurden, wieder deutlich hervortreten. Die Schweissporen werden in der geschweissten Endschicht undeutlich oder verschwinden ganz. Natürlich ist die Verdichtung der äussersten Hornschicht mit einer Verminderung der Abschuppung verbunden und daher ist die Mittelschicht der Hornschicht mehr oder minder, manchmal bedeutend

verbreitert. In dieser lockeren Schicht sind die Schweissporen dilatirt und durchziehen die Schwiele mit breiten Windungen bis zur Endschicht; sie sind zuweilen mit der gesammten Hornschicht seitwärts geknickt. Ihre Erweiterung muss wohl als ein Stauungsphänomen aufgefasst werden, einerseits des unter der Endschicht zurückgehaltenen Sekretes, andererseits der selbständig von innen her vorgeschobenen Wandbekleidung des Schweissporus. Auch die Körnerschicht ist meistens verdickt, die Stachelschicht dagegen fast stets gegenüber der gesunden Nachbarschaft abgeflacht, das Leistennetz oft zur Fläche ausgeglichen und ebenso der Papillarkörper flachwellig. Keinenfalls ist der Papillarkörper im Anfange der Schwielenbildung bereits hypertrophisch. Das ändert sich aber bei den als chronisch entzündlich bezeichneten, „gereizten" Schwielen. Hier findet sich eine Hypertrophie der Stachelschicht, und zwar vornehmlich der interpapillaren, wegen des lastenden Druckes der geschweissten Hornschicht. Dadurch werden längere Papillen abgefurcht; dieselben sind häufig wie auch das Leistennetz der Oberhaut seitlich geknickt oder zur Seite geneigt. Zugleich findet man eine Dilatation der oberflächlichen Kapillaren und eine Vermehrung der Spindelzellen der Papillen, besonders um die Papillargefässe. Nur der letzte Umstand spricht histologisch für eine Entzündung schwächsten Grades. Die Akanthose und dadurch herbeigeführte Papillenvergrösserung sind nicht mit Bestimmtheit als solche zu erkennen, da sie auch die Folge normaler Epithelproliferation bei gestauter Hornschicht oder endlich Zeichen einer unentzündlichen Akanthose sein können. Wenn diese sekundären Erscheinungen auch zweifelhafter Natur sind, so wird das erste Stadium jedoch sicher allein durch eine unentzündliche Hornschichtverdickung repräsentirt.

Clavus, Leichdorn.

Eine höher entwickelte Schwiele, deren Centrum in Gestalt eines konischen Zapfens gegen die Cutis vorspringt und bei jedem Druck schmerzhaft ist. Die Schweissung, welche bei der Schwiele nur oberflächlich statthat, geht hier in die Tiefe und führt zur Absonderung des centralen Theiles der Schwiele vom peripheren. Im centralen Kerne verschmilzt die Hornschicht zu einer harten, durchscheinenden Masse. Hat sich ein Kern gebildet, so sorgt das Wachsthum der Oberhaut dafür, dass er sich stetig vergrössert, indem sich von unten her neue geschweisste Plättchen von Hornsubstanz an den Kern anlegen. Basis und Umgebung des Leichdorns sind stets hyperämisch. Die Cutis unter dem Leichdorn ist atrophisch, bricht aber nicht völlig durch, ausser bei hinzutretender Eiterung.

Der Clavus zeigt an seiner Peripherie den Zustand der Haut, wie er soeben von dem sekundären, zweiten Stadium der Schwiele beschrieben ist und aus dem er auch stets hervorgeht. Hier ist die Stachelschicht verdickt, ebenso die Körnerschicht und nach der Mitte des Leichdorns hin zunehmend die mittlere Hornschicht, während die Endschicht das Symptom der Schweissung aufweist. Die Schweissporen durchziehen dieses Epithel erweitert und abnorm geschlängelt. Die Papillen sind vergrössert und ihre Blutgefässe erweitert.

Ganz anders verhält sich der Kern. Hier ist das Leistennetz und

der Papillarkörper wiederum abgeflacht. Zuweilen finden sich im Centrum des Kernes ein paar grosse Papillen mit entsprechenden, sie umgebenden ringförmigen Leisten, die dem Druck der centralen Hornmasse widerstanden haben. Die letzteren können dann noch einen wohlerhaltenen Schweissporus einschliessen, der sich bis zum Kern verfolgen lässt. Dieser besteht aus comprimirter Hornschicht, in welcher die blättrige Struktur an vielen Stellen vollkommen fehlt; es bilden sich daselbst Blöcke und Platten aus transparenter Hornsubstanz, die sich auf den Schnitten leicht aus dem Zusammenhange loslösen und in denen eine Zusammensetzung aus einzelnen Zellen kaum noch nachweisbar ist. Als Ganzes hat der Kern eine konische, nach unten spitz zulaufende Gestalt. Er wird umgeben von mittlerer Hornschicht und drängt mit dieser den Papillarkörper und das Leistennetz nach abwärts, dieselben tief ausbuchtend. Zugleich verschwindet unter demselben — wie immer unter Druck — die Körnerschicht und die allgemeine Abplattung aller Epithelien kann derart zunehmen, dass die Grenze zwischen den untersten Hornzellen und den abgeflachten Stachelzellen nicht mehr nachweisbar wird.

Auf die Cutis hat der Druck des Clavus die Folge, dass der Papillarkörper im Centrum durch eine Delle ersetzt wird, während seitlich vom Kerne der vergrösserte Papillarkörper nach aussen schräg gelegt und verschoben wird. Die Gänge der Knäueldrüsen werden dabei mit verzogen und meistens ausgebuchtet, manchmal in rosenkranzförmiger Weise. Die Knäuel bleiben gut erhalten; nur ihr Lumen ist meist erweitert. Auch diejenigen Drüsen atrophiren nicht, deren Porus im Kern verschwindet — eine für die Function der Drüsen beachtenswerthe Thatsache. Ebensowenig atrophirt das Fettgewebe, wo es normalerweise vorhanden ist. Das kollagene Gewebe der Cutis wird unter dem Leichdorn zusammengepresst und verdichtet, das elastische Gewebe verschwindet aber allmählich gänzlich. Eine besondere Besprechung verdienen die Schweissporen. Zur Seite des Kernes sind sie — wie oben bemerkt — alle gut erhalten, sogar erweitert und häufig geknickt, indem sie um den Kern einen Bogen oder stumpfen Winkel beschreiben. Im Kerne ist ihr Verhalten verschieden. Einige durchsetzen denselben bis an die dichteste, mittlere Partie heran, die meisten aber werden in demselben verzerrt, verwischt und undeutlich oder hören plötzlich auf an der Grenze von Hornklumpen, die dann den Eindruck machen, als ob sie aus Epithelien des Schweissporus entstanden seien. Man findet daher im Kerne des Leichdorns weniger Schweissporen als den zur Schale des Kernes verbrauchten schweissporenhaltigen Epithelzapfen entspricht.

Wo unterhalb des Kernes ausnahmsweise einzelne Papillen stehen geblieben sind, finden sich über den Spitzen derselben zuweilen Gruppen von rothen Blutkörperchen oder Leukocyten im Kern eingeschlossen, die auf eine Läsion dieser stark exponirten Papillen zurückzuführen sind.

Bei Anwendung besonderer Färbemethoden (Hämatoxylin und saures Orcein, Fuchsin mit Kreosotentfärbung, Eisenhämatoxylin) fand Herr Dr. Müller in meinem Laboratorium noch ein eigenthümliches Ver-

halten der Epithelkerne im mittleren Dorne des Clavus, wonach sich zwei verschiedene Grade der Kompression der Hornzellen unterscheiden lassen: 1. die einfache Kompression, wobei die Zellkonturen undeutlich werden, die Kerne aber deutlich hervortreten, und 2. die maximale Kompression mit gleichzeitiger Verzerrung und Verschiebung der Schichten, Auftreten von isolirten Blöcken und Spalten. Bei derselben verschwinden die Kerne wieder und die Hornsubstanz zeigt bei manchen Färbungen eine andere Nüance. Diese Zonen stärkster Kompression wechseln mit denen einfacher Kompression ab oder durchziehen diese in unregelmässigen, geschwungenen Linien, wodurch bei geeigneter Färbung der Kern des Clavus ein marmorirtes Aussehen erhält.

Eine sekundäre Veränderung am Leichdorn, die nicht zum Wesen desselben gehört und meist durch äussere Maceration entsteht, ist die Sprengung der Endschicht an der Oberfläche, worauf sich die geschweissten Kernpartien terrassenförmig, austernschalenartig und nach oben sich konisch abschleifend und zuspitzend über das Hautniveau erheben.

Cornu, Hauthorn.

Die als Hauthörner bezeichneten, hornigen Excrescenzen haben nur eine äussere Aehnlichkeit mit den Hörnern der Thiere (abgesehen vom Horn des Nashorns) und nicht die Härte derselben; ihre Existenz ist etwa die des normalen oder gryphotischen Nagels. Längsstreifen der Oberfläche und markähnliche weichere Streifen auf dem Längsschnitt weisen schon makroskopisch auf einen papillären Bau hin. Die Farbe ist wie die aller Hornsubstanz: gelb, braun bis schwarz, mehr oder weniger durchscheinend bis ganz undurchsichtig. Die Länge hängt von der Art des Mutterbodens und der Härte des Hornes ab. Die kleinsten, dornähnlichen sind die Fibrokeratome, die grössten haben die Mächtigkeit kleiner Thierhörner. Die Dicke wechselt von der eines Griffels, eines Fingers bis zu einem Durchmesser von 1 Zoll. Im Durchschnitt sind sie eckig, oval oder rund. Je bandartiger sie sind, desto spiraliger krümmen sie sich beim Weiterwachsen. Sie stehen ganz isolirt auf der Haut oder umgeben von kleineren und kleinsten und mit den letzteren z. Thl. confluirend. Die Entwickelung der Hauthörner geschieht meistens erst im Alter und gewöhnlich zuerst bis zu einer gewissen Grösse rapide, steht dann still oder geht von nun an langsamer vor sich. Wie bei vielen Keratosen findet sich auch hier oft ein An- und Abschwellen mit periodischen Stillständen im Wachsthum; diese Intervalle drücken sich äusserlich in Querriefen und schieferartigen Absätzen aus. An solchen Stellen kommt es nahe der Wurzel häufig zum Abstossen der ganzen Hörner, die dann in alter Weise nachwachsen. Von einer regelmässigen, dem Haarwechsel der Thiere analogen Mauserung ist nicht die Rede. Unter 109 Fällen von Lebert war der Ursprung in 39 Fällen ziemlich sichergestellt und zwar fand sich in denselben 27 Mal als Ausgangspunkt eine warzige Excrescenz. Für gewisse multiple Hauthörnchen kleinsten Kalibers am Halse und Gesicht älterer, meist weiblicher Personen habe ich kleine isolirte Fibromknötchen als Ursprungsstätte nachgewiesen. Bemerkenswerth ist die Vorliebe der Hauthörner für seborrhoische Gegenden des Körpers: behaarter Kopf, Stirn, Nase, Augenlid, Eichel, Hodensack und die seborrhoische Vorgeschichte mancher Hauthörner. Die zwei Arten warziger Auswüchse, die spitzen Condylome und seborrhoischen Warzen, welche dieselbe Vorliebe hegen, bilden auch öfter den Ausgangspunkt für Hauthörner. Sodann entspringen manche Hörner nachweislich aus Dermoiden und Atheromen. Dieser Umstand beweist natürlich nichts für einen folliculären Ursprung (Lebert) des Hauthorns; denn Dermoide und Atherome sind keine Talgdrüsencysten und die Talgdrüsen können nicht Hauthörner erzeugen, da sie, sowie ihre Fettproduktion aufhört, sich dem Deckepithel oder Follikelepithel wieder einordnen. Fett aus Talgdrüsen in Hauthörnern, wenn es vorkäme,

würde nur beweisen, dass die Haare und Talgdrüsen bei der Hornproduktion nicht zu Grunde gegangen sind. Auch in den Atheromen bildet eine warzige Exerescenz der Balgwand die Grundlage des Hornes. Bei allmählichem Uebergang der Hauthörner in das Gesunde entsteht der Eindruck, als wenn dieselben der Haut oberflächlich aufsitzen, während man bei plötzlichem, steilen Uebergang eine rundum laufende Einfalzung bemerkt und den richtigen Eindruck erhält, dass nämlich das Neugebilde mit starken Epithelleisten tief in der Haut wurzelt. Diese Einfalzung entsteht durch den Ausfall der ganz peripheren Hornmassen in Form einer das Horn umgebenden Rinne. Sie hat, ebenso wie das Vorkommen von Hauthörnern in Atheromen zu der unbegründeten Vorstellung Veranlassung gegeben, dass ein Theil der Hauthörner folliculären Ursprungs sei. Die echten Hauthörner zeigen stets auf dem Durchschnitt weichere, markähnliche Räume (Simon, Virchow) und — was damit zusammenhängt — einen papillär gebauten Grundstock und eine steilwellige Schichtung. Es wäre vom anatomischen Standpunkt aus gerathen und auch klinisch durchführbar, diejenigen Hornescrescenzen, welche die Struktur einer hochgeschichteten, aus ebenen Lamellen bestehenden, marklosen Schwiele besitzen und nur äusserlich den Hauthörnern durch ihre starke Erhebung ähnlich sind, von diesen (als falsche Hörner, Keratoide oder sonst speciell zu benennende Keratome) abzutrennen. Wenn aber auch die echten Hauthörner stets einen papillären Bau aufweisen, so ist doch keineswegs eine Anzahl normaler Papillen nöthig zur Entstehung des Hornes, wie denn auch auf Narben Hörner entstehen können. Auch ein Ursprung aus Schweissdrüsen (Lebert) hat keinen Sinn, wie schon Rindfleisch hervorhob.

Bisher haben alle von mir untersuchten Hauthörner (6 Fibrokeratome, 1 Horn vom Augenlid, 2 vom Gesicht, 1 vom Penis) dieselbe Struktur gezeigt; es waren auf umschriebener, warzig veränderter Basis gewachsene papillen- und markhaltige Keratome. Bei den Fibrokeratomen bildete je ein sich mit den Jahren mehr und mehr abschnürendes Fibromknötchen die Grundlage, bei den grösseren Hörnern des Augenlides, Penis und Gesichtes sollen kleine harte spitze Warzen, ähnlich Condylomen, vorhergegangen sein. Da die Genese des Hornes am klarsten bei den Fibrokeratomen vorliegt, wo alle Entwicklungsstufen gewöhnlich gleichzeitig an verschiedenen Exemplaren zu beobachten sind, so will ich die Entstehung des Hornes speciell an diesem Beispiele schildern.

Die Hornbildung zerfällt hier in 2 Stadien, deren erstes durch eine sich gleichzeitig entwickelnde Akanthose und Hyperkeratose charakterisirt ist, während das zweite Stadium, das des fertigen Hornes, eine andauernde Hyperkeratose bei abnehmender Akanthose aufweist.

Die Epithelwucherung des ersten Stadiums führt zur Bildung eines hypertrophischen Leistennetzes und sucht sich, da der gleichzeitig einsetzende stärkere Zusammenhalt der Hornzellen, welcher die Grundlage der Hyperkeratose ausmacht, einer Ausdehnung nach aussen Schranken setzt, ihren Ausweg in dichtgedrängten, in die Tiefe der Cutis strebenden Epithelleisten und -Zapfen. Die Bildung dieses Leistennetzes und der davon entspringenden Epithelzapfen richtet sich nun, ebenso wie die Form und Anzahl der stehenbleibenden Papillen, ganz danach, wie der Papillarkörper sich im Anfange der eindringenden Epithelwucherung gegenüber verhält. In einigen Fällen führt die Akanthose von vornherein nur zur Verstärkung der interpapillaren Stachelschicht; die vorhandenen Papillen, deren Widerstand dann eben als bedeutend ange-

nommen werden muss, werden respectirt und ihre Anzahl bleibt in dem späteren Horne dieselbe wie auf dem entsprechenden Hautbezirk, welcher die Grundlage desselben bildet. Nur ihre Form wird verändert, sie werden ungemein in die Länge gestreckt und verdünnt, fadenförmig. Zuweilen werden sie auch durch seitlich vordringende Epithelleisten und -Zapfen noch secundär abgefurcht; es bilden sich sogenannte Tochterpapillen.

In anderen Fällen, wo der Widerstand der Papillen von vornherein ein geringerer ist, werden sie grösstentheils durch den Druck des Epithels zur Fläche ausgeglichen, ähnlich wie es im Beginne der Bildung gewöhnlicher Warzen der Fall ist. Nur wenige bleiben stehen und werden in der angegebenen Weise deformirt. Dafür wird die Cutis unter dem Druck der, die ganze Geschwulst bedeckenden, festen Hornschale in neuer und unregelmässiger Weise durch einzelne Epithelzapfen, seltener durch Leisten abgefurcht und dadurch die Anzahl der Papillen im Hauthorn wieder vermehrt, ohne die Zahl der präexistenten Papillen zu erreichen.

Wie man sieht, besteht durchaus keine feste Beziehung zwischen den präexistenten Papillen und den definitiven des Hauthorns. Das letztere enthält, wie schon G. Simon wusste, in den meisten Fällen weit weniger Papillen als der entsprechende Hautbezirk vorher. Die Deformationen und eventuellen Verästelungen der Papillen sind aber nur secundäre Folgen der Epithelwucherung und rein passiv entstanden.

Während so einerseits der abnorm feste Zusammenhang der Hornzellen die Ausläufer der Stachelschicht in die Tiefe treibt, bewirkt er andererseits eine Aufstapelung der noch parallel geschichteten Hornmassen nach aussen, wodurch die kleine Geschwulst eine hornige, durchscheinende, aber noch rundliche Haube erhält. Die Körnerschicht ist gewöhnlich verbreitert. In der Cutis finden sich keine Entzündungserscheinungen.

Wenn die Epithelzapfen die Cutis durchwachsen haben, an der Basis der Geschwulst angekommen sind und sich fast bis zur Berührung genähert haben, sodass der Bindegewebsstock bis auf die fadenförmigen Papillen geschwunden ist, beginnt das zweite Stadium, die Bildung des eigentlichen Horns. Die Epithelwucherung geht jetzt sehr viel langsamer vor sich, während die starke Verhornung in gleichem Maasse anhält. Da die verhornten Schichten vermöge ihres abnorm festen Zusammenhaltes nicht abgeworfen werden, so entsteht eine immer höher werdende, cylindrische Hornmasse, ungefähr von dem Durchmesser des zu Grunde liegenden Fibroms. Die dem Hauthorn eigenthümliche Struktur entsteht nun dadurch, dass die Verhornung nicht gleichmässig herabsteigt, sondern in verschiedener Weise in den interpapillaren und suprapapillaren Bezirken vor sich geht. Am einfachsten ist die Verhornung in den Partieen zwischen den Papillen, wo die Hornschicht am tiefsten herabsteigt und dabei die Form in einander steckender Trichter oder Tüten annimmt. Unter diesen Horntüten schwindet die breite Körnerschicht allmählich ganz oder bis auf eine einzelne Lage und auch die Stachelschicht atrophirt an diesen tiefsten Punkten des Hauthorns

zu einer flachen dünnen Schale. Die Hornzellen dieser Theile des Hauthorns haben nach Consistenz und tinctoriellen Eigenschaften den Charakter basaler Hornzellen oder von Nagelzellen, sie repräsentiren den festesten Antheil des Hornes. An einzelnen Stellen, besonders in den oberen Partieen des Hauthorns findet eine noch festere Schweissung der Hornzellen statt, sodass dieselben ein ganz homogenes Aussehen annehmen. Hier und da brechen aus diesen homogenen Stellen beim Schnitte vorgebildete, runde, geduldspielartig in einandergreifende Schollen aus, die zum Theil hyalin entartet sind. An anderen Orten finden sich richtige Hornperlen eingesprengt, zuweilen herdweise von mikroskopischer und makroskopischer Grösse.

Viel abweichendere Zellformen finden sich aber in den suprapapillären Bezirken des Horns. Auch hier verschwindet zunächst die Körnerschicht, schon unterhalb der Papillenköpfchen, am Papillenhalse. Bis zu diesem ist sie an den Seitenflächen der Papillen gewöhnlich zu verfolgen. Der Papillenkopf wird zunächst umgeben von indifferenten, meist kubischen, kleinen Stachelzellen, an denen die Stachelung sehr undeutlich ausgebildet ist. Dann folgen aufwärts statt der Körnerzellen, stark angeschwollene, fibrinös degenerirt aussehende, aber sich mit Hämatoxylin in toto stark färbende, körnige oder feinfaserige, kernlose Zellen. Darauf an Stelle der basalen Hornzellen finden wir ganz homogene, sich mit Hämatoxylin weniger stark färbende, etwas glänzende Schollen, die ganzen Zellen entsprechen, wenn auch im Schnitte häufig nur rundliche oder ovale Abschnitte derselben sichtbar sind. Hierauf folgen nun in senkrechter Richtung aufwärts, theils derartige klumpige, homogene Schollen, theils hohle Zellen, aus denen der homogene Inhalt resorbirt ist unter Lufteintritt, während der hornige Zellenmantel klaffend erhalten bleibt. So entsteht über den meisten Papillen eine von Lücken durchbrochene, markähnliche gegitterte Zellensäule. Einige Papillen tragen eine nur aus Hohlzellen gebildete Zellensäule, welche dann gewöhnlich seitlich durch Stapel von homogenen, klumpigen Schollen gestützt wird. Gewöhnlich aber wechseln in den genau suprapapillar gelegenen Bezirken Schollen und Hohlzellen in unregelmässiger Weise ab. Ausser diesen beiden Umwandlungsprodukten der Hornzellen giebt es nun aber noch eine andere Degeneration, welche ich zuerst 1879 aus dem Hauthorn unter dem Namen: nucleäre Degeneration beschrieben habe. Hierbei füllt sich die angeschwollene Zelle oft sehr dicht mit groben Körnern und Bröckeln, welche sich stark mit Hämatoxylin färben, ähnlich wie Kernbröckel. Der Kern ist verschwunden und der kernähnlichen Bröckel sind viel zu viele, um sie als Zerfallsprodukte des Kernes anzusehen. Es handelt sich dabei wohl um ein nukleinähnliches, aus dem Zellprotoplasma vielleicht mit Hülfe abgespaltener Nukleinsäure des Kernes entstandenes Degenerationsprodukt. Allerdings kommt es in Hauthörnern, die ja vielen Verletzungen ausgesetzt sind, auch vor, dass von den Papillen aus Leukocyten in die Hohlzellen des Hornes einwandern und diese mit Kernbröckeln erfüllen, wie auch oft genug rothe Blutkörperchen und Massen von rothem Blutfarbstoff in die Hornmassen eingeschlossen

sind. Aber die nukleär degenerirten Hornzellen finden sich ganz unabhängig von solchen, auf traumatische Einflüsse zurückzuführenden, gelegentlichen Befunden.

Früher beschrieb man die abwechselnden, supra- und interpapillaren Längsstreifen der Hauthörner als Säulen oder Pallisaden. G. Simon unterschied eine Mark- und Rindenschicht, in Analogie mit dem Haare, wobei aber betont werden muss, dass die Marksubstanz der Hörner sich durchaus nicht an die centralen Partieen derselben bindet, sondern genau so unregelmässig vertheilt ist, wie die Papillenköpfe unregelmässig in das Horn eingeschlossen werden. Nur darin findet sich eine Regelmässigkeit, dass auf Längsschnitten stets inter- und suprapapilläre Streifen, aber von sehr verschiedener Breite, wechseln und nur der Umstand motivirt das Wort: Mark, dass sich diese theilweise hohle und weichere Hornsubstanz stets nur oberhalb einer Papille ausbildet.

Will man aber der Entwicklungs- und Schichtungsweise der Hauthörner gerecht werden, so empfiehlt es sich, die Hornmasse in Horntüten und Hornkuppeln zu zerlegen. Die in einander steckenden Horntüten senken sich in die Epithelzapfen und Leisten hinab, erfüllen die Räume zwischen den stehengebliebenen Papillen und vereinigen sich oberhalb dieser zu einer allseitig zusammenhängenden Hornmasse mittelst kuppelförmig oder fingerhutförmig die Papillenköpfe deckenden Hornscheiden. Nur innerhalb der letzteren bildet sich die sog. Marksubstanz aus.

Wie man sieht, besteht zwischen dem Bau des Hauthorns und der Schwiele gar keine Aehnlichkeit. Diese ausserordentliche Verschiedenheit beider Hornbildungen wird herbeigeführt durch zwei principielle Differenzen. Erstens wird die Schwielenbildung verursacht durch eine künstliche, von aussen kommende Schweissung und Verhärtung der Hornschicht, während das Hauthorn einer den verhornenden Zellen eigenen, abnormen Festigkeit seine Entstehung verdankt. Sodann tritt bei der Schwiele eine Epithelwucherung nur secundär hinzu, während sie bei der Hornbildung gleichzeitig mit der Hyperkeratose einwirkt. Daher erhält das Hauthorn stets einen papillären Bau, der von der allmählich vorwaltenden Hyperkeratose nicht wieder ausgeglichen, sondern nur noch fixirt werden kann.

Literatur: Callus, Clavus, Cornu.

Lehrbücher: F. Hebra, G. Simon, Rindfleisch.
Lebert, Ueber Keratose. Breslau 1864.
Hessberg, Beitrag zur Kenntniss der Hauthörner. Diss. Göttingen 1868.
Bätge, Zur Casuistik multipler Keratosen. Deutsche Zeitschr. f. Chir. 1876. Bd. VI.
Pick, Zur Kenntniss der Keratome. A. A. 1875.
Unna, Das Fibrokeratom, nebst Bemerkungen über die Classification und Nomenclatur homöoplastischer Hautgeschwülste. Deutsche Zeitschr. f. Chir. Bd. XII. 1879.
Unna, Keratoma palmare et plantare hereditarium. A. A. 1883. p. 231.
Bergh, Fälle von Hauthörnern. A. A. 1873. p. 185, und Hospitalstidende 1872 und 1884.

Angiokeratom.

Eine auf der Basis von Perniosis oder von lokaler Asphyxie an den Händen und Füssen bei jugendlichen Personen auftretende Mischgeschwulst, die aus Kapillarektasien und über denselben sich erhebenden Keratomen besteht. Zuerst entstehen rothe Flecke, welche diaskopisch zum Schwund gebracht werden können und daher gewöhnliche Kapillardilatationen darstellen. In der Mitte derselben treten allmählich grössere Kapillarvaricen auf, die diaskopisch nicht mehr verschwinden. Ueber diesen verdickt sich die Oberhaut und besonders die Hornschicht, so dass ein durchscheinendes Keratom mit durchschimmernden Blutpunkten entsteht, welches einer gewöhnlichen Warze ähnlich sieht. Derartige Angiokeratome sind theils isolirt, theils gruppenweise besonders an der Dorsalfläche der Finger vertheilt und confluiren hier wieder zu grösseren, grauen, trockenen, warzigen Scheiben, in deren Basis einzelne blauschwarze Punkte sichtbar sind.

Mibelli, welchem wir die erste gründliche klinische Beschreibung dieser Affektion verdanken, hat auch bereits genaue histologische Daten über dieselbe gegeben. Nach ihm beginnt der Process an den kleinen Blutpunkten mit Erweiterung der Kapillaren des Papillarkörpers. Dieselben dehnen sich soweit aus, dass die benachbarten Epithelleisten komprimirt und verschmächtigt werden. Zugleich sind die Lymphbahnen der mittleren und tiefen Cutisschicht erweitert und enthalten zum Theil rothe Blutkörperchen. Auch die Blutkapillaren sind in gleichem Umfange etwas erweitert. Einzelne ausgewanderte Leukocyten deuten den Beginn einer entzündlichen Veränderung der Cutis an. Die Stachelschicht findet Mibelli nicht verdickt, dagegen die Körnerschicht stark verbreitert und auch die basale Hornschicht reich an Eleidin. Die Hornschicht ist bis auf die Verbreiterung normal und weist normale Schweissporen auf.

Auf der Höhe der Affektion, in der Mitte der grösseren Warzen haben sich die Papillen zumeist in kavernöse Bluträume umgewandelt, die theils einfach die Papillen erfüllen, bald durch Septen gefächert sind. Es finden sich dieselben Bluträume aber auch bis in die Stachelschicht und sogar in die Hornschicht vorgerückt, während andererseits die Stachelschicht zwischen den Bluträumen und diese umgreifend, lange, dünne, z. Th. verzweigte Epithelausläufer in die Cutis vorschickt. Oberhalb einzelner Bluträume finden sich innerhalb der Hornschicht auch Zeichen von seröser Exsudation und Markraumbildung.

Pringle fand im Grossen und Ganzen die nämlichen Erscheinungen, aber doch auch bemerkenswerthe Abweichungen. Die entzündliche Infiltration mit Leukocyten und Verdickung des kollagenen Gewebes im Bereich des Papillarkörpers war bedeutender. Dagegen war es Pringle nicht möglich, in seinen Präparaten erweiterte und mit Blut gefüllte Lymphräume zu finden. Seröses Exsudat in der Hornschicht und Markraumbildung fand sich auch nicht vor. Dagegen waren die Schweissporen deutlich verengert und Talgdrüsen fehlten innerhalb der Geschwülste ganz. Dem Tiefenwachsthum der Stachelschicht legt Pringle einen grösseren Werth bei als Mibelli.

Joseph fand, wie Pringle, die Schweissporen nur dort verengert, wo starke Compression stattfand, sonst normal. Wie Pringle beob-

achtete er weder Lymphangiektasien noch Markhöhlenbildung. Im Uebrigen beschreibt er die histologischen Befunde wie seine Vorgänger; nur spricht er seltsamer Weise im klinischen Theil von „Extravasaten" der Cutis statt von Angiektasien; für die Annahme von Extravasaten fehlt bisher jede histologische Grundlage, auch nach Joseph's eigener Darstellung.

Nach mir freundlichst von Herrn Professor Mibelli und Herrn Dr. Buzzi überlassenen Präparaten kann ich die beschriebenen Veränderungen fast alle bestätigen. Es handelt sich zweifellos um auf der Basis einer allgemeinen Stauung entstehende, fleckenförmige Venenektasien, in deren Mitte stärkere Kapillarvaricen im Papillarkörper auftreten. Sie bilden primäre Blutpunkte, über welchen sich die Oberhaut sichtbar und fühlbar verdickt. Die sekundäre, allerdings nicht sehr bedeutende Akanthose bedingt im Verein mit der Anschwellung der Varicen tragenden Papillen die Erhebung dieser Blutpunkte über das Niveau der Haut, woran sich als drittes Stadium die Hornbildung, bewirkt durch Hinzutreten der Hyperkeratose, schliesst. Während mir die Einsicht in die Mibelli'schen Präparate Gelegenheit bot, die Bildung von Erweichungsherden und Markhöhlen oberhalb einiger Papillen zu bestätigen — dieselben waren in nichts unterschieden von den bei Hauthörnern und bei der Onychogryphose auftretenden — so ist an den Präparaten von Buzzi sehr schön das Eindringen der Bluträume aus dem Bereiche der Papillen in die Stachelschicht und Hornschicht, resp. der Process der Epithelblutung wahrzunehmen. Zuerst schmilzt der noch restirende, subepitheliale Grenzstreifen ein und der kavernöse Blutraum wird direkt von Theilen der Stachelschicht umgeben, die sich im Kontakt mit dem Blute in hyaline Schollen umwandeln. Theils verschmelzen diese zu hyalinen Streifen, welche jetzt den Varix begrenzen, theils bahnt sich das Blut, die Stachelzellen auseinander drängend, nach der Hornschicht zu einen Weg. Vorher schwindet über diesen sich nach oben ausdehnenden Angiektasien schon die sonst überall sehr breite Körnerschicht und es bildet sich in den kuppelartig über solchen Papillen geschichteten Hornmassen auch hier eine Erweichung und Höhlenbildung in kleinem Maassstabe, während andere Hornzellen der basalen Schicht stark lichtbrechende hyaline Klumpen darstellen. In jene Höhlen hinein finden nun, in derselben Weise und nur in grösserem Umfange als bei den Hauthörnern, über manchen Papillen Blutungen statt, deren Weg durch den schwammartig mit Blut durchsetzten Rest der Stachelschicht über dem Varix angedeutet ist. Die Blutlachen in der Hornschicht haben daher alle einen bestimmten Sitz — über den varikösen Papillargefässen — und eine bestimmte Form, nämlich eine annähernd konvexkonkave, entsprechend ihrer Einfügung in die kuppelförmigen Hornstapel und deren Höhlen über den Papillen. Während dieser Ausdehnung der Blutstauung in das Epithelgewebe, zeigt das letztere, wie ich mit Mibelli annehmen muss, nur noch passive Erscheinungen der Kompression und Degeneration, aber keine oder wenigstens nur eine unbedeutende Epithelwucherung. Die Angiektasien würden offenbar die

Oberfläche gewinnen und zu Blutungen Anlass geben, wenn ihnen sich jetzt nicht ein neuer Faktor in den Weg stellte, die abnorm starke Verhornung der Epithelien. Diese führt zur Bildung eines Keratoms, eines Hauthorns en miniature, welches nur äusserlich einer gewöhnlichen Warze ähnlich, aber nach seiner Struktur und Entstehung von einer solchen weit verschieden ist. Es fehlt diesem Keratom vor Allem die starke und dauernde Akanthose.

Ein der Sache nach viel treffenderer Vergleich wäre der des Angiokeratoms mit jener Umbildung der Cutis, die ich unter den Folgen der Varicenbildung an den Unterextremitäten zu beschreiben habe (s. daselbst). Wie dort das elastische Gewebe den Einbruch des Varix in das wehrlose kollagene Gewebe der Cutis eindämmt, so stellt sich hier das Horngewebe dem Einbruch des Varix in die Oberhaut entgegen. Die ganze Bildung des Angiokeratoms macht klinisch durchaus nicht den Eindruck einer primären Epithelgeschwulst, sondern den einer Stauungsdermatose auf angioneurotischer Grundlage und so zeigt sich auch histologiech, dass die geringe Akanthombildung im Anfange ohne wesentliche Bedeutung ist und die sekundäre Keratombildung sich erst im Maasse ausbildet, als die Stauung die Epithelgrenze erreicht. Die Stauung der Hornmasse ist die Antwort und Reaktion der Oberhaut auf die Stauung der Blutmassen im Papillarkörper; in diesem Sinne ist der Name Angiokeratom vollauf berechtigt.

Literatur.

Mibelli, Ueber eine neue Form von Keratosis, Angiokeratom. Giorn. 1889. Sept.
Mibelli, Angiokeratom. Int. Atlas. 1889. Heft 2.
Mibelli, Das Angiokeratom. Giorn. 1891. Juni.
Pringle, Ueber Angiokeratom. Mon. 1891. Bd. 13. S. 451.
Joseph, Das Angiokeratom. Dermatolog. Ztschr. Heft 1. 1894.

Sonstige Keratome.

Unter dem Namen: Symmetrische Keratodermie der Extremitäten hat Besnier eine symmetrisch auftretende Hornschichtverdickung der Palmar- und Plantarflächen beschrieben, welche sich in der Jugend entwickelt, unabhängig von dem Einfluss der Berufsarbeit ist und unter abwechselnder Besserung und Verschlimmerung das ganze Leben besteht. Die Hyperkeratose tritt inselförmig an der Palmarfläche aller Finger und Zehen und auf den Tastballen der Hohlhand und Fusssohle auf und die hyperkeratotischen Stellen sind von der gesunden Umgebung durch eine $^1/_2$ cm breite, erythematöse Zone getrennt*). In den leichten Fällen ist das normale Relief der Hornschicht erhalten und verdickt, bei stärkerer Ausprägung geht es verloren und die nagelartig verdickte, homogene Hornschwarte ist mit unregelmässigen Grübchen, Furchen und schmerzhaften Rhagaden bedeckt, sonst verläuft die Affektion schmerzlos. Ekzem ist nicht vorhanden; Sensibilitätsstörungen fehlen. Es besteht manchmal Hyperhidrosis. Besnier vermuthet eine centrale Nervenstörung; er unterscheidet von der gewöhnlichen Form dieser Dermatose eine in multiplen kleinen Herden auftretende.

*) Ich habe diese erythematöse Area in mehreren Fällen fehlen sehen.

Balzer hatte Gelegenheit, in einem Falle die Hornschicht zu untersuchen und fand inmitten der durch Pikrokarmin gelb gefärbten Hornmasse auffallend viele karmingefärbte Komplexe. Die Schweissporen durchzogen die Hornschicht in erweitertem Zustand. Einige lineäre Spalten reichten bis zur Stachelschicht. Die Hornmasse war stark lichtbrechend und homogen, die Zellengrenzen liessen sich eben so schwer sichtbar machen wie Kernreste. Inmitten derselben zeigten sich einige Lücken, die das Aussehen eines Filzwerkes hatten (Marksubstanz?). In der Umgebung der Schweissporen waren die Hornzellen zu platten Bündeln komprimirt. Nach der Besnier'schen Beschreibung, welche auf die umgebende erythematöse Zone Werth legt, könnte es scheinen, als wenn man es mit einer entzündlichen Verhornungsanomalie zu thun hätte und als ob die Affektion mithin eigentlich in die Abtheilung der trocknen Hautkatarrhe gehörte. Besnier stellt dieselbe jedoch zu den Keratomen und auch ich muss nach eigener Beobachtung diese — übrigens nicht konstanten — peribasalen Erytheme für ein sekundäres Phänomen halten, wie es hochgradige accidentelle Schwielen ebenfalls in manchen Fällen begleitet. Die noch fehlende histologische Bearbeitung wird somit hauptsächlich zwei Punkte in's Auge zu fassen haben, 1. welche Veränderung sich im Anfangsstadium als die primäre herausstellt und 2. wie die Hornsubstanz dort beschaffen ist, wo eine Schweissung derselben durch äussere Mittel nicht in Frage kommt. Mit anderen Worten: die Untersuchung wird die Differentialdiagnose gegenüber den trockenen Hautkatarrhen einerseits, den Schwielen andererseits zu zeichnen haben.

Brooke hat neuerdings eine äusserlich ziemlich ähnliche Affektion beschrieben, welche er Erythema keratodes symmetricum nennt und welche ein subakut beginnendes, unschwer heilbares Leiden darstellt. Hier geht sicher ein scharf umschriebenes Erythem der Handteller und Fusssohlen voraus und es folgt eine flächenhafte Hyperkeratose dieser Regionen, begleitet von starkem Oedem und grosser Empfindlichkeit. Zugleich treten auf der Streckseite der Fingergelenke erythematöse, hornige, paarige Knötchen auf. Diese Form von Hyperkeratose ist im Gegensatz zu der Affektion von Besnier wahrscheinlich eine primär entzündliche. Es sind noch andere Formen von Hyperkeratose bekannt, welche auf die Hohlhände und Fusssohlen beschränkt sind, so z. B. eine nach Arsengebrauch und eine nach langdauernder Hyperhidrosis. Die histologische Untersuchung aller dieser steht noch aus. Schliesslich sei noch auf die verwandten angeborenen Zustände des Keratoma palmare et plantare und des Akrokeratoma hystriciforme hereditarium hingewiesen (s. ersteres unter Missbildungen).

Literatur.

Lehrbücher: Besnier-Doyon.
Besnier, Symmetrische Keratodermie der Extremitäten. Int. Atlas. Heft II. Taf. 5. 1889.
Brooke, Erythema keratodes der Handteller und Fusssohlen. Mon. 1892. Bd. 14. S. 90.
Tommasoli, Ueber autotoxische Keratodermiten. Mon. Erg.-H. Bd. XVI.

Onychogryphose.

Die mit übermässiger Anhäufung von Hornsubstanz einhergehenden, krallen- oder hornartigen Verunstaltungen der Nägel sind genau genommen keine einfachen Nagelhypertrophien, wie es gewöhnlich gelehrt wird, sondern Keratome des Nagelbettes, kombinirt mit keratomähnlicher Hypertrophie der Nagelplatte. Man überlege sich nur, was für Ansprüche an eine wahre, einfache Hypertrophie des Nagels zu stellen sind und wie eine solche in die Erscheinung treten müsste und man wird sofort einsehen, dass eine solche nicht so leicht eintreten kann und dass, wo sie wirklich stattfindet, sie kaum als Nagelhypertrophie bezeichnet werden würde.

Es hat immer für selbstverständlich gegolten, dass, wenn man vom Haar spricht, man den Schaft allein ohne die Wurzelscheide des Haares meint. Beim Nagel hat man sich aber durchweg eine laxere Sprechweise erlaubt und unter Nagel bald die Nagelplatte allein, d. h. den eigentlichen Nagel, der dem Haarschaft entspricht, theils den Nagel mit seinen Hüllen, d. i. mit der Hornschicht des Falzes und des Nagelbettes, verstanden. Eine Folge dieser ungenauen Redeweise ist es, dass alle Hornanhäufungen in der Nagelregion kurzweg als Hypertrophien des Nagels gelten, wobei natürlich eine genauere Analyse der Erscheinungen zur Unmöglichkeit wird. Hypertrophie eines beliebigen Epithelbezirkes tritt, wie schon in der Einleitung bemerkt, dort auf, wo die Epithelproliferation die Abschilferung der Hornsubstanz überwiegt. Dieser allgemeine Grundsatz, auf den Nagel angewandt, ergiebt, dass man nur dort von einfacher Hypertrophie des Nagels reden kann, wo die Proliferation der Nagelzellen zunimmt oder ihre Cohaerenz wächst. Die Proliferation der Nagelzellen ist nun aber schon im Vergleich mit den umgebenden Stachelzellen normaler Weise eine sehr beschleunigte, wie sich aus den relativ grossen Mengen von Hornsubstanz ergiebt, welche die Nagelschnitzel darstellen, im Vergleich mit der sich abstossenden Hornschicht des Deckepithels der Nagelphalanx. In Ansehung des kleinen Hautbezirkes, welches die Nagelmatrix darstellt (hinterer Nagelfalz bis an den Rand der Lunula), ist die fortdauernde Hornproduction auf demselben sogar als eine ausserordentlich grosse anzusehen. Eine Zunahme dieses Faktors ist mithin nicht leicht zu erwarten und nur dadurch könnte dasselbe noch merklich anwachsen, dass die Flächenausdehnung der Nagelmatrix zunehme, indem die letzere weiter in den hinteren oder den seitlichen Falz hineinwüchse. Es würde dann eine breitere und dickere Nagelplatte entstehen müssen. Dieser Fall ist als selbständige Erkrankung des Nagels, wie es scheint, noch nicht beobachtet; doch kommt eine derartige Vergrösserung der Nagelmatrix in der Fläche mit consecutiver Nagelverdickung vor als Theilerscheinung des Riesenwuchses und der Akromegalie. Nur diese Fälle sind mithin als echte, einfache Nagelhypertrophien zu bezeichnen.

Die Fälle von beschleunigtem Nagelwachsthum, gemessen an dem

häufiger nothwendig werdenden Beschneiden des vorderen Randes oder dem rascheren Voraneilen markirter Punkte der Nageloberfläche, sind dagegen nur mit Vorsicht für eine Zunahme der Nagelproduktion zu verwerthen und werden, selbst wo eine solche besteht, wohl kaum zur Nagelhypertrophie gerechnet werden, da wir nicht gewohnt sind, den Nagel ungeschnitten sich selbst zu überlassen und somit Nägel von grösserer Länge als hypertrophisch zu bezeichnen. Ja, selbst nach chinesischer Sitte ungeschnitten gelassene Nägel werden bei schnellerem Wachsthum an der Matrix noch nicht nothwendig längere Nagelexemplare liefern müssen, da bei dem rascheren Nachschub eine entsprechend raschere Abschilferung und Zuschärfung am vorderen Rande stattfinden könnte, wobei eine Verlängerung des Nagels auch nicht zu Stande kömmen würde. Die meisten Fälle von beschleunigtem Vorschube der Nagelplatte sind aber garnicht durch eine übermässige Produktion von Nagelzellen hervorgerufen, sondern nur erzeugt durch eine Verengerung des hinteren Nagelfalzes. Eine solche hat stets eine Verdünnung der Nagelplatte und daher bei gleicher Produktion einen rascheren Vorschub derselben über die Fingerkuppe zur Folge. Sie begleitet bespielsweise häufig die kolbige Verdickung der Fingerenden bei Kreislaufsstörungen oder bei der Phthise in solchen Fällen, wo die Gesammternährung des Epithels nicht leidet. Ebenso ist bei den entzündlichen Hautkrankheiten der Nagelphalanx (Ekzem, Psoriasis, Pityriasis rubra pilaris) ein öfter nothwendiges Beschneiden der Nägel nicht allemal die Folge stärkeren Nagelwachsthums, sondern häufiger noch einer durch die Anschwellung der Cutis erzeuten Verengerung des hinteren Falzes.

Im Gegensatz zu der einfachen Verlängerung des Nagels, die als solche fast nie zur Beobachtung gelangt, hat die Verkürzung desselben, so paradox es klingen mag, viel öfter zur Diagnose einer Hypertrophie Anlass gegeben; dann nämlich, wenn dieselbe von einer Verdickung der Nagelplatte begleitet und durch diese bedingt wurde. Denn wie die Verdünnung des hinteren Falzes, resp. die Verengerung der Spalte, aus welcher der Nagel hervorkommt, eine Verdünnung und eine raschere Bewegung der Nagelplatte zur Folge hat, so bedingt eine Erweiterung des hinteren Falzes, resp. jener Spalte eine Verdickung und langsamere Bewegung der Nagelplatte. In solchen Fällen geht die sanfte, convexe Rundung theilweise oder ganz verloren. Die letztere wird dicker, fester und platter, ihre Längsriefen werden ausgesprochener und sie schiebt sich mit der Langsamkeit eines Grosszehennagels vorwärts. Bis zu einem gewissen Grade der Ausbildung sind diese dicken, ebenen Nagelplatten normal und vererben sich ebenso wie die feineren, besser gerundeten, entwickeln sich auch unter Umständen aus jenen im höheren Lebensalter parallel mit einer entsprechenden Veränderung der Nagelphalanx. In stärkerer Ausprägung aber begleitet diese mit Verlangsamung der Bewegung einhergehende Verdickung auch einzelne Fälle derselben entzündlichen Hautkrankheiten der Nagelphalanx (Ekzem, Psoriasis), welche unter anderen Umständen Verschmälerung des hin-

teren Falzes und Verdünnung der Nagelplatte hervorrufen können*). Sodann ist sie häufig die Folge mechanischer Handarbeit, bei welcher ein Druck auf die Fingerbeere von unten und von vorne her wirkt und dadurch der hintere Falz sich allmählich erweitert. In allen diesen Fällen ist die Nagelplatte verdickt, weniger glänzend, uneben, aber in der Farbe und Consistenz nicht verändert.

Natürlich liegt bei dieser Art von Nagelverdickung mit verlangsamtem Wachsthum ebenso wenig wie bei der Nagelverdünnung mit beschleunigtem Wachsthum eine eigentliche Hypertrophie vor und ich habe schon vor längerer Zeit vorgeschlagen, diese Zustände der Nagelplatte, welche nur die mechanischen Verhältnisse ihrer Umgebung, des „Nagelbalges", widerspiegeln, unter dem Namen der Nageldeformationen zusammenzufassen und ganz aus den Kapiteln der Nagelatrophie und Nagelhypertrophie zu entfernen.

Die einfache Nagelhypertrophie, soweit sie durch eine Vermehrung der Nagelzellen erzeugt wird, beschränkt sich demnach allein auf die oben als Begleiterscheinung einer allgemeinen Vergrösserung der Nagelphalanx erwähnten seltenen Vergrösserungen der Nagelplatte. Es entsteht aber weiter die Frage, ob Nagelhypertrophien nicht auch allein auf der Grundlage einer stärkeren Cohaerenz der Nagelzellen entstehen können. Auch diese Genese der Nagelhypertrophie begegnet von vornherein gerechten Zweifeln, da die Nagelzellen sich bereits vor den umliegenden Hornzellen durch ihre bedeutendere Cohaerenz auszeichnen und eine noch grössere Festigkeit des Zusammenhanges wohl nicht ohne wesentliche Veränderung der Nagelzellen, d. h. nicht ohne eine Verhornungsanomalie derselben erreicht werden kann. In der That sehen wir eine Hypertrophie des Nagels auf dieser Basis nur dort auftreten, wo die Nagelsubstanz zugleich die Härte von Schildpatt, Ochsenhorn u. dgl. Hornsubstanzen aufweist und die histologischen Kriterien der normalen Nagelzelle verloren gehen. Man hat in solchen Fällen keine einfache Vergrösserung des Nagels, sondern ein Keratom der Nagelsubstanz vor sich.

Diese Fälle stellen nun auch keineswegs primäre Nagelveränderungen dar, sondern schliessen sich sekundär an Keratome des Nagelbettes an, es sind eben jene Fälle von Onychogryphosis, zu deren Betrachtung wir nun übergehen können, nachdem genügend hervorgehoben ist, dass sie nichts weniger als dem Begriffe einer einfachen und primären Nagelhypertrophie entsprechen.

Die Lehre von der Onychogryphosis verdanken wir ganz und gar einer kleinen, aber inhaltreichen Arbeit von Virchow aus dem Jahre 1855, in welcher auf einmal Aetiologie, Definition, klinische Eintheilung und histologische Erklärung der Affektion in klassisch vollendeter Weise gegeben wurde. Die seither verflossenen Jahre haben nichts

*) Es sind hier natürlich nur diejenigen Verdünnungen und Verdickungen der Nagelplatte gemeint, welche als mechanische Folgen der Cutisveränderungen bei den genannten Krankheiten auftreten. Ueber die Veränderungen, welche durch Erkrankung der Matrix und des Nagelbettes selbst hervorgerufen werden, siehe unter: Onychoses parasitariae und Nagelatrophie.

Wesentliches hinzugethan und leider wurde — wie die Lektüre des Abschnittes Onychogryphose in gewissen neuen Lehrbüchern, z. B. im Ziemssen'schen ergiebt — nur allzu viel von dem damals bereits Erkannten vergessen oder nicht verstanden. Vielen Fachgenossen scheint dieses Kabinetstück der dermatologischen Literatur überhaupt ganz unbekannt zu sein und ich kann es mir daher nicht versagen, Virchow mehrfach wörtlich zu citiren, um so mehr, da auch meine Untersuchungen die seinen in allen Hauptpunkten nur bestätigen konnten.

Mit Virchow kann man drei Arten gryphotischer Nägel: die plattenförmigen, kegelförmigen und krallenförmigen unterscheiden. Sie stellen in dieser Reihenfolge stufenweise verschlimmerte Grade eines und desselben Uebels dar, welches — wie auch die seitherige Beobachtung bewiesen hat — durch den Druck des Schuhwerkes auf die Zehenbeeren, besonders auf die der grossen Zehe erzeugt wird. Virchow sagt: „Der äussere Druck ist offenbar eine der wesentlichsten Ursachen*) der Formveränderungen des Nagelbettes, das zuerst verkürzt, dann auch zusammengeschoben und eingefaltet oder besser gewulstet wird" — und „Der beste Beweis für die Zusammengehörigkeit (der verschiedenen Formen) liegt darin, dass sie sämmtlich an den Zehen desselben Individuums neben einander vorkommen können." Hier wäre nur dieselbe Klausel wie bei der Entstehung des Leichdorns und eingewachsenen Nagels anzufügen, dass, wenn die durch den Druck erzeugten Verschiebungen und Formveränderungen der Gewebe sich einmal fixirt haben, ein weiterer Druck nicht mehr nöthig ist, um die Affektion zu unterhalten. So findet man die grössten Exemplare gryphotischer Nägel bei Greisen, welche Jahre lang bettlägerig gewesen sind und ihre krallenförmigen Nägel der übergrossen Härte wegen weder abschneiden noch in ordentliches Schuhwerk hineinbringen konnten.

Die wesentliche und primäre Veränderung findet Virchow in allen Fällen in einer Verkürzung, oft auch Verschmälerung des Nagelbettes, womit eine Erweiterung des hinteren Nagelfalzes gewöhnlich Hand in Hand geht. Stets ist die Zehenbeere gegenüber der Norm verkleinert; vom vorderen Nagelrand an fällt die Zehenhaut steil nach abwärts. Bei dem geringsten Grade der Zusammenschiebung des Nagelbettes gewinnt dieses eine muldenartig vertiefte Form und entfernt sich dadurch

*) Es ist nicht zu verkennen, dass die Onychogryphosis in besonders starker Ausbildung zuweilen bei Tabes und überhaupt bei chronischen Nervenleiden (Myelitis, peripherer Nervenlähmung) vorkommt. Wölfer hat eine Onychogryphose sämmtlicher Fingernägel bei nach einer Fraktur des Armes aufgetretener totaler Atrophie der Haut (Pseudo-Sklerodermie) beobachtet. An einen direkten Nerveneinfluss hat man dabei wohl nicht zu denken. In einigen von mir beobachteten Fällen war die Onychogryphose begleitet von einer allgemeinen Hautatrophie, die gerade so wie der Druck von vorneher durch centripetalen Zug eine Verkürzung des Nagelbettes und eine Freilegung des hinteres Falzes zur Folge gehabt hatte. Eine derartige Genese mag auch in Wölfer's Fall von „Sklerodermie" vorgelegen haben. Sodann ist zu bedenken, dass, wo überhaupt die gryphotische Veränderung eingeleitet ist, eine langjährige Bettruhe, wie sie bei derartigen Nervenkranken vorkommt, ebenso wie bei aus anderer Ursache bettlägerigen Greisen, die ungestörte Entwickelung der gryphotischen Nägel zu enormen Dimensionen begünstigt.

etwas von der unteren Seite der Nagelplatte. Zugleich erweitern sich die subungualen Blutgefässe. Sei es hierdurch oder lediglich in Folge des aufgehobenen Druckes der Nagelplatte, es proliferirt die Stachelschicht des Nagelbettes und erzeugt einerseits ein abnorm hohes, schmales Leistensystem, andererseits ein immer stärker werdendes Polster von Hornschicht. Durch dieses wird die Nagelplatte vom Nagelbett abgehoben und zwar ist die Aufrichtung derselben am grössten an der vorderen Kante und reicht gewöhnlich im abnehmenden Grade bis in die Gegend der Lunula, ohne diese immer ganz zu erreichen. Die subunguale Hornschicht hat in der Nähe des vorderen Randes stets die Charaktere gewöhnlicher Hornschicht, eine gut ausgebildete Körner- und basale Hornschicht und macht hier den Eindruck, als sei die Hornschicht der Fingerbeere bis unter den Nagel eingedrungen. Nach der Lunula zu fehlt dagegen die Körnerschicht häufig, offenbar da hier der Druck des Nagels stärker einwirkt. Hier finden sich auch die von Virchow beschriebenen Epitheleinsenkungen in der Cutis des Nagelbettes und andererseits die von ihm bei dieser Gelegenheit zuerst genauer studirten Degenerationsherde in der Hornschicht, die bei den stärkeren Formen der Onychogryphosis regelmässig zur Bildung einer Art Marksubstanz führen. Was die ersteren betrifft, so sind diese bekanntlich von Rainey zuerst gesehen und als Follikel gedeutet worden. Virchow erkannte sie als Fortsätze des normalen oder pathologisch veränderten Nagelbettepithels und als Bildungen von zufälligem Charakter, denen eine andere als entwickelungsgeschichtliche Bedeutung nicht zukommt. Er unterscheidet drei Arten, kleine, cylindrische, grössere, flaschenförmige und endlich rundliche, concentrisch geschichtete. Nur die letzteren sind vom Epithel des Nagelbettes vollkommen abgeschnürt und enthalten Hornperlen. Auch ich habe diese verschiedenen Formen in reicher Anzahl und ganz unregelmässig vertheilt bei verschiedenen gryphotischen Nägeln gefunden. Die Markraumbildungen innerhalb der subungualen Hornschicht sind — wie überall — an die Existenz einzelner, besonders weit hervorragender Papillen gebunden und sitzen genau über deren Spitzen. Doch spare ich ihre Beschreibung für die höheren Formen der Gryphosis auf, bei welchen sie in viel grossartigerer Weise ausgebildet vorkommen.

Die Nagelplatte leidet bei diesem geringsten Grade der Gryphosis noch wenig, doch beginnen schon die später bedeutenden Abweichungen sich auszubilden. Sie besitzt noch ihre Plattenform, ist aber verdickt und besonders auf der Oberfläche mit nach hinten vorspringenden Querriefen versehen. Zudem ist ihre Consistenz deutlich vermehrt und ihre Farbe gelblicher und dunkler geworden. Der hintere Falz ist auch fast stets weiter offen und von einem stärkeren Hornblatt (Rest des Eponychiums) als normal ausgefüllt. Auf Längsschnitten des Nagels sieht man, dass den äusserlich sichtbaren Veränderungen der Nagelplatte mikroskopische Veränderungen entsprechen. Die einzelnen horizontal abgesonderten Nagelschichten sind verkürzt und decken sich nicht in so grossem Umfange wie an der normalen Nagelplatte. Zudem enthalten sie weniger — bei durchfallendem Lichte schwarze — Luftbläschen und streifenweise verschwinden die Kerne der Nagelzellen.

Die Schnittfläche ist daher um Vieles homogener als die des normalen Nagels. Endlich macht sich schon eine Terrassenbildung an ihr geltend, die bei den höheren Formen oft zu exquisirter Ausbildung gelangt. Dieselbe kennzeichnet sich an der hinteren Kante des Nagellängsschnittes in einem plötzlichen Richtungswechsel, indem der hintere Contur des Nagels erst ziemlich steil aufsteigt, dann plötzlich ein wenig horizontal nach vorne vorspringt, um dann von hier wieder steiler anzusteigen u. s. f. Dieses absatzweise Vorspringen dickerer Lamellen von Nagelsubstanz erscheint auf der Oberfläche der Nagelplatte hier noch als einfache Querwulstung. Virchow sagt: „Die stärkeren Querwülste aber lassen sich nur durch eine intermittirende Annahme der Bildungsvorgänge erklären; sie deuten wie die von Reil und Beau beschriebenen weissen Linien auf eine Reihe recurrirender Störungen hin.“ Ich denke, dass dieser intermittirende Vorschub der Nagelschichten nur dadurch zu erklären ist, dass der Nagel einen bedeutenden Widerstand an der neu aufgetretenen Hornschicht des Nagelbettes findet, über welche er sich hinwegschieben muss. In einem gegebenen Momente ist derselbe so gross, dass die Nagelschichten steiler aufzusteigen gezwungen sind. Dadurch gewinnt die Nagelplatte eine grössere Dicke, der Nagel gegenüber der Nagelbetthornschicht mehr Widerstand und nach einiger Zeit ist der letztere so stark geworden, dass nun die Verschiebung der nächsten Nagelschicht weiter nach vorne stattfinden kann, bis ein neuer Gleichgewichtszustand erreicht ist. Dann lässt der Vorschub wieder nach und die steilere Aufschichtung beginnt wieder u. s. f. Genug, ich finde die recurrirende Störung von Virchow nicht sowohl bei dem Bildungsvorgang selbst, als in dem den Vorschub des gebildeten Nagels in intermittirender Weise aufhaltenden Wachsthum der mit ihm gleichsam concurrirenden Hornschicht des Nagelbettes.

Bei fortgesetztem stärkeren Druck auf die Zehenbeere von vorne her, vertieft sich das Nagelbett noch mehr muldenförmig und zugleich schiebt sich sein hinterer Abschnitt vor der Lunulagrenze zu einem ziemlich hohen Wulst zusammen, welcher auf dem Längsschnitt des Nagels einen oft mehrere Millimeter hohen, spitzen Kamm bildet. Die Nagelplatte ist zu einem hornigen Kegel fast senkrecht aufgerichtet und wird nach vorne von einer geschichteten, blättrigen Hornmasse weicherer Art bekleidet, welche sich über dem stark verkürzten Nagelbett ebenfalls nahezu senkrecht erhebt und in der Höhlung der schildartig gekrümmten Nagelplatte dem Blicke von oben und von der Seite verborgen ist. Der hintere Falz liegt weit offen und bildet eine flache Grube, aus welcher sich die Nagelplatte steil erhebt. Die nach hinten zurückgesunkene Decke des hinteren Falzes bildet in ähnlicher Weise wie das Nagelbett ein dickes, gewöhnliches Hornpolster. Hebt man das ganze kegelförmige, gryphotische Gebilde von seiner Basis ab, so gewahrt man zwei quer über das Nagelglied verlaufende, unvollständig getrennte Gruben, deren vordere das Nagelbett, deren hintere den hinteren Nagelfalz darstellt. Zwischen ihnen erhebt sich ein Wall von kegelförmigem Querschnitt, durch den der Bezirk der Lunula von vorne her eingebuchtet wird, sodass dieser statt der runden jetzt eine bisquit-

ähnliche Form besitzt. Demgemäss wurzelt die Nagelplatte nicht allein in der hinteren Grube, deren vorderen Abschnitt sie ganz ausfüllt, sondern zugleich auch auf der hinteren abschüssigen Seite des Walles, welcher sich aus der Cutis erhebt. Dagegen bildet die ganze Höhe des Walles, die vordere abschüssige Seite desselben und der grösste Theil der vorderen Grube die Matrix für die Hornsubstanz des Nagelbettes. Die beiden hornigen Theile des Kegels grenzen sich auf dem Längsschnitt in denkbar schärfster Weise ab. Man hat hinten den ganz homogenen, dunkelgelb durchscheinenden, äusserst harten, grob terassenförmig gebauten, horizontal geschichteten, fast senkrecht, in sanfter Krümmung etwas nach vorn aufsteigenden Nagel und davor die bei weitem breitere, graugelbe, vollkommen undurchsichtige, relativ weiche, den Leisten entsprechend in senkrechten Blättern angeordnete Hornschicht des Nagelbettes, welche von der Nagelplatte sich herabzieht, ähnlich wie die Barten eines Wales von dessen Oberkiefer herabhängen.

Auch mikroskopisch ist die Grenze zwischen der Nagelplatte und der Hornschicht des Nagelbettes, wie Virchow bereits betonte, vollkommen scharf. Allerdings fehlen beiden Hornsubstanzen die Kerne, aber in der Substanz der Nagelplatte fehlt auch jede Andeutung von Zellconturen, während diese in der lockeren Hornschicht des Nagelbettes, abgesehen von ihrer untersten Lage, deutlich hervortreten. Dementsprechend sind auch die Färbungsunterschiede beider hornigen Abschnitte selbst bei den einfachsten Tinctionen (Pikrocochenille, Hämatoxylin) gut ausgesprochen; sie unterscheiden sich eben, wie stets die festere von der lockeren Hornschicht (gelb und roth, weiss und bläulich); diese Färbungsdifferenzen erstrecken sich bei starker Vergrösserung in voller Schärfe bis auf die dicht aneinander liegenden Zellen beider Schichten. Alle beide unterscheiden sich aber auch von den entsprechenden Schichten des ersten Grades der Onychogryphose.

Die Nagelplatte ist vollkommen kernlos geworden, von dunkelgelber Farbe, äusserst dicht und hart und die terassenförmige Schichtung ist noch bei weitem stärker ausgesprochen. Bei den grösseren gryphotischen Kegeln, welche die Länge von $1-1\frac{1}{2}$ Zoll erreichen, zeigt sich an den terrassenförmigen Absätzen eine erhebliche Zunahme in der Breite der letzteren. Während die Absätze nahe an der Spitze etwa 1 mm breit sind und folglich sehr dicht stehen, besitzen sie an der Basis des Kegels eine Breite von 4—5 mm. Im Sinne der oben besprochenen Entwickelung der Terrassenbildung bedeutet diese Breitenzunahme einen mit dem Alter des gryphotischen Gebildes steigenden Widerstand der Nagelplatte, was bei der beständigen Zunahme in der Consistenz derselben ganz verständlich ist. Durch alle hier angegebenen Unterschiede, besonders die Kernlosigkeit und Härte, unterscheidet sich die gryphotische Nagelplatte so sehr von der gesunden, dass man sie schwerlich als einfach hypertrophisch bezeichnen kann. Sie stellt eine besondere Art von Keratom der Nagelmatrix dar, wie die Hornschicht des Nagelbettes ein Keratom dieses Abschnittes.

Auch in dem letzteren sind gegenüber dem ersten Stadium weitere

Veränderungen vor sich gegangen. Der auf dem hintersten Abschnitt des Nagelbettes entstandene Wall hat zu einer Trennung der hier aufgethürmten Hornschicht in zwei Theile geführt, einen festeren Abschnitt oberhalb des Walles und einen locker bleibenden oberhalb der vorderen Grube. Der gefässreiche Wall wirkt auf die darüber liegende Hornschicht wie eine riesige Papille. Die Hornschicht ordnet sich in dichten, kuppenförmig gestalteten Schichten oberhalb des Walles an und zeigt dieselbe Aufquellung und Erweichung einzelner Hornzellen, wie sie oberhalb der Papillen in den Hauthörnern vorkommt und dort beschrieben ist. Hier kommt diese Erweichung der Hornsubstanz aber entsprechend der Breite des Walles in grosser Breitenausdehnung vor und bedingt die Entstehung sehr breiter Markräume und Marksäulen. Innerhalb derselben confluiren häufig, wie Virchow bereits angegeben, die erweichten Zellen und hohl gewordenen Zellenräume zu grossen Zellcomplexen und zu Markräumen von ansehnlichem Umfange. In den untersten dieser Räume tritt vielfach totale Verflüssigung und Resorption des Zelleninhaltes ein und man kann mit geeigneter Tinction in manchen von ihnen ein Netz von fädigem Fibrin nachweisen. Auch Blutungen in den Markräumen trifft man hin- und wieder an und Ablagerung von Blutpigment daselbst ebenso wie in den Hauthörnern, hier wie dort durch mechanische Insulte der Basis hervorgerufen; auch diese sind schon von Virchow genau beschrieben worden.

Im vorderen Abschnitt der Hornschicht des Nagelbettes bemerkt man weniger hervortretende Aenderungen. Die Stachelschicht zeigt ausser den von früherher gebliebenen Leisten eine reichliche Proliferation von unregelmässigen Epithelzapfen, eine ziemlich hohe suprapapilläre Schicht, darauf eine sehr spärliche Körnerschicht und eine breite basale Hornschicht. An vielen Stellen fehlt die Körnerschicht ganz, wie sie denn auch an dem Abschnitt oberhalb des Walles vollkommen fehlt. Trotzdem entbehrt die basale Hornschicht der Kerne nach wie vor und diese treten auch nicht in der nun folgenden hochaufgethürmten lockeren Hornschicht wieder auf, aus der der vordere hornige Abschnittt des gryphotischen Kegels besteht. Auch hier haben wir es daher mit einer Verhornungsanomalie zu thun und nicht mit der einfachen Ueberwachsung des Nagelbettes durch normale Fingerbeerenhornschicht.

Das dritte Stadium der krallenartigen Nägel ergiebt sich aus dem soeben beschriebenen wiederum durch einen Fortschritt derselben Grundveränderung, welche das erste und zweite Stadium herbeigeführt. Der von vorne her wirkende Druck führt nun zu einem fast gänzlichen Schwunde des Nagelbettes, indem sich die vordere Grube bedeutend verschmälert und der Wall zwischen beiden Gruben — allerdings nicht um ebensoviel — verbreitert. Auch die hintere Grube wird schmäler, was ebenfalls zur Vergrösserung des Walles beiträgt. Im zweiten Stadium waren beide Gruben flach und öffneten sich nach vorne, im dritten sind sie beide tiefer und öffnen sich direkt nach oben. Der Wall, der früher ebenfalls etwas nach vorn geneigt und ziemlich spitz war, steigt jetzt senkrecht empor und ist so breit geworden, dass er

fast allein noch die Basis der gryphotischen Gebildes ausmacht. Indem er von vorn her in das Gebiet der Lunula einschneidet, ändert sich deren Bisquitform zur völligen Halbmondform. So wird, lediglich durch den fortwirkenden Druck und die Zusammenschiebung der Gewebe von vorne her, die Matrix der Nagelplatte oder jetzt: die Matrix des Nagelkeratoms aus einer runden Fläche zu einer halbmondförmigen, welche den mittleren Wall umkreist und sich auf seiner hinteren Fläche hinaufzieht. Es erklärt sich daher vollkommen die Thatsache, dass die Nägel, welche diesen höchsten Grad der Gryphosis aufweisen, einen halbmondförmig gekrümmten Querschnitt besitzen und wesentlich flacher sind als die kegelförmigen des zweiten Stadiums. Genauer ist die Entwicklung folgendermaassen. Die kegelförmigen Nägel werden zunächst von vorn nach hinten abgeflacht, denn durch den Fortfall eines weiteren Theils des Nagelbettes entfällt ein Theil der vorderen lockeren Hornschicht. Dadurch reducirt sich die Hornschicht des Nagelbettes bald allein auf jenen festeren Abschnitt, welcher der Kuppe und dem vorderen Abhang des Walles aufsitzt und die beschriebene Markraumbildung aufweist. Dieser zusammen mit dem Keratom der Nagelplatte bildet nun einen hornigen Hohlkegel, der wie eine spitze Mütze dem mittleren Walle aufsitzt und denselben hinten und an der Seite als eine völlig homogene Schicht, vorne als eine lockere Ausfüllmasse umgibt. Aus dem dicken, soliden Kegel der zweiten Periode ist durch den Auftrieb des mittleren Walles (der Cutisfalte) und Verkleinerung des Nagelbettes ein wesentlich flacheres und viel mehr ausgehöhltes, kappenartiges Horngebilde geworden. Mir liegen von einem Fusse eine ganze Reihe solcher spitzer Hornkappen vor, welche von den verschiedenen Zehen sich in toto leicht ablösen liessen und alle wie über einen Leisten gebaut sind.

Von diesen spitzen und flachen Hohlkegeln kann man nun durch alle nur zu wünschenden Uebergänge die Entwicklung bis zu den längsten und sonderbarst geformten Krallen beobachten. Indem nämlich dieser Hohlkegel von unten her Nachschub erhält und dabei seine abgeflachte Form bewahrt, macht sich bei ihm wie bei allen flachen Horngebilden — z. B. den Haaren von ovalem Querschnitt des Bartes, des Negers, des Schafes — die Neigung geltend, sich kreis- oder spiralförmig zu drehen. Sowie an einer Seite des Keratoms der Auftrieb etwas stärker ist als an der gegenüberliegenden, resp. der Widerstand — hier der Schuhbekleidung — schwächer, ist schon diese Neigung zur Drehung nach der anderen Seite gegeben. So lange das ganze Gebilde solide und von wesentlich kreisrundem Querschnitt ist, haben allerdings diese Einflüsse keine merkliche Wirkung. Auf den flachen Hohlkegel braucht aber nur ein leichter derartiger Einfluss konstant zu wirken, so resultirt eine Abweichung der Spitze. Ist aber eine solche gegeben, so folgt nothwendigerweise das fortwachsende Gebilde derselben Richtung immer weiter. So entstehen Krallen, welche nach unten gebogen, die ganze Zehenbeere umwachsen und deshalb auf den ersten Blick nur aus Nagelsubstanz zu bestehen scheinen; Krallen, welche nach hinten umgebogen sind, sich allmählich in den Rücken der Nagelphalanx ein-

bohren und an der Oberfläche einen mittleren Streifen von Nagelbetthornschicht aufweisen und endlich Krallen von jeder Art spiraliger Drehung bis zur Gestalt von Widder- und Antilopenhörnern. Geht dabei der Druck und die Atrophie der Zehenbeere und des Nagelbettes immer noch fort, so zeigen solche Krallen von jahrelanger Entwickelungsdauer diese Veränderung dadurch an, dass sie nach der Basis zu immer schmaler und hohler werden. Schliesslich fällt nach jahrelangem Bestande die Hornschicht des Nagelbettes ganz fort und der gryphotische Nagel wird nun erst wirklich allein von der veränderten Nagelplatte gebildet, welche, wie eine Halbröhre, den mittleren Nagelwulst umgebend, aus der stummelartig verkürzten Nagelphalanx entspringt. Auf diese Weise nähert sich das Endstadium der Onychogryphose wieder gewissen Nagelatrophien, bei denen hauptsächlich das Nagelbett atrophirt (s. Nagelatrophie).

Das dritte oder Krallenstadium ist daher, auch wenn die Nägel an Länge die des zweiten bei weitem überragen, doch jenem gegenüber als ein regressives Stadium zu betrachten. Hier ist ein Punkt, in welchem meine Beobachtungen mit denen Virchow's nicht ganz übereinstimmen, indem nach ihm die Krallenform zwischen denen des ersten und zweiten Stadiums vermitteln soll. Ich sehe dieselbe, wo sie vorkommt, als das höchste und letzte Ergebniss des gryphotischen Processes an. Derselbe Druck von vorne her, der im ersten Stadium die Nagelplatte nur aufhebt und verdichtet, im zweiten zu einer Konkurrenz zwischen verdichtetem Nagel und gewaltig gewucherter Nagelbetthornschicht führt, vernichtet zuletzt wieder die letztere, sodass nur die Nagelplatte, aber in wesentlich veränderter Form und Konsistenz übrig bleibt. Ich glaube, dass hierin meine Auffassung noch einheitlicher als die Virchow'sche ist, indem sie alle Formen als verschiedene Stufen desselben mechanischen Vorgangs in sich begreift.

Und auch darin weiche ich, obwohl unwesentlich, von Virchow ab, dass ich den Process für einen nicht entzündlichen halte, während Virchow geneigt ist, ihn nach Rayer's Vorgang als eine chronische Nagelentzündung aufzufassen. Es ist ja überhaupt noch sehr fraglich, ob wir rein mechanisch bedingte Entzündungen zulassen sollen*) und die Onychogryphose müsste eine solche sein, denn sie ist rein mechanisch bedingt, worin ich Virchow nur vollauf beistimmen kann. Die Erweiterung der Blutgefässe in dem zusammengeschobenen Nagelbett halte ich ebenfalls für eine rein mechanisch bedingte und die Blutfülle für das Zeichen einer Stauungshyperämie, nicht für das einer Entzündung. Wäre wirklich eine chronische Entzündung der Cutis die Ursache der Nagelverbildung, dann müssten wenigstens in jedem Falle Zeichen einer solchen, z. B. Vergrösserung und Vermehrung von Bindegewebszellen um die Gefässe vorhanden sein. Ich finde aber solche nur ausnahmsweise und ihr gelegentliches Vorkommen kann bei einem so sehr äusseren Traumen ausgesetzten Gebilde, wie es ein onychogryphotischer Nagel ist, nicht Wunder nehmen.

*) s. Traumatische Entzündungen mechanischen Ursprungs.

Im Grossen und Ganzen basirt aber die von mir hier gegebene Darstellung vollständig auf der von Virchow, und ich möchte mit einigen sehr beherzigenswerthen Schlussfolgerungen unseres Altmeisters schliessen, welche auch noch heute ihren vollen Werth besitzen, da es immer noch Autoren gibt, welche dem Nagelbett einen „wenn auch nur beschränkten" Beitrag zur Nagelbildung reserviren möchten. Virchow sagt: „Auf den ersten Blick ergibt sich, dass diese eigenthümliche Bildung wesentlich dadurch hervorgeht, dass die beiden Abschnitte des Nagelgrundes, der vordere und der hintere oder das eigentliche Nagelbett und die Matrix verschiedene Substanzen hervorbringen, dass nämlich das an der Matrix sich hervorschiebende Nagelblatt relativ normal gebildet wird, während das (vordere) Nagelbett jene Blättermasse erzeugt. Für die Auffassung von der Nagelbildung überhaupt ist dies gewiss eine interessante Erfahrung, da sie zeigt, bis zu welchem Maasse unabhängig*) von dem Falz und der Lunula her das Nagelblatt gebildet wird." Und: „Für die physiologische Geschichte des Nagelwachsthums ist namentlich die Erfahrung von Wichtigkeit, dass selbst bei der krallenartigen Degeneration, wo vom Nagelbette aus ganz offenbar nur die blätterige Unterlage gebildet wird, der Nagelkörper nicht bloss sehr vollständig vorhanden sein, sondern auch von hinten nach vorn an Dicke zunehmen kann. An einem solchen Nagel von der grossen Zehe maass ich die Dicke des Nagelkörpers um $^1/_4$ Par.'' grösser, als die der Nagelwurzel. Der Grund dieser zunehmenden Dicke liegt aber nicht in einer Anbildung neuer Nagelsubstanz vom Nagelbette her, sondern vielmehr in der Anbildung immer neuer, schiefer Lagen von der Matrix. Das eigentliche Nagelblatt besteht nicht aus Schichten, die der Oberfläche ganz parallel sind; diese decken sich vielmehr in der Art, dass die vorderen Enden der hinteren Schichten in der Tiefe von den hinteren und mittleren Theilen der vorderen Schichten schräg überlagert werden. An der Wurzel, wo die Zahl der sich deckenden Schichten immer kleiner wird und zuletzt nur eine einfache Lage übrig bleibt, muss daher der Nagel am dünnsten sein. Vom Nagelbett scheint mir, wie Reichert angegeben hat, im normalen Verhältniss nichts weiter erzeugt zu werden, als eine Art von Polster, auf dem der Nagel sich fortschiebt; die blätterige Beschaffenheit der Massen, welche unter dem freien Rande hervortreten, entspricht der blätterigen Anordnung, welche bei gryphotischen Nägeln die dicke Unterlage des gehobenen Nagelbettes darbietet."

Literatur.

Lehrbücher: Rayer, G. Simon, Rindfleisch.

Virchow, Zur normalen und pathologischen Anat. der Nägel und der Oberhaut, insbes. über hornige Entartung und Pilzbildung an den Nägeln. Verh. der Würzb. Ges. 1855. S. 83.

Rehm, Ein Fall von Onychogryphosis. Arch. d. Heilk. 1875. S. 80.

Unna, Anat.-phys. Vorstudien zu einer künftigen Onychopathologie. A. A. 1881. S. 3.

*) Unabhängig vom Nagelbett.

Wölfer, Ueber einen Fall von Sklerodermie und Onychogryphosis. Zeitschrift für Heilk. 1881.
Nägeli, Ueber Onychogryphosis sämmtlicher Zehen. Deutsche Zeitschrift f. Chir. 1882. Bd. 16. S. 104.

Porokeratosis.

Mibelli hat kürzlich unter der Bezeichnung Porokeratosis eine klinisch sehr bemerkenswerthe Affektion beschrieben, welcher wir hier ihres anatomischen Interesses wegen nachträglich ein Plätzchen einräumen, ohne damit die Stellung derselben bei den Keratomen befürworten zu wollen. Das Kapitel der trockenen Hautkatarrhe, in welches die Affektion nach meiner Auffassung am besten hineingepasst haben würde, war jedoch schon längst gedruckt, als die Hauptarbeit Mibelli's (Mon. Nov. 1893) erschien. Jedenfalls scheint sie mir eher noch den erworbenen Keratodermien angereiht werden zu können, als den Entwickelungsstörungen der Haut, zu welchen Mibelli sie zählen möchte. Derselbe stützt sich dabei auf ihren langsamen Verlauf, ihren ursprünglichen Sitz in der Oberhaut und deren Anhängen ohne entzündliches Vorstadium und das Vorkommen bei mehreren Mitgliedern in einer Familie. Die ersten beiden Momente theilt die Krankheit mit anderen trockenen Hautkatarrhen und in Bezug auf das letztere muss hervorgehoben werden, dass der Vater in der betreffenden Familie nach seinen Kindern erkrankte, wodurch die Heredität ausgeschlossen und die Infektion äusserst wahrscheinlich gemacht wird.

Die Krankheit beginnt mit schwieligen Flecken von verschiedener Grösse und Form, welche aber stets von einem ununterbrochenen Hornsaume wallartig umgeben werden, der auf seiner Kante eine linienförmige Hornleiste trägt. Ein besonders ausgebreiteter Fleck eines Patienten bedeckte fast den ganzen Vorderarm sammt Handrücken in Form eines scharfgeränderten, wellig eingebuchteten Streifens. Beim serpiginösen Fortschreiten sinkt die Mitte gewöhnlich etwas ein, bleibt aber schwielig und mit zerstreuten Hornkegelchen bedeckt. Prädilektionsstellen sind Hand- und Fussrücken, dann folgen die übrigen Theile der Extremitäten, Hals, Gesicht und behaarter Kopf.

Der Process beginnt mit einer Akanthose des Deckepithels, an welche sich sehr bald eine starke Hyperkeratose*) schliesst, die beim Aufhören der ersteren an vielen Stellen zu einer Atrophie der Stachelschicht führt. Zugleich atrophiren an den befallenen Stellen die Follikel sammt den Talgdrüsen, wenigstens soweit die Flecke sich auf der mit Lanugo besetzten Haut befinden. Sodann — und hierin beruht das besondere dieser Form von Hyperkeratose — befällt dieselbe hauptsächlich die Schweissporen, welche durch einen zuerst noch kanalisirten, später soliden Pfropf von Hornschicht ausgefüllt werden. Dieser letztere senkt sich tief bis in den Anfangstheil des dermalen Ausführungs-

*) Mibelli identificirt in seiner Beschreibung unrichtigerweise den hellen Basalstreifen der Hornschicht bei Osmiumfärbung mit dem ganzen Stratum lucidum Oehl's und nennt den unteren schwarzen Streifen des schwarzen Ramens (Ranvier) superbasale Schicht, während derselbe gerade den Haupttheil der basalen Schicht repräsentirt. Obgleich ich erst vor einiger Zeit (Zwei vergessene Arbeiten etc. Derm. Studien 1889) diesen häufig begangenen Irrthum besprochen habe, muss ich denselben doch auch hier kennzeichnen, da die im Uebrigen sehr genaue und tüchtige Arbeit Mibelli's diesen Fehler weiter sanktioniren könnte. Oehl's „Stratum lucidum", meine „basale Hornschicht" umfasst normalerweise 3—4 Zellenreihen, von denen nur bei Osmiumbehandlung die unterste, fettfreie ungeschwärzt bleibt. „Superbasale Hornschicht" habe ich die direkt auf die basale folgenden Zellreihen (bei dicker Hornschicht) genannt, da dieselbe abweichende Färbereaktionen von der übrigen mittleren Hornschicht zeigen.

ganges hinein und ragt ebenso über die anliegende Hornschicht empor. Durch Zusammenfliessen dieser poralen Hornkegel entsteht die hornige Leiste, welche den fortschreitenden Rand der Affektionen auszeichnet. Zugleich besteht an den jüngeren Partien Erweiterung der papillaren Gefässe und eine Zelleninfiltration des Papillarkörpers, welche sich an den Gängen der Knäueldrüsen nach abwärts erstreckt, die eine Erweiterung des Lumens aufweisen. Später tritt eine Neubildung von kollagenem Gewebe zwischen den Schlingen der Knäuel hinzu, durch welche diese zum Schwund gebracht werden. Auch das übrige Cutisgewebe atrophirt allmählich, wodurch das Einsinken des Fleckes im Centrum bewirkt wird. Mibelli vergleicht diese Atrophie der Knäuel mit der Cirrhose der Leber bei Unterbindung des Choledochus. Er leitet die Erweiterung der Gänge von der terminalen Verstopfung der Schweissporen ab und hält die Knäuelatrophie für das letzte Symptom dieses Retentionsprocesses. Hierbei muss jedoch bemerkt werden, dass andere Affektionen mit Verstopfung der Schweissporen keine cystischen Erweiterungen des Ganges aufweisen und noch weniger stets eine Atrophie der Knäuel folgt. Aus diesem Grunde und zugleich mit Berücksichtigung der von Mibelli beschriebenen Zelleninfiltration an der Oberfläche und am Knäueldrüsenapparate muss ich doch die ganze Affektion für eine chronisch entzündliche halten. Sie schliesst sich der Gruppe Lichen—Pityriasis rubra pilaris—Ichthyosis nach meiner Meinung eng an und entspricht in der peripheren Ausbreitung ihres feinen, steilen Randes innerhalb dieser Gruppe am meisten dem Lichen annularis.

Respighi (Pisa) hat ebenfalls 8 Fälle derselben Affektion beobachtet, welche mithin in Norditalien nicht zu den grössten Seltenheiten gehört. Er unterscheidet miliare, hanfkorn- bis linsengrosse Papeln, nummuläre Scheiben (besonders an den Beinen) und circinäre Scheiben. Die letzteren sind die häufigsten und kommen in manchen Fällen allein vor; ihr Rand ist regelmässig, polycyklisch oder zickzackförmig, bisweilen aus miliaren Höckerchen zusammengesetzt. 3—4 mm hohe Kegel kommen nur an den Zehenspitzen vor. Nirgends besteht ein entzündlicher Hof, doch ist die Mitte der circinären Scheiben zuweilen geröthet. Die Nägel werden sekundär in Mitleidenschaft gezogen, trübe, verdickt, brüchig und können ganz abfallen. Die Affektion hat einen trockenen Charakter und reagirt nicht leicht auf medikamentöse Reize. Respighi fand auch an der Hohlhand und Fusssohle Efflorescenzen.

Respighi beschreibt die Hyperkeratose ähnlich wie Mibelli, legt aber mehr Werth auf die in die Follikeltrichter eindringenden Hornzapfen, die dicht bis an die Acini heranrücken. An den Gängen der Knäueldrüsen unterhalb der poralen Horncysten findet er keine Erweiterung, sondern eine Verengerung, dagegen in den Knäueln stellenweise ampullenartige Ausbuchtungen. An den miliaren Papeln und dem Rande der circinären Scheiben findet Respighi konstant eine centrale Delle, resp. Furche, welche mikroskopisch einem folliculären oder tubulären Hornzapfen oder dem Zwischenraume zweier solcher Zapfen entspricht. Der wallartige Rand besteht entweder blos aus verdickter Hornschicht oder es betheiligen sich die verdickten Papillen an der Bildung desselben. Die Atrophie der Stachelschicht und Körnerschicht bei Verdickung der Hornschicht im Centrum der circinären Papeln, die

leichte Zelleninfiltration in der Mitte und stärkere an der Randpartie, die Atrophie der Knäuel, Haarfollikel und der Cutis beschreibt Respighi wie Mibelli; doch können nach ersterem die Talgdrüsen auch hypertrophiren. Nach diesem Autor haben wir es mit einer vermuthlich parasitären Hyper- oder Parakeratose der Mündung der freien tubulösen und acinösen Drüsen zu thun. Er vergleicht die Affektion ausdrücklich in ihrem serpiginösen Fortschreiten, in ihrer Vorliebe für Hand- und Fingerrücken und den Nagelfalz mit den gewöhnlichen Warzen.

Literatur.

Mibelli, Beitrag zum Studium der Hyperkeratosen der Knäueldrüsengänge. Mon. 1893. Bd. XVII. No. 9.
Respighi, Ueber eine noch nicht beschriebene Hyperkeratose. Mon. 1894. Bd. XVIII. S. 70.

b) Cysten.

aa) Traumatische Epidermiscysten.

Bei Erwachsenen, besonders solchen, deren Beruf sie Schlägen und Stichen mit Instrumenten aussetzt (Schlosser, Steinhauer, Näherinnen) an der Volarseite der Hände und Finger auftretende, gewöhnlich erbsengrosse, runde, indolente, bewegliche Tumoren, deren Entstehung meistens auf ein Trauma zurückgeführt werden kann. Kummer und Christiani fanden in einer solchen Epidermiscyste noch eine Nagelspitze.

Diese interessante Geschwulstform bildet ein spontan entstehendes Gegenstück zu den „künstlichen Atheromen“ in den bekannten Verlagerungsversuchen von Schweninger und Kaufmann. Wir verdanken eine genauere Untersuchung solcher Epidermiscysten Audry und Lacroix. In einem Falle, der ein junges Mädchen betraf, die sich einen Nagel in den Daumen gestossen hatte, entwickelte sich an dieser Stelle eine nadelkopfgrosse Epidermiscyste, die von einer papillen- und gefässlosen Bindegewebsmembran umhüllt war. Die Stachelschicht des epithelialen Kerns der Geschwulst bestand aus abgeplatteten Zellen, welche Kerne, aber keine Stacheln erkennen liessen. Eine 2—5 Lagen dicke Schicht, die etwas diffuses Eleidin enthielt, machte den Uebergang zur kernlosen Hornschicht, welche aus Karmin annehmenden Lamellen bestand und nach dem Centrum in einen nicht verhornten Brei von Zelltrümmern überging. In diesem Fall lief die in die Tiefe verlagerte Epithelschicht in sich zurück und stellte eine ringsum abgeschlossene Kugel dar. Ganz anders lagen die Verhältnisse in dem zweiten Fall eines mandelgrossen Tumors in der Haut des Thenars. Hier zerfiel die verlagerte Epithelmasse in zwei deutlich gesonderte Schichten, eine dünne, aus 6—7 Lagen von Stachelzellen bestehende Keimschicht, in der kein Keratohyalin nachweisbar war und eine sehr viel breitere, gleichmässig blätterige Masse von Karmin annehmenden, unvollkommen verhornten, aber diffuse Plaques von Eleidin aufweisenden älteren Epithelien. Das der letzteren Schicht anliegende Bindegewebe war dicht, gefäss- und zellenarm, der Keimschicht

lag ein weniger dichtes kollagenes Gewebe an, in dessen Lücken theils amorphe Blöcke epithelialer Abkunft, theils Massen veränderter Blutkörperchen, theils grosse Zellen mit zahlreichen Kernen lagerten, welche von den Autoren als Wanderzellen angesehen werden, bestimmt, die Resorption der degenerirenden Epithelien einzuleiten. Richtiger sind dieselben wohl als Chorioplaxen oder Riesenzellen zu deuten.

Aus diesen Befunden geht hervor, dass die auf traumatischem Wege in die Tiefe der Haut verlagerte Oberhaut wohl reproductionsfähig bleibt, aber kein Keratohyalin mehr bildet und keine echte Oberflächenverhornung eingeht und dass es weiter für die Abkapselung von Bedeutung ist, ob der versenkte Keim sich zur Kugelgestalt abrunden kann, was wahrscheinlich von seiner absoluten Grösse abhängt. Eine eigentliche, fort und fort sich vergrössernde Cyste kann natürlich nur bei solchen Keimen sich bilden, die die Kugelgestalt annehmen und allseitig, wenn auch dürftig, ernährt werden. Auch die Bildung eines resorbirenden Granulationsgewebes an Stelle der einkapselnden Bindegewebsmembran macht, trotz weitergehender Epithelneubildung, die Entstehung einer Cyste unmöglich.

Literatur.

Schweninger, Beitrag zur experimentellen Erzeugung von Hautgeschwülsten (Atheromen) etc. Charité-Annalen. 1886. S. 462.
Kaufmann, Ueber Enkatarraphie von Epithel. V. A. Bd. 97. S. 236.
J. Reverdin, Traumatische Epidermiscysten. Revue méd. de la Suisse rom. 1887. No. 3—4.
Kummer u. Christiani, Dasselbe. Revue de chirurgie. 1890.
Péraire, Dasselbe. Ebendas. 1892.
Kummer, Dasselbe. Arch. prov. de chir. 1892.
Labougle, Pathol. Anat. und Pathogenese der Epidermiscysten der Hand. These Bordeaux.
Audry u. Lacroix, Epidermoide Tumoren der Hand und Finger. Midi Medical. 19. Nov. 1892.
Garré, Traumatische Epithelcysten der Finger. Dermatol. Zeitschr. Bd. I. H. 1.

bb) Folliculäre Cysten.

Der neueste Bearbeiter der folliculären Cysten, H. Chiari, welchem eine grosse Reihe sog. falscher Atherome als Material vorgelegen hat, unterscheidet Talgdrüsencysten von Haarbalgcysten und dürfte damit wohl die allgemein verbreitete Anschauung bestätigen helfen, nach welcher es überhaupt Talgdrüsencysten und Haarbalgcysten im eigentlichen Sinne des Wortes gibt. Nun ist aber gerade aus dieser vorzüglichen Arbeit zu entnehmen, dass die Läppchen der Talgdrüse sich nie an der Cystenbildung betheiligen und dass die Cystenbildung stets nur den Ausführungsgang derselben betrifft, d. h. mit anderen Worten: eine Cyste der Drüse selbst nicht existirt. Dieses Resultat entspricht auch ganz meinen Erfahrungen und es ist an verschiedenen Stellen dieses Buches bereits von mir betont worden, dass, wo immer ein Wachsthums- oder Sekretionsdruck rückwärts auf die Drüsenzellen wirkt, diese der Atrophie anheimfallen und sich in eine Schicht gewöhnlichen Epithels zurückverwandeln. Aber dieses allgemeine Princip beschränkt

sich nicht einmal auf die secernirende Fläche der Talgdrüse, sondern erstreckt sich auch auf die Keimstätte des Haares. So lange die cystische Erweiterung nur die Strecke von der Mündung bis zum unteren Drittel des Haarbalges befallen hat, leidet die Proliferation des Haares nicht Noth und der Haarwechsel findet sogar in unvollkommener Weise weiter statt, es sei denn, dass das untere Drittel durch die Cyste comprimirt wird. Ergreift aber die Erweiterung auch den Grund des Haarbalges, so hört jedes Haarwachsthum sofort auf; eine Haarbalgcyste im eigentlichen Sinne, welche den ganzen Haarbalg umfasst und doch noch Haare producirt, existirt ebenfalls nicht. Es kann mithin als ein allgemeines Gesetz gelten, dass es bei erhaltenen Talgdrüsen und Haaren nur Cysten der Ausführungsgänge gibt; dieselbe Erscheinung wird uns noch prägnanter bei dem Knäueldrüsenapparate begegnen. Ganz logisch wäre es hiernach, wenn man 5 Arten von Cysten beim Follikel unterschiede: 1. solche des Haarbalgausführungsganges bei erhaltenem Haar, 2. des Talgdrüsenausführungsganges bei erhaltener Drüse und sodann nach Schwund der specifischen Epithelien solche 3. des Haarbalges, 4. des Drüsenbalges und 5. des ganzen Follikels. Thatsächlich aber fallen die drei letztgenannten Cystenarten zusammen, denn isolirte Cysten des Drüsenbalges existiren nicht, wenn man darunter solche Cysten versteht, welche im selben Follikel mit noch erhaltenen Haaren vorkommen. Ebenso gibt es keine isolirte Haarbalgcysten neben wohlerhaltenen Talgdrüsen. Kommt es überhaupt zur vollständigen Aufhebung der specifischen Funktion eines der beiden Keimlager, so ist die Ausdehnung der Follikelwände und der innere Druck so gross, dass beide verschwinden; dann existirt eben eine einfache Follikelcyste. Hiermit sind die möglichen Arten von folliculären Cysten auf drei reducirt.

Nun kommt aber weiter in Betracht, dass auch die Cysten des Talgdrüsenausführungsganges thatsächlich mit denen des Haarbalgausführungsganges zusammenfallen. Chiari beschreibt allerdings isolirte Cysten des Talgdrüsenausführungsganges, die im Anfange überwiegend Talg, später Hornmassen enthalten und sich von den Cysten des Haarbalgausführungsganges durch ihre Kleinheit und ihr Beschränktbleiben auf die Cutis unterscheiden sollen. Ich dagegen habe weder an isolirten grösseren Cysten noch an dem reichen Cystenmaterial, welches mir das Studium der Akne, Ichthyosis, Pityriasis rubra pilaris, Keratosis follicularis, des Favus und Lichen zugeführt hat, je die Existenz einer isolirten Cyste des Talgdrüsenausführungsganges bestätigt gefunden. Stets handelte es sich um den gemeinschaftlichen Ausführungsgang von Haar und Talgdrüse. Zwar wenn man an jenen Hautstellen, welche grosse Talgdrüsen mit kleinen Wollhärchen tragen, die letzteren vernachlässigen will, kann man für diese Stellen von einer isolirten Cystenbildung des Talgdrüsenausführungsganges reden; aber dieser Mangel an Genauigkeit hat praktisch keinen Vortheil. Denn für das rasche Verständniss der Sachlage ist es viel weniger wichtig zu wissen, ob bei der Bildung der Cyste der gemeinschaftliche Ausführungsgang mit mehr Recht dem Haare oder der Talgdrüse zuzuschreiben war, als

den Inhalt und die Lage der fertigen Cyste zu kennen. Diese hängen aber von zwei Umständen ab, von der Ausdehnung des cystischen Processes und von der Integrität des Haarbodens und Talgdrüsenepithels; beide Umstände hängen unter sich wieder zusammen, indem mit zunehmender Ausdehnung der Cyste die Haar- und Talgbildung gleichmässig oder in verschiedenem Grade leidet.

Ich halte es daher für richtiger und den thatsächlich vorkommenden Differenzen entsprechender, wenn man die folliculären Cysten als eine einheitliche Gruppe betrachtet und sie nach dem vorwiegend in Betracht kommenden Inhalt in Horncysten und Talgcysten eintheilt. In dem Namen: Horncyste liegt bereits, dass die Talgproduction ganz oder grösstentheils aufgehört hat, dass mit anderen Worten die Talgdrüse verödet ist, während das Wort: Talgcyste andererseits direkt auf die Integrität der Talgdrüse oder eines Theiles derselben hinweist. Eine Haarcyste als dritte Abtheilung einzuführen, wäre logisch richtig, ist thatsächlich aber unnöthig, da einerseits selbst bei erhaltener Haarmatrix die Abstossung von Haaren ausbleiben kann und wirklich so oft ausbleibt, dass Cysten mit vielen Haaren geradezu selten sind und weil andererseits dieselben Cysten, wenn sie viele Haare enthalten und makroskopisch wahrnehmbar werden, fast stets auch Talg in grossen Mengen beherbergen, also Talgcysten genannt werden können. Eher kann man von gemischten folliculären Cysten dort sprechen, wo die Produktion von Hornsubstanz und Talg sich die Wage hält, wie z. B. bei vielen Comedonen.

Die Horncysten bilden die bei weitem grössere und wichtigere Gruppe, und zwar nicht nur, weil der cystische Process den Follikel, je mehr er sich ausdehnt, um so vollständiger in eine Hornsubstanz producirende Fläche verwandelt. Es kommt vielmehr wesentlich noch in Betracht, dass die Bildung der meisten Cysten durch eine Hyperkeratose eingeleitet wird, welche von der Mündung des Follikels aus in denselben abwärts steigt, sodass der hornige Cysteninhalt nicht aus der Ansammlung von normaler Oberhaut, sondern aus den Produkten einer krankhaft veränderten, abnorm reichlich abgesonderten Hornschicht besteht. Die am besten charakterisirten Horncysten beruhen geradezu auf einer Hyperkeratose des Follikelausganges.

Die Talgcysten sind viel seltener, einfach aus dem Grunde, weil nur selten eine Hyperkeratose der Follikelmündung vorkommt, welche dieselbe verschliesst und nicht zugleich in den Follikel hinabsteigt, um hier übermässige Hornmengen und eine Horncyste oder wenigstens eine gemischte Cyste zu erzeugen. Hin und wieder entwickeln sich Talgcysten aus gemischten Cysten, wenn allmählich die Hornproduktion nachlässt, während die Talgproduktion andauert. Viele Talgcysten sind mehr oder weniger reich an Haaren.

aaa) Horncysten.

Die Horncysten stellen entweder mikroskopisch kleine, äusserlich nicht wahrnehmbare, zuweilen unter Schuppen verborgene, hornerfüllte, folliculäre Hohlräume

dar oder sie werden in Form perlenartiger, weisser, glänzender, nicht ausdrückbarer Körperchen sichtbar, die durch die Oberhaut durchschimmern oder dieselbe halbkuglig überragen. In noch anderen Fällen dokumentiren sie sich als schwarze Punktirung und Vorwölbung der Follikelmündungen, aus denen sich durch seitlichen Druck ein am Kopfe geschwärztes Hornkörperchen (sog. Mitesser) ausdrücken lässt. Diese letztere Cystenform kann unter Umständen sehr bedeutende Dimensionen annehmen, wobei sie zuweilen mit mehreren Ausgängen und geschwärzten Mitessern an der Oberfläche mündet.

1. Kleine cylindrische Horncysten; Comedo, Doppelcomedo.

Die verschiedensten pathologischen Processe geben zu cylindrischen Horncysten des Ausführungsganges des Follikels Anlass, deren Produkt man als Comedo zu bezeichnen pflegt. Als gemeinschaftliches Charakteristicum dieser Hornkörper können folgende Merkmale dienen. Sie haben alle eine längliche, cylindrische bis eiförmige Gestalt, sind am oberen Ende etwas dunkler, gelbbraun bis schwarz gefärbt (meistens ca. 3—4 mm lang, 1—2 mm breit) und schälen sich als selbständige Gebilde leicht von der jüngeren Hornschicht des Follikelhalses los. Sie unterscheiden sich nach ihrer Herkunft erheblich, worüber, da sie fast stets nur sekundäre Produkte darstellen, bei den betreffenden Affektionen schon mehrfache Angaben gemacht worden sind.

Die bekannteste Form der Mitesser liefert die Akne. Hier liegt in den meisten Fällen keine reine Horncyste, sondern eine gemischte Cyste vor, da die Akne punctata nie zur Verödung der Talgdrüsen führt. Es gibt kaum eine zweite Cystenform, bei welcher so regelmässig Horn- und Talgprodukte bei der Bildung des Cysteninhalts zusammenwirken. Die gewöhnliche Form des Aknecomedos ist die einer Eichel oder einer ovalen Korbflasche, bei der das Mundstück von dem geschwärzten Kopfe des Comedos repräsentirt wird. Im Innern liegt, durch hornige Septen getrennt, in Fächern der eingepresste Talg. Bei schwacher Talgproduktion schliesst sich der Comedo auch am unteren Ende hornig ab, bei starker läuft er in einen Fettstrang aus. Von allen anderen Comedonen ist der Aknecomedo einerseits durch die regelmässige Betheiligung des Hauttalges, sodann durch das Vorhandensein der Aknebacillen gekennzeichnet. Letzteres Kriterium ist natürlich in zweifelhaften Fällen allein ausschlaggebend.

Die Akne pustulosa führt durch Vereiterung mehrerer (2—4) naheliegender Haarbälge häufig zur Bildung von Doppelcomedonen, dreifacher Comedonen u. s. f. Dieselben sind zuerst von Ohmann-Dumesnil, dann von v. Düring näher beschrieben. Letzterer führte ihre Entstehung bereits auf die Confluenz mehrerer Haarbälge innerhalb der Haut zurück, ein Vorgang, dessen Existenz sodann durch einen entsprechenden histologischen Befund von Török bei einer Akne pustulosa sicher nachgewiesen wurde. Da bei der Akne die Balgmembran der totalen Vereiterung lange widersteht, dabei aber bedeutend ausgeweitet wird, so ist eine intracutane Verwachsung derselben mit benachbarten Bälgen, welche ebenfalls vom Eiter durchbrochen sind, fast ebenso leicht möglich wie die Wiedervereinigung der Wände eines und desselben Follikels. Bei der Ausheilung entsteht im ersteren Falle eine gemeinschaftliche, dicht unter der Oberhaut hinziehende, tonnenförmige Höhle, welche je nach der Zahl der vereiterten und ver-

wachsenen Bälge mit 2, 3 oder mehr Ausführungsgängen an der Oberfläche mündet und nach unten gewöhnlich ebenso viele Reste von Haarbälgen und Talgdrüsen aussendet. Dieselbe ist von einfachem Plattenepithel ausgekleidet und producirt Hornsubstanz, welche in concentrischen Schichten die Höhle erfüllt und gegen die verschiedenen Ausführungsgänge hin geschwärzte und stark gepresste Fortsätze aussendet. Bei sehr alten Doppelcomedonen setzt sich die Schwärzung zuweilen bis mitten in die dudelsackförmig gestaltete Höhle fort. Die Haarbalgreste bestehen entweder in kurzen wohlerhaltenen Haarbälgen, die von Zeit zu Zeit kleine Wollhärchen in die Höhle hineintreiben, oder aus Talgdrüsenresten, welche meistens durch den Druck des Cystenbauches komprimirt, eine plattenförmige Gestalt angenommen haben und zuweilen einen grossen Theil der Cyste in diesem atrophischen Zustand umkreisen. Sie tragen ebenfalls durch Talgabsonderung zum Inhalt der Höhle bei und einmal fand ich sogar eine solche Drüse durch einen langen, dünnen, korkzieherartig gewundenen Gang in die gemeinschaftliche Höhle münden. Gewöhnlich werden die Reste der früheren Follikel durch die Verkleinerung der Höhle während der Vernarbung erst in radiärer Richtung schräg herausgezogen und bei der späteren Vergrösserung und Ausbuchtung der Höhle nach unten noch mehr horizontal verlagert, indem die Einmündungsstelle dabei nach unten verschoben wird.

Es entsteht die nicht unwichtige Frage, ob die Doppelcomedonen durch ein Fortschlummern des Akneprocesses erhalten werden oder ob, nachdem die entsprechende Deformation der Haut durch die Vernarbung herbeigeführt wurde, diese genügt, um die Comedonenbildung im Gange zu erhalten. Ich habe daraufhin einen Doppelcomedo untersucht und denselben nicht von Aknebacillen, sondern von einer Reinkultur des Flaschenbacillus erfüllt gefunden. Durch diesen einen Befund ist bereits entschieden, dass die Fortdauer der Doppelcomedonen nicht an die Existenz von Aknebacillen gebunden ist, aber über die Frage, ob die Deformation der Haut dazu genügt, noch nichts entschieden.

Die den Aknecomedonen ähnlichsten Mitesser finden sich bei der Keratosis follicularis circumscripta und Keratosis follicularis contagiosa Brooke neben kugligen Hornperlen. Die comedonenartigen Produkte enstehen in cylindrischen oder konischen Verbreiterungen der oberen zwei Drittel des Haarbalges, die letzteren in den total verödeten, vollkommen ausgespannten Bälgen. Von den Aknecomedonen unterscheiden sich die hier vorkommenden Comedonen hauptsächlich dadurch, dass sie reinen Horncysten entstammen und daher kein Fett enthalten. Der Verhornungsprocess im Ausführungsgange ist so mächtig, dass die Comedonen auch nach unten sich hornig abschliessen, womit dem Fette der am unteren Balgtheile sitzenden wohlerhaltenen, nicht hypertrophischen und nicht cystisch entarteten Talgdrüsen der Eintritt in den Comedo verwehrt ist. Diese Comedonen zeichnen sich durch die regelmässige, lamellöse

Schichtung der Hornlamellen und die Seltenheit der eingeschlossenen Haare aus.

Auch bei der Ichthyosis treffen wir unter den Schuppen comedonenhaltige Horncysten von grosser Trockenheit. Bei diesen Haarbälgen sind auch die Talgdrüsen meistens atrophisch. Sie enthalten — dem langen Bestande der Krankheit entsprechend — meistens mehrere, oft viele Lanugohaare, die unregelmässig zwischen den Hornlamellen gelagert sind. Dadurch wird der ganze Bau der Comedonen ein unregelmässig fächeriger. Durch den Haargehalt, den Mangel an Talg und einer deutlichen Schwärzung der obersten Spitze des Comedos sowie durch die Abwesenheit der Aknebacillen unterscheiden sich die Ichthyosiscomedonen hinlänglich von den Aknecomedonen.

Eine weite Verbreitung haben endlich die Narbencomedonen. Für die cystische Entartung der Haarbälge auf Narben und besonders an der Grenze der Narben gegen die gesunde Haut nimmt man allgemein und wohl mit Recht einfache, mechanische Verhältnisse als Ursache der Stauung an. In der That muss die Narbenkontraktion, indem sie die der Narbe benachbarten Follikel schräg verlagert, häufig genug die Follikelmündung verengern oder sogar verschliessen. Zu dem kommt aber noch für die Narben ein Moment hinzu, welches — wie bei der Akne — die Hyperkeratose begünstigt, das ist die Anämie der Haut und besonders die des Papillarkörpers. Der trägere Stoffwechsel hat eine trägere Abstossung der trockneren Hornschicht zur Folge. Ich glaube, dass beide Momente — Verengerung der Follikelmündung und Hyperkeratose durch Anämie — zusammentreffen müssen, um auf Narben Comedonen zu erzeugen, da auf permanent hyperämischen Narben keine Comedonen*) zu entstehen pflegen. Die Narbencomedonen ähneln an Gestalt, Fettgehalt und durch ihren schwarzen Kopf sehr den Aknecomedonen, unterscheiden sich aber durch den Mangel an Aknebacillen von ihnen.

Die Narbencomedonen können auch Doppelcomedonen, drei- und mehrfache Comedonen bilden, indem z. B. bei der Verklebung einer Schnittwunde die durchschnittenen Hälften benachbarter Follikel bei der Narbenkontraktion bis zur Berührung genähert werden und intracutan mit einander verwachsen. Dann kann man mit einer Sonde zuweilen den Comedo von der einen Seite der Narbe zur gegenüberliegenden Comedonenöffnung der anderen Narbenseite hinausschieben, wobei die Sonde unter der Narbenmitte hindurchgeht. Ebenso kann es bei der Secunda intentio durch Verwachsung von mehreren halb zerstörten Follikeln zur Bildung von mehrfachen Comedonen kommen. Man könnte, da auch die Doppelcomedonen der Akne sich nur an Ulcerationsprocesse der Follikel anschliessen, geneigt sein, alle Doppelcomedonen als Narbencomedonen zu bezeichnen und wenn es sich herausstellen sollte, dass auch in den Doppelcomedonen der Akne der Aknebacillus konstant vermisst wird, so hätte diese Auffassung wohl ihre Berechtigung. In Narbencomedonen, welche nicht von Akne-

*) Wohl sog. Milien, d. i. Talgcysten.

narben herstammten, habe ich bisher den Aknebacillus und überhaupt Mikroorganismen konstant vermisst. Die hier betrachteten Narbencomedonen zeigen zuweilen eine ungemeine Länge, wenn sie aus kanalförmigen, horizontal ausgestreckten Horncysten stammen. Sie gehen dann an beiden Seiten in geschwärzte Köpfe über und man kann an alten Exemplaren, z. B. von Narben der Leistengegend, die Schwärzung zuweilen durch den ganzen mit Hornschicht erfüllten Kanal hindurch verfolgen, womit allein schon die Luftkontakt- oder Schmutztheorie der Schwärzung auch für diese Comedonen widerlegt ist (vergl. Akne).

Die Doppelcomedonen leiten durch ihre Grösse über zu den grossen Horncysten, welche zuweilen, aber nicht immer, aus Comedonen sich entwickeln.

Alle folliculären Cysten von cylindrischer Gestalt, welche durch eine mässige Erweiterung der oberen zwei Drittel des Follikels oder eines noch kleineren Abschnittes entstehen und comedoartige Hornpfröpfe enthalten, gehen im unteren Theile in einen Haarbalgrest aus, welchem sich häufig noch eine Talgdrüse anschliesst. Das Verhalten dieser Drüse, wo sie bei den cystischen Vorgängen erhalten bleibt, ist lehrreich und geeignet, auch auf ihre Funktion bei anderen Processen einiges Licht zu werfen. Sie atrophirt nicht mit Nothwendigkeit, wo der obere Theil des Haarbalges — wie z. B. bei Ichthyosis, Hyperkeratosis suprafollicularis — vollständig von einem fettlosen Hornpfropf blockirt ist. Ebenso wenig aber auch zeigt sie in diesen Fällen eine Hypertrophie, welche man bei fortgehender Erzeugung von Talgzellen zu sehen erwarten dürfte. Endlich entsteht niemals in solchen Fällen eine Talgcyste unterhalb der Horncyste innerhalb des Talgdrüsenrestes. Wir haben also zuweilen eine allmähliche Atrophie der Talgdrüse bis zum einfachen Typus der Stachelschicht oder die Erhaltung eines Status quo ante, welche eigentlich noch merkwürdiger ist. So unbedeutend diese Symptome erscheinen mögen — einfache Retentionserscheinungen, welche man erwarten sollte, sind es nicht. Vergleichen wir damit das Verhalten derselben Talgdrüsen bei einer cystischen Verlegung des Ausganges, bei welcher gemischte, Talg und Horn enthaltende Comedonen entstehen, wie bei der Akne, so finden wir die Drüsen in voller Thätigkeit und wirklich eine Stauung des Sekretes zuerst im gemeinschaftlichen, dann im speciellen Drüsengange und endlich sogar in den Drüsenläppchen selbst, wobei es allerdings auch nicht zu einer regelrechten Cystenbildung in der Drüse kommt. Anstatt dass das Drüsenepithel sich in Stachelschicht zurückverwandelt, wird auch der letzte Vorrath von Keimschicht der Drüse in Talgzellen verwandelt. Das ist ein gegensätzliches Verhalten derselben Drüse unter denselben äusseren Umständen des Follikelverschlusses, welcher unser Nachdenken hervorruft. Mir scheint, dass man hier einmal wieder nicht auskommt ohne die Annahme von chemotaktischen und hier speciell sebotaktischen Einflüssen. Nach meiner Ansicht sind es z. B. die fettliebenden und von Fett sich nährenden Aknebacillen, welche trotz des Follikelverschlusses und des hohen Druckes das Nachrücken neuer Sebummassen hervorrufen.

Die Vergleichspunkte mit den Formen des seborrhoischen Katarrhs ergeben sich von diesem Standpunkte aus von selbst und brauchen nicht weiter aufgeführt zu werden.

Literatur.

Lehrbücher: Virchow, Kaposi.
Ohmann-Dumesnil, Ueber Doppelcomedo. Mon. 1888. Bd. 7. pg. 57.
v. Düring, Ueber Doppelcomedo. Mon. 1888. Bd. 7. pg. 401.
Török, Ueber die Entstehung der Atheromcysten nebst einigen Bemerkungen über Follikularcysten und Doppelcomedonen. Mon. 1891. Bd. 12. p. 437.

2. Kleine kuglige Horncysten. — Hornperlen. — Milium.

Die in kuglig geformten Horncysten entstehenden Hornperlen haben eine sehr verschiedene Grösse und einen wechselnden Sitz im Follikel und unterscheiden sich daher unter einander weit mehr als die annähernd gleich grossen und stets im oberen Theil des Follikels sitzenden Comedonen. Sie enthalten ausserdem nie Fett und sind nicht am oberen Ende dunkler gefärbt wie jene. Die kleinsten kommen im Follikelhalse, mittelgrosse im mittleren Theile und die grössten in vollständig verödeten, zu Kugeln aufgetriebenen Follikeln vor. Bei den letzteren wechselt die Grösse wiederum nach der gegebenen Grösse der Follikel, ist also im allgemeinen eine geringere bei cystöser Umwandlung der durch den Haarwechsel verkürzten Bälge und der Lanugobälge.

Ganz kleine Hornperlen finden sich in dem kuglig aufgetriebenen Follikelhalse bei Pityriasis rubra pilaris, seltener bei Lichen. Dieselben sind mit blossem Auge nicht wahrnehmbar. Sie enthalten höchstens 1—2 Haare, meistens bestehen sie nur aus concentrisch geschichteten Hornlamellen. Während diese Horncysten durch Fortsetzung der Hyperkeratose auf die Follikeltrichter zu Stande kommen, entstehen bei der Hyperkeratosis suprafollicularis (dem sog. Lichen pilaris) kleine Cysten im Follikelhalse durch einfache Stauung. Diese ihrerseits ist auf den Verschluss des Follikels durch die rein suprafollikuläre Hyperkeratose zurückzuführen. Die Folge ist, dass sich hier keine sehr festen, concentrisch geschichteten, perlenartigen Hornkörper ausbilden. Zwischen den lockeren Hornkomplexen findet sich stets ein spiralig gewundenes Haar (selten mehrere) und der Steifigkeit dieser Haarspirale ist die cystische Ausweitung sogar mehr zuzuschreiben, als dem Druck der stauenden Hornmassen. Die Talgdrüse, welche erhalten, aber auch atrophisch sein kann, trägt durch ihre Produkte nichts zur Vergrösserung der Cyste bei.

Grössere Hornperlen bilden sich — neben Comedonen — bei der gewöhnlichen Keratosis follicularis contagiosa Brooke, dort wo der ganze Follikel in eine Horncyste umgewandelt ist. Die letztere ist dann kugelrund oder oval und reicht selten über die Mitte der Cutis hinab in die Tiefe. Fast stets erkennt man an der unteren Hälfte der Cystenwand noch minimale Reste des Follikelgrundes in Form von

epithelialen Vorsprüngen und gewöhnlich auch noch irgend eine solche Protuberanz, die durch einen Gehalt an wenigen Talgzellen sich als Rest der Talgdrüse zu erkennen gibt. Die Cyste wird fast immer von einem etwas zellenreicheren nach abwärts ziehenden Bindegewebsstrang kelchartig umfasst, dem alten Follikelbalge. Neue Epithelwucherungen am Umfange dieser Cysten finden sich selten, oder sind wenigstens schwer als solche zu erkennen, da man bei diesen chronischen Bildungen begreiflicherweise keine Mitosen antrifft. Die meisten der kleinen Epithelwüchse scheinen Reste alter Auswüchse des Balgepithels zu sein, die ja zur Norm gehören und welche bei der Ausweitung des Balges nicht vollständig verstrichen sind.

Es gibt ferner eine hierhergehörige Erkrankung, bei der die Grösse der follikulären Horncysten mit der Kleinheit der befallenen Follikel derartig contrastirt und wo die erkrankte Hautregion ausserdem so zart und nachgiebig ist, dass die Horncysten ziemlich weit über die Hautoberfläche vorspringen und als perlmutterweisse, glänzende Kügelchen makroskopisch sichtbar werden. Man hat diese Affektion nach der miliaren Grösse der meisten Cysten Milium genannt.

Milium.

Miliare, kugelrunde, bläulichweisse, glänzende, harte, sehr oberflächlich gelagerte Körperchen ohne erkennbare Ausgangsöffnung, welche gruppenweise häufig im Gesichte, sehr selten an den Genitalien auftreten und lange in der angegebenen Grösse verharren, um später spontan zu verschwinden. Ihr Prädilektionsort ist die Gegend des Jochbeins und unteren Augenlides, sodann Stirn, Nase, Lippe und übrige Wangentheile. Bei einer grossen Anzahl derselben pflegen einzelne bis zur Grösse eines Pfefferkornes anzuschwellen; doch gehören erbsengrosse und besonders gelb gefärbte, mit schwarzen Punkten versehene und tief in der Haut sitzende Tumoren nicht zu den Milien, sondern sind andere Arten von Retentionscysten, gewöhnlich Talgcysten. Es ist zweifelhaft, ob die gruppenförmig bei der Heilung von Pemphigusblasen, tertiären Syphiliden und auf Narben auftretenden milienartigen Körperchen, sowie die meisten Milien der Genitalien zu den echten Milien zu rechnen sind. Dieselben pflegen bei weitem rascher sich zu bilden und zu exfoliiren als die typischen Milien des Gesichtes. Die sog. Milien der Neugeborenen sind Talgcysten und gehören auch nicht hierher.

Virchow, der zuerst die Milien genauer untersuchte, leitet sie bereits sehr richtig aus der Anhäufung einer übergrossen Masse von Hornzellen im tieferen Theile der sehr kurzen Lanugohaarbälge her, welche an den Prädilectionsstellen der Milien vorkommen. Die Hornschichten sind — im Gegensatz zum Comedo — zwiebelschalenartig, um einen, oft etwas excentrisch gelagerten Mittelpunkt angeordnet. „Diese Form ist insofern von besonderem Interesse, als sie eine Struktur wie eine Perle hat und durch die Uebereinanderlagerung der einzelnen Blätter nicht selten ein wirklich perlenartiges Aussehen entsteht, namentlich jener matte, silberähnliche Glanz, der wahre Perlen auszeichnet“ (Bd. I, 219). Ausser den Hornmassen findet Virchow allerdings auch eine grössere oder geringere Menge Fett und bezieht die grossen Unterschiede in der Fettbeimischung hauptsächlich auf die Höhe des Ausgangspunktes im Haarbalg und das Verhältniss der Talg-

drüsen zu letzteren. Ganz fettfreie können sich in der Tiefe längerer Haarbälge bilden; bei kleinen, mit grossen Talgdrüsen versehenen Haarbälgen überwiegt das Fett in Form von Talgzellen, freiem Talg und Cholestearintafeln. Diese letzteren Angaben beziehen sich jedoch wahrscheinlich garnicht auf die Milien, da bei dieser Beschreibung Comedonen und Milien zusammengefasst werden. Doch gibt Virchow speciell von den Milien das Vorkommen von nadelförmigen Cholestearinkrystallen an.

Die späteren Untersucher reproduciren zumeist diese Angaben. Rindfleisch hält alle Milien für tiefe Haarbalgcysten, nach Neumann dagegen liegt das Milium entweder im Haarbalg oder in der Talgdrüse, da der Balg derselben „aus der verdickten Wand des Haarbalges oder der Talgdrüse“ bestehen soll, von welcher „namentlich bei den grösseren, gelappten Geschwülsten vielfache Bindegewebssepimente in die Höhle ausstrahlen“. Hiernach hatte Neumann, wie auch die betreffende Abbildung (Fig. 12) ergibt, kein Milium, sondern eine grössere Talgcyste vor sich; denn bindegewebige Septen sind weder von Virchow und Rindfleisch, noch von sonst Jemand in den Milien gefunden, wie den kugelrunden, perlartigen, eigentlichen Milien auch gar kein gelappter, sondern ein zwiebelschalenartiger Bau zukommt. Robinson trennt zwei Formen von Milium, von denen die eine aus verirrten Keimen der Stachelschicht, sei es von der Oberfläche oder vom Haarbalge, herstammt, kein Fett enthält und keinen Ausführungsgang erkennen lässt, während es sich bei der anderen um einen tiefsitzenden Comedo mit Cholestearin- und Talginhalt und Ausführungsgang handelt.

Wie man sieht, sind von den wenigen Beobachtern bereits Talgcysten und Comedonen neben echten Milien unter einem Namen beschrieben worden, wie so oft, hat eine ungründliche klinische Scheidung die histologischen Daten verwirrt, wo die sorgfältige histologische Analyse die Aufklärung unbestimmter klinischer Begriffe hätte bewirken sollen.

L. Philippson hat im Anschluss an jenen Versuch einer schärferen Analyse von Robinson und an eine ähnliche Theorie von Epstein über die Epithelperlen im Munde von Neugeborenen für die echten Milien die Anschauung geltend gemacht, dass es sich bei ihnen um verhornte Epithelperlen handelt, welche frei in der Cutis liegen, keinen Zusammenhang mit dem Deckepithel, den Haarbälgen oder Talgdrüsen aufweisen und daher von verirrten Epithelkeimen der Embryonalzeit abzuleiten sind. Die sogenannten Milien der Neugeborenen und manche Milien des Erwachsenen sind dagegen nach Philippson nichts anderes als Sebum, welches in dem Ausführungsgang eines Talgdrüsenacinus oder in dem Haarbalgtrichter aufgestaut ist und eine mehr oder weniger rundliche, aus feinen Fetttropfen, verfetteten Acinuszellen, Fettkrystallen und Hornzellen bestehende Masse bildet. Derartige Talgcysten, welche sich stets durch ihre gelbliche Farbe und den bei genauer Untersuchung nachweisbaren Ausführungsgang zu erkennen geben, sollten aber überhaupt nicht als Milien diagnosticirt werden.

Meine Untersuchungen der echten Milien beziehen sich auf eine

Reihe von verschiedenen Patienten ausgehobener Milien und auf ein Hautstück mit mehreren Milien, an dem ich die Verhältnisse der Cysten in situ studiren konnte. Sämmtliche Präparate stammen lediglich von der Jochbeingegend und vom unteren Augenlid solcher Fälle, welche durch herdweises Auftreten nur an dieser Prädilectionsstelle und langen Bestand keinen Zweifel an der Richtigkeit der Diagnose aufkommen liessen.

Alle entbalgten Milien ergaben lediglich die von Virchow beschriebenen reinen Hornperlen von blätterigem, concentrisch geschichtetem Bau. Ein lappiger Bau war niemals wahrzunehmen, höchstens zeigte die Hornperle eine Zerklüftung der Randpartie. An einigen haftete ein Stückchen unverhornter Stachelschicht, ein bindegewebiges Element war niemals bei der Aushebung gefolgt. Gewöhnlich konnte man einen fester geschichteten, hornigen Kern von einer loser gefügten, hornigen Randzone unterscheiden, weder in ersterer, noch letzterer befanden sich Fettzellen und freies Fett. Nur ganz vereinzelt liessen sich an den osmirten Perlen in den äusseren Lagen Reihen kleiner, schwarzer Körner nachweisen. Mikroorganismen vermochte ich in den Körperchen nicht zu finden. Nach diesen ganz stereotypen Befunden ist es sicher, dass es sich bei den echten Milien nur um Horncysten handeln kann.

Ueber den Sitz dieser Horncysten geben meine Präparate ebenfalls einen bündigen Aufschluss, welcher zu den klinischen Symptomen recht gut passt. Sie stehen nämlich sämmtlich in Verbindung mit kleinen Lanugohaarbälgen dieser Gegend. Um jede Horncyste schlingt sich ein comprimirter Rest eines solchen Haarbalgs und stets hängt derselbe und gewöhnlich in seinem mittleren Abschnitt mit der Stachelschicht der Cyste zusammen. Die Cyste entsteht also im mittleren Theile des Lanugobalges, indem sich derselbe nach einer Seite ungemein stark blasenartig auftreibt. Die Lage und das seitliche Aufsitzen der Horncyste könnte zu der Idee verleiten, als sei die letztere aus der Umwandlung der Talgdrüsen hervorgegangen, aber die kleinen Talgdrüsen der benachbarten Lanugohaarbälge in dem betreffenden Hautstück sitzen tiefer als die Cysten, fast am Fundus der betreffenden, äusserst kurzen Bälge. Die Cysten vergrössern sich hauptsächlich in der Breite und nach oben, verdrängen und comprimiren dabei nicht nur den Rest des eigenen Haarbalges, sondern auch die nächstliegenden Follikel, welche im Bogen um die Cysten herumziehen. Die Cutis zeigt dabei eine Vermehrung der Spindelzellen und namentlich der Perithelien und eine Verdichtung des nächstliegenden kollagenen Gewebes. Die ersten Anfänge der Affektion glaube ich an einigen der den Cysten benachbarten Haarbälge zu finden und zwar im Auftreten einer auffallend klaren, homogenen Hornschicht, welche den Follikeltrichter weit ausdehnt.

Hiernach scheint eine Hyperkeratose des Haarbalgepithels vorzuliegen, welche bis zum mittleren Drittel desselben hinabsteigt und hier dann zu einer sehr starken, einseitigen Auftreibung des kleinen Lanugobalges mit reiner Hornschicht führt, von welcher der Fundus desselben

unberührt bleibt. Die oben angegebenen klinischen Erscheinungen der echten Milien sowie auch ihr spontaner und therapeutisch herbeizuführender Schwund erklären sich sehr einfach aus der Thatsache, dass es sich um relativ oberflächlich sitzende, folliculäre Horncysten handelt.

Literatur.

Lehrbücher: Virchow, Rindfleisch, Neumann.
Robinson, Milium. Handbuch der Dermatologie. S. 37.
L. Philippson, Die Beziehungen des Kolloidmilium, der kolloiden Degeneration der Cutis und des Hydradenom zu einander. Mon. 1890. Bd. XI. S. 1.

3. Grosse Horncysten (Pseudo-Atherome).

Diese Cysten haben die Grösse einer Erbse, Haselnuss oder selbst einer Wallnuss und darüber, sind von runder oder ovaler Form und graben sich je nach der Dicke und Nachgiebigkeit des subcutanen Gewebes in dieses ein oder heben die benachbarte Haut in ziemlich weitem Umfange empor und bringen dieselbe auch allmählich zur Atrophie. Je nach diesen Umständen sind sie etwas beweglich oder fixirt. Stets kommuniciren sie mit der Oberfläche durch einen deutlichen, oft sogar weiten Ausführungsgang, welcher mit geschwärzter Hornschicht verschlossen ist, aus welchem man aber unter Anwendung von etwas Gewalt gewöhnlich einen Theil des Inhalts in Form von einer breiigen, manchmal glitzernden, geruchlosen Hornmasse ausdrücken kann. Hin und wieder entstehen derartige Horncysten bei langdauernden Aknefällen multipel, meistens trifft man sie aber solitär und kann in einzelnen Fällen ihre Entstehung aus Entzündungen von Follikeln verfolgen, bei welchen durch mechanische Reizungen, besonders durch häufiges und rohes Ausdrücken, der normale Heilverlauf gestört wurde. Bei manchen Horncysten ist trotz der enormen Grösse die Haarmatrix und die Talgdrüse noch nicht vollkommen verstrichen und man findet dann im ausgedrückten Inhalt eine Beimischung von Fett und Haaren. Diese gemischten, nicht häufigen Cysten bilden den Uebergang zu den reinen, grossen Talgcysten. Von den Atheromen, mit denen sie fast immer verwechselt werden, unterscheiden sich die grossen Horncysten klinisch durch den primären Sitz der Atherome im Hypoderm, während die Horncysten aus der Cutis niedersteigen, durch die Prädilektion jener für den behaarten Kopf, während diese an allen Körpergegenden, wo Follikel sind, vorkommen und durch den Ausführungsgang der Horncysten, welcher den Atheromen stets fehlt.

Die Histologie der grossen Horncysten schliesst sich eng an die der kleinen, mit Komedonen oder Hornperlen versehenen an. Auch hier finden wir den Follikel zu einer runden oder ovalen, nur sehr viel grösseren Cyste aufgetrieben, welche von koncentrisch geschichteten oder verschiedenartig geknickten oder gefalteten Hornlamellen ganz erfüllt ist. Ausgekleidet wird der Balg von dem abgeplatteten Balgepithel, welches nach dem Centrum hin entweder eine regelmässige Oberflächenverhornung mittelst Keratohyalin oder bei stärkerem Druck eine unregelmässige Verhornung aufweist, bei welcher Keratohyalin ganz fehlt oder nur streckenweise vorhanden ist. Eleidin pflegt auch in diesen letzteren Fällen reichlich in der Hornschicht verbreitet zu sein. Bei sehr grossen, alten Horncysten stellt sich im Centrum, genau wie bei den Atheromen, eine stärkere Schweissung und darauf ein Zerfall der Hornkomplexe in einen Brei von Zellentrümmern ein, welcher zugleich Cholestearin einschliesst. Dieses Vorkommen eines Grützbreies in alten Horncysten hat wesentlich die Verwechslung mit den

ganz abweichend entstehenden Atheromen verschuldet. Wie die letzteren besitzt auch der Balg der Horncysten hin und wieder streckenweise einen Papillarkörper, indem die wuchernde Hornschicht flache Leisten vortreibt. In exquisiter Weise geschieht das bei einer mandelgrossen, mir vorliegenden Horncyste vom Augenlide einer Greisin. Dieselbe umschliesst einen sehr regelmässig gestalteten Hornkörper ohne Spur von Fettbeimischung und repräsentirt den vollkommen verstrichnen Balg eines Follikels. Die breite Mündung ist mit einem Pfropf geschwärzter Hornschicht verschlossen; die Cyste soll seit Jahrzehnten nicht ausgedrückt worden sein. Die ziemlich breite Stachelschicht, welche die Cyste auskleidet, sendet nun ihre Leisten nur nach einer Seite aus, nach der des geringsten Widerstandes, an welcher die Cyste von lockerem Cutisgewebe umgeben ist. An der anderen Seite liegt ihr straffes Bindegewebe kapselartig an und hier zieht die Stachelschicht der Cyste in flacher Ausbreitung ohne Andeutung eines Papillarkörpers hin. Wollte man diese Horncyste trotz ihres Ausführungsganges und ihres isolirten Vorkommens am Augenlide blos wegen ihres Papillarkörpers zu den Atheromen oder Dermoiden rechnen, so würde man sich entschieden einem Fehlschlusse hingeben. Denn es gelang mir, ganz im Centrum des kompakten Hornkörpers, ohne jede Verbindung mit dem Ausführungsgang schwach färbbare Reste einer Kokkenkultur durch intensive Färbung nachzuweisen, während in allen äusseren Schichten des Hornkörpers und in der Hornschicht der Oberfläche gar keine Organismen aufzufinden waren. In die noch ganz kleine mit der Oberfläche in Verbindung stehende Cyste sind mithin die Kokken aufgenommen und bei der mehrere Jahrzehnte hindurch fortdauernden Vergrösserung von einer dicken Hornschale eingekapselt worden. In einer anderen Horncyste fand ich die gesammte Hornschicht von einer kleinen Kokkenart durchsetzt. Aknebacillen habe ich bisher in grossen Horncysten nicht angetroffen, sowenig wie in Doppelkomedonen.

Gerade mit Bezug auf die häufige Verwechslung mit Atheromen kann ich nicht genug die sorgfältige, bakteriologische Durchforschung dieser Gebilde empfehlen, die in manchen Fällen noch Aufschluss über das Vorhandensein einer erworbenen oder angeborenen Cystenbildung geben wird, wenn die anderen Kriterien im Stiche lassen. Solange an den Horncysten die Reste des Fundus vom Haarbalg und von der Talgdrüse noch vorhanden sind, solange sich an ihm noch ein M. arrector inserirt, ist die Deutung als eines Pseudo-Atheroms natürlich leicht.

Literatur.

Chiari: Ueber die Genese der sogen. Atheromcysten der Haut und des Unterhautzellgewebes. Prager Festschrift. Berlin. 1890.

Török, Ueber die Entstehung der Atheromcysten nebst einigen Bemerkungen über Follicularcysten und Doppelkomedonen. Mon. 1891. Bd. 12. S. 437.

bbb) Talgcysten.

In einigen Fällen handelt es sich um miliare, weisse oder pfefferkorn- bis erbsengrosse, gelbliche, die Haut halbkuglig überragende, prall-elastische Tumoren von glatter Oberfläche ohne sichtbaren Ausführungsgang, in anderen um ebensogrosse, oder noch grössere, mehr längliche oder breitbasig aufsitzende, die Haut nur wenig überragende, dagegen sich in das Hypoderm eingrabende, hautfarbene, flache Tumoren mit leicht kenntlicher, offener Mündung, aus welcher mit wenig Gewalt eine gelbliche, häufig unangenehm riechende, am vorderen Pole geschwärzte Masse sich auspressen lässt. Die ersteren zeigen sich spontan und isolirt am Gesicht, dem Hals, der Genitalgegend, auf Naevis oder hin und wieder in grossen Mengen auf einmal, besonders am Scrotum und Penis. Die letzteren entwickeln sich zuweilen in vielen Exemplaren aus einer besonders ausgedehnten und langdauernden Akne unter den Augen des Beobachters. Einige weisen neben Fettmassen ein Convolut von Haaren auf, die sich abstossen und periodisch neu bilden können. Manche verkalken allmählich (falsche Hautsteine). Mit Dermoiden, Atheromen und Milien werden die Talgcysten sehr häufig verwechselt.

Wie schon im Kapitel der Horncysten bemerkt, entwickeln sich Talgcysten nur dort, wo der Verschluss der Follikel ein oberflächlicher ist und keine Hyperkeratose in denselben hinabsteigt. Ausserdem gehört aber eine reichliche und mindestens unveränderte Talgproduktion zu ihrer Bildung; die Drüsen dürfen auch bei grösster Ausdehnung des Sackes nicht verödet sein. Am leichtesten entwickeln sich die Talgdrüsen deshalb natürlich an Orten (Kopf, Genitalien), wo die Talgdrüsen im Follikel die Hauptrolle spielen. Eingehendere Untersuchungen über die Struktur der Talgcysten stehen noch aus, weshalb wir uns nach wenigen Daten ein vorläufiges Bild entwerfen müssen.

Die kleinsten hierher gehörigen Cysten stellen wohl die sog. Milien der Neugeborenen dar, welche bei diesen als dichtgedrängte, weissliche, nicht gelbe, bläschenartige Efflorescenzen Nase und Wangen bedecken können. In einem mir vorliegenden Präparate handelt es sich nämlich um eine starke Erweiterung der Follikelausgänge, deren Mündung durch eine dünne Hornschichtlage verschlossen ist. Diese Follikel gehen nach unten in eine hypertrophische Talgdrüse über, während das dazu gehörende Haar — wie auch in den benachbarten normalen Follikeln — fast überall fehlt und offenbar in Folge des Haarwechsels der Geburt gerade ausgefallen ist. Hiernach handelt es sich bei diesen sog. Milien nicht um Horncysten, sondern um Talgcysten.

Möglicherweise gehören hierher auch die meisten oder alle sog. Milien der Narben oder die Milien der abheilenden Efflorescenzen, welche auf Lupusnarben, nach Erysipel, Pemphigus beispielsweise gefunden werden. In einem solchen Falle, wo bei einem abheilenden tertiären Syphilide ein regelmässiger Kranz dieser kleinen, miliaren, weissen, etwas durchscheinenden prallelastischen, bläschenförmigen „Milien“ um jede Efflorescenz auftrat, handelte es sich nicht um wirkliche Milien, d. h. Horncysten, sondern um Talgcysten, die durch einen leichten Verschluss des Follikeleinganges mit Hornschicht bei starker Talgsekretion zu Stande gekommen waren.

Von den grösseren, weisslichen oder gelblichen, bis erbsengrossen Tumoren, welche massenweise, besonders am Scrotum, sich entwickeln,

liegt eine kurze Beschreibung des Octerlony'schen Falles von Mc Murtry vor, welcher die Kapsel der Talgdrüse starkt verdickt und das Innere der Cyste durch hypertrophische Bindegewebssepten in Fächer getheilt fand, die von einer käsigen, weissen, unangenehm riechenden Masse erfüllt waren.

Die noch grösseren Cysten mit offenem Ausführungsgang, welche sich einzeln oder vielfach aus gequetschten Aknepusteln oder anderen Folliculitiden entwickeln, gleichen im Ganzen den grossen Horncysten mit dem Unterschiede, dass Reste der Talgdrüse und meistens auch des Haarbalges vorhanden sind und der cystisch erweiterte Ausführungsgang des Follikels nicht, wie dort, übermässige Hornmengen producirt. In manchen Fällen führt der periodische Haarwechsel allmälig eine Ansammlung lockiger, längerer Haare im Balge herbei — ähnlich wie bei Dermoiden, in deren Wandung sich Haarbälge vorfinden, so z. B. in einem Falle von Stelwagon*). Wo die grossen Talgcysten sich aus früher bestandenen, kleinen Horncysten entwickeln, z. B. bei Akne, muss natürlich die übermässige Hornproduktion vorher versiegen; die durch diese letztere geschaffene, starre, mit Epithel ausgekleidete Höhle wird sodann von den restirenden Talgdrüsen aus beständig mit Fett erfüllt. Eine ähnliche Substitution habe ich auch bei Doppelkomedonen beobachtet. In diesen Fällen ist auch am ehesten Gelegenheit zur Bildung einer gemischten Horn- und Talgcyste gegeben.

Literatur.

Porta, Ueber Geschwülste der Talgfollikel. Mailand. 1856.
Octerlony, Ein Fall von Molluscum sebaceum des Skrotums. The Medical Herald. 1882. p. 551.
Stelwagon, Eine Talgcyste mit einer aus 2 Haaren bestehenden Haarlocke. Philad. Med. Times. 1885. 24. März.
Callenga, Zweite Beobachtung von Kalkkonkrementen in der Lidhaut. Gaz. delle clin. 1886.
Malherbe, Untersuchungen über das verkalkte Epitheliom der Talgdrüse. Intern. Congress. London. 1881.

cc) Syringeale Cysten.

Bei den Cysten des Knäueldrüsenapparates tritt dasselbe Princip, welches die cystischen Bildungen des Follikelapparates beherrscht, ebenfalls hervor, wegen der grösseren Länge des Ausführungsganges aber noch prägnanter. Es sind bisher nur Cysten des Ganges und seiner Verlängerung durch die Oberhaut, d. i. des Schweissporus bekannt, keine Cysten des Knäuels; es gibt, kurz gesagt, nur syringeale Cysten, keine spiralen. Der Inhalt dieser Cysten ist ein mannigfaltigerer als der der folliculären, in welchen er nur aus ge-

*) Hierher gehören wohl auch die meisten der in früheren Zeiten als Haarfisteln und Haar absondernde Cysten beschriebenen Fälle. Das spontane Aufbrechen von echten Dermoiden dürfte dagegen wohl ein extrem seltener Fall sein.

wöhnlicher Hornschicht und Talg besteht. Es gibt syringeale Cysten, welche ein klares Schweissdrüsensekret enthalten, wie dasselbe sonst auf der Oberfläche aufgefangen wird. Doch in den meisten Fällen weist der Inhalt mehr körperliche Elemente, feinkörnige Niederschläge und tropfenförmige Gebilde auf, welche vielleicht regelmässig im Schweisse vorkommen und nur bei der in den Cysten allmählich stattfindenden Eindickung besser zur Wahrnehmung gelangen. Diese Eindickung in älteren Cysten kann so weit gehen, dass an Alkoholpräparaten ein feinkörniger, solider Ausguss der Cysten wahrnehmbar wird, welcher das Gerinnungsprodukt eines hyalinen Eiweisskörpers zu sein scheint. Fibrin und Fett ist bisher in den Cysten nicht nachgewiesen. Wohl aber dringen zuweilen ganz erhebliche Mengen von Leukocyten in den Gang ein und bilden an den dilatirten Stellen abscessähnliche Anhäufungen. Die Produkte der epithelialen Wandungen des Ganges mischen sich nicht — wie bei den folliculären Cysten — meistens dem Inhalte bei, sondern nur in ganz besonderen Fällen, während wir in den übrigen das von den Knäueln herkommende Sekret allein, freilich in verschiedener Weise modificirt, vor uns haben. Dieser principielle Unterschied erklärt sich daraus, dass der Gang der Knäueldrüsen von der Cuticula, einer homogenen, festen, fettigen Grenzmembran, nach dem Lumen zu bekleidet ist, während der Ausführungsgang des Follikels nur gewöhnliche Hornzellen aufweist. Dort, wo an dem Gange die Cuticula aufhört, in der Höhe der Körnerschicht, da findet auch zuweilen eine Epithelwucherung statt, welche den Gang durch reine Epithelprodukte schliesst und mithin zu Horncysten des Ganges führt. Die angeborenen Geschwülste der Gänge (vergl. angeborene Syringome) zeigen stets eine Epithelwucherung mit hyaliner Entartung, welche zur Bildung eines hyalinen (kolloiden) Cysteninhaltes Anlass gibt; es entspricht das der geringen Ausbildung oder dem völligen Mangel einer Cuticula in der Embryonalzeit.

Dem Sitze nach unterscheiden wir unter den syringealen Cysten am besten die des eigentlich sog. Ausführungsganges, d. h. des epithelialen Ganges innerhalb der Cutis als Gangcysten, von den Cysten des Ganges innerhalb des Epithels: Poruscysten. Bei den letzteren liegt das Excretionshinderniss stets in der Hornschicht. Wo es bei den ersteren liegt, ist meistens noch unbestimmt und auch wohl in der That in verschiedenen Fällen verschieden; es kann ebenso gut in der Höhe der Hornschicht sich befinden, wie in der der Stachelschicht oder auch an dem Punkte, wo der Gang in die Cutis eintritt. Auch in dieser Mannigfaltigkeit liegt eine bedeutende Differenz gegenüber dem Verhalten der Follikelcysten, welche unterschiedlos durch eine Hyperkeratose der Oberfläche eingeleitet und zum grössten Theil durch eine solche des Ganges komplicirt worden. Auch diese Thatsachen entsprechen der von vielen anderen Dermatosen her bekannten Regel, dass die dicksten Hornschichten noch von offenen Schweissporen durchsetzt werden können, während nur eine sehr geringe Hyperkeratose dazu gehört, um die Follikelmündung zu verschliessen. Und diese Gegensätze sind ja auch vom Standpunkte der normalen Anatomie aus sehr

begreiflich, denn den Schweissporus umgeben die Hornzellen nur mit ihren Seitenkanten, die Follikelmündung mit ihren Oberflächen.

Ehe wir die Gang- und Poruscysten genauer besprechen, ist es vielleicht nicht überflüssig, über das Verhalten der Knäuel noch einige Bemerkungen einzuschalten. Wenn diese auch keine eigentlichen Cysten aufweisen, d. h. rundliche, vergrösserte Hohlräume, in denen die typische Form der Knäuel zu Grunde gegangen ist, so lassen sie doch häufig genug erhebliche, einfache Dilatationen erkennen. Wir haben solche beispielsweise beim Lichen und bei der Ichthyosis kennen gelernt, Dermatosen, bei denen die auffallende Hyperkeratose der Oberfläche wohl die Deutung berechtigt erscheinen lässt, dass hier eine Rückstauung bis in das Ende der Drüse stattfindet. Diese Auffassung ist hier um so berechtigter, als mit der Erweiterung des Lumens, die sich oft auch ohne alle Stauungsursache findet, eine membranartige Verdickung der Drüsenzellen nach dem Lumen zu einhergeht, welche den Charakter der Zellen als Drüsenzellen vielleicht aufhebt und sie jedenfalls den Gangzellen sehr verähnlicht. In dieser Wirkung der Sekretstauung hätten wir dann vielleicht ein Analogon zu sehen für die Atrophie der Talgdrüsenzellen unter dem Einflusse reiner Stauung und ihre Rückverwandlung in einfache Stachelzellen. Ganz bedeutende Dilatationen sahen wir auch beim Erythema bullosum vegetans, ja selbst bei Varicen, Wundgranulationen und Narben auftreten, ohne dass hier plausible Stauungsursachen vorliegen und ohne dass sich die besprochene Aplasie der Drüsenzellen findet. Die meisten Dilatationen der Knäuel sind mithin nicht durch Stauung des Sekretes herbeigeführt, sondern Theilerscheinung entzündlicher Processe, progressiver und regressiver Ernährungsstörungen verschiedener Art. Mit anderen Worten: die Rückwirkung von der Oberfläche her auf die Gestalt der Knäuel ist nur eine schwache und nicht zu vergleichen mit der Wirkung direkter Einflüsse von der Cutis her. Eine werthvolle Bestätigung dieses Satzes bietet gerade das Studium der syringealen Cysten. Denn gewiss findet in allen Fällen derartiger Cysten eine absolute Stauung des Knäuelsekretes statt und doch sehen wir an diesen selbst keine irgendwie ausgeprägten Stauungserscheinungen dabei auftreten. Eine im Uebrigen normale Beschaffenheit der Epithelien und Muskeln der Knäuel scheint mithin den Einfluss der Sekretstauung erfolgreich überwinden zu können.

1. Gangcysten. Hydrocystoma.

Schon unmittelbar oberhalb der Verbindungsstelle zwischen Knäuel und Gang kann die letztere erhebliche Dilatationen zeigen. Dieselben dehnen sich fast nie auf die ganze Strecke bis zum Deckepithel aus, sondern nehmen immer nur einen kleineren oder grösseren Theil des Ganges ein, welcher dann kuglig, eiförmig oder birnenförmig oder auch beim Vorhandensein zweier Anschwellungen sanduhrförmig aufgetrieben erscheint. Die kleinsten derartigen Cysten kommen durch Anstauung von Wanderzellen hin und wieder zu Stande, z. B. bei Variola, Erythema bullosum vegetans, die grössten sind einfache Sekretstauungen.

Ich habe Gelegenheit gehabt, solche in allen Formen in alter Favushaut zu studiren. Einzelne findet man fast immer in lupösen Narben, in elephantiastisch verdickter Haut verschiedener Provenienz, bei Unterschenkelgeschwüren. In einem Falle gelang es mir, in einer kleinen kugligen Gangcyste in lupöser Haut einen vereinzelten Tuberkelbacillus aufzufinden. Die Gangcysten zeigen einen regelmässigen, je nach ihrer Ausdehnung dickeren oder dünneren Belag von Pflasterepithel, meistens nur 2 oder 3 Zellenlagen, aber von sehr verschiedenem Grad der Streckung und Abflachung. Eine besondere Cuticula ist an der innersten Zellenlage gewöhnlich nicht mehr nachweisbar. In allen Fällen sind die Einmündungsstellen des Ganges in die Cyste leicht aufzufinden, aber sehr schwierig ist es meistens, sich über den Grund der Stauung eine sichere Vorstellung zu bilden. Bei den Favuspräparaten ist eine solche am leichtesten und zwar in dem Umstande zu finden, dass das gesammte Deckepithel unter dem Drucke des Scutulums stellenweise komprimirt und häufig seitlich verzerrt ist. Bestimmte undurchgängige Stellen des Ganges, Obliterationen des an und für sich schon sehr engen Lumens sind gewöhnlich nicht nachweisbar.

Ein mit abnorm starker Hidrose einhergehendes, multiples Auftreten von grossen Gangcysten bildet ein eigenthümliches, hierhergehöriges Krankheitsbild, das Hydrocystoma. Diese bei Wäscherinnen, Köchinnen und bei an Hyperhidrosis faciei leidenden Personen weiblichen Geschlechts nicht sehr seltene Cystenbildung ist von Jackson, Jamieson und Rosenthal als Dysidrosis faciei, von Robinson schon früher als eine Form von Sudamina, neuerdings in einer sehr sorgfältigen Arbeit als Hydrocystoma beschrieben. Es handelt sich um senfkorn- bis erbsengrosse, aus der Cutis halbkuglig über die Oberfläche aufsteigende, weissliche, durchscheinende, glänzende, dickschalige, nicht entzündliche Bläschen, welche sich in subakuter Weise entwickeln, ohne subjektive Empfindungen zu veranlassen und ohne zu platzen, sich langsam unter Eintrocknung involviren. Der Inhalt ist stets klar, manchmal etwas klebrig und reagirt stets sauer.

Robinson hat an einer grösseren Reihe von derartigen Cysten festgestellt, dass ausser den Knäuelgängen alle Theile der Haut normal sind. Höchstens findet sich in den oberen Cutisschichten bei älteren Cysten eine leichte Leukocytose. In den hier und da etwas erweiterten Knäueln stagnirt ein auffallend körniges Sekret. Etwas oberhalb der Knäuel beginnt die Erweiterung des Ganges, welcher eine mit klarem Sekret erfüllte, überall von platten Epithelien austapezierte Höhle im unteren Theile der Cutis bildet. Bei ihrer Vergrösserung wächst dieselbe nach oben, verdrängt die benachbarten Gebilde und plattet den Papillarkörper sammt der Oberhaut ab. Die Decke der Cyste besteht demnach aus der Oberhaut sammt dem zu einer dünnen Platte abgeflachten Papillarkörper resp. noch einer obersten Cutisschicht, während die Decke der Crystallinabläschen nur aus Hornschicht besteht. Von den Bläschen der Miliaria und des Pompholyx faciei unterscheiden sich diese Cysten durch den Sitz unter der Stachelschicht und den Mangel aller Entzündungssymptome.

2. Poruscysten. — Hornperlen. — Prickley heat. — Crystallina.

Die Cysten des Schweissporus zerfallen der Lage nach in die der Stachelschicht und Hornschicht, dem Inhalte nach in Horncysten und Schweisscysten.

Es genügt, auf die Horncysten mit wenigen Worten hinzuweisen, da wir dieselben bereits beim Lichen besprochen haben. Sie sind bei gewissen Formen desselben (porale Papeln des Lichen obtusus, planus, corneus) ein äusserst charakteristisches Symptom und sogar klinisch leicht wahrnehmbar. Wenn sie, wie es manchmal der Fall ist, der Sitz von heftigem Jucken sind, lernen sogar die Patienten es, sich die Hornperlen aus ihren Poruscysten auszugraben, wobei der Juckreiz aufzuhören pflegt. Sie entstehen durch eine stärkere Verhornung der den Schweissporus umgebenden Zellen zugleich mit einem Verschluss des Lumens, wodurch die verhornenden Zellen sich zu kugligen Komplexen anstauen. Bemerkenswerth ist dabei die scharfe Trennung dieser Hornkomplexe von ihrer verhornten Umgebung. Dieselbe wird durch die concentrische Schichtung und Schweissung der Hornzellen zu einer Perle eingeleitet.

Als Schweisscysten des Porus sind neuerdings die Effloreszenzen bei der in den Tropen heimischen Prickley heat von Pollitzer beschrieben worden. Im Gegensatz zu der meistens damit verwechselten Miliaria rubra*), deren Effloreszenzen Entzündungsbläschen darstellen, entstehen die Bläschen bei Prickleyheat nach Pollitzer, welcher acht Fälle dieser in Mitteleuropa bisher nicht nachgewiesenen Affektion zu untersuchen Gelegenheit hatte, aus der Dilatation des Schweissporus innerhalb der Stachelschicht. Die Gefässe des Papillarkörpers sind erweitert, ebenso die Lymphspalten der Stachelschicht in der Umgebung der Cysten; eine Entzündung besteht nach Pollitzer nicht und eine lokale Leukocytose nur in sehr geringem Umfang. Die Cysten besitzen im Anfange auch genau die Form eines trichterförmig erweiterten Schweissporus; ihr breitester Abschnitt liegt direkt unterhalb der basalen Hornschicht, ihr immer schmäler werdendes Ende in der Höhe der basalen Stachelschicht. Sie participiren anfangs auch an den Spiralwindungen des Porus und erscheinen dann auf dem senkrechten Schnitte als eine Reihe verbreiterter Kanalabschnitte. Später nehmen sie bei ihrer weiteren Vergrösserung in die Breite eine unbestimmte, ovale Form an, bleiben dabei jedoch stets unterhalb der Hornschicht lokalisirt, wodurch sie sich scharf von der Crystallina unterscheiden. Den Inhalt findet Pollitzer anfangs aus einer klaren Flüssigkeit bestehend, die eine feinkörnige Masse, wenige Epithelien und Leukocyten suspendirt enthält; später nehmen die Cysten mehr zellige Bestandtheile auf und erweisen sich bei ihrer Exfoliation als dicht er-

*) Allerdings hebt Pollitzer den Unterschied von der Miliaria rubra auch nicht hervor und führt die letztere im Titel sogar als Synonym der Prickley heat auf; trotzdem verdanken wir gerade diesem Autor die erste genaue Trennung beider Affektionen auf Grund histologischer Untersuchung.

füllt mit undeutlich gewordenen Zelltrümmern. Ein grosses Gewicht legt Pollitzer auf eine constant vorhandene Anschwellung der Hornzellen und eine häufig concurrirende Erhaltung ihrer Kerne in Stäbchenform, besonders in der Umgebung der Schweisscysten. Die Hornschicht machte auf ihn den Eindruck der gequollenen Horndecke einer Schleimhaut und er ist daher geneigt, das Excretionshinderniss auf eine Schwellung der Hornzellen durch übermässige Imbibition mit Schweisswasser zurückzuführen, durch welche der Porus bei seiner Passage der Hornschicht verlegt werde. Dieser Erklärung widerspricht indessen die alltägliche Erfahrung, dass eine maximale Aufquellung der Hornschicht durch Wasser und Alkalien (bei Wäscherinnen), die viel stärker ist, als je die Aufquellung durch den salzhaltigen Schweiss werden kann, niemals eine Verlegung der Schweissporen verursacht. Sodann ist überhaupt die Idee, dass die Aufquellung der Hornzellen und das beschränkte Vorkommen von stäbchenförmigen Kernen in denselben*) bereits die Verhornung zu einer unvollkommenen „Schleimhautverhornung" stempele, nicht richtig. Pollitzer beschreibt und bildet ab eine wohlerhaltene Körnerschicht, welche die Cysten umsäumt und hält die Lokalisirung zwischen Körnerschicht und basaler Hornschicht sogar für die häufigste. Eine noch so starke künstliche Aufquellung der Hornschicht von der Oberfläche her bringt aber die Körnerschicht nicht zum Schwunde, da das Wasser die basale Hornschicht nicht durchdringen kann, dazu gehört eine übermässige Durchfeuchtung von der Cutis her. Solange mithin die Körnerschicht bei der Prickley heat wohlerhalten bleibt, besteht auch sicher eine normale Oberflächenverhornung.

Die von Pollitzer gegebenen Daten genügen schon, um diese bisher nie untersuchte und lediglich auf eine Annahme von Hebra und Kaposi hin mit der Miliaria rubra ziemlich allgemein identificirte Affektion von der Miliaria genau und scharf zu trennen. Während dort die Zeichen eines oberflächlichen Hautkatarrhs bestehen und die Efflorescenzen sich wie richtige Bläschen unabhängig von den Schweissporen entwickeln, besteht bei der Prickleyheat keine merkliche Entzündung, dagegen eine Anstauung von Schweisssecret innerhalb der Schweissporen. Vielleicht kann auch in zweifelhaften Fällen die Anwesenheit von Mastzellen in den Bläschen für die Diagnose: Miliaria ins Gewicht fallen, falls dieselben nicht auch noch bei Prickleyheat nachgewiesen werden sollten. Hauptsächlich wird es bei zukünftigen Untersuchungen beider Affectionen in histologischer Beziehung auf die Untersuchung der Schweissporen und auf Bakterienfärbungen, in klinischer auf die Reaktion und Zusammensetzung der eingeschlossenen Flüssigkeit ankommen. Es wäre zu wünschen, dass der histologischen Differenzirung bald eine genaue, klinische folgen würde, die nur in solchen (subtropischen) Gegenden durchgeführt werden kann, wo beide Affektionen neben einander zu finden sind. Es muss sich dann heraus-

*) Bekanntlich können allein schon unter dem Einflusse eines abnormen Druckes die Kerne der Hornzellen als Stäbchen erhalten bleiben.

stellen, wie die geringen Veränderungen des Papillarkörpers und die geringe Leukocytose, welche Pollitzer fand, aufzufassen sind; dieselben könnten sehr wohl — ebenso wie die äusserst geringen Veränderungen in der Cutis bei der Miliaria — als Symptome einer entzündlichen Chemotaxis gelten. Daher ist die Untersuchung der Schweissporen bei Prickley heat auf Bakterien von grosser Bedeutung für die Auffassung dieser Erkrankung.

Die Erkennung der Efflorescenz der Crystallina als einer Schweisscyste der Hornschicht und die dadurch ermöglichte sichere Trennung dieser nur als agonales Phänomen bei hoch fieberhaften Krankheiten (Typhus, Pneumonie) über grosse Körperstrecken ohne jede entzündliche Erscheinung auftretenden Affektion von der entzündlichen Miliaria ist zuerst Török in meinem Laboratorium gelungen. Man hat durch Schaffung des Namens Sudamen und eine meist ohne anatomische Untersuchung nach dem subjektiven Belieben des Autors angenommene oder verworfene Beziehung der beiden Affektionen zu den Schweissporen und endlich noch durch eine jede Klarheit von vornherein unmöglich machende, doppelte Namengebung, wie Miliaria sudamen, Miliaria crystallina, der Verwirrung auf diesem Gebiete sehr viel Vorschub geleistet. Nachdem endlich verschiedene histologische Zustände erkannt sind und mit verschiedenen klinischen Symptomenkomplexen in konstante Beziehung gebracht werden konnten, ist die exakte Durchführung einer klaren und einfachen Nomenklatur unsere Pflicht. Dabei vermeiden wir lieber den Namen Sudamen, weil derselbe an die Schweissfunktion erinnert und die jeweilige Ansicht des Autors über die letztere sofort und unnöthigerweise in die Betrachtung einführt. Ich habe seit der Török'schen Arbeit daher das nicht misszuverstehende Adjektiv: crystallina subjektivirt und unterscheide die entzündliche, alltäglich im Sommer in jeder europäischen Poliklinik vorkommende papulös-vesiculöse Miliaria von der seltenen, meist erst als Sektionsbefund wahrgenommenen, aus crystallklaren Bläschen bestehenden Crystallina.

Török fand in einem ausgesprochenen Falle von präagonaler Crystallina, dass die Wand der Bläschen überall von Hornschicht gebildet wurde, während die Körnerschicht, Stachelschicht sowie der Papillarkörper keine Veränderungen, besonders keine entzündlichen aufwiesen. Die Hornschichthöhle enthielt kein entzündliches Exsudat, sondern war leer und vor der Härtung mit einer sauren, klaren Flüssigkeit erfüllt. Sie sass unmittelbar über der basalen Hornschicht, dehnte sich in verschiedenem Umfange in die Breite und die ganze übrige Hornschicht, nach aufwärts gehoben und komprimirt, bildete ihre Decke. Es war Török mehrfach möglich, am unteren Rande der Höhlen einen Schweissporus in dieselbe münden zu sehen.

Ich habe seither noch zwei Mal Gelegenheit gehabt, mit Crystallina besäete Haut von Typhusleichen zu untersuchen. An allen untersuchten Bläschen wiederholten sich in regelmässigster Weise die beschriebenen Veränderungen. Stets sass das an der Leiche noch prallgefüllte, am alkoholgehärteten Präparate leere Bläschen oberhalb der basalen Hornschicht und hatte den ganzen Rest der Hornschicht (mittlere und oberflächliche Lagen) zur Bildung der Decke in die Höhe gehoben. Bei der sehr rasch erfolgenden, starken Ausdehnung der Cyste gräbt dieselbe sich zur Hälfte in die Haut ein, bringt alle unterliegenden Papillen und Leisten zur Verstreichung oder verlagert sie schräge nach aussen unter bedeutender Kompression derselben. Die superpapillare Stachelschicht ist auf eine ganz schmale Lage reducirt, welche

aus maximal abgeflachten und in die Länge gedehnten Stachelzellen besteht. Irgend welche andere Veränderungen, ausser der mechanischen Deformation, konnte man auch nicht an dem Papillarkörper oder der Stachelschicht wahrnehmen. Es gelang mir, an mehreren Mittelschnitten von Bläschen ebenfalls, den zugehörigen Schweissporus aufzufinden*), der sich in weit offener Communication mit der Höhle befand und dessen oberes Ende eine deutliche trichterförmige Erweiterung zeigte. Bis zu einem geringen Grade ist diese Erweiterung physiologisch, da etwas tiefer in der basalen Hornschicht normalerweise die engste, schlitzförmig gestaltete Stelle des Kanals sich befindet. Doch die hier vorkommende, starke Erweiterung ist entschieden pathologisch und spricht dafür, dass wenigstens im Beginne eine einfache Erweiterung des Porus, eine Poruscyste vorliegt. Fraglich ist es dagegen, ob die ganze Höhle als enorm erweiterte Poruscyste aufzufassen ist oder ob sehr bald der Porus einreisst und die Schweissflüssigkeit sich in der mittleren Hornschicht eine neue Cystenwandung gräbt, ob also an den grösseren Efflorescenzen eine Poruscyste oder eine Schweisscyste der Hornschicht vorliegt. Für eine Berstung des Porus und die Existenz einer Horncyste der Hornschicht spricht, dass man häufig an Mittelschnitten unter der Mitte der Horndecke einen Zapfen herabhängen sieht, der dem komprimirten Rest eines daselbst abgerissenen Porus gleicht und sodann der Umstand, dass an der unteren Einmündungsstelle des Porus in die Schweisshöhle noch die letzten spiraligen Windungen erweitert und plattgedrückt zu sehen sind. Würden auch dann noch die Wände der Cyste aus dem enorm dilatirten Porus bestehen, so wäre zu erwarten, dass dazu die Zellen des Porus, soweit sie innerhalb der Stachelschicht verlaufen, heran- und aus der Stachelschicht herausgezogen wären. Es ist also höchst wahrscheinlich der ganze Vorgang so zu deuten, dass zuerst eine Dilatation und Cystenbildung des intracornealen Theiles des Schweissporus besteht, welcher bei einem gewissen Dehnungsgrad einreisst, worauf die angestaute Schweissflüssigkeit sich in die umliegende, mittlere Hornschicht ergiesst und diese zu einer Schweisscyste ausdehnt. Vollständige Klarheit über den Vorgang kann aber erst die Untersuchung der Affektion im Beginne führen, wozu die Crystallinabläschen wohl dem Lebenden entnommen werden müssen.

Nach diesen übereinstimmenden Befunden von Török und mir sind nun die früheren Angaben über Sudamina und verschiedene Miliariaformen der Lehrbücher leicht zu sichten. Die Ursache der Schweissretention bleibt jedoch für die Crystallina noch ebenso dunkel wie für die Prickley heat. Es ist vielleicht noch eher zu verstehen, dass die engste Stelle des Kanales in der basalen Hornschicht verschlossen wird (Prickley heat), als dass die äussere ziemlich breite Mündung des Kanales sich verschliesst (Crystallina), besonders da Verstopfungen durch

*) Haarbälge findet man häufig in die Crystallinabläschen münden, aber stets seitlich, während die Schweissgänge immer annähernd central unter denselben sich befinden.

unschuldige Fremdkörper (Puder, Schmutz, Firnisse) nie die Bildung von Crystallina zur Folge haben. Hier scheinen noch unbekannte, chemische Einflüsse, vielleicht von specifischen Schweissbakterien, auf die Hornsubstanz ausgeübt, eine Rolle zu spielen (vergl. Cheiropompholyx).

Literatur.

Lehrbücher: G. Simon, Hebra, Kaposi, Ziemssen (Geber), Crocker, Robinson.
Verneuil, Multiple Cysten durch Erweiterung der Schweissdrüsen. Gaz. de Paris. 1853. Arch. gén. 1854.
Petersen, Beiträge zur Kenntniss der Schweissdrüsenerkrankungen. A. A. 1893. S. 441.
Jackson, Dysidrosis des Gesichts. Journ. of cut. 1886.
Robinson, Hydrocystoma. Journ. of cut. 1893. August.
Török, Sudamen und Miliaria. Mon. 1891. Bd. 13. S. 436.

2. Stauungsgeschwülste der Cutis.

Angiektasie.

Die Angiektasien, soweit sie nicht zu den angeborenen Stauungsgeschwülsten (Naevi angiomatosi) gehören, umfassen eine Reihe ziemlich harmloser Affektionen, welche alle durch primäre Ektasie der Kapillaren oder Venen entstehen und sich höchstens secundär mit hyperplastischen Vorgängen combiniren. Hierher gehören zunächst die als Teleangiektasien bekannten oberflächlichen Röthungen, sodann die papillären Kapillarvaricen älterer Leute und endlich die varicösen und cavernösen Veränderungen der grösseren Hautvenen bei allgemeiner Varixbildung.

Die Teleangiektasien treten symptomatisch und dann meistens multipel oder herdförmig oder auch als selbständige Erkrankung der Haut und dann gewöhnlich als isolirte Flecke auf. Die ersteren begleiten vor Allem die mit entzündlicher Hyperämie einhergehenden Affektionen jenes mittleren Bezirkes des Gesichtes von Schmetterlingsform, welcher den Nasenrücken und die Wangenmitten in sich begreift und bei jeder allgemeinen Röthung des Gesichtes vorzugsweise hyperämisch ist. Es sind insbesondere die seborrhoische Rosacea, das Ulerythema centrifugum und einzelne Fälle von Lupus und Syphilis des Gesichtes, welche daselbst zur Ausbildung von Teleangiektasien Anlass geben. Gewisse zu narbiger Schrumpfung führende Affektionen, wie beispielsweise Xeroderma pigmentosum, umschriebene Sklerodermien, bedingen die Entwicklung von Teleangiektasien auch an anderen Stellen des Körpers.

Man findet in den ersteren Fällen neben einer diffusen, leicht wegdrückbaren Kapillarröthe, in letzteren Fällen ohne solche eine Anzahl gestreckt verlaufender, mit blossem Auge gut sichtbarer Gefässe, welche mit einander häufig anastomosiren, aber keine regelmässigen Netze bilden, sondern eher die Neigung offenbaren, von einem Mittelpunkte radiär zu divergiren. Man darf sich daher nicht etwa durch den Namen: Teleangiektasie verleiten lassen, erweiterte Kapillaren der Haut vorauszusetzen. Denn die beschriebenen Gefässe können natürlich nur er-

weiterte Hautvenen sein und man sollte in diesen Fällen, besonders wo gar keine diffuse Kapillarhyperämie konkurrirt, lieber von einer Venenektasie reden.

Etwas anders liegt die Sache schon bei den isolirt auftretenden Teleangiektasien, deren Lieblingsplatz die Wangenmitte, Nasenspitze und Augenlider sind. Dieselben erscheinen bei Kindern und Erwachsenen zuerst in Gestalt eines sehr feinen, blutrothen, etwas erhabenen Punktes, welcher einem umschriebenen, papillären Varix entspricht und erst bei stärkerem Druck des Diaskops zum Verschwinden zu bringen ist. Von diesem ziehen sich nach einiger Zeit feine, ein wenig geschlängelte Hautvenen geradlinig nach verschiedenen Seiten hin, wodurch eine stern- oder spinnenartige Figur entsteht (sog. Naevus araneus). Auf diesem Punkte kann die Angiektasie stehen bleiben oder sich mit benachbarten Venensternen zu ausgedehnteren Ektasien vereinigen.

Hier existirt — in dem rothen Mittelpunkt der Sterne — ein kleiner papillärer Varix, eine wirkliche Teleangiektasie, die sich mit den vorher besprochenen Venenektasien verbindet. Die Region des Gesichtes prädisponirt zu dieser Kombination, während die papillären Varicen, die so häufig auf dem Rumpfe älterer Leute sichtbar werden, meistens keine venösen Ausläufer in die Umgebung ausstrahlen lassen.

Die letztgenannten Geschwülstchen erheben sich halberbsengross als blassrothe, weiche, stets theilweise, manchmal auch vollständig wegdrückbare Höcker, welche der normalen Haut aufgesetzt erscheinen.

Die kleinsten nehmen den Umfang von 4—8 neben einander liegenden Papillen ein, welche durch eine varicöse Erweiterung der kapillaren Gefässschlingen in verschiedenem Grade aufgetrieben sind und sich meistens noch strotzend mit Blut gefüllt zeigen. Bei den weniger stark erweiterten Gefässen kann man zuweilen noch einen nicht oder mässig erweiterten, arteriellen Schenkel auffinden, welcher in die Ampulle einmündet, während die letztere stets mit erweiterten Venen der subpapillaren Blutbahn communicirt. Die grösseren Varicen nehmen den ganzen Raum der Papillen ein und zeigen meistens deutlich zwei Fortsetzungen in das subpapillare Gefässnetz von ungleichem Kaliber. Die Erweiterung des letzteren beschränkt sich auf die unter dem papillären Varix gelegene Hautstelle oder setzt sich noch ein wenig, aber nie weit in die Umgebung und in die absteigenden Gefässäste fort.

Nach diesen übereinstimmenden Befunden von vier derartigen Angiektasien älterer Leute würde die Stauung an einigen subpapillaren Venenästen beginnen und nach rückwärts erst die venösen, dann die arteriellen Aeste in den Papillen ausdehnen, von welchen Gefässstrecken die venösen Schenkel der Papillarschlinge die stärkste Dilatation erleiden. Der weitere Fortschritt zur cavernösen Angiektasie, welchen zwei meiner Präparate zeigen, beginnt an den am weitesten aufgetriebenen Gefässstrecken der Papillen, indem diese sich darmartig um einander winden und die Falten der Gefässwände, welche dabei septenartig in das Lumen vorgetrieben werden und die einzelnen Bäuche des Varix von einander scheiden, zurückgedrängt und ausgeglichen werden. So entstehen zunächst grössere Hohlräume mit äusserst verdünnten Wandungen und weit vertheilten Endothelkernen, welche die Papillen

kuglig auftreiben; das epitheliale Leistensystem zwischen den letzteren wird verdünnt und zieht sich allmählich ganz aus dem Papillarkörper heraus; die Stachelschicht wird zur Fläche ausgeglichen und verdünnt. Dabei bleibt es aber nicht stehen; die dünnen Wände des Varix geben nach und es kommt zum Durchbruch und zur Communication der Blutkapillaren unter einander, zur Kavernenbildung. Ja, in einem Falle glaube ich sogar einen mehrfachen Durchbruch der varicösen Kapillaren in die umgebenden Lymphspalten mit Kanalisation derselben annehmen zu müssen, da die Höhlen äusserst dicht stehen und manche die Form von Spalten aufweisen, welche die Blutkapillaren einscheiden. In diesem Falle wird man durch Druck kaum den Inhalt der Geschwulst vollständig entleeren können. Ebenfalls dann nicht, wenn eine Anzahl der cavernösen Räume sich mit Thromben anfüllt, was bekanntlich bei allen Varixbildungen und gewiss sehr leicht bei so oberflächlichen stattfindet. Einer meiner Fälle zeigt eine ausgedehnte Gerinnung; die Thromben, aus Fibrin und wenig Leukocyten bestehend, sitzen theils wandständig, theils füllen sie das Lumen der Cavernen vollständig aus. Im ersteren Falle wird der übrige Raum von dichtgedrängten, rothen Blutkörperchen ausgefüllt. Vor dem Thrombus aber stauen sich in einer Anzahl erweiterter Kapillaren eine grosse Menge von Leukocyten, welche sich dadurch auszeichnen, dass sie ohne zu zerfallen in der stagnirenden Blutsäule fast sämmtlich Chromatinveränderungen aufweisen. Die Kerne zeigen die wunderlichsten Formen, besonders stern- und geweihartige Verästelungen des zusammenhängenden Chromatins, dann auch Zerfall desselben in Körnerhäufen, aber nur selten die normale Kleeblattform. Manche dieser verästigten Figuren erinnern an Mitosen, jedoch habe ich echte mitotische Bilder nicht aufgefunden. Diese Thrombose und Stase in der cavernösen Geschwulst besitzt noch dadurch ein besonderes Interesse, dass nicht ein einziges rothes oder weisses Blutkörperchen die Gefässbahn verlassen hat, wo doch die Verhältnisse zur Diapedese ganz besonders günstig liegen — einer jener Beweise für den Satz, dass Thrombose und Stase allein noch in keinem Falle für diapedetische Blutungen der Haut eine ausreichende Ursache abgeben (siehe Blutung).

Der Mechanismus, welcher zur Entstehung der Teleangiektasien führt, ist nur für die wenigsten Fälle einigermaassen aufgeklärt. Die Gefässerweiterungen aus entzündlicher Ursache beruhen wahrscheinlich auf einer chronischen Blutstauung, welche — wie sonst die Leukotaxis — direkt durch die Entzündungserreger unterhalten wird; es kommt aber hinzu einerseits die Leichtigkeit, mit welcher die Gefässe der betreffenden Provinzen der Gesichtshaut stets gelähmt werden und sodann eine den betreffenden Individuen eigene, besondere Neigung zu periodischen Wallungen nach der Gesichtshaut, mit anderen Worten eine specifische Leichtigkeit, mit welcher die centralen Hemmungsganglien für die gesammte Gesichtshaut einzelner Personen gelähmt werden. Daher sind diese Ektasien zunächst diffus im Kapillargebiete verbreitet, ehe sie zur Venenektasie fortschreiten. Die Ektasien auf der Basis atrophischer Processe sind dagegen wahrscheinlich die Folge von einer ausgedehnten

Obliteration ganzer Kapillargebiete. Sie kombiniren sich von vornherein mit einzelnen Kapillarvaricen oder ganz beschränkten Kapillarhyperämien und stellen mit diesen die übermässig in Anspruch genommene kapillare und venöse Collateralbahn dar. Die ganz isolirt auftretenden, meistens zu den angeborenen Mälern gerechneten Teleangiektasien ermangeln noch jeder plausiblen Erklärung. Da sie fast regelmässig im Centrum einen kleinen papillären Varix aufweisen, so ist dieser wohl die primäre, zunächst der Erklärung bedürftige Erscheinung und die radiär ausstrahlenden Venen sind nur als Fortsetzung der Ektasie auf die benachbarten Theile der Blutbahn aufzufassen. Ebensowenig wissen wir über die Entstehung der Kapillarvaricen der älteren Leute; ihrer Ausbreitung nach müssen alle diese Angiektasien eine oberflächliche, in der Haut gelegene Ursache haben.

In diesem Punkte unterscheiden sie sich alle von den venösen Ektasien, welche die Haut als Fortsetzung einer ausgedehnten Varixbildung der gröberen Venen befällt. Hier ist die Ursache (Senkungshyperämie) bekannt und liegt unterhalb der Haut. Ich habe von acht verschiedenen Fällen hochgradiger Unterschenkelvaricen am Fussrücken oder Unterschenkel Hautstücke entnommen, welche die ausgedehnten Venen dicht unter der Oberfläche blau oder roth durchschimmernd zeigten, sodass man hier am ehesten eine Veränderung der Hautvenen selbst erwarten dürfte. Die Untersuchung ergab theilweise unerwartete und dabei übrigens in allen Fällen so schablonenmässig gleichartige Resultate, dass ich sie kurz zusammenfassen kann.

In allen Fällen ist das subcutane Gewebe und ein geringerer oder grösserer Theil der unteren Cutis an diesen Stellen in ein kavernöses Maschenwerk verwandelt, welches Blut in ungeronnenem Zustande erfüllt. Die Hohlräume sind von sehr verschiedener Grösse und höchst unregelmässig, indem sie zum kleineren Theil glattwandigen Lymphgefässen oder Venen, zum grösseren zerrissenen oder hochgradig dilatirten Gewebsspalten gleichen. Demgemäss enthalten auch nur wenige ein kontinuirliches Endothel, manche sind von nackten, zellarmen, kollagenen Bündeln begrenzt, welche häufig wie abgerissen in die kavernösen Räume hineinragen und dieselben nur theilweise zu scheiden vermögen. Gewöhnlich findet man — öfter seitlich als central — den Quer-, Schräg- oder Längsschnitt einer grossen, stark erweiterten Hautvene, an der glatten, regelmässigen Wandung und dem Endothelbelag kenntlich und kann an einzelnen Schnitten eine offene Kommunikation derselben mit den sie umgebenden kavernösen Räumen konstatiren.

Der eigenthümlichste Zug an diesem die Hautvene umgebenden kavernösen Gewebe ist es, dass dasselbe sich nach aussen ziemlich regelmässig mit rundlichem Contur abgrenzt. Während die centralen Maschenräume vielkantig und ganz unregelmässig gestaltet sind, lassen die äusseren Räume an ihrer äusseren Seite eine gewisse Abrundung wahrnehmen, als wenn sie von einer gemeinsamen Scheide zusammengehalten würden. Von einer solchen gewahrt man aber bei Kern- oder Protoplasmafärbungen nicht das Geringste. Erst eine Elastinfärbung giebt über diesen Punkt Aufschluss. Hier erkennt man zunächst so-

fort die Hauptvene des kavernösen Stranges an ihrer starken elastischen Lamelle und die Stelle, an welcher dieselbe dem Blutdrucke nachgegeben hat, an dem Schwunde des Elastins. Der letztere geht noch weit über die Kommunikationsstelle nach allen Seiten hinaus, so dass man annehmen muss, dass nicht ein plötzliches, umschriebenes Trauma, sondern eine lange und weithin einwirkende Schädlichkeit den Elastinschwund bewirkte. Auch das Kollagen inmitten des Gefässstranges, welches die Septen des kavernösen Gewebes bildet, ist grösstentheils elastinfrei, vollkommen, soweit es dem subkutanen Gewebe angehört. Erst in einiger Entfernung vom kavernösen Strange zeigt sich das normale elastische Gewebe, aber es beginnt hier nicht — wie sonst in der Umgebung von Neubildungen — mit einzelnen feinen Fasern, sondern gleich mit einem dichten Fasernkranze, mit einem elastischen Ringe. Dieser ist es offenbar, welcher die sonst unsichtbare Abgrenzung des kavernösen Stranges gegen das umliegende Gewebe besorgt und dass er unter dem Einflusse desselben und in ihm herrschenden Blutdruckes steht, sieht man auf den ersten Blick an seiner regelmässigen, geschlossenen, ringförmigen Anordnung rings um den Komplex der kavernösen Räume, selbst dort, wo normalerweise gar kein Elastin oder sehr wenig vorhanden ist, wie im Fettgewebe. Zur Bildung des neuen elastischen Ringes, der elastischen Lamelle legen sich nicht nur die vorhandenen elastischen Fasern in tangentialer Richtung dicht an einander, es entstehen auch offenbar dort neue, wo vorher gar keine vorhanden waren. Diese elastische Neubildung durchzieht die Gewebe ohne Rücksicht auf deren sonstigen Faserlauf und augenscheinlich allein dem Blutdrucke gehorchend, welcher in das Hautgewebe eingebrochen ist und das Elastin zwingt, sich tangential zu einer schützenden Wand zusammen zu ordnen. Dabei hat es dann nichts auffallendes, dass an den verschiedenen Präparaten häufig genug der Ring nicht vollständig und an verschiedenen Stellen in sehr verschiedener Dichtigkeit und Vollkommenheit ausgebildet ist. Stellenweise fehlt er ganz und wird durch dicke kollagene Stränge ersetzt, streckenweise überlagern sich zwei unvollkommen ausgebildete elastische Lamellen, wo die Hauptvene peripherisch liegt, geht auch wohl die elastische Neubildung an dieser Stelle direkt in das Elastin der Gefässwand über.

Die ganze Veränderung besteht also in dem Nachgeben eines Theils der Venenwand, welches aber so allmählich geschieht, dass keine Blutung auftritt, sondern dass zuerst aus der Adventitia, dann aus dem umgebenden Hautgewebe sich Blätter lamellenweise dem Gefässrohre auflegen und es decken können, wobei die Cirkulation erhalten bleibt. Dadurch wird ein die Vene umgebender Abschnitt der Haut in ein kavernöses Gewebe verwandelt, einen dicken Gefässstrang von schwammiger Struktur, welcher sich von der Umgebung durch eine neue elastische Lamelle abzuscheiden sucht. Diese letztere stellt hier die einzige Neubildung dar; das kavernöse Gewebe verdankt seine Entstehung lediglich dem Einbruch des Blutstromes in das perivaskuläre, bis dahin gesunde Hautgewebe; es handelt sich um eine Angiektasie, nicht um ein Angiom.

Man versteht sehr gut, dass durch diesen Process der Umwandlung der Haut in ein kavernöses Gewebe ein Zustand geschaffen wird, welcher einerseits dem Entstehen des Ulcus cruris vorarbeitet, andererseits das Fortdauern einer durch irgend ein Trauma entstehenden venösen Blutung sehr begünstigt. Denn von einer genügenden elastischen Retraction eines solches Blutschwammes kann nicht wohl die Rede sein. Der Einfluss dieser bedeutenden Blutstauung auf die umliegende Cutis äussert sich stets auf dieselbe Weise. Das Fett des subkutanen Gewebes schwindet zum grossen Theil, auch wo es nicht direkt durch die kavernösen Venenplexus verdrängt wird. An seine Stelle tritt ein grobfaseriges kollagenes Gewebe mit neugebildeten elastischen Fasern. Die letzteren bilden keine feinen Netze wie in der Cutis, sondern dichte Bündel dickerer Fasern, die wie zusammengeschoben zwischen den breiten, neugebildeten, kollagenen Balken liegen. In dieses verdichtete subkutane Gewebe eingebettet findet man Fettstreifen, die Reste der früheren voluminöseren Fettläppchen.

Das Collagen und Elastin der Cutis bleibt im Wesentlichen unverändert bis auf den Papillarkörper und das die Knäueldrüsen umgebende Bindegewebe. An diesen beiden Orten wandelt sich das kollagene Gewebe in ein homogenes, nur undeutlich faseriges, gequollenes Gewebe um, in welchem das Elastin schwindet. Hierdurch werden die Papillen verdickt, von lang-cylindrischer Form und drücken das Leistensystem der Oberhaut zu schmalen Strängen zusammen. Auch die horizontale Platte des Papillarkörpers ist verdickt, homogen und elastinfrei. Während in normaler Haut das subepitheliale elastische Netz in der bekannten Guirlandenform sich den Einsenkungen der Oberhaut anschmiegt, liegt hier ein oberflächliches Netz von Elastin erst am Grunde des Papillarkörpers, weit entfernt vom Epithel und nur spärliche, feine Fasern dringen in das homogene, verdickte Gewebe der Papillen ein.

Aehnlich beschaffen ist das perispirale Bindegewebe, verdickt, homogen, undeutlich, faserig, zu einer einheitlichen Masse verschmolzen, in welcher die Schlingen der Drüse fest eingebettet sind. Noch auffallender sind aber die Drüsen selbst verändert; sie treten auf allen Präparaten dieser Art schon durch ihre Volumenszunahme hervor. Stets ist das Lumen erweitert, die einzelnen Epithelien sind gross und vermehrt, das Protoplasma der älteren hell und homogen, der zahlreichen jüngeren körnig und stark tingibel. An vielen Stellen ist der äussere Contur der Drüsenläppchen unregelmässig nach aussen vorgebuchtet und man bemerkt hier, dass die muskulös-elastische Membran der Drüse fehlt; sie ist offenbar in dem veränderten perispiralen Gewebe aufgegangen. An diese Dilatationserscheinungen schliessen sich aber in den meisten Knäueldrüsen Wucherungen an, knospenartige Vortreibungen des Epithels, die schliesslich in einigen Fällen zu einem Spiradenom, einem echten Adenom der Knäueldrüsen ausarten. Diese adenomatösen Wucherungen halten sich an meinen Präparaten allerdings an die Grenze des veränderten perispiralen Gewebes und zeigen keine Neigung zur Invasion der übrigen Cutis.

In ähnlicher Weise verbreitert sich auch der Gang der Knäueldrüsen, das Epithel verdickt sich, die homogene Grenzmembran wird breiter und färbt sich dunkler, das Lumen erweitert sich und der Gang zeigt durch starke korkzieherartige Krümmungen ebenfalls seine allseitige Vergrösserung an.

Einige Drüsen stossen gewöhnlich direkt an das kavernöse Gewebe an und sind dann stets von demselben als Ganzes zur Seite geschoben, häufig flach gedrückt und durch eine elastische Lamelle von demselben getrennt. Dann findet sich meistens auch an der entgegengesetzten Seite der Drüse eine neue elastische Membran entwickelt, sodass der Verlust aller feinen, die Drüse direkt umspinnenden Fasern hier durch eine grobe elastische Haut ersetzt wird, welche die Drüse zusammen mit dem perispiralen, homogenisirten Gewebe als ein Ganzes einkapselt.

Im Gegensatz zum System der Knäueldrüsen erfahren die Lanugohärchen keine auffallenden Veränderungen und diejenigen der Oberhaut sind, abgesehen von der Verdünnung des Leistensystems, inconstant und von komplicirenden Vorgängen abhängig.

Entzündungserscheinungen finden sich im umliegenden Bindegewebe nirgends, nicht einmal eine merkliche Vermehrung und Vergrösserung der Bindegewebszellen; auch eine Leukocytenemigration besteht nicht, trotz der Verlangsamung des Blutstroms. Dagegen trifft man vielfach auf bedeutende Pigmentablagerungen, Reste früherer Blutungen und zuweilen werden diese umgeben von einer massigen Neubildung von elastischem Gewebe verschiedenster Form, welches wahrscheinlich zur Abkapselung und Ausheilung früherer kavernöser Räume gedient hat.

Innerhalb der kavernösen Angiektasie selbst findet man ebenfalls Pigmentanhäufungen in den grösseren Septen, sodann Leukocytenansammlungen in einzelnen Kavernen und eine immer weitergehende Einschmelzung des interkavernösen Bindegewebes.

Lymphangiom und Lymphangiektasie.

Die Lymphangiome der Haut werden in den Lehrbüchern gewöhnlich anhangsweise bei den Angiomen abgehandelt und gemeinhin als ein reines Gegenstück derselben betrachtet. Wenn man jedoch die verschiedenen Formen der Blutgefässgeschwülste bei den Lymphangiomen wiederzufinden sich bemüht, sollte man sich dessen bewusst bleiben, dass das Lymphbahnsystem nur einem ganz beschränkten Theile des Gefässbaumes, nämlich nur dem venösen entspricht und dass mithin die Mechanik des Lymphangioms höchstens mit der des specifisch venösen Angioms, mit der der Varicenbildung in Parallele gestellt werden kann. Wurde aber von mancher Seite die Analogie mit den Angiomen zu weit getrieben, wurde gleichsam zu viel von den Lymphangiomen als Geschwülsten verlangt, so konnte es nicht ausbleiben, dass andere Pathologen die Grenzen für diesen Begriff möglichst eng steckten und dafür beispielsweise das Vorkommen von vergrösserten Lymphgefässen an Stellen verlangten, welche normalerweise keine auf-

wiesen, alle übrigen Bildungen aber den Lymphangiektasien zuwiesen (Birch-Hirschfeld). Die schwankende, von jedem Autor anders gezogene Grenze zwischen Lymphangiom und Lymphangiektasie bezeugt ebenfalls die Unklarheit in der Definition der Lymphgefässgeschwulst, welche allerdings durch den eigenthümlichen Charakter des Lymphbahnsystems sehr erklärlich ist.

Während nämlich der Blutgefässbaum ein vollständig durch eigene Wandungen in sich abgeschlossenes Kanalsystem darstellt, beginnt der Lymphgefässbaum mit Räumen, welche einer eigenen Wandung entbehren. Die Hypertrophie der Wandungen, welche das nothwendige Kriterium der Hypertrophie eines jeden Kanalsystems ist, lässt also für einen wichtigen Theil der Lymphbahnen vollständig im Stich und man könnte geneigt sein, die Hypertrophie der Lymphgefässanfänge paradoxer Weise geradezu in einer — Ektasie der Lymphspalten, d. h. in der Vergrösserung von etwas Negativem zu sehen. Richtiger jedoch wird es sein, wenn wir, die Unvollkommenheit der Lymphbahnwandung anerkennend und voraussetzend, von einer Hypertrophie des Systems nur verlangen, dass an der betreffenden Stelle die Wandungselemente vermehrt sind oder dass solche auftreten, wo sie vorher fehlten. Eine Varicenbildung der Lymphgefässstämme wird dann ebensowohl unter den Begriff des Lymphangioms fallen, wie die Endothelbildung an solchen Stellen, wo normalerweise Lymphspalten ohne Endothelzeichnung sich befinden.

Auf diese Weise, rein anatomisch gefasst, ist die Frage, ob Lymphgefässneubildung oder nur Lymphgefässerweiterung vorliegt, eigentlich stets bei ausreichender Untersuchung ziemlich leicht lösbar. Anders jedoch, wenn man zugleich die ätiologische Seite der Frage berücksichtigen will, d. h. wenn man nach Gründen sucht, die im Einzelfalle zu einer Erweiterung der Lymphbahnen oder andrerseits zu einer Wucherung der Wandelemente derselben Anlass gegeben haben konnten. Die Gründe für eine Erweiterung liegen bei einem der Abfuhr von Gewebssaft dienenden Kanalsystem naturgemäss entweder in einer Drucksteigerung des flüssigen Inhalts oder in einer primären Defektbildung der Wandung. Den letzteren Faktor können wir bei der hier vorliegenden Frage ruhig übergehen, obwohl derselbe bei vielen mit narbiger Atrophie der Haut (Ülerytheme) einhergehenden Dermatosen eine Rolle spielt. Denn diese Processe haben einen völlig regressiven Charakter und sind niemals mit der Lymphangiombildung in Beziehung gebracht worden. Sie haben für uns an dieser Stelle einen negativen Werth, da sie klar beweisen, dass eine Vermehrung der Lymphspalten der Cutis allein niemals die Symptome der Lymphangiektasie im gebräuchlichen Sinne hervorruft. So bleibt uns als der diskutable ätiologische Faktor nur die Lymphstauung.

Es ist nun bereits viel darüber gestritten worden, ob die Lymphstauung als solche allein Ursache der Bildung von Lymphangiomen und Lymphangiektasien sei und während früher unter dem Eindrucke der Wegner'schen Arbeit der Einfluss der Lymphstauung als selbstverständlich galt und vielleicht überschätzt wurde, macht sich neuer-

dings seit der Arbeit von Langhans das entgegengesetzte Bestreben geltend, diese Processe lediglich auf Rechnung einer Wucherung der Lymphgefässwandungen zu setzen. Vor Allen haben Nasse, Klebs und Török in jüngster Zeit den letzteren Standpunkt vertreten. Nun ist es ja eo ipso klar, dass eine reine Dilatation der Lymphgefässe ohne jede zellige Proliferation der Wandung überhaupt nie die Erscheinungen, welche bei den Lymphangiomen wahrgenommen werden, erklären könnte. Käme wirklich mit Ausschluss aller anderen Processe eine Rückstauung der Lympho vor, welche mit Ueberwindung der Klappenapparate von einem centralen Punkte aus die Lymphe in den Geweben festhielte, so müsste die Folge zunächst eine Erweiterung der Lymphgefässanfänge sein, dann eine Sprengung ihres Endothels, wodurch die Lymphgefässenden in Lymphspalten, die Lymphangiektasie in ein interstitielles Oedem verwandelt sein würde. Diese Usur ist es ja, welche varicöse Lymphangiome schliesslich in cavernöse umwandelt und für gewisse Endstadien des ganzen Processes müssen wir das Hervortreten einfacher Lymphstauung deshalb auch zugeben. Aber niemals würde hierdurch allein die kleinste Lymphcyste der Haut erklärt; eine der Dilatation parallel gehende Oberflächenvergrösserung der Lymphgefässe ist wenigstens erforderlich, um die Erscheinungen zu erklären und diese setzt selbstverständlich einen Zelltheilungsprocess in den Wandungen der Lymphgefässe voraus. An eine einfache Lymphstauung allein ist denn auch wohl nie gedacht worden und auch Wegner, welcher auf Stauungsmomente am meisten Gewicht legte, lässt Ektasie und Hyperplasie stets zusammengehen. Die strittige Frage ist nur die, ob eine einfache Lymphstauung das primäre Ereigniss ist, welches allein genügt, um die Proliferation der Wandung auszulösen und zu unterhalten, so dass die letztere sekundär und stets nur im richtigen Verhältniss zur Stauung auftritt oder ob umgekehrt die Proliferation als erstes Ereigniss angesehen werden muss, welche autonom fortschreitet und zu welcher sich die Stauung — eventuell als begünstigender Faktor — in beliebigem Grade hinzugesellen kann. Die letztere Anschauung interessirt uns hier zumeist, da sie Török in letzter Zeit für das Lymphangioma capillare varicosum der Haut mit Geschick vertheidigt hat.

Liest man nun die Autoren (Langhans, Esmarch und Kulenkampff, Nasse, Schmidt), welche nach Wegner das Für und Wider dieser Frage im allgemeinen erörterten, so sieht man bei ihnen allen das Bestreben, den physiologischen Thatsachen gerecht zu werden, welche lehren, dass auf blosse Unterbindung des Brustganges nicht einmal Oedem folgt und auf die pathologischen, dass bei länger dauerndem, organischem Verschluss des Brustganges sowohl Oedem wie Lymphangiektasie ausbleiben kann. Wenn sie aber auf der einen Seite ausdrücklich darauf hinweisen, dass selbst eine sichergestellte centrale Lymphstauung noch nicht im Mindesten zur Erklärung irgend eines Lymphangioms oder einer Elephantiasis lymphangiectatica ausreicht, so sollten sie andrerseits die Thatsache, dass man auch wirklich bisher nie eine solche bei umschriebenen Lymphangiomen konstatiren

konnte, eigentlich mit Genugthuung begrüssen, denn es würden dadurch alle Erfahrungen eben sehr gut übereinstimmen. Statt dessen herrscht die etwas inkonsequente Neigung vor, doch einige derartige Veränderungen mit centralen Verschlüssen der Lymphwege in Zusammenhang zu bringen. So citiren Esmarch und Kulenkampff Fälle von Wegner und Langenbeck und die alte Virchow'sche Beobachtung beim Kalbe (p. 171) als Beispiele von der positiven Wirkung solcher Hindernisse, ohne hinzuzufügen, dass der heutige Standpunkt der Wissenschaft eine neue Erklärung dieser Thatsachen verlangt. Nasse lässt wenigstens für diffuse Ektasien der Lymphgefässe eine centrale Obliteration als ausreichende Ursache zu. Auch Langhans, obwohl völlig überzeugt von dem Unzureichenden der centralen Stauung, nimmt „zur völligen Sicherstellung", dass die Lymphstämme frei waren, die Injektion zu Hülfe und weist die Wegner'sche Theorie für die Makroglossie hauptsächlich wegen des Umstandes zurück, dass man sich den Ort des Hindernisses schwierig vorstellen könne. Man sieht, würde dennoch einmal bei einem Lymphangiom ein richtiger Verschluss der Lymphgefässstämme gefunden, so würden die kompetentesten Autoren nicht anstehen, hier ausnahmsweise in dem Verschluss die zureichende Ursache zu erblicken, obwohl wir uns heutzutage sagen müssen, dass eine solche nie die wahre Ursache sein kann und dass wir in den Lymphstämmen überhaupt nicht nach einer solchen suchen sollten.

Hier, wie schon einmal im Kapitel des Oedems und zum zweiten Male in dem der Elephantiasis, erkennen wir deutlich, dass die bisherige allgemeine Verlegenheit den betreffenden Thatsachen gegenüber — die sich z. B. deutlich in der höchst sorgsamen Arbeit von Nasse ausspricht — nur künstlich dadurch herbeigeführt wurde, dass man die Ursache der Stauung nicht an der richtigen Stelle, d. h. im Venengebiete, suchte, auf welche die Physiologie und experimentelle Pathologie längst mit Entschiedenheit hingewiesen haben. Ich bin überzeugt, dass in allen jenen Fällen*), in denen es den Autoren glückte, den Milchbrustgang komprimirt zu finden, eine primäre und viel wesentlichere Kompression der benachbarten Venen übersehen wurde. In manchen Fällen, in denen selbst Thrombosen in den grossen Venen angegeben wurden, haben es die Autoren nicht für der Mühe werth gehalten, deren etwaige Beziehungen zu den Lymphangiektasien zu erörtern (z. B. Nasse, Fall XVIII). Von einer genauen Untersuchung des Kalibers der grossen Venenstämme ist nirgends die Rede, selbst wenn über die Arterien und Lymphstämme genaue Angaben vorliegen (z. B. Fall von Langhans). Und doch kann ja nur in den grossen Venen, wenn überhaupt irgendwo, eine centrale, primäre Stauungsursache gesucht werden. Wenn hierauf endlich einmal vorkommenden Falles das Augenmerk gerichtet ist, wird man — dagegen durchaus nicht nach den bisherigen summarischen Angaben über Durchgängigkeit oder normales Verhalten der grossen Blutgefässe — die erste Frage nach einer primären, centralen Stauungsursache entscheiden können.

*) Mit Ausnahme der Lymphstauung des Darmes.

Nach meiner Ansicht kommen solche in der That bei sehr ausgedehnten Lymphangiomen, speciell bei der Elephantiasis lymphangiectodes congenita in Frage.

Bei dem negativen Ausfall der Bemühungen, in den grossen Lymphstämmen Stauungsursachen zu entdecken, wenden sich Esmarch und Kulenkampff, sowie Nasse localen Stauungsursachen zu und merkwürdiger Weise wiederum nur etwaigen fehlerhaften Bildungen oder mechanischen Verlegungen und Verzerrungen der Lymphgefässe der betreffenden Region. Als wenn nicht jedes derartige Hinderniss, wenn es nicht zugleich in den Venen der betreffenden Region eine Stauung hervorruft, vollständig irrelevant für den Abfluss der Lymphe aus derselben wäre! Nasse sagt sehr richtig: „Vollständiger Verschluss der abführenden Lymphgefässe ist bei den circumscripten Lymphangiomen daher nicht nur nicht erwiesen, sondern für die meisten Fälle sicher nicht vorhanden —“ fügt aber sofort hinzu: „Trotzdem kann man nicht leugnen, dass geringe Lymphstauung vorhanden sein kann und oft vorhanden ist, denn ohne sie kann man die Ausdehnung der Lymphstämme nicht erklären“. Bei dieser Sachlage halte ich es für einen glücklichen Umstand, dass bisher solche lokalen Obturationen selbst gelegentlich nicht gefunden sind und dass die von Rindfleisch angenommenen, narbigen und schrumpfenden lokalen Processe der Umgebung auf die uns hier beschäftigenden Lymphangiome auch nicht passen. Denn sonst würde die Aufmerksamkeit von der eigentlichen Quelle jeder Lymphstauung, dem Venensystem auf lange hinaus abgelenkt werden.

Török verwirft die lokale Stauung als zureichenden Grund für die kapillaren, varikösen Lymphangiome der Haut ganz, um sich ausschliesslich für die Theorie der neoplastischen Entstehung zu entscheiden. Er hebt hervor, dass eine solche Stauungsursache doch nur auf die Endothelien aller papillaren Lymphgefässe eines Bezirks gleichzeitig einwirken könne, während man thatsächlich in dicht neben einander liegenden Papillen theils grosse Lymphcysten, theils lediglich zellige Infiltrate findet. Hiergegen möchte ich indessen bemerken, dass durch derartige Befunde die Annahme einer primären Stauung durchaus nicht widerlegt wird, da die Schnelligkeit und Stärke der Ausbildung der Lymphangiektasie innerhalb eines Bezirkes doch gewiss die grössten Differenzen aufweist. So gut man auf einem elephantiastischen Unterschenkel nur hier und da sich bläschenartige Protuberanzen über die Haut erheben sieht, obwohl die Stauungsursache überall dieselbe ist, so müssen in der Widerstandsfähigkeit der einzelnen Abschnitte des Papillarkörpers vorgebildete Differenzen bestehen, welche die topographische Anordnung der Varicositäten bestimmen. Török hebt ferner und mit Recht hervor, dass bei einer anderen Hautkrankheit, der Urticaria pigmentosa, ein habituelles Oedem desselben Bezirkes im Papillarkörper besteht, ohne dass die Lymphangioblasten zur Proliferation angeregt würden. Aber gerade dieses Beispiel lehrt ja, dass durch langdauernde Lymphstauung noch andere progressive Veränderungen eingeleitet werden können, hier nämlich die Anhäufung von Mastzellen und

Pigment. Uebrigens ist die Neubildung jeglicher Art von Gewebe unter dem Einfluss der Blut- und Lymphstauung an den elephantiastischen Unterschenkeln eine zu alltägliche Erscheinung und die Bildung von Lymphangiomen und Lymphangiektasien zu innig mit derselben verknüpft, um den Gedanken einer Anregung der Lymphangioblasten zur Proliferation durch Stauung, falls diese nur im Einzelfalle nachgewiesen wird, von der Hand zu weisen. Ich halte auch die lokale Stauungsursache, wenn eine solche an richtiger Stelle, im Venensystem, aufgefunden wird, für durchaus geeignet, den lymphangiomatösen Process so gut wie den angiomatösen anzuregen, besonders wenn dieselbe auf das embryonale Gewebe einwirkt.

Wie steht es nun aber mit der Kehrseite der ganzen Frage? Können wir uns denn einfach mit dem Nachweise begnügen, dass in der Umgebung von präexistirenden Lymphgefässen Spindelzellen sich ausläuferartig anlegen, welche feine Kanäle zwischen sich erkennen lassen, die mit den Lymphgefässen in Verbindung treten? Ist mit einem solchen Befunde, welcher offenbar als Nachahmung der Blutgefässbildung aufgefasst werden kann, das geringste Verständniss für den Bau des fertigen Lymphangioms eröffnet? Wir verstehen sehr wohl, dass die Sprossen einer vom Blutstrom durchspülten Capillare von diesem gleichsam ausgewaschen und dem Blutgefässnetz angeschlossen werden können. Aber wo liegt die entsprechende Kraft und der dem Blutdruck entsprechende Druck bei den Lymphgefässsprossen? Und diese sollten nicht nur das gewöhnliche Kaliber erhalten, sondern sofort varixartig sich aufblähen? Ja, noch mehr; diese Aufblähung der neu gewonnenen Territorien soll sogar der Richtung des Lymphstromes entgegen schreiten. Nicht am spitzen Ende der neuen Sprossen, wo die Lymphe eintritt, sondern am breiten Ende, mit welchem sie ihren Inhalt in den bestehenden Varix entleert, soll die Aufblähung anheben.

Man sieht, mit den von Nasse und Török nachgewiesenen Endothelspalten als Beginn des Lymphangioms ist uns noch wenig gedient. Wie alle älteren Autoren über den Gegenstand, insbesondere Wegner, werden wir immer wieder auf eine Kraft und einen Druck hingewiesen, welcher dem natürlichen Lymphstrom entgegenwirkt, sobald wir uns die im Begriff des Lymphangioms liegende Ektasie der Lymphgefässe erklären wollen. Denn eine Expansivkraft der Endothelien, genügend um das Zwischengewebe zum Schwund zu bringen, wird man doch wohl nicht supponiren wollen; man ist ja froh, wenn man diese zarten Lymphangioblasten überhaupt nachweisen kann.

Welches ist aber die dem Lymphstrom entgegenwirkende Kraft? Die einfache Ansammlung der Lymphe im Gewebe durch venöse Stauung, durch dieselbe Stauung, von welcher wir soeben angenommen haben, dass sie die Anregung zur Proliferation aller Gewebselemente abgeben kann, genügt hierzu nicht. Denn dann müsste die Neubildung von Lymphgefässen in grösserem oder geringerem Umfange jede Stauungsdermatose begleiten. Wir sehen aber nur interstitielles Oedem, d. h. Dilatation der Lymphspalten und einfache Dilatation der Hauptlymphgefässe dabei auftreten, während der Zusammenhalt der Gewebstheile

sich gleichzeitig lockert. Dieser Zustand entspricht durchaus dem einer centripetalen Ueberschwemmung des Gewebes mit Saft bei vollständig offener Abfuhr der Lymphe durch die Lymphgefässe, welche jetzt anstatt der Venen für die Resorption ganz in Anspruch genommen werden. Der Zustand, wie er im Lymphangiom vorliegt, ist aber ein durchaus anderer. Das umliegende Gewebe bleibt von normaler Festigkeit. Nur die präformirten, in dasselbe eingegrabenen Kanäle erweitern sich maximal, sodass sie sogar theilweise das umliegende Gewebe comprimiren, theils den mit ihnen communicirenden Lymphspalten folgend, sich sprossenartig ausdehnen. Eine solche Veränderung setzt aber nothwendigerweise eine auf den präformirten Lymphbahnen rückwärts centrifugal wirkende Kraft voraus, während zugleich die Ueberschwemmung mit Gewebssaft eine nur geringe sein darf, wenigstens für die varicösen Lymphangiome. Denn sonst würde in dem allgemeinen Oedem die strenge Abgrenzung des Lymphgefässbaumes verloren gehen und eine Compression des Nachbargewebes von diesem aus nicht möglich sein. Diese centrifugal wirkende Kraft kann aber wiederum nur durch Stauung auf der Bahn der Lymphgefässe selbst gesucht und gefunden werden.

Wir kommen mithin zu dem Resultat, dass das so oft gesuchte Hinderniss auf der Bahn der Lymphgefässe, welches niemals allein ein Lymphangiom erzeugen kann, absolut nothwendig ist zur Erklärung der Ausdehnung der Lymphgefässe, jener Lymphangiektasie, welche jedes Lymphangiom begleitet. Allein für sich kann es deshalb das Lymphangiom nicht erzeugen, weil die Lymphe garnicht dadurch gestaut würde; diese hat eben stets noch freien Abfluss durch die Venen. Jene venöse Stauung andererseits muss zur Lymphangiektasie und kann zum Lymphangiom führen, sowie sich noch ein Hinderniss auf der Bahn der Lymphgefässe entgegenstellt. Jede Lymphangiektasie setzt mithin ein doppeltes Hinderniss voraus, auf der venösen und auf der lymphatischen Bahn, jedes Lymphangiom ausserdem noch drittens eine abnorme Proliferationsfähigkeit der Endo- und Perithelien. Es unterliegt für mich keiner Frage, dass man in Zukunft in jedem einzelnen Falle alle diese Bedingungen aufsuchen muss und bei Vervollkommnung unserer Methoden auch finden wird.

In manchen Fällen wird das Hinderniss für die venöse und lymphatische Bahn zusammenfallen; so zum Beispiel, wo der Druck von geschwollenen Drüsenpaketen, von Narben in Betracht kommt und es liegen in der Literatur Anzeichen vor, dass diese Fälle nicht selten sind; nur war bisher stets das Augenmerk fast ausschliesslich auf die lymphatische Bahn gerichtet und daher der Erklärungsversuch unzureichend. Aber nothwendig ist es durchaus nicht, dass die Orte des Hindernisses zusammenfallen. Häufig mag sich zu einer centralen venösen Stauung eine periphere, lymphatische gesellen; seltener umgekehrt, da die centralen Verlegungen des Milchbrustganges und der grossen Lymphstämme überhaupt selten sind. Die Art und der Ort des lymphatischen Hindernisses müssen nach den Eigenheiten des

Lymphangioms ebenfalls sehr verschieden sein. Eine varicöse Erweiterung und Verlängerung der Lymphgefässstämme des Beines wie in dem Falle von Langhans bei vollständig freier Lymphabfuhr setzt ein Hinderniss von derselben Beschaffenheit voraus wie bei den venösen Varicen des Beines, eine Art Senkungsstauung der Lymphe. Die Varicenbildung der papillaren Lymphgefässe allein erfordert ein beschränktes Hinderniss an der unteren Hautgrenze, etwa einen angeborenen umschriebenen Mangel an Hautlymphgefässstämmen oder eine narbige Verlegung derselben. Die bläschenartigen Protuberanzen des Lymphscrotums sprechen für eine Verlegung der Lymphstämme der Scrotalhaut durch parasitäre Thromben. In den letzteren beiden Fällen mag das eben so nothwendige Hinderniss für die Rückkehr der Lymphe auf dem Wege der Venen in denselben Umständen begründet sein.

Die cavernösen Lymphangiome der Haut setzen natürlich dieselben drei Grundbedingungen voraus wie die varicösen: beiderseitiges Hinderniss für die Lymphabfuhr und Endothelwucherung. Sie können je nach der Art der präexistenten Lymphgefässvertheilung auf zwei verschiedene Weisen entstehen. Wo ein ausgebildetes Röhrennetz mit relativ engen Lymphspalten besteht, wie in der Cutis und im Papillarkörper, da kommt der cavernöse Bau erst indirekt zu Stande durch Usur der Scheidewände bei fortdauernder Vergrösserung der Lymphvaricen dieser Gegend. Die cavernöse Umwandlung ist daher stets nur in beschränktem Umfange und nie rein vorhanden. Befällt der lymphangiomatöse Process dagegen das Hypoderm, wo neben sehr grossen Lymphspalten nur sehr wenige durchsetzende und kaum eigene Lymphgefässe existiren, da dehnen sich die Lymphspalten zu cavernösen mit einander communicirenden Räumen aus und erhalten durch Endothelauskleidung den Charakter von Lymphgefässen, wenigstens zum grossen Theile. Es ist aber klar, dass eine stärkere, mit bedeutendem Oedem einhergehende, venöse Stauung durch Auftreibung der Lymphspalten ähnliche Verhältnisse auch in der Cutis schaffen kann und dass dann auch hier direkt ohne Dazwischenkunft eines varicösen Lymphangioms und ohne Usur ein cavernöses entstehen muss. Derartige Partien kommen bei hochgradiger congenitaler Elephantiasis in der That im Hautgewebe vor (Fall von Bryk). Das hauptsächliche Feld für das primäre cavernöse Lymphangiom ist aber nach dem Gesagten das Hypoderm. Es schliesst sich dagegen unter Umständen an ein cavernöses Lymphangiom der Subcutis ein varicöses der Cutis und des Papillarkörpers an, wodurch handgreiflich die Wichtigkeit der vorgebildeten Textur des Gewebes für die Form des Lymphangioms erwiesen wird (z. B. Fall XIII und XIV von Nasse). In noch anderen Fällen combinirt sich mit einem hypodermalen cavernösen Lymphangiom an der Oberfläche der Haut die Bildung papillärer Lymphvaricen, während die verbindenden Lymphgefässe innerhalb der Cutis nur mässig erweitert sind (Fälle von Elephantiasis congenita, Fall XVII von Nasse). Auch solche Fälle erklären sich durch den grösseren elastischen Widerstand der Cutis propria in ungezwungener Weise.

Könnte es überhaupt noch zweifelhaft sein, dass das Lymphangiom

stets irgend ein direktes Stauungshinderniss auch auf der Lymphbahn voraussetzt, so würde die Existenz der dritten Art des Lymphangioms, der cystoiden Form, diesen Satz beweisen. Denn in vielen Fällen hat es sich gezeigt, dass das cystoide, speciell am Halse, in der Achselhöhle, unter dem Kieferwinkel vorkommende Lymphangiom direkt aus dem cavernösen hervorgeht, sodass verschiedene Theile der Geschwulst den Habitus der beiden Formen tragen. Und doch ist die Erklärung des cystoiden Baues, wie auch alle Autoren einstimmig annehmen, nur unter der Voraussetzung eines proximalen Hindernisses auf dem Wege der Lymphbahn und hier sogar eines absoluten Abschlusses der letzteren möglich. Es kommen gerade diese Formen öfter congenital vor und es genügt ja beispielsweise einfach das Fehlen der ohnehin so spärlichen, direkten Abzugskanäle aus den Lymphspalten des Hypoderms, um bei vorhandener venöser Stauung die cystoide Umwandlung eines cavernösen Lymphangioms des Hypoderms herbeizuführen. Viel weniger leicht ist die Umwandlung eines varicösen Lymphangioms des Papillarkörpers in ein cystoides, scheint aber doch, besonders nach neueren Beobachtungen der französischen Autoren (Besnier, Jacquet, Darier) vorzukommen. Der Abzugswege sind hier eben zu viele, um einen vollständigen Abschluss, wie ihn die cystoide Umwandlung voraussetzt, leicht zu erzielen. Die mangelnde rasche Anfüllung der Hohlräume nach der Punktion beweist, wie schon Török hervorhob, noch nicht mit Sicherheit deren völligen, cystischen Abschluss, da wir über die absoluten Mengen der producirten Lymphe bei diesen äusserst langsam wachsenden oder stationären Geschwülsten nicht unterrichtet sind. Doch muss man wohl zugeben, dass, je grösser die Hohlräume werden und je bedeutender das Abflusshinderniss auf der Lymphbahn ist, ein um so stärkerer Druck nach aussen auf die umgebende Haut, deren Blutgehalt und Lymphproduction geübt und dadurch auch schon vor völliger Abkapselung der Hohlräume ein Zustand herbeigeführt werden muss, welcher dem cystischen Abschluss faktisch nahekommt. Gewiss trägt es zu dieser Art von cystoider Umwandlung der papillaren Lymphangiome, deren Vorkommen mir nicht zweifelhaft erscheint, bei, dass die Ausbreitung des lymphangiektatischen Processes vom Papillarkörper auf die resistentere Cutis propria stets auf Schwierigkeiten stösst.

Der theilweise blutige Inhalt vieler Lymphangiome der Haut hat besonders in neuerer Zeit zu Kontroversen Anlass gegeben, deren Entscheidung noch aussteht. Wegener hatte schon für die Lymphangiome im Allgemeinen den Blutgehalt auf Blutungen in die Lymphräume hinein bezogen; von Nasse wird daneben die Kombination der Lymphangiome mit Hämangiomen betont. Nun ist ja klar, dass die stets konkurrirende Blutstauung sehr wohl Blutgefässerweiterungen zur Folge haben kann, wie solche auch zwischen den Lymphangiomen des Papillarkörpers zu Tage treten. Freilich wird durch eine venöse Stauung allein noch kein Angiom erklärt, aber die Umwandlung eines bestehenden Angioma simplex in ein Angioma varicosum und cavernosum könnte auf eine solche zurückgeführt werden und die kleinen Angiome, welche hin und wieder an Stelle der Lymphangiome des Papillarkörpers zu

finden sind, zeigen ebendenselben varicösen und kavernösen Bau wie die letzteren. Man könnte geradezu an einen Ersatz der Lymphvaricen durch Varicen der Blutkapillaren des Papillarkörpers denken, wie ja auch in anderen Lymphangiomen hin und wieder angiomatöse Einsprengungen vorkommen. So bringt Nasse ein schönes Beispiel einer derartigen Coincidenz von einem neugeborenen Mädchen, wo den tiefliegenden Angiomen blaurothe, den tiefliegenden Lymphangiomen helle, bläschenförmige Protuberanzen an der Oberfläche entsprachen (Fall XVIII.). Nun hat es ja an und für sich nichts Auffallendes, wenn Neubildungen von analoger Struktur sich verbinden und so kommen auch gewiss — besonders bei der angeborenen Elephantiasis — echte Mischformen beider Gefässanomalien vor (so z. B. bei Esmarch und Kulenkampff). Aber es ist noch überhaupt die Frage, ob die bluthaltigen Kavernen innerhalb lymphangiektatischer Partien überhaupt echte Angiome sind, eine Frage, die um so berechtigter erscheint, als umgekehrt diese Lymphangiome bereits als degenerirte Hämangiome — wie ich mit Török annehme, unberechtigterweise — gedeutet worden sind. In dieser Beziehung ist nun zu bedenken, dass die Existenz von Lymphangiomen, speciell von den hier am meisten in Betracht kommenden Lymphangiomen des Papillarkörpers, der Ausbildung von echten Angiomen, besonders aber von kavernösen Angiomen, nicht gerade günstig ist. Je höher der Lymphdruck innerhalb des Lymphangioms steigt, desto mehr finden wir die Blutgefässe zur Seite gedrückt, die nächstliegenden Kapillaren trotz des durch die Stauung im Allgemeinen erhöhten Blutdrucks verengt. Der Lymphdruck beherrscht das Feld gegenüber dem venösen Druck und wenn eine angefachte Thätigkeit der Kapillarendothelien es wirklich innerhalb des Lymphangioms zur Neubildung von Blutkapillaren bringen sollte, so würden diese kaum zu einer so bedeutenden varikösen Erweiterung gelangen wie die Lymphgefässe. Viel leichter kommt es aber unter denselben Umständen bei fehlender Endothelwucherung der Blutkapillaren durch die vorhandene venöse Stauung zur Rhexis einzelner unter diesen, wenn sie von den ektatischen Lymphräumen umschlossen und der schützenden Hülle des Bindegewebes beraubt sind. Schon der Nachlass des Seitendruckes bei der Entleerung des Lymphbläschens durch Punktion führt ein Bersten dieser exponirten Blutkapillaren herbei. Derartige Blutungen in die Lymphräume hinein, welche auch klinisch beobachtet sind, haben gewiss schon mehrfach das Vorhandensein von Angiomen des Papillarkörpers vorgetäuscht. Man findet in solchen Fällen theils einen rein blutigen, theils einen gemischten Inhalt aus Blut und Lymphe oder aus von Lymphe umspülten Blutgerinnseln bestehend. In anderen Fällen gehen dagegen die bluthaltigen Kavernen direkt in die Blutkapillaren über und hier fragt es sich nun, ob wirklich ein Hämangiom vorliegt oder ob die geborstene Blutkapillare nur den ektatischen Lymphraum als ein seitliches Anhängsel dem Gefässbaume einverleibt hat. Ich schliesse mich der letzteren Anschauung an, einmal, weil ich mich von der Existenz eines angiomatösen Processes in diesen Fällen nicht zu überzeugen vermochte und sodann aus dem allgemeinen Grunde,

weil die Verhältnisse in der unmittelbaren Nachbarschaft eines varikösen Lymphangioms für die Entwicklung eines so stark varikösen Angioms zu ungünstig liegen. Nach meiner Ansicht handelt es sich bei dieser scheinbaren Komplikation mit Angiom jedesmal um den Einbruch einzelner gestauter Blutkapillaren in das Lymphangiom.

Wir kommen nun zu der anderen, im Eingange bereits aufgeworfenen strittigen Frage nach der Abgrenzung des Lymphangioms von der Lymphangiektasie. Dass beide Erscheinungen sich ungemein nahe stehen, ist nach den obigen Erörterungen jetzt leicht verständlich. Beide haben mit einander die Grundbedingung der venös-lymphatischen Stauung gemein und eine Endothelwucherung, ausreichend, die gewonnene Flächenvergrösserung kontinuirlich auszukleiden. Beim Lymphangiom bleibt es aber hierbei nicht stehen und der Ueberschuss an Zellmaterial macht sich entweder in einer Wandverdickung oder einer Gefässverlängerung bemerkbar. Wir sind nun nicht immer in der Lage, einen Ueberschuss leicht zu erkennen und nur darin liegt die Schwierigkeit der genauen Abgrenzung beider Begriffe. Die noch so starke Erweiterung der Lymphräume allein bedingt noch nicht den Begriff des Lymphangioms, ebensowenig die Menge der Lymphräume. Die forcirte Injektion aller Lymphwege der Haut z. B. würde nur das Bild einer Lymphangiektasie, nicht das eines Lymphangioms ergeben, selbst wenn alle Lymphspalten dabei mit Endothel belegt wären. Erst wenn sich die Grenze der wahren Lymphgefässe gegenüber den Lymphspalten verschöbe, so dass die ersteren sich in den Bereich der letzteren hinein erstreckten, so wäre eine Verlängerung der Wandung erwiesen und damit die Existenz des Lymphangioms. Derart sind in der That die varicösen Lymphangiome des Papillarkörpers gebaut. Das Endothelrohr schlängelt sich vor seiner kugligen Auftreibung spiralig oder knäuelförmig im ganzen Bereich der Papille, während es sonst nur deren unteres Drittel betritt. Ebenso ist an den Lymphangiomen der grösseren Gefässstämme eine Schlängelung und Verlängerung neben der Erweiterung wahrzunehmen, hier aber kommt noch als ein weiteres Zeichen der progressiven Veränderung eine Wandverdickung dazu. Schwieriger ist die Konstatirung der wahren Neubildung an den cavernösen Lymphangiomen des subcutanen Gewebes, da sich hier nur die normale Struktur des Lymphspaltensystems in ungemein starker Vergrösserung wiederholt. Aber gerade hier hat wegen der respektabeln Grösse, welche diese Tumoren erlangen, die Diagnose zwischen Lymphangiom und Lymphangiektasie niemals geschwankt; ebensowenig bei den cystischen Formen. In dem Falle von Langhans erstreckten sich von den Lymphgefässstämmen aus Konvolute von Lymphgefässen in das sonst lymphgefässfreie Fettgewebe hinein, so dass hier durch diesen Umstand auch die lymphangiomatöse Natur zweifellos sicher war.

Wenn sich demnach auch in den meisten Fällen die Grenze ganz wohl ziehen lässt, so ist doch zu bemerken, dass damit wissenschaftlich wenig gewonnen ist, da beide Processe im Grunde genommen identisch sind und auch die Endothelwucherung bei den Lymphangi-

ektasien wenigstens so weit betheiligt sein muss, dass ein kontinuirlicher Wandbelag entsteht. Man hat sich eben zu vergegenwärtigen, dass das Lymphangiom in Wirklichkeit gar kein rechtes Analogon zu dem Hämangiom mit seiner reinen primären Wucherungstendenz darstellt, sondern ein Process ist, welcher sich aus primärer Dilatation und sekundärer reaktiver Wucherung aufbaut und deshalb von Anfang bis zu Ende wirklich der Varicenbildung beim Blutgefässsystem vergleichbar ist, wie ich es anfangs schon lediglich auf die analoge Funktion von Venen und Lymphgefässen hin als möglich darstellte.

Nach diesen allgemeinpathologischen Auseinandersetzungen können wir uns in Betreff der bisherigen histologischen Befunde, welche ziemlich gleichartiger Natur sind, kurz fassen. Wir theilen, ohne eine doch undurchführbare Scheidung zwischen Lymphangiomen und Lymphangiektasien anzustreben, das gesammte Material in drei Abschnitte, je nachdem der Papillarkörper, das Hypoderm oder die subcutanen Lymphgefässe hauptsächlich betheiligt sind. Diese anatomische Eintheilung entspricht sehr gut dem klinischen Verhalten, indem sie ziemlich genau auf die drei besonders charakteristischen Formen der Lymphbläschen, der lipomähnlichen Lymphgeschwülste und der speciell sogenannten Lymphangiektasien passt. Diese Dreitheilung lässt sich bei den acquirirten oder wohl auf kongenitaler Grundlage aber erst spät auftretenden Formen besser durchführen, als bei dem eigentlich congenitalen und speciell der sog. Elephantiasis lymphangiektodes (s. daselbst), da die feste Cutis des Erwachsenen für die Ausbildung rein kutaner Lymphangiome nicht günstig ist und daher hier mit wenigen Ausnahmen nur papillare und hypodermale Geschwülste beobachtet werden.

Das Lymphangiom des Papillarkörpers zerfällt in zwei gut charakterisirte Formen: das isolirt auftretende, reine Lymphangioma superficiale (Lymphangioma circumscriptum) und jene oberflächliche Form, welche in bläschenähnlicher Gestalt und meist als Vorläufer von Lymphorrhoe die Begleiterscheinung tiefliegender Lymphangiome bildet. Die untere ist seit Morris' Publikation im internationalen Atlas seltener Hautkrankheiten erst bekannter geworden. Der dort gewählte Name: Lymphangioma circumscriptum sollte einen Gegensatz zu dem Lymphangioma tuberosum multiplex andeuten; jedoch scheint mir — mit Rücksicht auf eine entsprechende Eintheilung aller Lymphangiomarten — die Betonung des rein superficiellen Charakters dieser Erkrankung wichtiger. Während diese einen naevusartigen Habitus hat — obwohl sie sich öfters erst lange nach der Geburt entwickelt — und hin und wieder mit anderen congenitalen Hautaffektionen kombinirt ist (Fälle von C. Fox, Friedberg, Busey und Köbner), gibt es unter den bläschenartigen Protuberanzen der zweiten Art viele, welche auf der Basis einer infektiösen Erkrankung der Haut entstehen und gerade die höchste Entwicklung derselben im sog. Lymphscrotum gehört der tropischen Elephantiasis filariosa an. Die erstere Form repräsentirt mehr das Lymphangiom des Papillarkörpers und vergesellschaftet sich zuweilen mit warzenähnlicher Epithelwucherung, die letz-

tere stellt öfters den Typus der reinen Lymphangiektasie des Papillarkörpers dar und tendirt im Allgemeinen zur Ruptur und Lymphorrhoe.

Alle Lymphangiome des Papillarkörpers zeigen wesentlich die variköse Form, welche sich zuweilen in den grösseren und confluirenden Geschwülsten sekundär zur kavernösen umgestaltet. Die des Hypoderms sind dagegen von vornherein aus den oben besprochenen Gründen kavernös und bilden sich bei längerem Bestande theilweise oder ganz in einkämmerige Cysten oder Convolute von solchen um.

Auch die subkutanen Lymphangiome zerfallen in zwei natürliche Gruppen, von denen die eine wieder von einer eigenthümlichen, seltenen Dermatose gebildet wird. Es ist dieses das Lymphangioma tuberosum multiplex, welches Pospelow zuerst in unanfechtbarer Weise beschrieben hat. Vielleicht schliesst sich diesem Falle der von van Harlingen an. Die andere Gruppe wird von den solitären, massigen lymphangiomatösen Geschwülsten des Halses und der oberen Rumpfgegend gebildet, welche schon häufig von den Chirurgen klinisch und anatomisch geschildert sind. Viele derselben sind angeboren und and andere beruhen wohl auf congenitaler Anlage, doch kommen auch kavernöse Lymphangiome vor, die sich nachweislich erst später entwickelt haben. Immerhin werden uns diese Geschwülste bei den Missbildungen wieder begegnen.

Auch die ganze dritte Klasse der Lymphangiome, diejenige der subkutanen Gefässe ist grossentheils congenitaler Art. Doch giebt es wiederum eine Anzahl, welche auf traumatischer oder unbekannter Basis acquirirt sind und ihre Einordnung an dieser Stelle rechtfertigen. Die drei Fälle von Lymphangiektasien der Ellenbeuge, welche Nélaton im Anschluss an Aderlassnarben sich entwickeln sah, illustriren sehr gut die Weise, wie man experimentell die Erzeugung der Lymphangiome durch gleichzeitige Verlegung von Venen und Lymphgefässen derselben Region bearbeiten sollte.

A. Lymphangiom des Papillarkörpers.

a) Lymphangioma superficiale simplex (Lymphangioma circumscriptum).

Ein bei Kindern oder jungen Leuten auf dem Gesicht, Hals oder Schultergürtel auftretender, warzenartig aussehender Fleck, welcher aus Gruppen kleiner, durchscheinender, bläschenartiger Papeln sich zusammensetzt. Auf der Spitze der Papeln sowie zwischen ihnen verstreut befinden sich Bündel von kapillaren Gefässen, welche der Geschwulst ein marmorirtes, scheckiges Aussehen verleihen. Beim Anstechen entleert sich eine klare, eiweisshaltige Flüssigkeit, wobei sich die Hohlräume zuweilen mit Blut füllen. Einige derselben sind schon vorher bluthaltig und gleichen kleinen Angiomen.

Nach Török's in meinem Laboratorium vorgenommenen Untersuchungen spielen sich die histologischen Veränderungen beinahe ausschliesslich im Papillarkörper und in der subpapillaren Schicht der Cutis ab. Das Epithel ist bloss passiv verdünnt, die Stachelschicht

bis auf zwei Lagen; die Epithelleisten sind im Allgemeinen verdünnt und verkürzt, stellenweise auch etwas vergrössert. Hin und wieder verdichtet sich auch die Hornschicht. Der Papillarkörper wird eingenommen und ausgedehnt von weiten Höhlen und gewundenen Kanälen von unregelmässig rundlicher oder ovaler Gestalt, welche an der Papillenbasis in ein, selten zwei Lymphkapillaren unter trichterförmiger Verschmälerung ausmünden. Die subpapillär gelegenen Hohlräume sind kleiner und gehen an entgegengesetzten Punkten deutlich in Lymphcapillaren über. Bei gleichmässiger Varicosität der Lymphcapillaren sieht man mehrere Windungen derselben vom subpapillaren Stratum bis an das Epithel sich überlagern; durch weitere Vergrösserung und Usur der dünnen Wände entstehen aus diesen kleinen, kanalartigen Hohlräumen grössere, weniger regelmässig gebaute Kavernen. Die von Lymphvaricen freien Papillen sowie die unter denselben liegende Cutis weisen Zellanhäufungen auf, mehr nach der Mitte der Geschwulst als am Rande und am wenigsten in der Umgebung der grössten Höhlen. Die Höhlungen sind kontinuirlich von Endothel ausgekleidet, deren Leiber in den kleineren Erweiterungen mehr bauchig hervortreten als in den grösseren. In einzelnen finden sich Riesenzellen mit bis zu 12 bläschenförmigen Kernen, zum Theil der Wand anliegend, doch zuweilen scheinbar auch dem Inhalte der Cysten angehörig, welcher sonst aus koagulirter, leukocytenhaltiger Lymphe oder Blut oder einem Gemische beider besteht. Die bluthaltigen Varicen stehen mit bluthaltigen Capillaren in Verbindung. Auch sind die Blutgefässe, besonders die oberflächlichen Venen und Capillaren der betreffenden Hautpartie erweitert, von Zellenanhäufungen umgeben und nehmen offenbar an dem Processe theil. Der gemischte Inhalt mancher Höhlen ist auf die Usur der Scheidewände zwischen Lymphvaricen und benachbarten Blutkapillaren zurückzuführen. Das Bindegewebe der mittleren und unteren Cutisschicht ist normal gebaut, das des Papillarkörpers jedoch reicher an runden und spindelförmigen Zellen und in der Umgebung der grösseren Hohlräume oft trüb, glasig und schliesst kolloide Schollen ein. Zwischen den grössten und der Epitheldecke fehlt eine trennende Cutisschicht stellenweise ganz; die untersten Stachelzellen sind dann theilweise vakuolisirt und von Leukocyten mehr als sonst durchsetzt.

Török betont den hyperplastischen Charakter des Neugebildes. Dafür spricht die nahe Lagerung und bauchige Form der Endothelien in den kleineren Hohlräumen, das Vorkommen von Mitosen in denselben und vielleicht auch das der Riesenzellen. Derselbe Autor macht weiter auf das Vorkommen endothelbesetzter Spalten in den oberen Theilen der Papillen aufmerksam, wo normaler Weise keine Lymphgefässe vorkommen. Manche Papillen enthalten mehrere solcher Spalten, welche theilweise mit Lymphkapillaren in Verbindung stehen. Sodann ist auf das Vorhandensein von zackenartigen Fortsätzen mancher Hohlräume Werth zu legen, welche in Fäden auslaufen, theilweise einen Hohlraum enthalten und als Endothelsprossen zu deuten sind. Aehnliche feine Spalten mit beginnendem Endothelbelag finden sich innerhalb der stärkeren Zellenhaufen des umgebenden Bindegewebes; jenes wären

Befunde homöoplastischer, diese heteroplastischer Neubildung von Lymphgefässen.

Ich theile nach Untersuchung derselben Präparate die Anschauung von Török, soweit es sich lediglich um die Existenz einer Endothelwucherung handelt. Diese wird allein schon durch den continuirlichen Endothelbelag auch der grösseren Höhlen bewiesen, sodann durch das Vorkommen von Mitosen. Die endothelbelegten Spalten dagegen, seien sie isolirt oder in Verbindung mit grösseren Hohlräumen, als beweisende Befunde für eine primäre Endothelsprossung der Lymphgefässwände kann ich jedoch nicht anerkennen. Diese Befunde, auf welche Nasse schon, wenn auch mit anscheinend geringerem Zutrauen, hinweist, können ebenso gut der Theorie der primären Dilatation mit sekundärer Endothelbildung dienen. Ich wüsste wirklich nicht, wie die in einen Lymphvarix einmündenden, vorgebildeten Lymphspalten anders aussehen sollten, als jene Spalten es thun, wenn die Erweiterung des Varix allmählich von der Einmündungsstelle an ihre Wände klaffen macht und die anliegenden Spindelzellen zur Endothelform abplattet. Dasselbe Urtheil muss ich den zackigen Ausläufern der Hohlräume angedeihen lassen; dieselben kommen eben nur vor, solange die letzteren noch nicht sehr gross, ausgeweitet und ausgerundet sind und entsprechen auf das Genaueste Lymphspalten, welche in den Bereich des nächsten Lymphvarix einbezogen werden. Ob die scheinbar isolirten Spalten (heteroplastische Neubildung) aber wirklich isolirt und nicht etwa die seitlichen Ausläufer von richtig kommunicirenden Spalten sind, das bedarf noch einer erneuten, vorsichtigen Prüfung. Die grössere Anzahl von Zellen endlich in der Umgebung der kleinen Hohlräume spricht hier wie überall bei den Lymphangiomen in der That für einen Neubildungsprocess, aber für einen solchen, welcher in der umgebenden Cutis auftritt und bei stärkerer, variköser Ausdehnung des Lymphgefässnetzes wieder verschwindet. Dieses Symptom, sowie die Neubildung von auskleidenden Endothelien sind für mich die einzigen und auch allein nothwendigen Anzeichen einer progressiven Ernährungsstörung; sie rechtfertigen hier den Begriff des Lymphangioms. Sie sind nur die Folgen der venösen Stauung und schwinden wieder unter dem Drucke der übermässigen Steigerung der lymphatischen Stauung. Eine aktive Endothelsprossung der Lymphgefässe im Sinne der Angioblastenbildung bei den Haemangiomen (homöoplastische Neubildung) vermag ich nirgends zu entdecken; ebensowenig eine heteroplastische Neubildung von Lymphgefässen.

b) Lymphangioma superficiale auf der Basis tiefliegender, lymphangiektatischer Processe.

Der lymphangiomatösen Basis liegt in diesen Fällen entweder ein Bildungsfehler oder eine traumatische Verengerung der abführenden Lymph- und Blutgefässe zu Grunde oder sie wird durch eine Elephantiasis infektiöser Natur gegeben. Die ersteren schliessen sich direkt den entsprechenden Fällen von Elephantiasis congenita lymphangiecto-

des an; sie entwickeln sich nur langsamer, sodass sie erst beim Erwachsenen als Geschwülste auftreten und im allgemeinen nicht die Grösse und Bedeutung wie die streng congenitalen Fälle erreichen. Dahin gehören die älteren Fälle von Gjorgiewicz und Petters-Klebs, die neueren von zur Nieden, Eger und Kast, in welchen lymphangiektatische Processe im subcutanen Gewebe der Unterextremitäten und Schamlippen sich allmählich der Haut mittheilten und an der Oberfläche bläschenähnliche, periodisch secernirende Protuberanzen erzeugten.

Einen derartigen besonders hochgradigen Fall von universeller Lymphangiektasie mit Lymphorrhoe hat Bryk genau beschrieben.

Der 26jährige Patient litt schon in der Kindheit an vorübergehender Anschwellung der Füsse, welche vom 15. Jahre an konstant blieb und mit reissenden Schmerzen und der Bildung kleiner Blasen verbunden war, aus denen sich von Zeit zu Zeit Lymphe entleerte. In den letzten Jahren trat eine elephantiastische Anschwellung der Füsse hinzu. Dieselben waren mit theils derben, schuppigen, theils weichen Höckern versehen, von denen letztere aus vielen bläulichen Bläschen klare oder blutig tingirte Lymphe ausfliessen liessen. Die Fusssohlen zeigten eine Umwandlung der Bläschen zu konfluirenden Geschwüren, welche grosse Mengen von Lymphe absonderten. Die Schwellung der Beine reichte bis zu den Knieen. Die Inguinaldrüsen bildeten handtellergrosse Geschwülste von lipomähnlicher Konsistenz. Linke Hand und linker Vorderarm waren hochgradig ödematös und die Hand mit höckrigen Schwellungen bedeckt, ebenso die rechte Hand, doch ohne begleitendes Oedem. An der Innenfläche beider Vorderarme, entlang dem Verlaufe der Hautvenen sassen einzelne kirschkerngrosse, derbe und im Hautgewebe steckende, blasse Knötchen. Der Patient litt an starkem Nasenbluten.

Bei der Obduction fand sich rechts ein Pleuraexsudat und unter der rechten Pleura ein grossmaschiges Netz von rabenfederkieldicken Lymphgefässen. Im Mediastinum posticum hatte ein gänseeigrosser Lymphdrüsentumor den Milchbrustgang stark (von 11 auf 2 mm) comprimirt; von hier aus zogen Convolute geschwollener Lymphdrüsen bis zur Leistengegend. Teichmann wies nach, dass sich sämmtliche Lymphgefässe von der Peripherie her durch die geschwollenen Drüsen hindurch sehr gut injiciren liessen. Alle Lymphgefässe des ödematösen Armes waren stark erweitert, in ihrer Adventitia verdickt und bis zu den knotige Bläschen tragenden Hautinfiltraten verfolgbar. An den oberflächlichen Lymphgefässen sassen seitlich auf dem Gefässrohr, besonders in der Gegend der Klappen zahlreiche, weiche, linsengrosse Knötchen von weissgelblicher Farbe auf dem Durchschnitt. Die Haut der Füsse bestand aus einem Convolut von Lymphgefässen in spärlichem, theils sklerotischem, theils feinfaserigem Bindegewebe, welches an manchen Stellen nahezu ganz fehlte. In den stellenweise cystisch aufgetriebenen Lymphgefässen fanden sich Lymphthromben und aus diesen hervorgegangene Haufen kolloider Kugeln. Die Hautknoten waren verschieden konstituirt. Es fanden sich derbe bindegewebige Knoten, von denen die jüngeren eine kleinzellige Wucherung der Blutgefässwandungen und Schwund der Lymphgefässe, die älteren narbiges Bindegewebe aufwiesen. Sodann gab es einfach ödematöse Knoten mit zelliger Infiltration, in denen die Lymphgefässconvolute nur bis zur Basis reichten und in deren erweiterten Lymphspalten sich ein röthlich

tingirtes Serum befand. Weiter echte Lymphangiome, in welchen über einem subcutanen, cutanen und papillaren, dichten Lymphgefässnetz noch eine mit Lymphe gefüllte, bläschenförmige Abhebung der Oberhaut von den angeschwollenen Papillenköpfen bestand und Lymphthromben der abgehobenen Oberhaut den Weg der Lymphorrhoe andeuteten. Endlich Hämolymphangiome der Haut, dadurch entstanden, dass unter dem starken, venösen Drucke ein Platzen der zum Theil thrombosirten Hautvenen und eine Anfüllung der Lymphgefässe mit Blut stattgefunden hatte. Diese blutigen Knoten befanden sich nur an den äussersten Enden der Extremitäten und hatten zu den Ulcerationen Veranlassung gegeben. An vielen Stellen waren auch unter Annäherung der maximal erweiterten Lymphgefässe die Wandungen letzterer usurirt und daselbst cavernöse Lymphangiome oder unter vollständigem Schwund des Zwischengewebes wandungslose Lymphextravasate entstanden, letzteres besonders in der subpapillaren Schicht und hier auch gemischt mit Blutextravasaten.

Bryk nimmt für diese ausgedehnten Lymphangiektasien und Lymphangiome ein Hinderniss congenitaler Art an der Einmündung des Ductus thoracicus in die Vena subclavia an. Ein solches allein würde jedoch nicht eine einzige periphere Lymphangiektasie, geschweige dieses grossartige aus Gefässneubildung und Gefässerweiterung gemischte Bild erklären. Auch hier ist der Ausgangspunkt im Venensystem zu suchen; die mediastinalen Drüsenpackete könnten sehr wohl ausser dem Ductus thoracicus auch die Vena cava comprimirt haben. Jedenfalls spricht der Beginn des Leidens mit einfachem Oedem der Füsse für ein primäres Hinderniss der Blutabfuhr; ebenso die allmählich sich steigernde elephantiastische Beschaffenheit der Unterextremitäten. Von der Zeit an aber, wo die bläschenbesetzten Höcker, d. h. die Lymphangiektasien auftraten, muss ein neues Moment hinzugekommen sein und dieses findet sich in der nachgewiesenen Verengerung des Ductus thoracicus. In dieser Beziehung besteht zwischen der Stauungsfibromatose (s. S. 835) und der Lymphangiektasie mit Lymphorrhoe ein ähnliches Verhältniss wie zwischen der Elephantiasis und dem Lymphskrotum bei der Filariakrankheit. Die progressiven elephantiastischen Formen sprechen für ein einfaches Hinderniss auf dem Blutwege, die gemischt progressiven und rareficirenden, lymphorrhoischen Formen für ein gleichzeitiges Hinderniss auf dem Lymph- und Blutwege, während ein einfaches Hinderniss auf dem Lymphwege weder ein Oedem, noch eine Lymphangiektasie, noch ein Lymphangiom, noch eine Fibromatose zu erzeugen im Stande ist.

Es kommen nun auch Fälle ganz analoger Art bei Erwachsenen vor, bei welchen sich nur mit Zwang eine congenitale Anlage annehmen lässt. Ich habe selbst einen solchen Fall von acquirirtem, complicirtem Lymphangiom auf traumatischer Basis in meiner Poliklinik beobachtet.

Bei einem 13jährigen Knaben*) hat sich nach einer durch Zerbrechen eines Nachtgeschirrs entstandenen Schnittwunde im 2. Lebensjahre an der Hinterseite des Oberschenkels im unteren Drittel desselben eine thalergrosse, polsterartige Geschwulst entwickelt, welche ohne scharfe Grenze in die Nachbarschaft übergeht, sich grösstentheils teigigweich anfühlt und an ihrer Oberfläche eine Anzahl zu Gruppen vereinigter, bläschenartiger, etwas kompressibler, z. Th. transparenter, z. Th. mit festen Hornschuppen bedeckter Knötchen trägt. In der Mitte, der früheren, übrigens nicht mehr sichtbaren Narbe entsprechend, ist der Knoten derb anzufühlen und die Mutter gibt mit Bestimmtheit an, dass sie bald nach der Heilung der Wunde an dieser Stelle einen Knoten bemerkt habe; derselbe sei erst in den letzten 5 Jahren zur jetzigen Grösse angewachsen. An der Peripherie und nach der Tiefe zu wird die Geschwulst weicher und macht den Eindruck eines Konvoluts z. Th. entleerbarer, cystischer Räume. Einige der bläschenförmigen Gebilde enthalten Blut, doch die meisten eine seröse, eiweissreiche Flüssigkeit. Für die Richtigkeit der ätiologischen Angaben spricht der Sitz der Geschwulst, welcher sich von den sonst an den Beinen beobachteten Lymphangiomen wesentlich unterscheidet.

Török untersuchte auch eine bläschenartige Protuberanz dieses Falles, deren Durchschnitt die Breite von 5 Papillen einnahm. Sie zeigte sich aus mehreren kleineren Höhlen konfluirt und war bis auf die obere dem abgeflachten Epithel zugekehrte Seite kontinuirlich von Endothel ausgekleidet. Der Inhalt bestand aus körnig geronnener Lymphe, wenigen Leukocyten und abgelösten Endothelien. In den benachbarten, kernreichen Papillen fanden sich spaltenförmige und weitere Hohlräume, die, von protoplasmareichem, dichtstehendem Endothel umgeben, sich bis zur Papillenspitze erhoben. In den anderen Papillen waren die Lymphräume bis auf eine Erweiterung normal. Die tieferen Lymphgefässe zeigten keine Abnormität. Török glaubt auch in diesem Falle einen proliferativen Vorgang der Lymphangioblasten annehmen und damit eine einfache Erklärung infolge von Lymphstauung ausschliessen zu können. Nach meiner Auffassung bestand in diesem Falle eine Lymphstauung, deren Effekt nur in den kleineren Hohlräumen, nicht aber in der grossen Höhle durch eine entsprechende Endothelwucherung vollständig kompensirt war, da die letztere eben nicht überall Endothel zeigte.

Dieselben beiden tiefen Komplikationen des oberflächlichen, papillaren Lymphangioms, nämlich elephantiastische Wucherung und subcutanes Lymphangiom finden sich theils vereint, theils einzeln auch bei der tropischen, filariösen Elephantiasis, in geringerem Grade auch bei der pandemischen, streptogenen Elephantiasis als Vorläufer. Auf der seit längerer Zeit verdickten Haut treten senfkorngrosse, blasse Höckerchen auf, welche sich langsam vergrössern und dabei etwas bläulich durchscheinend werden. Sie treten meistens in Gruppen auf und man kann dann durch Druck auf einzelne die benachbarten Protuberanzen anschwellen machen. Bei stärkerer Anschwellung konfluiren sie zu grösseren unregelmässigen Höckern und lassen schliesslich durch feine Risse der gestreckten Oberhaut Lymphe aussickern (Lymphorrhoe). Manson, der wissenschaftliche Entdecker des »Lymphskrotums«, bei welcher Krankheit diese papillaren Lymphangiektasien regelmässig vor-

*) Derselbe wurde von Herrn Dr. Leistikow im Hamburger ärztlichen Verein vorgestellt. Deutsch. med. Woch. 1890, S. 641.

kommen, gibt keine histologische Beschreibung derselben. Bei der häufigen chirurgischen Entfernung des Skrotums wegen dieser Affektion müsste die genaue, durch Injektionen der Lymph- und Blutbahnen unterstützte Untersuchung wohl möglich sein; sie verspricht interessante Aufschlüsse nicht nur über das Wesen der Filariaerkrankung, sondern auch über die Mechanik der Lymphangiome und Lymphangiektasien.

B. Lymphangiom des Hypoderms.

a) Lymphangioma tuberosum multiplex (Pospelow).

Diese Art des Lymphangioms ist allerdings keine rein hypodermale, aber sie ist — wie die etwas kurze Beschreibung und die Abbildung von Pospelow zeigen — hauptsächlich im subcutanen Gewebe entwickelt und schliesst sich darin den übrigen kavernösen Lymphangiomen an, welche alle zunächst und hauptsächlich hypodermal sind und von denen nur einige später sich im geringeren Grade in das Cutisgewebe fortsetzen. Aus diesem Grunde und um für den noch vereinzelt stehenden und allzu kurz mitgetheilten Fall nicht eine eigene Klasse von cutanen kavernösen Lymphangiomen zu schaffen, habe ich denselben hier eingeordnet.

Neben Pigmentnaevis fand sich bei einem 23jähr. Mädchen ein taubeneigrosser, aus kleineren, etwa bohnengrossen Geschwülstchen bestehender Tumor an der linken Mamma von leicht rosiger Farbe und glatter Oberfläche. Die kleinen Geschwülste waren ausserdem isolirt auf dem Rumpfe, Halse und Gesicht zerstreut, über das Hautniveau erhaben und trotz ihrer Festigkeit — einem Nabelbruche ähnlich — durch central ausgeübten Druck in die Tiefe der Haut zu versenken. Die Grösse dieser vereinzelten Knoten schwankte zwischen der eines Hirsekorns und der einer Haselnuss. Beim Durchschnitt entleerte sich nur wenig Blut; ausser etwas trüber Flüssigkeit, welche ausfloss, enthielt dieselbe eine gallertige, perlmutterfarbige Substanz. Der grössere Tumor soll angeboren gewesen sein, die Entstehung der übrigen war bis zur Untersuchung unbekannt geblieben.

Die mikroskopische Untersuchung ergab ein löcheriges, von röhrenförmigen und spaltförmigen Höhlungen durchsetztes Hautgewebe. Die grössten Kavernen sassen im Hypoderm, welches ein reguläres Fettgewebe aufwies, die kleineren in der Cutis bis zum atrophischen Papillarkörper. Sie waren von einer Endothelschicht ausgekleidet und enthielten eine Menge Lymphkörperchen.

Dieser Fall hat nicht, wie Pospelow annimmt, irgend welche klinische oder anatomische Aehnlichkeit mit Kaposi's Lymphangioma tuberosum multiplex. Der letztere ist (nach Jaquet, Török, Besnier) sogar wahrscheinlich ein Syringocystadenom.

b) Lymphangioma subcutaneum solitare.

Die grössere Mehrzahl der solitären, subcutanen Lymphangiome ist in strengem Sinne angeboren, doch kommen bei Kindern ja selbst bei Erwachsenen ganz analoge Fälle aus unbekannter Ursache oder

direkt im Ausschlusse an Traumen vor, für welche man jedoch gewöhnlich eine angeborene Anlage voraussetzt. Es ist bemerkenswerth, dass dieselben den Hals und die obere Rumpfgegend mit Vorliebe befallen, dieselben Regionen, welche auch Prädilektionsstellen des Lymphangioma superficiale simplex sind. Und doch findet man gerade zwischen diesen beiden Affektionen keine vermittelnden Uebergänge, während an den unteren, abhängigen Körpertheilen, den Beinen und Genitalien, gerade die Kombination der tiefen und oberflächlichen Lymphangiome die Regel bildet. Zweifellos hat auf diese Differenz der Druckunterschied, welcher in den Gewebssäften der oberen und unteren Körperhälfte herrscht, einen grossen Einfluss. In den abhängigen Körpertheilen haben alle lymphangiektatischen Processe Neigung, sich in die Nachbarschaft auszubreiten und auch das sonst wenig geeignete Cutisgewebe in toto zu befallen. Die rein subcutane Form wird man somit vorzugsweise am Halse und der oberen Rumpfgegend antreffen.

Es handelt sich um nuss-, apfelgrosse und noch grössere, weiche, zuweilen fluctuirende Geschwülste, welche mehr oder weniger gut von der Umgebung abgegrenzt und ausschälbar sind und sich von dem Fettgewebe nach einwärts, den Venen und Lymphstämmen entlang, fortsetzen. Sie lassen beim Durchschnitt eine Menge reiner oder mit Blut gemischter Lymphe austreten, fallen dabei zusammen und zeigen ein grobporiges, schwammiges Gefüge und eine variable Menge eingesprengten Fettgewebes. Bei längerem Bestande confluiren die einzelnen Cavernen zu immer grösseren cystenartigen Räumen und bilden so den Uebergang zu den vollkommen cystisch entarteten Lymphangiomen, deren Hohlräume nicht mehr alle von einem Punkte aus, sondern nur einzeln injicirbar sind.

Das Zwischengewebe ist bei den jüngeren kavernösen Lymphangiomen weich, zellen- und fettreich und reichlich von Blutgefässen durchzogen, bei den älteren kavernösen und den cystoiden blutgefässarm, reiner fibrös und entweder zart, glasig durchscheinend oder dichter und fester. In diesen Fällen springt es mit Leisten septenartig in die Innenräume vor und durchzieht dieselben mit derben, fibrösen Strängen. In jenen sind die Hohlräume meistens kontinuirlich von einem platten Endothel ausgekleidet und an die Hohlräume schliessen sich Lymphspalten an, welche ebenfalls theilweise Endothelbelag tragen, in den letzteren Fällen hält die Endothelwucherung oft nicht mit der Ausbreitung der Lymphräume Schritt, sodass diese vielerwärts direkt an das kollagene oder Fettgewebe anstossen. Nur wo die cystoide Umwandlung bis zur Entstehung weniger grosser Hohlräume fortgeschritten und das angrenzende Bindegewebe in maximaler Weise komprimirt ist, finden sich die Kavernen wieder von einem kontinuirlichen Endothelbelag bekleidet. Eine überschüssige Wucherung des Endothels konnte Nasse trotz mehrfach darauf hingerichteter Untersuchung nicht nachweisen. Das zellige Infiltrat des Zwischengewebes trifft man hauptsächlich um die Blutgefässe an; es soll theilweise aus Leukocyten, theilweise aus Bindegewebszellen bestehen. In Bezug auf diesen Punkt wären neue Untersuchungen mit Protoplasmafärbungen erwünscht. Keinesfalls bilden Leukocyten einen hervorragenden Bestandtheil des Lymphangiomgewebes; sie finden sich

in einzelnen Fällen reichlich, in der Mehrzahl spärlich und im ganzen unregelmässig zerstreut. Nach unseren neueren Anschauungen über Leukocytenbewegung spricht dieser Umstand keineswegs gegen die Annahme einer Lymphstauung.

Die kavernösen Räume sind auf den Schnitten leer oder enthalten körnig geronnenes Serum mit einigen Leukocyten und einzelnen fibrinähnlichen, dichteren Gerinnseln. Häufig ist der Inhalt auch blutig und enthält reines Blut oder Blut gemischt mit Lymphe oder mit weissen Thromben. In solchen Fällen konnte von Wegner und Nasse ein Durchbruch von Blutkapillaren in die Lymphräume nachgewiesen werden. Reste von Blut und Blutpigment finden sich auch ohne jedes vorhergegangene Trauma in der Umgebung mancher Lymphcysten.

Gewöhnlich wird das Fettgewebe durch das sich ausbreitende Lymphangiom verdrängt. Zuerst werden die Fettläppchen von Lymphspalten auseinander getrieben, dann verlieren die anliegenden Fettzellen ihr Fett und theils aus ihnen, theils aus der sich verdickenden Wandung der Lymphräume bildet sich eine zellenreiche, membranöse Abgrenzung der letzteren von dem restirenden Fettgewebe. Auf diese Weise wächst der Lymphgefässbaum, welcher sonst das Fettgewebe umgeht, in dasselbe hinein. Jedoch wird das Fett nicht stets rareficirt; in manchen Fällen nimmt es selbst an Masse zu und kann sogar das Lymphangiom zu einem unbedeutenden Theile der hauptsächlich lipomatösen Geschwulst herabdrücken.

c) Lymphangiom der subcutanen Gefässe.

Die Erweiterung (Lymphangiektasie) der von der Cutis bis zu den grossen intermuskulären Lymphgefässstämmen reichenden Gefässabschnitte tritt für sich allein oder als Theilerscheinung eines weiter verbreiteten Lymphangioms auf. Sie ist fast in allen Fällen von einer Verdickung der Wandung begleitet (excentrische Hypertrophie) und kann daher auf den Namen eines Lymphangioms Anspruch machen. Isolirt finden sie sich am Unterschenkel und Samenstrang neben venösen Varicen oder statt derselben und haben dieselbe pathologische Bedeutung wie diese und eine ähnliche Aetiologie, indem nur zu der Senkungshyperämie noch ein Hinderniss auf der Lymphbahn hinzukommen muss. Nélaton sah an den Lymphgefässen, welche die Vena mediana cephalica kreuzen, in 3 Fällen Ektasien von 1 bis 2 cm Länge und 3 bis 4 mm Breite in Folge von Aderlassnarben. Häufiger sind die Varicen der subcutanen Lymphgefässe der Vorhaut und Glans penis, welche die Coronarfurche umziehen, am Bändchen hin und wieder ampullenartige Erweiterungen bilden und dann neben der Vena dorsalis als Stränge von der Dicke eines dünnen Bleistifts sichtbar sind, die in der Mitte des Gliedes in der Tiefe verschwinden. Die Punction der Gefässe ergibt reine Lymphe.

An diesen strangartigen Lymphvaricen findet man zuweilen rosenkranzförmige Ausbuchtungen und Einschnürungen dazwischen; die letz-

teren entsprechen den noch sufficienten Klappen. Cylindrische Erweiterungen sprechen dafür, dass der Klappenapparat überwunden ist; dann ist die Haut der vollen Lymphstauung ausgesetzt und zeigt allmählich die Entwickelung papillärer Lymphangiome und später Lymphorrhoe. Einen sehr prägnanten Fall dieser Art gibt Thilesen, welcher zugleich als Beispiel der Kombination dieser Form mit ausgebreitetem Lymphangiom dienen kann.

Ein 19jähriger Jüngling zeigte von den ersten Lebensjahren an eine ganz ebene, nicht schmerzhafte vom Knie bis zur Leiste reichende Geschwulst, deren Volumen wechselte und welche nach dem Scrotum hin eine Menge blasenförmiger, periodisch secernirender Protuberanzen zeigte.

Bei der Sektion des an Scharlachdiphtherie Verstorbenen zeigte die Schenkelhaut in allen Schichten eine bedeutende Hypertrophie. Sie war von einem grossmaschigen Netz ausgedehnter Lymphgefässe durchsetzt, von denen einige die Dicke eines Federkiels hatten. Die am oberflächlichsten gelegenen Lymphgefässe konnten bis zu den bläschenartigen Hervorragungen der Haut verfolgt werden, welche die ampullär geschwollenen Enden jener bildeten. Das subcutane Lymphangiom der Stämme hatte sich also hier, ohne in ein subcutanes, cavernöses Lymphangiom überzugehen, direkt zu einem cutanen und papillären Lymphangiom weiter entwickelt. Aehnliche Verhältnisse kommen beim Lymphskrotum vor.

Literatur.

Lehrbücher: Pitha-Billroth (Weber), Virchow, Rindfleisch, Birch-Hirschfeld, Winiwarter.

Busey, Congenitaler Verschluss u. Erweiterung d. Lymphbahnen. New-York. 1878.

Hugier, Erweiterung der Lymphgefässe des Penis. Soc. de Chir. de Paris. 1853. p. 252.

Nélaton, Elemente der chirurgischen Pathologie. 1868. Bd. I. S. 750.

Thilesen, Ein Fall von Lymphangiektasie. Günzburg's Zeitschr. Bd. VII.

Heschl, Das Lymphangiom. Wien. med. Wochenschr. 1866. No. 31.

Billroth, Beiträge zur pathologischen Histologie. Ueber die capillare Lymphangiektasie oder cavernöse Lymphgeschwulst. 1864.

Friedrich, Fall von Erweiterung der Lymphgefässe. Würzburger Verh. 1852.

Petters, Lymphangiektasie. Prager Vierteljahrschr. 1861. Bd. 72.

Gjorgevic, Ueber Lymphorrhoe und Lymphangiome. Langenbeck's Arch. Bd. 12. 1870.

Wegner, Ueber Lymphangiome. Langenbeck's Arch. Bd. 20. S. 641.

Nasse, Ueber Lymphangiome. Chir. Arbeiten aus Bergmann's Klinik. Bd. IV. 1. 1890.

Langhans, Lymphangioma congenitum der unteren Extremitäten. V. A. 1879. Bd. 75. S. 293.

Esmarch u. Kulenkampff, Die elephantiastischen Formen.

Klebs, Lymphangiektasie. Prager Vierteljahrsschr. Bd. 125.

Bryk, Ulceröses Lymphangiom der Füsse etc. Langenbeck's Arch. Bd. 24. S. 273.

Schmidt, Beiträge zur Kenntniss der Lymphangiome. A. A. 1890. S. 529.

Wiesner, Die Lymphangiome der Augenhöhle. Diss. Würzburg. 1886.

Ben-Israel, Ueber Lymphangiome. Diss. Würzburg. 1885.

Ostertag, Lymphangioma cavernosum. Diss. Würzburg. 1884.

Morris, Lymphangioma circumscriptum. Intern. Atlas selt. Hautkrankh. Lief. 1.

Noyes u. Török, Dasselbe. (L. capillare varicosum.) Mon. Bd. 11. S. 51.

Török, Ueber die kapillaren Lymphangiome der Haut etc. Mon. Bd. 14. S. 169.

Zur Nieden, Ueben einen Fall von Lymphangiektasie und Lymphorrhagie. V. A. Bd. 90. S. 350.
Eger, Ueber einen Fall von Lymphangiektasie und Lymphorrhagie. Deutsche med. Woch. 1890. S. 527.
Kast, Ein Fall von diffuser Lymphangiektasie der äusseren Genitalien und ihrer Umgebung. D. med. Woch. 1890. S. 927.
v. Lesser, Lymphangioma diffusum multiplex. Deutsche Zeitschr. f. Chir. Bd. 34.

Lipom.

In Bezug auf die Entstehung der Fettgeschwülste stehen sich dieselben zwei Ansichten — bisher gleichberechtigt — gegenüber, wie bei der Entstehung des normalen Fettgewebes. Nach Flemming haben alle Bindegewebszellen mehr oder minder, besonders aber diejenigen der Blutgefässadventitien der fettreichen Organe die Fähigkeit, aus der sie umspülenden fetthaltigen Lymphe Fett aufzuspeichern und in sich zu einem oder mehreren Fetttropfen zu verarbeiten, etwa in derselben Weise, wie von ihnen Hämoglobin aufgenommen und eventuell zu Pigment verarbeitet wird. Nach Toldt liegt dagegen eine specifische Thätigkeit bestimmter, nach Art von Drüsen wirkender Bindegewebszellen vor, welche lediglich zur Fettbereitung bestimmt sind und also nicht zum gewöhnlichen Bindegewebe gerechnet werden dürfen. Hierfür scheint ihm das konstante Freibleiben gewisser Hautstellen, die frühe Entwicklung an anderen, genug die anscheinende Selbständigkeit des Fettgewebes und des dasselbe versorgenden Blutgefässsystems zu sprechen. Nach ihm existiren mithin eigene „Fettkörper", die der Fettbereitung dienen. Allerdings hat Toldt, so viel ich weiss, keine Eigenschaften der Zellen seiner Fettkörper nachgewiesen, durch welche es uns möglich wäre, dieselben auch ohne und bevor sie Fett aufgenommen, von anderen Bindegewebszellen ihres Standortes zu unterscheiden und in dieser Beziehung entspricht die Anschauung Flemming's offenbar mehr unseren sonstigen histologischen Kenntnissen vom Fettgewebe der Haut.

Andrerseits fehlt aber der Flemming'schen Anschauung ein nothwendiges Supplement, uns Pathologen noch mehr wie den Anatomen, welches die Launenhaftigkeit der Fettansammlung, ihre Vorliebe für gewisse Orte der Haut, mit einem Worte ihre Topographie im Einzelnen erklärt. Ich habe bereits vor längerer Zeit (1882) durch meine Theorie der Fettbildung durch Stauung in der Nachbarschaft fettbereitender Organe dieses Supplement der Flemming'schen Gesammtanschauung zu geben versucht und halte dieselbe auch heute noch für diejenige Theorie, welche mit den Thatsachen über die Fettbildung in der Haut*) am besten übereinstimmt. Sie nimmt keine besonderen Bindegewebszellen am Orte des Fettansatzes im Hypoderm an, da ich keine solche finde und bezieht andrerseits die Fettzufuhr an diesem Orte der Hauptsache nach auf die Thätigkeit der fetthal-

*) Uebrigens auch mit den Thatsachen über Fettbildung im Allgemeinen, die bisher viel zu wenig topographisch studirt und auf die benachbarten Muskel-, Fettdrüsen- und Darmthätigkeit zurückgeführt ist. S. Congress f. i. Med. 1885.

tigen Knäueldrüsen, möglicherweise auch zu einem geringen Grade auf die Thätigkeit der Talgdrüsen und Hautmuskeln, d. h. derjenigen Organe, welche Fettsäuren und deren Produkte abspalten und eventuell in die Hautlymphe gelangen lassen können. Am sichersten, weil unter vielen normalen und pathologischen Verhältnissen demonstrabel, ist die Fettstrasse, welche von der Umgebung der Knäuel zum nächsten Fettdepot führt, in Form freier Fetttröpfchen und kleiner isolirter Fettzellen. Diese histologische Thatsache ist der Grundstein meiner Theorie und dasjenige Faktum, welches mich seiner Zeit auf die Idee der Existenz lokaler Fettbildner führte. Das zweite (klinische) Faktum, welches mir die Richtigkeit dieser Theorie bestätigte, ist das stete Zusammentreffen einer starken, öligen Hyperhidrosis mit allgemeiner Fettleibigkeit. Die starke Fettabsonderung im Schweisse, kenntlich schon durch den stärkeren Geruch der Schwitzenden, kann natürlich nicht auf das im Hypoderm eingekapselte Fett bezogen werden, erklärt sich aber als natürliche Folge meiner Theorie zugleich mit der begleitenden Hypertrophie des subcutanen Fettpolsters. Eine Reihe einzelner histologischer Thatsachen, die hier nicht aufgezählt werden können, haben mir diese Theorie seither bestätigt; einige derselben finden sich in diesem Buche an verschiedenen Orten erwähnt (s. z. B. Alopecia seborrhoica).

Die stärkere Fettzufuhr allein scheint mir jedoch noch nicht hinreichend, alle Thatsachen, welche für das Hypoderm in Betracht kommen, zu erklären. Es muss für viele, vielleicht die meisten Fälle eine Stauung der fetthaltigen Lymphe hinzukommen. Befriedigend wurde daher die Theorie erst für mich, als ich durch histologische Erfahrungen und die logische Verwerthung bekannter anatomischer und physiologischer Thatsachen einsehen lernte, dass die Lymphe im Hypoderm überhaupt eine physiologische Stauung erfährt, indem der daselbst circulirende Gewebssaft nicht direkt durch im Hypoderm wurzelnde Lymphgefässe und nur zum geringeren Theile durch die das Hypoderm durchsetzenden Lymphstämme, dagegen zum grössten Theile durch die Venen des Hypoderms zum Blute zurückfliesst. Mit der Lymphabfuhr aus dem Hypoderm*) ist daher stets eine Lymphfiltration verbunden und durch diese erst wird das die Blutgefässe umgebende adventitielle Bindegewebe so reich an Fetten, dass diese als ein Reiz zur Fettverarbeitung auf die daselbst befindlichen, gewöhnlichen Bindegewebszellen wirken. Während mithin im allgemeinen die Flemming'sche Anschauung so interpretirt wird, dass den Perithelien der Blutgefässe das Fett aus dem Blute natürlich zuerst zufliesst und sie deshalb am meisten Fett produciren, kommen diese Zellen nach meiner Anschauung erst auf dem Rückwege des Gewebssaftes zum Blute und zwar in Folge physiologischer Stauung des Fettes daselbst besonders reichlich mit Fett in Berührung. Die gewöhnliche Auffassung — soweit sie nicht zu specifischen, aber nicht sicher histologisch nachweisbaren Fettkörpern im Hypoderm ihre Zu-

*) Auch mit der Resorption des subkutan Injicirten.

flucht nimmt — betrachtet den normalen Panniculus, die Lipomatosis und die Lipome der Haut als Folgen einer besonderen Gefässthätigkeit innerhalb des Hypoderms, meine Theorie sucht für jeden einzelnen Fall die Erklärung entweder in einer erhöhten, centripetalen Fettzufuhr aus dem nächsten fettbereitenden Organe oder in einer erhöhten Stauung der fettreichen Lymphe im Hypoderm. Daher ist diese Theorie fähig, einzelne topographische Differenzen auch ohne die Annahme von Fettkörpern zu erklären (so z. B. die Fettlosigkeit von Augenlidern, Glans, Skrotum durch die reichere Versorgung mit Lymphgefässen) und — worauf es hier ankommt — sie ist auch bisher die einzige Theorie, welche für gewisse pathologische Thatsachen eine Erklärung zu bieten hat.

Speciell ist es das bekannte Vorkommen von Lipomen an Stelle von Narben und von Druckstellen, z. B. bei Lastträgern, welches ich mir immer durch eine Obliteration von Lymphstämmen und Venen und eine dadurch erhöhte Fettstauung an den betreffenden Orten erklärt habe, während sonst, so viel ich weiss, eine Erklärung für diese mechanische Entstehung der Lipome nicht existirt. Die allgemeine Obesitas verdankt nach meiner Anschauung ihre Entwicklung nicht einer Eigenheit der Blutgefässe des Hypoderms, den umliegenden Zellen mehr Fett als anderen Theilen aus dem Blute zuzuführen, sondern einer erhöhten, fettliefernden Thätigkeit der Knäueldrüsen der betreffenden Individuen.

Diese Andeutungen in ätiologischer Beziehung mögen hier genügen. Aber für die gesammte Stellung der Lipomatosis und der Lipome zu anderen Geschwülsten entsteht die wichtige Folgerung, dass sie aus der Reihe der rein proliferativen Geschwülste in die Gruppe der Stauungsgeschwülste versetzt werden müssen. Ich kann geradezu meine ganze Anschauung über diesen Gegenstand nicht treffender durch ein äusseres Zeichen dokumentiren, als dadurch, dass ich die Lipome weit ab von den Fibromen und Myomen bei den Angiektasien und Cystenbildungen unterbringe, so auffallend diese Klassificirung auch auf den ersten Blick scheinen mag. Denn genau, wie sich bei den Angiektasien an eine primäre Stauung eine sekundäre Endothelproliferation anschliesst, so führt hier die primäre Fettstauung zur sekundären Erzeugung von Fettzellen.

Die Hauptsache ist nun, ob diese neue Stellung auch von Seiten der histologischen Befunde gestützt wird, ja, ob sie vielleicht auch auf diese ein neues Licht zu werfen geeignet ist. Da haben wir nun vor Allem die Thatsache in's Auge zu fassen, dass zwischen den Fettzellen des Lipoms und denen der gesunden Haut nicht der mindeste strukturelle Unterschied vorhanden ist, etwa entsprechend dem Verhalten der Bindegewebsfasern und Bindegewebszellen beim Fibrom gegenüber denselben Elementen in der normalen Cutis. Höchstens könnte man anführen, dass die Fettzellen im Lipom allmählich ein grösseres Volumen erreichen, als in der Norm, aber da dieses schon im letzteren Falle erheblich schwankt, so ist das eine ganz unwesentliche Differenz, die sich ausserdem bei der Steigerung der Fettstauung im Lipom von selbst versteht. Da sodann die überfettete Zelle, so lange sie ihres Fettge-

haltes nicht beraubt ist, keine mitotische Theilung aufweist, da mit anderen Worten die Fettzelle nicht als solche proliferirt, so kann eine makroskopische Fettansammlung nur entstehen, wenn immer neue, fettfreie Bindegewebszellen Fett aufnehmen und sich dadurch dem beginnenden Lipome hinzugesellen. So finden wir denn in der That, wenn wir innerhalb eines Lipoms kleinere, jüngere und grössere, ältere Läppchen mit einander vergleichen, dass in den letzteren keineswegs die blutführenden Septen an Kaliber ebenfalls zugenommen haben, sondern im Gegentheil: sie werden dünner, derber und blutärmer, theils durch Kompression, theils aber auch sicherlich durch weitergehende Verfettung von bis dahin noch unverfetteten Perithelien, wie sich schon aus der peripheren Lagerung der kleineren Fettzellen in den grösseren Läppchen ergibt. Schliesslich geht die Rareficirung des restirenden Bindegewebes so weit, dass viele kleinere Läppchen zusammenfliessen und von den grösseren nur die ganz derben, fibrösen erhalten bleiben. Alles übrige Bindegewebe geht allmählich im Fettgewebe auf.

Dieser Schwund des Bindegewebes zu Gunsten der Fettzellen ist nun schon ein Punkt, welcher sich gar nicht mit der Annahme prädestinirter Fettkörper — wenigstens für die Lipome — verträgt. Ueberhaupt ist die Toldt'sche Theorie in der Pathologie gar nicht recht zu verwerthen. Denn da nur bestimmte eigenartige Zellen zu Fettzellen werden sollen, diese aber als solche sich nicht fortzupflanzen vermögen, so ist nach dieser Anschauung das Zustandekommen eines Lipoms, so viel ich sehe, gar nicht erklärbar.

Beim Fortwachsen des Lipoms ist es weiter die Regel, dass in den sich verdünnenden und verhärtenden Bindegewebssepten die Blutgefässe ebenfalls dünner werden, sich immer mehr herausziehen und atrophiren. Schliesslich enthalten nur noch die Hauptsepten grössere Blutgefässe. Ebenso verödet schrittweise das Kapillarnetz um die einzelnen Fettzellen, je mehr diese sich ausdehnen. Es ist nur eine Ausnahme, wenn einzelne Theile des Lipoms besonders blutreich sind, wie hin und wieder bei der Kombination mit Angiom der Haut.

Wenn der Schwund des Bindegewebes nicht mit der Theorie der Fettkörper, so harmonirt der dem Anwachsen des Lipoms parallel gehende Schwund des Gefässbaumes nicht mit der Theorie der Fettzuleitung aus dem Blute. Hiernach müsste im Gegentheil mit der Anzahl und Grösse der Fettläppchen die Menge und das Kaliber aller Gefässe zunehmen.

Dagegen findet sich diese Thatsache mit der Stauungstheorie im vollsten Einklange, da die Blutgefässe, welche der Abfuhr der Lymphe dienen müssen — eigene Lymphgefässe enthält das Lipom nicht — immer spärlicher werden. Die hierdurch erzeugte Permanenz der Stauung macht es dann auch erklärlich, das Lipome bei allgemeiner Abmagerung im Körper nicht oder jedenfalls erst zuletzt an Kaliber verlieren. Ein bis auf einen gewissen Grad der Hautspannung und Gefässverödung angekommenes und dadurch, wie man sagt, abgekapseltes Lipom ist mithin bei der andauernd geringen Zufuhr und Abfuhr von Lymphe ein sehr dauerhaftes und absolut benignes Gewächs. Die ins

Ungemessene weiterwachsenden colossalen Formen von Lipom kommen gewöhnlich dadurch zu Stande, dass die bedeckende Haut ihre Elasticität verliert, beutelförmig der Schwere nach herabsinkt und dass dadurch einerseits die Hautspannung, welche dem Wachsthum einer jeden Stauungsgeschwulst hinderlich ist, vermindert, andererseits die Stauung selbst positiv vermehrt wird. Es entsteht dementsprechend ein neuer Zuwachs an Lipom, wodurch wieder die Schwere vermehrt wird und ein weiteres Herabsinken eintritt. Durch diesen Circulus vitiosus kommen mit der Zeit allerdings Geschwülste von einer Ausdehnung zu Stande, welche den Colossalfällen von Elephantiasis congenita wenig nachgeben und auf den ersten Blick nicht gerade an eine sehr einfache Stauung als Ursache denken lassen. Mir scheint aber gerade die schleichende Entwickelung bis zu kolossalen Dimensionen, wo physikalische Umstände begünstigend einwirken, auf der einen Seite und das jahrelange Stationärbleiben bei Abwesenheit solcher Umstände auf der anderen sehr für eine Stauungsursache zu sprechen; jedenfalls pflegen sich die echten Geschwülste mit primärer Proliferation der Geschwulstzellen anders zu verhalten.

Eine der meinigen ähnliche Theorie in Bezug auf die Entstehung der Lipome der Haut ist neuerdings von Grosch aufgestellt. Aehnlich ist sie, insofern sie auch auf die topographische Vertheilung und Funktion der Fett bereitenden Hautdrüsen (Talg- und Knäueldrüsen) Bezug nimmt. Aber den Zusammenhang zwischen Fettdrüsen und Lipomen denkt sich Grosch durchaus anders wie ich. Wo viele Drüsen sind, wird viel Fett abgesondert und daher soll an diesen Stellen weniger Fett aus dem Blute in dem Gewebe abgelagert werden als an den drüsenarmen Hautstellen. Hieraus erklärt Grosch die Häufigkeit der Lipome am Nacken und Hals, an der hinteren Rumpffläche bis zum Gesäss und die relative Seltenheit an der vorderen Rumpffläche, dem Gesichte und den Extremitäten. Ich halte es wohl für möglich, dass sich die topographischen Differenzen in der Vertheilung des Fettgewebes an der normalen Haut auf derartige Differenzen in der Funktion und Vertheilung der Fettdrüsen werden zurückführen lassen, falls man die ebenso wichtigen Verschiedenheiten der Lymphabfuhr aus den verchiedenen Hautprovinzen gleichzeitig berücksichtigt. Aber bei der Entstehung einer umschriebenen Fettgeschwulst scheinen mir doch besonders lokale Hindernisse für die Lymphabfuhr und ein dadurch erzeugtes stärkeres Abfiltriren des Fettes aus der Hautlymphe die Hauptrolle zu spielen, Umstände, wie sie in Narben und Druckstellen so deutlich bereits vorliegen.

Auch die Entstehung der merkwürdigen, multiplen, symmetrischen Lipome glaubt Grosch auf die — hier durch centralen Nerveneinfluss gehemmte — lokal veränderte Drüsenfunktion zurückführen zu können. Ich glaube nicht, dass eine so stationäre, bleibende Erkrankung sich je auf centrale Nerveneinflüsse zurückführen lassen wird. An dem einzigen Falle, welchen ich lange Zeit zu beobachten Gelegenheit hatte und bei welchem die symmetrischen Lipome ausnahmsweise nur am ganzen Rumpfe sassen, habe ich keine Alteration der Drüsenfunktion,

keine quantitativen Veränderungen des Schweisses und Smegma wahrgenommen. Ich vermuthe daher, dass auch in diesen Fällen bei gleichbleibender Drüsenfunktion die Abfuhr der Lymphe streckenweise und dauernd, aber nur in mässiger Weise behindert ist; denn die multiplen Lipome gewinnen nie solche kolossalen Dimensionen wie die vereinzelten. Es gibt ja in dem Verhalten der Lymphgefässe der Haut zu den tieferliegenden Geweben, vor allen zu den Fascien eine Reihe von Möglichkeiten für anormale Verhältnisse, welche stauungsbefördernd wirken können. In meinem Falle entsprachen die etwa thalergrossen Lipome in ihrer Ausdehnung und Form ziemlich genau den Schwellungen des Quinke'schen acuten umschriebenen Oedems, waren mithin wohl wie diese auf den Bezirk einer einzelnen grossen Hautarterie zurückzuführen. Zur Erklärung von Oedem, Lymphangiektasien und elephantiastischen Wucherungen hat man ja schon immer solche Hindernisse der Lymph-Abfuhr — mit Unrecht — gesucht. Für die Entstehung der Lipome aber sollte man gerade auf solche Lymphgefässanomalien in Zukunft mehr als bisher fahnden. Auch hier kommt dabei nicht eine Behinderung und Stauung der Hautlymphe als eines Ganzen in Betracht, die ja nicht durch Obliteration von Lymphbahnen erzeugt werden kann, sondern die Ablenkung sämmtlicher Hautlymphe auf die abführenden Blutgefässe, bei deren Resorption dann ein abnorm starkes Fettresiduum im Hypoderm zurückbleiben muss.

Literatur.

Lehrbücher: Virchow, Winiwarter.
Lascarides, Ueber multiple, symmetrische Lipome. Strassburg. Diss. 1878.
Brohl, Zur Statistik der Lipome. Würzburg. Diss. 1886.
Ehrmann, Ueber multiple, symmetrische Xanthelasmen und Lipome. Heidelberg. Diss. 1889.
Grosch. Deutsche Zeitschrift für Chir. Bd. 26.

Xanthom.

Unter Xanthom fasst man gelbweisse, gelbgrünliche und gelbbräunliche, also Citronen- bis ockergelbe gutartige Flecken und Knötchen der Haut zusammen, die entweder als lokalisirtes Leiden, besonders der Augenlider, ungemein langsam entstehen und dann persistiren oder als mehr generalisirte Affektionen rascher und dann nicht blos auf der Haut, sondern auch auf Schleimhäuten und serösen Häuten auftreten. Fraglos werden heutzutage noch oft eine Reihe anderer gutartiger Geschwülste ihrer gelben Farbe wegen mit Xanthomen verwechselt, meistens Talgdrüsenhypertrophien und Adenome, Follikularcysten, dann aber auch ganz andersartige Tumoren der Augenlider; auch Lipome der Augenlider können täuschend wie Xanthome aussehen. Seit Addison und Gull unterscheidet man klinisch eine plane und tuberöse Form. Doch histologisch trennt man besser die ganz lokalisirte und excessiv chronische Form als Xanthom der Augenlider von dem acuter auftretenden und weiter sich verbreitenden

generalisirten Xanthom. Denn auch das Xanthom der Augenlider kann durch allmähliches Wachsthum stark hervortretende Protuberanzen bilden, ohne seinen besonderen histologischen Charakter aufzugeben.

A. Xanthom der Augenlider.

Strichförmige, dem M. orbicularis parallel laufende, bräunlichgelbe und etwas verwaschene Verfärbungen oder hell-, ocker- bis citronengelbe schärfer umschriebene, das Niveau der Haut überragende, vollkommen weiche Platten, die sich stets als Einlagerungen in die Cutis selbst kundgeben und von normaler Oberhaut überzogen sind. Auf Druck sind diese Xanthome unempfindlich. Meist konkurrirt eine allgemeine stärkere Pigmentation der Augenlider.

1. Das Xanthoma vulgare der Augenlider.

Unter den Geschwülsten, die nach Abzug aller durch fehlerhafte Diagnose hierhergerechneten Talgdrüsenanomalien, Cysten etc. übrig bleiben, müssen doch noch 2 Formen histologisch unterschieden werden, von denen eine die gewöhnlich vorkommende Geschwulstgattung repräsentirt und keine eigentlichen Riesenzellen aufweist, die andere selten ist, sich klinisch nicht genau von der ersteren bisher abgrenzen lässt, aber durch den Gehalt an Riesenzellen und andere Eigenthümlichkeiten eine besondere Stellung einnimmt. Hier betrachten wir vorläufig nur die erstere.

Wo klinisch lediglich eine streifenförmige Gelbfärbung wahrzunehmen ist, finden wir im mikroskopischen Bilde die grösseren Gefässe der Haut, besonders die Venen in eine gelblich gefärbte, undurchsichtige Geschwulstmasse mantelartig eingebettet. Wo das Xanthom bereits erhabene gelbe Platten darstellt, treten an den übrigen Gefässen des Papillarkörpers und der Follikelwandungen entsprechende geschwulstartige Bildungen, dort strangförmig, hier in concentrischer Schichtung auf. Schliesslich schieben sich allerorten gelbliche Züge in das ausfüllende Cutisgewebe ein, aber auch dann noch bleibt der vorherrschende Charakter der Geschwulst ein Convolut von nahezu parallel über einander geschichteten Strängen. Die parallele Lage dieser Geschwulsttheile rührt von dem besonderen Bau der Augenlider her, indem auf eine dünne Cutis ohne Vermittelung eines eigentlichen Fettpolsters, nur durch weniges lockeres Bindegewebe getrennt die quergestreifte Muskulatur des Orbicularis folgt. Die Gefässausbreitung ist daher eine sehr flache und die Aeste sind nur unter geringem Winkel gegen die Hauptgefässe geneigt. Ganz besonders ausgeprägt ist aber der parallel-strangförmige Charakter bei sehr dünnen, senilen Augenlidern, wo ja gerade das Xanthom häufig vorkommt. Hier geht geradezu die ganze Cutis in die perivasculären Stränge auf, die, von grossen Lymphspalten getrennt, lose übereinander geschichtet erscheinen.

Es ist schon den ältesten Untersuchern des Xanthoms bekannt gewesen und seither immer wieder bestätigt worden, dass die Geschwulstmassen Fett enthalten, dem sie auch ihre gelbe Farbe verdanken und man hat sich neuerdings geeinigt, diesen Fettgehalt auf fettig entartete,

oder Fett aufnehmende Bindegewebszellen zu beziehen. So einfach wie bei der verfettenden Talgdrüsen- oder subkutanen Bindegewebszelle des Panniculus liegt jedoch die Sache durchaus nicht. Mit dem Gefriermikrotom geschnitten und in Glycerin untersucht, erscheinen die Stränge aus undurchsichtigen, nicht scharf conturirten Klumpen von runder, ovaler oder unregelmässiger Form gebildet, an denen sich zunächst keine Zellennatur nachweisen lässt, die dagegen bei genügender Abblendung ein stark lichtbrechendes, maulbeerförmiges Oberflächenrelief erkennen lassen, welches allein schon charakteristisch für das Xanthom ist und in ähnlicher Weise sonst nur noch bei den Klumpen der Leproorganismen in frischem Zustande gesehen wird. Die Höckerchen haben eine Durchschnittsgrösse von 1—2 μ und entsprechen kleinen Elementen von unregelmässiger, stäbchenförmiger, ovaler, wetzsteinartiger oder ähnlicher Gestalt, in welche die Klumpen am Rande bei Druck leicht zerbröckeln und welche eine durchschnittliche Breite von 1—2 μ und Länge von $1^1/_2$—4 μ besitzen. Beim Zusatz von Osmiumsäure nehmen diese Elemente allerdings eine bräunlich gelbliche, die ganzen Klumpen eine braune und schliesslich selbst schwarze Farbe an, aber weit langsamer als das Fett der Talgdrüsen und des subcutanen Gewebes, ja selbst des Nervenmarkes und viel ungleichmässiger als in diesen Geweben. Man kann diese Osmiumreaktion viel eher mit der der Fettkörnchen der Knäueldrüsen vergleichen. Wie dort, so bleiben auch hier die bräunlichen Elemente stets getrennt und fliessen nie, wie bei den subcutanen Fettzellen und im Talgdrüsensekrete zu grossen, homogenen schwarzen Tropfen zusammen. Von einer Fettaufnahme, wie bei Bindegewebszellen der Cutis um die Knäueldrüsen und im Panniculus, ist hier also überhaupt abzusehen. Sollte es sich wirklich um reines Fett handeln, das sich in Zellen aufspeichert, so müssten die Zellen vorher ein ungemein resistentes, protoplasmareiches Gefüge besessen haben, wie etwa die Epithelien der Talgdrüsen, deren Spongioplasma lange Zeit die Fetttröpfchen isolirt erhält, ja noch viel fester; denn schliesslich confluiren in der Talgdrüsenzelle ja doch die kleinen Tropfen zu immer grösseren, unter Rarefaction des Spongioplasmas. Uebrigens sei gleich hier bemerkt, dass ein Vorstadium von eigenthümlich hyperplastischen Bindegewebszellen von epithelartigem Habitus für diese Klumpen, d. h. für die sog. „Xanthomzellen“ überhaupt fehlt, die Fettaufnahme mithin an das Prototyp der Talgdrüsenzelle sich sowenig anlehnen kann, wie an das der bindegewebigen Fettzelle.

Andere Reaktionen auf Fett fallen aber an den sog. Xanthomzellen ebenso unbefriedigend aus. Eine schwach alkalisch gemachte Alkannatinktur, welche frische Fettzellen augenblicklich rosenroth färbt mit einem Stich in's Gelbliche, bringt an diesen Klumpen überhaupt keine Rothfärbung zu Stande; sie bleiben ungefärbt oder nehmen nach längerer Zeit sogar die blaue Farbe aller nicht fettigen Gewebe an. Dieser Umstand schliesst allein bereits die Möglichkeit aus, dass es sich um Fetttropfen, wie im Panniculus und Talgdrüsensekret handelt. Ebenso versagt die Reaktion mit sulfosaurem Nigrosin (Eleidinreak-

tion), während Cyanin die Klumpen allerdings mit matter Farbe hervorhebt.

Würde nach diesen Erfahrungen ein Zweifel auftauchen, ob man es überhaupt mit Fett zu thun hätte, so wird man einen solchen sofort niederschlagen durch den einfachen Versuch, den frischen Schnitt einen Moment über der Flamme zu erwärmen. Sofort runden sich nämlich die meisten nahezu stäbchenförmigen Elemente, aus denen die Klumpen bestehen, zu tropfenähnlichen Gestalten von derselben starken Lichtbrechung ab. Erhitzt man weiter, so fliessen diese allmählich zu wirklichen grossen, leicht beweglichen Tropfen zusammen und schliesslich kann man durch fortdauernde Erhitzung des Präparates die Stränge ganz fettfrei machen. Das hierbei austretende flüssige Fett färbt sich nun sofort in alkalischer Alkanninlösung röthlich, in Osmiumsäure bräunlich, aber immer noch schwächer als das Hautfett sonst. Zu demselben Resultat führt die am besten unter dem Deckglas vorgenommene Entfettung des frischen Präparates durch Aether, Chloroform etc., nur verhalten sich die Klumpen dabei wiederum ganz anders als verfettete Zellen. Schickt man zuerst absoluten Alkohol unter das Deckglas zur Entwässerung, so tritt an den Klumpen keine Veränderung ein. Ein wenig Aether genügt aber schon, das maulbeerförmige Aussehen zu beseitigen; nach Verdunstung des Aethers zeigen sich die Klumpen bedeckt und durchsetzt mit Bündeln feiner, stark lichtbrechender Nadeln, die sich unter den verschiedensten Winkeln kreuzen, in denen aber die einzelnen Stäbchen genau parallel laufen. Die letzteren sind feiner und länger als die stäbchenförmigen Elemente, aus denen die Klumpen vorher bestanden. Bei weiterem Zusatz von Aether lösen sich die aus Nadelconglomeraten bestehenden Reste der Klumpen allmählich ganz auf, ohne einen Rest zu hinterlassen. Bei dieser Entfettung, wie bei der durch Erhitzung hinterbleiben die zellenreichen Gefässstränge des Xanthoms ohne in ihrer sonstigen Textur die geringste Veränderung zu zeigen. Nirgends sieht man Zellenreste und nirgends — wie ich den betreffenden Angaben gegenüber betonen muss — bleiben etwa durchlöcherte „Xanthomzellen“ oder „Plastinnetze“ solcher zurück. Ja, selbst an in Flemming'scher Lösung gehärteten Präparaten, an denen die Klumpen gewöhnlich eine gelbe Farbe besitzen und ihre eiersteinartige Textur deutlich hervortritt, kann man die Entfettung an den Schnitten noch mit denselben Resultaten vornehmen, dass an Stelle der ganzen Klumpen grosse communicirende Lücken und Hohlgänge auftreten, die erweiterten Lymphräumen entsprechen. Dieses ist um so überraschender, als hier vermöge der vorausgehenden Starrheit und Schrumpfung der Gewebe die Klumpen im allgemeinen eine rundere, gleichmässige, zellenähnlichere Form angenommen haben und der landläufigen Anschauung mehr entsprechen.

Behandlung der Klumpen mit wasserverträglichen, fettlösenden Medien, wie Nelkenöl, Anilinöl, führt ebenfalls zu einer Auflösung der fettartigen Materie.

Nach allen diesen positiven und negativen Erfahrungen scheint mir soviel festzustehen, dass es sich bei den xanthomatösen Massen

um eine besondere Fettart handelt, die die Lymphbahnen in freiliegenden, unter einander communicirenden Klumpen und Strängen erfüllt und aus sehr kleinen, etwa doppelt so langen als breiten Elementen besteht. Diese Elemente bilden in ihren dichtesten Anhäufungen maulbeer- oder eiersteinförmige Conglomerate, die xanthomatösen Klumpen, finden sich aber auch zerstreut einzeln überall im Gewebe. Die Gestaltveränderung der Elemente bei Aetherentfettung möchte ich darauf zurückführen, dass zunächst ein flüssigeres Fett gelöst wird und das zurückbleibende, festere dann in schlankeren Nadeln erstarrt. Die halb tropfen-, halb nadelförmige Gestalt der ursprünglichen Elemente würde sich auch so am besten erklären, ebenso wie die abweichenden Färbereaktionen, die jedenfalls auf eine ungewöhnlich schwer färbbare Fettcomponente hinweisen. Den schönsten Ueberblick über die sogenannte Fettinfiltration der xanthomatösen Haut erhält man, wenn man Schnitte von in Flemming'scher Lösung gehärteten Präparaten aus Alkohol am Objektträger einen Augenblick antrocknen lässt, dann mit einem Tropfen Wasser wieder anquillt und in einen Gelatinetropfen (ohne Glycerin) einbettet. Jedes Fettkörperchen glänzt dann dunkel auf hellem Grunde und man begreift schon bei Betrachtung dieser Präparate kaum, wie die meisten neueren Autoren in dieser zusammenhängenden Fettmasse Fettzellen sehen konnten.

Die Zellennatur der Klumpen zu behaupten, dazu hat wohl vor allem der Umstand geführt, dass sie Kerne vom Habitus der Bindegewebszellenkerne führen. Aber eine genauere Betrachtung der kleinsten Klumpen an der Peripherie der Stränge zeigt, dass dieses nicht ausnahmslos der Fall ist. Diese kleinsten Anhäufungen der fraglichen Substanz sind fein, langgestreckt, spindel- oder blattförmig; es sind einfache Ausfüllungen der Lymphkapillaren der Haut. Anliegende Bindegewebszellen bilden oft, aber nicht immer mit ihnen zusammen scheinbare Zellen, sog. Xanthomzellen. Da aber gewöhnlich die Haufen alsbald mit mehreren Zellen in Kontakt kommen und das Protoplasma dieser letzteren dabei schwindet, so weisen schon die kleineren Xanthomzellen gewöhnlich mehrere, 3, 4, mehr oder weniger nackte Kerne auf, die zunächst an der Peripherie liegen. Bei weiterer Ausfüllung und Abrundung der Lymphspalten gerathen die Zellkerne in unregelmässigster Weise in die Haufen hinein, genau wie die auf nackte Kerne reducirten Endothelien der grossen Leprabacillenklumpen. Eine Neubildung von Protoplasma und Kernen an der Peripherie, wie sie dort vielfach besteht, findet jedoch nicht statt; wahre Riesenzellen kommen beim Xanthoma vulgare der Augenlider nicht vor. Die grossen, manchmal geradezu riesigen Haufen der gelben, fettigen Substanz mit unregelmässig eingestreuten Kernen kann ich nicht für Riesenzellen erklären. Natürlich gehört eine zweckmässige Färbung dazu, um sich davon zu überzeugen, dass die gelben Klumpen überall nichts weniger als Zellenformen aufweisen, nämlich eine Methode, welche alle Intercellularsubstanz färbt, die Substanz der Klumpen aber nicht. Als solche empfehle ich die Wasserblau- oder Alkaliblaufärbung von in Flemming'scher Lösung gehärteten und mit einer Kernfärbung ver-

sehenen Schnitten. Die gelblichen Haufen treten dann auf blauem Grunde mit überraschender Klarheit hervor mit allen ihren spitzen Ausläufern in die Umgebung und ihrem fast durchgehend kontinuirlichen Zusammenhange unter sich. Dieses „Zusammenfliessen der Xanthomzellen" ist schon mehreren Beobachtern aufgefallen, eine Thatsache, die sich natürlich mit einer Zellnatur der Xanthomzellen nur schwer vereinigen lässt.

Alles in Allem handelt es sich bei den xanthomatösen Strängen um die Ausgiessung besonders der perivasculären Lymphspalten mit einer eigenthümlichen, sehr beständigen Fettmasse, welche vielfach Zellkerne einschliesst. Den Unterschied zwischen diesen und wahren fettproducirenden Zellen überblickt man am besten, wenn in den Schnitt zufällig Talgdrüsen oder vereinzelte Fettzellen fallen. Auch das schliessliche Verhalten des Xanthoms der Augenlider spricht nicht gerade für die Annahme verfetteter Zellen, denn freies Fett pflegt sich in den Zellen, in welchen es entstanden, nicht unbegrenzt zu erhalten. Es wird entweder secernirt (Knäuelepithel) oder tritt unter Zerstörung des Zellenleibes aus (Talgdrüsenepithel) oder schwindet bei allgemeiner Abmagerung unter Kernproliferation (Fettzelle). Aber die fettige Substanz des Xanthoms überdauert die allgemeine Fettzu- und -abnahme ohne Veränderung; die Zellen secerniren es nicht und zerfallen nicht; gewöhnlich vergrössern sich sogar die Xanthome mit zunehmendem Alter.

Ganz besonders interessant und für die Zellennatur der xanthomatösen Klumpen nicht gerade sprechend ist ihr Verhalten bei Leprösen. Es finden sich hier nämlich — unregelmässig wie die Kerne — in die gelblichen Massen einzelne Bacillen und ganze Bacillenklumpen eingesprengt, ohne dass die xanthomatösen Massen sonst die geringsten Veränderungen zeigten. Wie die Anhänger der „Xanthomzellen" und „Leprazellen" die Einschachtelung dieser beiden verschiedenartigen Gebilde in einander erklären wollen, ist mir unerfindlich. Das Vorkommen der Xanthommassen und Bacillenklumpen in den Lymphspalten erklärt die betreffenden Bilder jedenfalls natürlicher.

Ueber die sonstige Beschaffenheit der Xanthome der Augenlider geben Alkoholpräparate genügende Auskunft. Man findet die Schnitte bei guter Protoplasmafärbung abnorm zellenreich, aber die neugebildeten Zellen halten sich lediglich an die strangartigen Verdickungen der Gefässadventitien, die von ihnen regelmässig durchsetzt sind. Sie besitzen den Typus gewöhnlicher Spindelzellen mit einem einzigen grossen, bläschenförmigen Kern; oft ist das Protoplasma auf ein Minimum geschwunden. Plasmazellen kommen nicht vor, dagegen enthalten die Stränge sehr reichlich Mastzellen. Die Interstitien zwischen den xanthomatös entarteten Strängen sind nicht zellenreicher als normal; ebensowenig der subepitheliale Grenzstreifen der Cutis. Derselbe enthält nur meistens in seinen Lymphspalten eine ziemlich bedeutende Menge körnigen, braunen und gelben Pigments. Auch die basale Stachelschicht ist oft abnorm

pigmentreich und hin und wieder fetthaltig, doch nicht immer. Das Epithel weist sonst keine Veränderungen auf.

Aus diesen Bemerkungen geht hervor, dass die Zelleninfiltration des gewöhnlichen Xanthoms der Augenlider nicht die mindeste Analogie, ja nicht einmal eine entfernte Aehnlichkeit mit der der Naevi besitzt, wie man gemeint hat. Ebensowenig besitzt sie einen sarkomähnlichen Habitus. Ich besitze ein Xanthom des Augenlides, in welch' letzterem zugleich grosse Komedonen und Talgcysten reichlich vorkommen. Hierunter leidet nur die Vertheilung der xanthomatösen Massen, ohne dass zwischen den zwei Fettgeschwülsten die mindeste sonstige Beziehung bestände.

Was die Ursache dieses Augenliderxanthoms betrifft, so kann die Histologie unter der Voraussetzung, dass hier überhaupt ein dem menschlichen Körper entstammendes Fett vorliegt, insofern vielleicht einen Fingerzeig geben, als die Fettstränge auffallend parallel dem M. orbicularis verlaufen. Wenn man das Xanthom tief genug exstirpirt, so sieht man sich dasselbe zwischen die Muskelbündel fortsetzen, deren Ausläufer überall in den Tumor hineinstrahlen. An manchen Stellen scheinen die Muskelbündel förmlich erdrückt von den Xanthommassen, hier und da wirklich verändert, ohne Querstreifung, von wachsähnlichem Glanz, doch das nur ausnahmsweise. Da ich seit langer Zeit die Fettmassen des Bindegewebes auf drei Quellen zurückführe, Fettdrüsen, Muskulatur und Nahrungsfett (im Mesenterium), so hat es für mich so wenig Auffallendes, an der Oberfläche des Orbicularis sich Fett ablagern zu sehen wie an der Oberfläche des Herzens. Es gehört dazu nur eine Schwächung des Orbicularis, die bei vielen an Lidxanthom Leidenden in der That nachzuweisen ist und die zur Fettstauung führt, da der Muskel seine Stoffwechselprodukte nicht selbst vollständig entfernen kann (analog dem Herzmuskel). Diese Fettmassen sind eigenthümlich fester, wachsähnlicher Natur und daher zur Resorption wenig geeignet; es würde sich auf diese Weise sehr gut erklären, weshalb sie sich vorzugsweise um die resorbirenden Venen der benachbarten Haut herum ablagern.

2. Das Riesenzellenxanthom der Augenlider.

Touton hat zuerst das Vorkommen richtiger Riesenzellen im Xanthom beschrieben und darauf aufmerksam gemacht, dass dieselben sich von anderen Riesenzellen dadurch unterscheiden, dass um ein trübes Centrum die Kerne in einen regelmässigen Kreis gestellt sind, welcher selbst noch von einem abnorm breiten Rande von Protoplasma umgeben ist. Ich kann diese Angaben für eine mit der Diagnose Xanthom exstirpirte Geschwulst des Augenlides bestätigen, welche mir durch Dr. Eddowes (London) gesandt wurde und dicht von solchen Riesenzellen durchsetzt war. Leider war die Geschwulst nur in Alkohol gehärtet, sodass eine genauere Untersuchung über die eigentlich xanthomatösen Massen unterbleiben musste und ich kann daher kein Gewicht darauf legen, dass hier der Nachweis derselben in der peripheren Zone

der Riesenzellen, auf den Touton Werth legt, nicht zu führen war. Dass aber auch in anderer Beziehung eine von dem gewöhnlichen Xanthom der Augenlider vollständig verschiedene Geschwulst vorliegt, geht aus der Beschaffenheit und Vertheilung der Zelleninfiltration hervor.

Während beim gewöhnlichen Augenliderxanthom die Zellenneubildung sich in Stränge um die Blutgefässe ordnet, ist sie hier ganz diffus in der Cutis verbreitet und beginnt direkt unter dem Epithel. Eine stärkere Wucherung in der Nachbarschaft der Gefässe ist wohl vorhanden, verwischt aber nicht das gleichmässige Aussehen der Geschwulst. Sodann sind die Zellen nicht spindelförmig und arm an Protoplasma wie dort, sondern rundlich und besitzen einen grossen Zellenleib, über dessen Struktur ich leider an dem mir vorliegenden Material nichts eruiren konnte. Dafür sind aber allerorten die Uebergänge zwischen diesen grossen, protoplasmareichen Zellen zu mehrkernigen Zellen, kleinen Riesenzellen und schliesslich zu sehr grossen Touton'schen Riesenzellen mit homogener äusserer Zone vorhanden. Die grossen Riesenzellen liegen sehr reichlich und gleichmässig verstreut von der Oberfläche der Haut an bis zur Tiefe, was sie allein schon von den Riesenzellen bei Tuberkulose und Syphilis hinreichend unterscheiden würde. Ausserdem besteht keine besondere Anordnung des Zellenmateriales, aus dem sie hervorgehen, weder eine strangförmige (Syphilis), noch eine koncentrische (Tuberkulose).

Endlich war von dem gewöhnlichen xanthomatösen Material keine Spur zu entdecken, nicht einmal soviel, wie selbst Alkoholpräparate des gewöhnlichen Augenlidxanthoms bei geeigneter Färbung noch entdecken lassen.

Hiernach muss ich mich darauf beschränken, unter das Riesenzellenxanthom des Augenlides ein grosses Fragezeichen zu setzen. Es gehört wahrscheinlich einer durchaus anderen Gattung von Geschwülsten, den lokalen Infektionsgeschwülsten an. Weitere Untersuchungen müssen diesen Punkt aufklären.

B. Generalisirtes Xanthom.

Das generalisirte Xanthom tritt entweder bei ganz gesunden Individuen und dann meist schon in der Jugend auf oder entwickelt sich im Gefolge von anderen Affektionen, unter denen hauptsächlich mit Ikterus gepaarte Leberaffektionen und die Glykosurie zu nennen sind. Diese Form hat ihre Prädilektionsorte an den Ellbogen und Knien, dann an der Ferse, Handteller und Fusssohle, den Genitalien. Die meist von vornherein tuberösen Efflorescenzen können aber auch den ganzen Körper befallen und selbst die Schleimhäute, die Conjunctiva, den Gaumen, die Speiseröhre, weiter das Peritoneum, Endocard und die Gefässintima der grossen Gefässe. Am seltensten invadirt sie die Augenlider.

Im Gegensatz zu dem Xanthom der Augenlider entwickelt sich das generalisirte Xanthom von unten her gegen die Cutis und rascher, ist härter und meist empfindlich auf Druck; es ist schärfer von der Umgebung abgesetzt als jene im Beginne und verschwindet zuweilen spontan wieder.

Hauptsächlich unterscheidet es sich aber histologisch und zwar so vollkommen, dass eine andere Bezeichnung auch klinisch anzunehmen gerathen wäre. Es handelt sich hier nämlich nicht um eine bleibende

Infiltration der Gefässadventitien mit xanthomatösem Material, sondern zunächst um eine Reihe solider zelliger Knoten im subcutanen Gewebe oder an der unteren Cutisgrenze, die sich erst allmählich gegen die Oberfläche hin ausdehnen und in ihrer Mitte einer fettigen Degeneration unterliegen. Leider haben mir für diese Form nur Osmiumpräparate vorgelegen und zwar von einem tuberösen Xanthom der Ellbogen, welches ich Herrn Dr. Pollitzer (New-York) und einem glykosurischen Xanthom, das ich Herrn Dr. Robinson (New-York) verdanke.

Beide Präparate gleichen sich aber unter einander so sehr und weichen andererseits vom gewöhnlichen Augenlidxanthom in allen Hauptpunkten so gleichmässig ab, dass mir hierin eine Gewähr für die Trennung der generalisirten Xanthome (das glykosurische eingeschlossen) vom Augenlidxanthom liegt und zugleich eine Berechtigung, für diese einen gemeinschaftlichen Typus aufzustellen.

Die Knötchen entwickeln sich in der Tiefe der Haut oder an der subcutanen Grenze; zuweilen sind die Knäueldrüsen passiv in dieselben eingeschlossen, ohne übrigens den Ausgangspunkt abzugeben oder überhaupt Veränderungen zu zeigen. Sie bestehen aus einer rundlichen Anhäufung von grossen, runden und spindelförmigen Bindegewebszellen, die von derbem collagenem Gewebe umgeben sind und sich daher concentrisch anordnen. Die jungen Zellen dieser Art, welche man an der Peripherie der kleinsten Knoten wahrnimmt, sind sehr gross und protoplasmareich, rundlich oder länglich polygonal, mit einem fast immer die Mitte einnehmenden, grossen, bläschenförmigen Kern versehen. Seine Stelle wird hier und da von einer Mitose, sehr selten von zwei dicht zusammenliegenden Kernen eingenommen; mehrkernige und Riesenzellen habe ich nicht gefunden.

Nach der Mitte, auch der kleinsten Heerde, blähen sich diese Zellen auf, indem an die Stelle des gleichmässig körnigen Protoplasmas eine Netzstruktur tritt, genau wie in den Talgdrüsen. Der Kern verbleibt in der Mitte und von ihm nach der Zellenperipherie spannt sich ein zartes Spongioplasma, in dessen Maschen eine fettige, von Osmium in der gewöhnlichen Stärke und Gleichmässigkeit geschwärzte Substanz liegt. Indem die Fetttropfen sich immer mehr ausdehnen und zusammenfliessen, reisst zuerst das Spongioplasma der einzelnen Zellen, während der Kern sich verkleinert, dann reissen die Zellwände ein und der fettige Inhalt der Zellen fliesst im Centrum des Heerdes zu einer von restirenden Zellwandresten septenartig durchzogenen Fetthöhle zusammen — alles genau nach dem Typus der Talgdrüsen — nicht der subcutanen Fettzelle. Auch der Umstand wird den Talgdrüsen nachgeahmt, dass an verschiedenen Seiten des Heerdes die Verfettung verschieden weit gegen die Peripherie reicht, sodass an den grösseren Knoten die peripherischen, durch Umsetzung des centrifugalen Druckes in tangentialem Zug lang und spindelförmig ausgezogenen Zellen bald noch rein protoplasmatisch sind und dann in ihrer Gesammtheit einem Spindelzellensarkom ähneln, bald fettig entartet sind und dann wegen ihrer Schmalheit allerdings nur wenige Fetttropfen beherbergen.

Hier finden wir also alles beisammen, was wir beim gewöhnlichen

Augenlidxanthom vermissten und wesshalb wir dort den Ausdruck: Xanthomzelle nicht gut zu heissen vermochten —: die ursprünglich protoplasmareiche Mutterzelle, den von Anfang an central liegenden Kern, das Spongioplasma, welches denselben auch noch nach der Entfettung mit dem Zellenmantel verbindet, die durch Osmium gleichmässig und tief geschwärzten wirklichen Fetttropfen; wir beobachten die Vergrösserung und das Zusammenfliessen der letzteren, das Platzen der Zelle und endlich nicht am wenigsten das Gebundensein der Verfettung an das Centrum der Herde — lauter Nachahmungen des physiologischen Verfettungstypus der Talgdrüsen. Würde in den letzteren das Epithelwachsthum und die Verfettung nach Schluss des Ausführungsganges noch fortdauern, was es nicht thut, so würde man gewiss an der Peripherie der Talgdrüsen auch fetthaltige Spindelzellen zu sehen bekommen wie hier.

Wesentlich ausser den protoplasmareichen Mutterzellen und deren Verfettungstypus scheint mir noch eine gewisse Hypertrophie des collagenen Gewebes an der Peripherie der Knötchen und nach dem Zusammenfliessen der letzteren in den Septen der Geschwulst zu sein. Die Beschreibung, welche Robinson von seinem Falle von diabetischem Xanthom gibt, stimmt ziemlich genau mit diesen meinen Angaben über das Pollitzer'sche Xanthom überein, nur dass — vielleicht wegen des akuteren Wachsthums der glykosurischen Xanthome — die Herde mehr zerstreut, in die Peripherie mit kleinen spindelförmigen Vorposten auslaufend also nicht so kompakt und koncentrisch geschichtet wie im Ellbogenxanthom erscheinen. Das wesentliche Element bilden auch hier in der Cutis ohne besondere Beziehung zum Gefässsystem auftretende, grosszellige Herde, welche central verfetten.

Weiter möchte ich nach dem dürftigen bisher vorliegenden Material nicht auf die gewöhnliche Form der generalisirten Xanthome eingehen. Es genügt zunächst, den Nachweis geführt zu haben, dass dieselben eine vollständig vom gewöhnlichen Augenlidxanthom zu sondernde Geschwulstart darstellen, die allein ein histologisches Element aufweist, welches man „Xanthomzelle" nennen kann.

Es giebt aber noch einzelne Fälle von generalisirtem Xanthom, welche durch ihre klinischen und histologischen Charaktere so ganz ausserhalb des Rahmens der übrigen stehen, dass wir dieselben kurz hier anführen müssen, schon allein um davor zu warnen, durch zu grosse Nachgiebigkeit in der Einreihung derselben unter die übrigen das ohnehin schon sehr problemenreiche Kapitel der Xanthome noch mehr zu verwirren.

Balzer hat eine Form des Xanthoms beschrieben, bei welcher das elastische Gewebe zahlreiche, grosse Knäuel bildet, welche sich mit Vorliebe um die Follikel anhäufen. Die elastischen Fasern sind dicker als normal, theils auch in regressiver Metamorphose, fragmentirt und kolbig angeschwollen. In ihrer Gesammtheit stellen diese elastischen Knoten einen grossen Theil der ganzen Geschwulst vor. Besnier spricht daher direkt von einem elastischen Xanthom als einer besonderen Form. Auch Payne hat neuerdings in einem Falle

von generalisirtem Xanthom einen grösseren Reichthum an elastischen Fasern bemerkt, fasst denselben aber nur als ein relatives Uebergewicht über das dem Schwunde anheimfallende Collagen auf; übrigens entspricht seine Beschreibung nicht ganz der von Balzer. Heutzutage, wo wir, im Besitze weit besserer Methoden der Elastindarstellung, erst beginnen, die Geschichte und Topographie des elastischen Gewebes in der Haut genauer kennen zu lernen, bedarf das Xanthoma hyperelasticum dringend einer Nachprüfung.

Einen ganz isolirt dastehenden Fall von ungemeinem klinischen und histologischen Interesse habe ich vor einiger Zeit zu beobachten Gelegenheit gehabt. Da derselbe von anderer Seite demnächst ausführlich publicirt werden soll, so muss ich mich hier auf eine ganz kurze Skizzirung desselben beschränken.

Bei einer älteren Frau erschienen auf der Innenseite des linken Oberschenkels und auf dem Bauch gelbbräunliche, harte Flecke, welche sich im Laufe einiger Jahre bedeutend in der Fläche und Tiefe vergrösserten und in verschiedener Weise gedeutet, selbst für Lepra gehalten wurden. Da einerseits unter dem Diaskop die rein xanthomatöse Farbe erschien, andererseits sich der ganze vordere und die seitlichen Theile des Halses, sowie alle vier Augenlider in diffuser Weise von einem ganz planen, weichen, wenig auffallenden, aber doch charakteristischen, gewöhnlichen Xanthom befallen und endlich an den Unterschenkeln innerhalb von grossen Narben kleine Xanthome eingesprengt waren, musste ich die Diagnose auf eine Varietät des Xanthoms stellen, welche man klinisch etwa als Fibroxanthoma (oder Xanthoskleroma) multiplex bezeichnen kann. Die Stellen am Bauche hatten ungefähr die Konsistenz von dickem Leder; die jetzt fast die ganze Vorderseite des linken Oberschenkels einnehmende Stelle dagegen am erhabenen Rande Knorpelhärte und war am grössten Theile des Umfangs von einer entzündlichen Röthe umgeben. Die Sklerose und xanthomatöse Veränderung durchsetzte die Cutis in ganzer Dicke und die centralen Partien dieser Fläche zeigten grosse Neigung, spontan und auf medicamentöse Einflüsse nekrotisch zu werden. Die entstehenden Geschwüre widerstanden allen Heilungsversuchen; auf ihrem Grunde und Rändern lag das gelbe, indolente, nur wenig Granulationen bildende, Xanthomgewebe blos.

Ich excidirte zunächst ein Hautstückchen vom Halse und constatirte das typische Bild des xanthomatösen Infarkts, wie ich es oben vom gewöhnlichen, weichen Augenlidxanthom geschildert habe. Damit war die Diagnose einer Abart des Xanthoms gesichert. Von den grossen sklerotischen Partien excidirte Stücke ergaben auf den ersten Blick, dass man es mit einem Riesenzellenxanthom zu thun hatte. Die zum Theil enorm grossen und mit einer dichten, ringförmigen Kernzone versehenen, äusserst zahlreichen Riesenzellen enthielten keine Xanthommasse in ihrem Innern, sondern waren in dieselbe vielmehr eingebettet. Die ganz wie gewöhnlich beschaffene, eiersteinartige, durch Osmium gebräunte Masse befand sich, dicht gepresst, zwischen der Wand der grossen Lymphspalten und den innerhalb dieser theils wandständig, theils frei liegenden Riesenzellen, die letzteren von allen Seiten umgebend und setzte sich von hier aus ohne Weiteres in ein diffuses, zellenarmes und kernreiches xanthomatöses Infiltrat der Saftspalten der gesammten Haut fort. An Alkoholpräparaten, wo das letztere z. Thl. aufgelöst war, lagen daher die Riesenzellen vielfach frei schwimmend in grossen Hohlräumen des Bindegewebes. Letzteres zeigte eine starke Hypertrophie des collagenen Gewebes, wodurch die Xanthommassen

dicht umschlossen wurden und die eigenthümliche Härte der befallenen Stellen entstand. Die histologische Diagnose würde demnach lauten: Fibroxanthoma (oder Xanthoskleroma) gigantocellulare multiplex.

In Ansehung dieses eigenthümlichen Falles und der oben erwähnten Riesenzellenxanthome des Augenlides liegt es allerdings sehr nahe, einige Xanthome der parasitären Natur für verdächtig und für infectiöse Geschwülste zu halten. Bis auf weiteres habe ich sie jedoch alle, im Hinblick auf die gewöhnliche Form des Augenlidxanthoms, welches lediglich einen xanthomatösen Lymphbahninfarkt darstellt, den Stauungsgeschwülsten angereiht.

Literatur.

Lehrbücher: v. Ziemssen, Schwimmer, **Besnier-Doyon**, Crocker.
Simon u. Geber, Zur Anatomie des Xanthoma palpebrarum. A. A. 1872. p. 305.
Virchow, Ueber Xanthelasma multiplex. V. A. Bd. 52, p. 504.
Waldeyer, V. A. Bd. 52, p. 308.
Victor u. Leber, V. A. Bd. 52, p. 504.
Chambard's Arbeiten über Xanthom 1878, 1879, 1882, 1886. Annales u. Archiv de Phys.
Korach, Ueber Xanthelasma universale. Deutsch. A. f. klin. Medicin. Bd. 32. 1882.
Pönsgen, V. A. Bd. 91. p. 83.
De Vincentiis, Xanthelasma. Arch. ital. de biol. 1883.
Touton, Ueber das Xanthom, insbesondere dessen Histologie und Histogenese. A. A. 1885.
Balzer, Untersuchung über den anatomischen Charakter des Xanthoms. Arch. de Phys. 1886.
Lehzen u. Krauss, Ueber Xanthoma multiplex, planum und tuberosum, molluscіforme. V. A. 1889, p. 85.
Pönsgen, Weitere Mittheilungen über Xanthelasma multiplex. V. A. Bd. 102, p. 2.
Köbner, Xanthoma multiplex, entwickelt aus Naevis vasculo-pigmentosis. A. A. 1888, p. 393.
Gallemaerts u. Bayet, Beitrag zum histologischen Studium des Xanthoms. Mém. de la Soc. belge de Microspie. Brüssel 1889.
Ehrmann, Ueber multiple symmetrische Xanthelasmen und Lipome. Diss. Heidelberg 1889.
Chambard, Das vorübergehende Xanthom der Diabetiker und seine nosologische Bedeutung. Annales 1884.
Malcolm Morris, Xanthoma diabeticorum. Brit. med. J. London 1891, p. 1310.
Payne, Ein Fall von Xanthoma diabeticorum. Brit. Journ. of Derm. 1893. Nov.

Urticaria pigmentosa.

Während die gewöhnliche Urticaria eine reine Angioneurose darstellt, ohne ein bleibendes histologisches Substrat, sind die beiden Formen der Urticaria pigmentosa (Sangster) und Urticaria necrotica (Besnier) primäre, bleibende, trophische Störungen der Haut, jene von progressiver, diese von regressiver Art. Der Name Urticaria wurde ersterer nur gegeben, weil auf der Basis der bleibenden Ernährungsstörung sich durch innere und äussere Reize ein quaddelförmiges Erythanthem erzeugen lässt, eine sog. Urticaria factitia oder ein akutes umschriebenes Oedem, und diese Erscheinungen von vielen Autoren als

das primäre und als Hauptsache — allerdings mit Unrecht — angesehen wurden. Die klinische Thatsache, dass die hier auftretenden Efflorescenzen ihren Platz nie verändern, hätte schon allein genügt, um darauf hinzuweisen, dass hier von anfang an tiefgehende Strukturveränderungen der Haut zu finden sein würden. Seitdem die histologische Untersuchung diese nachgewiesen hat, sollte die Affektion auch klinisch — wie hier anatomisch — einen anderen Platz erhalten, als bei der Urticaria, mit welcher sie nur ein einziges, allerdings auffallendes Symptom gemein hat.

Die Affektion entsteht in der frühesten Kindheit und erhält sich bis gegen die Zeit der Pubertät, um dann fast immer spontan zu verschwinden. Sie bildet hellere oder dunklere, rothbraune Flecke von rundlicher, meist ovaler Gestalt, welche über den Rumpf und die Extremitäten, im geringeren Maasse auch über den Hals und das Gesicht in ziemlich regelmässigen Abständen vertheilt sind. In der Blüthe der Affektion, z. B. während der Dentitionsperiode, sind die Flecke deutlich papulös erhaben, bei Abnahme der Krankheit flach. Man kann 2 Formen unterscheiden, die grossfleckige und kleinfleckige. Erstere zeigt stets weniger zahlreiche Flecke als die letztere, bei welcher der Körper geradezu wie getigert aussehen kann. Die kleineren Flecke entsprechen ziemlich genau den Flächenelementen der Haut, die grösseren sind doppelt so gross und noch ausgedehnter und auch weniger gut umschrieben als die kleineren. Beim Ueberstreichen mit einem stumpfen Instrument zeigt sich, dass das entstehende, unter Jucken aufschiessende Autogramm auf den Flecken selbst eine strichförmige, weisse Quaddel ist, während die ganze, nicht direkt getroffene Partie des Fleckes dunkelroth wird. Auf der gesunden Haut zwischen den Flecken ergiebt der Strich ein bald schwindendes Erythem. Die Quaddel auf dem Flecke erhält sich sehr lange, das Erythem desselben irradiirt häufig über die Grenzen des Fleckes. Aehnliche doch viel weniger charakteristische vasomotorische Erscheinungen (flache Erytheme, arterielle Erytheme, Bläschenbildung) zeigen sich an den Flecken bei spontanen Juckanfällen, da hier allgemeines Reiben der Haut concurrirt. Soweit sich Pigment zur Bildung der Flecke abscheidet, besteht mithin ein lokalisirtes, urticarielles Autogramm.

Nachdem Thin zuerst bei dieser Affektion eine subepitheliale Zellenanhäufung gesehen, aber als lupusähnlich gedeutet hatte, fanden G. und F. E. Hoggan gleichzeitig mit C. Fox, dass die die Papel darstellende, flache Geschwulst dem sonst fast normalen Bindegewebe der Cutis kappenförmig aufsitzt und aus einer fast reinen Zellenanhäufung in einem spärlichen, auf's Höchste rareficirten Bindegewebsgerüst besteht. Während Fox in diesen Zellen nichts Specifisches fand und das Oedem der Quaddel in die Lymphspalten zwischen denselben verlegt, stellte das Ehepaar Hoggan die Zellen wegen ihrer gleichmässig grossen Form und Durchsichtigkeit als etwas besonderes hin und betrachtete sie als eigenthümlich ödematös und überhaupt als Träger des Oedems der Quaddel.

Etwas besonderes sind diese Zellen in der That, aber doch nicht ödematös wie die letzteren Autoren meinten. Mir war es vorbehalten, zu finden, was jeder mit den neueren Methoden arbeitende Forscher finden musste und seither auch von allen bestätigt ist, dass diese Zellen sehr grosse und durch gegenseitigen Druck plattgedrückte Mastzellen sind. Sie liegen, den Papillarkörper mächtig auftreibend und die Oberhaut darüber abplattend, dicht gedrängt, Mastzelle an Mastzelle und werden von dem restirenden kollagenen Gewebe in säulen-

förmige, vertikal stehende Haufen geschieden, zwischen denen bei Eintritt des spastischen Oedems sich noch weite Lymphspalten öffnen. Im Gegensatz zur eigentlichen Urticaria also, welche das Oedem durch die ganze Haut und der Hauptsache nach den grösseren Blutgefässen entlang zeigt (s. Urticaria) besteht hier die weisse Quaddel aus einem auf den Papillarkörper beschränkten Oedem.

Abgesehen von ihrer kubischen Form, die sich mechanisch erklärt, zeigen die Mastzellen nichts Ungewöhnliches. Sie sind aber nicht, wie ich noch im Jahre 1887 glaubte, hier als Wanderzellen zusammengeflossen, sondern an Ort und Stelle, wie mich seitherige Erfahrungen gelehrt, entstanden und zwar einfach aus den daselbst befindlichen Bindegewebszellen durch Aufnahme von Mastzellenkörnung. Auch andere Wanderzellen, speciell polynucleäre Leukocyten, fehlen selbst in den gereizten Flecken.

Soweit die Anhäufung der Mastzellen im Papillarkörper reicht, findet sich in der basalen Stachelschicht eine starke Anhäufung von gewöhnlichem Oberhautpigment, wodurch die braune Farbe der Flecken erzeugt wird. Eine Pigmentirung der Cutis existirt nicht; der von Pick hierfür angezogene Fall ist durchaus nicht für eine solche beweisend. Es wurde dem betreffenden Kinde mit Scheere und Pincette eine hellgelb gefärbte Papel excidirt. Pick fand sehr grosse, hämorrhagische Herde in der Cutis und glaubt daher, dass die Pigmentirung aus der langanhaltenden Hyperämie und hämorrhagischen Exsudation hervorgeht. Solche Hämorrhagien aber, wie sie Pick abbildet, schimmern blauroth durch die Haut, während die abgetragene Geschwulst hellgelb war. Ausserdem sagt Pick selbst wiederholt, dass die gelbe Verfärbung die zuletzt auftretende Farbennuance ist und nun soll doch in diesem letzten Stadium noch ein „hämorrhagisches Exsudat" sichtbar sein! Die Hämorrhagie war eben einfach mit Scheere und Pincette erzeugt und seine darauf basirte und den Befunden aller anderen Autoren direkt widersprechende Ansicht sollte wirklich nicht als eine gleichberechtigte fortdauernd weiter citirt werden. Der Pick'sche Name: Urticaria perstans hämorrhagica ist daher auch durchaus verfehlt.

Abgesehen von der Pigmentirung und einer je nach dem Grade der Papel- und Quaddelbildung grössere oder geringere Streckung und Abflachung ist die Oberhaut nicht verändert. Speciell findet keine Leukocytose und keine Schuppenbildung statt. Das Aufschiessen von Bläschen und Blasen bei gleichzeitigem Erythem und äusserer Reibung ist wahrscheinlich als eine partielle Trennung der gesammten Oberhaut vom geschwollenen und daher sich leichter von ihr ablösenden Papillarkörper anzusehen.

In der Cutis findet sich rund um den Mastzellenherd eine leichte Hypertrophie der Spindelzellen und hier trifft man auch hin und wieder eine sich bildende Mastzelle an. An den Blutgefässen entlang zieht sich aber ein förmlicher Belag mit Mastzellen bis zum Hypoderm hinunter, welche hier ihre gewöhnliche Spindelform zeigen. Die Blutgefässe weisen sonst keine Abnormität auf, so wenig wie die Lymphgefässe, das kollagene und elastische Gewebe, die Follikel und Knäuel.

Mithin lässt sich die persistirende Papel sehr einfach definiren als eine ungewöhnlich dichte Anhäufung von Mastzellen im Papillarkörper mit gleichzeitiger Pigmentanhäufung in der basalen Stachelschicht. Die explosionsartig hinzutretenden vasomotorischen Phänomene sind histologisch zu deuten als eine Erweiterung der Blutgefässe im ganzen Gefässkegel der Haut, bis auf die Papillargefässe, welche durch ein papillares, auf die Mastzellenregion beschränktes Oedem anämisch gemacht werden.

Die specifische Bedeutung der Mastzellen für diese Affektion ist von allen späteren Autoren anerkannt worden (Elsenberg, Raymond, Brocq, Besnier und Doyon, Quinquaud und Nicolle). Nur Doutrelepont will dieselbe nicht gelten lassen, da Mastzellen in reicher Menge auch bei Lupus, tuberculösen Granulationen, Ulcus cruris etc. vorkommen. In der That waren sie in seinem Falle nicht in der typischen von mir angegebenen Lagerung vorhanden. Ich könnte den von Doutrelepont angeführten mastzellenreichen Affektionen noch eine ziemlich grosse Reihe anderer (z. B. gewisse Carcinome, Neurofibrome, junge Narben etc.) anfügen und doch würde dieser Umstand nicht gegen die Bedeutung der Mastzellen bei der Urticaria factitia im geringsten in die Wagschale fallen. Denn die specifische Bedeutung derselben liegt hier mehr noch als in ihrer Constanz und besonders grossen Anzahl in ihrer Anordnung und der dadurch herbeigeführten, eigenthümlichen und höchst charakteristischen Architektur des Gewebes, die von anderen Histologen (Hoggan, Fox) schon erkannt wurde, ehe dieselben wussten, dass es sich um Mastzellen handelte. Es wäre besser gewesen, Doutrelepont hätte den in seiner Vereinsamung ja schon höchst interessanten, aber weder histologisch, noch klinisch — es war kein Jucken und keine Urticaria factitia vorhanden, dagegen bestanden dicke Schuppenauflagerungen (!) und eine wulstförmige Aneinanderreihung erythematöser Papeln — zur Urticaria factitia gehörenden Fall nicht unter dieses Krankheitsbild gezwängt. Bereits klinisch wie histologisch liegt dasselbe mit gleicher Bestimmtheit gezeichnet vor und müsste diesen reinen Charakter nothwendig verlieren, wenn solche Fälle, wie der Doutrelepont'sche dazugerechnet werden würden.

Literatur.

Thin, Das mikroskopische Aussehen der Haut von M. Bahns Patient. Klin. Soc. Trans. 1877. Vol. X.

G. u. F. E. Hoggan, Urticaria factitia. Mon. 1883. S. 44.

C. Fox, Ueber Urticaria pigmentosa oder xanthelasmoidea. Med. Chir. Trans. 1883. Vol. 66. 12. Juni.

Pick, Ueber Urticaria perstans. Prager Zeitschr. f. Heilk. 1881. Bd. II. — (Nach dem klinischen — nicht dem histologischen — Bilde zu urtheilen, gehört Fall IV und Fall V hierher.)

Unna, Beitrag zur Anatomie und Pathogenese der Urticaria simplex und pigmentosa. Mon. Erg.-Heft 3. 1887.

Raymond, Urticaria pigmentosa. Thèse Paris. 1888.

Elsenberg, Ueber einen Fall von Urticaria pigmentosa. A. A. 1888. S. 357.

Doutrelepont, Ueber Urticaria pigmentosa. A. A. 1890. S. 311. (Der Fall gehört nicht hierher.)
Quinquaud und Nicolle, Beitrag zur Histologie der Urticaria pigmentata. Annales 1891. p. 393.

3. Stauungsgeschwülste des Pigments.

Die Histologie der Pigmenterkrankungen fand bis in die neueste Zeit von dermatologischer Seite wenig Beachtung, bis die gleichzeitigen Arbeiten von Aeby und Riehl, in denen zum ersten Male die Pigmentation der Oberhaut als eine Funktion von Wanderzellen dargestellt wurde, auch in diesem Theile unserer Wissenschaft eine rege Thätigkeit entfachten. Der Reichthum an Pigmentarbeiten, vor dem wir heute schon stehen, zeigt deutlich, dass keineswegs früher ein Mangel an Interesse für die Pigmenterkrankungen vorhanden war, sondern nur eine allgemeine Rathlosigkeit, wie man diesen räthselhaften Bestandtheil der Haut zu deuten und zu bearbeiten habe. Die Idee der Pigmentwanderung war zweifellos ein glücklicher Gedanke, welcher viele der alten Räthsel zu lösen schien und wurde denn auch sofort von den verschiedensten Seiten aufgegriffen, sodass es eine Zeit lang schien, als ob damit schon der schwierigste Theil der Arbeit überwunden sei. Leider müssen wir heute gestehen, dass, nachdem die Fluth von Pigmentarbeiten bei uns vorbeigerauscht ist, wir noch genau auf demselben Standpunkt stehen wie vorher, soweit es die Beurtheilung auch nur der unbedeutendsten Pigmentose des Menschen betrifft. Noch immer stehen wir im Einzelfalle rathlos vor den alten Räthseln, was ist das Pigment, wo kommt es her, was wird aus ihm? Man kann den fleissigen Forschern, welche in den letzten Jahren unermüdlich auf diesem Felde arbeiteten, den Vorwurf nicht ganz ersparen, dass sie die absolute Sterilität ihrer Arbeit für die menschliche Pathologie selbst mit verschuldet haben und zwar hauptsächlich durch den Umstand, dass sie mit Hintansetzung der für die menschliche Haut nächstliegenden Fragen alles auf die eine letzte und schwierigste Frage zuspitzten: woher kommt das Pigment? und weiter die Beantwortung derselben hauptsächlich an Kaltblütern zu studiren versuchten. Der mehrjährige Streit zwischen Ehrmann und Jarisch, welcher in dieser einseitigen Weise ausgefochten wurde, verlief für die Dermatologie vollkommen resultatlos. Denn, dass wir schliesslich durch unanfechtbare Thatsachen wissen, dass bei vielen Thieren Pigment in letzter Instanz aus dem Blute stammt, in einzelnen Fällen aber vielleicht direct in Epithelien gebildet war, war wirklich nicht des langen Haders werth und lässt nur bedauern, dass soviele Ausdauer und soviel Scharfsinn nicht auf die Pigmenterkrankungen des Menschen selbst, d. h. in fruchtbarerer Weise verwandt wurde. Denn zunächst handelt es sich doch darum, scharfe Unterscheidungsmittel für die seit langer Zeit bekannten, zwei verschiedenen Pigmente in der Haut, das echte braunschwarze, feinkörnige Epithelpigment und das goldgelbe, schollige, eisenhaltige Blutpigment, welche wir beide tagtäglich einzeln oder

zusammen in unseren Präparaten konstatiren können, zu finden. Haben wir diese, dann erheben sich sofort die Fragen, ob wir Uebergänge zwischen beiden aufzufinden und ob wir künstlich beide ineinander überzuführen vermögen. So und nur so werden wir uns dann der weiteren und schwierigsten Frage nähern, woher beide stammen.

Mit viel grösserem Vortheile studiren wir denn auch für unsere Zwecke die Arbeiten der Autoren, welche gleichzeitig — weit entfernt von der Froschhaut — sich experimentell, chemisch und mikroskopisch mit dem Pigment des Menschen beschäftigt haben und nur mit dem Bedauern, dass der Kreis ihrer Arbeiten ihnen nicht gestattete, speciell das Hautpigment auf diese Weise zu durchforschen. Ich denke hier an die allen Pathologen bekannten Arbeiten von Quincke, E. Neumann, M. B. Schmidt, Nencki, Abel und Sieber, welche sich an die älteren Arbeiten von Virchow, Perls, v. Recklinghausen und Cohnheim würdig anschlossen. An diese Arbeiten haben wir uns, die Methodik verbessernd und für unsere Zwecke modificirend anzuschliessen, wenn wir den Schleier, welcher noch heute über dem ganzen Gebiete des Hautpigments liegt, lüften wollen.

Kein Organ predigt uns so eindringlich und in elementarer Weise die Dualität des Pigments, wie die Haut. Wir sehen vor unseren Augen in unzähligen Fällen Blutungen in die Haut stattfinden und nach der bekannten Verfärbung schliesslich Pigment in derselben zurückbleiben. Pigment bildet sich bei chronischen Stauungen, wo wir nicht umhin können, einen langsamen Austritt von Blutfarbstoff sowieso anzunehmen und wo sich klinisch geradezu der Gedanke einer Blutstauungspigmentose aufdrängt. Wir sehen aber andererseits wieder ohne alle Stauungen und Blutungen unter dem Einflusse des Sonnenlichtes, der Gravidität, des Arseniks, Pigmentirungen entstehen, die der normalen Pigmentirung des Scrotums, des Halses, der Brüste, der farbigen Rassen ähnlich sind und wir sehen das gleiche, melanotische Pigment in allen pigmentirten Mälern und Carcinomen auftreten.

Sind nun diese extremen Fälle von klinisch sicheren Haemosiderosen*) einerseits, Melanosen andererseits schon histologisch genau auf das Vorkommen beider Pigmente untersucht? Keineswegs. Diese Arbeit kann doch aber nur als Vorarbeit für die schwierigere dienen, die Art des Pigmentes in solchen Fällen zu untersuchen, wo beide Pigmentarten nach klinischer Berechnung vorhanden sein dürften, wie bei gewissen infectiösen Entzündungen (Ekthyma, Lichen), bei den neurotischen Entzündungen (Syphilis, Lepra), bei der senilen und marastischen Haut u. s. f.

Es ist ja nicht unmöglich, dass Schmidt, welchem wir eine vorzügliche Arbeit auf diesem Gebiete verdanken, Recht hat, dass das eisenhaltige Pigment der Cutis (Haemosiderin nach Neumann) dem Melanin verwandt ist und in dasselbe innerhalb der Gewebe übergeht. Aber dadurch wird die auffallende Divergenz nicht aus der Welt geschafft, unter der uns beide zunächst in der Haut gegenübertreten,

*) Erklärung s. S. 971.

eine Divergenz, welche in glücklichster Weise mit der klinischen Verschiedenheit der beiden Pigmentarten harmonirt. Diese Uebereinstimmung ist der einzige feste Punkt in dem ganzen schwankenden Gebäude der Lehre vom Hautpigment und nur von diesem aus wird man mit Aussicht auf Erfolg das Studium der einzelnen Pigmentosen der Haut beginnen.

Leider kann ich nur die Gesichtspunkte andeuten, welche mir für die künftige Bearbeitung des Pigmentes die aussichtsvollsten zu sein scheinen, da mir die Zeit zu selbständiger Durcharbeitung dieses Kapitels fehlte. Aber ich möchte wenigstens in der äusseren Eintheilung desselben dieser Auffassung Ausdruck verleihen, indem ich die Pigmentanhäufungen in die zwei Klassen der Haemosiderosen und Melanosen — vorläufig nach klinischen und subjektiven Gesichtspunkten — eintheile. Mit dem Versuche der Rechtfertigung, in einer dieser Klassen eine Pigmentose unterzubringen, beginnt für mich das Studium derselben.

Bevor ich diese einleitenden Bemerkungen schliesse, darf ich nicht unterlassen zu betonen, dass wir aus der neueren Pigmentliteratur Manches bereits wieder zu vergessen lernen müssen, was wir der intimen Beschäftigung mit dem Pigment des Frosches zu verdanken haben. Es ist in neuerer Zeit Sitte geworden, erst zaghaft, jetzt ganz unbefangen von Chromatophoren der Haut beim Menschen zu reden. Wenn man mit diesem Fremdworte jede Pigmentzelle oder jede Pigmentkörnchen haltige Wanderzelle belegen will, so hat das kaum etwas zu sagen, denn die „trägt" ja in der That ihr Pigment bei sich. Spielt man aber dabei auf die Chromatophoren der niederen Thiere an, so liegt Einem zugleich ob, nachzuweisen, dass die betreffenden Gebilde jenen Chromatophoren anatomisch und physiologisch entsprechen. Niemand hat bis jetzt wahre, dem Farbenwechsel dienende und anatomisch den Chromatophoren vergleichbare Gebilde in der menschlichen Haut nachgewiesen und bis zu einem solchen Ereigniss sollte man lieber nicht durch Gebrauch dieses bereits anderweitig verwandten und gut definirten Begriffes eine Unklarheit in die uns beschäftigenden Fragen hineintragen. Ebensowenig ist es gutzuheissen, dass man seit der neuen Aera der Pigmentwanderung alle verzweigten, pigmentirten Gebilde der Oberhaut unbesehen als Pigmentzellen registirt. Es genügt auch durchaus nicht, dass man sich hin und wieder einmal auf gründliche Weise von der Zellennatur eines solchen überzeugt, sondern selbstverständlich hat man bei jedem einzelnen Objekt die Untersuchungsmethode (Depigmentirung und nachträgliche Färbung) so einzurichten, dass man überall im Klaren ist, ob einfache Pigmentanhäufungen in den Lymphspalten, ob pigmentirte Wanderzellen, ob hochaufragende pigmentirte Bindegewebszellen und ob endlich pigmentirte Epithelien vorliegen. Doch tritt der Werth aller dieser nur auf das Transportmittel bezüglichen Fragen vollkommen in den Hintergrund gegen die nächstliegenden und wichtigsten der histologischen (und chemischen) Konstitution der verschiedenen Hautpigmente selber.

aa) Haemosiderosen.

Unter Haemesiderosen verstehe ich — im Gegensatze zu den Melanosen — alle diejenigen Pigmentirungen der Haut, bei denen das Pigment eisenhaltige Körner zeigt, welche die von Perls und Quincke angegebenen Reaktionen aufweisen. Es liegt durchaus nicht im Begriffe der Haemosiderosen, dass alle Pigmentkörner die Eisenreaktion geben und nicht einmal, dass die Reaktion in jedem Stadium der Affektion nachweisbar ist. Dagegen muss zu irgend einer Zeit und in irgend einem Stadium des Processes die Eisenreaktion erscheinen. Fehlt dieselbe vollkommen im Verlaufe der Pigmentirung, so haben wir es mit einer Melanose zu thun.

Diese Definition schützt uns vor einer voreiligen Identifizirung der Haemosiderosen mit den hämorrhagischen Pigmentirungen, welche allerdings wohl sämmtlich zu den Haemosiderosen gehören. Allein erstlich fehlt noch für die meisten, bestimmt hämorrhagischen Processe (Blutungen, Stauungsdermatosen, pigmentirte Sarkome) der sichere Nachweis des Eisenstadiums beim Pigmente und dann gehören wahrscheinlich noch viele Pigmentirungen zu den Haemosiderosen, bei denen weder klinisch noch mikroskopisch eine Haemorrhagie nachweisbar ist.

Der Grund andererseits, dass wir mit der Forderung eines blos qualitativen Eisennachweises in irgend einer Epoche der Affektion uns begnügen müssen, liegt in dem Verhalten der Eisenreaktion bei den exquisit hämorrhagischen Pigmentirungen selbst. Neumann hat zuerst darauf hingewiesen, dass die seit Virchow und Perls unterschiedenen Pigmente, das eisenfreie Haematoidin und das eisenhaltige Pigment, nicht an denselben Stellen des Gewebes vorzugsweise gebildet werden, sondern dass letzteres der Mitwirkung lebenden Gewebes bei seiner Entstehung bedarf. Bei Thrombenbildung fand Neumann das Haematoidin im Thrombus, das von ihm zuerst sog. Haemosiderin im umgebenden Gewebe. Schmidt wies dann weiter nach, dass auch im lebenden Gewebe die Eisenreaktion nicht von Anfang an vorhanden ist, sondern erst allmählich entsteht und schliesslich sogar im Gewebe dem Pigment wieder verloren gehen kann. Sie bildet also nur eine Phase in der regressiven Metamorphose des Haemoglobins. Nach Schmidt geht diese ganze Metamorphose so vor sich, dass das Haemoglobin sich in Tropfenform vom Stroma der Blutkörperchen trennt, sich sodann sowohl frei im Gewebe wie innerhalb von Zellen in goldgelbe, glänzende Körnchen umwandelt, während zugleich die Eosinreaktion der Haemoglobintropfen verloren geht. Während die Körner sich dann weiter rothbraun färben und an Glanz verlieren, tritt die Eisenreaktion auf und um so stärker, je ausgesprochener die Braunfärbung der Körner ist. Schliesslich zerfallen die groben, braunen Körner in feinere und die Eisenreaktion geht wieder verloren. Diese experimentell-pathologisch erforschte Reihe von Veränderungen glaubt Schmidt dann direkt weiter bis zum schwarzbraunen, feinkörnigen Melanin verfolgen zu können.

Diese Thatsachen geben bereits eine gute Grundlage her für die Beurtheilung der hämorrhagischen Dermatosen. Als ein vorzügliches Paradigma, um diese Veränderungen, wenigstens in den Hauptstadien, an den Schnitten eines Präparates studiren zu können, hat sich mir die pigmentirte Haut des Unterschenkels in der Nähe von Varicen und besonders eine zugleich narbig veränderte erwiesen. Bei pigmentirten Narben von Unterschenkelgeschwüren an einer im Uebrigen pigmentarmen Leiche, speciell oberhalb thrombosirter Varicen hat man wirklich Grund genug, eine hämorrhagische Pigmentose anzunehmen, auch wenn die Zeit der Hämoglobinwanderung in's Gewebe längst vorüber ist. Besonders war es ein Präparat, in welchem auf jedem Schnitte im subcutanen Gewebe ein thrombosirter Varix getroffen war, welches mir sehr instruktive Bilder lieferte, die im Grossen und Ganzen die Darstellung von Schmidt vollkommen bestätigten. Hier war die Cutis in ihrer ganzen Dicke von goldgelben und gelbbraunen Pigmentkörnern so dicht durchsetzt, dass man fast von einer Pigmentinjektion der sämmtlichen Lymphspalten der Narbe reden konnte und die darüber flach hinwegziehende, atrophische Oberhaut war ebenfalls tief braun pigmentirt. Innerhalb des Thrombus dagegen fanden sich in einem ziemlich concentrisch gelagerten Halbringe verlaufend, Hämatoidinkrystalle, welche den sicheren Beweis lieferten, dass hier Blutkörperchen ihr Pigment abgegeben hatten.

Die Eisenreaktion ergab nun in diesem typischen Falle von hämorrhagischer Pigmentirung der Haut folgendes Resultat. Die Hämatoidinkrystalle blieben — wie vorauszusehen war — ungefärbt, ebenso aber auch sämmtliches Oberhautpigment. Dagegen gab fast die gesammte Pigmentinfiltration der narbigen Cutis die blaue Reaktion mit gelbem Blutlaugensalz und Salzsäure, die schwarze mit Schwefelammonium. Nur waren innerhalb jedes Pigmenthäufchens einige Körner, welche sich schwach und einige, welche sich gar nicht färbten und dieses waren — konform der Darstellung von Schmidt — besonders die hellgelben, glänzenden Kärnchen, also diejenigen, welche auf dem Uebergange von Hämoglobin zum Hämosiderin standen, aber schon die Form echter Pigmentkörnchen besassen. Dagegen fehlten Uebergangsformen vom Hämosiderin zu dem Pigment der Oberhaut, das die typische dunkelbraune Farbe und feine, unregelmässige, zum Theil eckige Form des Melanins der Negerhaut und Pigmentmäler aufwies. Weder zeigten sich grobe, dunkelbraune Körner in der Cutis, welche die Eisenreaktion nicht gaben, noch fand ein Zerfall des Hämosiderins zu einem braunen Pigmentstaube, welcher an das Oberhautmelanin erinnerte, bereits in der Cutis statt. Ebensowenig waren Transportzellen zu entdecken, welche, auf der Cutis-Oberhautgrenze liegend, einen Uebergang beider Pigmente in einander vermittelten. Das Cutispigment befand sich, ganz wie Schmidt angibt, theils innerhalb der Spindelzellen, theils ausserhalb, ohne dass diese Differenz auf die Eisenreaktion einen Einfluss hatte. Immerhin erschienen die im Ganzen nicht besonders reichlichen und protoplasmaarmen Spindelzellen, deren Umfang durchaus nicht genügt hätte, um alles Pigment zu beherbergen als Attraktions-

centren des Pigmentes, insofern die denselben benachbarten Lymphspalten besonders reich mit ihm beladen waren. In der atrophischen Oberhaut der Narbe fehlten Leukocyten und pigmentirte Spindelzellen gänzlich und das Pigment lag hier theils innerhalb der basalen Stachelzellen, den distalen Kernpol umgebend, theils in den interepithelialen Spalten. Wenn also hier ein Pigmenttransport zum Epithel stattfand, war derselbe lediglich auf den Lymphstrom als Transportmittel angewiesen.

Es zeigt sich also hier in einem Falle, in welchem klinisch sicher eine hämorrhagische Pigmentose vorlag und histologisch der Hämoglobinaustritt nachweisbar war, in der Oberhaut eine — wie es scheint — von dem überreichlich gebildeten Cutispigment vollkommen unabhängige Pigmentation, welche mikroskopisch alle Charaktere des Melanins an sich trägt. Dass ein atrophisches Narbenepithel beim Weissen überhaupt Pigment bilde, ist wohl undenkbar und soviel ich weiss, auch noch niemals behauptet worden. Es muss also sein Pigment aus der Cutis bezogen haben und doch findet man auf keinem Schnitte einen sichtbaren Transport und — was wichtiger ist — irgend eine Uebergangsform. Präciser kann die Frage nach dem eventuellen Zusammenhange beider Pigmente wohl nirgends gestellt werden, als an diesem Präparate und ich empfehle daher dieses Objekt dringend für zukünftige Pigmentuntersuchungen.

Zunächst lag mir daran, gerade an diesem Objekte weitere Reaktionen für die Erkennung des Hämosiderins in der Cutis und des Melanins in der Oberhaut zu gewinnen und ich forderte Herrn Dr. van der Vegt zu Versuchen in dieser Richtung auf. Derselbe stellte fest, dass in starker Salzsäure das Cutispigment sich allmählich vollkommen auflöste; vorher wurde demselben schon das Eisen vollkommen entzogen, wie der negative Ausfall der Eisenreaktion bewies. An den so behandelten Schnitten blieb aber das Oberhautpigment ganz unverändert und zeigte auch keineswegs nach der Salzsäurebehandlung nun sekundär eine Eisenreaktion. Andrerseits wurde das letztere in einer schwach kalihaltigen Lösung von H_2O_2 vollkommen aufgelöst, während das Cutispigment hierbei nicht blos gut erhalten blieb, sondern sogar eine etwas dunklere Farbe annahm.

In einem zweiten Falle von pigmentirter Narbe eines varicösen Unterschenkels war das Ergebniss in Bezug auf das gegensätzliche Verhalten von Cutispigment und Oberhautpigment genau das gleiche.

Natürlich ist dieses Material ein viel zu kleines, um eine Frage von so schwerwiegender Bedeutung zu lösen, wie die nach der Selbständigkeit oder dem Uebergang von Hämosiderin und Melanin. Allein mir scheint, dass die glückliche Wahl des Objektes doch schon einige Schlüsse in Bezug auf dieselbe zu ziehen erlaubt. Zunächst ist nicht daran zu denken, dass in dem vorliegenden Falle das Melanin direkt aus dem Blute ausgeschieden und der Oberhaut zugeführt war. Es hätte dann, dieselben Wege benutzend, wie das Hämosiderin, wohl irgendwo in der Cutis angetroffen werden müssen, was besonders nach der Zerstörung des Hämosiderins mit Salzsäure wohl sicher an den

Tag gekommen wäre. Das Melanin konnte aber auch nicht wohl direkt vom Hämosiderin stammen, denn dann hätten sich in der Cutis oder der Oberhaut wohl irgend welche Uebergänge des Pigmentes nach Farbe, Form oder Reaktion gezeigt, statt dessen fanden sich überall nur schroffe Gegensätze.

Da aber nun doch das Pigment des Narbenepithels in diesem Falle nicht gut anderswoher stammen konnte, als von ausgetretenem Hämoglobin, so muss dasselbe dem Epithel in einer unpigmentirten Form zugeführt und erst innerhalb des Epithels als Melanin niedergeschlagen sein, so gut wie aus derselben Muttersubstanz im Thrombus nur Hämatoidin, in der narbigen Cutis nur goldgelbes, scholliges Pigment und Hämosiderin entstand. Wie man sieht, werde ich an der Hand dieser Präparate zu einer noch weiteren Fassung der Neumann'schen Theorie geführt, nach welcher die Art des lokal entstehenden Pigmentes auch bei gleicher Quelle noch abhängig ist von dem Boden, auf dem es sich bildet und daher im Epithel andere Form und chemische Zusammensetzung zeigt, wie in der Cutis. Bei dem ungemein verschiedenen Chemismus dieser Hautschichten ist eine solche Inkongruenz nicht auffällig. Im unverhornten Epithel haben wir nach den in meinem Laboratorium ausgeführten Untersuchungen von Dr. Heuss eine stark saure Reaktion, in den Lymphspalten der Cutis eine schwach alkalische; dort in der Nähe der Hornschicht überwiegen Reduktionsprocesse, hier in der Nähe der Blutgefässe Oxydationsprocesse. Daher sehen wir, dass das Cutispigment gegen Salzsäure empfindlich ist, nicht aber gegen eine schwache Kalilösung; denn von einer schwach alkalischen Lymphe war es umspült, während es sich bildete und indem diese saure Bestandtheile aus der Muttersubstanz entfernte, erhöhte sie die Reaktionsfähigkeit des Cutispigments für Säuren. Das Melanin der Oberhaut hingegen bildete sich in saurer Umgebung und unter dem Einflusse von Reduktionsprocessen und erweist sich daher empfindlich für Alkalien und Oxydationsmittel. Wenn wir diesem Gedankengang folgen, so erscheint es sogar möglich, dass wir auf der Grenze von Cutis und Epithel ein amphiboles Uebergangspigment gelegentlich antreffen könnten, ohne dass die Existenz desselben schon ein Beweis wäre für einen Transport des fertigen Cutispigments in die Oberhaut. Aber von einem solchen ist in meinen Präparaten nicht die Rede; hier existirt nur der schroffste Gegensatz. Da nun weiter die Differenz im Chemismus zwischen Oberhaut und Cutis doch in letzter Instanz auf die histologische Differenz hinausläuft, dass wir dort grosse Protoplasmamassen und keine Blutgefässe, hier wenig Protoplasma und reichlich Sauerstoff und alkalische Blutflüssigkeit vor uns haben, so ist es auch wohl denkbar, dass man in Fällen von starker Protoplasmaanhäufung in der Cutis auch hier einmal Melanin sich neben Hämosiderin bilden sieht, ohne dass dieses Nebeneinander schon als ein Beweis für die Entstehung des Melanins aus dem Hämosiderin anzusehen wäre. So möchte ich in der That die Befunde von Schmidt (an Sarkomen)

deuten, welche derselbe für die Theorie des direkten Ueberganges beider Pigmente verwerthet.

Nach den bisherigen Erfahrungen kann ich zu den Hämosiderosen mit Bestimmtheit rechnen: die Pigmentirungen der Cutis nach Blutungen, bei chronischen Stauungen jeder Art und in Sarkomen, sodann in Ulcerationen und Narben (bei Weissen). Fraglich sind die Pigmentirungen bei einigen akuten (durch Cantharidin, Senf) und chronischen Dermatitiden. Hier bedarf jedes einzelne Objekt einer gründlichen Untersuchung.

bb) Melanosen.

Die Melanosen umfassen alle diejenigen Pigmentosen der Haut, bei welchen zu keiner Zeit eine Eisenreaction des Pigments wahrnehmbar ist. Da nun einerseits die zahlreichen, hierher gehörigen Dermatosen erst sehr selten genau auf diesen Punkt hin geprüft sind, andererseits bei mehreren von ihnen gerade über den Eisengehalt bereits widersprechende Angaben vorliegen, so ist erst von neuen Untersuchungen und vielleicht verfeinerten Methoden des Eisennachweises eine sichere Abgrenzung dieser Gruppe von Hautkrankheiten zu erwarten. Vorläufig muss ihre Einreihung nach dem Princip geschehen, dass alle Pigmentkrankheiten hier untergebracht werden, bei denen der Eisennachweis nicht durchaus sicher und an einem grösseren Material geglückt ist. Eine vereinzelte, positive Angabe über Eisenbefund, wie sie z. B. beim Morbus Addisoni vorliegt, kann gegenüber den fast einstimmig negativen Resultaten der Nachuntersucher zur Zeit keine Berücksichtigung finden. Wohl aber ist es denkbar und zu hoffen, dass weitere Verbesserungen unserer Methoden uns positive Unterschiede kennen lehren, durch die es uns gelingt, die jetzt nur durch den negativen Eisenbefund allein zusammengefasste grosse Gruppe der Melanosen in kleinere und weniger bunt zusammengesetzte Unterabtheilungen zu zerlegen.

Eine rationelle Eintheilung der Melanosen kann sich vorläufig nur auf gewisse ätiologische Momente stützen und ich glaube, dass man am besten drei Gruppen unterscheidet, je nachdem die Pigmentosen durch den äusseren Reiz der chemisch wirksamen Lichtstrahlen oder durch im Blute kreisende Toxine oder endlich auf reflektorischem Wege von anderen Organen her erzeugt sind.

Die erste Gruppe der aktinischen Melanosen umfasst neben einigen Hautkrankheiten eine Reihe ganz oder fast ganz ins normale fallende Pigmentveränderungen; sehr natürlich, da die Pigmentanlockung unter dem Einflusse des Lichtes ein mächtiges Mittel im Haushalte der Natur bildet, dessen sie sich — bei niederen Thieren allerdings mehr als bei den höheren — überall bedient, um das Sehorgan oder die Haut den äusseren Schädlichkeiten anzupassen. Lutz hat uns mitgetheilt, dass diese Pigmentation bei den dunklen Menschenrassen sogar eine fortdauernd thätige Funktion ist, die vollkommen unter dem Einflusse des Lichtes steht, da sich die Haut derselben unter licht-

dichten Pflastern depigmentirt, und dass die Kinder farbiger Eltern — trotz Morison's Einspruch — doch hell zur Welt kommen, weil auch das bei ihnen vorhandene Pigment erst unter dem Einfluss des Tageslichtes sichtbar wird, indem es entweder eine intensivere Färbung erhält oder mehr zur Oberfläche emporsteigt. Auch der sehr interessante, periodische Farbenwechsel bei einem Kaffern, den Niemeyer mittheilt, betraf fast ausschliesslich die frei getragenen Hautpartien. Wollen wir über das Wesen der hierhergehörigen Hautkrankheiten, der Epheliden, der Seemannshaut, des Xeroderma pigmentosum, des blauen Pinto klar werden, so gilt es vor Allem, die normale Pigmentirung der dunklen Rassen in ihrem physiologischen Wandel unter dem Einflusse des Sonnenlichtes gründlicher als es bisher geschehen ist, zu verfolgen. Die einzige hierhergehörige Thatsache, die ich mitzutheilen vermag, ist die, dass das reichlich in der oberen Cutis lagernde Pigment einer wieder schwarz gewordenen Negernarbe nirgends eine Eisenreaktion aufwies. Da die Pigmentverhältnisse des Xeroderma pigmentosum und der Seemannshaut schon im Carcinomkapitel Besprechung gefunden haben, so erübrigt hier nur noch die Erörterung der Epheliden und der Pinta coerulea.

Viel weniger fest umschrieben wie diese Gruppe ist die zweite der toxischen Melanosen. Gerade hier ist vielfach die Stellung der einzelnen Dermatosen zweifelhaft, theils in Bezug auf ihre Einreihung unter die Melanosen überhaupt, theils in Hinsicht auf ihre Stellung bei den toxischen Melanosen. Wenn z. B. selbst die melanotische Natur des Pigmentes beim M. Addisonii als ziemlich gesichert gelten kann, so werden manche Autoren die Pigmentablagerung lieber auf reflektorischem Wege von der Gegend der Nebennieren her entstehen lassen, entsprechend der Chloasmabildung bei Schwangeren, als von einem circulirenden Gifte herleiten. Kaum wird diese letztere Auffassung dagegen beanstandet werden bei den Pigmentosen, welche die Syphilis und Lepra begleiten, obschon auch hier ein Nerveneinfluss durch die Symmetrie und sonstige klinische Eigenthümlichkeiten unverkennbar ist. Dass aber wenigstens das netzförmig depigmentirte Syphilid zu den echten Melanosen gehört, davon habe ich mich auf das Bestimmteste überzeugt. Hierher würden dann auch die Pigmentationen unter dem Einfluss der inneren Arsendarreichung und vielleicht auch die senile Hyperchromatose gehören. Den toxischen Melanosen haben wir sodann wohl als ein lokales Uebel die Tâches bleues oder ombrées der französischen Autoren anzureihen.

Die dritte Gruppe der reflectorischen Melanosen ist die kleinste und dunkelste, aber vielleicht auch in Zukunft interessanteste, da auf sie das Thierexperiment Anwendung finden dürfte. Es ist eine alte Erfahrung, dass unter dem Einflusse der Schwangerschaft und verschiedener Genitalleiden bei nicht ganz blonden Individuen mehrere Hautstellen, besonders der Warzenhof, die Linea alba, die Gesichtshaut, auch Muttermäler eine tiefere Pigmentirung erhalten, welche nach gehobener Ursache wieder verschwindet. Wir nennen diese reflektorischen und vorübergehenden, meist ausgedehnten und diffusen aber

regionär beschränkten Pigmentationen: Chloasma und unterscheiden sie scharf von den bleibenden pigmentirten Muttermälern und Lentigines einerseits, von den unter dem Einflusse des äusseren Lichtes stehenden Epheliden andererseits.

Ausser diesen erworbenen Melanosen gibt es nun eine grosse Gruppe der angeborenen Melanosen, der pigmentirten Naevi, welche uns bei den Missbildungen beschäftigen wird. Zu ihnen zähle ich auch die kleinen Pigmentmäler, welche man Lentigines nennt und oft mit den Epheliden unrichtiger Weise zusammengefasst hat. Endlich schliessen sich dieser Gruppe noch die Pigmentcarcinome oder Melanome an, die wir bereits bei den Naevocarcinomen besprochen haben.

αα) Aktinische Melanosen.

Epheliden.

Als Epheliden bezeichnen wir gehäuft vorkommende und zugleich stets getrennt bleibende, etwa pfefferkorngrosse, rundliche oder unregelmässig konturirte Pigmentflecke, welche im jüngeren und mittleren Lebensalter an den dem Lichte zumeist ausgesetzten Hautpartieen (Gesicht, Hals, Arme, Handrücken) auftreten und eine auffallende Abhängigkeit von der Sonnenbestrahlung documentiren. Sie zeigen nie wie die Lentigines und Pigmentmäler eine Erhebung über das Niveau der Umgebung und eine braunschwarze Farbe und nie wie das Chlosma bandartige und diffuse Verbreitung und Confluenz.

Nach den Untersuchungen von M. Cohn hat das Pigment der Epheliden dieselbe Verbreitung, wie in der normalen Haut der weissen Rasse an stärker pigmentirten Stellen. Es liegt der Hauptsache nach in der Oberhaut und zwar in den tieferen Schichten derselben intracellulär und extracellulär, in den höheren Lagen und in den zuweilen noch pigmenthaltigen Körner- und Hornzellen nur intracellulär und besitzt die Eigenschaften des Melanins. In der Cutis finden sich nur wenige Pigmentzellen und nur in der Umgebung der Gefässe. Einschlüsse von Haufen embryonaler Epithelien und hyperplastische Gefässe wie bei den pigmentirten Naevi fehlen constant.

Ich hatte drei Fälle von Epheliden zu untersuchen Gelegenheit, einmal vom Gesicht, zweimal von den Armen. Der Befund war in allen Fällen der gleiche wie ihn Cohn beschreibt. Stets handelte es sich um eine auf den Umkreis von wenigen Papillen beschränkte tiefe Pigmentirung der untersten Stachelzellenlagen mit melanotischem Pigment, welches keine Eisenreaktion gab. Auch die wenigen, freien Pigmentkörnchen und Pigmentzellen des Papillarkörpers nahe der Epithelgrenze ermangelten derselben. Irgend welche pathologische Veränderungen an den Gefässen fehlten völlig und auch eine Beziehung des Pigmentes zu den Gefässen war nicht ersichtlich. Eine solche hätte sich am ehesten auf Flachschnitten in der Richtung ergeben können, dass der Pigmentfleck vielleicht eine constante Beziehung zum circulatorischen Flächenelement der Haut aufwies. Aber auch eine solche konnte ich nicht entdecken. Die Ursache der Gruppirung der

Epheliden, ihrer beschränkten Flächenausdehnung und des völligen Mangels an Confluenz ist mir mithin verborgen geblieben. In zwei Fällen zeigte die Cutis eine ausgedehnte Umwandlung des Elastins in Elacin, besonders im mittleren Theil der Cutis*). Doch entsprachen die so veränderten Hautbezirke nicht genau den pigmentirten und da die Haut von älteren Individuen stammte, möchte ich keine Beziehung dieses Befundes zu den Pigmentveränderungen annehmen. Eher könnte in Frage kommen, ob die Haut, welche auf Belichtung mit dieser Pigmentveränderung der Epheliden antwortet, vielleicht durch denselben Reiz auch in ihrer Elasticität verändert würde. Dieselben Hautstücke enthielten auch ebensolche, zerstreute Zellenherde wie die senile Haut, ein Symptom, welches wohl ebensowenig den Epheliden als solchen zukommt.

Pinta coerulea.

Die Pinta coerulea der Mexikaner ist nach Lier eine angeborene Pigmentanomalie, gleichsam ein unvollkommener Versuch der weissen und gemischten Rasse, sich durch stärkere Pigmentation in den Tropen zu akklimatisiren. Die als „Pinto" in den Tropenländern Amerika's beschriebenen Affektionen sind übrigens verschiedenster Art und nur der „blaue Pinto" scheint eine einfache Pigmentanomalie zu sein. Ich glaube, einen hierhergehörigen Fall bei einem Herrn aus Columbien beobachtet zu haben. Derselbe trug im Gesichte, besonders auf Stirn und Schläfen dunkle schwarzblaue Punkte, in Haufen beisammen stehend, nicht unähnlich den Folgen einer Schiesspulververbrennung oder einer Tättowirung mit blauer Farbe.

In diesem Falle ergab die mikroskopische Untersuchung eines excidirten Fleckes an der betreffenden Stelle eine sehr starke Pigmentirung des ganzen subpapillaren und papillaren, etwas hyperplastischen Gefässsystems, während sowohl die tieferen Partien der Cutis wie die Oberhaut nahezu pigmentfrei waren. Bei stärkerer Vergrösserung zeigte sich allerdings der obere Theil der Papillen von feinen Fäden körnigen Pigmentes durchzogen und diese erstreckten sich bis in die basale Stachelschicht, um hier zwischen den Zellen oder in einer sehr schwachen Pigmentirung der Epithelien zu enden. Jedoch trat diese minimale Oberhautpigmentirung besonders bei schwacher Vergrösserung vollständig zurück gegen die des subpapillaren Gefässnetzes. Hier lag das Pigment vorzugsweise in hypertrophischen Bindegewebszellen, doch auch massenhaft nur neben denselben, sodass sie öfters von unförmlichen Pigmentklumpen von der doppelten und dreifachen Grösse der Zellen umgeben waren. Leukocyten und „Transportzellen" für das Oberhautpigment fanden sich nirgends.

Die Farbe des Pigmentes war dunkelbraun, aber schollig in der Umgebung der Gefässe und wurde feinkörnig und noch gesättigter braun in der Nähe der Stachelschicht und innerhalb derselben. Aber dasselbe ergab auch in nächster Nähe der Gefässe nirgends die Eisenreaktion, weder mit gelbem Blutlaugensalz noch mit Schwefelammonium.

*) S. über Elastin und Elacin die Kapitel: Senile Haut, Narben, kolloide Degeneration, Myxödem und Striae.

Es lag mithin trotz der Lagerung des Pigmentes in der Cutis eine Melanose vor.

Die dunkelblaue Farbe erklärte sich in diesem Falle durch die tiefe Lagerung des Pigmentes unter der Oberfläche der Haut und die fast völlige Abwesenheit des Oberhautpigmentes. Wäre letzteres in grösserer Menge verhanden gewesen, so hätten die Flecke eine schwarzbraune Farbe gezeigt.

ββ) Toxische Melanosen.

Pigmentsyphilis.

Ueber die Histologie der pigmentirten Neurosyphilide ist schon einiges bei Besprechung der Neurosyphilide auf Grund von Bockhart's und von eigenen Untersuchungen mitgetheilt. Hier habe ich vom Standpunkte der Pigmentation im allgemeinen die Pigmentsyphilis kurz zu besprechen, nachdem ich die ziemlich spärlichen Literaturangaben über diesen interessanten Gegenstand angeführt. Dieselben beziehen sich sämmtlich auf das Rete pigmentosum der Syphilitiker.

Die eingehendste Bearbeitung desselben rührt von Majeff her, welcher — ganz übereinstimmend mit meiner Auffassung — den Anfang der Affection in einer diffusen Pigmentvermehrung, gewöhnlich der Haut des Halses, sieht. Auf diesem gelblich grauen Grunde treten dann sekundär zerstreut liegende, kleine, helle Flecke auf, während zugleich die Farbe des übrigbleibenden noch groben Netzes gesättigter bräunlich wird. In einem dritten Stadium decrementi vergrössern sich die weissen Flecke mehr und mehr auf Kosten des Rete pigmentosum, während dieses auch wieder heller wird, sodass der starke Farbenkontrast des zweiten Stadiums wieder schwindet.

Majeff untersuchte 4 Hautstückchen von verschiedenen Stadien der Affektion. An denjenigen Stellen, wo die Haut dunkel pigmentirt war, fand sich die Stachelschicht erheblich verdickt und in ihrer ganzen Dicke sowohl in wie zwischen den Epithelien mit Pigment beladen. Die Wandungen der Blutgefässe zeigten sich durch Zunahme des Kollagens und Infiltration mit „Rundzellen" verdickt, das Endothel gequollen. Dieselben sind, namentlich im Papillarkörper von zahlreichen runden, ovalen und sternförmigen Pigmentzellen umgeben. Daneben findet sich überall auch freiliegendes Pigment. An den hellen Flecken findet Majeff dagegen die Oberhaut in allen ihren Schichten verdünnt, selbst bis auf 1—2 Zellenreihen (!) und die Kerne nicht gut färbbar. Das Pigment nimmt von dem Rande nach der Mitte der hellen Flecke immer mehr ab, um hier ganz zu verschwinden. Die Gefässe sind an dieser Stelle eng und kaum aufzufinden. Majeff schliesst, dass es sich um eine chronische Entzündung handelt, welche mit Gefässveränderungen beginnt. Diese sollen zu Cirkulationsstörungen mit Bildung von Blutpigment führen. Im weiteren Verlaufe obliteriren die Gefässe, die Kapillaren verdicken sich anfangs, um dann der Atrophie anheimzufallen. Zugleich wird das Pigment resorbirt.

Völlig mit meinen eigenen Befunden übereinstimmend ist die Thatsache, dass in der pigmentirten Zone (ohne konkurrirende Roseola)

eine den Gefässen folgende, zellige Infiltration und Endothelschwellung vorhanden war, dagegen habe ich nicht, wie Majeff in der hellen Zone eine Gefässatrophie, Epithelverdünnung und vollständigen Pigmentschwund constatirt, mithin wohl ein früheres Stadium und weniger intensiven Fall wie jener Autor untersucht.

Ehrmann macht gar keinen Unterschied zwischen reiner Pigmentsyphilis und postpapulöser Pigmentirung, zwischen Neurosyphiliden und Syphiliden. „Ein Leukoderma ohne vorausgegangene maculöse oder papulöse Efflorescenzen giebt es nicht." Daher ist seine ziemlich allgemein gehaltene Schilderung nicht gut verwerthbar. „In der syphilitischen Papel oder Macula bildet sich reichlich Pigment in den Infiltrationszellen und wird auch reichlich zur Oberhaut getragen; desshalb hinterlässt die Efflorescenz meist einen Pigmentfleck". Für diesen Vordersatz wären Beweise sehr erwünscht; ich fand das Pigment bei den gewöhnlichen Papeln gegenüber der Norm entweder unverändert oder — meistens — geschwunden, sogar an sonst tief pigmentirter Haut und konnte nachweisen, dass das klinisch sog. Pigment der abheilenden Papeln auf optischer Täuschung beruht. Beim „Leukoderma syphiliticum" sollen jedoch die verzweigten Pigmentzellen, welche nach Ehrmann sonst den Pigmenttransport zur Oberhaut besorgen, fehlen; die Fortschaffung des Pigments wird sistirt. Sodann entfärben sich zuerst die basalen Stachelzellen, weiter die höherliegenden und schliesslich schuppt die pigmentirte Hornschicht ab, womit die Oberhaut pigmentlos geworden ist, während sich in der Cutis noch reichlich Pigment angesammelt findet.

Die Beibringung der Bilder für diese verschiedenen Stadien des Rete pigmentosum wären sehr erwünscht; man könnte dann vielleicht ein Urtheil gewinnen über die Wahrscheinlichkeit des paradoxen Satzes, dass das Pigment in der Cutis aus Mangel an Pigmentträgern sich anstaut, während die meisten Autoren nach dem klinischen Anblick das Pigment aus der Cutis geradezu schwinden lassen. Wir haben soeben gesehen, dass es nach Majeff wirklich geschwunden ist, während ich es noch antraf, aber deutlich im Abnehmen begriffen und durchaus nicht derartig vertheilt, dass man hätte daran denken können, es habe, während eines präsumptiven Aufstiegs zur Oberhaut, an einer Barriere angekommen, Halt gemacht.

Noch anders denkt sich Ehrmann die Depigmentirung bei wuchernden Papeln (Condylom?) „Die Verhältnisse ändern sich, wenn die Papel luxurirt, dann erreicht die Infiltration der Lederhaut eine solche Intensität, dass die Pigmentbildung aufhört. Die degenerirten Epidermiszellen können aber schon früher kein Pigment aufnehmen. Dasselbe schwindet aus der Epidermis und dem Derma. Aber die verzweigten, Pigment übertragenden Zellen bleiben eine Zeit lang erhalten; sie können nur das Pigment nicht in die Epidermis abgeben".

Weshalb stockt hier die Pigmentbildung, wenn sie in der einfachen Papel reichlich vor sich ging? Was ist das für eine eigenthümliche, unbekannte Degeneration der Oberhautzellen, welche sie unfähig macht, Pigment aufzunehmen? Liegen wirklich histologische

Bilder vor, welche das Pigment in syphilitischen Papeln, nur auf der Grenze von Epithel und Cutis reitend, in verzweigten Zellen zeigen? Ist es wahrscheinlich, dass einmal die Depigmentation aus Mangel an geeigneten Trägern eintritt und dann bei derselben Affektion ein anderes Mal, wo diese Träger vorhanden sind, durch eine Abneigung der Epithelzellen gegen das ihnen angebotene Pigment hervorgerufen wird?

Riehl und Jarisch befürworten bei Gelegenheit des Rete pigmentosum die entgegengesetzte Anschauung über die Depigmentirung, nämlich den Export aus dem Epithel in die Cutis und aus dieser centripetal weiter. Jarisch bringt gerade mit diesem Rücktransport die auch von ihm constatirte, regelmässige Anwesenheit von zelliger Infiltration um sämmtliche Cutisgefässe, auch die tiefen, in Zusammenhang. Riehl fand ebenfalls unter dem hellen Flecke in der Cutis noch zahlreiche, pigmentführende Zellen.

Wie man sieht, stehen eigentlich nur zwei Thatsachen gesichert da, die verbreitete Hyperplasie der Endo- und Perithelien der Gefässe und eine derartige Abnahme des Pigmentes an den weissen Stellen, dass zu einer gewissen Zeit bereits das Epithel, noch nicht aber die Cutis depigmentirt ist. Alles übrige ist noch strittig oder unbekannt. Wir stehen mithin auch hier bei diesem relativ reichlich bearbeiteten Gegenstand erst im Anfange der Erkenntniss. Nur mit Theorien sind wir schon allzu reichlich versehen; was uns fehlt, sind genauere Pigmentuntersuchungen.

Bis in die neueste Zeit hat in Bezug auf die retiforme Pigmentsyphilis seit den Arbeiten von O. Simon-Lesser und Neisser die Ansicht noch ziemlich allgemein gegolten, dass die weissen Flecke das Wesentliche des Processes darstellen und man drückte das der älteren Anschauung gegenüber dadurch aus, dass man statt von Pigmentsyphilis hier von „Leukoderma syphiliticum" sprach. Erst neuerdings scheint durch die Arbeiten von Majeff und Taylor eingeleitet, sich wieder ein Umschwung vorzubereiten, indem der primären Pigmentirung bei diesem Processe ihr Recht und ihr alter Platz wiedergegeben wird. Ich habe dieser älteren Anschauung aus klinischen Gründen unentwegt gehuldigt und bin durch meine Arbeiten über die Neurolepride und Neurosyphilide in meiner Auffassung über sie nur noch bestärkt worden. Es handelt sich beim Rete pigmentosum der Syphilitiker niemals um eine vollkommene, bleibende Depigmentation wie bei der Vitiligo, sondern nur um eine Oscillation der Pigmentirung, welche mit einer verbreiteten Hyperchromasie beginnt. Deshalb gehört diese Affektion zu den Hyperpigmentationen und nicht — wie die Vitiligo — in das Kapitel des Pigmentschwundes, sobald wir bei der Namengebung den meisten Werth auf das im ganzen Processe Vorherrschende legen. Nach Ueberstehen des retiformen Syphilids ist der Patient nach meinen Erfahrungen ebenso pigmentirt wie vorher, der Vitiligopatient pigmentärmer. Gemeinsam ist beiden Affektionen nur die Netzform der Depigmentirung, welche für eine vasoneurotische Grundlage der letzteren bei beiden spricht, ohne dass deshalb das letzte Schicksal des Pigments in beiden Fällen dasselbe sein muss. Ueber die Erklärung der Netzform ist in der Einleitung und in den Kapiteln der Circulationsanomalien und neurotischen Entzündungen genügend gehandelt worden. Hier bleibt nur einiges zur Erklärung der primären Pigmentirung nachzutragen, welche die Grundlage des letzteren Pigmentschwundes bildet. Dieselbe entsteht fast nie auf vorher völlig unpigmentirter Haut; fast immer ist die Region des Halses, Nackens, der Umgebung der Achselhöhlen etc. bereits vorher normalerweise rauchig, gelbgrau gefärbt gewesen. Wenn man auf diesen Umstand hin eine grosse Reihe von nichtsyphilitischen Personen untersucht, wird man finden, dass es besonders jüngere, magere Personen mit blasser Gesichtsfarbe, von ungenügendem Ernährungszustande und — ganz überwiegend solche weiblichen Geschlechtes sind, welche an den be-

zeichneten Regionen diffuse Hyperchromasien zeigen. Dadurch erklärt sich auch die Prädilektion des weiblichen Geschlechtes für die Affektion. Jede Herabsetzung der Ernährung lässt die betreffenden Stellen schon dunkler erscheinen. In der floriden Periode der Syphilis tritt eine solche Nachdunklung ein und wird immer stärker, je mehr sich der partielle Pigmentschwund hinzugesellt. Auf der Höhe der Affektion ist daher das Netz viel dunkler als die normale Haut des Halses bei den Betreffenden sonst, die hellen Maschen des Netzes aber sind nie weisser und meist immer noch weniger hell als die übrige, stets unpigmentirt gebliebene Haut des Körpers. Es handelt sich also nicht um eine primäre und totale Depigmentirung, um ein Leukoderma, sondern um eine primäre Pigmentirung, welche an vorbestimmten Stellen der Haut durch sekundäre, zur Norm zurückleitende Depigmentirung sehr bald complicirt wird. Weder die Pigmentirung noch die Depigmentirung haben eine nothwendige Beziehung zu etwa gleichzeitig vorhandenen syphilitischen Papeln.

Morbus Addisonii.

Die Hyperchromasie der an M. Addisonii Leidenden stellt sich klinisch als eine diffuse Verstärkung des normalen Hautpigmentes dar, welche zuerst den Händen mit Ausnahme des Nagelbettes, dem Gesichte, den Genitalien, der Umgebung der Achselhöhle und Gelenke und allmälig dem ganzen Körper ein mulattenfarbiges, ungleichmässig fleckiges, „broncefarbiges" Aussehen verleiht. Auch auf den Schleimhäuten kommen graubraune Flecke dabei vor. Eine Symmetrie lässt sich im Allgemeinen nicht nachweisen. Die dem Lichte ausgesetzten Partieen haben meistens eine etwas braunere, die übrigen Partien des Körpers eine grauere Farbe, was auf grössere Pigmentirung des Epithels an ersteren Stellen hinweist.

Nothnagel fand das Pigment nur stärker, aber sonst in derselben Art und Verbreitung vorhanden wie an sehr pigmentirter normaler Haut (Scrotum, Neger) und vom Aussehen des melanotischen Pigmentes. Eine Eisenreaktion konnte er nicht mit demselben erhalten, glaubt aber, dass hämatogene Körner das Eisen vielleicht in einer für die Berlinerblaureaktion unzugänglichen Verbindung enthalten. Perls war es nämlich gerade bei dieser Krankheit geglückt, das Pigment in der Cutis zu bläuen, während es in der Oberhaut ungeblaut blieb. Kulenkampff fand nur im subkutanen Gewebe spärliche Körner, die sich bläuten.

Caspary traf bei Untersuchung der tief gefärbten Scrotalhaut eines Falles von M. Addisonii nicht blos Pigmentzellen mit langen Fortsätzen zwischen den basalen Epithelien, sondern auch ebenso beschaffene, pigmentirte Bindegewebszellen in der benachbarten Cutis, welche lange Ausläufer zwischen die Epithelien sandten und mit einem Theil ihres Körpers in die Stachelschicht eindrangen. Dieselben ähnelten den strahligen Pigmentzellen der Chorioidea und Iris, waren dagegen von den tiefer im Papillarkörper liegenden, nicht verästigten Pigmentzellen ebenso verschieden wie von gewöhnlichen Leukocyten. Das Pigment derselben hatte nicht die hellgelbe Farbe des Blutpigmentes, sondern war erheblich dunkler. Ausser in diesen interepithelialen Zellen zeigte es sich auch in den Epithelien in die Mantelsubstanz derselben eingesprengt und den Polen distalwärts kappenförmig aufsitzend. Ueber den Ursprung des Pigmentes vermochte Caspary jedoch keinen Aufschluss zu erhalten. Die Blutgefässwandungen verhielten sich normal, es bestand keine Thrombenbildung und die Um-

gebung derselben zeichnete sich nicht durch Reichthum an Pigmentzellen aus.

v. Recklinghausen fand hinwieder gerade das Pigment ausser in der Stachelschicht und dem Papillarkörper speciell in der Umgebung der venösen Gefässe, ein Umstand, der wohl für Stauung der Muttersubstanzen des Pigmentes bei Resorption derselben sprechen würde.

Riehl fand sogar ausser den gleichen Befunden von Pigment der Oberhaut und der Perithelien eine erhebliche Zellenvermehrung der Gefässwandungen besonders des subpapillaren Netzes, aber auch noch nachweisbar an den Gefässen des tieferen Netzes. Die Muscularis war an manchen Hautarterien verdickt, gequollen und getrübt, ihre Muskelkerne nur schwach tingibel. In zwei der vier von ihm untersuchten Fälle von M. Addisonii traten an vielen Präparaten schon makroskopisch Blutungen im Cutisgewebe hervor, während dieselben in einem Falle vollkommen fehlten und in einem anderen nur spärlich vorhanden waren. Zum Theil umgaben sie die Gefässe in Form umschriebener Blutlachen, meistens aber nahmen sie diffus die Grenze des kutanen und subkutanen Gewebes ein. Niemals entsprach ihre Ausbreitung genau der Intensität des Pigmentes an denselben Hautstellen. Einzelne Arterien und Venen waren thrombosirt und dann befanden sich in der Adventitia derselben auch Blutungen und Wanderkrankungen auch ohne Thrombose der Gefässe. Wichtig ist die Angabe, dass zwischen den Haemorrhagien und den in der Nähe befindlichen pigmentirten Cutiszellen keine Uebergangsbilder von zerfallenden Blutkörperchen und in Umwandlung begriffenem Haemoglobin aufzufinden waren, auch keine scholligen, freien Pigmentkörner.

Diese Befunde von Riehl, welche den Autor zu dem Glauben veranlassten, den Nachweis der Herkunft des Pigmentes aus dem Blute und des Weges der Pigmentirung im M. Addisonii sicher festgestellt zu haben, widersprechen so vollständig den Angaben aller übrigen Autoren, dass sie keine allgemeine Gültigkeit beanspruchen können, zumal verbreitete Blutungen nicht leicht in irgend einem Falle der Aufmerksamkeit entgehen werden. Auch stand hier die Pigmentirung der Oberhaut mit den Blutaustritten nicht in Proportionalität und die letzteren fehlten sogar in einem Falle.

Diese Inkongruenz zwischen den Angaben von Riehl und den anderen Autoren veranlasste eine sorgfältige Nachprüfung der Pigmentverhältnisse beim M. Addisonii durch von Kahlden. Derselbe fand die 2—3 untersten Lagen der Stachelzellen stark pigmentirt. Das Pigment erfüllte die basalen Epithelien oft so vollständig, dass die einzelnen Körner als solche und der Kern unsichtbar wurden, doch befand sich niemals Pigment im Kern. Zum Theil erstreckte sich die Pigmentirung auch auf die höheren Lagen der Stachelschicht, wo das Pigment z. Th. intracellulär zu liegen schien. In der Cutis befand sich das Pigment nur innerhalb der Zellen, aber nicht blos in den Perithelien der Blutgefässe, sondern auch weiter von diesen entfernt und besonders reichlich in den Zellen der Papillen, die stellenweise sämmtlich pigmentirt waren. Die Farbe desselben war hier gelbbraun,

die Gestalt die gut konturirter Körner; daneben war das Protoplasma der Zellen hin und wieder diffus gelblich gefärbt. In der Nähe der Papillen waren die Zellen oft reihenweise geordnet, mit ihren spitzen Ausläufern der Oberhaut zugekehrt, als wenn sie derselben zustrebten. Nach der Tiefe der Haut zu nahmen die Pigmentzellen an Menge bedeutend ab. Die Dichtigkeit der Pigmentirung der Cutis und auch der Papillen war nicht proportional derjenigen der Oberhaut. Trotzdem hält v. Kahlden es für so sicher, dass die Cutiszellen ihr Pigment an die Oberhautzellen abgeben, dass er aus der stets bedeutend grösseren Menge von Pigmentkörnern in den Stachelzellen schliesst, dass immer mehrere Cutiszellen ihr Pigment an eine einzelne Epithelzelle abgeben. Die mehr schwarze Farbe des Epithelpigments ist nach ihm nur Folge der dichteren Anordnung der Körner daselbst. Die Stachelschicht der Haarbälge war nur im oberen und mittleren Theil pigmentirt in derselben Weise wie die des Deckepithels; aber unabhängig davon fanden sich einige Haare von der Papille aus so stark pigmentirt, dass sie den Eindruck von schwarzen Stäbchen schon im Haarbalg machten.

Eine Beziehung der Pigmentzellen zu den Gefässen weist von Kahlden nicht ab, fand sogar einzelne Pigmentzellen bis an die Intima reichen. Aber eine so konstante und ausschliessliche perivasculäre Lagerung derselben wie Riehl und Nothnagel konnte er nicht konstatiren, ebensowenig charakteristische Wandveränderungen, Thrombosen und Blutungen, wie der Erstere. v. Kahlden hatte auch Gelegenheit die schwarzen Zungenflecken in seinen Fällen zu untersuchen und fand, dass im Gegensatz zur Haut, hier das meiste Pigment im Papillarkörper lag, während das Epithel daselbst verhältnissmässig sehr wenig, oft garnicht gefärbt war. Auch hier fehlten krankhafte Veränderungen der Wand, Thrombosen und Blutungen. Dagegen war hin und wieder auch freies, amorphes Pigment in der Schleimhaut vorhanden und zuweilen auch in den mit Blut gefüllten Gefässen in Gestalt einzelner, gleichmässig grosser, schwarzer Körner, meistens frei, doch zweimal auch innerhalb einer Zelle (weisses Blutkörperchen?), ein Befund, auf den v. Kahlden mit Recht viel Gewicht legt.

In einem zweiten, weniger dunkel pigmentirten Falle fand von Kahlden dieselben Verhältnisse in schwächerem Grade ausgeprägt. Hier zeigte sich in den tieferen Schichten freies, schwarzes Pigment in Form amorpher Körner und Schollen. Auch in diesem Falle fehlten Gefässveränderungen und Blutungen.

Diese Arbeit ist entschieden die ausführlichste und in histologischer Beziehung genaueste, die wir über die erworbenen Pigmentirungen der Haut besitzen und doch können wir die Schlussfolgerung des Autors: „Sowohl allgemein-pathologische Gründe wie das Lagerungsverhältniss der Pigmentwanderzellen zu den Gefässen machen eine Abstammung des Pigments aus dem Blute wahrscheinlich“ nur sehr bedingt unterschreiben, insofern weder in dem (ersten) hierfür sehr geeigneten Falle die Eisenreactionen vorgenommen wurden, um die positive Angabe Perls', welche doch in Bezug auf die Abstammung von Hämoglobin wichtiger ist, als das Lageverhältniss der Pigmentzellen

zu kontrolliren, noch der Beweis angetreten ist, dass die Pigmentzellen der Cutis wirklich wanderten und beispielsweise sich in Uebergangsbildern auf der Grenze zur Stachelschicht und innerhalb der letzteren nachweisen liessen. Sowohl die Ehrmann'sche Theorie der Pigmentwanderung ohne Zellenwanderung, wie die Annahme der Wanderung einer ungefärbten Muttersubstanz des Pigmentes und der unabhängigen Pigmentbildung im Epithel und in der Cutis lassen sich mit den von v. Kahlden beschriebenen Bildern ebensogut vereinigen.

Arsenpigmentose.

Die Arsenikpigmentation kommt hauptsächlich in 2 Formen vor, einerseits bei sonst gesunder Haut nach längerem Arsengebrauch, sodann bei anderen Dermatosen (Ekzem, Psoriasis), welche unter dem Arsenikeinfluss bei ihrer Abheilung eine ungewöhnlich tiefe Pigmentirung hinterlassen. In letzterem Falle richtet sich die Pigmentation nach der Konfiguration der vorhergehenden Dermatosen, in ersterem ist sie diffus schmutzig graubraun und unregelmässig vertheilt. Sie befällt auch die Palma, Planta und die Nägel.

Wyss fand in einem Falle von Arsenikpigmentation bei einem choreatischen Kinde das Pigment weniger im Papillarkörper als in den Lymphspalten der Cutis. Ausserdem war die basale Stachelschicht ziemlich tief pigmentirt. Er nimmt eine vorausgegangene Zerstörung der Erythrocyten durch das Medikament an.

Manssurow sah eine bräunliche Verfärbung der Nägel auftreten, die auf eine citronengelbe Verfärbung des Randes der Nagelzellen zu beruhen schien.

Maculae coeruleae.

Seit den Arbeiten von Mourson und Duguet wissen wir, dass die Maculae coeruleae der älteren Autoren durch Filzläuse hervorgebracht werden. Es sind graublaue oder dunkelblaue, etwa linsengrosse Flecke, welche an den Prädilektionsorten der Pediculi pubis, der Genitalgegend, den Beinen, Achselhöhlen gehäuft vorkommen und meist nach kurzem Bestande wieder schwinden. Duguet glückte die künstliche Erzeugung von blauen Flecken durch Einimpfung des Körpersaftes der Thiere, und sein Schüler Mallet konnte nachweisen, dass hauptsächlich der mit Speicheldrüsen versehene, mittlere Abschnitt ihres Körpers hierbei betheiligt ist.

Damaschino, welcher unter Duguet's Leitung die Flecken mikroskopisch untersuchte, konnte eine Ursache der Färbung weder in der Cutis, noch in der Oberhaut auffinden.

γγ) Reflektorische Melanosen.

Chloasma.

Bei der Unbestimmtheit des Wortes Chloasma, wie es in der bisherigen Literatur gebraucht wurde, ist eine Verwerthung der zerstreuten kurzen Angaben über das Verhalten des Pigmentes in derartigen Fällen kaum möglich. Hier sind vor allem neue Untersuchungen erwünscht

mit genauer Angabe der untersuchten Hautregion und der sonstigen Pigmentverhältnisse. Ich habe nur einmal Gelegenheit gehabt, ein Chloasma der Gesichtshaut unbekannter Herkunft von der Leiche zu untersuchen und fand ein rein melanotisches Pigment, welches, wie bei den Epheliden fast allein die unteren Lagen der Stachelschicht erfüllte, aber im Gegensatz zu jenen in ganz continuirlicher, selbst auf der Höhe der Papillen nicht unterbrochener Lage. In der Cutis war gar kein Pigment vorhanden, weder frei, noch in Zellen eingeschlossen. Dagegen erschien das subpapillare Gefässnetz hyperplastisch und der Papillarkörper sehr reich an Spindelzellen und besonders — wie auch die übrige Haut — an Mastzellen. Doch möchte ich auf diese bisher vereinzelt gebliebenen Befunde vorab keinen Werth legen, besonders da es sich um eine Gesichtshaut unbekannter Herkunft handelte.

Literatur.

Demiéville, Ueber die Pigmentflecke der Haut. V. A. 1880. S. 333.

Duguet, Die blauen Flecke und der Phthirius. Annales 1880. p. 544. 1881. p. 359. 1882. p. 683. 1884. p. 359.

Riehl, Zur Kenntniss des Pigmentes im menschlichen Haar. A. A. 1884. S. 33.

Aeby, Die Herkunft des Pigmentes im Epithel. Med. Centralbl. 1885. S. 1076.

Nothnagel, Zur Pathologie des Morbus Addisonii. Zeitschr. f. klin. Med. 1885. S. 195.

Ehrmann, Untersuchungen über die Physiologie und Pathologie des Hautpigmentes. A. A. 1885. S. 508, und 1886. S. 57.

Riehl, Zur Pathologie des M. Addisonii. Zeitschr. f. die Med. 1886. S. 521.

Mourson, Neue Untersuchungen über den Ursprung der „tâches ombrées". Annales Bd. IX. p. 198.

Ehrmann, Ueber das Ergrauen der Haare. Wien. med. Zeitschr.

Karg, Entwickelung und Bedeutung des Hautpigmentes. Anat. Anzeiger. 1887. No. 12.

v. Kahlden, Beiträge zur pathol. Anatomie der Addison'schen Krankheit. V. A. Bd. 114. S. 65. 1888.

Unna, Pigment der Haut. Mon. 1889. Bd. VIII. S. 366.

Meyersohn, Zur Pigmentfrage. V. A. 1889. S. 118.

Wermann, Beitrag zur Lehre vom Hautpigment. A. A. 1889. Erg.-H. S. 242.

Majeff, Ueber das Pigmentsyphilid. Int. Kongr. Paris. 1889.

Morison, Beitrag zur Frage von der Pigmentbildung in d. Negerhaut. Mon. Bd. X. S. 458. 1889.

Ehrmann, Ueber Anomalien der Pigmentirung und über die Entfärbungen der Haut. Mon. S. 274.

Leloir u. Vidal, Ueber Canities. France méd. 1890. 16. u. 18. April.

Blaschko, Pigment. Mon. Bd. 11. S. 276.

Wyss, Ueber Arsenmelanose. Corresp. f. Schweizer Aerzte. 1890. No. 15.

Caspary, Ueber den Ort der Bildung des Hautpigments. A. A. 1891. Heft 1.

Kaposi, Ueber Pathogenese der Pigmentirungen und Entfärbungen der Haut. A. A. 1891. Heft II.

Cohn, Zur Anatomie der Epheliden, Lentigines und Naevi pigmentosi. Mon. 1891. Bd. 12. S. 19.

Ehrmann, Ueber Hautentfärbungen durch sekundär-syphilit. Exantheme. A. A. 1891. Heft 2.

Dixon Mann, Ueber M. Addisonii. Lancet 1891. 4. April.

Niemeyer, Ein Fall von periodischem Pigmentwechsel bei einem Kaffern. Mon. 1891. Bd. 13. S. 100.

Halpern, Ueber das Verhalten des Pigments in der Oberhaut des Menschen. A. A. 1891. Heft 6.

Lutz, Brief aus Honolulu. Mon. 1892. Bd. 14. S. 155.
Lier, Brief von Mexico (Pinta coerulea). Mon. 1892. S. 447 und S. 516.
Jadassohn, Ueber Pigmentverschleppung aus der Haut. A. A. 1892. S. 3.
Vergl. ferner:
Virchow, Die pathologischen Pigmente. V. A. Bd. I.
Perls, Nachweis von Eisenoxyd in gewissen Pigmenten. V. A. Bd. 39. 1867.
Quincke, Deutsches Archiv f. klin. Med. Bd. 25.
v. Recklinghausen, Lehrbuch.
Neumann, Beiträge zur Kenntniss der pathol. Pigmente. V. A. Bd. 111. S. 25.
M. B. Schmidt, Ueber die Verwandtschaft der hämatogenen und autochthonen Pigmente und deren Stellung zum sog. Hämosiderin. V. A. Bd. 115. S. 397. 1889.
Abel, Bemerkungen über die thierischen Melanine und das Hämosiderin. V. A. Bd. 119. S. 205. 1890.
Sieber, Archiv f. exp. Pathologie und Pharmakologie. Bd. 20. S. 363.

IV. Regressive Ernährungsstörungen.

A. Vorwiegend degenerative Zustände.

1. Mit oder ohne Massenzunahme.

Senile Degeneration.

J. Neumann verdanken wir die ersten Mittheilungen über die Veränderungen, welche die Senilität an der Haut hervorruft. Er unterscheidet am Bindegewebe drei Processe degenerativer Art, von denen die beiden ersten der „grobkörnigen" und „feinkörnigen" Trübung in einander übergehen sollen, sodass die feinkörnige einer höheren Degenerationsstufe entspricht, während die „glasartige Verquellung" eine dritte und besondere regressive Metamorphose darstellt. Ausser diesen Degenerationen betont Neumann noch viertens eine allgemeine Atrophie des Bindegewebes der Haut, welcher er den Namen senile Verschrumpfung beilegt und durch eine Verkürzung der Papillen in allen ihren Dimensionen nachzuweisen sich bemüht. Die „feinkörnige Trübung" ertheilt der Cutis eine milchige, die „grobkörnige" eine grünliche oder gelbliche Färbung; bei ersterer sind die Fasermassen durch feine, in Karmin unfärbbare, in Alkohol und Aether unlösliche Körner fast ganz substituirt, bei letzterer zum grössten Theil noch wohlerhalten und die zwischen ihnen in Reihen liegenden, groben Körner, die durch Essigsäure nicht aufquellen, sondern eher schrumpfen, sind durch Degeneration („Verschrumpfung") einzelner Fasern entstanden. Häufig combiniren sich beide Formen der Trübung so, dass die grobkörnige im oberen, die feinkörnige im unteren Theil der Cutis vorwiegt; übrigens sind beide auch schichten- oder inselweise in die Cutis eingesprengt. Bei der glasartigen Verquellung werden die Faserbündel der Cutis durch eine homogene Masse substituirt, welche mit coagulirtem Leim Aehnlichkeit hat. Nerven, Gefässe und Epithelanhänge scheinen dann vollkommen atrophirt zu sein. Die Cutis ist hochgradig verdünnt und brüchig. Die glasartige Verquellung identificirt Neumann mit der „hyaloiden Degeneration" von Weber und leitet sie wie dieser Autor von einer entsprechenden primären Veränderung der Arterien ab.

Die beschriebenen vier regressiven Metamorphosen fand Neumann bei allen Individuen, welche das 50. Lebensjahr überschritten hatten und zwar am hochgradigsten in der Gesichtshaut ausgebildet, was nach seiner Ansicht theils mit äusseren Temperatureinflüssen, theils mit den

unausgesetzten, mimischen Bewegungen dieser Hautregion zusammenhängt. Ebenso trifft man dieselben stark ausgebildet am Halse älterer Frauen, was vielleicht auf die An- und Abschwellung des Halses während der Schwangerschaft zu beziehen ist. Häufig sind neben diesen Degenerationen Zellinfiltrationen in der Cutis zu finden, die Neumann als von vorausgegangenen Entzündungsprocessen herrührend betrachtet und deshalb ganz von den senilen Veränderungen getrennt wissen will.

Pigmentanhäufungen sind fast stets, aber unregelmässig vertheilt in der Oberhaut (besonders am Scrotum) und der Cutis (besonders an den Unterschenkeln) seniler Haut vorhanden und nach Neumann Residuen vorausgegangener Circulationsstörungen. Die glatten Muskeln der senilen Haut bekunden ihre regressive Metamorphose durch zahlreiche „feinkörnige Ablagerungen“ und Schrumpfung der stäbchenförmigen Kerne. Die Oberhaut zeigt sich im allgemeinen verdünnt, die Hornschicht aber stellenweise warzenartig verdickt und mit gelbbraunem bis schwarzem Pigment durchsetzt. Die Blutgefässe findet Neumann regelmässig an seniler Haut erweitert, mit Ausnahme der kolloid degenerirten Haut, wo sie verengert oder obliterirt sind. Der senile Haarschwund kann deshalb auch nicht auf eine Atrophie der Kapillaren der Haarpapille bezogen werden, sondern ist eine Theilerscheinung der gesammten Involution der Cutis. Mitunter fand Neumann in Glatzen vollständige Haarfollikel, die keine Haare trugen, dafür aber am Grunde dunkel pigmentirte Klumpen von Zellen zeigten, innerhalb welcher keine Papille nachweisbar war. Bei fortschreitender seniler Involution trifft man theils mit Hornzellen und Fett erfüllte, cystenartig erweiterte oder verkürzte und auf ihren oberen Abschnitt reducirte Follikel, in welche die erweiterten Talgdrüsen einmünden und die daher nur Smegma enthalten. Das kollagene Gewebe des Balges leistet gewöhnlich den senilen Veränderungen länger Widerstand als die umgebende Cutis, und die Fasern desselben lassen sich dann in oberflächlich liegende, noch in Essig quellende Fibrillenbündel verfolgen. In ganz alten Glatzen findet man nur noch bis auf das obere Drittel verkürzte Haarbälge, oder solche, welche ihren epithelialen Inhalt verloren haben und nur noch aus einem geschrumpften Balgrest bestehen. Sonderbarer Weise nennt Neumann die an diesen Stellen befindlichen Einsenkungen der Oberfläche, welche doch natürlich punktförmig sind, „rugae“ und rechnet sie zu den Altersfurchen. Die Knäueldrüsen sind nicht atrophisch, aber häufig mit gelblichen oder bräunlichen Massen erfüllt, durch die auch die Gänge erweitert sein können, letztere verlaufen oft auffallend schräge. Beim Fettgewebe findet sich theils Atrophie mit Verdickung der bindegewebigen Septen, theils Vermehrung des Fettes, ohne dass man eine Regel hierfür aufstellen könnte. Bei Versuchen, welche Neumann — im Anschlusse an die bekannten Experimente von Langer — mit der Greisenhaut vornahm, fand er sowohl die Dehnbarkeit wie die Retractionsfähigkeit gegenüber der jugendlichen Haut verringert und bezieht die Einbusse der Elasticität auf die beschriebenen Degenerationen des kollagenen Gewebes. Ueber das Elastin der Haut spricht sich Neumann nicht aus.

Ich habe die Anschauungen Neumann's ausführlich mitgetheilt, da die zu Grunde liegende Arbeit die beste ist, welche wir von diesem Autor besitzen und über 20 Jahre lang auch die einzige Arbeit auf diesem Gebiete blieb. Erst vor kurzer Zeit hat M. B. Schmidt auf Grund der neueren specifischen Färbemethoden für elastisches Gewebe nachgewiesen, dass es sich bei einem grossen Theil der von Neumann beschriebenen Gebilde in der Cutis um Degenerationsprodukte des elastischen Gewebes handelt. Da die betreffenden Altersveränderungen sich ganz vorzugsweise in der Gesichtshaut finden und diese bekanntlich ausserordentlich reich an Elastin ist, besonders im oberen Theil der Cutis, wo Neumann seine „grobkörnige Trübung" hinverlegt, so war eine diesbezügliche Aenderung unserer Anschauungen in Betreff dieser Art der Degeneration eigentlich vorherzusehen. Nach Schmidt sind aber auch die „feinkörnige Trübung" und die „glasartige Verquellung" durch Veränderungen theils mechanischer, theils chemischer Art bedingt, welche sich am Elastin der Haut abspielen, sodass geradezu die Elastindegeneration die senile Veränderung der Haut beherrscht, von der Bildung der ersten Elastinschollen bis zur Umwandlung der Cutis in eine strukturlose Masse, d. h. bis zur „glasigen Verquellung" Neumann's. Vom Kollagen und etwaigen Altersdegenerationen desselben spricht Schmidt gar nicht, nur soll seine Atrophie im Anfange das Zusammenrücken der elastischen Fasern bedingen. Den Gefässen dagegen, welche nach Neumann den Ausgangspunkt seiner hyaloiden Degeneration darstellen, spricht Schmidt jede Betheiligung an der regulären, senilen Involution ab und betrachtet die hier und da vorkommenden, beschränkten Veränderungen derselben (Verdickung, hyaline Entartung der Adventitia) als zufällige Complication. Diese radikale Umwälzung der Anschauung in Betreff der senilen Involution stützt sich im Einzelnen auf folgende Momente.

Bei Elastinfärbung der Gesichtshaut von Personen über 50 Jahren zeigt sich, dass die Tinctionsfähigkeit des Elastins im Ganzen etwas abgenommen hat, wodurch jedoch die Schärfe der specifischen Färbung nicht beeinträchtigt wird. Die erste Veränderung sieht man regelmässig an dem bekannten, elastischen oberflächlichen Konvolut der Gesichtshaut, indem dessen Fasern dichter zusammentreten und stärker gewunden sind. Eine breite, obere Zone der Cutis bis an den stets frei bleibenden, subepithelialen Grenzstreifen, kann ganz allein aus Elastin bestehen ohne Dazwischenkunft von Kollagen, auch Zellen trifft man in dieser Zone nur spärlich an. Eine Neubildung von Elastin glaubt Schmidt ausschliessen zu können, da im ganzen eine Volumenabnahme der Haut besteht und der Papillarkörper vollkommen abgeflacht ist. Beide schliessen ja nun eine Elastinvermehrung keineswegs aus; wer aber nur den auffallenden Reichthum des Elastins an der betreffenden Stelle der Gesichtshaut jugendlicher Personen kennt, wird sich die nun folgenden Bilder in der That auch ohne die hier schwer zu beweisende Annahme einer Elastinneubildung erklären können. Auf diese Umlagerung des Elastins durch Atrophie des Kollagens folgt nun eine weitere Veränderung der elastischen Fasern in zwei

Richtungen: entweder eine hyaline Aufquellung oder ein körniger Zerfall. Bei der hyalinen Aufquellung entstehen dicke, glänzende, homogene, zuweilen längsgestreifte Bänder, welche bucklige Auftreibungen zeigen, zuweilen derart, dass die Fasern Rosenkränze darstellen. Sie färben sich noch ebenso wie normales Elastin und nehmen nicht, wie freie hyaline Substanzen, bei der Eosin-Hämatoxylinfärbung die Eosin-, sondern die Hämatoxylinfarbe an. Ausser den aufgequollenen Fasern findet man hyaline Schollen, die theils durch Aufquellung und nachträglichen Zerfall, theils durch Aufrollung der quellenden Fasern zu Stande kommen. In letzterem Falle findet man in den entstehenden Ringen zuweilen komprimirte Zellen eingeschlossen. Bei dem Zerfall in rundliche oder eckige Körnchen bleibt die Gestalt der Fasern noch durch reihenweise Lagerung der Körner erkennbar, oder die letzteren konfluiren zu Haufen von Kügelchen, welche hauptsächlich zum „körnigen" Aussehen der betreffenden Schnitte beitragen. Nach Schmidt besteht demnach die „körnige Trübung" Neumann's aus beiden Momenten, der knäuelförmigen Aufwicklung und dem Zerfall der Fäden. Während nun bei den nicht zerfallenden Fasern die hyaline Degeneration primär auftritt, gesellt sie sich nach Schmidt an den körnig zerfallenen sekundär hinzu und bildet durch Zusammenfliessen der letzteren dann noch ausgedehntere, glasige Bezirke. Der Uebergang der Schollen und Körner (d. h. der zerfallenen Fasern) in eine homogene Masse wird aus den Thatsachen erschlossen, dass es Schollen gibt, die theils körnig, theils homogen sind und dass man in Konvoluten, welche ganz in Körnermassen aufgegangen sind, homogene Flecke antrifft. „Diese Bilder leiten dann kontinuirlich zu dem Stadium über, in welchem zunächst das Konvolut der oberen Cutisschicht und schliesslich die ganze Dicke der letzteren eingenommen wird von der vollkommen strukturlosen, homogenen Masse".

Wenn Neumann eine vierfache Veränderung constatirte, so finden wir mithin bei Schmidt eine imponirend einheitliche Auffassung der senilen Involution der Haut. Ob dieselbe jedoch erreicht ist, ohne den Thatsachen Gewalt anzuthun, ist von vornherein zweifelhaft. Denn die genaue Schilderung führt uns Schmidt vom oberen Cutistheile vor und die Verallgemeinerung des Processes auf die ganze Gesichtshaut wird für jeden Kenner der letzteren mit den soeben citirten Worten des Autors nicht hinreichend begründet sein, da in der Tiefe dieser Hautregion eben jene elastischen, umfangreichen Konvolute nicht existiren, welche für die oberen Cutisschichten die Schmidt'sche Darstellung so plausibel machen.

Reizenstein hat ganz kürzlich die Resultate von Schmidt nachgeprüft und im Allgemeinen bestätigt gefunden. Er leitet die durch saures Orcein intensiv rothbraun gefärbten Massen im Papillarkörper der Wangenhaut, wie Schmidt aus der Aufquellung, dem späteren Zerfall von Körnern und der schliesslichen Konfluenz der gequollenen Fasern und körnerartigen Zerfallsprodukte zu homogenen, hyalinen Massen her, findet die letzteren aber nicht in den tieferen Lagen der Haut. An dieser Stelle kommt es nach ihm nur zu den auch sonst

von elastischen Fasern bekannten Veränderungen der knopf- oder rosenkranzförmigen Anschwellungen, des Zerfalls in Körnerhaufen, der Zerklüftung und Spaltung, der Verbreiterung unter Abschwächung des Tinctionsvermögens. Ein wesentlicher Unterschied in den Angaben von Reizenstein gegenüber denen von Schmidt besteht darin, dass Ersterer genau dieselben Veränderungen des elastischen Gewebes auch bei jungen Personen von 26 und 28 Jahren antraf, sodass entweder der Beginn der Senilität ein viel früherer ist als man bisher angenommen oder auch andere Processe als die Senilität zur Bildung derselben Formen führen.

Auch ich habe die Angaben von Schmidt an der Gesichtshaut von 4 jüngeren und 8 älteren Leuten nachgeprüft und zunächst mittelst sauren Orceins das Elastin dargestellt. Dasselbe findet sich der von jugendlichen Personen hergenommenen Norm gegenüber bei den älteren in der That im vermehrten Zustande im Papillarkörper und der obersten Cutisschicht und ich glaube auch, dass diese Vermehrung nicht auf einer Neubildung beruht, sondern die einfache Folge einer ganz unregelmässigen Verdickung der Fasern ist. Dieselben bilden unmittelbar unter dem subepithelialen Grenzstreifen einen verworrenen Filz von Fasern und Klumpen, welcher sich manchmal bis an die untere Grenze des oberen Drittheils der Cutis hinab erstreckt. Aber ich kann auf der anderen Seite nicht zugeben, das jemals die Cutis hier allein aus diesem Filz von Elastin besteht. Schon eine einfache Nachfärbung der in saurem Orcein gefärbten Schnitte mit polychromem Methylenblau genügt, um zu zeigen, dass selbst an den dichtesten Stellen ein Netz von collagenen Fasern in dasselbe eingeflochten ist. Allerdings geht gerade an denselben Stellen der Haut das Collagen ebenfalls häufig eine regressive Metamorphose ein, welche vielleicht die Erkennung desselben etwas erschwert. Es färbt sich mit sauren und neutralen Farben weniger leicht, nimmt dagegen basische Farben an. Färbt man daher die Schnitte mit polychromem Methylenblau und entfärbt in neutralem Orcein, so nimmt alles Collagen eine dunkel orceinrothe Farbe an und nur die degenerirten Partien bleiben blau. Man kann nun leicht constatiren, dass diese „blauen" Herde in der Gesichtshaut alter Leute, vorzugsweise in dem oberen Theile der Cutis, in der Nähe der Elastinconvolute, aber gewöhnlich etwas tiefer sitzen und weiter abwärts reichen, dass an Stelle umschriebener Herde in einzelnen Fällen ausgebreitete Netze „blauen", d. i. basophilen Kollagens die Cutis durchziehen und dass stets bei Vergleichung auf einander folgender, theils auf Kollagen, theils auf Elastin gefärbter Schnitte die betreffenden Degenerationsherde beider Substanzen nicht genau zusammenfallen, sondern hart an einander grenzen oder sich auch durchflechten, wie es bei obengenannter Doppelfärbung auch deutlich hervortritt. Dass es sich wirklich um eine Aenderung in der Reaktion des Kollagens handelt, beweist auch die umgekehrte Färbung mit Wasserblau und Saffranin, bei welcher alles Kollagen das saure Wasserblau aufnimmt, mit Ausnahme der basophilen Herde, die sich saffraninroth vom blauen Grunde abheben.

Es existirt mithin in seniler Haut neben der Elastinveränderung eine nicht unbedeutende Kollagenveränderung, besonders in der obersten Cutisschicht. Dieselbe betrifft aber nicht blos die Reaktion des Kollagens, sondern auch die Form der Fasern, welche — gerade so wie die elastischen — anschwellen, sich abrunden und in verschieden grosse Schollen und Körner zerfallen. Oft findet man, von einem dichten Elastinfilz korbartig umfasst, einen losen Haufen von Körnern und Schollen von basophilem Kollagen und ich bin überzeugt, dass Neumann in der Fig. 56 seines Lehrbuches in dem rundlichen Herde „degenerirter Cutis" keine Elastin- sondern Kollagenschollen vor sich gehabt hat, während andererseits die „körnige Trübung" in seiner Fig. 53 nach Lage und Gestalt aus Elastinschollen besteht.

Bei den soeben genannten Doppelfärbungen (Methylenblau, neutrales Orcein; Wasserblau, Saffranin) findet man nun aber weiter constant in der mittleren und unteren Cutis ebenfalls basisch (d. h. methylenblau oder saffraninroth) gefärbte, geschwungene, stilrunde, breite Fasern und Bündel solcher, welche gewöhnlichen, dicken, elastischen Fasern*) täuschend ähnlich sehen. Nun ist aber sonst in diesen Schnitten keine einzige elastische Faser gefärbt, wie denn ja auch eine Tinktion von Elastin in basischen Lösungen basischer Farbstoffe eine unerhörte Sache ist. Wenn man aber derartige Schnitte mit darauffolgenden vergleicht, welche mit saurem Orcein gefärbt sind, so bemerkt man, dass diese Fasern und Faserzüge dennoch dem elastischen Gewebe angehören. Nur entsprechen die dort basisch (blau oder roth) gefärbten Fasern innerhalb der Gesammtdarstellung des Elastins solchen, welche auffallend schwach tingirt sind. Abschwächungen der Tingibilität der elastischen Fasern ist auch von Schmidt und Reizenstein notirt. Aber es ist ihnen entgangen, dass hier ein ganz verändertes Elastin, eine basophile Substanz vorliegt. Auch erscheinen die Fasern gewöhnlich etwas schwächer gebogen, manchmal angeschwollen und mögen wohl schon oft bei der gleichzeitigen Abnahme ihrer Tingibilität gegenüber den gewöhnlichen sauren Elastinfärbungen für aufgequollene und dem Zerfall entgegengehende elastische Fasern gegolten haben. Das sind sie aber keineswegs, sie sind vielmehr sehr dauerhaft und werden uns bei sehr chronischen Affektionen, nämlich in Narben und bei der colloiden Degeneration der Haut wieder begegnen. Aus diesen Gründen ist eine eigene Bezeichnung für diese Substanz nothwendig und ich nenne sie im Hinblick auf ihre tinktoriell-saure Eigenschaft und um zugleich an ihre Herkunft zu erinnern: Elacin. Ausser durch die genannten Doppelfärbungen wird noch weiter das Elacin vorzüglich dargestellt durch Entfärbung der mit polychromem Methylenblau gefärbten Schnitte mittelst Tannin oder einer Mischung von Säurefuchsin

*) Dieselben sind uns bereits in dem Kapitel Erysipel begegnet, wo ihr Auftreten ebenso auffallend war. Inzwischen bin ich mir an diesem reichen Material — jenes Kapitel wurde 1892 geschrieben und war im Herbst 1893 bereits gedruckt — über das Wesen derselben klar geworden. Auch dort handelte es sich um Gesichtshaut und das Vorkommen jener Fasern hat daselbst mit dem Erysipel an sich wol nichts zu thun.

und Tannin. Bei letztgenannter, besonders schöner Darstellung des Elacins nehmen nun auch noch einige Körper in den höheren Cutisschichten dieselbe tiefblaue Farbe an wie das Elacin. Sie finden sich innerhalb der erst erwähnten Degenerationsherde des Kollagens und sehen aus wie eckige oder rundliche Fragmente einer über die Herde versprengten Substanz. Sie stellen theils Stücke von dicken, theilweise aufgesplitterten Balken, theils runde Schollen, theils stielrunde, geschwungene Fasern und Fäserchen oder endlich eckige Körnchen der verschiedensten Form dar. Die kleinsten würde man auf den ersten Blick ihrer tiefblauen Farbe wegen für Kernfragmente halten. Aber die grösseren weisen durch ihre Form auf einen Zusammenhang mit kollagenen oder elastischen Fasern hin. Um einfach tinktoriell veränderte, elastische Fasern wie beim Elacin kann es sich nun gewiss nicht handeln. Vergleichen wir aber solche Stellen mit den entsprechenden an s. Orcein-Methylenblau-Tannin-Präparaten, so ergibt sich, dass doch insofern ein Zusammenhang mit Elastin vorhanden ist, als hier Bröckel von kollagenen Balken vorliegen, welche von basophil gewordenen Elastinkörnern, d. h. von Elacinkörnern bedeckt und durchsetzt sind und dadurch die Tingibilität des Elacins selbst angenommen haben. Es handelt sich mithin um eine Umprägung von Kollagen durch Elacin und es entsteht dabei eine Substanz, welche die Formen des Kollagens mit der Tingibilität des Elacins vereinigt und welcher ich schon hier den Namen: Collacin geben will, da sie uns in sehr viel ausgedehnterer Verbreitung bei dem Processe der kolloiden Degeneration begegnen wird und dort sehr wohl vom Elacin einerseits und vom Kolloid andererseits unterschieden werden muss.

Ebenso wie das Elacin, so kann aber auch das Elastin sich mit dem degenerirenden Kollagen verbinden, doch ist die Verbindung beider Substanzen nicht so leicht nachweisbar wie das Collacin, da das entstehende Produkt die Färbung des Elastins besitzt und daher hauptsächlich durch seine Form vom wahren Elastin unterschieden werden muss. Immerhin gelingt es bei vorsichtiger Nachfärbung von Elastinpräparaten häufig, in Schollen von anscheinend reinem Elastin einen kollagenen Kern nachzuweisen, besonders wenn derselbe bereits basophil reagirte. Auf diese Weise scheinen sich mir auch die von Reizenstein (in Fig. 2) abgebildeten eigenthümlichen, grossen Gebilde zu erklären, welche im Innern die Methylenblau-, an der Peripherie die Orceinfarbe annehmen und die ihrer Form nach viel eher Kollagen- als Elastinklumpen darstellen.*)

Ich würde mich über die hier gefundene Umprägung des Kollagens durch sich auflösendes Elastin und Elacin weniger bestimmt aussprechen, wenn diese Vorgänge nicht bei der kolloiden Degeneration der Cutis und beim Myxödem in äusserst prägnanter Weise zur Anschauung kämen.

---

*) Ich nenne die Verbindung des Elastins mit Kollagen: Kollastin. Diese Substanz wird uns bei der kolloiden Degeneration und beim Myxödem wieder begegnen.

Ich vermuthe nun, dass das Vorhandensein des kollagenen Gewebes und seiner Degenerationen Schmidt hauptsächlich deshalb entgangen ist, weil er das elastinfarbene, umgeprägte Kollagen vom übrigen Elastin nicht zu unterscheiden vermochte. Auch sehe ich keinen Grund, von einer hyalinen Degeneration des zerfallenden Elastins zu sprechen; den bezüglichen Bildern liegen nach meiner Auffassung entweder Quellungen und schollige Zerklüftungen des Kollagens mit Annahme basophiler Tingibilität oder Verbindungen des Elastins und Elacins mit dem Kollagen zu Grunde. Sodann kann ich nicht zugeben, dass bei einfach seniler Haut mehr als höchstens ein oberes Drittel ganz in einer dem Elastin ähnlichen Substanz aufgeht. Die mittlere und untere Schicht der Cutis besteht an allen meinen Präparaten theils wie gewöhnlich aus Kollagen und Elastin, theils aus neu hinzutretendem, netzförmig vertheiltem basophilem Kollagen und Fasern von Elacin.

Es hat wohl nur einen historischen Werth, die mit den neueren Färbungsmethoden gefundenen Resultate auch auf die alten, von Neumann aufgestellten Kategorien der Degeneration zu reduciren. Nach Beschreibung und Abbildung liegt seiner „grobkörnigen" Trübung wohl jedenfalls die schollige Zerklüftung und grobe Verfilzung des papillären Elastins zu Grunde. Seiner „feinkörnigen Trübung" mag jedoch verschiedenes, der Zerfall des Kollagens, Körner von Elacin und Kollacin entsprechen. Wichtiger ist die Frage nach der Existenz der glasartigen, totalen Verquellung, welche den höchsten Grad der senilen Veränderung vorstellen soll. Die genannten Arbeiten geben so wenig genauere Auskunft hierüber, wie meine Präparate und man könnte an deren Existenz zweifeln, gäbe nicht die betreffende Abbildung von Neumann eine ganz gute Vorstellung von dieser jedenfalls extrem hochgradigen und seltenen Degeneration. Hier liegt also eine vollkommene Lücke vor, deren Ausfüllung sehr erwünscht ist; handelt es sich um eine echte, hyaline (acidophile) Bildung oder um gequollenes, basophiles Kollagen, um Degenerationen des Kollagens oder Elastins oder beider zusammen?

Was die übrigen von Neumann angegebenen Veränderungen betrifft, so kann ich die meisten Angaben bestätigen: die stärkere Pigmentirung und die Atrophie der Oberhaut im Allgemeinen, die Verkürzung der Haarbälge und Erweiterung der Talgdrüsen, die Integrität eines auch die Follikel einhüllenden subepithelialen Bindegewebsstreifens, welcher die besprochenen Degenerationen nicht eingeht, die Erweiterung resp. das Klaffen der meisten Capillaren, welches wohl auf eine grössere Starrheit des Bindegewebes, stellenweise auch auf eine leichte Verdickung der Wandung bezogen werden muss und das Vorkommen von zerstreuten Zellenherden. Was die letzteren angeht, so möchte ich sie nicht als zufällige Residuen voraufgegangener Entzündungsprocesse auffassen, da ich sie in allen älteren Häuten antraf, wo Degenerationen der Cutis im Gange waren und halte sie daher für eine Theilerscheinung der senilen Involution. Die Zellleiber sind klein, meist kuglig, die Kerne dagegen relativ gross, einzelne sogar sehr voluminös und stark tingibel. Plasmazellen finden sich nicht, Mastzellen in normaler An-

zahl. An den Muskeln habe ich keine Degenerationen, wie Neumann auffinden können. Im Gegentheil waren dieselben an der Gesichts- und Kopfhaut meist zahlreich, gut färbbar und von einer relativ wohlgebildeten elastischen Scheide umgeben. Dagegen kamen mir öfters Schnitte vor, welche einen schräg aufsteigenden Arrector grade in einem Herde kollagener und elastischer Degeneration endend zeigten, sodass er hier gleichsam seinen Ansatzpunkt verloren hatte. Es wäre ja nicht unmöglich, dass die Lokalisation der senilen Veränderungen an umschriebenen Stellen des Papillarkörpers gerade mit dem beständigen Angriff der Muskeln an dieser Stelle der Haut zusammenhingen. Im Uebrigen weist schon die Topographie der Veränderung, welche am stärksten an bloss getragener Haut (Gesicht, Hals, Handrücken) zu finden ist, darauf hin, dass es sich bei den Degenerationen nicht um reine Altersveränderungen, sondern vielmehr um die jahrelange Einwirkung äusserer Schädlichkeiten, vor allem der Witterung auf die alternde Haut handelt. Als reine Altersveränderung möchte ich bis jetzt nur die allgemeine Atrophie der Haut betrachten.

Soll ich mich schliesslich über die von Reizenstein aufgeworfene Frage äussern, so muss ich zunächst bemerken, dass die besprochenen Degenerationserscheinungen in jedem von mir untersuchten Falle verschieden stark ausgebildet und in verschiedener Kombination vorhanden waren und durchaus nicht etwa in ihrer Intensität mit dem Alter proportional gingen. Eine Gesichtshaut von 49 Jahren zeigte z. B. stärkere Veränderungen als eine andere von 67. Wenn wir die Senilität der Haut als eine „Verwitterung" derselben auffassen, ist diese Incongruenz ja auch ganz erklärlich. Dann wird aber auch eine untere Grenze der Senilität schwer zu ziehen sein. Mein auf diese Frage hin untersuchtes Material umfasst die Jahre 1, 5, 21, 25, 44, 45, 49, 65, 67, 76, 78, 80 und ausser der Gesichtshaut zweimal den behaarten Kopf und den Hals. Ich finde nun doch, dass mit dem höheren Alter im Allgemeinen die Verklumpung und Verfilzung des papillaren, elastischen Convolutes proportional geht und dass man an dieser Stelle zierliche elastische Faserkörbe nur bei jüngeren Personen antrifft. Darin muss ich aber wiederum Reizenstein Recht geben, dass Ansätze zu diesen Veränderungen sich schon vor dem 40. Lebensjahre finden. Da ich selbst jedoch in der einfachen Verquellung und dem Zerfall des Elastins garnicht das hauptsächliche und letzte Charakteristicum der Senilität erblicke, sondern mehr noch in der Degeneration des Kollagens und in der Verbindung der Degenerationsprodukte beider zu tinktoriell eigenartigen Substanzen, so kann ich der Frage nicht die principielle Wichtigkeit beilegen, welche sie besässe, wenn die Veränderung des Elastins allein den Maassstab für die Senilität abgäbe.

Literatur.

Neumann, Lehrbuch. 5. Aufl. 1880. S. 409—421. Fig. 53—57.
M. B. Schmidt, Ueber die Altersveränderungen der elastischen Fasern in der Haut. V. A. Bd. 125. S. 239. 1891.
Reizenstein, Ueber die Altersveränderungen der elastischen Fasern in der Haut. Mon. Bd. 18. S. 1. 1894.

Cutis hyperelastica.

Unter Cutis hyperelastica verstehe ich die Haut der sog. „Gummimenschen", welche im Stande sind, ihre auffallend dünne und weiche Haut an verschiedenen Stellen des Körpers nach allen Richtungen in zollhohe und selbst fusslange Falten zu ziehen, die beim Nachlassen des Zuges wieder mit hörbarem Geräusch in ihre ursprüngliche Lage zurückspringen. Diese Affektion ist unter den weniger guten Benennungen der „Dermatolyse" oder „Cutis laxa" öfter, wenn auch verhältnissmässig selten beschrieben und erst in neuerer Zeit histologisch untersucht worden. Der verbreitetste Name: Cutis laxa wird dem hauptsächlichsten Phänomen, der erhaltenen Elasticität der Haut, durchaus nicht gerecht und könnte viel eher für eine Art spontaner, unelastischer Falten- oder Wampenbildung, wie solche bei gewissen Fällen von Elephantiasis congenita, Pachydermatocele, beim Myxödem und seniler Haut vorkommen, Verwendung finden.

Kopp, welcher die Affektion in einer Familie bei Vater und Sohn beobachtete, glaubt, dass die Abnormität vielleicht auf einem durch Uebung gesteigerten Gehalt der Haut an elastischen Fasern beruhe, zum grössten Theile aber durch einen congenitalen und vielleicht atavistischen Defekt der Bindegewebsstränge verursacht sei, welche normalerweise die Cutis mit den unterliegenden Geweben, Fascien und Periost verbinden und an einigen Stellen besonders stark ausgebildet sind. Die Ausbildung verstärkend komme wohl noch die gewerbsmässige Anspannung hinzu. Eigene histologische Untersuchungen standen ihm jedoch nicht zu Gebote.

Du Mesnil stellte zunächst durch genaue Vergleiche mit den Falten normaler Haut fest, dass es sich bei der abnormen Faltenbildung nicht nur um eine übergrosse Verschieblichkeit handeln könne, sondern dass die Haut selbst abnorm stark dehnbar sei. Dem entsprechend müssen aber auch die Retinacula der Haut von übergrosser Dehnbarkeit und dabei vollkommen elastisch*) sein, weil die Haut rasch und ganz in die alte Lage zurückschnellt. Beim Vergleiche eines Stückes der Brusthaut von einem 19jährigen Manne mit Cutis hyperelastica mit dem entsprechenden einer normalen Brusthaut fand Du Mesnil keinen erheblichen Unterschied in der Menge der elastischen Fasern, dagegen eine stärkere Schlängelung derselben und eine grössere Enge und Unregelmässigkeit des elastischen Netzes. Die Oberhaut ist stark in Falten geworfen, was Du Mesnil von der überaus grossen Retraktion des Hautstückes nach der Excision, besonders aber nach der Alkoholeinwirkung ableitet. Die Cutis machte frisch durch ihre weiche Konsistenz den Eindruck eines gallertigen Gewebes und bestand mikroskopisch aus einer strukturlosen, homogenen Masse, die von sternförmigen und spindligen Zellen und den elastischen Fasern durchsetzt wurde und von der Oberhaut bis zum Panniculus dieselbe Veränderung aufwies. Nur die eingelagerten Follikel, Knäuel und Gefässe waren

*) Wir sollten mit Rücksicht auf die Begriffe der Physiker Ausdrücke wie „grosse" oder „hohe" Elasticität vermeiden (wie sie in den betreffenden Arbeiten öfters vorkommen), wenn wir sagen wollen, dass eine Haut sich stark dehnen lässt und wieder mit Energie in die frühere Lage zurückkehrt. Der Physiker nennt das, allerdings mit dem populären Sprachgebrauch kollidirend, gerade eine geringe Elasticität, da die Dehnung schon durch eine geringe Kraft stattfindet.

von dünnen Lagen spindelzelligen, gewöhnlichen Bindegewebes umgeben, welches stellenweise Herde von Rundzellen oder Leukocyten enthielt. Du Mesnil betrachtet die myxomatöse Natur des Hautbindegewebes als eine Entwickelungshemmung, als das Verharren der Cutis in einem unreifen, embryonalen, dem Nabelschnurgewebe nahestehenden Zustande. Auch das nach primärer Verklebung entstehende Narbengewebe der Excisionswunde, welches schon nach 8 Tagen statt einer linearen Narbe eine Breite von $1^1/_2$ cm aufwies, soll diese myxomatöse Beschaffenheit annehmen und, selbst unelastisch, durch den elastischen Zug der Nachbarschaft in die Breite gedehnt werden, wie denn alle Narben bei dem betreffenden Manne gedehnt waren.

Ich hatte Gelegenheit, von dem letzteren Patienten ebenfalls Hautstücke zu entnehmen, welche von Williams in meinem Laboratorium untersucht wurden. Auch Williams konnte nur mit Mühe gewisse kleine Abweichungen am elastischen Gewebe konstatiren, einen welligeren Verlauf der Fasern, durch den kürzere Abschnitte und mehr Querschnitte derselben sichtbar wurden; die Fasern des Papillarkörpers waren feiner als normal. Die Zahl der elastischen Fasern fand Williams nicht vermehrt, wohl aber ihre Länge als wahrscheinliche Folge der berufsmässigen Dehnungen der Haut. Stärkere Veränderungen zeigten sich am kollagenen Gewebe, indem in den tieferen Schichten die breiten Bündel fehlten, dagegen viel zahlreichere, schmälere und längere an ihrer Stelle vorhanden waren. Im Uebrigen fand Williams die fibrilläre Struktur des Kollagens normal; die Aufsplitterung desselben, welche er von den obersten Schichten beschreibt, ist ja auch normal, wenn auch vielleicht nicht so weit gediehen wie hier, dagegen erscheint als eine leichte Abnormität, dass die feinen Fibrillen und die Zellen des Papillarkörpers in eine homogene Masse eingebettet sind, welche Wasserblau nicht so gut fixirt wie die Fasern der tieferen Cutisschichten. Die Bindegewebszellen sind normal, Mitosen nicht zu finden. Die Muskeln scheinen Williams etwas vermehrt zu sein; Mastzellen findet er reichlich. Die Gefässe zeigen einen abnorm gewundenen Verlauf, sowohl die grösseren, wie die feinen Capillaren, weshalb man stets mehrere Querschnitte desselben Gefässes bei einander sieht. Die Blutkapillaren, Lymphgefässe und Lymphspalten sind erweitert und die Blutgefässe häufig von Leukocyten umgeben. Der äusserst gewundene und daher lange Verlauf der Nerven entspricht dem Verhalten der Blutgefässe. Die Oberhaut ist — wie in den Präparaten Du Mesnil's — stark gefaltet. Williams findet aber nach Vergleichung der Präparate mit solchen von entsprechenden Stücken normaler Lumbarhaut, dass die Deckepithelien grösser und die Talgdrüsen viel voluminöser sind als normal. Bei Pepsin- und Trypsinverdauung wurden alle protoplasmatischen Elemente der Cutis viel rascher verdaut wie gewöhnlich, während in Bezug auf die kollagene Substanz kein Unterschied sich geltend machte.

Wie Du Mesnil findet Williams die hauptsächliche Ursache der Dehnbarkeit der Haut in einer besonderen Nachgiebigkeit derselben. In minderem Grade kommt auch die ungenügende Anheftung an die

Unterlage in Betracht, welche sich aus der veränderten Struktur der kollagenen Septen des Fettgewebes erklärt. Die Dehnbarkeit des Hautgewebes findet nach ihm ihren mikroskopischen Ausdruck in der Verwickelung, Drehung und spiraligen Windung aller Hautbestandtheile und die vollkommene Elasticität in der verhältnissmässig geringen Veränderung des elastischen Gewebes. Die auffallende Inkongruenz seiner Befunde in Bezug auf die Struktur des kollagenen Gewebes mit denen von Du Mesnil bezieht Williams auf den weiter vorgeschrittenen Grad von Degeneration an der Brusthaut, welche Ersterem zur Untersuchung vorlag. Er betrachtet den geringen Grad von Homogenität des papillaren Gewebes in seinem Falle als einen Beginn myxomatöser Veränderung, der in Du Mesnil's Hautstücke bis zu totaler Degeneration der Cutis fortgeschritten wäre. Gegen eine angeborene Hemmungsbildung des Kollagens spricht ihm, dass die elastische Substanz vollentwickelt war und die ganze Affektion erst in der Pubertät sich und zwar ganz ungleichmässig an den verschiedenen Regionen entwickelte.

Ich habe zu verschiedenen Zeiten und mit den verschiedensten Methoden dasselbe Material wie Williams in der Absicht untersucht, eventuell eine noch befriedigendere Lösung der seltsamen Hautveränderung zu finden; doch ohne besseren Erfolg. Denn wenn auch durch den Befund der spiraligen Aufwicklung der Gefässe, Nerven, der stärkeren Krümmung der elastischen und stärkeren Auftheilung der kollagenen Fasern eine genügende Begründung der ausserordentlichen Dehnbarkeit der Haut gegeben erscheint, so ist doch das noch auffallendere Symptom der erhöhten Retraktionskraft der gespannten Haut bei unverändertem Bestande des Elastins nicht so leicht verständlich und wird es noch weniger, wenn, wie ich hinzufügen kann, ein gewisser, wenn auch beschränkter Theil der elastischen Fasern in Elacin verwandelt ist. Möglicherweise ist diese echte Degeneration als ein Effekt der berufsmässigen Ueberdehnung aufzufassen. Im Uebrigen kann ich fast alle einzelnen Befunde von Williams bestätigen und lege mit ihm ein Hauptgewicht auf die knäuelartigen Windungen der Gefässe und Nerven, welche einer so grossen Ausdehnung fähig sind. Denn diese Organe sind es ja hauptsächlich, deren bindegewebige Umhüllung die Retinacula der Haut darstellt. Es muss hervorgehoben werden, dass alle eingelagerten Organe in der Haut viel freier beweglich liegen als gewöhnlich, es fehlen die unzähligen feinen Bindegewebsfasern grossentheils, durch welche sie normalerweise mit dem Filz von Cutisfasern innig verbunden sind, sei es, dass dieselben abgerissen sind oder nie vorhanden waren. Daher bestehen an der Grenze aller dieser Organe, der Follikel, Knäuel, Gefässe, Nerven und Muskeln ausgedehnte, aber nicht weite Lymphspalten und dadurch vielleicht der Anschein von Oedem. Aber ein wirkliches Oedem existirt nicht und hier ist ein Punkt, in welchem ich von Williams abweichen muss, welcher ein geringes Oedem konstatirt. Auch will ich bemerken, dass ich nicht die geringste entzündliche Zelleninfiltration um die Gefässe und gar keine Leukocyten, wie Williams annimmt, in der Umgebung derselben

finde. Die Gefässwände sind blos zellenreicher als normal, was sich wohl daraus erklärt, dass sie in vivo oft überdehnt und hier in zusammengeschnürtem Zustande vorliegen. Also auch diese Handhabe, den myxomatösen Zustand an Du Mesnil's Präparaten sich zu erklären, fällt fort. Ueberhaupt finde ich den schleimähnlichen Zustand des Papillarkörpers recht unbedeutend; er läuft auf eine etwas grössere Zerstreuung der Bindegewebsfasern hinaus, die im Uebrigen durch Wasserblau und neutrales Orcein scharf färbbar sind und bei gleichzeitiger Färbung mit beiden Farbstoffen einen sehr dichten Filz bilden. Auch lässt sich Mucin innerhalb derselben durch Methylenroth nicht nachweisen. Weiter ist es mir auch nicht möglich gewesen, an dem Kollagen, besonders der unteren Schichten, irgend welche Degenerationen nachzuweisen, welche der partiellen Umwandlung des Elastins in Elacin entsprechen würden; ich fand weder Collastin noch Collacin.

So sehe ich mich, wie Williams, gedrängt, per exclusionen anzunehmen, dass in unserem Falle die exquisite Dehnbarkeit der Haut auf Schlängelung und Entrollbarkeit der Gefässe, Nerven und elastischen Fasern und auf der Aufsplitterung der collagenen Substanz beruht. Diese letztere scheint mir jedoch noch mehr in den Vordergrund gestellt werden zu müssen; sie ist geradezu extrem. Bei guter Wasserblau- neutr. Orcein-Färbung, welche die Conturen aller Fibrillen zu Tage treten lässt, hat man vom Papillarkörper bis zum Hypoderm eine gleichmässige Masse kurzer, gekräuselter Kollagenflocken vor sich, ohne jeden festen Zusammenhang durch gröbere und längere Balken. Es wäre daher interessant, bei zukünftiger Untersuchung auf die Spaltungsrichtung zu achten, welche wohl nicht von normaler Schärfe sein kann.

Für die exquisite Kontraktilität scheint mir der Rekurs auf die erhaltene Masse elastischer Fasern, auch abgesehen von ihrer theilweisen Degeneration nicht genügend. Aber ich bin nicht im Stande, diesen wichtigsten Punkt zu erklären, es sei denn, dass weitere Untersuchungen ergeben sollten, dass die Hautmuskeln stets vermehrt sind. Williams notirt eine solche Hyperplasie mit Vorbehalt; ich finde ebenfalls an vielen Schnitten auffallend viele schräge Hautmuskeln. Dieser Punkt verdient eine genaue Nachprüfung, denn eine Hyperplasie der Muskeln würde natürlich die vollkommene Elasticität und starke Kontraktilität der Haut sofort und einfach erklären. In diesem Falle müssten wir allerdings wohl die Affektion aus der Reihe der regressiven Veränderungen, unter welchen ich sie auf Grund von Du Mesnil's Befund belassen habe, heraus in die Klasse der progressiven Ernährungsstörungen versetzen.

Literatur.

Kopp, Demonstration zweier Fälle von Cutis laxa. Münch. med. Woch. 1888. No. 15.

Du Mesnil, Beiträge zur Anatomie und Aetiologie einiger Hautkrankheiten. Würzburg 1890. 1.

Seifert, Centrlbl. f. klin. Med. 1890. Januar.

Williams, Cutis laxa. Mon. 1892. Bd. 14. pg. 490.

Kolloide Degeneration.
(Miliares Kolloidom, Besnier; Hyalom, Vidal-Leloir.)

Diese Affektion ist bisher nur bei älteren Personen, die lange Zeit den Witterungseinflüssen stark ausgesetzt waren, gefunden worden. Sie tritt auf in Form kleiner, unregelmässig geformter, glänzender, citronengelber, durchscheinender, harter Efflorescenzen, welche den oberen Theil des Gesichtes, den Hals- und Handrücken einnehmen und zum Theil in die Haut eingelassen sind, zum Theil dieselbe überragen. Obgleich sie an vielen Stellen gruppenweise gehäuft vorkommen, confluiren sie doch nicht. Beim Ausdrücken der Knötchen entleert sich eine durchsichtige, gelatinöse Masse.

Dieselbe wurde zuerst von E. Wagner unter dem Namen Kolloidmilium und dann von Besnier unter der richtigeren Bezeichnung: kolloide Degeneration der Haut vor längerer Zeit beschrieben, später hat Liveing noch drei Fälle ohne histologische Untersuchung mitgetheilt.

Balzer, welcher den Fall von Besnier histologisch untersuchte, konstatirte bereits an dem ausgedrückten Inhalt der Knötchen, dass die kolloide Masse aus einer Veränderung der kollagenen Faserbündel hervorgeht, während die eingelagerten Bindegewebszellen und Drüsen vollkommen intakt waren. Auf der Höhe des Knötchens ist die Oberhaut verdünnt, der Papillarkörper verstrichen, aber in Form eines feinen Bandes fast überall zwischen den kolloiden Massen der Cutis und der Oberhaut noch erhalten. Ebenso drängen erstere die vollkommen gesunden Follikel und Drüsen nur zur Seite und sind von ihnen noch durch eine feine Zone gesunden Bindegewebes getrennt. Die kolloide Infiltration der Cutis zeigt sich hauptsächlich in der subpapillären Region und zunächst als eine einfache Veränderung der Farbenreaction, indem die kollagenen Bündel sich daselbst mit Pikrokarmin nicht rosa, sondern dunkel orange färben. Weiter abwärts zeigen nur einige Faserbündel diese Reaction. Bei weitergehender Degeneration schwellen dieselben auf und confluiren zu glänzenden, grossen Blöcken. Die Nerven verhalten sich ganz normal. Die Gefässe zeigen dagegen eine kolloide, keine amyloide Degeneration der äusseren Schichten. Dieselbe ist nicht an die Nähe der kolloiden Blöcke gebunden; zuweilen sind aber die Gefässe von degenerirten Faserbündeln umgeben. Anhäufungen von Zellen um dieselben finden sich besonders dort, wo die Degeneration nicht hochgradig ist; sie alteriren nicht den rein regressiven Charakter der Affektion. Balzer ist geneigt, den Ausgangspunkt der kolloiden Affektion in die Gefässscheiden zu versetzen.

Durch diese sorgfältige Untersuchung war sichergestellt, dass es sich auch in dem Falle von Wagner bei dessen kolloiden, knäuelförmig gewundenen Massen nicht um eine epitheliale Bildung (Milium) wie Wagner wollte, sondern um ein Degenerationsprodukt der Cutis gehandelt hat.

Zehn Jahre später hatte Balzer wiederum Gelegenheit, einen ganz gleichen Fall von Feulard mikroskopisch zu untersuchen. In diesem Fall war die Disposition der kolloiden Blöcke im oberen Theile der

Haut zwischen den Follikeln dieselbe, aber die kolloide Degeneration war auch noch im Hypoderm nachzuweisen und die Scheiden der Haarbälge waren theilweise entartet. Im Gegensatz zum ersten Falle findet Balzer auch einige Anhäufungen von Zellen zwischen den Blöcken kolloid verändert, möchte dagegen dieses Mal den Ausgangspunkt durchaus nicht in die Gefässwandungen verlegen, da die Gefässe alle durchgängig sind und die Affektion in der gefässärmsten Partie der Cutis ihren Sitz aufschlägt. In der Umgebung der kolloiden Blöcke findet Balzer das elastische Gewebe wohl erhalten. An Stelle der Degeneration sind die elastischen Fasern verdünnt, in Fragmente zerfallen oder werden unfärbbar. Balzer definirt schliesslich die Affektion als eine kolloide Infiltration der Bindegewebsbündel, welche zu kompakten, voluminösen Massen anschwellen unter Verdrängung der übrigen Hautbestandtheile und Bildung von Hohlräumen in der Cutis, aus denen die kolloiden Massen leicht in toto herauszuschälen sind.

Neuerdings hat Perrin wiederum einen Fall dieser seltenen Geschwulstart mitgetheilt, welcher von Reboul mikroskopisch untersucht wurde. Derselbe bestätigt fast wörtlich die von Balzer mitgetheilten Thatsachen; das einzige Neue ist eine kolloide Degeneration des Perineuriums, übrigens ohne Veränderung der Nerven. Auch hebt Reboul mehr als Balzer die kolloiden Gefässveränderungen und die mitten in der kolloiden Zone vorkommenden, zelligen Infiltrate hervor. Die Veränderungen des elastischen Gewebes, welche Balzer beschreibt, erwähnt Reboul nicht.

Durch das liebenswürdige Entgegenkommen von Herrn Dr. Perrin erhielt ich von diesem letzteren Falle ein Stück eines Knötchens, dessen Untersuchung mir gestattet, den Beschreibungen von Balzer und Reboul einige Einzelheiten hinzuzufügen. Denn selbstverständlich ist die Anwendung der in diesem Buche an verschiedenen Orten angegebenen specifischen Methoden der Kollagen- und Elastinfärbung bei Bearbeitung der vorliegenden Affektion absolut erforderlich; sodann liegt die Vermuthung nahe, dass die bei der senilen Haut des Gesichtes mitgetheilten Thatsachen über Elacin und Kollacin von massgebender Bedeutung für die Erklärung der kolloiden Massen sein werden, welche bei dieser Affektion gefunden werden. Denn die letztere entsteht ja geradezu nur auf dem Boden der senilen Gesichtshaut. Es hat sich mir dann auch ergeben, dass die von Balzer gefundene, schwächere Tingibilität der elastischen Fasern nur auf einzelne Herde unterhalb der kolloiden Blöcke beschränkt und auf eine Umwandlung des Elastins in Elacin zu beziehen ist. Bei entsprechender basischer Färbung mit Methylenblau oder Saffranin treten dieselben Fasern um so stärker hervor. Die Kolloidblöcke sind sodann, wie Balzer richtig angibt, von einer Schale elastischen Gewebes umgeben, welches nur zum kleinsten Theil seine Form gewahrt hat, zum grösseren in Tropfen, Schollen und kleinere Körner zerfallen erscheint, übrigens nicht anders, wie in jeder senilen Gesichtshaut. Aber das konnte Balzer natürlich nicht ahnen, dass auch in den kolloiden Blöcken eine bedeutende Menge von Elastin enthalten ist. Die kleineren Blöcke am Rande des Knötchens geben

geradezu bei saurer Orceinfärbung theils ganz, theils in einzelnen Sectoren die dunkelbraune Reaction des Elastins, ein Bild, welches auf den ersten Blick die Deutung von Schmidt zu bestätigen scheint, als sei die kolloide Substanz der senilen Haut nur umgewandeltes Elastin. Aber gerade hier erkennt man bei sorgfältiger Untersuchung, dass die Dinge doch viel weniger einfach liegen*).

Eine reine Kollagenfärbung zeigt, dass von dem an der Oberfläche und in der Tiefe zurückgebliebenen normalen Kollagen eine vollständige Stufenleiter bis zum Kolloidblock hinführt. Zunächst färben sich die Faserbündel schwächer und zeigen nur einzelne stark gefärbte Fibrillen eingesprengt, dann zersplittern sie in Längsfasern und schliesslich in Körner verschiedenster Form. Dieser lockere Bau von Körnern verdichtet sich wieder zu einer kompakteren Masse von körnigem Gefüge, welche erst im Innern, dann am Rande homogen wird und dann einen Sector eines grossen Kolloidblockes darstellt. Nicht minder gut kann man jedoch mittelst der sauren Orceinfärbung einen allmählichen Uebergang von den wenigen Resten wohlerhaltenen Elastins ebenfalls bis zum Kolloidblock verfolgen. Zuerst zerfallen die elastischen Fasern ganz wie in der senilen Haut auch sonst in sich tropfenförmig abrundende oder schleifenförmig zusammenliegende, gröbere Theilstücke oder feinere Fäserchen und bilden insgesammt einen losen Faserfilz, welcher überall einzelne dickere Elastinschollen eingesprengt enthält. Dieser Filz verdichtet sich immer mehr und stellt schliesslich einen grossen Klumpen dar, welcher von der Mitte nach dem Rande homogen wird und dann ebenfalls einen Sector eines grossen Kolloidblockes repräsentirt. Es besteht nur der Unterschied, dass das degenerirende Elastin stets seine specifische Färbung beibehält, während das degenerirende Kollagen gleich anfangs bedeutend weniger tingibel wird.

Eine gute Doppelfärbung (z. B. Wasserblau-Orcein) für Kollagen und Elastin zeigt nun, dass die beiden Reihen von Veränderungen nur im Anfange parallel laufen, bald aber an einem gemeinschaftlichen Substrat stattfinden, indem sich die degenerirenden Produkte zu einem neuen Körper, dem Kollastin**) verbinden. Dort, wo bei der Elastinfärbung der dichte braune Filz, bei der Kollagenfärbung die dichte, körnige Masse auftritt, ist die Verbindung bereits vollzogen. Aus dem Kollastin wird sodann durch Homogenisirung und Aufquellung das Kolloid, mit dessen Auftreten die bis dahin vorwiegende Elastinfarbe verschwindet. Die Umgebung des Knötchens enthält in den oberen zwei Dritteln der Cutis nur noch wenig Kollagen und Elastin, sondern besteht zum grössten Theil bereits aus Kollastin von der Reaktion des Elastins.

Soweit wäre der Process noch relativ einfach; aber nun kommt noch hinzu, dass gleich anfangs einige elastische Fasern (in der Tiefe der Haut), einige Tropfen und Schollen von Elastin (in den oberen

*) Ich kann diese etwas verwickelten und eine sehr ausgearbeitete, tinktorielle Technik erfordernden Verhältnisse an dieser Stelle nur in Kürze mittheilen und werde andererorts ausführlicher darauf zurückkommen.

**) S. Kapitel: Senile Degeneration.

Cutisschichten) und endlich auch einige Partien des losen Elastinfilzes sich in basophiles Elacin*) umwandeln. Dieses nimmt dann keinen Theil mehr an der Bildung des Kolloids, sondern stellt in dem allgemeinen Degenerationsprocesse eine Seitenreihe dar, indem die ganzen Elacinfasern als solche verharren, die Elacintröpfchen und Elacinkörner aber sich mit dem Kollagen zu Kollacin verbinden. Ich habe die Kollacinbildung bisher nirgends in so grossem Umfange und in so reicher Formenauswahl getroffen wie hier. Eine isolirte Färbung desselben gibt besonders die Säurefuchsin-Pikrinmethode, indem bei dieser Elacin, Elastin und Kolloid nicht specifisch gefärbt werden. Auf dem fast durchweg gelben Grunde treten dann die Fäserchen, Schollen, Blöcke und die groben aufgesplitterten Balken von Kollacin in dunkler, fast schwarzrother Farbe hervor und es zeigt sich, dass dieselben ganz unregelmässig an vereinzelten Stellen gehäuft, doch im Ganzen nicht sehr zahlreich in die kolloiden Blöcke und das umgebende Kollastin eingesprengt sind.

Es gehen mithin bei dieser regressiven Metamorphose zwei verwandte Processe neben einander her, von denen nur der eine durch die enorme Anschwellung seiner Produkte, des Kollastins und des Kolloids, zu den makroskopisch wahrnehmbaren Protuberanzen der Affektion Anlass gibt, während die aus Elacin und Kollacin bestehenden Produkte des anderen nur mikroskopisch wahrnehmbar werden. Das Kollastin und Kolloid einerseits wie das Kollacin andrerseits haben aber die Eigenthümlichkeit gemeinsam, dass sie aus der kollagenen Substanz unter Einfluss des sich auflösenden, veränderten und unveränderten Elastins entstehen.

Literatur.

Lehrbücher: Besnier-Doyon, Vidal-Leloir.
E. Wagner, Das Kolloidmilium der Haut. Arch. d. Heilk. 1866. p. 463.
Besnier, Ueber einen Fall von kolloider Degeneration der Haut, einer nicht beschriebenen und nicht benannten oder unpassend Kolloidmilium benannten Affektion. Annales 1879. 461.
Feulard und Balzer, Ein neuer Fall von kolloider Degeneration der Haut. Annales 1885. pg. 342.
Liveing, Bemerkungen über kolloide Degeneration der Haut. Brit. med. Journ. 1886. pg. 587.
Perrin, Ein Fall von kolloider Degeneration der Haut (Colloidoma miliare). Intern. Kongress d. Derm. Wien 1892.

Myxödem.

Die klinische Charakteristik dieser von Gull, Ord und Charcot in die Wissenschaft eingeführten Dermatose ist eine so scharfe und allgemein bekannte, dass eine Verwechslung des Myxödems der Haut mit anderen Erkrankungen derselben, besonders mit gewöhnlichem Oedem kaum vorkommen dürfte. Ich wende mich daher gleich zu den

*) S. p. 993.

leider sehr spärlichen Resultaten, welche die bisherige histologische Untersuchung dieser höchst interessanten Affektion der Haut ergeben hat.

Ord konstatirte zuerst bei der Untersuchung myxödematöser Leichen in den verschiedensten Organen das Vorhandensein einer mucinähnlichen Substanz und so auch in der Haut und im Hypoderm. Auf diese Substanz führte er das eigenthümliche gedunsen- elastische Verhalten der Haut zurück, welche bekanntlich nur für das Auge, aber nicht für den Druck des Fingers ödemähnlich ist und gründete andrerseits auf dieselbe die Benennung: Myxödem.

Virchow, welcher Gelegenheit hatte, histologische Präparate von Myxödem 1886 in London zu untersuchen, theilte in einem Vortrage über dieses Thema im Februar 1887 mit, dass es sich um eine Wucherung des Bindegewebes in den cutanen und oberflächlichen, subcutanen Abschnitten der Haut mit so reichlichen Kern- und Zelltheilungen handle, dass an manchen Stellen der Anschein von Granulationsgewebe hervorgebracht werde. Es sind nicht die Fettzellen selbst, welche in Wucherung gerathen, sondern die Züge interstitiellen Bindegewebes, während das Fettgewebe atrophisch wird. Dieser Befund von irritativen, vielleicht entzündlichen Vorgängen in der Haut war für Virchow um so überraschender, als er nach den Beschreibungen der englischen Autoren die Affektion für eine rein passive Stauungsgeschwulst gehalten hatte, mit Ansammlung mucinöser Massen und eventuell einer Metaplasie des Fettgewebes durch Schleimgewebe. Von dieser letzteren Degeneration war nichts zu sehen, allerdings waren die Virchow vorliegenden fertigen Präparate auch „nicht geeignet, darüber zu unterrichten, in welcher Weise das Mucin in dem Gewebe enthalten ist und wo es steckt."

Aus dieser Mittheilung ist noch besonders folgender Satz hervorzuheben: „Das Sonderbare dabei ist, dass diese (irritativen) Vorgänge an der Oberfläche der Cutis beinahe ganz fehlen, während gerade die tieferen Schichten der Cutis und die oberen Schichten des subcutanen Gewebes daran participiren." Diese von Virchow mit Recht als auffallend hervorgehobene Lokalisation scheint aber doch nicht in allen Fällen oder Stadien vorhanden zu sein, denn bei einer später folgenden Demonstration eines Londoner Präparates vom Augenlide heisst es, dass „unmittelbar unter den Papillen eine ausserordentlich starke Wucherung in dem Gewebe stattfindet, wodurch die ganze Partie, die sonst ziemlich spärlich mit zelligen Elementen versehen ist, von einem ganz dichten Kern- und Zellenmaterial erfüllt erscheint."

Caspary hatte sodann Gelegenheit, ein Stückchen myxödematöser Gesichtshaut zu untersuchen und konstatirte einen durchaus abweichenden Befund. An der Oberhaut, den Drüsen und Muskeln, konnte er keinerlei Veränderungen wahrnehmen. Dagegen zeigte sich in den obersten Cutislagen ein fast völliger Schwund des kollagenen Gewebes und ein auffallend mässiges Hervortreten des elastischen Gewebes, sodann viele Lücken mit feinkörnigem, zellarmen Inhalte erfüllt und sehr

wenige Blutgefässe. Weiter fielen Caspary eigenthümlich glänzende Schollen auf, deren Natur er sich nicht erklären konnte und die (s. Capitel: Senile Degeneration der Haut) heute als degenerirtes Elastin und Kollagen in jeder alten Gesichtshaut erkannt sind. (Die betreffende Patientin war 58 Jahre alt). Auch die Hypertrophie des elastischen Gewebes ist heutzutage bekanntlich als normaler Befund an dem Papillarkörper und der obersten Cutis der Gesichtshaut registrirt. In den tieferen Schichten des Corium waren die Bindegewebsbündel normal; irritative Vorgänge daselbst und im Hypoderm konnte Caspary nicht konstatiren.

Von demselben Falle erhielt Baumgarten ein Stückchen der Halshaut zur Untersuchung, welche früher sehr deutlich myxödematös verdickt gewesen war und fand nur eine auffällig starke Entwicklung der elastischen Fasern, sowie hochgradige Leukocytenansammlungen in nächster Umgebung der Cutisgefässe. Die letzteren steigerten sich stellenweise bis zur Bildung kleiner, unscharf begrenzter, leukocytärer Zellenherdchen. Sonst war keine Abweichung vom typischen Strukturbilde der Haut zu konstatiren.

Während mithin Caspary an der Gesichtshaut desselben Falles einen fast ganz negativen Befund erhob, lauten Baumgarten's Angaben den von Virchow ähnlicher.

Es folgen nun einige Angaben, welche wieder mehr mit der ersten von Ord harmoniren. Campana fand die fibrilläre Struktur der Haut zum Theil geschwunden und durch eine schleimige Substanz ersetzt. Schwass sah beim Anschneiden der Haut des Thorax eine Umwandlung des Hypoderms in eine „gelatinöse, fadenziehende Masse". Ord, welcher auf dem internationalen medicinischen Congresse in Berlin seine Erfahrungen resumirte, sprach sich dahin aus, dass nicht nur in der Haut, sondern in allen Organen das Bindegewebe vermehrt, reich an Kernen und von entzündlichen Produkten erfüllt sei. Bei seinem ersten Patienten, welcher während der voll entwickelten Krankheit starb, habe sich eine grosse Menge von Mucin in den Geweben gefunden. „Spätere Untersuchungen haben jedoch diesen Befund nicht bestätigt, was bei der Verschiedenheit der Fälle und dem verschiedenen Zustande, in welchem sich die Kranken bei ihrem Tode befanden, nicht Wunder nehmen kann". Auch Mosler spricht bei dieser Gelegenheit von dem prall elastischen Gefühl gleich „erstarrter Nährgelatine", welches die Haut darbietet und welches durch den erhöhten Mucingehalt erzeugt werde.

Aus diesen Notizen geht hervor, dass den Untersuchern jedenfalls verschiedene Objekte und wahrscheinlich verschiedene Stadien vorgelegen haben, denn ein Reichthum an entzündlicher Zellinfiltration auf der einen Seite, ein völliger Mangel derselben auf der anderen, eine völlige Umwandlung in gelatinöses Schleimgewebe hier und Abwesenheit der Mucinmassen dort — diese Angaben lassen sich wohl bei der in allen Fällen sichergestellten Diagnose nicht anders vereinigen. Höchstens mag den an gehärteten Präparaten arbeitenden Untersuchern Mucin, welches vorhanden war, entgangen sein; denn dass es durch

die Konservirung verloren gegangen sein sollte, ist bei seiner Unlöslichkeit in Alkohol, Chromsäure und Osmiumsäure nicht gut anzunehmen. In dieser Beziehung haben wir es heute bei den uns zu Gebote stehenden Färbungsmethoden für mucinöse Substanzen leichter. Sodann scheint es festzustehen, dass das elastische Gewebe gegenüber der Norm vermehrt, das collagene vermindert ist (Baumgarten, Campana).

Die Nachuntersuchung hat also hauptsächlich folgende Punkte ins Auge zu fassen: das Verhalten des Kollagens und Elastins, das eventuelle Vorhandensein und die Verbreitung von Mucin und Zellinfiltration. Dass Zellinfiltrate bei sonstigem Vorhandensein degenerativer Vorgänge nicht schon die entzündliche Natur des Grundprocesses beweisen, ersieht man u. a. aus dem Vorhandensein derselben in einfach seniler Haut.

Durch die gütige Vermittlung von Herrn Norman Walker bin ich in der Lage, zur Lösung dieser Fragen einen kleinen Beitrag liefern zu können. Das Stückchen myxödematöser Haut, welches ich erhielt, stammte vom Kopf einer 56 jährigen Patientin, welche während der Besserung ihres Zustandes durch Schilddrüsenbehandlung in einem Anfalle von Synkope starb.

Es zeigte, um diesen Punkt gleich vorweg zu nehmen, keine Spur von Zelleninfiltration oder Leukocytose, obwohl im Allgemeinen alle Theile der Cutis, auch die Gefässwände etwas zellenreicher waren als normal. Alle Zellen waren zudem äusserst protoplasmaarm, spindelförmig und die Kerne durchweg stäbchenförmig, wie man es sonst in der Cutis nur dort findet, wo ein Druck irgend welcher Art, z. B. von hypertrophischem kollagenem Gewebe auf die Zellen und Kerne zurückwirkt. Um so mehr musste diese Zellenform auffallen, als bei Kern- und Protoplasmafärbungen die Cutis überall, besonders aber der Papillarkörper von grossen Lücken und Saftspalten durchsetzt zu sein schienen und diese Incongruenz sprach für eine im Gewebe vorhandene oder vorhanden gewesene, nicht sichtbar zu machende Substanz.

Ueberraschende Resultate ergab die Färbung auf Kollagen, Elastin und Elacin. Auch bei meinem Präparate ist das Kollagen bedeutend vermindert. Ein festes kollagenes Fasergeflecht existirt in der Cutis überhaupt nicht, sondern nur eine lose, nach Art der Halme in einer Korngarbe übereinander geschichtete Masse von geschwungenen Fasern. Ueber alles, was in dieser Masse von kollagener Natur ist, giebt die Säurefuchsin-Pikrin-Methode Auskunft. Man sieht, dass fast alle (rothen) kollagenen Fasern, parallel der Oberfläche, äusserst lose gepackt verlaufen und von oben nach unten stetig an Dicke zunehmen. Zwischen den Fettläppchen finden sich sehr dicke kollagene Bündel, die aber eben so lose zusammenliegen und geschwungene Formen besitzen wie die dünneren Fasern der Cutis. Der sehr verdickte Papillarkörper besteht sogar aus einem Filz äusserst feiner kollagener Fasern, die in allen Richtungen verlaufen mit ausgedehnten, anscheinend leeren Saftspalten. Die Färbung auf Elastin mit saurem Orcein ergiebt in gewissem Sinne ein ähnliches Bild, indem hier von einer normalen Durchflechtung des Kollagens nicht die Rede ist, sondern die Fasern mit

den kollagenen gemischt und wie diese horizontal in Wellenlinien verlaufen. Wenn aber die letzteren wegen der vielen Lücken den Eindruck verminderter Anzahl machen, so sind die elastischen Fasern jedenfalls erheblich vermehrt und zwar besonders in der eigentlichen Cutis, während das guirlandenförmige Netz des Papillarkörpers von normaler Stärke ist.

Bis soweit haben wir nur eine Umlagerung der Cutisfasern und quantitative, nicht sehr bedeutende Abweichungen von der Norm constatirt. Ganz anders jedoch, sowie wir empfindlichere Färbemethoden zum Studium etwaiger qualitativer Abweichungen in Anwendung bringen. Die Entfärbung der Methylenblauschnitte mit neutralem Orcein ergibt schon, dass viele kollagene Fasern und zwar je mehr, je weiter dieselben nach dem Hypoderm zu gelegen sind, nicht gehörig — wie gesunde kollagene Fasern — das Orcein annehmen, sondern ganz oder theilweise das basische Methylenblau festhalten. Es besteht mithin eine ausgedehnte Basophilie des Kollagens. Aber in noch viel grösserem Umfange ist das Elastin in derselben Richtung verändert. Denn färbt man das Kollagen mit Wasserblau vor und dann mit Karbolfuchsin oder Saffranin nach, so erhält man eine Rothfärbung von erstaunlich vielen Fasern, welche den elastischen in allem bis auf die Farbenreaktion gleichen und die wir (siehe die Kapitel: senile und kolloide Degeneration) als Elacinfasern oder basophile Elastinfasern bezeichnen müssen. Die Menge der Elacinfasern habe ich an dieser myxödematösen Haut grösser gefunden als an allen sonstigen Fundorten des Elacins. An denselben Präparaten bemerkt man jedoch, dass nicht nur ein grosser Theil der elastischen Fasern in Elacin umgewandelt ist, sondern dass dieselbe Farbenreaktion sich auchauf mittelstarke und dicke kollagene Bündel ausdehnt, welche durch ihren terminalen Zerfall in Fibrillen und ihre Längsstreifung als solche nicht zu verkennen sind. Es besteht mithin hier dieselbe Umprägung von kollagenen Fasern durch Elacin, die wir bei der kolloiden Degeneration kennen gelernt und deren Resultat wir den Namen: Kollacin gegeben haben.

Um diesen höchst merkwürdigen Vorgang sicher festzustellen, genügen diese einfachen Färbungen noch nicht; denn da, wie wir sahen, auch eine ausgedehnte Basophilie der kollagenen Fasern besteht, könnte man diese Färbung so deuten, dass das Karbolfuchsin unterschiedlos basophile, elastische und kollagene Fasern tingire. Schnitte, welche einfach mit Methylenblau und neutralem Orcein gefärbt sind, ergeben nun, dass die öfter genannten, groben Balken des Hypoderms sich auf dem Querschnitt nicht gleichmässig färben, sondern ein blaues Mosaik von braunen Linien umrahmt zeigen und eine noch stärker gebräunte, äussere Grenzlinie. In einzelnen Querschnitten theilen die braunen Septen gyrusartige, blaue Felder ab; hier waren mithin die betreffenden Bündel nicht aus stielrunden Fasern zusammengesetzt, sondern stellten gefaltete und zusammengelegte Platten dar. Ebenso zeigt sich bei der Wasserblau-Karbolfuchsinmethode, dass das Innere vieler grober Fasern die basische, die äussere Fläche und die Septen im Innern die saure bevorzugen. Dieser Umstand wäre sehr auffallend, wenn diese Fasern

ganz aus kollagener Substanz bestehen würden, verständlicher dagegen, wenn hier eine Ablagerung von Elastin auf die äussere Fläche der kollagenen Fasern stattgefunden hat. Aber durchaus beweisend für diese Auffassung sind nur dreifache Färbungen, bei denen man zuerst mit saurem Orcein alles elastische, dann mit Wasserblau das kollagene Gewebe vorfärbt und schliesslich mit Carbolfuchsin diese Farben aus allen basophilen, degenerirten Partien verdrängt. Hier findet man in der That einzelne fuchsinrothe, grobe Bündel mit elastischen, braunen Platten belegt und von feineren solchen durchzogen. Wäre, wie es nach den Doppelfärbungen immerhin möglich sein könnte, die Farbendifferenz des Querschnittes dadurch entstanden, dass jedes Bündel von innen nach aussen basophil entartete und daher eine äussere nicht basophile Schicht aufwiese, so müsste diese hier bei der dreifachen Färbung wasserblau gefärbt sein und nicht die für Elastin charakteristische saure Orceinfarbe angenommen haben.

Ich habe diesen Punkt so ausführlich in technischer Beziehung besprochen, weil er noch neu und von principieller Bedeutung ist. Es steht mithin fest, dass ein Theil der basophil gewordenen Kollagenfasern sich äusserlich mit Elastin beschlägt oder imprägnirt und dass wir hier mithin Fasern von Kollastin vor uns haben. Ebenso lässt sich nachweisen, dass einige der dicken Fasern im Innern aus basophilem Collagen bestehen, an den Grenzflächen jedoch Elacin aufgenommen haben, sie färben sich bei derselben dreifachen Färbung an den Rändern leuchtend roth, bedeutend stärker roth als im Innern und entsprechen auf der Längsansicht hinsichtlich ihrer Färbung genau den oben besprochenen Elacinfasern.

Hier lässt sich vermöge der instruktiven Querschnittsbilder der groben Fasern die Entstehung von Kollastin und Kollacin mit besonderer Leichtigkeit demonstriren. Natürlich stellen die betreffenden dreifachen Färbungen ganz besonders bunte Bilder dar, in welcher braune, rothe und blaue und gemischte Fasern dicht gemengt sind und sich scharf von einander abheben; aber dass hier im kleinsten Raume eine rationell kombinirte Färbemethode so ausgezeichnet scharfe Unterschiede unter scheinbar gleichen Fasern aufweist, ist der beste Beweis für die chemische Natur der degenerativen Veränderungen. Blosse physikalische Veränderungen (Quellung, Eintrocknung etc.) könnten wohl gewisse Unterschiede der Färbung bewirken, aber nie so scharfe im kleinsten Raume.

Geht man nach dem Studium dieser combinirten Färbungen wieder zu den einfacher gefärbten Präparaten zurück, so versteht man jetzt die zwei, anfangs auffallenden Umstände, dass nämlich erstens beim Vergleiche der Kollagen- und Elastinbilder die betreffenden Fasern sich merkwürdig ähnlich sehen, in ähnlicher Menge vorhanden sind und ähnlich verlaufen — denn bei diesen Färbungen hat man eben nicht blos kollagene und elastische Fasern, sondern auch elacine, kollacine und kollastine unterschiedlos, wenn auch schwächer mitgefärbt. Und zweitens erkennt man jetzt auch den Grund der abnormen Lagerung der kollagenen und elastischen Fasern, die sich nicht — wie gewöhn-

lich — durchflechten, sondern nahezu parallel verlaufen; denn der grösste Theil von ihnen ist degenerirt und die elacischen Fasern haben ihre frühere Elasticität verloren (vgl. Kapitel: Striae) und sich, den Hautbewegungen folgend, allmählich horizontal und parallel gelagert, da sie wohl gestreckt werden, sich aber nicht mehr zurückordnen können.

Fassen wir alles Gesagte zusammen, so haben wir in diesem Stücke myxödematöser Haut eine weitgehende Degeneration des bindegewebigen Gerüstes vor uns, welche allein schon genügen würde um das gedunsene, polsterartige Aussehen derselben zu erklären. Aber es finden sich auch noch andere merkwürdige Dinge, welche mit dem öfter behaupteten Gehalt der Lymphbahnen an Mucin in Verbindung zu stehen scheinen. Färbt man nämlich mit polychromem Methylenblau und entfärbt in Glycerinäthermischung, so gewahrt man, besonders in den angeschwollenen succulenten, quasi ödematösen Theilen des Papillarkörpers, aber auch zerstreut in allen anderen Theilen der Haut eigenthümliche, amorphe, wolkige, schleierartige oder geformte und dann exquisit krystallinische Bildungen, welche eine für mucinartige Körper charakteristische Rosafärbung angenommen haben. Bei Tanninentfärbung treten dieselben Gebilde noch stärker, aber nun blaugefärbt hervor. Dieselben liegen frei in der Haut, folgen aber nur selten dem Lauf der Saftspalten und Fasern, sondern kreuzen denselben sogar mit Vorliebe, indem sie senkrecht zur Oberfläche verlaufen. Die krystallinischen Bildungen sind häufiger als die ungeformten und zeigen gewöhnlich in der Längsachse einen schmalen, dichten Körper, an welchem sich theils zackenförmig, theils büschelförmig feinere Stäbchen oder Prismen anlegen, so dass im ganzen gefiederte oder fächerförmig gebaute Krystalldrusen herauskommen. Oefters lassen sich diese Bildungen, vermittelst feinerer Ausläufer zusammenhängend, durch grössere Abschnitte der Haut verfolgen. Im ganzen trifft man fast in jedem gut gefärbten Schnitte etwa ein halbes Dutzend grösserer Krystalldrusen an verschiedenen Stellen an.

Die ungeformten hierhin gehörigen Bildungen lassen sich schwer beschreiben. Am ehesten erinnern sie noch an die platten- und schleierförmigen Hüllen, welche manche besonders grosse Mastzellen umgeben (s. Neurofibrom). Oefters liegen sie in breiten Bändern dem Epithel der Oberfläche und Haarbälge an.

Mit diesen Befunden contrastirt um so auffallender die geringe Anzahl und Kleinheit der wirklichen Mastzellen. Man muss schon recht gut färben und suchen, um sie an den gewohnten Plätzen zu finden. Einige bestehen aus einem Kern mit einem Hofe vereinzelter Körnchen.

Hinwieder zeigt sich an dem Epithel der Oberfläche, der Haarbälge und der Knäueldrüsen eine andere bemerkenswerthe Erscheinung, welche möglicherweise auch mit dem Vorhandensein von infiltrirten Substanzen zusammenhängt. Die Saftspalten dieser Epithelien sind nämlich erfüllt mit äusserst feinen Körnern, welche bei den letztgenannten Färbungen eine blaue Farbe aufweisen und da die Epithelien

sich sonst ziemlich passiv verhalten, wohl vom Bindegewebe her eingeschwemmt sein werden.

Das mir vorliegende Material ist leider in der Abheilung befindlich und zu gering, um diese vielversprechenden Befunde weiter zu verfolgen und ich kann um so leichter auf eine naheliegende Verwerthung derselben für die Pathologie der Myxödemhaut verzichten, als dieselben wohl bald eine weitere Durchforschung dieses interessanten Kapitels veranlassen werden.

Literatur.

Ord, Myxödem. Med. Chir. Trans. Bd. 91, p. 57. 1878. Chir. Soc. Trans. Bd. XIII, p. 15. 1880.
Virchow, Ueber Myxödema. Berl. klin. Woch. 1887. p. 121.
—, Demonstration. Berl. klin. Woch. 1887. p. 223.
Caspary, Myxödem. Berl. klin. Woch. 1888. p. 196.
Baumgarten, Ebenda. p. 197.
Schwass, Zur Mxyödemfrage. Berl. klin. Woch. 1889. p. 463.
Campana, (Ebenda citirt). Clin. dermopat. di Genova 1883. p. 21.
Ord, Myxödem. Berl. klin. Woch. 1890. p. 854.

2. Mit Massenverlust.

Striae.

Unter Striae verstehe ich — im Gegensatz zur idiopathischen, linearen Atrophie und zur zufällig linearen Druckatrophie der Haut — lediglich die durch übergrosse Spannung erzeugten, linearen, bleibenden Hautverdünnungen einfach traumatischen Ursprungs, welche am Bauche hauptsächlich und regelmässig durch die Schwangerschaft, dann nach Ascites, Obesitas, den verschiedensten intraabdominalen Tumoren, weiter aus derselben Ursache vorübergehender, übergrosser Spannung an den Extremitäten, Mammae u. s. w. entstehen. Ihre Richtung ist stets eine auf die Richtung der grössten Spannung senkrechte und daher bilden sie meist unter sich parallele Reihen. Die Oberhaut ist daselbst verdünnt, faltig, durchscheinender als normal, die Farbe beim Nachlass der Spannung zuerst röthlich, violett um bei vollkommen ausgeglichener Spannung der übrigen Haut später grauweiss oder bläulich, auch perlmutterfarbig glänzend zu werden.

Küstner, welcher zum ersten Mal die Struktur der Striae genauer untersuchte, fand eine wirkliche Continuitätstrennung im Cutisgewebe, ohne die Betheiligung der einzelnen Gewebe dabei näher zu bestimmen. Ihm trat Langer in einer grösseren Arbeit entgegen mit der Behauptung, dass das kollagene Gewebe durchaus keine Continuitätstrennung, sondern nur eine Umlagerung erleide und veränderte Spannungsverhältnisse aufweise. Auch die Oberhaut fand derselbe vollkommen intakt. Troisier und Ménétrier dagegen konnten die Küster'sche Anschauung in gewissem Sinne rehabilitiren, indem sie den Nachweis führten, dass das elastische Gewebe in der That eine vollständige Continuitätstrennung an Stelle der Striae erfährt. Sie fanden die Oberhaut lediglich verdünnt und ihren Zusammenhang mit der Cutis gelockert, was sie auf den Schwund der Papillen beziehen. Die Umlagerung der kollagenen Bündel findet nur in der Cutis, nicht im

subcutanen Gewebe statt. Die sich normalerweise in spitzen Winkeln kreuzenden Bündel nehmen alle die Richtung des Zuges an und werden dadurch fast vollkommen parallel und diese Umlagerung hört scharf an der Grenze der Striae auf, um dem normalen Verhalten Platz zu machen. Durch die Spannung und Verlagerung gibt der Zusammenhang der kollagenen Bündel unter einander nach, das parallelfaserige Gewebe der Stria erscheint daher rareficirt, wodurch es sich vom dichten Gewebe einer Narbe unterscheidet. Die Blutgefässe werden auch in die neue Spannungsrichtung verlagert. Die auffallendsten Veränderungen finden sich am elastischen Gewebe. Dasselbe ist im Bereiche der Stria erheblich an Menge vermindert. Die wenigen gröberen Fasern laufen in der Spannungsrichtung und lassen grosse, elastinfreie oder nur feine elastische Fäserchen aufweisende Räume zwischen sich. In der Umgebung der Striae ist dagegen das Elastin vermehrt und zwar findet man hier die zusammengeschnurrten, knäuelförmig oder korkzieherartig gewundenen Enden des durchrissenen, elastischen Netzes der Stria dicht gehäuft. Im Uebrigen fanden diese Autoren keine Veränderungen und bemerkten auch keine Unterschiede zwischen frischeren, violetten und alten, perlmutterweissen Striae. Die anfangs dunkle Farbe war von Hebra und Kaposi vermuthungsweise auf Blutaustritte bei der Entstehung der Striae zurückgeführt worden; jedoch zeigen die letzteren nicht die Farbenwandlungen der Hämorrhagien und Troisier und Ménétrier trafen auch keine Spuren von solchen an. Küstner fand die Ursache der Farbenveränderung in der grösseren Durchsichtigkeit der Striae im Anfange, wodurch die tiefen Blutgefässe besser durchschimmern als durch die Umgebung, während später durch Verdickung der Cutis und Oberhaut die Durchsichtigkeit wieder verloren gehen soll, eine Anschauung, der sich Troisier und Ménétrier anschliessen. Ausser der Ruptur und der mechanischen Verlagerung konnten diese Autoren am Elastin selbst keine Veränderung wahrnehmen.

Philippson fand ebenso charakteristische, mechanisch bedingte Veränderungen am Papillarkörper und dem epithelialen Leistensystem der Stria wie die letztgenannten Autoren am elastischen Gewebe. Auch hier handelt es sich um dauernde Verlagerungen der Gebilde, welche direkt und allein durch die übermässige, vorübergehende Spannung erzeugt wird. An der Grenze der Stria zeigt das regelmässige Leistensystem der Umgebung eine Verlängerung der Maschen in der Richtung des Zuges. Dann schwinden successive diejenigen Balken des Leistensystems, welche senkrecht und schräge zur Richtung des Zuges liegen, indem die Epithelien derselben zur Deckung der sich vergrössernden Fläche verbraucht werden. Im selben Maasse flacht sich der Papillarkörper ab. Schliesslich bleiben innerhalb der Stria nur diejenigen Leisten übrig, welche genau in die Zugrichtung fallen. Dieselben überbrücken aber die Stria niemals vollständig, sondern durchqueren sie nur streckenweise und sind weit von einander getrennt. Noch vollständiger als das Leistensystem pflegt der Papillarkörper innerhalb der Stria zur ebenen Fläche ausgeglichen zu sein.

Ich habe mehrfach Gelegenheit gehabt, Striae von Schwangerschaft herrührend zu untersuchen und kann die Angaben von Troisier und Ménétrier über den partiellen Schwund des elastischen Gewebes an Stelle der Stria bestätigen und vervollständigen. Ich finde zunächst, je nach der Intensität der betreffenden Veränderung, resp. der Breite der Striae, die Erscheinungen am elastischen Gewebe sehr verschieden stark ausgebildet. An den schwächsten Striae sind nur wenige Fasern innerhalb der Cutis wirklich gerissen und zurückgeschnellt, die meisten sind nur in die Länge gestreckt und bilden regelmässig mit den ebenfalls gestreckten kollagenen Bündeln abwechselnde, horizontal liegende Bänder. Bei guter Färbung und stärkerer Vergrösserung zeigt sich, dass diese dicken Bänder grossentheils Bündel ganz feiner elastischer Fasern darstellen, welche an verschiedenen Stellen aus einer dicken Faser entspringen wie die Haare eines Pinsels aus dem Stiele desselben und die Richtung der dickeren Faser fortsetzen. Es findet mithin ein Zerfall der gröberen elastischen Fasern in feinste Längsfasern statt. Diese feineren Fasern sind streckenweise zu zahlreich und im Allgemeinen zu dünn, um mit zusammen geschobenen gewöhnlichen Elastinfäden der Haut von schwächerem Kaliber identificirt werden zu können. Einige Fasern sind immer gerissen und finden sich an den Rändern der Striae lockig oder spiralig zusammengeschnellt. Aber diese stärkste Wirkung beschränkt sich auf die eigentliche Cutis. Weder im Hypoderm, noch, wie ich hinzufügen kann, im Papillarkörper findet ein Abreissen der elastischen Fasern statt.

Bei stärker ausgebildeten Striae ist ein mittlerer Theil derselben wirklich von Elastin fast entblösst, aber doch auch nie völlig. Die Rissstelle besitzt innerhalb der eigentlichen Cutis nach oben eine grössere Breite als nach unten, hat mithin im allgemeinen auf den Schnitten die Form eines Trapezes, dessen grössere Basis nach oben schaut. Aber auch hier bleibt die Continuität der papillaren Fasern erhalten; es findet nur eine mässige Streckung des hier befindlichen Netzes statt, derart, dass aus den bekannten guirlandenförmigen Bögen der gesunden Nachbarschaft ein flachwelliges und nach der Mitte zu ein ganz flaches Netz wird, welches mit einer pinselförmigen Endverästelung nach der Mittellinie der Striae ausstrahlt. Hier stossen — in der Mitte jeden Schnittes — die beiden elastischen Endbäumchen des Papillarkörpers, von entgegengesetzten Seiten kommend, auf einander und geben dadurch noch genauer die Linie der maximalen Spannung an, wie die breite und klaffende Rissstelle der nach unten folgenden gröberen Fasern. Das relativ gute Erhaltenbleiben der papillaren Fasern ist offenbar dadurch zu erklären, dass das elastische Netz hier normaler Weise zur Ermöglichung der normalen Hautverschiebungen im Ueberschuss angelegt ist und unter Einbusse seiner natürlichen festonartigen Krümmungen jetzt dem völligen Risse entgeht. Es ist genau dieselbe Erscheinung wie bei dem Papillarkörper und dem epithelialen Leistensystem, welche alle beide vor dem Zuge überschüssig angelegte Bildungen waren und durch den Zug nur zur Ebene ausgeglättet wurden.

Ausser diesen mechanischen Veränderungen des elastischen Gewebes

gibt es aber noch strukturelle, welche bei einer specifischen Färbung auf Elacin hervortreten. Alle Striae, die ich untersuchte, enthielten in grösserer oder geringerer Menge elastische Fasern, welche in Elacin umgewandelt waren, sich mit den Elastinfärbungen nur sehr schwach, dagegen mit basischen Farben stark färbten und ihre scharfen, rankenförmigen Krümmungen verloren hatten. Sie entsprachen mithin ganz den Elacinfasern, welche man in seniler Haut findet und allein auf diesen Befund hin kann man die Stria nicht mehr blos zu den mechanischen Deformationen der Haut stellen, sondern muss sie zu den wahren regressiven Metamorphosen rechnen. Dass derselbe ein zufälliger sei, erscheint mir deshalb ausgeschlossen, weil es sich um Personen im mittleren Lebensalter handelte und die Striae selbst immer mehr Elacinfasern enthalten als die Randpartien, in welchem sich die Anhäufung der durchrissenen Elastinfasern befindet. Hin und wieder trifft man in der Mitte der Stria auf sehr dicke, gequollene, aber doch mit basischen Farben stark tingible Elacinfasern und auf kleine Elacinklumpen, gerade so wie neben dem rareficirten Elastinnetz auch einzelne isolirte Elastinklumpen sichtbar werden.

Es ist nun von besonderem Interesse wahrzunehmen, dass die Elacinfasern, welche die Stria durchqueren, sich physikalisch ganz anders verhalten wie die Elastinfasern. Sie sind nicht in der Mitte durchrissen und auseinander gewichen und demgemäss auch nicht an den Randpartien zusammengeschnellt und angehäuft, sondern — ähnlich wie die kollagenen Fasern — einfach gestreckt und im ausgeschnittenen Präparate doch nur wenig wellig gebogen. Es scheint mir hieraus mit Sicherheit hervorzugehen, dass die Elacinfasern gegenüber den Elastinfasern an Elasticität verloren haben, unelastisch, plastisch geworden sind und wir werden daher auch sonst, wo dieselben reichlich vorhanden sind — in seniler Haut, Narben, bei kolloider Degeneration und beim Myxödem — eine Abnahme der Hautelasticität histologisch erkennen können. Vermöge dieser physikalischen Differenz des Elastins und Elacins häufen sich gerade innerhalb der Stria die Elacinfasern, ausserhalb derselben die Elastinfasern an.

Nach diesen Befunden haben wir uns den Vorgang bei der übermässigen Hautstreckung so vorzustellen, dass zunächst die kollagenen und elastischen Fasern einfach maximal in einer Richtung angespannt werden. Dabei ordnen sie sich in der Zugrichtung möglichst parallel und die eingelagerten Organe, besonders die Knäuel, werden ebenfalls in dieser Richtung verlängert und in der darauf senkrechten verschmälert. Da jede äussere Schicht der Haut nothwendig mehr gespannt wird, als die centraler liegende, so nimmt die Streckung auch von innen nach aussen zu, ist im Panniculus nur wenig bemerkbar und wächst innerhalb der Cutis bis zum Papillarkörper stetig an. Hier nimmt sie jedoch plötzlich wieder bedeutend ab — an kleinen Striae bis zum völligen Schwunde — da der Papillarkörper durch seine gekrümmte Gestalt die Streckung zunächst ohne Rareficirung erlaubt. Daher finden sich innerhalb der eigentlichen Cutis die stärksten Dehnungsveränderungen. Die kollagenen Fasern werden gelockert, die

elastischen ebenfalls; während aber jene nur unter Verbreiterung der Lymphspalten aus einander weichen, schnellen die elastischen Fasern an die Seiten der Striae zurück. Ein anderer Theil der elastischen Fasern verträgt die Dehnung, ohne zu reissen, aber geht andere und zwar regressive Metamorphosen ein, indem theils die dicken Fasern pinselförmig in feinste Fasern auseinanderfallen, theils die elastische Substanz eine Umwandlung in unelastisches Elacin erleidet.

Literatur.

Lehrbücher: **Besnier-Doyon.**
Küstner, Zur Anatomie der Graviditätsnarben. V. A. 1867. pg. 210.
Langer, Ueber die Textur der sog. Graviditätsnarben. Med. Jahrb. 1880. pg. 41.
Troisier und Ménétrier, Histologie der Striae. Arch. de Méd. exper. Bd. 1. pg. 131. 1889.
Philippson, L., Ueber die Formveränderungen des Papillarkörpers der Haut durch die Wirkung einfacher mechanischer Kräfte. V. A. Bd. 120.

Geschwüre, Ulcera.

Geschwüre sind chronische Substanzverluste der Cutis von eigenthümlicher Art. Solange ein durch Trauma, Gangrän etc. herbeigeführter Substanzverlust noch nicht granulirt, stellt er kein Geschwür dar, wenn er gut granulirt ebenfalls nicht. Nur wenn derselbe sich durch Granulationen auszufüllen strebt, an der Vernarbung aber durch Zerfall der Granulationen oder mangelnde Ueberhornung gehindert wird, nennen wir ihn ein Geschwür. Ein Geschwür ist demnach ein in seiner typischen Involution gestörtes Granulationsgewebe. Solange zerfallende Geschwülste (z. B. Carcinome, Sarkome, Gummata) keine Tendenz zur beginnenden Vernarbung zeigen, solange keine Granulationen gebildet werden, besteht auch kein Geschwür. Erst wenn über dem specifisch veränderten Gewebe sich Granulationen erheben, sprechen wir auch hier von Geschwüren, z. B. von syphilitischen, leprösen. Also auch in diesem Falle besteht das Geschwür in einem ungünstig für die Vernarbung verändertem Granulationsgewebe, welches hier nur noch von einem specifisch veränderten Gewebe nach aussen schalenartig umgeben wird.

Wie wir bei der Vernarbung gesehen haben, beruht der normale Heilungsvorgang eines Substanzverlustes auf dem rechtzeitigen Eintreffen und der maassvollen Ausbildung von drei verschiedenen histologischen Momenten: 1. der Sprossung von jungen Kapillaren mit der daran sich knüpfenden Umwandlung des Bindegewebes in ein zellenreiches Granulationsgewebe, 2. der Mitosenbildung des umgebenden Epithels mit der davon abhängigen Bildung von Epithelleisten und innigen Verwachsung des Epithels mit dem Bindegewebe und 3. der sekundären Schrumpfung der Gefässe mit Ausbildung von kollagener Substanz an Stelle des Granulationsgewebes. Nach der obigen Definition ist es klar, dass eine Störung des normalen Heilungsvorganges schon durch eine Störung eines einzelnen oder mehrerer dieser Faktoren und daher auf sehr verschiedene Weise entstehen kann. Dazu kommen noch äussere und innere, von jenen Momenten unabhängige Störungen, welche die im Uebrigen günstigen Bedingungen der Heilung aufheben und auf diese Weise zur Geschwürsbildung Veranlassung geben können. Die klinische Betrachtung hat

denn auch theils aus ätiologischen Rücksichten, theils nach dem äusseren Ansehen eine übergrosse Anzahl verschiedener Geschwürsformen unterschieden. Die histologische Untersuchung zeigt jedoch, dass sich unter diesen stets gewisse Geschwürsbilder wiederholen und dass man, die obigen Faktoren im Auge behaltend, sehr wohl eine einfache histologische Eintheilung der Geschwüre in wenige grosse Gruppen geben kann.

Ich unterscheide nach dem eben Gesagten zwei Hauptgruppen: 1. Geschwüre, welche auf essentiellen Störungen, d. h. Störungen der obigen Faktoren der Heilung beruhen und 2. solche, welche durch accidentelle Störungen entstehen. Die erstere Gruppe ist bereits viel genauer untersucht als die zweite und zwar sind es grösstentheils die so überaus häufigen Unterschenkelgeschwüre, welche dazu das Material geliefert haben.

Zu der ersteren Gruppe rechne ich, nach der Häufigkeit ihres Vorkommens geordnet: 1. das überhornte Geschwür (Ulcus hyperkeratodes, callosum), 2. das anämische (U. anaemicum, atonicum, asthenicum), 3. das überwuchernde (U. fungosum, caro luxurians), 4. das hämorrhagische (U. haemorrhagicum) und 5. das ödematöse (U. oedematosum).

Als zum Theil überhornt erweisen sich bei der Untersuchung viel mehr Geschwüre, als man im Allgemeinen annimmt und die vorzeitige und übermässige Ueberhornung ist ein sehr verbreitetes Hinderniss der Heilung. Es gehören hierher ganz grosse Geschwüre auf sklerotischer, am Knochen fixirter Haut mit blassen graurothen oder graugelben, sehr derben Granulationen und spärlicher Sekretion, die von harten, wulstigen, blassen, glatten Rändern ziemlich weit umlagert sind. Sodann Geschwüre mit überhängenden Rändern auf verschieblicher Haut aber ohne Neigung zur Granulationsbildung. Weiter kleine, anscheinend fast schon geheilte Geschwüre, deren Grund ganz glatt, grauweiss und von den callösen Rändern nahezu vollkommen überlagert ist und endlich die Druckgeschwüre, die nach langem Liegen oder unter Schienenverbänden über Knochenvorsprüngen entstehen und bei denen ein horniger Ring verschieblich, aber ohne Heilungstendenz über einem glatten, grauweissen Geschwürsgrunde liegt.

In allen diesen Fällen findet man als wichtigstes Symptom, dass die abgetragenen Ränder des Geschwüres an der Unterseite ebenso wie an der Oberseite von einer ziemlich dicken, gut verhornenden und Epithelleisten in die Cutis sendenden Stachelschicht bekleidet sind. Das callöse Aussehen dieser Ränder beruht mithin nicht, wie meistens angenommen wird, auf fibröser Beschaffenheit ihres Bindegewebes, sondern ist lediglich der Ausdruck einer vollkommenen Einhüllung mit verhorntem Epithel. Indem das letztere die Geschwürsränder umzieht, sequestrirt es dieselben förmlich und macht sie vollständig ungeeignet, das Geschwür mit einer Epitheldecke zu versehen, auch wenn sie noch solange und fest dem Geschwürsboden anliegen. Statt dessen geht von der äussersten, vom Rande bedeckten Geschwürsgrenze, welche auch schon von Epithel bekleidet ist, ein Versuch aus, in tieferem Niveau das Geschwür zu überhornen. Bei ganz kleinen Geschwüren, besonders wenn die Granulationsbildung mangelhaft ist, gelingt dieses und man hat dann das vollständig überhornte, also gleichsam geheilte Geschwür, welches aber immer noch die Form des Geschwürs, d. h.

überhängende callöse, stark verhornte Ränder und einen mangelhaft verhornten Grund zeigt. Meistens aber und bei allen grossen Geschwüren gelingt die Verhornung unter dem Rande hervor nicht und nur ein kleiner peripherer Saum des Geschwürsbodens ist dann überhornt, während die Mitte des Geschwürs sehr unregelmässige Granulationen hervorbringt. Die Epitheldecke, welche unter dem Rande hervor mühsam auf die Granulationen hinaufkriecht, ist ein schlecht ernährtes sog. „Granulationsepithel" (Friedländer). Es unterscheidet sich von dem normalen Epithelsaum der Granulationen bei regelrechter Vernarbung durch den Mangel an Mitosen. Es wird also nur von hinten vorgeschoben; es wandert nicht selbständig vorwärts. Die Epithelien sind platt und breit, ohne Cylinderschicht und ohne echte Verhornung; sie besitzen auch nicht die Kraft, leistenbildend in die Tiefe zu dringen und Papillen neu abzufurchen. Dadurch kommt es garnicht zu einer genügenden Fixirung dieses Epithelsaumes auf den Granulationen und die Folge ist, dass schon leichte Störungen, eine Blutung in den Granulationen, eine ödematöse Schwellung derselben genügen, um die schwache Epitheldecke zum Abfall zu bringen. Die Ursache der Ueberhornung des Randes, welche den Stillstand der Vernarbung herbeiführt, liegt fast stets in einer mangelhaften Granulationsbildung des Geschwürsbodens, welche wieder ihre lokalen oder allgemeinen Ursachen haben kann. Dadurch wird der Epithelsaum gezwungen, einen falschen Weg in die Tiefe einzuschlagen. Wo die Granulationen anfangs wohl gut aufschiessen, dann aber bei ihrer Umwandelung in kollagenes Gewebe wegen sklerotischer Beschaffenheit der umliegenden Haut diese nicht heranziehen können, flachen sie sich selbst um so mehr ab und nehmen daher eine besonders derbe Beschaffenheit an. In diesem Falle stockt auch die regelmässige Ueberhornung vom Rande her und der Epithelsaum wird an letzterem bereits in die Tiefe abgelenkt. Auf diese Weise entstehen die grossen, äusserst indolenten callösen Geschwüre. Bei den Druckgeschwüren hingegen befördert der Druck einerseits die Hyperkeratose der Ränder, während er andererseits eine gute Granulationsbildung nicht aufkommen lässt und trägt dadurch nach beiden Richtungen zur Entstehung eines überhornten Geschwürs bei. In seltenen Fällen wird diese Geschwürsform durch unzweckmässigen Gebrauch von keratoplastischen Heilmitteln unterhalten, die eine ähnliche Wirkung auf Epithel und Granulationen entfalten wie der mechanische Druck.

Im Gegensatz zu allen übrigen Geschwürsformen ist bei dieser der Rand allein durch eine allseitige Ueberhornung das wahre Hinderniss der Heilung. Es genügt in allen Fällen die Abtragung desselben, um die gewöhnlich seit langer Zeit ausgebliebene Heilung sofort einzuleiten. Unbewusst hat auch die hergebrachte Therapie der Aetzung der Ränder mit Höllenstein oder Salpetersäure denselben Zweck verfolgt, indem man durch die Aetzung das in einen falschen Weg gerathene Epithel zerstörte. Rationeller ist allerdings die Abtragung der Ränder, da ihr Epithelüberzug sich zur Transplantation verwenden lässt.

Die bei manchen Geschwüren auffallend rasch eintretende Randüberhornung wird häufig durch den Umstand befördert, dass die Traumen oder Nekrosen, welche die Geschwürsbildung bewirkten, in der Tiefe der Haut zugleich einige, den Rand umgebende Follikel theilweise zerstörten. Es wächst dann aus dem Fundus derselben genau in derselben Weise die Stachelschicht aus und überzieht die Unterseite des Geschwürsrandes, wie dieselbe bei oberflächlicher Follikelzerstörung durch Wucherung neues Oberflächenepithel für die Umgebung liefert. Die Haarbildung wird dann allerdings gestört. An den Knäueln habe ich bisher eine derartige Betheiligung an der Ueberhornung der Randunterfläche nicht konstatiren können.

Das anämische Geschwür ist äusserlich dem überhornten ähnlich, aber flacher, wie eingetrocknet; es entsteht bei andauernder Beschränkung der Blutzufuhr und häufiger durch lokale als durch allgemeine Cirkulationsstörungen. Die Ränder sind blass und hart, aber nicht überhängend und gehen flach in den mit einer sehr dünnen Schicht von Granulationen bedeckten Geschwürsboden über. Der letztere sondert fast kein Sekret ab, ist trocken, röthlichgrau oder selbst weisslich und unempfindlich.

Der Rand von anämischen Geschwüren zeigt ein in dünner Lage vorgeschobenes, spitz auslaufendes, verhorntes oder eingetrocknetes Epithel ohne Mitosen, welches nur dünne, spärliche Leisten nach unten abgibt. Dasselbe haftet den flachen Granulationen fest an und ist stellenweise mit deren Oberfläche zu einer dünnen, stark tingiblen Kruste vertrocknet. Die Granulationen sind zellenarm, ihre Gefässe klein und spärlich; besonders dürftig sind die oberflächlichen Gefässbogen ausgebildet oder fehlen ganz, während die kollagene Substanz weiter als sonst nach der Oberfläche vordringt. Hiernach scheint die mangelnde Blutzufuhr hauptsächlich dadurch die Heilung zu verhindern, dass sie einerseits die Epithelneubildung schädigt und durch Eintrocknung das Vordringen des Epithels mechanisch hindert, andererseits eine zu frühe Kollagenbildung in den Granulationen herbeiführt.

Das überwuchernde Geschwür, das „wilde Fleisch", die Caro luxurians der älteren Autoren kommt hauptsächlich bei sorgsam, aber nicht in der richtigen Weise gepflegten Substanzverlusten vor. Es war in der Zeit der strikten Antisepsis häufiger als vorher und als jetzt. Hierbei erheben sich die übermässig gewucherten Granulationen 1—5 mm und mehr über das Niveau der umliegenden Haut und werden mit scharfem Rande von einem dünnen Epithelrande eingefasst, welcher, anstatt die Granulationen zu überziehen und sie sich zu unterwerfen, in dieselben manchmal sogar von der Seite her einschneidet, sodass sie dann den Rand wallförmig eine Strecke weit überlagern. Im Uebrigen ist das Aussehen der Granulationen ein vollkommen gesundes, ja üppiges und das Ausbleiben der Heilung scheinbar unerklärlich.

Die Randpartie dieser Geschwüre weist den reinsten Gegensatz auf zu dem Rande der überhornten Geschwüre. Ein dickes, gut ausgebildetes Lager von Stachelzellen reicht bis dicht an die Granulationen heran und senkt sich, hier angekommen, theils leistenförmig in dieselben ein, theils zieht es in dünner Lage an den steil aufsteigenden oder sogar wallartig überhängenden Granulationen hinauf. Hierbei ist das Epithel bald regulär verhornt, bald bildet es eine Hornschicht mit

stäbchenförmigen Kernen. Aber nirgends kommt es zur Ausbildung einer dicken Hornschicht wie beim überhornten Geschwür. Die Granulationen, für sich betrachtet, sind typische; sie besitzen weite, senkrecht aufsteigende Blutgefässe, Plasma- und Spindelzellen in reichlicher Anzahl und in der Tiefe ein horizontal geschichtetes, junges kollagenes Gewebe. Nur entspricht ihre üppige Ausbildung nicht der dürftigen Entwickelung des epithelialen Randsaumes und hierin liegt allein der Grund für die mangelnde Heilungstendenz. Gewöhnlich genügt es, die bis dahin befolgte Verbandmethode zu ändern, statt der dermatoplastisch wirkenden, O oder Cl haltigen Antiseptica (vor allem des Sublimats), welche das Wachsthum der Granulationen fördern und die Mitosenbildung und Verhornung des Epithels hindern, keratoplastische und reducirende Mittel zu setzen (Resorcin, Ichthyol, Schwefel, Zinkleim), um sofort das Gleichgewicht zwischen Granulationsbildung und Epithelwachsthum wieder herzustellen. Hier ist allein das verzögerte Wachsthum des Epithels, welches der Granulationsbildung gegenüber zu spät kommt, Schuld an der Verzögerung der Heilung. Haben die Granulationen erst einmal Zeit und Gelegenheit gehabt, sich weit über das Hautniveau zu erheben, so wird es für das Epithel immer schwieriger, sich dieselben wieder zu unterwerfen und es kommt im besten Falle zu einer hypertrophischen Narbe. Die Behandlung hat mithin auch die Abflachung der Granulationen zu bewerkstelligen und in dieser Beziehung nützt die früher allgemein angewandte oft wiederholte Aetzung der Granulationen mit Höllenstein schon etwas. Aber allein bringt eine Abflachung der Granulationen keine Heilung, wenn man nicht gleichzeitig das Wachsthum und die Verhornung des Randepithels fördert. Die Reducentia (z. B. aufgestreuter Schwefel) genügen beiden Indicationen auf einmal.

Das hämorrhagische Geschwür ist zugleich ein hauptsächlicher Typus des varicösen Geschwürs; sehr viele varicöse Geschwüre des Unterschenkels entwickeln sich aus hämorrhagischen, aber meist erfolgt durch verschieden starkes Eingreifen der drei genannten Heilfaktoren sehr bald die Umwandlung in eine der anderen Geschwürsformen. Das hämorrhagische Geschwür stellt einen blaurothen bis schwarzbraunen seichten oder tiefen Substanzverlust dar, dessen spärliche Granulationen von kleinen Hämorrhagien durchsetzt oder schwammartig von Blut erfüllt sind und in dessen Grund gewöhnlich ein Varix mehr oder weniger blos liegt. Die Randüberhornung bleibt aus oder senkt sich auf die ungenügend entwickelten Granulationen hinab, wodurch bestenfalls nur eine sehr dünne hinfällige und oft wieder aufbrechende Narbe zu Stande kommt, wenn nicht kräftige Granulationen vorher den Typus des Geschwürs ändern. Gewöhnlich geht mit der Entstehung der hämorrhagischen Geschwüre eine beschränkte, aber totale Nekrose der über dem Varix liegenden Haut einher, weshalb die kleineren Geschwüre oft wie mit dem Locheisen ausgestossen erscheinen und die grösseren polycyklische Formen aufweisen.

Ein hämorrhagisches Geschwür hat mir noch nicht zur Untersuchung vorgelegen. Doch muss man theils aus der bekannten Anatomie des Varix der Haut und seiner Umgebung (s. dort), theils aus den klinischen Symptomen des Geschwürs wohl auf eine sehr mangelhafte Ausbildung der Granulationen einerseits und der Epithelmitosen andererseits schliessen, während die Ueberhornung unter dem Einflusse der Blutstauung und der Blutungen in das Gewebe sonst nicht zu leiden

pflegt, so wenig wie die Umwandelung der Granulationen in fibröses Gewebe, wo es zur Bildung ersterer gekommen ist. Die Untersuchung solcher Geschwüre muss lehren, ob diese Voraussetzungen zutreffen. Ausserdem werden diese Geschwüre ein geeignetes Material zum Studium der Bildung des Blutpigments in der Haut abgeben.

Das ödematöse Geschwür bildet ein weniger festes und blutreiches Gegenstück zum überwuchernden Geschwür. Es findet sich bei allgemeinem Oedem oder lokalem Oedem der Umgebung des Geschwürs und ist durch blasse, durchscheinende, feuchte, weiche, schwammige, das Hautniveau überragende Granulationen und einen unthätigen Epithelsaum ausgezeichnet.

Partielles Oedem der Geschwürsgranulationen ist ein sehr häufiger Befund, der nichts auffallendes hat, wenn man bedenkt, dass es sich meistens um Geschwüre handelt, welche unter dem Einflusse der Stauungs- resp. Senkungshyperämie stehen. Man findet diese ödematösen Partien fast nur an der Oberfläche der Granulationen. Das zartfasrige, hier befindliche kollagene Gewebe ist von weiten Lymphspalten auseinandergetrieben, gallertig aufgequollen, von wenigen kleinen Plasmazellen, grösseren Spindelzellen und ziemlich viel weissen Blutkörperchen durchsetzt. Bei stärkerem Oedem schwellen die Granulationen in ihrer ganzen oberen Partie, so weit sie noch nicht von festem, kollagenem Gewebe erfüllt werden, sehr bedeutend an; die Blutgefässe sind theils komprimirt, theils weit, nicht aber wie sonst von einer Scheide von Plasmazellen umgeben. Alle Zellen sind arm an körnigem Protoplasma, die langen Fortsätze der Spindelzellen lassen sich in dem gallertigen, durchsichtigen Bindegewebe weithin verfolgen. Besonders aufgetrieben erscheint die obere Kante der Granulationen und man begreift sehr wohl, dass auf denselben das junge Epithel nicht Fuss fassen kann, da es doch schon bei viel geringeren Graden der Papillarschwellung gewöhnlich zu einer Lockerung des gesammten Epithels von der Cutis kommt. Da klinisch das ödematöse Geschwür nicht als solches entsteht, sondern sich aus guten Granulationen oder anderen Geschwürsformen herausbildet, so ist auch für die meisten Fälle anzunehmen, dass ein schon gebildeter Geschwürsrand von den anschwellenden Granulationen abgeworfen wurde. Haben sich die letzteren jedoch eine Zeit lang über das Niveau der Haut erhoben, so besteht dieselbe Schwierigkeit ihrer Heilung wie bei den überwuchernden Granulationen.

Die zweite Geschwürsgruppe, bei welcher die Heilfaktoren sämmtlich vorhanden, aber in ihrer Wirksamkeit durch accidentelle Umstände gehindert sind, umfasst der Hauptsache nach infektiöse Processe, die schon vor der Geschwürsbildung vorhanden waren oder später hinzutreten. Den Typus der ersteren repräsentirt das tertiäre syphilitische Geschwür des Unterschenkels, welches oft mehrere und unter Umständen alle beschriebenen Formen der ersten Gruppe in einem Bilde vereinigt. Auf grösseren derartigen nierenförmigen Geschwürsflächen findet man in der Mitte gewöhnlich einige Polster von überquellenden, frisch aussehenden Granulationen, getrennt von atonischen, eingesunkenen und ödematös gequollenen Bezirken und einerseits umrandet von scharfen, wie ausgenagten Randpartien, an welchen einige zurückblei-

bende Strecken überhornt sind und zungenförmig überhängen, während von der entgegengesetzten Seite her die Vernarbung — dem Hilus einer Niere entsprechend — bis in die Mitte des Geschwürs vorrückt. Es ist kaum anzunehmen, dass die lokalen Faktoren der Heilung auf so verschiedenartige Weise im engsten Raume wechseln und auf dem grössten Theile des Geschwürsbodens die Vernarbung hindern, während sie dieselbe an einer einzigen Stelle gestatten. Der plötzliche Umschwung in dem Aussehen des Geschwürs bei allgemeiner antisyphilitischer Behandlung beweist denn auch mit Sicherheit, dass in Bezug auf Granulationsbildung und Ueberhornung alle örtlichen Bedingungen zur Vernarbung vorhanden waren und dass nur der Einfluss des specifischen Granuloms, welches das Geschwür schalenartig umgibt, vielleicht genauer gesagt: die specifische Erkrankung der das Geschwür versorgenden Gefässe, die Vernarbung verhinderte. Vom Beginne einer solchen Behandlung an greifen alle genannten Faktoren in regelmässiger Weise ineinander, die Nierenform des Geschwürs verschwindet und das Geschwür heilt oft in überraschend kurzer Zeit, trotz der scheinbar ungünstigsten äusseren Verhältnisse. Das Wie dieses therapeutischen Eingriffes in Bezug auf die einzelnen Faktoren der Vernarbung vermögen wir allerdings noch nicht anzugeben; es bildet dieses eine reizvolle Aufgabe der experimentellen Pathologie.

Besser können wir bereits diejenigen Einflüsse übersehen, welche von aussen kommende Infektionsträger auf die Geschwürsbildung ausüben. So gibt die Ansiedlung von Streptokokken auf dem Geschwüre zu entzündlicher, erysipelartiger Schwellung desselben, des Diphtheriebacillus zur Bildung diphtheritischer Membranen, noch unbekannte Organismen zu verschiedenen Formen der feuchten und trockenen Nekrose Anlass. Es handelt sich in allen diesen Fällen von entzündlich gereizten, diphtherischen und gangränösen Geschwüren nicht um durch die entsprechenden infektiösen Keime hervorgebrachte Primäreffekte, sondern primär um irgend welche Geschwüre anderer Art (z. B. varicöse) oder um normale Wundgranulationen, welche blos von der Oberfläche her in grösserem oder geringerem Umfange auf specifische Weise verändert werden. Dann wird allerdings das weitere Verhalten des Geschwürs und seiner Heilung von diesen sekundären Infektionen gewöhnlich allein bestimmt.

An diese Geschwürsarten schliesst sich noch eine eigenthümliche Form an, das erethische Geschwür, welche bisher ebensowohl in klinischer, wie in anatomischer Hinsicht ein Räthsel ist, dessen Lösung man wie diejenige so vieler Räthsel, von einer zukünftigen Nervenpathologie der Haut erwartet. Es handelt sich um eine kleine, äusserst empfindliche, glatte, dunkelroth gefärbte, dünne Schicht von Granulationen, welche von einem flachen, häufig nur lose aufliegenden Epithelsaum begrenzt wird und den meisten Behandlungsarten standhaft trotzt. Gewöhnlich tritt nach vorübergehender Besserung zugleich mit erhöhter Schmerzhaftigkeit periodisch eine rapide Vergrösserung des Geschwürs ein. Endlich führt gewöhnlich eine ganz einfache Behandlungsart zur Vernarbung, in jedem Fall eine andere, ohne dass das frühere Hinderniss der Heilung dadurch eine Aufklärung erhielte. Es liegt die Möglichkeit vor, dass es sich bei diesen Geschwüren um eine nervöse Störung der Haut handelt, doch ist bisher eine solche nicht nachgewiesen. Die von mir behandelten Fälle haben auf mich den Eindruck gemacht, als ob die Ueberhornung nur durch

eine eigenartige Veränderung der Granulationen, welche das Haften des Epithels verhindert, nicht zu Stande kommt. Am ehesten möchte ich die Eigenartigkeit der Geschwüre mit den medikamentösen Idiosynkrasien der Haut vergleichen.

Plantargeschwür.

Eine gesonderte, kurze Betrachtung verlangt eine als unheilbar gefürchtete Form des Druckgeschwüres, welche von Vesigné (1852) zuerst als mal perforant du pied bezeichnet und später meistens als der Ausdruck einer trophisch-sensibeln Nervenstörung betrachtet wurde (Fischer, Duplay, Samuel u. A.). Erst neuerdings wurde erkannt, dass diese Geschwürsform unter sehr verschiedenen Verhältnissen (bei Gesunden, neben sonstigen Nervenstörungen, bei Leprösen etc.) auftreten kann und dass die klinisch einheitliche Form und die schwierige Heilbarkeit durch das häufige Zusammentreffen mehrerer ungünstiger Umstände an der Fusssohle bewirkt wird, nämlich das Körpergewicht, welches ebenso schädlich ist, wie der Druck bei anders lokalisirten Druckgeschwüren überhaupt, sodann eine abgestumpfte Sensibilität (z. B. bei Leprösen), sonstige pathologische und Altersveränderungen der Haut (Endarteritis, Sklerose) und endlich das Eindringen reizender Fremdkörper.

Das Uebel beginnt meist als eine gelbliche, später schwärzliche Druckschwiele, deren Lieblingsplatz sich unter dem Metatarsalgelenk der grossen Zehe, dann auch unter der Ferse, seltener an anderen Stellen der Planta befindet. Durch eine — vielleicht immer traumatisch bedingte — Eiterung wird die Schwiele abgestossen und es zeigt sich darunter bereits ein tiefgehender, entweder kraterförmiger oder sinuöser Substanzverlust, dessen überhängende, callöse Ränder keine Heilung zulassen. Die Granulationen sind entweder blass und derb und sondern ein dünnflüssiges Sekret ab oder dunkelroth, uneben, zottig und mit übelriechendem Sekret bedeckt. Trophische Störungen und neuritische Symptome in der Nachbarschaft sind zuweilen neben dem Ulcus vorhanden, doch nicht immer.

Winiwarter findet in der Umgebung des Geschwürs die Papillen bereits vergrössert und nach dem Centrum desselben geneigt, wobei sie von immer dickeren Leisten verdünnt, schliesslich strangartig dünn werden. Die Hornschicht ist schon in der Umgebung verdickt, schwillt aber über den Rändern zu einem Hornwalle an, welcher sich um die callösen Ränder nach innen umschlägt und hier, die Vernarbung verhindernd, direkt auf den Granulationen liegt. Die Granulationsfläche ist dünn, von Blutungen und Pigment durchsetzt und an der Oberfläche von einer Schicht netzförmigen Hyalins bedeckt. Die Cutis unterhalb der Granulationen ist sklerotisch, sehnig glänzend, von verdickten, sklerotischen Gefässen durchzogen, die zum Theil endarteriitisch verändert, zum Theil auch thrombosirt sind. Die callösen Geschwürsränder können Schwund der Cutis und der darunter liegenden Knochen bewirken. Ihre Abtragung allein, ohne gleichzeitige Verbesserung des Geschwürsgrundes, der Blutversorgung, der Granulationsbildung und Vermeidung weiteren Druckes, führt jedoch noch keine Heilung herbei. Die hier von Winiwarter gegebene histologische Beschreibung passt so ziemlich auf die meisten veralteten Druckgeschwüre mit über-

hängenden Rändern. Die kraterförmigen Plantargeschwüre dürften vielleicht noch etwas andere Eigenschaften zeigen.

Literatur.

Lehrbücher: Winiwarter.
Leplat, Das malum perforans pedis. Bull. de thérap. 1855. Sept.
H. Fischer, Der symmetrische Brand. Archiv f. klin. Chir. Bd. XVIII. S. 301.
Englisch, Ueber das bösartige Geschwür der Fusssohle, mal perforant du pied. Mittheil. d. Wiener med. Doct. Coll. 1879. Februar 10.

Nekrose, Gangrän.

Während die auf kleine Stellen beschränkte Nekrose der oberflächlichsten Hautschicht ein ziemlich häufiges Ereigniss ist und als unliebsame Complication oft genug zu anderen Hautaffektionen hinzutritt, gehört das Brandigwerden der ganzen Lederhaut zu den selteneren und ernsten Vorkommnissen und setzt eine grobe Schädigung derselben voraus. Die letztere kann zweierlei Art sein und danach unterscheiden wir auch in anatomischer Beziehung zwei ganz verschiedene Formen der Hautnekrose.

Entweder wird nämlich durch ein von aussen kommendes Trauma physikalischer oder chemischer Art das Hautgewebe direkt abgetödtet oder es stirbt indirekt ab durch eine plötzliche oder langsame Abschneidung der Blutzufuhr. Im ersteren Falle haben wir ganz verschiedene Bilder zu erwarten, je nach den physikalischen und chemischen Eigenschaften der abtödtenden Mittel, je nach ihrer Verwandtschaft zu den einzelnen Bestandtheilen der Haut und nach der Intensität ihrer Einwirkung. Dieses Kapitel, dessen Studium wegen seiner praktischen Wichtigkeit in therapeutischer, pharmakologischer und forensischer Beziehung eigentlich uns am nächsten liegt, ist, was das histologische Detail betrifft, noch fast ganz unbearbeitet. Die indirekten Nekrosen der Haut durch Absperrung der Blutzufuhr bilden ebenfalls in ätiologischer Beziehung eine sehr vielseitige Gruppe, welche aber anatomisch durch das bei allen gleiche Werkzeug der Nekrose, durch die totale Anämie, einen viel einheitlicheren Charakter erhält. Während in der ersten Gruppe sehr interessante und verschiedenartige Veränderungen in der Struktur aller Hautelemente zu erwarten sind, zeichnet sich die Haut bei den meisten indirekten Nekrosen durch die Gleichmässigkeit der erzeugten Veränderungen aus. Die Verschiedenheiten sind in diesem Falle auf die Verschiedenheit derjenigen Processe zurückzuführen, welche die Absperrung des Blutes von der Haut bewirken. Hier kommt vor Allem die kapillare Stase in Betracht, welche wohl als derjenige Vorgang zu betrachten ist, der die meisten Fälle von Gangraen der Haut verursacht. In zweiter Linie ist der Gefässkrampf und die dadurch hervorgerufene Anämie in wenigen, aber sicheren Fällen der Grund der Hautnekrose. Sehr selten führt die Embolie und Thrombose grösserer Gefässstämme zur Gangraen der Haut und zwar gewöhnlich nur dann, wenn zugleich die unterliegenden

Gewebe, Fascien, Muskeln, Knochen und besonders, wenn ganze Extremitäten der Nekrose verfallen.

Dagegen kann man den an der Haut so weit verbreiteten Process der obliterirenden Gefässentzündung kaum für das Auftreten einer Nekrose verantwortlich machen, obwohl diese Annahme mehrfach, besonders für syphilitische Ulcerationen gemacht worden ist. Wir kennen viele Affektionen, bei welchen dieser Process hochgradig entwickelt ist und bei denen die derartig veränderte Haut im allgemeinen keine Neigung zum brandigen Absterben zeigt, sodass in denjenigen Fällen, wo eine solche Combination gefunden wird, andere Erklärungen als die Gefässverödung herangezogen werden müssen. Bei der Sklerodermie ist beispielsweise die Endarteriitis obliterans stark entwickelt, eine Nekrose der Haut tritt aber doch nur selten bei derselben ein und nur dort, wo von innen her Knochenvorsprünge, flectirte Gelenke oder von aussen her die Nägel contrahirter Finger, Bandagen oder dergleichen auf die Haut einwirken. Es erklärt sich diese relative Unschädlichkeit dieser Art von Gefässverödung dadurch, dass die Verwachsung der Gefässwände gewöhnlich nicht bis zur vollständigen Obliteration fortschreitet und fast ausnahmslos nur einzelne, nie alle Gefässe einer Hautregion ergreift, sodass die übrigen den Ausfall decken können. Ist aber überhaupt durch einzelne Arterien der Kapillarbezirk gespeist, so geht bei der allseitigen Communication der Hautkapillaren die Circulation regelmässig, wenn auch schwach, von statten.

Ebensowenig bildet das Atherom der grösseren Hautarterien bei alten Leuten eine zureichende Ursache etwa für die senile Gangrän der Zehenspitzen, wie denn ja auch die atheromatöse Veränderung der Art. temporalis nie von Nekrose des betreffenden Hautbezirkes gefolgt ist. In diesen Fällen sind analoge oder andere Veränderungen am Herzen selbst Schuld der Gangrän, indem dieselbe sich aus einer Stauungs- oder Senkungshyperämie der spitzen Körperenden entwickelt, welche allmählich in kapilläre Stase der Haut übergeht.

Ganz problematisch ist auch noch die sog. neurotische Gangrän der Haut, als deren Hauptbeispiele der akute Dekubitus (Samuel, Charcot) (s. dort) und die Mutilationen der Neuroleprösen gelten. Gerade bei den letzteren ist jedoch die Rolle unverkennbar, welche ein durch die begleitende Anästhesie hochgradig potenzirter Traumatismus bei der Entstehung der Nekrosen spielt. Dagegen ist eine Beeinflussung der Circulation der Haut durch Nervenstörungen derart, dass sich hochgradige Stauungen als Grundlage kapillärer Stasen bilden, wohl möglich und eine vasoneurotische Gangrän durch Gefässparalyse als Gegenstück zur Nekrose durch Gefässkrampf ja sehr gut denkbar.

Während alle bisher erörterten Ursachen organische oder funktionelle Veränderungen der Hautgefässe betreffen und in der Art ihrer Wirkung noch sehr viele Dunkelheiten aufweisen, bieten die durch mechanische Läsionen der Gefässe erzeugten Formen des Hautbrandes unserem Verständniss gar keine Schwierigkeiten. Hierher gehören vor Allem die verschiedenen Formen des Druckbrandes. Am leichtesten kommt die Nekrose durch Druck auf die Haut von innen her zu

Stande; ganz natürlich, da auf diese Weise am leichtesten und zunächst die grösseren subkutanen Gefässe getroffen werden, z. B. durch Gelenkhöcker bei Kontrakturen, durch luxirte Knochen, Knochensplitter, durch harnsaure Konkremente, hochgradig gespannte Abscesse der Fingerbeere etc. Einer solchen Dehnungsnekrose verfällt auch der einschnürende Hautring bei Paraphimose.

Die Drucknekrose macht ebenso wie die Dehnungsnekrose die Haut vollkommen blutleer, pergamentartig durchscheinend, trocken, gelblichweiss und verdünnt sie nicht unerheblich. Am kekanntesten ist die Strangulationsfurche am Halse; bei Abschnürung von grossen Geschwülsten und Bissen von Thieren, die nicht zur Zerreissung der Haut geführt haben, kommt sie ebenfalls vor. Auch kann die sehr starke Quetschung einer schon gedehnten oder über Knochenvorsprüngen (Tibiakante, Olecranon, Patella) gelegenen, fettlosen Hautpartie direkt eine totale Nekrose hervorrufen (primäre Kompressionsnekrose, Winiwarter). In allen diesen Fällen werden die Gefässe der Haut nicht blos für die Dauer des Druckes blutleer gemacht, sondern erleiden zugleich eine Art Schweissung, die sie bei Aufhebung des Druckes unfähig macht, die Blutsäule wieder aufzunehmen. Daher führt der Druck dann am sichersten direkt zur Nekrose, wenn zugleich die Absperrung des Blutes in den Gefässen vollkommen verhindert wird, also z. B. während der Anämie, welche jede Dehnung der Haut begleitet und so finden wir fast in allen diesen Fällen eigentlich eine Kombination von Kompression und Dehnung vor. Die tangential wirkende, weitreichende Dehnung von innen her (z. B. durch Gelenkhöcker) repräsentirt stets auch zugleich einen radiär wirkenden, punktförmigen Druck auf die Haut u. s. f. Nur bei den akutesten Kompressionsnekrosen ist die Schweissung der fibrösen Cutisbestandtheile ebenfalls so bedeutend, dass auch durch diese ein Wiederaufleben der gedrückten Hautpartie unmöglich gemacht würde. In allen übrigen Fällen widersteht das Cutisgewebe vermöge seiner elastischen und zugleich festen Beschaffenheit gerade der Dehnung und dem Drucke sehr gut und die entstehenden Nekrosen sind lediglich der bleibenden Schweissung der Blutgefässe in derselben zuzuschreiben. Somit gehören die meisten einfachen Drucknekrosen doch zu den indirekt vermittelst der Aufhebung der Blutcirculation erzeugten.

Ebenso wie diese begleitende Anämie bietet auch ein komplicirendes Oedem der traumatischen Drucknekrose Vorschub (z. B. am ödematösen Skrotum, Präputium) und zwar aus demselben Grunde der vollkommeneren Absperrung des Blutes aus den gedrückten Gefässen. Dagegen wirkt der Panniculus, je dicker und fettreicher er ist, der Entstehung des einfachen Druckbrandes geradezu entgegen, wie denn auch die natürlichen Druckstellen des Körpers (Fusssohlen, Hinterbacken, Oberschenkel) alle mit einem dicken Fettpolster versehen sind. Die Existenz eines Panniculus verhindert durch seine mangelnde Dehnungsfähigkeit ebenso sehr eine Ueberdehnung wie durch seine Nachgiebigkeit eine übermässige Kompression der Haut und damit die absolute Anämie, welche die Vorbedingung für die einfache trauma-

tische Drucknekrose ist. So sehen wir enge Kleidungsstücke und Bandagen bei gesunden Personen hauptsächlich über Knochenvorsprüngen in fettloser Haut Decubitus erzeugen (z. B. über der Tibiakante, den Kondylen, dem Fussrücken, dem Nasenrücken), während ein Ring an der fettreichen ersten Phalanx tief einschneiden kann, ohne eine Hautnekrose zu erzeugen. Auf diesen Umstand ist es auch zurückzuführen, dass das fettreiche Hypoderm selbst viel weniger leicht durch Druck nekrotisch wird als die Cutis, obgleich jede starke Quetschung derselben mit einer Sprengung vieler Fettzellen einhergeht; es kommt eben nicht leicht zu einer Druckanämie der von Fettgewebe umhüllten Blutgefässe.

Ebenso häufig wie der einfache Druckbrand ist der hypostatische Druckbrand, der gewöhnliche Decubitus, das „Aufliegen" der Greise, Schwerkranken und chronisch Bettlägerigen. Auch hier sind es dieselben dünnen, fettlosen Hautstellen, an denen die Cutis, zwischen Knochen und Körperunterlage eingeklemmt, dem Körpergewichte lange Zeit ausgesetzt ist, welche meist zuerst dem Druckbrand verfallen (Kreuzbein, Sitzbein, Dornfortsätze, Darmbeinkante, Condylen), aber es etabliren sich die Druckstellen auch auf fettreichen (Gesäss, Ferse) Hautpartien und schliesslich mit Vorliebe an solchen Orten, wo eine beständige Reizung durch zersetzte Sekrete hinzukommt (Vulva, Penis, Anus). Hieraus geht schon hervor, dass der hypostatische Druckbrand keine ganz einfache Genese besitzt. Es ist hier eben nicht der Druck allein, sondern mehr noch die geschwächte Circulation der betreffenden Personen und die sich dadurch ausbildende Hypostase der Haut, welche zur Gangrän führt. Der Druck darf sogar nur ein so mässiger sein, wie er durch das eigene Körpergewicht erzeugt wird und darf das Zustandekommen der Hypostase nicht hindern. Stets sind es die Hautstellen, welche bei der gewählten Lage am tiefsten zu liegen kommen, die der Gangrän verfallen. Dass aber innerhalb der viel ausgedehnteren hypostatischen Regionen nur die direkt und am meisten gedrückten Stellen derartig afficirt werden, liegt daran, dass an diesen zur hypostatischen Stauungshyperämie die Drucklähmung der Hautgefässe hinzukommt, wodurch eine maximale Stase in denselben herbeigeführt wird.

Demgemäss ist auch das Aussehen der Haut beim hypostatischen Druckbrande ein ganz anderes als beim einfachen. Es bilden sich tiefrothe oder blaurothe Flecke, welche unter dem Drucke des Diaskops betrachtet, zunächst noch schwinden, später aber nach stärkerem Austritt von blutig tingirtem Serum gelbroth bleiben und sich je nach den Umständen mit einem trockenen, braunen, lederartigen Schorf oder mit Blasen und einer oberflächlich macerirten, grauen oder dunkelgrünen Schwarte bedecken, nach deren Abfall ein tiefes Geschwür mit dunkelrothen, blutüberfüllten Rändern hinterbleibt.

Die Hypostase ist also die Hauptsache beim Decubitus, ebenso wesentlich oder noch wesentlicher als der Druck, da die Stelle des letzteren auch durch andere Störungen der Circulation ersetzt werden kann, sowie durch die Einwirkung von zersetztem Sekret. Es ist mit-

hin nicht der allgemeine Marasmus derartiger Individuen als solcher, sondern speciell die Einleitung einer peripheren Hypostase (durch Herz- und Gefässkrankheiten, Herzschwäche und Gefässparalyse bei Typhen, Herzschwäche bei Greisen und chronisch Bettlägerigen, Gefässparalyse bei Compression des Rückenmarks und anderen Erkrankungen des Centralnervensystems), welche als letzte Ursache des gewöhnlichen Decubitus anzusehen ist und der hypostatische Druckbrand gehört deshalb zu den Nekrosen in Folge kapillarer Stase. Der sog. neurotische, akute Decubitus unterscheidet sich vom gewöhnlichen nur durch seine schnelle Entwickelung und die Geringfügigkeit der äusseren Schädlichkeiten, zeigt aber sonst das Zusammentreffen derselben äusseren und inneren Ursachen und ist wahrscheinlich anatomisch so wenig wie klinisch vom hypostatischen Druckbrande unterschieden.

Dagegen haben wir vom gewöhnlichen Decubitus die weit ernstere Form des progressiven Druckbrandes oder des progressiven gangränösen Decubitus zu unterscheiden, welche — besonders bei septischen und typhösen Erkrankungen — unter dem Bilde eines gewöhnlichen Decubitus beginnt, aber rasch unter fauliger Zersetzung des Sekrets im subcutanen Gewebe um sich greift und zu sehr grossen Substanzverlusten führt. Hier tritt zweifellos eine neue Ursache hinzu, welche den Fortschritt der Gangrän verursacht und dieselbe ist wahrscheinlich stets die Einnistung eines die Haut nekrotisirenden Organismus.

Ausser dem Druck kommt eine mechanische Läsion der Hautgefässe besonders noch durch Eintrocknung zu Stande. Durch die fetthaltige basale Hornschicht ist die Haut normalerweise vor der Eintrocknung vollkommen geschützt. Fehlt dieselbe, so ist bei normaler oder gesteigerter Circulation im Papillarkörper ebenfalls keine Gefahr der Eintrocknung vorhanden; wohl aber, wenn zugleich eine irgendwie erhebliche Verlangsamung der Circulation (Anämie oder venöse Hyperämie) vorliegt. Dann kann es bei ganz oberflächlichen Erosionen, bei Hautabschürfungen, welchen man kaum Beachtung schenkt, zur Bildung eines nekrotischen Schorfes kommen, welcher den Papillarkörper und selbst das subpapillare Gefässnetz umfasst. Derselbe wird durch Eintrocknung und Schrumpfung des ersteren und dadurch bewirkte Stase in der oberflächlichsten Blutbahn herbeigeführt. Derartige Nekrosen sind als zufällige Complication bei sonst nicht zur Nekrose führenden Dermatosen nicht selten. Besonders sind es wieder die abhängigen Körpertheile und Individuen mit geschwächter Herzkraft, an denen derartige oberflächliche Nekrosen infolge des Hornschichtverlustes sich ausbilden. Bekannt ist auch, dass gestielte Hautlappen, soweit dieselben an der Spitze eintrocknen können, regelmässig gangränesciren. Da sonst im allgemeinen der einfache Wasserverlust die Integrität der organischen Substanzen nicht schädigt und sehr oft gerade die Eintrocknung bei niederen Organismen als Mittel der Erhaltung der chemischen Struktur unter ungünstigen äusseren Umständen dient, so ist in allen diesen Fällen wohl nicht die Eintrocknung des Gewebes im ganzen Schuld der Nekrose, sondern speciell die Eintrocknung und da-

durch bedingte Unwegsamkeit der Blutgefässe. Der Blutstrom kann einfach von den eingetrockneten Gefässen so wenig wieder Besitz nehmen, wie von den durch Druck geschweissten und verfällt daher sicher der Nekrose.

Nach diesen Erörterungen haben wir mithin als einfache Hauptformen der indirekten Nekrose der Haut zu betrachten die

1. durch kapillare Stase,
2. durch Gefässkrampf,
3. durch einfachen Druck,
4. durch Eintrocknung

entstandenen, denen sich als wichtigste komplicirte Form

5. die progressive Gangrän

anschliesst.

A. Indirekte Nekrose der Haut.

1. Nekrose durch kapilläre Stase.

Der kapillären Stase als einer Erscheinung von selbständiger pathologischer Bedeutung ist erst von v. Recklinghausen der ihr gebührende Platz in der Pathologie eingeräumt worden, nachdem dieselbe vorher meistens nur als Theilerscheinung der Entzündung betrachtet und daher überhaupt nicht genügend gewürdigt war. Die klinische Beobachtung der meisten Fälle von indirekter, sogen. spontaner Gangrän lehrt, dass die Nekrose gewöhnlich durch eine mehr oder minder vollkommene Stase in den Hautgefässen eingeleitet wird. Die Haut ist dann fleckig geröthet, kalt und oft empfindungslos, das Erythem hat von vornherein einen bläulichen, lividen Ton und plötzlich zeigt sich an einer meist nur kleinen Stelle, besonders wenn eine unbedeutende Verletzung vorausgegangen ist, ein trockner, schwarzer, fest anhaftender Schorf oder eine Blase mit sanguinolentem Inhalt. Bestenfalls kann Heilung unter dem Schorf eintreten, meist entsteht eine langwierige Ulceration und oft eine fortschreitende, trockene Mumificirung oder feuchte Gangrän. Den Typus dieser gewöhnlichen Fälle von spontaner Gangrän bildet die sog. senile Gangrän herabgekommener Individuen, bei denen sie sich mit Vorliebe zuerst an den Zehenspitzen lokalisirt. Hier kommen meistens mehrere Ursachen zusammen, um die Stase perfekt und die Nekrose unausbleiblich zu machen: Herzschwäche, Senkungshyperämie und äussere Abkühlung. In einem derartigen Falle fand v. Recklinghausen eine hyaline Thrombose der Hautarterien, welche zu einer ausgedehnten Stase in der Haut geführt hatte. v. Recklinghausen nimmt an, dass langandauernde Kontractionen der Hautarterien zur Bildung ungewöhnlich ausgedehnter, hyaliner Gerinnsel Anlass gaben, die beim Nachlasse dem Blutstrome den Weg verlegten. Bei der Wichtigkeit des Falles gebe ich denselben im Auszuge wieder.

Eine 73jährige, sonst gesunde Lumpensortirerin hatte oft an Erfrierung der Füsse leichteren Grades gelitten. Sie erkrankte an einer Gangrän der Zehen beider

Füsse und starb plötzlich, nachdem rechterseits die Gangrän sich bis über das Fussgelenk ausgedehnt und noch nirgends demarkirt hatte. Als Todesursache ergab sich eine Embolie der Pulmonalarterie durch Thromben des rechten Herzens. Das linke Herz, die Aorta, sämmtliche grössere Arterien der Beine waren frei von Gerinnseln, dagegen enthielten sämmtliche Venen der Beine von den Hautvenen an bis zu Venenstämmen am Oberschenkel frische sekundäre Thromben. „Schon bei der frischen Untersuchung isoliren sich aus den mikroskopischen Schnitten der nekrotischen Haut zahlreiche Zapfen von ganz farbloser, stark glänzender, fast homogener Substanz, manche mit abgestumpften Zweigen versehen und cylindrisch buckelig gestaltet, so dass sie Abgüsse von Lymphgefässen zu sein scheinen. Nach der Erhärtung der Füsse ist hierüber volle Aufklärung zu gewinnen. Die Zapfen stecken einzig und allein in den Blutgefässen, indem sie meistens an beiden Enden, aber auch an ihren Seiten von rothen Blutkörperchen eingescheidet werden und zwar sitzen sie in den kleinen Arterien des subcutanen und des tiefen Cutisgewebes, seltener in dem Stratum papillare, sowie in den Gefässschlingen der Papillen. Nur in den Nagelbetten sind mit hyalinen Massen verstopfte Kapillarschlingen in grösserer Zahl nachzuweisen. Die hyalinen Massen erscheinen meistens ganz homogen, frei von Kernen und Körnchen, nur selten leicht streifig oder auch deutlich aus glänzenden dicken Balken zusammengesetzt. Nur wenige obstruiren das ganze Gefässlumen, manche liegen der Wandung mit einer Seite an, namentlich sind auch diejenigen Thromben, welche sich von den grösseren Arterien aus in ihre Aeste verzweigen, fast in ganzer Länge durch eine Schicht rother Blutkörperchen von der Gefässwandung gleichsam abgedrängt. Strukturveränderungen werden in der Arterienwand nicht aufgefunden. Der schwarzblauen Färbung der Haut, namentlich an den Zehen, entspricht eine strotzende Füllung sämmtlicher Gefässe mit Blut, besonders auch eine starke Erweiterung der Kapillaren und der kleinen Venen, die weiten subcutanen Venen bieten zuweilen sogar eine bindegewebige Verdickung ihrer Wandung, wesentlich ihrer inneren Schichten dar. Endlich finden sich starke hämorrhagische Infiltrationen sowohl der Papillarschichten des Nagelbettes, als auch der subcutanen Fettläppchen und mit ihnen geht gewöhnlich eine Verschmelzung der rothen Blutkörperchen innerhalb der Kapillaren und der venösen Gefässe dieser Theile Hand in Hand, so dass die ausfüllenden Blutsäulen anfangen, eine homogene, aber stets blutgefärbte Masse zu bilden, wahrscheinlich sekundäre Stagnationsthrombosen."

Diese Befunde und die sehr plausible Deutung von v. Recklinghausen eröffnen ein Verständniss für eine wahrscheinlich grosse Reihe von Fällen spontan auftretender Nekrose, welche nach starken Kaliberschwankungen der grösseren Hautarterien auftreten, indem sie das Bindeglied zwischen beiden in bleibenden hyalinen Gerinnseln aufweisen. Wenn sich auch durchaus nicht alle Fälle von sogen. seniler Gangrän decken, speciell diejenigen nicht, bei denen Herzschwäche und Senkungshyperämie der Nekrose vorhergehen, so gewähren sie wahrscheinlich andererseits wieder eine Erklärung für solche Fälle von Gangrän, welche durch einen anhaltenden arteriellen Spasmus eingeleitet werden, speciell für die des Ergotismus und der Erfrierung.

Bei den nekrotisch gewordenen Kämmen und Zungenspitzen ergotinvergifteter Hähne fand v. Recklinghausen ebenfalls hyaline Gerinnsel und ebensolche Wandauflagerungen in den Arterien, während die Kapillaren und Venen nur strotzend mit rothen Blutkörperchen gefüllt waren. Auch hier erscheint die Erklärung sehr plausibel, dass heftige Kontraktionen der Arterien zur Bildung der Gerinnsel und diese wieder zur Stase geführt haben. Grünfeld hat später diese Beobachtungen in Kobert's Laboratorium bestätigt. Ob diese Befunde an den Hähnen sich mit dem menschlichen Ergotismus vollkommen in Parallele stellen lassen, ist freilich noch nicht ausgemacht, aber sehr wahrscheinlich.

Ebensowenig geklärt in histologischer Beziehung ist das Wesen der Erfrierung. Nur eines ist sicher, dass dieselbe mit Unrecht gewöhnlich

bei den Entzündungen abgehandelt wird. Sie gehört ihrem Wesen nach zu den regressiven Ernährungsstörungen und am nächsten zu den hier beschriebenen brandigen Processen.

Erfrierung.

Zum Unterschiede von der Verbrennung bedingt die Erfrierung keine wesentlichen primären Texturveränderungen der festen Cutisbestandtheile, sie gehört zu den indirekten Nekrosen der Haut. Durch die Methode des Mikrotomirens der Gewebe im gefrorenem Zustande haben wir über diesen Punkt eine hinlängliche Erfahrung; eine nachweisbare Sprengung der Elementartheile durch Aufthauen des gebildeten Eises tritt dabei gewöhnlich nicht ein, es sei denn, dass man das Gefrieren bis auf eine abnorm niedere Temperatur treibt und das Aufthauen absichtlich durch warmes Wasser vornimmt. Die einzige Wahrnehmung, die man hin und wieder beim Gefrieren von ödematöser Haut macht, ist eine über das Gewöhnliche hinausgehende Erweiterung der Lymphspalten. Die primären Veränderungen, welche als Ursache aller späteren Entzündungen zu betrachten sind, beschränken sich mithin nur auf die flüssigen Bestandtheile der Haut, auf Blut und Lymphe.

Der geringste Grad von Erfrierung wird gewöhnlich — in symmetrischer Nachahmung der Verbrennungsgrade — als eine Hyperämie beschrieben; zuweilen werden auch die Frostbeulen hierher gerechnet. Beide Zustände entsprechen nicht dem Wesen der wahren Erfrierung, wie wir denn auch beiden bereits in den Kapiteln der Stauungshyperämie und der Angioneurosen begegnet sind. Die Frostbeulen setzen stets eine bereits pathologisch veränderte, abnorme Haut voraus; die an Perniosis leidenden Personen acquiriren unter bestimmten Umständen den Symptomenkomplex der Frostbeulen. Aber auch die Stauungshyperämie, die an jeder gesunden Haut, besonders der Extremitätenenden durch übergrosse Kälte erzeugt werden kann, gehört, solange eben nur Hyperämie vorliegt, nicht in das Kapitel der Entzündungen, sondern der vasomotorischen Störungen. Zuerst häufen sich durch Contraction der Gefässe die Widerstände in der peripheren Cirkulation und werden dieselben schliesslich durch vermehrte Herzaction (Laufen, Reiben der Haut oder Wärmeapplikation) überwunden, so tritt eine Stauungshyperämie an Stelle der Stauungsanämie, die, wenn dabei rascher der arterielle als der venöse Abschnitt erweitert wird, zum Oedem führt.

Eine Erfrierung liegt genau genommen erst vor, wenn durch die Kälte eine partielle Vereisung der peripersten Blutgefässe mit ihrem Inhalte eingetreten ist, wobei natürlich die vorangehende Kälteanämie mit Gefässcontractur einen erheblichen, prädisponirenden Faktor abgibt. Bei der Vereisung durch Aetherspray kann man den Punkt, wo die regulirenden Mechanismen der Gefässganglien versagen und die Haut wie eine tote Masse zu Eis erstarrt, an der plötzlich auftretenden, kreideweissen Farbe sehr gut beobachten. Aber gerade dieses allbekannte Experiment lehrt noch besser als die leichtesten spontanen

Erfrierungen, z. B. der Nasenspitze, der grossen Zehe, dass selbst eine totale Vereisung eines Hautstückes ohne Schaden und ohne spätere Entzündung hervorzurufen, von den Geweben ertragen wird, wenn sie nicht zu lange dauert. Da wir andererseits wissen, dass mit jeder Vereisung des Blutes eine Auflösung der rothen Blutkörperchen gegeben ist, wenn das gefrorene Blut rasch aufthaut, so müssen wir schliessen, dass auch dieser Vorgang noch nicht an und für sich eine Entzündung bedingt.

In der Natur liegen die Verhältnisse aber selten so günstig, wie bei Anwendung des Aethersprays. Hier tritt bei Fortdauer der Kältewirkung gewöhnlich eine Periode ein, in welcher die primäre Vereisung des Blutes und der Lymphe neben der secundären Reaction der partiellen Gefässlähmung der Haut weiter besteht. Die letztere ist dann nicht weiss und vollkommen gefroren, sondern je nach ihrem Blutgehalt grauroth bis dunkelblau, eine rasche und vollkommene Herstellung der Circulation wie bei Aufhebung des Aethersprays tritt nicht mehr ein; aus der momentanen Unterdrückung der Cirkulation wird eine dauernde Erschwerung derselben.

Der Augenschein lehrt, dass diese mit dunkelrother, violetter oder blauschwarzer Färbung der Haut einhergehende Blutanschoppung, welche als Reaction auf die primäre Erfrierung eines Hautbezirks eintritt und sich meistens ziemlich weit über die Grenze des erfrorenen Gebietes hinaus erstreckt, eine echte Stauungshyperämie ist, d. h. dass sie mit vermehrten Widerständen in den Blutgefässen und verminderter Stromgeschwindigkeit einhergeht. Dabei ist die Haut teigig geschwollen und bedeckt sich meistens mit grossen einkämmerigen Blasen, die einen hellen oder blutig gefärbten, serösen Inhalt haben. Diese Blasen entsprechen den am meisten unter der Stauung leidenden, dunkelsten Hautpartien und stehen in keiner direkten Beziehung — wie bei der Verbrennung — zu dem Ort der stärksten Kälteeinwirkung.

Worin besteht aber nun das nach der Erfrierung constant eintretende Stromhinderniss? Soviel ich weiss, hat die anatomische Untersuchung derartig veränderter Gewebe beim Menschen noch nicht stattgefunden. Da die venöse Stauung bestehen bleibt, auch wenn die Haut künstlich erwärmt wird, ist nicht daran zu denken, dass in den Gefässen zurückbleibende Eissäulen die Circulation hemmen. Am nächsten liegt es, mit Sonnenburg anzunehmen, dass während der primären Vereisung in den durchgängigen, peripher davon gelegenen Blutgefässen Thromben sich bilden, welche die Vereisung überdauern und die nun folgenden Zustände der Stauung, des Oedems und der Blasenbildung bewirken. Wahrscheinlich spielt hier die von v. Recklinghausen gefundene arterielle hyaline Thrombose eine Rolle. Dafür sprechen die Befunde, welche Kriege unter v. Recklinghausen's Leitung an den Ohren von Kaninchen erhob, welche durch den Aetherspray mehr oder minder stark vereist waren.

Kriege fand, dass schon eine kurzdauernde Erfrierung Thrombosen in den kleinen Hautarterien erzeugt, welche er als „feinkörnige Thrombose" v. Recklinghausen's, als „Blutplättchenthrombose" von Eberth und Schimmelbusch

deutet. An dieselbe schliesst sich bei länger dauernder Erfrierung eine durch Leukocyten erzeugte „weisse Thrombose“ und endlich eine „hyaline Thrombose“. Das Hyalin entsteht theils aus Leukocyten, theils aus den Gefässendothelien, indem diese Zellen anschwellen, glänzend und allmählich kernlos werden. Diese hyaline Thrombose bewirkt sekundär zerstreute Nekrosen im Bindegewebe, welche hauptsächlich die ausgewanderten Leukocyten und das kollagene Gewebe betreffen. Das letztere zeigt Schwund der fibrillären Zeichnung, Verquellung zu groben, hyalinen Balken, die mit kleinen, glänzenden Tröpfchen und grossen hyalinen Schollen besetzt sind; erstere stellen aus den Zellen ausgetretenes Hyalin, letztere degenerirte Leukocyten dar. Bei weitergehender Degeneration kommt es zu hyaliner Veränderung der Blutgefässwandungen, welche an der Muskulatur der Media beginnt und die Blutgefässe in homogene Bänder verwandelt, sodann zur Bildung hyaliner freier Netze in den Lymphspalten des ödematösen Gewebes und selbst zur hyalinen Nekrose der unteren Stachelschicht. Interessant ist auch noch die Beobachtung von Kriege, dass nach einseitiger Durchschneidung des Halssympathicus an der operirten Seite die hyaline Degeneration etwa die doppelte Ausdehnung gewann, wie an der nicht operirten. Wenn auch Kriege das auf die Vereisung folgende Oedem und die schwache Leukocytose als eine Entzündung (nach Samuel's Vorgang) auffasst, so liefern gerade seine Befunde den Beweis, dass die Entzündung, wenn überhaupt, nur eine untergeordnete Rolle im Krankheitsbilde der Erfrierung spielt, indem Arterienthrombose zur Stase, Oedem, primären Gewebsdegenerationen und Gangrän führt. Grade die Uebereinstimmung dieser Daten mit dem klinischen Bilde der Erfrierung an der menschlichen Haut rechtfertigen den Schluss, dass wir bei Untersuchung der letzteren ähnlicher Befunde gewärtig zu sein haben. Den Entzündungsbegriff auch auf diesen Process ausdehnen, hiesse ihn unnöthig erweitern.

Wenn wir ein derartiges verbreitetes Strömungshinderniss im vereisten Bezirk voraussetzen, erklären sich die übrigen Erscheinungen von selbst. Aus der Stauung entwickelt sich nach höheren Graden der Erfrierung an manchen Punkten vollkommene Stase und der meist oberflächlich liegende Bezirk, Theile des Papillarkörpers und die Oberhaut umfassend, wird nekrotisch. Es bilden sich auf der blaurothen Haut braune, pergamentartige Schorfe, welche sich mit Hinterlassung flacher, blaurother, empfindlicher Geschwüre abstossen und unter Eiterung mit oberflächlicher Narbenbildung heilen. Betrachtet man die oben erwähnte, vasomotorische Störung bereits als Erfrierung niedersten Grades, so kann man den Symptomenkomplex der Stauung mit Oedem und Blasenbildung als zweiten Grad der Erfrierung ansehen und der dritte wäre dann mit dem Hinzutritt oberflächlicher Nekrose der Haut gegeben.

Man darf aber nicht übersehen, dass die Blasenbildung bei der Erfrierung zweiten Grades auf ganz andere Weise zu Stande kommt, wie bei der Verbrennung zweiten Grades, indem bei jener weder primäre Veränderungen der Oberhaut noch reaktive entzündliche Veränderungen vorkommen. Dieser Unterschied wird sich zweifellos auch bei der noch ausstehenden histologischen Untersuchung der Erfrierungsblasen anatomisch feststellen lassen. Alle tiefergehenden Nekrosen der Gesammthaut bei Erfrierung ganzer Glieder kann man als vierten Grad der Erfrierung zusammenfassen. Sie erscheinen unter dem Bilde des feuchten, jauchigen oder trockenen, mumificirenden Brandes.

Ueberblickt man die ganze Reihe von Veränderungen, die nach der Erfrierung an der Haut eintreten, so muss man gestehen, dass die gewöhnlich beliebte Analogisirung der Verbrennung mit der Erfrierung

nicht aufrecht erhalten werden kann. Jene ist eine echte, wahrscheinlich durch Verbrennungsprodukte der Gewebe eingeleitete Entzündung, diese eine durch Blutstockung herbeigeführte regressive Ernährungsstörung.

Einen ähnlichen Effekt wie den hyalinen Thrombosen der Hautarterien müssen wir denjenigen Fibrinthromben zuschreiben, welche über grössere Bezirke der Haut verbreitet, in kurzer Zeit massenhaft auftreten, während einzelne Fibrinthromben bekanntlich ohne Wirkung bleiben. Eine solche akute und weite Verbreitung der Fibrinabscheidung in den arteriellen oder venösen Gefässen der Haut kommt aber wohl nur bei infektiösen Processen vor, deren Träger gerinnungsbefördernde Toxine absondern. In erster Linie wären hier die fibrinösen Entzündungen, das Erysipel und die fortschreitende Phlegmone zu nennen, sodann manche der zur Nekrose führenden Entzündungen, wie Milzbrand, Karbunkel, Noma, aber eben aus diesem Grunde ist es hier im Einzelfalle schwer, den nekrotisirenden Effekt der Fibrinpfröpfe in den Gefässen von der primären Nekrose des Hautgewebes zu scheiden, welche die direkte Folge der Einwanderung der Organismen ist. Jedenfalls kommt in manchen Fällen von brandigem Erysipel neben fibrinösen Thromben der Hautarterien eine ausgedehnte Stase aller Kapillaren und kleinen Venen vor, welche gewiss nicht ohne Einfluss auf die Akuität und Intensität der Nekrose geblieben ist. Andrerseits dürfen wir nie vergessen, dass der nekrotisirende Einfluss von Mikroorganismen sich auch ohne vermittelnde Anschoppung und Stase in den Kapillaren auf das Hautgewebe ausdehnen kann (wie z. B. beim Rotz).

An diese Form des Brandes lassen sich noch eine ganze Reihe von gelegentlicher Nekrose solcher Hautaffektionen anreihen, welche für gewöhnlich nicht zur Gangrän führen, wie Erythema nodosum, Zoster, Syphilis, Variola, Vaccine. Gerade die genauere Untersuchung dieser Fälle verspricht Aufschlüsse über die Faktoren, welche durch ihr Hinzutreten zur Entzündung die Nekrose bewirken. Auch hier hat v. Recklinghausen in einzelnen Fällen, so in den Kapillaren und Venen der Pocken, hyaline Thromben nachgewiesen. Ich hatte Gelegenheit, ein mit einer Initialsklerose behaftetes, gangränös gewordenes Präputium zu untersuchen, welches klinisch durch einen leichten Grad von Phimose bedingt zu sein schien. Das auffallendste Phänomen bestand hier in einer ausgedehnten fibrinösen Gerinnung innerhalb der vom syphilitischen Plasmom durchsetzten Haut. Ausserdem war dieselbe so hochgradig ödematös aufgetrieben, dass sie bei oberflächlicher Betrachtung den trockenen Eindruck der Initialsklerose vollkommen eingebüsst und sich dem des weichen Schankers genähert hatte. Die nähere Untersuchung ergab jedoch eine nur durch Oedem aufgetriebene, typische Sklerose. Uebrigens entsprach der Fibringerinnung im Gewebe keine ebensolche in den Gefässen, in welchen vielmehr nur hochgradige Stauung bestand. Sowohl die Plasmazellen, wie die grossen Spinnenzellen in der Umgebung der Sklerose waren abgerundet und durch theilweise Auswaschung des Protoplasmas in eigenthümlich korbartige,

grosse, helle Zellen verwandelt. Die Einnistung eines sekundären Organismus konnte ich nicht nachweisen.

Eine andere Genese als die bisher betrachteten Affektionen scheint bei den kapillaren Stasen vorzuliegen, welche die diabetische Gangrän einleitet. Beim Diabetes liegt ohne Zweifel in der abnormen Zusammensetzung des Blutes die Ursache einer ganzen Reihe von Hautaffectionen. In manchen Fällen bildet die zuckerhaltige Lymphe der Haut nur einen besonders guten Nährboden für einwandernde Organismen; dahin gehören die häufigen Furunkel, Carbunkel und Paronychieen der Diabetiker. In anderen Fällen präparirt der zuckerhaltige Urin die Oberhaut zur Aufnahme von solchen, so beim Ekzem der Genitalien, bei Balanitis und Vulvitis. Aber es giebt noch diabetische Dermatosen, welche direkt vom Zucker, als einem stark reducirenden und wasseranziehenden Stoffe, ausgelöst werden, dahin gehört die Anhidrose, der Pruritus, die Urticaria und die Gangrän.

Diabetische Gangrän.

Es kommen selbstverständlich bei älteren und herabgekommenen Diabetikern Fälle von Gangrän vor, welche sich in nichts von sonstigen Fällen spontaner Gangrän unterscheiden, ausser dass sie im allgemeinen grössere Neigung zum Fortschreiten und eine schlechtere Prognose aufweisen. Aber es gibt doch eine specifisch diabetische Gangrän, einmal in dem Sinne, dass alle zufällig gesetzten, noch so kleinen Wunden, wie Quetschungen, Schnitte, Abschürfungen, besonders an den Füssen und Unterschenkeln sehr leicht gangränesciren, andrerseits in Berücksichtigung gewisser eigenthümlicher Formen der Gangrän, die bisher nur beim Diabetes beschrieben worden sind.

So theilt Rosenblatt einen Fall von Diabetes mit, welcher an Tuberkulose verstarb und ausser Schleimhautulcerationen des ganzen Darmkanals multiple Hautnekrosen aufwies. Dieselben entwickelten sich aus Petechien der Unterextremitäten und waren stecknadelkopf- bis linsengross, mit braunen, harten, glatten Schorfen bedeckt, die beim Durchschneiden bis in die Cutis reichten. Die letztere war am Grunde dunkelroth bis braun gefärbt. Es fanden sich ausserdem braune Pigmentflecken am Fussrande.

Bei der Untersuchung zeigte sich, dass der Papillarkörper und ein oberer Saum der Cutis nekrotisch war und in die dicke, zum Theil noch festhaftende, zum Theil durch Unterwachsung mit Epithel bereits sich ablösende Kruste überging. Nur hier am Rande des Schorfes befand sich in der umgebenden Cutis eine mässige Rundzelleninfiltration. Dagegen waren keine Zeichen von Hyperämie und Entzündung wahrnehmbar, ebensowenig solche von Embolie und Thrombose. Sowohl zwischen den nekrotischen Bindegewebsbündeln wie in der unteren wohlerhaltenen Cutispartie und bis in das Hypoderm hinein waren kapillare Hämorrhagien vorhanden und im nekrotischen Gewebe eine diffuse bräunliche Verfärbung neben amorphem körnigem Pigment. Die Ueberhornung der Substanzverluste ging nicht nur von dem Epithel der Umgebung, sondern auch von den Knäueldrüsengängen aus, die in die Schorfe eingeschlossen waren.

Nach diesen Befunden ist es sehr wahrscheinlich, dass hier ein Fall von Senkungshyperämie mit Diapedese rother Blutkörperchen vor-

lag, welcher sich unter dem Einfluss des Diabetes bis zur Stase und Nekrose des subpapillaren Gefässnetzes entwickelt hatte. Die tieferen Kapillaren der Haut hatten wohl zu Blutaustritten Veranlassung gegeben, aber die Circulation war in ihnen erhalten geblieben. Eine derartige Beschränkung der Nekrose auf einen kleinen, etwa einem Flächenelement entsprechenden Theil der oberen Blutbahn ist ein sehr häufiger Befund bei accidentellen, umschriebenen Nekrosen bei anderen Dermatosen von oberflächlichem Charakter, z. B. bei Ekzemen der Säuglinge in der Genitalgegend.

Kaposi hat eine besondere Form diabetischer Gangrän beschrieben, die ebenfalls am Unterschenkel ihren Sitz hatte, aber grosse, mit wallartigem Blasenrande serpiginös fortschreitende Heerde darstellte. Im Centrum gingen dieselben in trockene und feuchte Gangrän und schliesslich in Granulationen über. In noch einem anderen Falle war nach 20jährigem Diabetes Handrücken und Vorderarm mit papillären Wucherungen, ähnlich einer Syphilis vegetans bedeckt.

Alle diese Formen haben mit der gewöhnlichen Form diabetischen Brandes die Hauptzüge gemein, dass Entzündung und Schmerzen vollkommen fehlen und dass der Nekrose eine livide Verfärbung der Haut, blauschwarze Flecke, genug Erscheinungen von lokaler Asphyxie vorhergehen. Nur bei kleinen ganz umschriebenen Stellen der Extremitäten kommt es dabei zur Eintrocknung und Mumifikation. Gewöhnlich sind die Schorfe feucht, von einem bläulichen Hofe umgeben, es treten missfarbige, mit schwärzlichem Serum gefüllte Blasen auf und die gangränöse Hautpartie zerfliesst sehr bald zu einer schmierigen, breiartigen Masse. In allen diesen Zügen, der mangelnden Wallungshyperämie, der Stase, der Blasenbildung, der weichen, matschen Beschaffenheit des Sphacelus ähnelt diese häufigste Form der diabetischen Gangrän so sehr den durch übermässige Einwirkung reducirender Mittel (z. B. Pyrogallol) hervorgerufenen Nekrosen der Haut, dass ich die ursprünglich von Roser aufgestellte Ansicht, die Gangrän werde direkt durch den Zucker bedingt, für wahrscheinlich richtig halten muss. Nur treten auch hier auslösende Momente, wie Senkungshyperämien, Traumata und andere Dermatosen hinzu.

Wie freilich die reducirenden Mittel in starker Dosis auf die Circulation wirken, ist histologisch auch noch nicht festgestellt. Dem klinischen Bilde nach zu urtheilen, kommt es dabei auch zu einer kapillären Stase und zugleich zu einem Zerfall der rothen Blutkörperchen und Ueberschwemmung des Gewebes mit blutig tingirtem Serum. Ob diese äussere Analogie sich histologisch bewahrheitet, müssen Untersuchungen nach beiden Richtungen, die noch ausstehen, zeigen.

Die schlimmste Form des diabetischen Brandes, die progressive, putrescirende ist wohl, wie alle progressiven Gangränen, der Mitwirkung von Mikroorganismen zuzuschreiben. In diesem Falle zerfällt das subcutane Gewebe auf grosse Strecken hin, übrigens auch ohne, dass entzündliche Erscheinungen konkurriren.

Dem Diabetes analog wirken noch andere Dyskrasien zuweilen auf das Hautgewebe ein, wie der Merkurialismus, chronischer Morbus Brightii, die Gicht.

Endlich gibt es noch eine Reihe von Dermatosen, welche unter dem Bilde der kapillären Stase beginnend, regelmässig in Nekrose kleiner Hautbezirke auslaufen und die wir bisher klinisch noch wenig, histologisch gar nicht kennen. Es sind dieses die Fälle von sog. multipler, kachektischer Hautgangrän und von Zoster gangränosus. Soweit bei ersterer keine infektiöse, äussere Dermatose unbekannter Art, bei letzterem kein Artefakt hysterischer Personen vorliegt, können dabei wohl multiple, kapillare Stasen aus innerer Ursache in Frage kommen. Einen ganz exquisiten Fall dieser Art habe ich neuerdings beobachten und histologisch untersuchen können.

Eine 40jährige, bis dahin gesunde Frau acquirirte vor 3 Jahren eine erysipelähnliche Affektion des Vorderkopfes, welche mit Hinterlassung einer ringförmigen Alopecie (Ophiasis) und einer elephantiastischen Schwellung der Stirnhaut heilte. Seitdem besteht eine universelle Erkrankung der Haut, welche besonders stark an den Extremitäten und in der Nähe der Gelenkbeugen (Achselhöhle, Inguinalfalten, Kniebeugen) ausgesprochen ist. Es bestehen überall unter der Haut bläulich durchschimmernde breite Venenzüge, welche unregelmässige Netze bilden. In den Knoten dieser Netze und auch sonst im Verlaufe der blauen Stränge kommt es von Zeit zu Zeit zur Erhebung röthlicher Flecke und flacher Papeln, welche sich dunkel färben, mit Hinterlassung von Pigment schwinden oder ganz schwarz und nekrotisch werden, sich in seichte, äusserst schmerzhafte Geschwüre verwandeln und sehr langsam mit glatten Narben heilen. Ich habe diesen Fall unter dem Namen: Asphyxia reticularis multiplex im internationalen Atlas beschrieben.

Bei der Untersuchung eines eben entstandenen, blaurothen, noch nicht mumificirten Fleckes fand sich doch schon die ganze Stachelschicht in der Mitte desselben in eine homogene, nekrotische Masse mit wenigen, zu dünnen Fäden comprimirten Kernen verwandelt. Am Rande des Fleckes nahm die Nekrose in der Weise an Ausdehnung ab, dass an der äussersten Peripherie nur einzelne basale Stachelzellen sich noch in homogene, runde, nicht tingible Schollen umgewandelt zeigten. Der anliegende Theil des Papillarkörpers war ebenfalls nekrotisch, im Centrum bis zum subpapillaren Gefässnetz herab und dabei ebenfalls etwas angeschwollen. Dieses Gefässnetz war mit rothen Blutkörperchen vollgepfropft, erweitert und einzelne Kapillarschlingen des Papillarkörpers zeigten vollkommen conglutinirte, rothe Pfröpfe. Die diese in Stase befindlichen Gefässe umgebenden Cutisfibrillen waren gelblich verfärbt. Alle Blutgefässe, welche den der Nekrose anheimfallenden Hautbezirk seitlich und in der Tiefe umgaben, waren nicht bloss erweitert, sondern von einer entzündlichen Zellenwucherung oft in ziemlicher Breite umgeben. Die Zellenherde bestanden aus kleinen, rundlichen Zellen und enthielten keine Plasmazellen, wenig Mastzellen und Leukocyten. Ausserdem umgab eine breite Zelleninfiltration die Knäueldrüsen sammt ihren Ausführungsgängen. Die ersteren zeigten einfache Dilatationen und Entrollung der Schlingen durch die umgebende Infiltration, die Gänge jedoch höchst eigenthümliche Wucherungen mit Cystenbildung (s. Kapitel Syringadenom). In wie weit die letztere Erscheinung zum Bilde der Asphyxia reticularis gehörte, muss ich dahingestellt sein lassen.

Die cyanotische Form der Raynaud'schen Krankheit, die an die Extremitätenenden gebundene locale Asphyxie zeigt — ähnlich wie

die eben beschriebene reticuläre — blaurothe bis blaugraue Flecken und Anschwellungen, die mit Hinterlassung von Pigment schwinden können oder unter starker Schmerzhaftigkeit und oft unter Blasenerhebung in oberflächliche Nekrose der Haut übergehen. Dieselbe hat je nach dem Vorhandensein stärkeren Oedems oder stärkerer Anämie der Umgebung den Charakter der feuchten oder trockenen Gangrän. Bis genauere histologische Daten vorliegen, wird man sich hiernach die Nekrose, ähnlich wie bei Asphyxia reticularis, auf der Basis kapillärer Stase entstanden denken. Damit ist ein gewisser Gegensatz gegeben zu der anämischen Form der Raynaud'schen Krankheit, zu der wir uns jetzt wenden.

2. Nekrose durch Gefässkrampf.

Das bekannteste Beispiel eines reinen Angiospasmus, der sich bis zur Nekrose steigern kann, liefert die lokale Synkope, das anämische Seitenstück zur lokalen Asphyxie, welche wohl in die letztgenannte Form übergehen kann (Raynaud), aber auch als vollständig selbständige Erkrankung der Zehen und Finger (seltener der Ohren) auftritt. In schwächster Ausprägung bildet sie die sog. „todten Finger", einen periodisch wiederkehrenden, durch Kälte ausgelösten Angiospasmus, in ihren höchsten Graden eine permanente, maximale Anämie der Extremitätenenden, welche immer an einzelnen Stellen, besonders an den Fingerkuppen, zu ganz umschriebenen Nekrosen führt. Dem sonstigen Charakter der Krankheit gemäss haben dieselben die Form eines trockenen Schorfes, der sich nur äusserst langsam von seiner Unterlage löst. Wenn irgendwo, so könnte hier der Fall vorliegen, dass eine reine Functionsstörung der Hautarterien eine absolute Anämie und dadurch die Nekrose herbeiführte. Nach dem Bekanntwerden der v. Recklinghausen'schen Befunde über bleibende hyaline Thromben nach starker Arteriencontractur wäre es aber ebensowohl möglich, dass eine derartige Thrombose vorläge mit dem Unterschiede, dass dieselbe sich hier durch das ganze Kapillarnetz fortsetzte und dadurch die Anschoppung desselben mit Blut und die kapilläre Stase verhinderte.

Ganz derselbe Zweifel und dieselbe Alternative besteht rücksichtlich des Ergotismus, da die Hautnekrosen bei demselben durchaus nicht immer den „local asphyktischen" Habitus der Nekrose der Hahnenkämme, sondern auch den einer lokalen Synkope aufweisen sollen.

Endlich wäre wohl auch in diese Gruppe die neuerdings von Besnier beschriebene Urticaria necrotica zu zählen, bei welcher auf lange bestehenden urticariellen Efflorescenzen kleine, oberflächliche Nekrosen trockenen Charakters auftreten.

3. Nekrose durch einfachen Druck.

Man hat nicht selten Gelegenheit, eine „geschweisste", d. h. eine in ihrem Dickendurchmesser durch starken, rasch einwirkenden Druck beträchtlich verdünnte Haut zu untersuchen, so z. B. an den Rand-

stellen abgequetschter Geschwülste. Die Verhältnisse sind ähnlich, aber doch auch wieder in charakteristischer Weise verschieden von den strichförmigen Nekrosen der Haut, welche durch den Mikrobrenner erzeugt und im Kapitel der Verbrennung beschrieben sind. Die Dickenabnahme kommt zum grössten Theile auf Rechnung der Oberhaut und des Papillarkörpers, weniger auf die der unteren Cutislagen. Die Hornschicht bildet ein homogenes Band, die Stachelschicht zeigt lauter eng aneinander gepresste, der Hornschicht parallel laufende Zellen mit stäbchenförmigen Kernen. Der Papillarkörper ist ebenfalls auf ein dünnes, fast homogenes Band mit stäbchenförmigen Kerneinschlüssen reducirt; die Papillen sind jedoch gewöhnlich nicht ganz verstrichen, sondern als fadenförmige, dünne Kegel, schräg verlagert und zwischen den ebenfalls schräg verlagerten, comprimirten Leisten nur schwer zu erkennen. Da fast immer mit der Compression eine Zerrung der Oberhaut nach einer bestimmten Richtung vorhanden ist, so erklären sich diese Bilder leicht. Die Blutgefässe der Papillen und das subpapillare Gefässnetz sind als solche nicht mehr vorhanden; etwas stärker gefärbte Kernreihen deuten ihre Lage innerhalb der comprimirten kollagenen Substanz an. Von der Ausdehnung dieser totalen Compression der Blutkapillaren hängt die Ausdehnung des Brandschorfes ab. Gewöhnlich liegt seine untere Grenze innerhalb der inneren Cutisschicht. Die Gangrän ist bei geringer Ausdehnung der Compression fast immer eine trockene, bei grösseren Druckstellen und besonders bei gleichzeitiger Zerrung der obersten Schichten auch eine feuchte.

Wie man sieht, ähnelt die stark comprimirte Haut der durch trockene Hitze unter leichtem Druck zusammengeschweissten (vgl. Verbrennung) in dem Verschluss der Gefässbahnen und der mechanischen Verdünnung der Oberhaut und des Papillarkörpers. Es fehlen hier aber gänzlich die Quellung der kollagenen Substanz und die charakteristischen Dampflücken und Verzerrungen der Stachelzellen.

4. Nekrose durch Eintrocknung.

Dass die Integrität der normalen Durchfeuchtung des Gewebes eine Grundbedingung für die normale Cirkulation des Blutes ist und dass viele Stasen in oberflächlich liegenden Gefässen mit darauf folgender Nekrose allein auf eine rasche Verdunstung und Eintrocknung zurückzuführen sind, wissen wir aus den Ergebnissen der experimentellen Pathologie. Es liegt hier wohl einerseits dasselbe Moment einer Eindickung des Blutplasmas vor, wie bei manchen anderen Formen der Stase, aber es kommt ausser diesem Einflusse auf die Blutflüssigkeit gewiss noch eine specielle Wirkung der Eintrocknung auf die Gefässwand der Kapillaren in Betracht, welche ein auch dann noch fortdauerndes Hinderniss für die Cirkulation bereitet, wenn die inspissirten und conglutinirten Blutcylinder längst wieder ausgeschwemmt und die Ursachen der Eintrocknung beseitigt sind. Dadurch erhalten wir ein Recht, die Nekrose durch Eintrocknung als eine von den übrigen Nekrosen durch kapillare Stase verschiedene abzusondern.

Bei der vor Eintrocknung so gut geschützten menschlichen Haut kann dieses Moment natürlich erst in Frage kommen, wenn die schützende eingefettete Hornschicht entfernt und zu gleicher Zeit die periphere Cirkulation und damit der rasche Ersatz des verdunstenden Wassers abgeschwächt sind. So finden wir bei ganz unbedeutenden Oberhautabschürfungen, bei Ekzemstellen an den Unterschenkeln von Greisen, an intertriginösen Stellen der Hinterbacken bei decrepiden Kindern eine plötzliche Eintrockung an umschriebenen Stellen Platz greifen, welche von der gewöhnlichen Krustenbildung ganz verschiedene, schwarze, harte, hornige Auflagerungen hervorruft. Dieselben enthalten gewöhnlich schon den ganzen Papillarkörper in mumificirtem Zustande.

Wie man sieht, ist die Eintrocknung wohl nur selten isolirt als Ursache der Nekrose an der Haut zu finden, aber sie verbindet sich gerne mit anderen Vorbedingungen des Absterbens, mit Senkungshyperämie, Anämie, Traumen, um dann mit einem Schlag den schon vorbereiteten Blutstillstand herbeizuführen. So trifft man kleine gangränöse Stellen gewöhnlich bei der Untersuchung von Ekzemen und Impetigines solcher Personen, die an intercurrenten Krankheiten gestorben sind. Sie machen an der Leiche äusserlich einen ähnlichen Eindruck, wie die post mortem eingetrockneten, weil der Hornschicht beraubten Hautstellen. Aber während an solchen die stäbchenförmig comprimirten Kerne der durch die Eintrocknung verdünnten Stachelschicht regelmässig angeordnet, die Zellgrenzen deutlich sind und der Papillarkörper keine erheblichen Veränderungen aufweist, findet man an den schon im Leben eingetrockneten Stellen die Stachelschicht meist zu einer homogenen, hornartigen Masse ohne deutliche Zellgrenzen und mit tingiblen, aber unregelmässig vertheilten und deformirten Kernen verschmolzen und die oberflächlichen Kapillaren des Papillarkörpers mit oder ohne Blutcylinder durch ihre besonders starke Tingibilität auffallen, wie sie sonst nur eingetrocknete Randpartien der Präparate zeigen. Zuweilen ist allein der obere Rand, zusammen mit etwaigen Blutcylindern, tiefgefärbt, während der untere Rand die gewöhnliche Tingibilität aufweist. Diese Bilder lehren, dass bei Eintrocknung der ungeschützten Haut die Kapillarwände rascher ihr Wasser abgeben als die umgebende Cutis. Sie trocknen unter Schrumpfung ein und sind dann wahrscheinlich für die Cirkulation verloren, da wir ja auch bekanntlich sonst durch Eintrocknung hornartig gewordene, thierische Gewebe nicht wieder durch Imbibition zur Quellung bringen können.

Viel häufiger als bei erhaltener Stachelschicht finden sich derartige oberflächliche Vortrocknungen bei Wundgranulationen und Geschwüren der verschiedensten Art, besonders auch bei weichen Schankern und syphilitischen Initialsklerosen. Es ist dann natürlich nicht immer leicht zu sagen, ob eine zugleich vorhandene Stase die Eintrocknung begünstigt oder die Eintrocknung die Stase herbeigeführt hat. Für die letztere Eventualität spricht Anämie der oberflächlichen Kapillaren, für die erstere eine starke Hyperämie derselben mit gelber Verfärbung des umliegenden Gewebes. Die Nekrose, welche durch Eintrocknung der

oberflächlichsten Hautschicht erzeugt wird, führt naturgemäss stets zur Bildung eines trockenen, dünnen Schorfes.

Alle bisher betrachteten Formen der Hautnekrose haben gewisse histologische Eigenthümlichkeiten gemeinsam, die wir, ehe wir zu den durch Infektionen complicirten Gangränen übergehen, noch kurz besprechen müssen. Stets ist in den nekrotischen Schorfen die Darstellung des Protoplasmas erschwert oder unmöglich; allerdings kommen in diesem Punkte zwischen den feuchteren und trockneren, den mit und ohne ausgesprochene Stasen einhergehenden Formen grosse Unterschiede vor und sehr viel hängt gewiss von der Schnelligkeit ab, mit welcher der Tod der Gewebe eintritt. In manchen Fällen sind weder Zellcontouren noch eine Spur des Protoplasmas an Epithelien und Cutiszellen nachweisbar, in anderen erkennt man noch schwach die Zellgrenzen, aber eine Färbung gelingt nicht mehr. Viel besser erhalten sich in den meisten Fällen die Kerne und behalten in den trockenen Formen des Druckbrandes und der Eintrocknung sogar ihre volle Tingibilität. Noch besser erhält sich gewöhnlich das Elastin. Wenigstens ist es mir bisher in allen hierhergehörigen Fällen möglich gewesen, selbst noch die feinen elastischen Fasern des Papillarkörpers deutlich zu färben. Eigenthümlich ist das Verhalten des Collagens, indem seine Structur meistens unverändert bleibt, aber die Tingibilität für basische Farben (z. B. Methylenblau), die ja sonst sehr gering ist, erhöht wird. Alle diese Veränderungen insgesammt machen den Eindruck, als ob eine Substanz von saurer Reaction sich mit dem nekrotischen Gewebe verbunden hätte und man wird zu untersuchen haben, ob eine solche in den nekrotischen Partien zur Wirksamkeit gelangt. Die gute Erhaltung des Elastins und Nucleins, die Zerstörung des Protoplasmas und die basophile Tingibilität des Collagens würden sich wenigstens so auf das Einfachste erklären.

5. Die progressive Gangrän.

In dem unaufhaltsamen Fortschreiten des Brandes liegt besonders dann Grund genug, das Hinzutreten einer parasitären Komplikation anzunehmen, wenn es sich um eine weitere Ausbreitung in der Continuität der Haut und des Hypoderms handelt. Bei dem brandigen Absterben ganzer Extremitäten ist durch fortgesetzte Thrombose der grossen Gefässstämme auch ohne eine solche Komplikation die Ausbreitung der Gangrän begreiflich. Aber die gewöhnlichen Fälle von progressiver Gangrän, welche sich an Decubitus oder Beingeschwüre anschliessen, oder aus einer umschriebenen Phlegmone entwickeln, bedeuten stets die Einnistung eines specifischen, nekrotisirenden Organismus.

Ich hatte bisher nur einmal Gelegenheit, ein brandiges Decubitalgeschwür genauer zu untersuchen. Der flottirende Rand desselben war in etwa 1 cm Breite schwarz verfärbt; an diesen Brandheerd schloss sich als Brandhof erst eine hellbräunlich verfärbte und dann eine gelblich gefärbte Zone von etwa derselben Breite, die beide noch dem abgelösten Hautrande entsprachen. Eine vierte Zone stellte die nicht unterminirte, entzündlich geröthete Demarkationsgrenze dar.

In der eigentlichen Brandzone sind alle Blutgefässe von den Capillaren der Papillen bis zu der grossen subcutanen strotzend von Blut überfüllt und maximal erweitert, ohne dass irgendwo Fibrinthromben zu sehen sind. Bei Färbungen des kollagenen Gewebes, welche ungewöhnlich stark ausfallen, tritt der starre, vollständig injicirte Gefässbaum besonders deutlich hervor. In den grossen Gefässen sind die einzelnen Blutkörperchen wohl erhalten, es besteht keine Randstellung der Leukocyten in den Venen und überhaupt keine Vermehrung derselben innerhalb der Gefässe. In einigen subcutanen Arterien ist eine bedeutende Entwicklung des endarteritischen Processes vorhanden; soweit die Lumina derselben jedoch noch klaffen, sind sie mit rothen Blutkörperchen erfüllt, ein Beweis, dass die Nekrose von vollständiger Lähmung der Gefässmuskulatur begleitet ist. Cylinderförmig conglutinirte Blutkörperchen finden sich nur in den kleineren, zur Oberfläche ziehenden Gefässen von kapillarem Habitus, besonders in den breiteren venösen Aesten und sodann in den Kapillaren des Papillarkörpers.

Wir haben es hier also mit einer vollständigen Stase im gesammten Gefässbaum der Haut zu thun, welche weder durch Thrombose noch durch eine den endarteritischen Process begleitende Anämie verursacht sein kann. Die Endarteritis muss jedoch insofern als prädisponirender Umstand betrachtet werden, als dadurch die Circulation in der betreffenden Hautpartie bereits vor der Stase in ihrer Energie abgeschwächt, verlangsamt und die Blutmengen unregelmässiger vertheilt waren.

Bei Protoplasmafärbungen zeigt sich ein vollständiger Schwund des Protoplasmas. Die kleinen Gefässe und Kapillaren der Haut sind von proliferirten Perithelien mehr oder minder dicht umgeben, man sieht aber nur die Kerne von ihnen. Um so mehr treten die Mastzellen um alle Gefässe der Haut hervor, allerdings blasser als gewöhnlich und dabei scheinbar um vieles vergrössert. Betrachtet man dieselben aber mit stärkerer Vergrösserung, so sieht man, dass auch hier das Protoplasma zu Grunde gegangen ist und die zurückgebliebenen Mastzellenkörner den Kern als eine breit ausgestreute, runde, mit kleinen buckligen Ausläufern versehene, lose Masse umgeben. Ebenso wie das Nuclein des Bindegewebes ist das Elastin und zwar in noch besserem Zustande erhalten. Man verfolgt die feinsten Fasern des total nekrotisirten Papillarkörpers genau so gut wie die eines normalen, ebenso die feinen Fasern des Knäueldrüsenapparates und die groben Netze der Blutgefässe. Das kollagene Gewebe ist im Gegensatz dazu wieder stark verändert; die fibrilläre Zeichnung ist verschwunden, die homogen gewordenen Balken halten basische Farben fester als sonst und sind gegen die Randpartie und nach der Oberfläche zu nach jeder Färbung kaum mehr zu entfärben. Der vollkommen nekrotische und meist auch von den letzten Kernresten befreite Papillarkörper hat die Epitheldecke verloren. Nur an einzelnen Stellen haften zwischen den Papillen noch Reste nekrotischer Stachelschicht und wo diese sich häufen, werden sie auch von einer glatten und anscheinend unveränderten Hornschicht zusammengehalten. Auch die Epithelien aller Knäueldrüsen sind total

nekrotisch, breiartig zerfallen und grösstentheils bis auf Kernreste aus den leeren Schläuchen ausgefallen oder sie erfüllen das Centrum derselben als ein nicht tingibler, mit tingiblen Kernresten durchsetzter Klumpen. Dagegen haben sich die Epithelien der Gänge und Follikel gut erhalten und einige Haare ragen unverändert aus der nekrotischen Haut hervor. Endlich findet man in den Papillen, besonders den noch von Epithelresten bekleideten und dann am reichlichsten innerhalb der nekrotischen Epithelmasse, bei Methylenblaufärbung eine einzige Art von kurzen, dicken Bacillen, deren Enden häufig doppelpunktförmig stark hervortreten. Dieselben bilden zusammenhängende, sich verzweigende Züge in den Lymphspalten, wo sie durch eine Schleimmasse zusammengehalten werden. Von den grösseren Herden derselben verbreiten sich schwach tingible, kaum noch erkennbare Reste wolkenartig durch die Lymphspalten der anliegenden Cutis, welche als abgestorben betrachtet werden müssen. Grössere, aber meist auch abgestorbene Mengen derselben Bacillen umgeben die nekrotischen Knäuel und von hier aus die tieferen Cutislagen. Die Bacillen sind weder säure- noch jodfest.

Die auf den Brandherd folgende, bräunliche Zone des Brandhofes repräsentirt in Bezug auf Bakterienentwicklung die Akme des Processes. Hier ist das Lymphgefässsystem des Papillarkörpers dicht mit Schwärmen desselben Bacillus ausgegossen, welche hier ein knotiges Netzwerk, dann zwischen der Cutis und dem sich ablösenden Epithel schalenförmige Lagen bilden und schliesslich in das letztere, welches wohltingible Kerne enthält, auf dem Wege der epithelialen Lymphspalten einbrechen. Man kann hier deutlich verfolgen, dass die totale Nekrose des Epithels erst in Folge der Bacillendurchsetzung und nicht vor derselben eintritt. Erst nach dem gangränösen Centrum zu, wo die Bacillen bereits absterben, schwindet auch die Tingibilität der Kerne des Epithels. Von hier aus ziehen die Bacillen strichförmig dem subcutanen Gewebe entgegen und besitzen ein zweites Punctum maximum in den Knäueldrüsen selbst, deren Epithel ganz ebenso unter ihrem Einbruch nekrotisch wird und zerfällt wie das Oberflächenepithel. Ganz andere Bilder als der Brandherd gibt der Brandhof aber in Bezug auf das Verhalten der Blutgefässe. Schon die subcutanen Venen lassen erkennen, dass die Leukocyten hier durch einen Umstand angelockt werden, indem sie meistens Randstellung der weissen Blutkörperchen und verminderten Gehalt an rothen Blutkörperchen aufweisen. An den Uebergangsvenen findet man dann die Diapedese weisser Blutkörperchen in vollem Gange. Sie ziehen den Bacillen in den Lymphspalten entgegen und zerklüften dadurch das Cutisgewebe mit einem feinen Netzwerk, bilden aber nirgends grössere, abscessartige Anhäufungen. Dabei sterben sie ab, verlieren ihr Protoplasma und die restirenden Kernbröckel mischen sich den Kernen der Perithelien und sonstigen Bindegewebszellen bei. Das elastische Gewebe ist natürlich eben so gut erhalten wie im Brandherde, die Kerne, Mastzellen und das kollagene Gewebe der Cutis etwas besser als dort. Dagegen ist das Protoplasma der Cutiszellen hier bereits zu Grunde gegangen.

Die gelbliche äussere Zone des breiten Brandhofes zeigt die Vorposten der Bacilleneinwanderung und damit den Beginn der Nekrose. Die Bacillen dringen zwischen dem Deckepithel und dem subpapillaren Gefässnetz in den Lymphspalten des Papillarkörpers genau in der Weise vor wie die Streptokokken des Erysipels. Oberhalb der vorangehenden Spitze ist bereits im Deckepithel ein eigenthümliches Oedem wahrzunehmen, indem dasselbe einerseits parenchymatös geschwollen ist, an einzelnen Stachelzellen der tieferen Schicht aber das körnige Protoplasma ausgewaschen wird, sodass sowohl ihr Fasersystem wie ihre Intercellularbrücken bei einfacher Methylenblaufärbung nackt hervortreten und ein sich kreuzendes Faserwerk bilden, in welchem der Kern wie in einem Korbgeflecht liegt. Die Einwanderung der Bacillen in das Epithel geschieht erst später. Den hier noch oberflächlich lokalisirten Bacillen — die mittlere Cutis sowie die Knäueldrüsen weisen noch keine Bacillen auf — ziehen bereits Ströme von Leukocyten auf den netzförmig verzweigten Wegen der Lymphspalten entgegen und zwar ist hier die Auswanderung aus den subcutanen Gefässen noch stärker wie in dem centralen Abschnitt des Brandhofes. Das subcutane Fettgewebe ist dicht durchsetzt von Leukocyten und wird durch deren Einfluss eingeschmolzen. Man begreift daher sehr gut, dass von dem Punkte an, wo die Bacillen oberflächlich in die Haut einwandern, in der Tiefe sich bereits die Cutis von der Unterlage löst, sodass die ganze nekrotische Partie nur lose aufliegt und an den centraleren Abschnitten nur noch einige Fetzen von Fettgewebe an der Unterseite aufweist. In dieser peripherstenZone des Brandes ist alles Elastin, Nuclein und Kollagen noch gut erhalten, ebenso das Protoplasma aller Knäueldrüsen und der meisten Deckepithelien und es beginnt erst der Protoplasmaschwund an einigen, meist superpapillär gelegenen Stachelzellen und an den Cutiszellen. Die Blutgefässe zeigen eine Entzündung nach Cohnheim'schen Typus, eine typische Leukotaxis.

Die in vivo geröthete, am Alkoholpräparat normal erscheinende Demarkationszone endlich weist nur eine Erweiterung der Gefässe und den Beginn einer leukoserösen Entzündung auf, die von vornherein am tiefen und oberflächlichen Gefässnetz gleichzeitig beginnt. Das Epithel ist bis auf eine ödematöse Schwellung der Zellen normal, doch erhält es Einwanderung von ziemlich vielen Leukocyten, weit mehr als auf der Fläche des Brandes selbst. Die Cutiszellen und Perithelien sind nicht vermehrt.

Ueberblickt man diese Thatsachen insgesammt, so hat man drei verschiedene Processe zu unterscheiden: 1. einen der Nekrose vorhergehenden Process, welcher sich nicht mehr genau erkennen lässt, aber wohl aus einer Stase mit entzündlicher Reizung bestanden haben wird, da die vermehrten Perithelien des Brandherdes sich nur so erklären lassen; 2. die Einwanderung der Bacillen durch einen Oberhautriss in den Papillarkörper und 3. die Gegeneinwanderung der Leukocyten und des serösen Exsudates in das subcutane und cutane Gewebe. Die beiden letzten Processe treffen im Brandhofe auf einander; in der inneren Zone desselben culminirt die Bakterienentwicklung, in der äusseren die

leukoseröse Entzündung. Beide scheinen einen sich gegenseitig aufhebenden Einfluss auszuüben. Die leukoseröse Entzündung bedingt die Demarkation des Brandes und eventuell die Erhebung eines blasig emporgehobenen Randwalles. In meinem Falle kam es zur Erweichung der Stachelschicht und Abhebung der Oberhaut ohne eigentliche Blasenbildung. Das Absterben der Bacillen geschieht auf chemischem Wege mittelst des Exsudates und nicht durch Phagocytose. In dem Brandheerde selbst sind die meisten Bacillen bereits abgestorben.

Ich kann nach diesen Befunden und speciell in Berücksichtigung der vier Punkte, dass 1. die Bacilleneinwanderung der Nekrose voraufgeht; 2. dass ihr Verlauf genau dem Fortschreiten des klinisch wahrnehmbaren Brandes entspricht; 3. dass die Bacillen im nekrotischen Centrum bereits grösstentheils abgestorben und 4. dass sie die einzigen Organismen in dem absterbenden Gewebe sind, nicht umhin, denselben den Charakter von nekrotisirenden Bacterien, mithin von specifischen Gangränbakterien zu vindiciren und glaube nicht, dass sie saprophytische, gleichgültige Fäulnissorganismen vorstellen. Uebrigens unterscheiden sie sich von den gewöhnlichen Fäulnissbakterien schon durch ihren Mangel an Jodfestigkeit.

B. Direkte Nekrose der Haut.

Die direkte Nekrose der Haut ist, wie schon oben erwähnt, bisher sehr stiefmütterlich behandelt, obwohl sie vielleicht dasjenige Feld der experimentellen Pathologie darstellt, welches die sichersten und am leichtesten verwerthbaren Rückschlüsse für die Praxis gestattet. Sowohl die Beurtheilung vieler alltäglicher Traumata und ihre Unterscheidung von anderen Dermatosen, wie die therapeutische Verwendung der in der Dermatologie gebräuchlichen Substanzen erfordert zunächst die genaue histologische Untersuchung ihrer Einwirkung auf das Hautgewebe in concentrirtem Zustande, d. h. der verschiedenen Arten der Verätzung und Nekrotisirung der Haut.

Die ausgedehntesten Versuche über dieses Thema liegen bekanntlich schon vor, aber nur in Form von Experimenten an den zarten, durchsichtigen Membranen von Kaltblütern und am Kaninchenohr. Nur die letzteren, von Samuel angestellten Versuche lassen Rückschlüsse allgemeinerer Art auf die Haut des Menschen zu. Samuel benutzte mehr oder minder concentrirte Säuren und Alkalien, die Chloride von Zink, Zinn, Antimon, Phenole, Cantharidin, Crotonöl, Arsenik u. a. m., sodann auch die einfache Verbrühung. Je nach der Intensität der Wirkung fand er entweder nur eine entzündliche Hyperämie oder inmitten derselben eine Blasenbildung und oberflächliche Nekrose oder endlich zwei Zonen der Nekrose, einen centralen trockenen Schorf, umgeben von einem verfärbten und unter Umständen blasentragenden Hofe. Von der stärksten Einwirkung ausgehend, unterschied Samuel bei der Nekrose daher drei Zonen: den der stärksten Wirkung ausgesetzten, centralen Brandheerd, den ihn concentrisch umgebenden mittleren Bezirk, den Brandhof und die ganz periphere Zone der demarkirenden Entzündung.

Wir können diese Eintheilung sehr gut auf die menschliche Pathologie übertragen, da sich klinisch bei Verbrennungen und Verätzungen meistens diese Zonenbildung wiederfindet; hin und wieder fliessen allerdings, besonders bei sehr wenig ausgedehnten Nekrosen,

Brandherd und Brandhof in eins zusammen. Es entsprechen diese drei Bezirke eben den schon a priori für jede direkte Nekrose erforderlichen Zonen, der mittelsten, wo das Aetzmittel die Haut vollständig und meist sofort abtödtet, der peripherstenen, in welcher die Reaction der Haut in Form einer entzündlichen Wallung antwortet und einen zwischen beiden gelegenen, in welchem diese beiden Gewalten sich ausgleichen. Aber man sieht auch sofort, wenigstens nach Maassgabe der chemotaktischen Entzündungstheorie, dass es Nekrosen geben wird, welche keine demarkirende Entzündungszone besitzen, da die Stoffe, welche die Nekrose erzeugten (z. B. concentrirte Phenole), nur negativ chemotaktische Wirkungen entfalten. Hier wird also der Brandherd nur von einem Brandhof umgeben sein, in welchem der Effect des Aetzmittels langsam abklingt. Andererseits werden alle solche Nekrotisirungen der Haut, welche von einem Agens herrühren, dessen Wirkung nur eine kurz andauernde und an den Ort der Einwirkung gebundene ist, gar keinen Brandhof, sondern nur einen entzündlichen Reactionshof aufweisen. Ein solches Beispiel haben wir bereits in der Verbrennung kennen gelernt. Hierbei wurde auch schon das Nähere über diese specielle Art der Abtödtung der Haut in histologischem Sinne beigebracht, wodurch wir in den Stand gesetzt sind, wenigstens diese Art der Nekrose vorkommenden Falles histologisch zu erkennen.

Ich hatte bereits zweimal Gelegenheit, eine traumatische, direkte Nekrose der Haut durch histologische Untersuchung als solche zu erkennen, nachdem dieselbe auf Grund falscher Angaben der Patienten für Fälle von neurotischer, indirekter Gangrän erklärt worden waren. In beiden Fällen konnte ich die Erzeugung des Schorfes durch Verbrennung ausschliessen auf Grund der mangelnden, positiven Symptome von Seite des Collagens und Elastins. Aber ich vermochte nicht, genauer die Natur des Aetzmittels zu bestimmen, da noch alle genaueren Angaben über die histologischen Veränderungen bei denselben fehlen.

Einigermaassen sind wir über die Carbolgangrän orientirt. Frankenburger wies nach, dass dabei die Circulation durch Entstehung capillärer Thrombosen aufgehoben und damit eine weitere Resorption des Giftes von der verätzten Haut verhindert wird. Ich untersuchte den Einfluss der concentrirten Carbolsäure speciell auf lupöse Haut und führe hier nur die Veränderungen an, welche sich dabei an der gesunden Umgebung der Lupusknötchen wahrnehmen liessen.

Bei einmaliger Application von concentrirter Carbolsäure entsteht innerhalb des Epithels eine in genau horizontaler Linie scharf sich absetzende Verschorfung, welche bei mehrfacher Application langsam und stets schichtenweise vorrückend in die Tiefe greift. In der verätzten Hornschicht treten die Kerne wieder deutlich in Stäbchenform hervor, um bei öfterer Aetzung in der vollständig homogenisirten, sich abstossenden Hornmembran wieder zu verschwinden. Zugleich bildet sich in der Stachelschicht eine Reactionszone aus, welche den weiteren Einfluss der Aetzung eine Zeit lang paralysirt. Die der Hornschicht zunächst liegenden, älteren Stachelzellen schwellen unter feinkörniger Trübung, aber ohne reticuläre Degeneration, zu einem dicken, ödematösen Zellenpolster an, während die jüngeren Lagen, besonders die Epithelien der Leisten, rasch proliferiren und ausserdem ein allgemeines

starkes Hervortreten des Kernchromatins in Form grober, vielgestaltiger Körner und Gerüste aufweisen. Wenn die Verschorfung in die Cutis vorrückt, tritt in den Blutcapillaren Stase ein, ohne dass um die dabei sich bildenden, mit rothen abwechselnden, weissen Thromben sich auswandernde Leukocyten zeigten. Das Kollagen verliert die Faserung, wird homogen und verschmilzt untrennbar mit dem Protoplasma der Bindegewebszellen, während die Kerne derselben gut erhalten bleiben. Bei länger dauernder Einwirkung wird die abgetödtete Hautmasse immer mehr homogen, ohne Andeutung von Konturen der Bindegewebsbündel und Gefässe. Es treten in derselben Spalten in allen Richtungen auf, wodurch sie ein feinporiges, verwittertes Aussehen erhält. Dabei bleiben immer noch einige stark tingible Kernreste erhalten. Die bis dahin trockene Verschorfung, welche ganz ohne Eiterung und demarkirende Entzündung verlief, kann beim Nachlassen der Aetzung auch durch einfache Epithelunterwachsung des Schorfes mit stark vertiefter Narbe heilen. Oder es bildet sich nachträglich in der Umgebung eine mässige Hyperämie und Entzündung, durch welche der Schorf abgehoben und der Substanzverlust mit Granulationen erfüllt wird.

Hiernach erzeugt die Karbolätzung den Typus eines trockenen, scharf begrenzten Brandherdes mit geringem Brandhofe und fast oder ganz fehlender reaktiver Entzündung. Er ist ausserdem durch die beschriebenen Epithelveränderungen gut charakterisirt.

Hierdurch und durch die Herbeiführung einer starken serösen Entzündung in dem verschorften Bezirk unterscheidet sich die Aetzung der Haut mit Nelkenöl von der Karbolgangrän. Die direkte Einwirkung auf das Epithel erstreckt sich nur bis zur basalen Hornschicht, aber es entsteht indirekt eine erhebliche Zerstörung der Stachelschicht durch interstitielles Oedem und die Bildung rein seröser Bläschen, die keine Leukocyteneinwanderung erkennen lassen. In der Cutis ist die Nelkenölnekrose nirgends so scharf begrenzt wie die Karbolgangrän. Das Nelkenöl greift nicht schichtenweise in die Tiefe, dagegen besitzt es eine breite Zone abgeschwächter Wirksamkeit. Auch hier bleiben die Kerne wohlerhalten und das kollagene Gewebe wird zusammen mit dem Protoplasma in eine homogene Substanz verwandelt, in welchem eine noch viel stärkere Aufsplitterung und Zerfaserung auftritt, als bei der Karbolätzung. Die Cutis quillt auf und erhält ein schwammiges Gefüge. Die Circulation erlischt nicht sofort, aber auch allmählich vollständig. Der weiche, poröse Schorf hinterlässt nach seiner Abstossung ein flaches ödematöses Geschwür. Auch die Nelkenölapplikation hat keine merkliche entzündliche Reaktion der Umgebung zur Folge und bewirkt ebenfalls keine Eiterung. Aber sie hat eine ausgezeichnet serotaktische Wirkung.

Bei zukünftigen Untersuchungen in dieser Richtung wird man im Einzelfalle hauptsächlich zu entscheiden suchen müssen, ob die gefundenen Veränderungen direkte Folgen der Aetzungen oder indirekte der Reaktion sind. Möglicherweise gibt es Mittel, welche so specifisch die Blutgefässe bei äusserer Applikation schädigen, dass die Nekrose un-

geachtet ihrer traumatischen Entstehung eine indirekte zu nennen ist. So hat v. Recklinghausen bei einer Petroleumverbrennung, wo der weisse Brandhof lebhaft mit dem braunen Brandherd und der rothen Reaktionszone kontrastirte, fast alle Kapillarschlingen des Brandhofes in glänzende, solide, hyaline, zum Theil verdickte Massen verwandelt gefunden.

Literatur.

Lehrbücher: v. Recklinghausen, Cohnheim, Winiwarter.
Demme, Die Veränderungen der Gewebe durch Brand. Frankfurt 1857.
Samuel, Die trophischen Nerven. V. A. Bd. 51.
Charcot, Vorlesungen über die Krankheiten des Nervensystems. Deutsch. Fetzer. 1874.
Raynaud, Ueber lokale Asphyxie und symmetrische Gangrän. Thèse 1862.
Boeck, Fall von multipler kachektischer Hautgangrän. Norsk. Magaz. f. Laegev. 1881.
Greve, Ein Fall spontaner Hautgangrän bei einem Neugeborenen. Tidskr. f. prakt. Med. 1882.
Fournier, Rapide Gangrän des Penis. Semaine méd. 1882. Decb.
Giovannini, Symmetrische Gangrän der Finger. Giorn. 1885. Februar.
Doutrelepont, Ueber einen Fall von akuter multipler Hautgangrän. A. A. 1886. S. 179, und 1890. S. 386.
Leloir, Klin. und anat. path. Untersuchungen über die Hautkrankheiten aus nervöser Ursache. Paris. 1882.
Grünfeld, Ueber die anatomischen Veränderungen bei chronischer Sphacelinvergiftung. Arch. d. pharm. Inst. zu Dorpat. 1880.
Kopp, Zur Kasuistik der multiplen neurotischen Hautgangrän. Münch. med. Woch. No. 38. 1886.
Demme, Zur Kenntniss der schweren Erytheme und der akuten multiplen Hautgangrän. Fortschritte d. Med. 1888. S. 107.
Tricomi, JJ. mikroparasita della gangraena senile. Rivista intern. di Medicina e Chir. 1886. p. 2—4.
Kaposi, Ueber atypischen Zoster gangraenosus und Zoster hystericus. A. A. 1889. S. 561.
Kriege, Ueber hyaline Veränderungen der Haut durch Erfrierung. V. A. Bd. 115. S. 64.
Unna, Die Einwirkung von Karbolsäure und Nelkenöl auf Lupusgewebe. Mon. 1891. Bd. 13. S. 463.
Frankenburger, Ueber Karbolgangrän. Diss. Erlangen. 1891.

B. Vorwiegend atrophische Zustände.

1. Einfache Atrophien.

Atrophie der Haut.

Ich habe bereits durch Versetzung der senilen Veränderung der Haut unter die Degenerationen meiner Ueberzeugung Ausdruck gegeben, dass die unter diesem Namen neuerdings studirten, hauptsächlich der Gesichtshaut eigenthümlichen Veränderungen nicht als atrophische, sondern als degenerative anzusehen sind. Aber schon Neumann schied eine einfache senile Atrophie der Haut von den übrigen Altersveränderungen und so liegt auch heute noch die Frage vor, ob die einzelnen

Elemente der Haut nicht auch wie der übrige Körper unter dem Einflusse der Senescenz in ihrer Ernährung beschränkt und auf ein geringeres Maass der Grösse und Saftfülle reducirt werden, ohne dass gerade degenerative Vorgänge Platz greifen. Der äussere Anblick der dünnen, schlaffen, faltigen Haut der Greise drängt zu der Annahme solcher einfach atrophischer Zustände, die lediglich durch die Senescenz bedingt sind; aber welche Theile der Haut hauptsächlich leiden, in welcher Reihenfolge sie senesciren und wie die verschiedenen Regionen des Körpers sich hierin unterscheiden, dieses alles sind noch ungelöste Fragen. Keinesfalls betrifft die Massenabnahme alle Bestandtheile in gleichem Grade und an verschiedenen Orten in gleicher Weise, wie das häufige Vorkommen eines noch üppigen Haarwuchses, einer Pigmentzunahme, eines wohl ausgebildeten Fettpolsters neben einer schon stark verdünnten Cutis oder einer vollständigen Pigmentlosigkeit bei sonstiger noch guter Ernährung der Greisenhaut zeigen. Auch wird ja mit einem gewissen Recht seit langem in der Carcinomfrage auf die relative Jugend und Proliferationsfähigkeit des Epithels gegenüber dem Bindegewebe in der alternden Haut hingewiesen. Alle Bestandtheile müssen mithin einzeln für sich und regionenweise durchforscht werden, ehe hier an die Stelle von Muthmaassungen Klarheit treten kann und dann erst wird es möglich sein, die klinisch so wechselnden Bilder der alten Haut mit Sicherheit histologisch zu interpretiren.

Die übrigen Ursachen, welche in anderen Geweben Atrophie hervorrufen, speciell die akuter wirkenden, wie das Fieber, das Hungern, starke nervöse Erregungen, gastro-intestinale Störungen jeder Art, haben keine Gesammtatrophie der Haut, sondern lediglich eine Atrophie des Fettpolsters zur Folge. Die Fettzellen verlieren einen Theil ihres Fettes und damit ihre pralle Form, eine Thatsache, welche darum nicht weniger wunderbar ist, weil wir sie alltäglich vor Augen haben. Wahrscheinlich wird das Fett in diesen Fällen — ebenso wie in der Umgebung entzündlicher Herde — rascher verbrannt als es angesetzt wird; das Genauere über diesen Vorgang und besonders das Verhalten des Protoplasmas der Fettzellen dabei ist aber noch gar nicht erforscht. Bei hungernden Thieren hat Flemming bekanntlich eine Proliferation des protoplasmatischen Theiles der Fettzellen gefunden, die sog. Wucheratrophie des Fettes. Doch habe ich eine solche an der abgemagerten Haut von an fieberhaften Krankheiten Verstorbenen bisher nicht finden können. Es ist daher auch die Möglichkeit nicht ausgeschlossen, dass die Abmagerung allein durch den Ausfall der normalen Fettzufuhr zu dem Panniculus von Seite der fettliefernden Drüsen hervorgerufen wird, ein Vorgang, welcher für die Abmagerung unter dem Einflusse nervöser Störungen (anstrengende geistige Thätigkeit, Schlaflosigkeit, Sorgen) wohl der allein denkbare ist.

Auch die Beschränkung der Blutzufuhr durch endarteritische Processe führt keineswegs sicher zu einer Atrophie des Hautorgans, welches bekanntlich schon durch den hohen Tonus seiner Gefässe an eine sehr variable und im allgemeinen geringe Blutzufuhr adaptirt ist. Von einem solchen Einfluss der obliterirenden Endarteritis kann nur in den

durchaus seltenen Fällen die Rede sein, wo dieselbe dauernd progressiv ist und nicht nur einzelne Gefässe ganz verschliesst, sondern alle in geringerem oder höherem Grade ergreift. Auf dieser extremen Ausbildung der cutanen Arteriofibromatose beruhen in der That vielleicht gewisse seltene Fälle von progressiver Hautatrophie bei centralen Nervenstörungen (Tabes), die mit einer Art anämischer Glanzhaut der Extremitäten einhergehen und von welcher ich einen Fall zu untersuchen Gelegenheit hatte. Uebrigens concurrirte in diesem auch die Senilität.

Welcher Art die Atrophie bei der echten Paget'schen Glanzhaut und bei den trophischen Störungen ist, welche (nach Weir Mitchell, Morehouse und Keen) nach Schussverletzungen der Nerven auftreten, wissen wir noch nicht. Die entzündlichen Complicationen bei ersterer und die angioneurotischen Symptome der letzteren sprechen dafür, dass hier keine einfache Atrophie vorliegt, sondern complicirtere, zu totaler Degeneration der Haut führende Processe. Eher schon möchte die halbseitige Gesichtsatrophie als typisches Beispiel einer auf nervösem Wege erzeugten Hautatrophie Geltung behalten. Doch fehlt auch hier noch die genaue histologische Untersuchung der Haut; man wird hier — wegen der Lokalisation im Gesichte — besonders behutsam in der Deutung der Befunde vorgehen und in klinischer Beziehung die einfach atrophischen Fälle von Gesichtsatrophie strenge von den sklerodermatischen (Morphaea) zu sondern haben.

So bleibt schliesslich nur ein ätiologischer Factor von unbestrittener und ganz allgemeiner Wirksamkeit übrig, der Druck. Es sind in diesem Buche schon so zahlreiche Beispiele von Druckatrophie der Haut gegeben, dass ich mich hier auf eine kurze Zusammenfassung beschränken kann. Am reinsten kommt die Druckatrophie über langsam wachsenden, hypodermalen oder noch tiefer liegenden Tumoren zur Anschauung, indem hier von innen nach aussen, schichtenweise die Lagen der Haut durch radiären Druck und tangentialen Zug theils comprimirt, theils verdünnt werden. Am wenigsten weit breitet sich die Wirkung des Druckes im Fettgewebe aus. Die nicht direct getroffenen Fettläppchen behalten völlig ihre normale Structur, die comprimirten verlieren ihr Fett und ihre Blutcapillaren wandeln sich zuerst in lockeres, zellenreiches, dann in fibröses, zellenarmes Bindegewebe zurück und verschmelzen schliesslich mit der den Tumor umgebenden bindegewebigen Membran. Vollständig schwindet sodann durch Atrophie und Riss, aber auch nur genau so weit, wie der Druck reicht, die elastische Substanz, um sich gewöhnlich in der Nachbarschaft etwas anzuhäufen. Geht der Druck von sich ausdehnenden Blutgefässen, speciell von Varicen aus, so entsteht sogar im Umkreise überall neues elastisches Gewebe; welcher Factor diese zweckmässige Abweichung bewirkt, steht noch dahin, ich vermuthe: die Oscillation des Blutdruckes. Das collagene Gewebe andererseits zeigt auf viel weitere Strecken den Einfluss des Druckes und Zuges, da die Fasern sich weithin verflechten und verfilzen. Dieselben werden nun in einer Richtung gedehnt und zuerst parallel geordnet, dann gedehnt und schliesslich immer mehr verdünnt. Dabei schwinden auch hier zuerst die Blutkapillaren, dann die gröberen Blutgefässe und Spindelzellen. Der Papillarkörper wird zu einer homogenenen, flachen Platte ausgedehnt und dementsprechend schwindet auch das Leistensystem der Oberhaut und diese wird auf

wenige Zellenlagen reducirt. Bei dem Verlust der meisten Blutkapillaren kann von einem erfolgreichen Widerstande dieser Theile nicht die Rede sein, aber wenn der Druck nicht bis zur Nekrose andauert, kann die Haut zu einer dünnen, fibrösen Schale atrophirt, beliebig lange in diesem Zustande verharren. Die eingelagerten Organe werden einfach zur Seite geschoben oder durch Druck ebenfalls zur Atrophie gebracht. Auch hier besteht wie bei der varikösen Druckatrophie der Haut die Ausnahme, dass die Knäueldrüsen, welche nicht direkt vom Druck getroffen werden, oft Proliferationserscheinungen aufweisen. Die Haarbälge werden im Allgemeinen zur Seite geschoben, verbogen, geknickt und verdünnt und sowie sie sich beim Haarwechsel spontan verkürzen, in dieser Verkürzung festgehalten. Schliesslich werden die Reste derselben immer flacher und kürzer und gehen wieder in das Oberflächenepithel auf. Die Talgdrüsen pflegen schon beim ersten Andrange zu atrophiren und bleiben viel weniger lange wie die Knäueldrüsen erkennbar. Die Hautmuskeln sind in der ganz atrophischen Haut verschwunden; sie zeigen sich aber wieder in der unmittelbaren Nachbarschaft und scheinen mithin so wenig auf weitere Entfernung hin zu leiden wie das elastische Gewebe.

Die Atrophie der Haut, welche durch reinen Zug ohne gleichzeitigen Druck entsteht, haben wir schon im Kapitel: Striae betrachtet.

Diesen symptomatischen Atrophien der Haut gegenüber kennen wir eine essentielle Hautkrankheit atrophischer Art durch die übereinstimmendenden Berichte von Buchwald, Touton und Pospelow.

Die Haut der Extremitäten ist bei dieser idiopathischen diffusen Hautatrophie in grosser Ausdehnung zugleich stark verdünnt und ganz unelastisch, sodass grosse Falten bereits in der Ruhe vorhanden sind und die Haut in noch weitere Falten gehoben werden kann, ohne sich auszugleichen. Kälte bringt keine Gänsehaut hervor. Man sieht durch die Haut hindurch ein vollständiges Netz der subcutanen Venen und beim Herabhängen der Glieder füllen sich sichtbar alle kleinsten Venen der Haut. Die Haut ist dabei trocken, schweisslos, nicht ödematös. Pospelow vergleicht sie mit zerknittertem Cigarettenpapier.

Buchwald fand vollkommenes Fehlen des Fettgewebes, Gesammtatrophie, auffallende Sparsamkeit der Schweissdrüsen und Haarbälge sowie Fehlen der Papillen. Auffallend erschien die Beschaffenheit des Bindegewebes dicht unter der Epithelgrenze, welches wie gequollen aussah und reichlich Zellkerne enthielt. Letztere waren zum Theil in isolirten von Gefässen, Follikeln und Drüsen unabhängigen Gruppen angehäuft, z. Th. um diese vertheilt und endlich auch durch das Gewebe zerstreut. An Gefässen und Nerven wurden keine auffallenden Veränderungen wahrgenommen. Die Dicke der gesammten Cutis betrug 1,5 mm, wovon 0,1 auf die Oberhaut kamen.

Pospelow findet die Haut ebenfalls hochgradig, aber unregelmässig, im Durchschnitt bis auf ein Fünftel der normalen Dicke atrophirt. Die schrägen Hautmuskeln fehlen fast gänzlich, an den Follikeln sind nur atrophische Reste zu finden. Die horizontalen Hautmuskeln (follikellose Muskeln?) sind von Rundzellen infiltrirt, verdickt oder atrophisch. Alle Oberhautschichten sind verdünnt, die Stachelschicht ist pigmentirt. Der Papillarkörper ist abgeflacht, seine Ka-

pillaren sind erweitert. Arterien, Lymphe, Gefässe und Lymphspalten zeigen keine Abnormität, die Venen sind blutüberfüllt. Die Haarfollikel sind stark atrophisch, die Talgdrüsen ein wenig und die Tunica propria der Knäueldrüsen ist zarter als gewöhnlich. An den Hautnerven fand Pospelow keine Veränderung.

Hiernach handelt es sich um eine reine Atrophie hauptsächlich des kollagenen Gewebes, der Hautmuskeln und wahrscheinlich auch des elastischen Gewebes, dessen die Autoren nicht erwähnen. Zukünftige Untersuchung muss lehren, ob es sich um eine reine Atrophie handelt oder nicht vielmehr, worauf die klinische Erscheinung, sowie die Bemerkung von Buchwald über das subepitheliale Bindegewebe und die von Pospelow über die Muskeln hinweisen, um eine zur Atrophie führende Degeneration.

Die von Breisky, Janowsky und Ohmann-Du Mesnil beschriebene Atrophie der weiblichen Genitalien (Kraurosis) ist bisher nicht histologisch untersucht worden.

Literatur.

Lehrbücher: Willan und Bateman, Besnier-Doyon, Duhring.
Breisky, Kraurosis. Zeitschr. f. Heilk. 1885. 15. März.
Janowsky, Ueber Kraurosis vulvae. Mon. 1888. Bd. VII. No. 19.
Ohmann-Du Mesnil, Kraurosis vulvae. Mon. 1890. Bd. X. No. 7.
Paget, Einige Formen lokaler Paralyse. Med. Times and Gaz. 1864. März 24.
Moorhouse u. Keen, Schusswunden und andere Verletzungen der Nerven. Philadelphia. 1864.
Weir-Mitchell, Nervenverletzungen und deren Folgen. Philadelphia. 1872.
Buchwald, Ein Fall von diffuser idiopathischer Hautatrophie. A. A. 1883. S. 553.
Touton, Ein Fall von erworbener idiopathischer Atrophie der Haut. Deutsche med. Wochenschr. 1886.
Pospelow, Fall von idiopathischer Atrophie der Haut. Annales 1886. p. 505.
Erasmus Wilson, Ueber atrophische Striae und Maculae. Journ. of cut. med. 1867, 1868, p. 146, 209.
Taylor, Ueber eine seltene Form von idiopathischer, lokaler oder partieller Atrophie der Haut. Arch. of Derm. 1876. p. 114.
Liveing, Klinische Beobachtungen über Maculae atrophicae. Brit. med. Journ. 1878. p. 83.
C. Pelizzari, Erythema urticatum atrophicans. Giorn. 1884. p. 230.
Balzer u. Reblaus, Beitrag zum Studium der runden Striae und atrophischen Flecke im Gefolge syphilitischer und nicht syphilitischer Papeln. Annales 1889. p. 617.
Ohmann-Du Mesnil, Ein Fall von Striae und Maculae atrophicae nach Typhus abdominalis. Mon. 1891. Bd. 12. S. 509.

Atrophie der Haare.

Die Atrophie der Haare als Theilerscheinung der allgemeinen Druckatrophie der Haut haben wir soeben erwähnt. Die seborrhoische Alopecie des Kopfes ist im Kapitel: Ekzem ausführlich erörtert worden und es hat sich dort gezeigt, dass auch dieser Haarschwund wahrscheinlich grossentheils auf eine Raumbeschränkung durch Zunahme des Fettpolsters der Schädelhaut zurückzuführen ist. Hierfür spricht u. A.

auch, dass eine Alopecie durch den seborrhoischen Katarrh nur sehr selten auf anderen Hautstellen als grade am Schädel bewirkt wird. Michelson hat einen solchen Ausnahmefall mitgetheilt, in welchem übrigens auch Syphilis concurrirte.

Ein Silberarbeiter acquirirte 1879 Syphilis. Ihm fielen im December 1881 unter den Erscheinungen einer Alopecia pityrodes auf dem Höhestadium — ein Jahr nach der letzten Schmierkur — plötzlich Büschel von Haaren aus seinem Vollbart, dann auf dem Kopfe den Achselhaaren und Schamhaaren aus, sodass bald eine fast totale Alopecie bestand. Der früher röthliche Haarwuchs war im Juli 1882 durch einen blonden Nachwuchs vollständig wieder ersetzt.

An den kahlen Hautstellen waren die Mündungen der Follikel zum Theil mit dunklen Punkten besetzt, welche sich ausgequetscht als Haarrudimente erwiesen, die in Theile der Stachelschicht des Haarbalges eingehüllt waren. Sie stellten das stark pigmentirte, lockere Ende eines Schaftes dar, welches statt einer normalen Rinden- und Marksubstanz nur einen pinselförmigen Büschel von Haarzellen producirte. Auch in einem anderen Falle von Alopecia pityrodes universalis fand Michelson die ausgezogenen Haare meist von der Stachelschicht des Haarbalges umgeben.

Dass überall dort, wo entweder eine abnorme Grösse des knöchernen Schädels angeboren vorliegt oder sich während des Lebens entwickelt oder wo durch andere Processe (Operationsnarben, multiple Atherome etc.) die Schädelhaut abnorm gespannt wird, der seborrhoische Process um so leichter zu einer umfangreichen Alopecie führen muss, liegt auf der Hand. Insofern ist auch eine beschränkte hereditäre Veranlagung zur seborrhoischen Alopecie nicht zu läugnen. Ganz besonders hat jedoch mit dem seborrhoischen Katarrh eine andere Form der Alopecie zu rechnen, welche man bisher meistens als eine ganz selbstständige Erkrankung behandelt findet, die Alopecia senilis.

Alopecia senilis et praematura.

Die Kahlheit der Kopfhaut bei Greisen ist eine so alltägliche und wenigstens in allen Culturländern seit ältester Zeit beobachtete Thatsache, dass man sich schwer von der allgemein gemachten Annahme trennen kann, es bestehe zwischen der Alopecie und der Senilität der Haut ein directer Connex. Bis jetzt ist aber eine eigentliche Alopecia senilis in strengem Wortsinne anatomisch noch nicht nachgewiesen. Man ist sogar noch weiter gegangen und hat die allgemeine senile Atrophie der Haut auch mit einer allgemeinen Alopecie ausstatten wollen; jedoch genügt es, einen Blick auf eine beliebige Zahl gesunder oder kranker Individuen zu werfen, die das 50. Lebensjahr überschritten haben, um sich von dem Gegentheil zu überzeugen. Jede höhere Lebensepoche, die Pubertät, das Climacterium, die Senilität neigt im Gegentheil zu einer immer stärkeren Behaarung, sowohl in Hinsicht der Stärke des Haares im allgemeinen, wie der Orte, wo anstatt der Lanugo stärkere Haare gebildet werden. Dass die Frauenbärte erst mit dem Climacterium kräftig zu sprossen beginnen, ist ebenso bekannt, wie das Auftreten unangenehm dicker und steifer Haare in den Nasenlöchern und Gehörgängen bei älteren Männern und der bekleidete Theil des Körpers zeigt auch bei vollständigem Ergrauen des Körperhaares durchaus keine Abnahme der Zahl und Dicke der Haare. Wenn also die Kopfhaut bei Greisen durch das Greisenthum kahl wird, so ist dieses eine bemerkenswerthe Ausnahme von der Regel, welche ihre ganz besonderen Gründe haben muss.

Seitdem wir nun die zuerst auf den Mittelkopf beschränkte und von diesem sich im Laufe der Jahre schrittweise nach aussen ausbreitende Alopecie als ein, wenn auch nicht konstantes, so doch ungemein häufiges Symptom des seborrhoischen Katarrhs der Kopfhaut kennen gelernt haben, entsteht bei dieser Sachlage die Frage, ob nicht möglicherweise die Alopecia senilis, dieses paradoxe Symptom der Senilität, nur eine verkannte Alopecia seborrhoica des Alters sei. Die Entscheidung kann durch klinische und histologische Untersuchungen herbeigeführt werden; durch erstere, wenn es gelingt, einen Beginn der Alopecia senilis mit seborrhoischem Symptomen auszuschliessen, was mir bisher nicht möglich war. Allerdings hat Pincus, welchem wir die erste Darstellung der seborrhoischen Alopecie und die Einführung des Begriffes: Alopecia pityrodes für dieselbe verdanken, auf Grund sehr mühevoller Zählungen gefunden, dass bei der senilen Alopecie eine raschere Zunahme aller Symptome: des absoluten Haarausfalles, des relativen der unbeschnittenen Spitzenhaare und der Haardicke stattfindet; falls aber die Alopecia senilis sich nur als eine relativ spät eintretende Alopecie bei lange schon bestehendem, seborrhoischen Katarrh entpuppen sollte, würde dieser nicht bedeutende Unterschied sich ja auch sehr leicht erklären lassen. Denn wie wir dort gesehen haben, ist die definitive Alopecia seborrhoica nur der Ausdruck eines allmählich erschwerten Nachwuchses von jungen Haaren; mithin muss dieselbe, wenn sie erst im Greisenalter auftritt, sich rascher dokumentiren. Wir sind mithin gerade hier auf histologische Untersuchungen angewiesen.

Pincus fand nun aber die anatomische Structur der Haut bei Alopecia senilis im Wesentlichen wie bei seiner Alopecia pityrodes. Nur war die Verdünnung der eigentlichen Cutis gegenüber dem Hypoderm noch stärker ausgesprochen, was man ja bei im allgemeinen seniler Haut auch wohl nicht anders erwarten kann.

Michelson lässt die senile Alopecie sich mit Veränderungen der Blutgefässe einleiten. Er fand eine Endarteriitis obliterans der grösseren Gefässe und eine theilweise Verödung der Capillaren der Haarbälge. Die Oberhautgebilde atrophiren, das Cutisgewebe schrumpft. Die Haarbälge verschmächtigen sich, wobei ihre Mündungen meistens klaffen, so dass sie nach abwärts sich verjüngende Trichter darstellen. Sie sind mit lockeren Hornmassen oder Lanugohärchen gefüllt. Die Hautmuskeln fand Michelson verbreitert und fettig getrübt. Die Talgdrüsen und Knäueldrüsen sind von unveränderter Grösse und Structur. In der Umgebung der Knäueldrüsen fanden sich öfters heerdweise auftretende Zellinfiltrationen, deren Bedeutung Michelson dahingestellt sein lässt. Ueber das Fettgewebe macht er keine Angaben.

Ich kann diese Schilderung der Haut von kahlen Schädeln der Greise im allgemeinen bestätigen. Nur fand ich die Muskeln nicht verfettet; dagegen liessen sich dort, wo überhaupt im Cutisgewebe reichlich freies Fett vorkam, auch zwischen den Muskelbündeln an Osmiumpräparaten Fetttröpfchen nachweisen. Die Integrität der Drüsenapparate, ja ihre Volumenzunahme im Gegensatz zum Follikelapparat traf ich ebenfalls an und konnte auch eine Verdickung des Panniculus auf Kosten der verdünnten Cutis constatiren. Aber gerade im Hinblick auf diese Befunde fühle ich mich ausser Stande, zwischen der Alopecia senilis und der Alopecia seborrhoica irgend welche greifbaren Unterschiede zu constatiren, die über die einfache Altersdifferenz der Zustände hinausgehen. Dass die Endarteriitis obliterans keine senile Alopecie bewirken kann und überhaupt mit der Senilität sowenig im strictem Causalzusammenhang steht, wie mit vielen anderen ihr zugeschriebenen

Folgezuständen ist schon oben besprochen und schon wegen der Verbreitung dieses Processes bei anderen und nicht zur Kahlheit führenden Zuständen klar. Uebrigens bildet sie, nach meiner Erfahrung gar kein hervorstechendes Symptom in den betreffenden Präparaten, da sie wie auch sonst meistens, nur an einzelnen Gefässen angetroffen wird.

Als ich die senilen Veränderungen des elastischen und collagenen Gewebes näher kennen gelernt hatte, nahm ich noch einmal das Studium der senilen Alopecie auf, in der Hoffnung, hier vielleicht die betreffenden Degenerationen besonders gut ausgebildet zu finden, ohne mich übrigens der Illusion hinzugeben, als wenn in diesem Falle schon ein Causalnexus zwischen Senilität und Alopecie aufgefunden sein würde. Denn bekanntlich ist die Länge des Backenbartes bei Greisen, deren Backenhaut gewiss immer stark degenerirt ist, häufig geradezu eine beträchtliche. Aber zu meinem Erstaunen waren nur sehr wenig degenerirte Fasern in der alopecischen Kopfhaut der Greise vorhanden. Nur hin und wieder traten einzelne Fasern von Elacin hervor. Bei einer Greisin von 80 Jahren vermisste ich in der kahlen Kopfhaut das Elacin fast gänzlich, während ihre Gesichtshaut von degenerirten, elastischen Fasern erfüllt war.

Es muss also der Zukunft vorbehalten bleiben, genaue, differentielle Momente zwischen der Alopecia senilis und dem Endstadium der Alopecia seborrhoica zu entdecken; bisher besitzen wir solche noch nicht und ich kann daher wegen genauerer Schilderung des Befundes bei den von mir untersuchten Glatzen alter Leute nur auf die von der Alopecia seborrhoica verweisen.

Ganz dasselbe wie von der Alopecia senilis gilt, vielleicht in noch höherem Grade, von der Alopecia praematura. Der einzige wesentliche Unterschied wäre nach meiner Erfahrung der, dass bei der prämaturen Alopecie die seborrhoischen Symptome etwas zurücktreten. Doch fehlen dieselben nie ganz, indem sie entweder zur Zeit gering sind oder früher stärker vorhanden waren und andererseits ist der Charakter des Haarausfalles — gegenüber der Alopecia neurotica und Alopecia areata — genau entsprechend dem der Alopecia seborrhoica. Auch hier müssen erst zukünftige Untersuchungen uns eine brauchbare Differentialdiagnose liefern.

Alopecia neurotica.

Es unterliegt wohl heutzutage keinem Zweifel mehr, dass wir in gewissen, strichförmigen, auf Nervengebiete beschränkten, stabilen, nach Traumen, bei Neuralgien und anderen Nervenaffectionen auftretenden Alopecieen wirkliche neurotische Alopecieen vor uns haben, während die typische Alopecia areata sich immer mehr als ein contagiöses Leiden erwiesen hat. Während letztere Form öfters histologisch untersucht wurde, fehlen für die neurotische Form der Alopecie noch alle positiven histologischen Kriterien, sowohl was die Untersuchung des ausfallenden Haares wie der befallenen Haut betrifft.*) Schütz glaubt aus mehreren derartigen Fällen, wo die strichförmigen Flecke

*) Bei den nach Traumen und Neuralgien auftretenden, beschränkten, strichförmigen Alopecien habe ich bisher die ausrufungszeichenähnlichen Haarstümpfe der Alopecia areata regelmässig vermisst.

sich zu dreieckigen, mit der Spitze nach dem Hinterhauptwinkel gerichteten Glatzen entwickelten, schliessen zu können, dass hier entsprechend dem natürlichen Richtungsverlauf der Haare von bestimmten Convergenzpunkten aus die Haare büschelförmig zum Ausfall kommen.

Trichorrhexis simplex.

Die einfachen Spaltungen des Haarschaftes an der Spitze bis auf eine mehr oder minder grosse Länge des Haarschaftes sind stets die Folgen einer äusseren, unzweckmässigen Behandlung. Sie sind an allen schlecht gehaltenen, längeren Haaren zu finden, sowohl im Barte wie an den Kopfhaaren. Sie sind am Barte besonders häufig, weil hier viele Schädlichkeiten zusammentreffen, unter denen die häufige Entfettung des Haares voransteht.

Man findet stets, soweit die Spaltungen reichen, aussen die Cuticula auf weite Strecken und innen die Marksubstanz geschwunden. Die pinselförmig sich ausbreitenden Haarspitzen bestehen nur aus Rindensubstanz und es ist auffallend, welche Länge diese dünnen Hornprismen unter Umständen erreichen können, ohne Neigung zu Querbrüchen zu zeigen. Die pinselförmige Ausbreitung derselben nach Verlust der zusammenhaltenden Cuticula ist eine Folge des concentrischen Druckes, welches die Rindensubstanz des Haares durch den muskulösen Haarbalg und die proliferirende Stachelschicht des Haarbalges über der Papillenspitze erfahren hat. Aber die Neigung, in lange, sehr selbstständige Hornprismen zu zerfallen, scheint mir noch mit einer anderen Eigenschaft vieler Haare znsammenzuhängen, welche zuerst durch Flemming, dann durch Giovannini constatirt wurde, aber garnicht so sehr selten ist, nämlich der mehrfachen Anzahl oder wenigstens der vielzipfligen Form der zu einzelnen Haaren gehörigen Papillen. Besonders die dicken Haare des Schnurrbartes und Backenbartes zeigen auf Flachschnitten hin und wieder eine Theilung der Papillen, welche entweder ganz bis zum Grunde der Papillen reicht oder nur den oberen Theil einer gemeinsamen Papille durch eine Art Leistensystem in 2, 3 und selbst 4 Zipfel abtheilt. Die Rindensubstanz solcher 2, 3 und 4-centrigen Haare fliesst zusammen und wird von einer gemeinschaftlichen Cuticula und Wurzelscheide zusammengehalten, aber der Querschnitt des Haares zeigt sodann im unteren Theil des Balges je nach der Zahl der Papillenspitzen eine sehr schmal elliptische oder kleeblattähnliche Form, welche erst im oberen Theil des Balges in eine mehr rundliche übergeht. Solche Haarschäfte müssen eine nach mehreren Richtungen auseinander strahlende Spannung des Querschnittes auch ausserhalb des Balges beibehalten und bei Verlust der Cuticula leicht in gesonderte, lange Haarspitzen auseinander fallen. Auf diese Weise erkläre ich mir, dass in exquisiten Fällen von Theilung der Bartspitzen der Querschnitt der betreffenden pinselartigen Haare meistens auffallend elliptisch oder 3- bis 4-kantig gefunden wird. Natürlich genügt eine erhöhte Querspannung für sich allein nicht zur Erklärung des Phänomens der einfachen Trichorrhexis, sondern stets muss das Ende des Haares einen Riss oder Verlust der Cuticula erlitten haben.

An diese Form echter Trichorrhexis schliessen sich dann die incon-

stanten, unregelmässig geformten und auf kürzere Stecken des Haarschaftes, meistens an der Spitze, doch auch in der Continuität des Schaftes vorkommenden Einrisse, welche ebenfalls durch eine Läsion der Cuticula bedingt sind, denen aber nicht wie den eben beschriebenen Fällen eine abnorm erhöhte Querspannung der Rindensubstanz zu Grunde liegt. Dieselben bieten daher weniger Interesse. Man pflegt diese Fälle als Scissura pilorum zusammenzufassen.

Trichorrhexis nodosa, Besenhaare.

Diese von Kaposi zuerst mit dem sehr bezeichnenden Namen Trichorrhexis nodosa belegte Gestaltveränderung der Haare wird von einigen Autoren (Michelson, Kohn) nur als ein Symptom, nicht als eine besondere Krankheit betrachtet. Es ist vollständig anzuerkennen, dass bei verschiedenen Erkrankungen der Haare (Alopecia areata, traumatischen Einrissen der Cuticula) auch eine Spaltung der Haare nach vorheriger blasiger Auftreibung des Schaftes vorkommt. Diese Fälle kann ich aber nicht zu der eigentlichen Trichorrhexis nodosa rechnen, welche eben dadurch ausgezeichnet ist, dass ohne alle sonstigen pathologischen Veränderungen und bei bester Pflege des Haares doch unablässig in ziemlich regelmässigen Abständen der Barthaare (seltener der Scham-, Achsel- und sehr selten der Kopfhaare) grauweise Knötchen auftreten, an denen der Schaft beim Biegen einknickt und beim Ziehen abreisst, wobei eine schon vorher bestehende, punktförmig beschränkte, sehr starke Querspannung beide Enden pinselförmig auseinandertreibt. Da für die gelegentlich als Symptom auftretende, knotige Rhexis dieselben Grundbedingungen (Cuticularriss und Querspannung) gelten, wie für die Scissura pilorum, so kombiniren sich diese Rissformen hin und wieder. Aber für die eigentliche Krankheit: Trichorrhexis nodosa muss — wie für die eigentliche Trichorrhexis simplex — noch ein besonderes, mechanisch wirkendes Moment hinzukommen, welches trotz der Abwesenheit der gewöhnlichen Schädlichkeiten und in ausgedehnter und hartnäckiger Weise zu viel bedeutenderen Gestaltsveränderungen führe.

Als erste Andeutung der späteren Knoten findet man, wie schon der erste Untersucher, Beigel, wusste, spindelförmige Auftreibungen der Marksubstanz, welche die Rindensubstanz comprimiren, dieselbe konvex nach aussen vorbuchten und zu Einrissen der Cuticula Anlass geben. An den in der Breite den Haarschaft oft fast um das Doppelte übertreffenden, fertigen Knoten ist die Auffaserung der Rindensubstanz so weit gediehen, dass dieselben den Eindruck zweier, fest in einander gesteckter Pinsel oder Besen machen (Beigel). Die Cuticula ist an diesen Stellen ebensowenig mehr nachweisbar, wie die Marksubstanz; die letztere schwindet ein wenig unter- und auch oberhalb der Knoten, zum Zeichen dass nicht etwa eine von der Papille bis ins Mark ausstrahlende Veränderung die Auffaserung des Schaftes einleitet. Beigel und Kohn wiesen nach, dass auf einen Zusatz von Salpetersäure und Kalilauge nicht nur mehr Luft als gewöhnlich aus den krankhaft veränderten Stellen austritt, sondern dass dabei auch anscheinend noch unveränderte Schaftstücke durch Auftreibung des Markes mit Luft spindelförmig ausgedehnt werden, sodass man durch diese Reagentien geradezu die ersten Stadien der Krankheit nachweisen kann. Beigel schloss daraus, dass überhaupt eine spontane Gasenentwickelung im Mark Ursache der Trichorrhexis nodosa sei, eine Theorie, die von keinem späteren Autor getheilt wird. Kaposi und Schwimmer ver-

legen die Ursache in Besonderheiten der Haarentwickelung, Wolffberg sucht sie lediglich in äusseren Schädlichkeiten. Kohn lässt die Affektion mit einer Austrocknung des Markes beginnen, wodurch Luft ins Innere eintreten soll. Natürlich kann eine solche nur das Wasser bei der Eintrocknung ersetzen (s. Leukothrichie), aber nicht die Rindensubstanz auseinandertreiben.

Schon einer der ersten Beschreiber der Affektion, Wilks, nahm an, dass es sich um eine Pilzaffektion des Haares handle und in der That würde sich die punktuelle von der Wurzel vollständig unabhängige Auftreibung des Schaftes durch das Eindringen gasbildender Pilze sehr leicht und vollkommen erklären. Solche sind jedoch bisher nicht nachgewiesen. Alle späteren Untersucher haben diesen Punkt berücksichtigt, kamen aber zu einem negativen Resultat. Die schwarzen und blauen Schollen erkannte man, ebenso wie einzelne und inkonstante Pilzporen als zufällige Verunreinigungen der Knoten. Auch ich habe bisher vergeblich nach Pilzen bei der gewöhnlichen Trichorrhexis barbae gesucht. Aber natürlich hat bei der Unvollkommenheit unserer Methoden zum Nachweise von Parasiten dieser negative Ausfall keinen absoluten Werth. Es war mir daher weniger überraschend als erfreulich, dass es in letzter Zeit Herrn Dr. Menachem Hodara aus Constantinopel in meinem Laboratorium gelang, aus einer unserer Trichorrhexis nodosa barbae sehr nahestehenden Affektion einen wohlcharakterisirten Bacillus zu züchten, welcher die Ursache der letzteren Affektion zu sein scheint. Nach Angabe von Dr. Hodara ist eine Art Trichorrhexis nodosa bei den Damen in Constantinopel sehr verbreitet, von welcher mir derselbe Haare vorzulegen im Stande war. Diese Trichorrhexis nodosa capillitii der Frauen führt zu ganz ähnlich konstituirten Knötchen en miniature wie die bei uns bekannte grossknotige Form des Bartes. Nachdem die Kulturen dieser Haarabschnitte einen eigenthümlichen Bacillus ergeben hatten, fand Herr Dr. Hodara diesen letzteren auch mikroskopisch innerhalb sämmtlicher Knoten und schliesslich gelang es ihm auch, dass Haar eines hiesigen weiblichen Individuums mit vollständig positivem Erfolg mittelst der Reinkulturen des Bacillus zu inficiren. Es zeigten sich auf dem vorher völlig normalen Haar dieselben, eben mit blossem Auge sichtbaren Knötchen der constantinopolitanischen Affektion. Zur Zeit der Abfassung dieses Kapitels ist Herr Dr. Hodara mit der weiteren Frage beschäftigt, ob dieser Bacillus sich auch bei der Trichorrhexis nonodosa barbae findet und diese zu erzeugen im Stande ist und ob daher beide Affektionen identisch sind oder nicht.

Literatur.

Lehrbücher: Erasmus Wilson, Hebra-Kaposi.
Beigel, Ueber Auftreibung und Bersten der Haare. Sitzber. d. K. K. Ak. Wien. Bd. XVII. S. 612. 1855.
S. Wilks, Lectures of pathol. anatomy. 1857.
Devergie, Notiz über die Tricoptilosis. Annales 1870. Bd. III. p. 5.
Billi, Zwei Fälle von Trichoptilose. Giornale 1872.

Schwimmer, Ueber Trichorrhexis nodosa barbae. A. A. 1878. S. 581.
Kohn, Ueber Trichorrhexis nodosa. A. A. 1881. S. 581.
Wolffberg, Die Aetiologie der Trichorrhexis nodosa. Deutsch. med. Woch. 1884. No. 31.

Monilethrix, Spindelhaare.

Diese, zuerst von W. Smith beschriebene Veränderung der Haare besteht in einer in ziemlich regelmässigen Abständen sich folgenden Verdünnung des Haarschaftes, wodurch derselbe ein perlschnurartiges Aussehen erhält. Da an den dickeren Intervallen die gewöhnliche Haarfärbung hervortritt, so machen die Haare meistens auch einen scheckigen Eindruck, dürfen aber nicht mit den farbig geringelten Haaren der Leukotrichia annularis verwechselt werden. An den dickeren Intervallen ist das Haar von normaler Stärke. Die Länge einer ganzen Spindel beträgt ca. 1 mm und entspricht etwa einem eintägigen Wachsthum. Die Affektion ist in einzelnen Familien mehrfach angetroffen und wurde öfters schon in der ersten Kindheit bemerkt; obwohl sie bei der Geburt noch nicht vorhanden ist, bildet sie sich möglicherweise auf congenitaler Anlage.

Schon Smith und nach ihm alle Autoren stellten fest, dass die verdünnten Stellen des Haares die erkrankten Partien desselben seien. Die Intensität der Verdünnung ist sehr verschieden; an einzelnen Strecken fehlen die Erscheinungen makroskopisch gänzlich und sind dann nur mikroskopisch eben angedeutet. Hier zeigt sich nun deutlich, dass der Haarschaft, wo die Einschnürungen fehlen, von ganz normaler Struktur und höchstens etwas breiter als normal ist (Behrend, Bonnet), aber durchaus keine Knotenbildung aufweist. Der früher auch gebräuchliche Ausdruck der knotigen Haare (nodose Hair) ist daher nicht ganz zutreffend. Wo sich an den Haaren die Einschnürungen nur eben angedeutet zeigen, sieht man zugleich drei Symptome auftreten, eine Verdünnung des Markes, eine Verdickung der Cuticula und eine innere Verschiebung der Rindenzellen, in dem Sinne, dass die verdünnte, centrale Marksäule bald nach einer, bald nach der anderen Seite abweicht und demgemäss die Dicke der Rindenschicht an den verschiedenen Seiten des Markkanals auch wechselt. In tridimensionalem Sinne ist diese Erscheinung noch etwas anders aufzufassen, nämlich als eine spiralige Drehung der gesammten Rindenschicht um eine nicht ganz central liegende Achse. Alle genannten Symptome kommen, in schwächerer Ausprägung und unregelmässig vertheilt, schon bei normalen Haaren vor, sowohl die Verdünnung des Markkanals und seine excentrische Abweichung, wie die gleichzeitige Verdickung der Cuticula. Aber erst das stärkere Hervortreten und die Intermittenz derselben Symptome charakterisiren dieses erste Stadium des Spindelhaares. Diese Trias spricht aber, wo sie vorkommt, für eine unter stärkerem, äusseren Drucke stattfindende Haarproduktion, bei welcher die von der Papille aus radiär nach aussen wirkende Komponente des Wachsthumsdruckes von dem radiär nach innen wirkenden Drucke der Balgmembran und Stachelschicht des Balges eingeschränkt wird.

Noch deutlicher lassen sich die genannten Symptome an den stärkeren Einschnürungen und am besten dort erkennen, wo die rich-

tigen Spindeln erzeugt werden. An diesen Stellen maximaler Einschnürung fehlt der Markkanal vollständig und die Cuticula ist durch Zusammenschiebung ihrer sich dachziegelig deckenden Zellen etwa auf das Doppelte verdickt. Ein Uebermaass des seitliches Druckes hat die centrale Markerzeugung vollständig aufgehoben und zugleich die in normaler Weise weiter gebildeten Cuticularzellen dichter zusammengeschoben. Die Vorschiebung der Rindenzellen hält zwischen beiden wohl die Mitte, so dass die inneren wie die Markzellen eine vollständige Sistirung im Aufschube erfahren, die äusseren wie die anliegenden Cuticularzellen nur aufgehalten werden — so wenigstens erklärt sich auf das Einfachste die sehr wechselnde Dicke der ganzen Rindensubstanz an den Einschnürungsstellen. An den dünnsten Einschnürungen des Haares muss auch — nach der Vergleichung mit den nicht eingeschnürten Theilen — ein grosser Theil der Rindensubstanz ebenso wie das Mark ganz im Aufschube zurückgehalten worden sein.

So wenig missverständlich die Sprache dieser Deformationen des Haarschaftes redet, so wenig geht doch aus ihnen schon die Art der Hemmung hervor, welche der Haarschaft bei seiner Erzeugung erfährt. Denn a priori kann ebensowohl eine intermittirende Aplasie der Keimschicht des Markes (Behrend), wie eine relative Verstärkung des centripetalen Druckes im Haarbalg vorliegen und letzterer kann wiederum ebenso gut von einer übermässigen Kontraktion der Balgmuskeln wie von einer überreichlichen Produktivität der Stachelschicht des Balges herrühren*). Hier kann nur die histologische Untersuchung der Haarbälge in situ entscheiden.

Die einzige Untersuchung derart, die wir bisher besitzen, rührt von J. A. Scott her, welcher in einem von Wallace Beatty beobachteten Fall von Monilethrix folgendes beobachtete. In jedem Follikel, welcher moniliforme Haare erzeugt, finden sich wenigstens 2 Spindeln; aber manche Haarbälge enthalten auch normale Haare. An den afficirten Haaren waren Balg und Stachelschicht desselben normal; alle stellten — wie vorauszusehen war — Papillenhaare dar. Die Henle'sche Lage der Wurzelscheide und die Cuticula derselben zeigten sich normal. Die Cuticula des Haares war als eine Reihe schräg liegender Zellen nur an den Einschnürungen, nicht dazwischen zu sehen. Stark verändert zeigte sich allein die Huxley'sche Lage der Wurzelscheide, welche den Verjüngungen des Haares entsprechend überall stark verdickt war. Den frappanten Unterschied zwischen Henle'scher und Huxley'scher Lage der Wurzelscheide, von denen nur die letztere die Einschnürungen des Haares durch eine entsprechende Verdickung ausgleicht, erklären Scott und Beatty gewiss richtig durch die Thatsache, dass die Henle'sche Lage früh verhornt und nur die Huxley'sche noch im grössten Theile des Haarbalges weich und lebendig bleibt. Die Pigmentvertheilung fanden die Autoren ganz gleichmässig an den

*) Andere als periodisch wechselnde und sich ablösende Zustände darf man ja überhaupt nicht voraussetzen. Es entfällt damit die Möglichkeit, die Einschnürungen durch bleibende, pathologische Quellungen der Wurzelscheide oder des Haarbalges abzuleiten.

normalen Haarabschnitten und den Einschnürungen*) und leiten daher die dunklere Farbe nur von der grösseren Dicke der ersteren her.

Hiernach bestände die raumbeschränkende Ursache für die Wachsthumsbeschränkung des Haares in einer periodisch erfolgenden Anschwellung der noch protoplasmareichen Theile der Wurzelscheide, sei es, dass diese in einer periodisch vermehrten Proliferation oder einer ebenso oscillirenden Zusammenschiebung der Wurzelscheidenelemente besteht. Die dritte Eventualität einer pathologischen Anschwellung der Wurzelscheidenzellen darf man garnicht in Betracht ziehen, da eine solche wohl die plötzliche Einschnürung, aber nicht die darauf wieder folgende plötzliche Ausdehnung erlauben würde. Die intermittirende Bildung lässt eben nur zwei Dinge möglich erscheinen: eine Oscillation der Proliferation von Epithelien und eine solche des Muskeltonus. Hierüber sprechen sich die Autoren nicht aus und es hätte auch eine weitere Untersuchung der Mitosen der Wurzelscheide und der elastischen und Muskelelemente im unteren Balgabschnitte dazu gehört.

Ich muss nun gestehen, dass nach meinem Verständniss der im mittleren Haarbalgabschnitt wirksamen Kräfte überhaupt nur die zweite Eventualität ernstlich in Betracht kommen kann und dass ich mithin die von Scott gefundene Verdickung der Huxley'schen Lage als eine Stauungserscheinung betrachte, welche der der Haarcuticula (und der äusseren Rindenzellen) vollständig parallel geht. Nur wusste man von dieser Verdickung bisher nichts, da die Wurzelscheidenelemente am Ausgang des Haarbalges abbröckeln. Es ist mir unfasslich, wie eine blos verstärkte Proliferation der Matrix der Wurzelscheide nicht blos in ganz regelmässig wechselnden Perioden anheben und aufhören solle, sondern zugleich durch Vermehrung ihrer Elemente die noch ungleich schwerere Aufgabe lösen könne, den Aufschub der centralen Elemente des Haares zu hindern, während doch die gegebene Folge eigentlich wäre, dass die Wurzelscheide sich nur rascher oder langsamer am Haare in die Höhe schöbe. Dagegen erklärt eine Zunahme der Kontraktion des Balges alle Erscheinungen der Monilethrix bis in's Einzelste, worauf ich gleich zurückkommen werde.

Eine sehr erhebliche Stütze erfährt diese mechanische Erklärung der Haardeformation durch eine Arbeit von Bonnet über Haarspiralen und Haarspindeln. Dieser Forscher fand beim Herbsthaarwechsel des Pferdes noch im Haarbalg eingeschlossene spiralförmig gedrehte und mehrfach spindelförmig eingeschnürte Haare. Bonnet leitet nun diese Spindeln davon ab, dass die plastische junge Haarmasse sich vor dem Isthmus anstaut, welche durch eine besonders starke Entwickelung der Ringmuskulatur des Balges unterhalb der Talgdrüsenregion hergestellt wird. Die sich hindurchzwängende Masse wird spindelförmig von dem kontraktilen Balge abgeschnürt, sowie der Druck in der Haarmasse nachlässt, während eine neue, stärkere Ansammlung unterhalb des

*) Leider sprechen die Autoren immer noch vom „Knoten" und „Internodien", obgleich sie selbst klinisch wie histologisch nachweisen, dass gar keine Knoten existiren.

Isthmus zu einer Durchzwängung einer zweiten Spindel Anlass gibt. Man sieht, dass die intermittirende Spindelbildung garnicht einmal eine intermittirende Kraft, sondern nur eine Verstärkung der normalen elastischen oder muskulösen Kontraktion des Haarbalges in seinem mittleren Abschnitt nothwendig macht, eine Hypothese, die an Einfachheit nichts zu wünschen übrig lässt und ausserdem den Vorzug hat, histologisch geprüft werden zu können.

Der Bonnet'schen Beschreibung entspricht übrigens vollständig der Fall von Luce, wo die Haarspindeln auf dem kahlen Kopfe eines Kindes ebenfalls im Balge zurückgehalten wurden.

Schliesslich will ich noch einmal die histologischen Thatsachen anführen, welche schon jetzt allein für diese mechanische Theorie der Entstehung der Spindelhaare sprechen: die Verdickung der Huxley'schen Lage der Wurzelscheide (Scott) und die Stauung der Cuticulazellen des Haares an Stelle der Einschnürungen, die Verdünnung und spiralige Windung des Markes und die gleichsinnige Drehung der Rindenmasse daselbst und endlich die annähernd gleiche Grösse der Spindeln, der letztere Umstand deswegen, weil diese Theorie nur den Antagonismus von sich gleichbleibenden Kräften voraussetzt. Auf der anderen Seite spricht der vollständige Mangel des Markes und die Differenzen in der Stärke der Einschnürung durchaus nicht gegen diese mechanische Thorie.

Literatur.

Lehrbuch: Crocker.
Luce, Ueber einen sonderbaren Fall von Alopecie. Thèse. Paris 1879.
W. Smith, Ueber eine seltene knotige Beschaffenheit des Haares. Brit. med. Journ. 1880. Mai.
M. Call Anderson, Ueber einen einzig dastehenden Fall von hereditärer Trichorrhexis nodosa. Lancet 1883. p. 140.
Bonnet, Haarspiralen und Haarspindeln. Morphol. Jahrbuch Bd. II. p. 220. 1885.
Lesser, Ein Fall von Ringelhaaren. Deutsch. med. Zeitung 1885. No. 22 u. A. A. 1886. S. 51.
(Dieser Fall gehört nicht zu den eigentlichen Ringelhaaren, sondern zur Monilethrix.)
Behrend, Ueber Knotenbildung am Haarschaft. V. A. 1886. S. 437.
Payne, Haare von einer bemerkenswerthen knotigen Beschaffenheit. Trans. Path. Soc. 1886. p. 540.
Breda, Ueber moniliforme Haare. Rivista dei Sc. med. 1887.
Hallopeau und Lefèvre, Ein Fall von Monilethrix. Franz. Gesellsch. der Derm. und Syph. 2. Sitzung, April 1890.
Abraham, Ein Fall von Monilethrix. Brit. Journ. Derm. Bd. IV. p. 21.
W. Beatty und J. A. Scott, Pili moniliformes (Monilethrix). Mon. 1892. Bd. XV. p. 217.

Vorübergehendes und periodisches Ergrauen der Haare. Leukothrichie. Ringelhaare.

Das bleibende Ergrauen der Haare, die Canities, werden wir bei den Pigmentatrophien besprechen. Hier haben wir dagegen noch diejenigen Farbenveränderungen des Haares zu berücksichtigen, die durch

einen erhöhten Luftgehalt hervorgerufen sind und die Analoga zu den Flores unguium und der Leukonychie (s. nächstes Kapitel) darstellen. Mittheilungen über einen plötzlichen Wechsel in der Haarfarbe vom dunklen Braun oder Schwarz zum Grau haben von jeher von ärztlicher Seite Zweifel an der Glaubwürdigkeit dieser Mittheilungen wachgerufen, seitdem die Abhängigkeit der Haarfarbe von dem Pigment des Haares bekannt war. Man hatte bei diesem kritischen Bestreben jedoch übersehen, dass die Haarfarbe ausserdem wesentlich von der Porosität des Haares abhängt und dass ein stärkerer Luftgehalt auch ein bei durchfallendem Licht dunkles Haar durch totale Reflexion bei auffallendem Licht weiss erscheinen lassen kann. Inzwischen haben sich in der neueren Literatur die vollständig vertrauenswerthen Mittheilungen über derartige Vorkommnisse vermehrt, so dass die Thatsache der Möglichkeit einer plötzlichen Ergrauung heute feststeht. Fraglich ist nur, ob ein solcher Zustand ein dauerndes Ergrauen oder nur einen vorübergehenden Farbenwechsel bedeutet und wenn derselbe in ein dauerndes Ergrauen übergeht, auf welchem Wege dieses geschieht.

Es gehört nun eine nicht übermässige Beobachtungsgabe dazu, um zu bemerken, dass die Haarfarbe aller älterer Leute periodischen Schwankungen in dieser Richtung unterliegt. Besonders sind es starke und anhaltende nervöse Erregungen, Schlaflosigkeit und anhaltende geistige Arbeit, welche einen rasch eintretenden und sehr merkbaren Einfluss nicht nur auf den Feuchtigkeits- und Fettigkeitsgehalt der Haare, sondern auch auf den der gesammten Oberhaut ausüben. Das Haar wird trocken, starr, struppig und zugleich eine Nüance heller. Wiederholte Störungen dieser Art können in kurzer Zeit das gesammte Haar schon grauer erscheinen lassen, als es, nach seinem Pigmentgehalt zu urtheilen, erscheinen müsste. Gerade in solchen Fällen stellt sich aber gewöhnlich auch bald ein rasches, echtes Ergrauen mit Pigmentverlust ein und es macht den Eindruck, als ob dieselben nervösen Einflüsse, welche die vorübergehende Trockenheit bewirken, auch den dauernden Pigmentverlust begünstigen, so dass auf diese Weise der akut gewonnene Eindruck sich dauernd befestigen könne. In einigen genau verfolgten Fällen vorübergehender Nervenstörungen hat man auch die vollkommene Restitution dieses vorübergehenden Erblassens unter Eintrocknung beobachtet.

Reinhard beobachtete bei einer Idiotin einen periodischen Wechsel von Erregung und Stupor, von denen jeder Zustand eine Woche anhielt, mit einer Uebergangsperiode von 2—3 Tagen. Zu gleicher Zeit bestand ein Wechsel der Hauttemperatur und Hautsekretion. Die während der Erregung dunkel goldröthlichen Haare waren während des Stupors gelblichblond, rauh und trocken. Die Veränderung der Haare schritt von der Spitze nach der Wurzel zu fort und fiel mit einer mikroskopisch nachweisbaren Vermehrung und Vergrösserung der Luftspalten im Haare zusammen. Räuber beobachtete bei einem Epileptiker periodisch wiederkehrende, plötzlich im Laufe eines Tages auftretende Veränderungen des Kopfhaares von zum Theil ähnlicher Art (Verlust des Glanzes, Struppigkeit, Verfilzung, Veränderung der dunkelblonden Farbe ins Fuchsrothe, Scissura pilorum, Trichorrhexis), theils aber auch weitergehende, angioneurotische Störungen der Kopfhaut und Alopecie. Paget sah bei einer an Anfällen von Kopfweh leidenden Dame nach jedem Anfall einige Stellen des Kopfhaares weiss werden. Landois konnte bei einem

über Nacht grau gewordenen Deliranten die Ursache in einer dichten Durchsetzung des Haares mit Luftbläschen nachweisen.

Bei den bisher betrachteten Fällen ist die Porosität des Haares in seiner ganzen Länge gleichmässig vermehrt. Die normalen Luftspalten sind sämmtlich vergrössert, wenn auch die ältesten, obersten Theile des Schaftes der Eintrocknung etwas mehr ausgesetzt sind als die der Haut benachbarten. Es gibt aber auch Fälle von periodischer Luftvermehrung in dem Sinne, dass einzelne Strecken des Schaftes eine dichte Durchsetzung mit Luft zeigen, während die dazwischen liegenden Partien ganz normal bleiben. Die ersteren sind dann gewöhnlich vollkommen reflectirend und ganz weiss, obwohl sie denselben Pigmentgehalt besitzen wie die Zwischenstücke. Es entstehen auf diese Weise scheckige und bei regelmässiger Periodicität der Erscheinung: geringelte Haare.

Einen Fall von scheckiger Weissfärbung der Haare durch Luft habe ich unter dem Namen Leukothrichie bei einem Falle von Leukonychie angetroffen und beschrieben. Die blonden, spärlich und gleichmässig pigmentirten Haare waren an den weissen Strecken in dem Umfang der Rindensubstanz grobporös und von spindelförmigen Luftbläschen dicht durchsetzt. Wo ein Markkanal existirte, wurde er innerhalb dieser lufthaltigen Strecken unsichtbar. Aber die umschriebene Porosität war gänzlich unabhängig von dem Markkanal und dessen Luftgehalt. Die Rindensubstanz zeigte an den normalen Strecken eine mässige Menge von Luftbläschen, hauptsächlich im mittleren Theile, so dass der Haarschaft im Ganzen nach der Peripherie hin eine dichtere Hornsubstanz zeigte. Die Cuticula war überall gut erhalten und sogar meist etwas breiter als normal. Nirgends war eine Auftreibung oder Einschnürung an den Haaren zu bemerken.

Eine ähnliche, aber regelmässigere Ausbildung der Luftstrecken zeigte der durch mannigfache literarische Bearbeitung berühmt gewordene Fall von Ringelhaaren (Leukothrichia annularis) von Karsch. Spiess und Landois stellten hier fest, dass die weissen Ringel durch eine völlige Erfüllung der betreffenden Strecken mit Luftbläschen hervorgerufen wurden. Auch hier waren die Luftansammlungen unabhängig vom Markkanal, wenn sie sich auch in der Richtung desselben verlängerten. In diesem Falle bestanden auch sehr leichte An- und Abschwellungen des Haarumfangs; zum Theil, aber nicht genau, fielen die Verdickungen mit den lufthaltigen Strecken zusammen, doch waren keine Einschnürungen vorhanden, wie bei den Spindelhaaren. Da Karsch den Namen „Ringelhaare“ (Pili annulati) für diese Affection eingeführt hat, so ist es rathsam, denselben nicht auch hin und wieder bei den Spindelhaaren (Monilethrix) zu gebrauchen; höchstens kann man die echten, den Thierhaaren analog durch Pigmentverlust gebänderten Haare noch Ringelhaare nennen (s. Canities), da es sich auch dort wenigstens um eine streckenweise auftretende Aenderung der Farbe handelt. Die Entstehung der Luftstrecken deute ich in derselben Weise wie bei der Leukonychie als eine periodisch vermehrte Weichheit der

Rindensubstanz, wodurch die Strecken im Haarbalg succulenter sind, ausserhalb desselben aber um so mehr eintrocknen und Luft ansaugen.

Literatur.

Lehrbücher: G. Simon, v. Ziemssen (Michelson).
Karsch, De capillitii humani coloribus quaedum. Diss. Greifswald. 1846.
Spiess, Dasselbe. Henle u. Pfeuffer's Zeitschr. 1859. S. 11.
Landois, Das plötzliche Ergrauen des Haupthaars. V. A. Bd. 35. S. 575.

Atrophie der Nägel.

Der plötzliche Abfall der ganzen Nagelplatte oder eines grösseren Theiles derselben ist in fast allen Fällen die Folge einer Lösung des physiologischen Zusammenhanges zwischen der Nagelplatte und dem Nagelbett. Derselbe ist bekanntlich kein organischer, indem die aus dem Falze vorgeschobene Nagelplatte nur mit entsprechenden feinen Hornleisten zwischen die Leisten des Nagelbettepithels eingreift und in letztere daher nur eingepfalzt ist. Dieser mechanische Zusammenhang kann durch eine einseitige, das Nagelbett betreffende Veränderung, meist eine Grössenzunahme desselben, in ganz akuter oder auch in subakuter Weise gelöst werden. Dagegen ist eine solche plötzliche Lösung für die Gegend der Nagelmatrix, wo die Nagelplatte mit dem unterliegenden Epithel in organischem Zusammenhang steht und durch einen sehr stark ausgesprochenen Stachel- und Fadenapparat mit diesen ihren Mutterepithelien zusammenhängt, nicht wohl denkbar. Ein jeder Chirurg weiss, dass bis zur Lunula ein stumpfes flaches Instrument sich verhältnissmässig leicht unter die Nagelplatte schieben lässt, während an dieser Grenze die Fortführung des Instrumentes auf ein absolutes Hinderniss stösst und dass die vom Nagelbett mit Leichtigkeit abgehobene Nagelplatte hier von ihrer Wurzel gar nicht direkt abgezogen, sondern nur nach einer vorhergehenden Theilung in zwei Hälften seitlich abgehebelt werden kann. Demgemäss finden wir auch, dass in den meisten Fällen der jüngste, die Nagelmatrix bedeckende Theil der Nagelplatte beim akuten Nagelabfall haften bleibt und der das Nagelbett deckende Theil eher in grösserer oder geringerer Breite quer abbricht, als dass der Wurzeltheil mit abfällt.

Am ehesten noch kommt eine totale Ablösung bei sehr starken Quetschungen und anderen, den Nagelfalz selbst treffenden Traumen vor, welche über der ganzen Fläche der Matrix eine starke Sugillation hervorrufen und zur Zertrümmerung des Matrixepithels führen. Gewöhnlich aber findet die Blutung nur aus den weiten Venen des Nagelbettes unter das Nagelbettepithel statt. Dadurch werden die Leisten des Nagelbettes plötzlich in die Höhe gehoben, verbreitert und es tritt zwischen ihnen und den Leisten der Unterfläche der Nagelplatte eine Verschiebung ein, welche den Zusammenhang beider lockert. Auf den aus seinem Bette gehobenen Nagel wirken nun alle äusseren mechanischen Gewalten und führen bald den Bruch und Abfall desselben her-

bei. Hin und wieder tritt das Blut auch direkt bis unter die Nagelplatte und schiebt sich — wie das Scheerenblatt des Chirurgen — zwischen dieselbe und das Nagelbettepithel ein.

Bei manchen nervösen Störungen spielt die subunguale Blutung, wie die Erfahrungen von Joffroy und Pouget zeigen, auch eine bemerkenswerthe Rolle, ohne dass Traumen für deren Entstehung in Frage kommen können. Diese Autoren haben bei cerebraler Lähmung, multipler Sklerose, besonders aber bei Tabes Fälle beobachtet, in welchen dem plötzlichen Nagelabfall an der grossen Zehe, der sich nach mehrmonatlichen Intervallen regelmässig wiederholte, stets eine subunguale Blutung einige Tage voranging. Dieser gingen wiederum Paraesthesien wie Ameisenkriechen, Taubsein und ein schmerzhafter Druck vorher, welche mit dem Auftreten der Blutung plötzlich nachliessen. Pouget hebt besonders hervor, dass diese Paraesthesien nicht mit den blitzartigen Schmerzen, den neuralgischen Krisen der Tabetiker zu vergleichen sind, an welche sich nach Strauss's Beobachtungen ebenfalls Blutungen der Haut anschliessen können. Dieser Autor glaubt daher, die Blutungen nicht auf eine neuralgische, sondern vasomotorische Störung zurückführen zu müssen, von welcher es fraglich sei, ob sie den Nagelabfall bewirke oder ihm nur coordinirt sei. Der Abfall des Grosszehennagels ist in diesen Fällen stets symmetrisch, doch an beiden Füssen gewöhnlich nicht gleichzeitig und kann sich in denselben Zeiträumen an einem Fusse öfter wiederholen als am anderen. Nach dem Abfall liegt das Nagelbett, anscheinend gesund, wie freipräparirt vor; es besteht nirgends Entzündung oder Ulceration und der Nagel ersetzt sich auffallend rasch.

Es muss noch dahingestellt bleiben, ob in diesen Fällen von Tabes etc. stets eine Blutung den Abfall einleitet und dann auch natürlich erklären würde; es wäre möglich, dass eine solche oftmals übersehen wäre. Aber wenn auch Pouget angibt, dass ein ganz vergleichbarer acuter Abfall bei diesen Nervenkrankheiten auch ohne Blutung vorkommt, so hätte man die letztere nur als ein begünstigendes Moment, aber nicht als die letzte Ursache anzusehen. Als solche figurirt nach meiner Erfahrung stets eine Expansion des Leistensystems des Nagelbettes. Ganz bekannt ist eine solche als ein Spätsymptom der Syphilis. Ein vorderer Theil des Nagels manchmal mehrerer oder selbst sämmtlicher Finger und Zehen verfärbt sich, wird gelb und undurchsichtig und schliesslich, indem er sich vom Nagelbette löst und Luft unter und in ihn eindringt, kreideweiss. Nach dem schmerzlosen Abfall dieses Theils, welcher gewöhnlich die Hälfte bis zwei Drittel der ganzen Nagelplatte umfasst, sieht man in schönster Ordnung die verdickten Längsleisten des Nagelbettes daliegen. Keine Entzündung oder Blutung konkurrirt; die Verdickung der Leisten des Nagelbettes — hier offenbar eine specifische Affektion des letzteren — ist die einzige Ursache des akuten Abfalls der Nagelplatte.

Aber es bedarf nicht einmal konstitutioneller Störungen wie der Syphilis und des Diabetes, um dieses Phänomen hervorzurufen. Bei alten Leuten kommt es hin und wieder anscheinend ohne jede Veranlassung zum Nagelabfall, gewöhnlich allerdings nur eines breiten vorderen Streifen des Grosszehennagels. Es handelt sich hier um Altersveränderungen in der ganzen Konfiguration der Zehe. Die abfallende Nagelplatte ist etwas aufwärts gebogen, die Hornschicht der Nagelbettleisten auffallend verdickt und das Nagelbett etwas verkürzt. Die letzteren Veränderungen sind offenbar hier die nächste Ursache der Lockerung der Nagelplatte und der ganze Vorgang macht auf mich

den Eindruck, als ob hier eine modificirte Onychogryphose im Beginne vorliegt, bei welcher von vornherein Nagelplatte und Nagelbett weniger gut in einander gefalzt sind und daher sich von einander ablösen, anstatt dass sich die verdickte Hornschicht des Nagelbettes und die Nagelplatte — wie sonst — zusammen aufrichten.

In den letzteren, gar nicht so seltenen Fällen tritt der Nagelabfall weniger akut ein; die Verfärbung des Nagels bereitet ihn vor und die Ablösung ist zuweilen nicht ganz vollständig. In ganz chronischer und durchaus unregelmässiger Weise stösst sich die Nagelplatte ab, bei eitrigen Perionychien, sowohl bei der staphylogenen wie bei der specifisch syphilitischen, welche besonders bei hereditär syphilitischen Kindern zuweilen sämmtliche Fingernägel befällt. Auch die Onychia maligna, bei welcher der neu nachwachsende Nagel andauernd wieder unterminirt wird und abbröckelt, gehört hierher. Während in jenen Fällen der Nagel nur wie eine todte Hornmasse, durch die unterliegende Eiterung, analog der Horndecke eines Impetigobläschens abgestossen wird, möchte es sich bei letzterer Affektion vielleicht um eine eigene infektiöse Entzündung des Nagels selbst handeln. Doch liegen bisher keine genauen Untersuchungen darüber vor.

Die letztgenannten Veränderungen des Nagels bilden den Uebergang zu einer grossen Klasse von interessanten, aber histologisch noch so gut wie gar nicht genau untersuchten Onychosen, die man zusammenfassen kann unter dem Namen der Konsistenzveränderungen der Nagelplatte.

Hierher gehören zunächst einige sekundäre Veränderungen der Nagelsubstanz im Gefolge der eben genannten perionychalen Eiterungen. Hier wird häufig, wenn die Eiterung sich länger hinzieht, auch ein Theil der anliegenden Matrix ergriffen und producirt dann eine weiche, trübe, höckrige, glanzlose Nagelmasse, welche wie ein Keil in dem übrigen gesunden Nagel sitzt, allmählich eintrocknet und eine Delle oder ein förmliches Loch in der Nagelplatte hinterlässt, welches mit letzterer nach vorne geschoben wird. Die umliegende Substanz des Nagels ist dann von geronnenem Serum und Eiter imbibirt und quasi in eine Kruste verwandelt und wird wie diese beim Eintrocknen hornartig und dunkelbraun.

An diese partiellen Entartungen der Nagelplatte schliessen sich die durch Trauma bedingten weissen Flecke des Nagels, die sog. Nagelblüthen, Flores unguium an. In der Mehrzahl der Fälle werden sie von den Besitzern selbst durch zahlreiche kleine Verwundungen der Matrix beim Zurückschieben des Deckenwulstes des hinteren Falzes mit einem spitzen Instrumente erzeugt. Dieselben sitzen im Gegensatz zu den gleich zu besprechenden Formen von Leukonychie ganz unregelmässig zerstreut. Die Entstehung derselben ist noch durchaus nicht aufgeklärt und es würde die Kenntniss der Verhornungsvorgänge gewiss fördern, wenn eine daraufhin an Thieren angestellte Versuchsreihe vorgenommen würde. Wahrscheinlich handelt es sich um einen ähnlichen Process, wie er spontan in den verschiedenen Formen der Leukonychie vorkommt, d. h. um Luftherde im Nagel, die an die Stelle von Er-

weichungsherden treten. Man würde sie dann als Leukonychia traumatica oder punctata bezeichnen können.

Eine streifenförmige Leukonychie, Leukonychia striata beschrieb Morison von einer 20jährigen Dame, welche seit einigen Monaten an den Fingernägeln vollkommen weisse Querstreifen bemerkte, welche an der Lunula auftraten und mit den Nägeln vorwuchsen. Im Sommer verschwanden sie um im Winter wieder zu erscheinen.

Morison fand an den Nagelschnitzeln die Ursache der weissen Farbe in Luftbläschen, die hauptsächlich in der mittleren Schicht des Nagels sassen und hier, der Schichtungsebene entsprechend, von hinten oben schräge nach vorne abwärts gelagert waren. Der letztere Umstand spricht für einen den grösseren und mittleren Theil der Matrix umfassenden Krankheitsherd, an welchem in intermittirender Weise eine Epithelerweichung stattfand. Die zu gleicher Zeit erweichten Epithelkomplexe mussten dann in einer nach vorne schräg abfallenden, mittleren Nagelschicht angeordnet sein und bei ihrer Eintrocknung und Lufteintritt zur Entstehung von weissen Querstreifen führen.

In viel ausgedehnterer Weise bestand ein analoger Process, eine Leukonychia totalis in den von Giovannini und mir beschriebenen Fällen. In dem meinen, von frühester Kindheit an bestehenden, sind sämmtliche Nägel undurchsichtig und so weich, dass sie nicht geschnittenzu werden brauchen; sie exfoliiren von selbst am Nagelrande. Ihre Farbe ist auf der hinteren Hälfte bläulichweiss, auf der vorderen kreideweiss: in letzterem Bezirke sind die Nägel etwas aufgebogen und offenbar ist von vorne her soweit Luft eingedrungen und hat die bläulichweisse Farbe in eine kreideweisse verwandelt. Während der hintere nicht mit der Lunula zusammenfallende, sondern beträchtlich breitere Abschnitt ganz gleichmässig weiss gefärbt ist und auf Druck keine Farbenveränderung zeigt, besteht die kreideweisse Farbe im vorderen aus queren, weissen Bändern, welche durch feinere, quere rothbräunliche getrennt sind. Diese letzteren hängen durch bräunliche Längsstrahlen zusammen und verschwinden auf Druck, lassen mithin Blut durch die wieder durchscheinend gewordene Nagelsubstanz durchschimmern. Die kreideweissen Bänder lösen sich nach hinten in einzelne weisse Punkte allmählich auf. Die Oberfläche der Nägel ist glatt. Die Fussnägel sind normal. Unter den blonden Haaren des jungen Mannes sind einige mit Leukothrichie behaftete (s. dort).

An den Nagelschnitzeln dieses Falles finden sich die Luftblasen — im Gegensatz zu dem von Morison — hauptsächlich im oberen und unteren Theile des Nagelquerschnittes, während der etwas festere, mittlere Kern nur feinere Luftbläschen aufweist. Die unterste Schicht der Nagelplatte zeigt ungewöhnlich grosse längsverlaufende Vorsprünge, die auf dem Querschnitt einen festonartigen Kontur der Nagelplatte hervorrufen und den durch Hornschichterzeugung verdickten Leisten des Nagelbettes entsprechen. Die weichere Konsistenz und geringere Widerstandsfähigkeit der Nagelplatte ruft mithin auf dem vorderen Theil des Nagelbettes die Bildung einer subungualen Hornschicht hervor, wodurch die Aufbiegung des vorderen Nagelrandes, die Eintrocknung der Nagelplatte und der Eintritt von Luft in die letztere herbeigeführt wird. In dem Falle von Giovannini scheint die Eintrocknung und der Lufteintritt erst vom vorderen Nagelrande an eingetreten und ein geringerer Grad von Nagelweichheit vorhanden gewesen zu sein.

Das Wesentliche an diesem Processe liegt mithin nicht in dem Lufteintritt — dieser ist ein sekundäres Phänomen — sondern in der

abnormen Weichheit und einem gewissen Quellungszustand der Nagelzellen, wodurch dieselben undurchsichtig und die Nagelplatte als Ganzes bläulich-weiss wird. Von dem Punkte an, wo die Nagelplatte sich frei erhebt, trocknen die Nagelzellen plötzlich ein und die Nagelplatte wird durchscheinend, soweit nicht durch den gleichzeitig erfolgenden Lufteintritt totale Reflexion und kreideweisse Farbe bei auffallendem Licht eintritt. Diese sekundäre Erscheinung findet sich bei besonders weichen Nägeln schon punktweise, später strich- und bänderweise auf der Mitte des Nagelbettes ausgebildet.

An die Leukonychie schliesst sich ein garnicht so seltener Zustand der Nägel, welcher einer gewissen oberflächlichen Aehnlichkeit wegen bisher mit dem Ekzem der Nägel meistens zusammengeworfen wurde. Er unterscheidet sich aber schon daher vom Ekzem und dokumentirt sich zugleich als eine reine Nagelerkrankung, dass er gleichzeitig an allen Fingernägeln und zuweilen auch an allen Fussnägeln auftritt, während die die Nägel umgebende Haut ganz gesund ist und auch sonst gar kein Ekzem der übrigen Haut vorhanden ist. Constitutionelle Ursachen konnte ich bisher nicht entdecken; wenigstens waren solche nicht constant vorhanden.

Die Affektion heilt sehr prompt, wenn auch langsam, auf innere Arsendarreichung. Die Nägel sind hierbei von hinten bis vorn verdickt, unelastisch, hart, rauh, undurchsichtig und haben eine gelbgraue Farbe. Die Lunula zeichnet sich nicht mehr ab. Oefters treten Längsriefen stark hervor, in anderen Fällen ist die ganze Oberfläche von Höckerchen und Vertiefungen gleichmässig übersät und der vordere Rand rauh und unregelmässig. Es fehlt die Consistenzverminderung, die Neigung zur Exfoliation und zu Einrissen des Randes, wie sie beim Ekzem der Nagelplatte vorkommen. Die Affektion kann jahrelang unverändert bestehen und bewirkt eine sehr unangenehme Entstellung der Hände.

Dieser Zustand der Nagelplatte, den ich zum Unterschiede vom Ekzem der Nägel Skleronychie zu nennen vorschlage, ist keinesfalls wie die Leukonychie in einer abnormen Weichheit der Nagelzellen begründet, im Gegentheil scheinen dieselben von normaler oder sogar abnorm grosser Härte zu sein. Die geringere Durchsichtigkeit rührt auch nicht von groben Luftblasen her, obwohl ich die normalen feinsten Luftbläschen in vermehrter Menge fand. Es muss hier eine noch unbekannte, specifische Veränderung der Nagelzellen und eine besondere Nagelmatrixerkrankung vorliegen. Das Nagelbett ist vollkommen gesund und am Processe unbetheiligt. Möglicherweise ist die Skleronychie nur eine Theilerscheinung einer allgemeinen Verhornungsanomalie des Körpers, welche nur an den Nägeln zu den beschriebenen, grob sichtbaren Symptomen gesteigert ist und deshalb nur hier zur Wahrnehmung gelangt.

Eine der Skleronychie ganz entgegengesetzte Veränderung der Nagelsubstanz besitzen wir in dem einigen Individuen eigenthümlichen Mangel an Cohaerenz der Nagelzellen, die sich in dem Aufsplittern des freien Randes zu erkennen gibt. Dabei sind die Nägel im Uebrigen von normalem Aussehen, glatt, glänzend und nicht verfärbt. Nur in der Umgebung der Einrisse werden sie undurchsichtig, grau oder gelblich trübe. Diese Stellen correspondiren aber nicht mit bestimmten Erweichungsbezirken der Matrix. Sie rücken nicht mit der Nagelplatte vorwärts, sondern verbreiten sich im Gegentheil vom freien Rande nach rückwärts; sie sind die Folgen äusserer Schädlichkeiten auf die im Ganzen abnorm widerstandslose Nagelsubstanz.

Auch von dieser Anomalie liegt noch keine histologische Untersuchung vor, welche die Eigenthümlichkeiten derselben erklärte. Es kann sich nicht um eine Art der Nagelerweichung handeln, wie sie in

der Leukonychie vorliegt, da die Nagelsubstanz ihre Durchsichtigkeit bis auf die gesplitterten Stellen bewahrt. Möglicherweise leitet die neuere anatomische Erfahrung in dieser Frage auf eine richtige Erklärung, dass wir in allen Oberflächenepithelien eine homogene, protoplasmatische Substanz von einem Epithelfasersystem zu unterschieden haben, welche jenes Protoplasma durchsetzt. Man kann sich ebensowohl eine Erweichung der homogenen, protoplasmatischen Substanz denken wie ein Nachgeben und eine Atrophie der Epithelfaserung und es wäre möglich, dass uns die erstere in den verschiedenen Formen der Leukonychie vorliege, die zweite in jenem Kohärenzmangel, wie ihn die Schizonychie (Neigung zum Splittern der Nagelplatte) aufweist. Hierüber wäre mit geeigneten Untersuchungsmethoden selbst an den Nagelschnitzeln noch Aufschluss zu erlangen.

An diese verschiedenen, komplicirteren Veränderungen regressiven Charakters reihen sich nun eine ganze Anzahl einfacher Nagelatrophien, welche als gemeinsames Kennzeichen den bleibenden oder vorübergehenden Ausfall eines grösseren oder geringeren Theiles der Nagelsubstanz aufweisen. Hier wäre vor allem die Frage aufzuwerfen, ob ein einfacher Stillstand der Nagelproduktion makroskopisch wahrnehmbare Folgen für die Konfiguration des Nagels haben muss. Die Thatsache, dass wir nach solchen Zeiten, in denen die Mitosenbildung an der ganzen Oberhaut darniederliegt, z. B. nach einer fieberhaften Krankheit, einem Typhus oder einer Pneumonie, keine sichtbaren Zeichen des Stillstandes im Oberhautwachsthum wahrnehmen, berechtigt noch nicht, eine solche für den Nagel auszuschliessen. Denn das üppige Epithelwachsthum an beschränkter Stelle, wie es hier vorliegt, macht den Nagel eben zu einem viel besseren Reagens auf leichte Schwankungen im Oberhautwachsthum als irgend eine andere Stelle des Körpers, die Haare mit einbegriffen. Man hat denn auch schon seit langer Zeit die Beobachtung gerade an den Nägeln gemacht, dass sie bei gewissen allgemeinen Ernährungsstörungen der Glieder, bei Erfrierungen, bei Cholera, bei Knochenfrakturen (Duplay) eine Zeit lang ihr Längenwachsthum einstellen. Beginnt dann ihr Wachsthum wieder in der alten Weise, so ist in der That der alte vom neuen Nagelabschnitt meistens durch eine deutliche Furche getrennt und manchmal auch in der Farbe verschieden, indem der junge Nachwuchs heller und weniger gelb als der alte Nagelabschnitt ist. Genauere Untersuchungen liegen von Vogel über diese Verhältnisse bei jener partiellen Nagelatrophie vor, die regelmässig gewisse fieberhafte Krankheiten, speciell den Typhus abdominalis, den Typhus exanthematicus, die Masern und die Pneumonie begleiten. Vogel machte auf die semiologische und forensische Bedeutung von weissen Streifen, Furchen und Wülsten an den Nägeln aufmerksam, die bereits vor ihm von Reil und Beau bemerkt waren und deren Vorhandensein mit Sicherheit auf das Ueberstehen einer der genannten oder einer ähnlichen akuten, fieberhaften Krankheit hinweist.

Meist vorhanden ist nach Vogel ein weisser „anämischer" Streifen von 2 bis 3 mm Breite, der nicht reinweiss ist, sondern ziemlich genau die Farbe der Lunula

besitzt, sodass er von dieser erst geschieden werden kann, wenn er weiter auf dem Nagelbett nach vorne gerückt ist. Im Gegensatz zur Leukonychia punctata bildet derselbe stets ein vollkommenes, queres Band und ist nicht scharf begrenzt wie jene. Aber auch dort, wo dieses weisse Band nur angedeutet ist, zeigt stets die unmittelbar darauf folgende Nagelzone eine auffallend matte Oberfläche. Bei stärkerer Einwirkung des vorübergehenden Nagelstillstandes tritt neben diesen Erscheinungen deutlicher eine partielle Atrophie des Nagels zu Tage, es bildet sich eine quere Furche, die am tiefsten in der Mitte der Nagelbreite einschneidet, weniger an den seitlichen Theilen des Nagels. Meistens ist der vordere Abfall zur Furche steil, dem akuten, fieberhaften Anfang der Erkrankung entsprechend, während die Furche sich hinten gewöhnlich durch allmähliche Verdickung des Nagels wieder ausgleicht. Sehr wichtig ist die Beobachtung, dass an Stelle der Furche nicht blos die Dicke, sondern auch die Breite des Nagels abnimmt, sodass die Längsriefen der Nägel an Stelle der Furche sich einander nähern. An vielen Nägeln, besonders aber am Daumennagel, ist die Furche vorne von einem queren Wulst begrenzt, welcher auch die ganze Breite des Nagels einnimmt und in einigen Fällen wird das ganze Phänomen allein von einem solchen Querwulst repräsentirt. Die Streifen-, Furchen- und Wulstbildung tritt stets symmetrisch auf und lässt durch ihren Abstand von der hinteren Nagelgrenze genau die seit dem Beginne der Krankheit verflossene Zeit erkennen.

Die Vogel'schen Beobachtungen bieten, da sie bisher nicht durch histologische Daten erläutert und in sich sehr verschiedenartig sind, der Erklärung grosse Schwierigkeiten. Ganz allgemein sind bei derartigen, auf eine Störung der Matrixfunction hinweisenden Phänomenen stets zwei verschiedene Entstehungsmöglichkeiten gegeben, die ich kurz als „vasomotorische" und „trophische" unterscheiden will. Entweder handelt es sich nur um Differenzen in der Blut- und Saftfülle der der Matrix anliegenden Gewebe, speciell des Falzbodens und der Falzdecke. Je besser dieselben durchblutet sind und je mehr der natürliche Turgor erhöht ist, ein desto stärkerer Druck wird auf den sich im Falze bildenden Nagel einwirken, derselbe wird dünner ausfallen und rascher fortgeschoben werden. Lässt die beim Fieber erhöhte Blutwallung zur Haut nach, so wird der Nagel wieder dicker und langsamer gebildet. Diese vasomotorische Theorie erklärt den steilen Abfall der Nageldicke, d. i. die Furche nicht bloss, sondern auch vielleicht die Bildung des weissen Streifens und des matten Glanzes an der in der Folge gebildeten Nagelsubstanz. Man könnte jedoch schwerlich die primäre Verdickung des Nagels, den queren Wulst durch sie erklären.

Im Gegensatz zur vasomotorischen Theorie, welche auf die Heranziehung trophischer Störungen verzichtet und lediglich die mechanischen Folgen der Saftfülle in's Auge fasst, nimmt die trophische Theorie allein einen Ausfall an mitotischer Neubildung von Nagelzellen an, conform der allgemein getheilten Anschauung, dass bei fieberhaften Erkrankungen, bei denen ein starker Stoffverbrauch stattfindet, sehr rasch die Mitosenbildung sistirt. Diese Theorie kann auch die quere Furchenbildung erklären, indem bei mangelndem Nachschub von Nagelzellen sofort der normale Gewebsdruck die Nagelspalte verengert und der neugebildete Nachwuchs als eine schmälere Platte zu Tage tritt. Die Wulstbildung scheint auch von dieser Theorie nicht erklärt werden zu können. Verfolgt man die hier stattfindenden Vorgänge jedoch ge-

nauer, so sieht man ein, dass sie auch hierzu im Stande ist. Wie ich bei einer früheren Gelegenheit bewiesen habe, bringt es die Absonderung der Nagelzellen in schräg von hinten nach vorn abfallenden Schichten mit sich, dass eine partielle Abschwächung des Wachsthums am hinteren, papillentragenden Ende der Matrix eine Senkung, eine solche am vorderen, papillenlosen Ende der Matrix eine Aufrichtung der Schichtungsebene zu Folge hat. Jene führt mithin zur Verdünnung, diese zur Verdickung des in beiden Fällen langsamer weichenden Nagels. Die paradoxe Erscheinung, dass derselbe Ausfall an Nagelsubstanz in den meisten Fällen eine Furche, manchmal aber auch einen Wulst und fast stets eine leichte Verdickung vor der Furche erzeugt, würde sich durch eine verschieden starke Ausbildung der Atrophie auf den Theilen der Nagelmatrix wohl erklären lassen, zu welcher die verschiedene Ausprägung des Papillarkörpers innerhalb des Nagelbettes wohl die Basis hergäbe. Eine einfache Furchenbildung würde hiernach die vorwiegende Abschwächung des Wachsthums am hinteren papillentragenden Theile der Matrix, ein blosser Wulst eine solche am vorderen Theil bedeuten, während bei den gemischten Fällen die Sistirung des Nagelzuschusses von vorn nach hinten wellenartig über die Nagelmatrix wanderte.

Der weisse Streifen und die Mattigkeit der Oberfläche würden bei einer rein trophischen Theorie aber nicht wohl erklärt werden können und so sind wir, soviel ich sehe, bis auf weitere Klärung durch histologische Befunde, auf eine komplexe Theorie des komplexen Vorganges angewiesen, d. h. auf eine vasomotorisch-trophische. Ich meine dies natürlich nicht in dem Sinne, dass eine Blutwallung Mitosen erzeugen könne; diese alte Anschauung ist wohl heutzutage genügend widerlegt und würde uns hier nichts nützen, da wir es mit einem Ausfall an Mitosen zu thun haben. Aber wohl in dem Sinne, dass die Blutwallung des Fiebers auf den partiell atrophischen Nagelfalz durch Seitendruck stärker einwirken kann als auf den normalen und dass andererseits die weniger Substanz zur Mitosenbildung verbrauchende und doch besser ernährte Matrix wohl zu saftigeren Nagelzellen, d. h. zu einem weissen Bande und einer matteren Oberfläche Anlass geben kann.

Uebrigens will ich nicht unterlassen, darauf hinzuweisen, dass die Deformationen der Nagelplatte (Querfurchen und Querwülste) nicht blos reine atrophische Vorgänge begleiten, sondern noch häufiger sich zu entzündlichen Veränderungen (Ekzem, Syphilis) des Nagels hinzugesellen und hier gewöhnlich eine einfachere Erklärung zulassen.

Eine ganz besondere Form partieller Nagelatrophie ist die von mir beschriebene der Stauungsnägel, die sich bei Erwachsenen ausbilden, welche an verschiedenen Formen gestörter Circulation leiden.

Ich habe diese merkwürdige Form bei Emphysem mit allgemeiner Cyanose, bei Frost der Hände und Füsse, chronischer Obstipation, Hämorrhoiden, Nierenblutungen, besonders aber der allgemeinen Blutstauung an den Extremitäten eines Leprösen in voller Ausprägung getroffen. Sie besteht in diesen Fällen jahrelang mit spontanen

Besserungen und Verschlimmerungen, kann aber auch ganz rückgängig werden. Es bilden sich umschriebene Längswulstungen des Nagelbettes, besonders im mittleren Theile, über welche die Nagelplatte zunächst noch, in Kanten aufgeworfen, aber sonst intakt hinwegzieht. Diese Kanten übertreffen die gewöhnlichen Längsrippen des Nagels an Höhe bedeutend. Zugleich leidet die Kohäsion der Nagelplatte an diesen Stellen, sie bröckelt hier am vorderen freien Rande der Kanten ab. Sodann treten röthliche, weiche Wülste an Stelle der scharfen Kanten, indem die Nagelplatte sich über ihnen verdünnt und sie schliesslich in der Mitte nicht hervortreten lässt, sodass statt einer einheitlichen Nagelplatte zwei getrennte, flügelartig gestaltete Seitenplatten bestehen. Oft kreuzen sich die auseinander gewichenen Plattentheile vorne, besonders am Damennagel, wodurch die Aehnlichkeit mit sich kreuzenden Flügeln noch grösser wird. Wenn der röthliche Längswulst vor der Lunula beginnt, so ist er gleichmässig schmal, d. h. er repräsentirt einige stark verdickte Leisten des Nagelbettes. In einzelnen Fällen aber greift die Bildung des Wulstes auf die Lunula über und dann verbreitet sich derselbe nach hinten, nimmt hier die ganze Breite der Lunula ein und verschmilzt allmählich, indem die Nagelplatte in der Mitte vollständig atrophirt mit der Decke des Nagelfalzes. Dann geht die Haut des Fingerrückens direkt über in den centralen Wulst und die ganze Nagelbildung beschränkt sich auf zwei kleine, aus den seitlichen Ecken der Matrix kommende, Flügel.

Trotzdem bisher keine anatomische Untersuchung vorliegt, ist doch aus dem ganzen Gange der Affection klar, dass es sich hier um eine einfache Druckatrophie durch eine Schwellung, besonders des mittleren Nagelbettes auf der Basis venöser Stauung handelt. Die Längsrichtung der Wülste deutet an, dass die Stauung eine oberflächliche ist und dem Papillarkörper des Nagels angehört. So dehnt sich bei weiterer Ausbreitung des Processes nach hinten die papulöse Erhebung in die Fläche aus, entsprechend der flächenhaften Ausbreitung des oberflächlichen Gefässnetzes der Lunula, während die oberflächlichen Capillarschlingen des Nagelbettes nach den Leisten desselben in Längsreihen angeordnet sind und daher nur zur Längswulstung führen können. Diese Beschränkung der Längswülste auf die oberflächlichste Schicht des Nagelbettes tritt besonders deutlich an den selteneren Fällen hervor, in denen sich die Symptome einer tieferen Stauung zu den beschriebenen hinzugesellen. Dann tritt eine tiefe, quergehende Wulstung des ganzen Nagelbettes auf, welche von den Längswülsten und den Nagelresten in Form einer sanften, welligen Biegung mitgemacht werden; dabei ändert sich der Charakter der Längswülste nicht. Da an den Stellen ferner, wo die Nagelkanten abbröckeln und ebenfalls auf der Höhe der Wülste keine hypertrophische Hornschicht des Nagelbettes sichtbar wird, so verdankt die Erhebung des Nagelbettes ihr Dasein ganz allein der Stauung in der Cutis. Von dem gryphotischen Processe ist die Stauungsatrophie des Nagels total verschieden; ebenso von der Nagelatrophie, welche die Atrophie der Fingerbeere begleitet und uns sogleich beschäftigen wird.

Im Gegensatz zu partiellen und vorübergehenden Atrophien des Nagels sind die totalen und bleibenden durchaus selten. Man unterscheidet hier am besten die Atrophien der Nagelplatte von denen des Nagelbettes.

Sieht man von den zufällig durch Traumen erzeugten und auf die Nagelmatrix beschränkten Zerstörungen ab, so findet man eine totale Atrophie der Nagelplatte nur in solchen Fällen, wo durch eine

Narben herbeiführende Affection (Panaritium, pustulöses Syphilid, Variola) der ganze Nagelfalz obliterirt ist. Bleibt auch nur ein kleiner Rest des Falzbodens bestehen, so wächst später aus dieser Tasche ein kleiner Nagelstummel hervor. Stets wuchert in solchen Fällen das Epithel des freiliegenden Nagelbettes und erzeugt einen irregulären, verschiedenartig gestalteten Ersatznagel, welcher sich durch Schrumpfung des Nagelbettes allmählich auch noch verkleinert und es nie zur Bildung einer wirklichen Nagelplatte bringt. Ganz anders gestalten sich die Verhältnisse, wenn die Atrophie zuerst das Nagelbett ergreift und nach völligem Schwunde desselben erst secundär auf die Nagelplatte übergeht. Es ist hier die eigenthümliche Thatsache zu erörtern, dass genau dieselben Factoren, welche wir bei der Onychogryphose in Thätigkeit gesehen haben, der durch Stiefeldruck herbeigeführte Schwund der Zehenbeere und die allgemeine Atrophie der Haut der Nagelphalanx, ebensogut zur secundären vom Nagelbett ausgehenden Atrophie des Nagels führen können, wie dort zur Gryphose. Nur ist dieser Fall ein viel seltenerer als jener. Trifft der Druck nämlich den Nagel in einem sonst gesunden Hautgewebe, so führt er zur Einbuchtung und zur allmählichen Verkürzung und Wulstung des Nagelbettes mit ihren zur Gryphose führenden Folgen. Bewirkt derselbe Druck aber zugleich eine allgemeine Verkümmerung der Nagelphalanx, so atrophirt das Nagelbett, indem sich die Zehenbeere auf die Oberfläche der Zehe, diese verkürzend bis zum Nagelfalz, gleichsam hinaufschiebt und führt zur Verlagerung und Verkleinerung des Nagels.

Mir liegen die Zehen des Fusses einer Greisin vor, welche diese Art der Nagelatrophie alle in höchster Ausprägung zeigen. Alle Zehenbeeren sind verkleinert und reichen, da ein eigentliches Nagelbett nicht existirt, bis zu dem dünnen Nagelplättchen, das aus einem flachen Nagelfalze senkrecht und gleichsam nackt emporsteigt.

Längsschnitte durch die Zehenphalanx ergeben eine erhebliche Atrophie des Knochens, welcher nach der Spitze zu stärker aufwärts gerichtet als normal und hier seine Fühlung mit dem sonst darüber hinwegziehenden Nagelbett ganz verloren hat. Dies spitze Ende des hinteren Nagelfalzes liegt noch relativ zur knöchernen Phalanx an der normalen Stelle, nämlich etwas oberhalb und vor dem hinteren Gelenkhöcker. Von hier aus aber steigt die den rudimentären Nagel beherbergende Tasche in einem kurzen Bogen steil nach aufwärts. Die hintere Seite derselben entspricht der früheren Decke des hinteren Falzes und ist, abgesehen von ihrer steilen Aufrichtung, nicht wesentlich verändert. Ihr Epithel ist, wie sonst, dreischichtig und setzt sich in die Oberhaut des ziemlich unverändert gebliebenen Fingerrückens fort. Die vordere Seite der senkrechten Nageltasche entspricht der Matrix, dem ganzen Nagelbett und einem nicht unbeträchtlichen Theile der Fingerbeere, ist also, da sie nicht höher aufsteigt als die hintere Seite der Tasche, ganz bedeutend, etwa auf den vierten bis sechsten Theil der normalen Längsausdehnung reducirt. Diese Verkürzung betrifft die einzelnen Abschnitte sehr ungleichmässig. Die Matrix ist etwas, aber nicht sehr erheblich gekürzt, das Nagelbett dagegen auf einen relativ sehr kleinen Abschnitt zusammengedrängt, welcher sogar

von der Matrix an Länge übertroffen wird. Das obere Drittel wird durch das dreischichtige Epithel der Fingerbeere gebildet, das mit einer besonders dicken Hornschicht in die Nageltasche hinabsteigt und dazu beiträgt, den austretenden Nagel nach rückwärts hinüber zu drängen. In Bezug auf ihre Structur haben diese drei Abschnitte keine wesentliche Veränderung erfahren. Das Nagelbettepithel besteht aus einer leistenartig angeordneten Stachelschicht, welche, ohne Hornschicht zu produciren, die senkrecht emporsteigende Nagelplatte an sich vorbeigleiten lässt. Auch einige atypische Epithelfortsätze und Hornperlen desselben können kaum als pathologisch gelten. Auch die Verhornung des Matrixepithels zu Nagelzellen geht in normaler Weise vor sich; man kann in letzteren leicht Kernreste deutlich machen und auch in Bezug auf ihre Tingibilität erscheint die Nagelplatte normal und durchaus nicht dem Nagelkeratom bei der Onychogryphose ähnlich. So beschränkt sich die Veränderung der epithelialen Gebilde allein auf die bedeutende Verkürzung des Nagelbettes und die Aufrichtung des Nagels. Die Verkürzung geht nicht mit einer Wulstung des Nagelbettes einher, wie bei der Onychogryphose, sondern stellt eine reine Atrophie dar.

Auch die bindegewebige Umgebung des Nagels ist, wie leicht begreiflich, verändert. Mit der atrophischen knöchernen Phalanx ist die Fingerbeere nach aufwärts verschoben und bildet einen stumpfen Kegel, der etwas nach oben gerichtet ist. Die Oberhaut, Knäueldrüsen und das Fettgewebe derselben sind ausser der Verschiebung der Theile nicht verändert. Aber vor der Nageltasche verdickt sich das Hautgewebe in besonderer Weise, eine deutliche Folge des Druckes, welcher das Nagelbett nach rückwärts verschoben und verkürzt hat. Die kollagenen Bündel sind hier verdickt, liegen dicht und der Nageltasche parallel angeordnet; sie werden von abnorm zahlreichen Bindegewebszellen vom Typus der Spindelzellen durchsetzt. Diese fibromatöse Veränderung der Cutis vor der Nageltasche nimmt etwa deren doppelte Breite ein.

Diese Schilderung entspricht einem Grade der Atrophie, bei welcher die Nagelplatte — ausser ihrer Lageveränderung — noch keine Veränderung erlitten hat. Andere Nägel zeigen aber, dass sie auch allmählich in Mitleidenschaft gezogen wird. Die Nägel werden erst verdünnt, dann wird die Nageltasche auch verkürzt und schliesslich kann es zur vollständigen Atrophie auch der letzteren kommen, womit natürlich dauernder Nagelverlust verbunden ist.

Unterwirft man die Fussnägel von solchen Personen einer Musterung, welche an der grossen Zehe gryphotische Veränderungen zeigen, so findet man hin und wieder — besonders an den kleinen Zehen — statt der Gryphose die soeben beschriebene Nagelbettatrophie ohne Wucherung des Nagelbettepithels und mit steiler Aufrichtung der Nagelplatte. Beide Processe stehen sich eben in ihrer Aetiologie sehr nahe und es kommt auf die begleitenden Umstände an, ob Onychogryphose oder totale Nagelbettatrophie entsteht. Unter diesen Umständen spielen bei der Onychogryphose allgemeine Hautatrophie und nervös bedingte trophische Störungen die grösste Rolle.

Es ist hier der Ort, derjenigen Veränderungen der Nägel noch

kurz zu gedenken, welche von Weir-Mitchell nach Nervenverletzungen beschrieben sind und sich mit anderen Hautstörungen regressiven Charakters verbinden, wie Rissigwerden, Verdickungen und Verkrümmungen der Nägel. Die meisten derselben sind als mechanische Folgen der atrophischen Cutisveränderungen verständlich. Ein totaler Wachsthumsstillstand kommt nach der Nervendurchschneidung nicht vor, ja es können sich abgestossene Nägel nach derselben noch ersetzen; doch soll das Wachsthum der Nägel nach Weir-Mitchell langsamer werden, eine Thatsache, die von Vulpian und Bernhardt nicht bestätigt werden konnte. Bei cerebralen Paralysen, bei denen nach Weir-Mitchell das Wachthum total aufgehoben sein soll, fand Bernhardt unter Umständen sogar beschleunigtes Wachsthum. Jedenfalls geht aus den neueren Untersuchungen über diesen Punkt so viel hervor, dass das Nagelwachsthum vom Nerveneinfluss ziemlich unabhängig ist. In Zukunft müssen jedoch die einschlägigen Versuche mit noch mehr Cautelen vorgenommen werden. Es genügt nicht, das Wachsthum, wie es bisher geschah, an Marken auf der Oberfläche des Nagels zu messen, denn ein langsameres Vorschreiten der Marke kann auch ohne Verlangsamung des Nagelwachsthums bei einer gleichzeitigen Verdickung der Nagelplatte zu Stande kommen. Es müssen eben die Deformationen des Nagels mit berücksichtigt werden, welche in direkter Abhängigkeit von den trophischen Veränderungen der Nagelumgebung stehen und dadurch bei allgemeinen nervösen Störungen viel eher zu erwarten sind als direkte Beeinflussungen des Nagelwachsthums durch die Nervencentren. Dieselben Cautelen sind bei jener allgemeinen als Nagelatrophie aufgefassten Verdünnung der Nägel zu beobachten, die man hin und wieder bei lange bettlägerig gewesenen und marastischen Individuen, bei Knochenerkrankungen, Skrophulose, Rachitis antrifft. Auch hier ist die Nagelverdünnung nicht stets ein Zeichen von Atrophie, sondern oft genug nur eine Deformation und Folge begleitender Deformationen der Finger und Zehenenden. In allen solchen Fällen kann die Beobachtung der Marken auf der Oberfläche des Nagels nur im Verein mit der gleichzeitigen Wägung der Nagelschnitzel über den wahren Sachverhalt Aufklärung bringen. Die gleiche Bemerkung gilt übrigens auch für die zufälligen und sehr variablen Deformationen der Nägel durch traumatische Gestaltveränderungen des Nagelfalzes, auf welche hier nicht näher eingegangen werden kann. Auch hier ist die Diagnose einer Nagelatrophie nicht ohne Berücksichtigung des producirten Nagelgewichtes sicher zu stellen.

Literatur.

Reil, Ueber die Erkenntniss und Kur der Fieber. Halle. 1804. Bd. II. S. 113.
Beau, Semiologische Bedeutung der Nagelfurchen. Arch. génér. de méd. 1846. p. 447.
Vogel, Die Nägel in fieberhaften Krankheiten. Deutsches Archiv. 1870. S. 333.
Weir-Mitchell, Ueber Nervenläsionen und ihre Folgen. Uebersetzt von Dastre. Paris. 1874.
Bergh, Fall von syphilitischer Nagelaffection. Hosp. Tidende. 1880. p. 47.

Unna, Anatom.-physiolog. Vorstudien zu einer künftigen Onychopathologie. A. A. 1881. S. 3.
—, Beiträge zur Onychopathologie. A. A. 1882. S. 3.
Suchard, Ueber Veränderungen der Zellen der Nagelmatrix und des Nagelbettes in einigen patholog. Fällen. Arch. de physiol. norm. et pathol. 1882. p. 445.
Bernhardt, Einige Beobachtungen über das Längenwachsthum der Nägel bei Gesunden und Nervenkranken. V. A. 1881. Bd. 86. S. 363.
Pouget, Der Nagelabfall bei Nervenkrankheiten. Thèse. Paris. 1882.
Joffroy, Dasselbe. Arch. de physiol. norm. et pathol. 1882. Januar.
Pitres, Dasselbe. Progrès méd. 1882. 25. Febr.

Atrophie des Pigments.

Bei der Abnahme des Pigmentes in der Haut hat die Kardinalfrage, welche uns bei der Anstauung des Pigmentes beschäftigte, die Eisenfrage, weniger Bedeutung. Denn hier handelt es sich im allgemeinen um schon lange bestehende Pigmentirungen, deren Ursprung aus dem Blute, selbst wenn er nachweisbar wäre, ein schon lange überwundenes Stadium darstellt. Wir haben es daher hier nur mit Melanosen zu thun und stehen allein vor der oft aufgeworfenen und genügend oft erörterten, aber keineswegs gelösten Frage: auf welche Weise schwindet das Pigment. Hier haben sich nun, seitdem die Wanderung des Pigmentes sich als anzuerkennende Thatsache allgemeine Geltung verschafft hat, die Möglichkeiten gegen früher ungemein vermehrt. Wir wissen sicher, dass die actinischen Melanosen, die Epheliden sowohl wie die allgemeine Bräunung der unbedeckt getragenen Hautstellen, allmählich unter lichtdichter Bedeckung oder bei Vermeidung der Bestrahlung zurückgeht, dass also — und dieses ist der einfachste Fall — eine Depigmentirung durch mangelnde chemische Anlockung des Pigments zur Hautoberfläche besteht. Da aber die Chemotaxis im allgemeinen sowohl eine positive wie negative sein kann, ist es auch nicht ausgeschlossen, dass unter Umständen das Pigment durch ähnliche, aber entgegengesetzt wirkende Einflüsse von der Oberfläche zur Tiefe gedrängt wird, dass — um mit Riehl und Jarisch zu reden — ein Rücktransport aus der Oberhaut in die Cutis existirt. Besonders die Vitiligo hat auf verschiedene Beobachter den Eindruck gleichsam einer Aufsaugung des Pigments nach innen gemacht. Einen Beweis kann ich aber nur dann für einen Rücktransport gegeben erachten, wenn nachgewiesen werden kann, dass das in der Cutis lagernde Pigment genau dieselben Eigenschaften hat, wie das Epithelpigment, welches bekanntlich im allgemeinen immer dunkler und feinkörniger, nach Schmidt älter ist, als das Cutispigment. Ich muss gestehen, dass ich bisher noch nie den Eindruck vom Cutispigment erhalten habe, dasselbe möchte schon eine Zeit lang in der Oberhaut gelagert haben, freilich hatte ich selbst auch noch keine Gelegenheit, Vitiligohaut zu untersuchen. Der Rücktransport vom Epithelpigment zur Cutis ist mithin ein ebenso möglicher wie fraglicher Vorgang.

Ganz sicher dagegen ist wiederum der Schwund des Pigmentes durch eine Zerstörung, welche dasselbe im Epithel und durch die Epi-

thelien erfährt. Aeby und Karg haben ja bereits das Pigment, freilich nur in der Form der pigmentbeladenen Leukocyten, als eine Art Nahrung der Epithelien betrachtet. Dass aber das Pigment ganz regulär im Epithel schwindet, beweist das Verhalten desselben an allen schwach pigmentirten Stellen der Oberhaut, z. B. der normalen Europäerhaut. Stets gelangt das Pigment nicht über die untersten Lagen fort und wird nach aussen zu immer spärlicher und feinkörniger. Es wäre ja gar kein Grund denkbar, weshalb das Pigment nicht auch wie andere feste, in die epithelialen Lymphbahnen gelangende Körper sich über die ganze Stachelschicht zerstreuen und bis in die Körnerschicht gelangen sollte, als dass es eben im Kontakt mit den Epithelien schwindet. Die Frage kann nur sein, ob es in eine farblose Masse umgewandelt wird oder ganz zu Grunde geht, ob es von den Epithelien assimilirt, ihnen zur Nahrung dient, oder aufgelöst im Lymphstrome zurückkehrt. Durch abnorm starke Pigmentzehrung könnten ganz gut gewisse Erscheinungen allein erklärt werden. So der Pigmentschwund an stark gebräunten Hautstellen (Genitalien) unter dem Einflusse von mit Epithelwucherung einhergehenden Entzündungen, wie wuchernder Syphilide, spitzer Kondylome; sodann die von Morison beschriebene Inversion der Negerfarbe zum Weiss unter dem Einflusse von Syphiliden und Psoriasisflecken. Auch die Pigmentzehrung bleibt im Einzelfall so lange Hypothese, als bis dabei nicht das Verhalten der Pigmentkörnchen im Einzelnen verfolgt und mit der Hypothese im Einklang befunden ist.

Ehrmann verdanken wir die Aufstellung einer neuen Erklärung des Pigmentschwundes. Nach ihm sind bekanntlich zur Pigmentirung eigene, Pigment übertragende Zellen nothwendig, deren Herkunft dunkel ist, die wegen ihres kontinuirlichen Zusammenhanges mit Epithelien selbst der epithelialen Abkunft höchst verdächtig sind und von denen man bisher eigentlich nichts weiss, als dass sie die Repräsentanten der Chromatophoren der Amphibien in der menschlichen Haut darstellen sollen. Ehrmann glaubt nun nachgewiesen zu haben, dass diese Zellengattung überall fehlt, wo Pigmentschwund eintritt. Ob aber ihr Fehlen nicht ebenso gut die Folge wie die Ursache der mangelnden Pigmentirung sein kann, das ist bisher noch nicht ernstlich untersucht worden. Ich habe mich bisher von einer Zellgattung, welche die Eigenschaften von Pigmentüberträgern hat, nicht überzeugen können und kann daher den Pigmentschwund auch nicht gut von dem Mangel solcher Zellen ableiten.

Blaschko fasst jedoch die Frage weiter und betont ganz richtig, dass auf dem weiten Wege vom Blute zur Oberhaut die verschiedensten Hindernisse sich dem Pigmenttransport in den Weg stellen können. Da nun wirklich relativ oft das Pigment gerade mit der Epithelgrenze abschneidet, so liegt die Vermuthung nahe genug, dass hier normalerweise schon ein Widerstand irgend einer Art für den Transport besteht, wenn auch nicht der Mangel der Ehrmann'schen Pigmentträger. Dieser Widerstand kann aber wiederum nicht, wie man neuerdings gemeint hat, in einer mangelnden Aufnahmefähigkeit der einzelnen

Epithelien für Pigment begründet sein und zwar aus dem einfachen Grunde, weil es keinen Pigmentschwund gibt, in welchem das Pigment bis an die Hülle der einzelnen Epithelien gelangte. Denn dann müsste es eben bereits in den Lymphbahnen der Oberhaut liegen und die Haut wäre dunkel pigmentirt. Sondern das Pigment muss sich beim Pigmentschwunde, wenn überhaupt, unter der gesammten Grenze des Epithels stauen.

Hiernach blieben von den gangbarsten Hypothesen folgende 3 als wohlberechtigte und wohl zu berücksichtigende Anschauungen bei dem noch zu schaffenden histologischen Detailstudium der Pigmentatrophien übrig: die Pigmentzehrung des Epithels, der Rücktransport aus dem Epithel und die Stauung unterhalb des Epithels.

Wir haben die spärlichen Angaben der Literatur über die beiden hauptsächlich in Betracht kommenden Affektionen zusammenzustellen: die Vitiligo und die Canities. Die oft hierher gerechnete netzförmige Pigmentsyphilis gehört, wie schon gezeigt, nicht hierher.

Vitiligo.

Die Vitiligo ist eine erworbene, umschriebene oder allgemeine Depigmentation, welche in Form von runden, symmetrisch angeordneten Flecken auftritt, die sich im beschränkten Grade vergrössern, in unbeschränktem jedoch confluiren können und dadurch bei stetigem Fortschritt der Krankheit schliesslich zu ausgedehnten, polycyklisch geänderten Flächen und zur totalen Pigmentlosigkeit der Haut führen. Die Haare an den befallenen Stellen werden ebenfalls entfärbt. Stets geht der Depigmentation eine leichte, diffuse Hyperpigmentation vorher; bei längerem Bestande dieses meist übersehenen ersten Stadiums tritt die Hyperpigmentirung rund um den depigmentirten Bezirk so deutlich hervor, dass der Eindruck entsteht, als wenn sich hier das den weissen Flecken entzogene Pigment ansammle. Man spricht daher von einer „Pigmentverschiebung", obwohl der Nachweis einer seitlichen Verschiebung des Pigments bisher nicht beigebracht ist. An den Vitiligoflecken der behaarten Stellen fehlt übrigens auch bei langem Bestande der dunkelbraune Hof, da hier die primäre Pigmentirung der Oberhaut nicht so deutlich ausgeprägt ist. Die partiell depigmentirten Hautstellen zeigen eine konkav ausgenagte Begrenzungslinie, wie das normale kollaterale Netz, doch natürlich in viel unregelmässigerer Weise. Die Ursachen sind unbekannt; zuweilen schliesst sich die Vitiligo an eine örtlich begrenzte Depigmentirung von Narben oder Druckstellen oder an ein akutes Exanthem oder eine andere Infektionskrankheit an. Unter ihrem Einflusse werden selbst angeborene Pigmentmäler depigmentirt.

G. Simon beobachtete, dass bei der Vitiligo das Pigment in der Stachelschicht an Stelle der weissen Flecke fehlte und an der der Umgebung in normaler Weise vorhanden war, sowie dass die Haut im Uebrigen einen gesunden Eindruck machte. Caspary, welcher sich in seiner Pigmentarbeit besonders bemühte, pigmentirte Spinnenzellen an der Epithelgrenze aufzufinden, traf solche in dem Rande eines Vitiligofleckes nicht an, während daselbst die basalen Epithelien in normaler Weise, aber stärker mit Pigment versehen waren.

Weitere Aufklärungen verdanken wir Wermann, welcher den Pigmentschwund im Bereiche der Oberhaut an Stelle des weissen Fleckes bestätigt, aber darauf aufmerksam macht, dass es daselbst in der Cutis vorhanden sei. Es ist in der Mitte des Fleckes im geringeren

Grade entwickelt wie an dessen Rändern. Viel stärker ist aber die Cutis der braunen Randzone pigmentirt, indem hier insbesondere der Papillarkörper, dann aber auch die Umgebung der Gefässe, Follikel und Drüsen viele rundlich oval und sternförmig verzweigte Pigmentzellen aufweist. Einige legen sich an das Epithel an, aber Wermann konnte sowenig wie Caspary ein Eindringen von Fortsätzen den Bindegewebszellen in das Epithel nachweisen. Im Epithel des dunklen Randes ist das Pigment dunkelbraun bis schwarz und sowohl interepithelial wie intraepithelial vorhanden. In den Cutiszellen hat es die goldgelbe bis braune Farbe des Blutpigments, gibt aber nicht die Eisenreaction. In dem betreffenden Vitiligopräparate fanden sich sehr viele Mastzellen in der gewöhnlichen Vertheilung und darunter einige, welche Pigmentkörnchen neben Mastzellenkörnern enthielten. Wermann vermuthet wie Bogoliubsky, Karg und A. Philippson einen genetischen Zusammenhang zwischen Mastzellen und Pigmentzellen, der im allgemeinen jedoch durchaus nicht vorhanden ist.

Die Pigmentlosigkeit des Vitiligofleckes wird auf Grund des gelungenen Pigmentnachweises im Corium von Ehrmann im Sinne seiner Theorie auf einen mangelnden Pigmentaufstieg, von Jarisch auf Grund seiner Theorie und im Anschlusse an Riehl dagegen als ein Absteigen des Pigmentes gedeutet, ohne dass eine dieser beiden Anschauungen durch genaueres histologisches Detail gestützt würde.

Aus dieser im Ganzen etwas dürftigen Ausbeute geht nur soviel hervor, dass wir es bei der Vitiligo mit einer reinen und primären Pigmenterkrankung zu thun haben, d. h. dass alle Räthsel der Pigmentfrage hier zusammen vorhanden sind.

Canities.

Die Canities umfasst nur dasjenige Ergrauen, welches bei alten — oder ausnahmsweise auch jungen — Leuten durch den Verlust des Haarpigmentes entsteht. Bekanntlich ist das Pigment im Haare, wie überhaupt in allen Oberhautgebilden, in zweierlei Form vorhanden. Einestheils liegt es und verbleibt es zwischen den Epithelien als ein stets dunkelbraunes, feinkörniges, melanotisches Pigment und wird bei der Verhornung der Haarzellen und ihrem Vorschube als sogenanntes körniges Pigment einfach mitgeführt. Anderntheils wird es schon von den untersten Keimzellen aufgenommen, assimilirt und färbt dieselben hellbräunlich bis dunkelbräunlich. Diese Pigmentirung überdauert die Verhornung nicht immer. Es tritt eine Zehrung, vielleicht auch nur eine Oxydation derselben innerhalb der Haarzellen ein, sodass die letzteren im Aufsteigen innerhalb des Haarbalges sich wieder aufhellen. Immerhin führen bei allen dunkelblonden, braunen und schwarzen Haaren die Haarzellen auch noch ziemlich viel in ihrer Substanz von demselben als sogenanntes diffuses Pigment mit sich.

Im allgemeinen wächst mit dem Reichthum an interepithelialem, körnigen Pigment auch die Menge des intraepithelialen, diffusen, aber es kommen auch Haare mit schwacher, diffuser und starker, körniger

Pigmentation vor. Dagegen wird wohl eine starke diffuse bei schwacher körniger Pigmentation nicht gefunden werden, ein Umstand, welcher sehr gegen eine autochthone Entstehung des Pigments in den Haarzellen spricht. Zu diesen melanotischen Pigmenten gesellt sich dann noch die hellgelbe Farbe der Hornsubstanz an sich, welche jede trockene Eiweisssubstanz zeigt.

Die letztgenannte Componente verschwindet natürlich nicht beim Altersgrauen, sie wird aber durch den Luftgehalt des Haares übercompensirt, sodass letzteres, wenn es keine melanotischen Pigmente mehr enthält, meistens wirklich „silberweiss" aussieht. Welche Form des Pigmentes beim Altersgrauen im allgemeinen früher verschwindet, ist noch nicht festgestellt. Mir scheint das diffuse Pigment zuerst zu verschwinden, da man viele weisse Haare mit ganz pigmentlosen Zellen und zerstreuten Häufchen körnigen Pigments antrifft.

Ebenso wenig ist man seltsamerweise schon völlig darüber im Klaren, welchen Gang die Entfärbung einschlägt. Zwar nimmt man allgemein an, dass die Pigmentbildung an der Papillargrenze einfach aufhört und fortan ein weisses Haarstück gebildet wird, welches das dunkele verdrängt und allmählich ersetzt. Aber diese Annahme scheint weniger aus der Erfahrung geschöpft als aprioristisch konstruirt zu sein. Denn da ein gesundes Haar täglich etwa 1 mm wächst, so müssten wir bei der üblichen Haartracht der Männer an jedem einzelnen Haare 1 bis 2 Monate, bei Frauen dagegen Jahre lang das Schauspiel scheckiger, weiss und dunkel gebänderter Haare bei ergrauenden Leuten vor uns haben, ehe völlige Weisse des Haares eintritt, was doch gewiss noch Niemand beobachtet hat. Ja, wie schwer glückt es, bei Männern überhaupt Haare in ergrauendem Haupthaar zu finden, welche an der Wurzel schon weiss und an der Spitze noch dunkel gefärbt sind. Der einzige Autor, welcher sorgfältige Erhebungen über diesen Punkt angestellt hat, Pincus, gibt denn auch zu, dass ausnahmsweise einmal umgekehrt die Spitze zuerst weiss wird und Michelson nimmt im Lehrbuche von v. Ziemssen diese Angabe einfach hin, obwohl dieselbe — ohne Kommentar gegeben — doch eine Depigmentation des fertigen Haares bedeutet, wie man sie im Anfange dieses Jahrhunderts noch annahm.

Eine Art Erklärung für solche Ausnahmen könnte man finden in Beobachtungen wie denen von Pincus, Richelot und Falkenheim, nach welchen ein vorübergehendes, echtes Ergrauen durch Pigmentmangel vorkommt.

Richelot sah bei einem 17jährigen jungen Mädchen, so lange es an Chlorose litt, die meisten braunen Haare von der Wurzel an bis auf 2 Zoll Länge weiss werden, sodann kam wieder brauner Nachwuchs, welcher das weisse Band in die Höhe schob. Falkenheim fand bei einem 33 Jahre alten Manne, dessen Kopfhaar grau wurde, abwechselnd helle und dunkle Bänder an demselben, in denen der Luftgehalt gleich und nur der Pigmentgehalt verschieden war. Auch Pincus fand im Haarausfall bei Canities solche gebänderte Haare.

Natürlich kann man in solchen Fällen auch weisse Spitzen neben dunkelen Wurzelstücken treffen, aber diese Fälle sind nicht nur extrem selten, sondern wir müssen uns eben sagen, dass das gewöhnliche Er-

grauen überhaupt nicht auf diese Weise stattfinden kann; sonst würden die scheckigen Haare den Autoren nicht so auffallend gewesen sein.

Eine andere Erklärung wäre die, dass die Pigmentation ganz allmählich von der Wurzel her abnimmt und dadurch die scharfe Grenze zwischen weissen und dunkelen Stücken sich nie ausprägen könnte. Man müsste dann an einem grau werdenden Kopfe Haare von allen Schattirungen treffen bis zur völligen Weisse. Aber auch diese Erklärung dürfte kaum zutreffen. Bekanntlich hat Brown Séquard an seinem eigenen Barte und zu seinem eigenen Erstaunen gefunden, dass die weissen Haare plötzlich über Nacht und oft gleich in ihrer ganzen Länge weiss werden. Er epilirte alle weissen und fand, dass neben vielen, die an der Wurzel nur gebleicht waren, stets einige frisch gebleichte und schon ganz weisse sich vorfanden. Ich glaube, dass diejenigen, welche sich jedes weisse Haar auszupfen, sowie es erscheint, diese Beobachtungen von Brown-Séquard, welche doch mit der gewöhnlichen Annahme einer blossen Verdrängung des dunkelen Haares durch Nachwachsen des weissen, völlig unverträglich ist, zu bestätigen Gelegenheit haben werden. Hier müssen neue sorgfältige Untersuchungen Aufklärung schaffen.

Ebenso wenig wie über das grobanatomische, wissen wir über den histologischen Vorgang zu sagen. Nur Ehrmann verdanken wir eine allerdings etwas summarische Darstellung, welche ich annähernd wörtlich wiedergeben will, da ich fürchte, dass sonst die so schon nicht gerade leicht verständliche Auffassung des Verfassers allzusehr leiden müsste. In der Haarpapille, in der Haarzwiebel und zwischen beiden Bildungen befinden sich verzweigte und mit einander anastomosirende, pigmenthaltige Zellen, welche das Pigment aus der Cutis dem Haare zuführen. „Diese treten mit ihnen ähnlichen Zellen des Haares selbst, welche aber, je weiter nach oben sie liegen, desto weniger Fortsätze besitzen und endlich in die Zellen der Substantia propria des Haares übergehen, in Verbindung. Während aber in der Papille immer Pigmentzellen vorhanden sind, selbst bei ganz weissen Haaren — eine Ausnahme erleidet dieses nur bei der senilen Atrophie, wo diese Zellen auch zu Grunde gehen — vermisst man die beschriebenen, pigmentbefördernden Zellen bei gewissen Zuständen in der Haarzwiebel. Es kann also, trotzdem die Pigmenterzeugung in der Lederhaut ungestört von Statten geht, das Haar weiss sein, weil der Farbstoff wohl erzeugt, aber nicht in das Haar befördert wird, da die Beförderer fehlen.“ Diese Anschauung verdient gewiss unser volles Interesse. Aber wohlgemerkt, sagt Ehrmann blos: es kann so sein. Er gibt nicht eine einzige Beobachtung über das histologische Verhalten der verschiedenen Papillen und Haarzwiebeln einer im Ergrauen des Haares befindlichen Kopfhaut, aus welchem man Schlüsse über die Genese des Processes machen könnte. Er führt als Beweise nur Untersuchungen an ausgezogenen Kopfhaaren bei prämaturer, juveniler Canities an, in denen die beschriebenen Zellen im Bulbus fehlten und man kommt mit um so mehr Recht zur Ueberzeugung, dass Ehrmann seine Theorie des Mangels an Pigmentträgern als Grund des Ergrauens gerade auf

die gewöhnliche senile Canities nicht angewendet wissen will, da er ausdrücklich sagt, dass bei seniler Atrophie auch schon die Papillen der Haare kein Pigment führen. Höchst missverständlich muss es dann aber klingen — und es hat auch schon zu Missverständnissen geführt — wenn Ehrmann später wieder sagt: „Untersucht man nämlich weisse Haare (?), so findet man, wenn der Haarboden sonst gesund ist (?), gar wohl ausgebildete Pigmentzellen in der Haarpapille, aber gar keine in der Haarzwiebel."

Wir besitzen also schon eine Theorie über die Histogenese des vorzeitigen Ergrauens (und der Vitiligo des Kopfhaares), aber noch keine des senilen Ergrauens: Thatsachen über beide Zustände wären allerdings noch wünschenswerther. Die Theorie von Ehrmann in Betreff des vorzeitigen Ergrauens „bei sonst gesundem Haarboden" hat übrigens die schwache Seite, dass seine „Pigmentüberträger", die weder Leukocyten, noch gewöhnliche Bindegewebszellen, noch einfache Epithelien sein sollen, in den höheren Schichten des Haarbulbus von den daselbst befindlichen Haarzellen recht schwierig zu unterscheiden sind. Die Zukunft muss hier Klarheit und wird jedenfalls eine grössere Einfachheit der Anschauung bringen.

Literatur.

Lehrbücher: G. Simon, Hebra-Kaposi, Vidal-Leloir.
Ehrmann, Ueber das Ergrauen der Haare und verwandte Processe. Allgem. Wien. med. Ztg. 1884. No. 29.
Richelot, Cf. Prager Vierteljahresschrift 1845. Bd. 3. Analekten S. 79.
Pincus, Ueber Canities senilis und praematura. V. A. Bd. 45. S. 181.
Brown-Séqard, Erfahrungen, welche zeigen, dass die Haare rasch von der schwarzen zur weissen Farbe beim Menschen übergehen können. Arch. de physiol. norm. et pathol. 1869. p. 882.
Falkenheim, Zur Lehre von den Anomalien der Haarfärbung. A. A. 1888.
Ehrmann, Jarisch, Blaschko, Pigmentdiskussion. Int. med. Congress Berlin. Mon. Bd. 11. S. 274—275.
Leloir und Vidal, Canities. La France médicale. 1890. 18. April.
Caspary, Zur Physiologie und Pathologie des Pigments. Verhandl. des X. intern. med. Congr. zu Berlin. 1890 u. A. A. 1891.
Wermann, Beiträge zur Lehre vom Hautpigment. Erg.-H. A. A. 1889. S. 242.

2. Nach voraufgehender Hypertrophie oder Entzündung.

Narben.

Unter Narbe im eigentlichen Wortsinne verstehen wir nur dasjenige Gewebe, welches nach einem irgendwie entstandenen Defekt des Cutisgewebes an dessen Stelle sich neu bildet, falls dasselbe gewisse Eigenschaften besitzt, die es von dem normalen Cutisgewebe unterscheiden lassen. Es ist noch durchaus nicht bewiesen, was meistens angenommen wird, dass die Neubildung sich von dem Cutisgewebe makroskopisch und mikroskopisch unterscheiden muss. So gut wie wir früher fälschlich annahmen, dass zur Heilung und Granulation Eiterung gehöre, wird jetzt allgemein geglaubt, normales Cutisgewebe könne nicht neu producirt werden. Doch lässt sich jetzt schon aus der Möglichkeit gewisser therapeutischer Effekte auf die Vernarbung schliessen, dass wir auch noch einmal die völlige Uebereinstimmung

zwischen neugebildeter und alter Cutis*), mit anderen Worten eine secunda intentio ohne Narbenbildung erreichen werden. Die betreffenden Eigenschaften, welche die Narbe auszeichnen, sind 1. Mangel der normalen Oberhautfelderung, resp. Glätte der Hornschicht, 2. Anämie, 3. Verdünnung der Lederhaut, 4. Verlust der normalen Elasticität, 5. mehr oder minder grosser Verlust an Follikeln und Knäueln und damit zusammenhängend an Fettgewebe und Hautsekret. Eine Reihe von Atrophien der Haut, welche nicht als Ausfüllung von Defekten, sondern als Endstadium entzündlicher Processe auftreten (Ulerytheme) und oft als narbige Veränderungen der Haut bezeichnet werden, gehören so wenig hierher wie die übrigen Atrophien der Haut.

Die Narbe entsteht aus dem Granulationsgewebe, welches wir unter den progressiven Ernährungsstörungen der Cutis betrachtet haben. Sowie dasselbe annähernd das Niveau der umliegenden Haut erreicht hat, beginnt die Vernarbung, indem das schwellende, blutreiche Polster der Granulationen sich abflacht, einsinkt und im selben Maasse von der Seite her von jungem Epithel bedeckt wird. Soweit der Epithelsaum noch nicht vorhanden ist, gleicht der Rest des Geschwürsgrundes noch ganz dem alten Granulationsgewebe. Wir finden in demselben die beschriebenen, senkrecht aufsteigenden und absteigenden Gefässe zu isolirten Gefässsträngen vereinigt und dazwischen, säulenartig aufgeschichtet, die collagenen Platten abwechselnd mit Plattenzellen, welche nur nahe der Oberfläche einem mehr lockeren, jungen Granulationsgewebe mit Fibrillen und Spindelzellen Platz machen.

Seitlich davon, unterhalb des jungen Epithelsaumes ist das horizontal geschichtete, derbe Gewebe der Platten bereits weiter aufwärts entwickelt und nähert sich dort, wo an der Oberfläche eine echte Verhornung stattfindet, dem jungen Epithel, ohne es jedoch ganz zu erreichen. Stets bleibt ein subepithelialer Streifen ohne diese Verdichtung des collagenen Gewebes, welches die alten Granulationen auszeichnet. Dieser durchsichtigere subepitheliale Streifen macht bei schwacher Vergrösserung ganz den Eindruck, als ob hier ein neuer Papillarkörper selbständig sich gebildet hätte, während derselbe nur die Grenze der von unten her aufsteigenden Verdichtung des Gewebes andeutet. Demgemäss ist das vernarbende Geschwür von einer breiten Schale von altem Granulationsgewebe umgeben, welche ihrerseits nach unten und nach der Seite hin ganz allmählich in normales Cutisgewebe übergeht. Dieser Uebergang, welcher natürlich für die Auffassung des Unterschiedes von Cutis und Narbengewebe sehr wichtig ist, vollzieht sich im Allgemeinen so, dass die Plattenstruktur des collagenen Gewebes verschwindet und mit derselben die Plattenform der eingelagerten Bindegewebszellen. Die collagene Substanz verdichtet sich zunächst noch weiter derart, dass es fast unmöglich ist, über die Struktur eine genaue Anschauung zu gewinnen, sie wird nahezu zu einer homogenen Substanz, welche von vielen Spalten durchsetzt ist. In diesem liegen die Zellen, von denen man auch kaum mehr als den Kern wahrnimmt. Bei sehr guter Protoplasmafärbung sieht man allerdings, dass derselbe nach wie vor von einem Protoplasmarest umgeben ist. Jedenfalls findet aber hier noch eine weitere Zunahme der collagenen Substanz

*) Das heisst Cutis im engeren Sinne ohne eingelagerte epitheliale Organe.

auf Kosten des Spongioplasmas der Fibroblasten statt. Diese äusserste, verdichtete Schale des alten Granulationsgewebes zeigt bei Färbung mit polychromem Methylenblau eine besondere Vorliebe für Methylenviolett, welches sie beharrlich bei den meisten Entfärbungen festhält, während die weniger alten Granulationen und andererseits die normale Cutis diese Farbe immer leicht abgeben. Der weitere Uebergang zum Cutisgewebe geschieht dann ziemlich plötzlich, indem die feste collagene Masse sich in zuerst noch ungeordnete, dann geordnete Fibrillenbündel auflöst und das Methylenviolett mit dem gewöhnlichen Farbenton vertauscht. Zugleich verschwindet die grössere Menge der Zellen ganz und die angrenzende Cutis enthält nur wenig Spindelzellen mehr als eine ganz normale.

Der von den Seiten und von unten her gegen das Centrum des Geschwürs zu aufrückenden Verdichtung des collagenen Gewebes entspricht eine Veränderung der subcutanen Gefässe, welche man kurz als eine Endarteriitis und Endophlebitis obliterans bezeichnen kann. Das Lumen gerade der grössten Gefässe unterhalb der sich bildenden Narbe wird durch leistenartig in das Lumen vorspringende Wülste bei den Arterien, durch concentrisch gelagerte, häufig netzartig verbundene Platten bei den Venen bedeutend verengert. Diese Gefässverödung setzt sich allmählich auf die senkrecht zum Geschwüre aufsteigenden Kapillaren fort, von denen man stets einige mit unregelmässig verengertem Kaliber, andere in ganz geschlossene Stränge verwandelt findet. Mit dieser Zunahme des Collagens ausserhalb und innerhalb der Capillaren und dem Schwund des sie umgebenden Zellencylinders schwindet auch wieder das in älteren Granulationen an diesen Gefässen oft sich ausbildende Elastin. Die Granulation wird, ehe sie in Narbengewebe sich umwandelt, vollständig elastinfrei, mit Ausnahme einzelner bei der Orceinfärbung als tiefbraune Klümpchen sich darstellender, unregelmässig zerstreuter Reste alten Elastins.

Während dessen hat sich das Epithel der Umgebung in Form eines sich allmählich verjüngenden Saumes über die Granulationen ausgebreitet, wobei die Stachelschicht und Hornschicht gewöhnlich nicht unerheblich verdickt sind. Von den verschiedenen Schichten erstreckt sich die Stachelschicht am weitesten nach dem Centrum und vertrocknet hier an der Oberfläche zunächst, ohne eine Hornschicht zu bilden. Auf diesen innersten Ring folgt ein zweiter nach aussen, an welchem die Stachelschicht sich verdickt, bereits Leisten in die Granulationen vorschickt und an der Oberfläche verhornt. Aber diese Verhornung ist noch keine reguläre. Die Hornschicht, welche viel dicker als die normale sein kann, wird ohne Dazwischenkunft einer Körnerschicht gebildet; sie entspricht also etwa der Hornschicht der Mundschleimhaut und dieser Theil des Saumes ist daher auch roth und durchscheinend. Darauf folgt nach aussen erst eine dritte Zone des vorrückenden Epithels, bläulich-weiss und undurchsichtig, in welcher echte Oberflächenverhornung mit Keratohyalinbildung besteht.

Es ist nun von fundamentaler Bedeutung, dass dieser junge Epithelsaum in ganz auffallend üppiger Weise Epithelleisten in die Tiefe schickt,

wenn er normale Granulationen antrifft. Es ist das auch nicht wunderbar, da die Granulationen, wie wir gesehen haben, säulenförmig gebaut sind und zwischen den Gefässsäulen ein intervasculäres Gewebe aufgeschichtet ist, welches jedenfalls geringeren Widerstand bietet als die obersten Kuppen der Blutgefässe. Es bleiben daher bei der Epithelneubildung die Gefässbogen ausgespart, bilden neue Papillen und dazwischen senkt sich neues Leistensystem in die Tiefe. Im allgemeinen dringt es soweit ein, wie die lockerer gebaute obere Schicht der Granulationen reicht, bildet mithin einen Papillarkörper von ganz abnorm grossen Dimensionen und erreicht selbst eine sehr ansehnliche Grösse.

Es ist mithin nur eine Legende, die allerdings ziemlich allgemein verbreitet zu sein scheint, dass eine Narbe sich da bilde, wo der Papillarkörper zerstört sei, „weil derselbe sich nicht wieder bilden könne." Diese Anschauung war allerdings schon seit jener Auspitzschen Arbeit unhaltbar, in welcher dieser die active Papillarsprossung beseitigte. Denn wenn die Papillen foetal und jeden Augenblick pathologisch aus der Cutis abgefurcht werden, können sie es gewiss auch aus dem weicheren Granulationsgewebe. Und dass der Papillarkörper viel leichter durch mechanische Druckveränderungen der Oberfläche ausgeglichen, als vollkommen zerstört wird, das lehren zahlreiche in diesem Buche angeführte Befunde, auf die ich hier nur zu verweisen brauche.

Nun entsteht aber geradezu nach vollständiger Zerstörung des Papillarkörpers sammt einem grossen Theile der Cutis zunächst wieder ein an Grösse viel bedeutenderer Papillarkörper als vorher bestanden hat und wenn später viele Narben nur vereinzelte Papillen und Leisten oder gar keine aufweisen, so muss dieser Umstand mithin in einer dem Vernarbungsprocess eigenthümlichen, secundären Ausgleichung des Papillarkörpers begründet sein.

Unter 32 Narben, welche ich auf diesen Punkt hin untersucht habe und welche grossentheils vom Unterschenkel stammten (nach Unterschenkelgeschwüren, Ecthymapusteln, Ekzemen, tertiären Syphiliden) fand ich nur 8, welche keine oder sehr verkümmerte Papillen aufwiesen. Es waren dieses sehr glatte, eingesunkene, theils ganz weisse, theils tief pigmentirte Narben, deren höheres Alter theils aus der veränderten Beschaffenheit des Collagens theils aus der beginnenden Neubildung von Elastin zu erschliessen war. Bei 10 Narben war ein schwach ausgebildeter Papillarkörper vorhanden, bei den übrigen 14 Fällen existirten jedoch Papillen in reicher Anzahl und von sehr verschiedenartiger Form und Grösse über der ganzen Ausdehnung der Narbe. Nur in wenigen Fällen nahm das entsprechend stark ausgebildete Leistensystem nach der Mitte zu an Höhe und Dicke ab. Ganz besonders stark war Papillarkörper und Leistensystem an mehreren älteren Narben ausgebildet, an denen sich in der Umgebung die Haut ekzematös oder anderweitig chronisch erkrankt zeigte und sodann an 3 ganz jungen Narben, die erst vor kurzem überhornte Granulationen darstellten. Stets bestand auch an den papillenlosen Narben die oberste Cutisschicht aus einem besonders lockeren und relativ gefäss-

reichen Bindegewebe, vollkommen vergleichbar der horizontalen Platte des Papillarkörpers an der normalen Haut. Sowenig wie wir von einem Schwund oder einer Zerstörung des Papillarkörpers bei anderen Dermatosen dort sprechen dürfen, wo diese gefässreichere, lockere Bindegewebsschicht zwischen der festen Cutis und der Oberhaut noch besteht, sondern die Veränderung dann nur als eine Verziehung und Ausgleichung des Papillarkörpers und Leistensystems zur ebenen Fläche bezeichnen können, ebensowenig passen hier bei den Narben die Ausdrücke: Schwund oder Mangel des Papillarkörpers, wo nur die Papillen fehlen. Auf diese oberste Cutisschicht der Narbe und — wie wir im Hinblick auf die in überwiegender Häufigkeit vorkommenden Papillen mit Recht sagen können — auf diesen Papillarkörper der Narbe beziehen sich auch die wichtigsten Differenzen der einzelnen Narben unter einander.

Häufig findet man, auf diesen Bezirk beschränkt, eine Rothfärbung der collagenen Substanz bei Färbung der Schnitte mit polychromem Methylenblau, ähnlich derjenigen, welche die Färbung der mucinreichen Nabelschnur ergibt. Dementsprechend treten an denselben oder an anderen Narben im Papillarkörper zahlreiche Mastzellen auf, welche oft weithin ihre methylenrothen Körner ausgestreut haben. Einige Narben zeichnen sich durch eine starke Erweiterung einzelner subpapillarer Venen aus, wie solche klinisch ja auch oft als oberflächliche Aederchen in ihnen sichtbar werden. In wieder anderen Narben findet man an dieser Stelle ziemlich viel goldgelbes bis rothbraunes Blutpigment, Residuen vorausgegangener Blutungen in die Granulationen. Jedoch ist gerade das Pigment nicht auf diesen lebendigsten Bezirk der Narbe beschränkt. Unter den von mir untersuchten 32 Narben sind 11 in höherem Grade pigmenthaltig. In zweien bildet das Pigment ein vollständiges, die ganze Dicke der Narbe durchwirkendes Netz, welches vom spärlichen subcutanen Gewebe bis zur Oberhaut reicht und noch die zwei untersten Reihen der Stachelschicht mit Pigment versorgt. In anderen Fällen folgt es nur einigen capillaren Gefässen. Keinesfalls aber ist die Narbe im Allgemeinen so pigmentlos, wie meistens angegeben wird. Durch Karg's Untersuchungen ist ja bekannt, dass die zuerst weisse Narbe der Negerhaut allmählich durch einwanderndes Pigment vollständig geschwärzt wird. Ich hatte auch Gelegenheit, eine Narbe der Negerhaut zu untersuchen, welche vollständig schwarz war und sich von der Umgebung nur durch die besondere Glätte der Oberfläche und die abweichende Oberhautfelderung unterschied, indem die Narbe parallel zu ihrer Längsrichtung in gröbere Falten geworfen erschien. Hier bestand ebenfalls ein neuer, sehr unregelmässiger Papillarkörper über der ganzen Narbe und das Leistensystem war entsprechend dicker und höher als das der normalen Umgebung.

Es war nun interessant zu beobachten, dass auch das dunkelbraune, melanotische Pigment in dem Narbenepithel reichlicher war als in dem Epithel der gesunden Haut, und dass der anliegende Papillarkörper nur an Stelle der Narbe grössere Mengen von demselben Pigment enthielt. Offenbar hatte die Anziehungskraft der jungen Oberhaut der

Narbe für das melanotische Pigment, die man sich beim Neger recht gross vorstellen muss, zunächst einen Ueberschuss von letzterem herbeigezogen.

Die soeben erwähnte grobe Felderung der Narben parallel ihrer Längsrichtung findet sich übrigens häufig und ist offenbar auf die quer zur Längsrichtung stattfindende Contraction der narbigen Cutis zurückzuführen. Derselbe Process bedingt auch in den meisten Fällen wohl die Weichheit und Succulenz des Papillarkörpers, die Erweiterung seiner Gefässe und die beschränkte, aber deutliche Verschieblichkeit desselben über der Narbe, welche wir klinisch häufig constatiren können. Solange dieser Zug besteht, kann natürlich von einer Regeneration des Cutisgewebes aus der Narbe nicht die Rede sein. Aber nach passiven Bewegungen, denen jede Narbe ausgesetzt ist, ändert sich bei vielen Narben die Natur des collagenen Gewebes. Das grobbalkige, sklerotische Collagen nimmt wieder eine normale Faserung an, welche an einzelnen Bündeln beginnt und allmälig über die ganze Ausdehnung der Narbe fortschreitet. Zu gleicher Zeit schwindet ihre Verwandtschaft zu basischen Farben vollständig. Dagegen haften diese besser an dem Protoplasma der Zellen, die Spindelzellen nehmen an Grösse, die Blutcapillaren an Verbreitung zu und endlich stellt sich auch wieder neue elastische Substanz ein. Das Aussehen dieser letzteren ist so eigenthümlich, dass dieselbe mit alten, etwa bei der Secunda intentio verschonten Resten von Elastin garnicht verwechselt werden kann, abgesehen davon, dass dieselben nach so langer Zeit gewöhnlich verschwunden oder in vereinzelten Schollen an der Peripherie der Narbe versprengt sind. Bei guter Orceinfärbung sieht man ziemlich breite Elastinfäden parallel in der horizontal geschichteten, collagenen Substanz verlaufen, welche auf dem Durchschnitt eine runde oder ovale Form zeigen. Quergeschnittene Bündel machen daher leicht den Eindruck von Tropfen. Doch scheint mir die elastische Substanz an dieser Stelle gleich in Form von Fäden zu entstehen. Dieselben zeigen noch nichts von den krausen Windungen und Netzbildungen des normalen Elastins der Haut. Sie sind ausserdem breiter und etwas schwächer färbbar und bei guter Färbung wird an vielen ein hellerer, centraler Cylinder bemerkbar. Doch möchte ich aus diesem Bilde nicht den Schluss ziehen, dass das junge Elastin Röhrenform besitzt. Ich habe bisher die Entstehung von neuem Elastin nur bei vier alten Narben beobachtet, aber ich halte die Möglichkeit einer solchen für sehr wichtig in Betreff der Reorganisation der Narbe.

Fragen wir uns nämlich, was an der Narbe verändert werden muss, damit wieder ein echtes Cutisgewebe an ihre Stelle trete, so geben uns die mitgetheilten Thatsachen darauf folgende Antwort. In erster Linie muss der secundäre Schwund des Papillarkörpers und des Leistensystems der Oberhaut vermieden werden. Da beides auf jungen Narben im Ueberschuss vorhanden ist und die dann folgende, normalerweise nur in der Tiefe der Cutis stattfindende Contraction des Narbengewebes die Erhaltung dieses oberflächlichen Gewebsüberschusses höchstens begünstigt, so müssen die Gründe, dass bei vielen Narben doch

schliesslich beides mehr oder weniger schwindet, anderswo gesucht werden. Ich finde dieselben einerseits an einer solche Narben auszeichnenden, viel zu weit aufwärts an das Epithel heranrückenden Bildung von echtem Narbencollagen, von jenen oben beschriebenen derben, collagenen Platten, wodurch zu früh der Ausbildung des Papillarkörpers ein Ziel gesetzt und die Oberfläche der Narbe in den Bereich der Contraction gezogen wird, andrerseits in einer zu bedeutenden Gefässverödung, durch welche die Ernährung des Papillarkörpers erheblich leiden muss. Da die Vorbedingungen zur Bildung eines neuen Papillarkörpers gegeben sind, so ist es also nur nöthig, das Aufsteigen der festen collagenen Substanz zu verhüten, wozu uns mechanische Mittel (Massage) und chemische (z. B. Salicylsäure, Resorcin) zu Gebote stehen und die Narbe blutreich zu erhalten, was zu thun auch in unserem Belieben steht.

In zweiter Linie müsste man suchen, den normalerweise unendlich langsamen Weg des Ersatzes von Granulationsgewebe durch neues Cutisgewebe abzukürzen und womöglich die intermediäre Bildung jener groben, contractilen Platten ganz zu verhindern. Auch hier haben wir in der Behandlung der jungen Narbe mit den oben genannten Mitteln jetzt schon eine Möglichkeit, günstig in den Vernarbungsprocess einzugreifen und werden, wenn erst die Aufmerksamkeit auf eine solche gelenkt ist, gewiss noch zahlreichere und bessere finden.

Die definitive Dicke der Narbe ist auch in unsere Hand gelegt, sobald wir die secundäre Atrophie auszuschliessen vermögen, da wir den Zeitpunkt der Ueberhornung der Granulationen und ebenso das Wachsthum der letzteren vollständig zu beherrschen gelernt haben.

Endlich garantirt die spontane Neubildung von Elastin auch die Elasticität der reorganisirten Narbe bei sonst günstigem Verlaufe.

Nach diesem Ueberblicke über die Entwicklung des Narbengewebes erübrigt es noch, einiger interessanter Punkte zu gedenken, welche bisher, wie es scheint, die Aufmerksamkeit wenig auf sich gezogen hat, ich meine das Verhalten der Knäueldrüsen und des Blutpigmentes in den Narben und das Auftreten einer besonderen Art von Bindesubstanz in denselben, nämlich des Elacins.

Die Knäueldrüsen bleiben selbstverständlich wegen ihrer tiefen Lagerung häufig von den ulcerösen Processen verschont, welche die Narbenbildung zur Folge haben, während die Follikel jenen meistens zum Opfer fallen. Wir finden daher an sehr vielen Narben in der Tiefe noch wohlerhaltene Knäuel. An diesen sind dann fast regelmässig Veränderungen wahrzunehmen, zunächst an dem circumspiralen und interspiralen Bindegewebe, welches angeschwollen, homogen und zuweilen von ähnlicher Struktur und Tingibilität ist wie das Narbencollagen, auch wenn die Umgebung lockiges, fibrilläres Gewebe aufweist. Die Knäuel sind stets grösser als normal durch eine Anschwellung der Epithelien und des Lumens und häufig finden sich allein schon dadurch die Schlingen des Knäuels dicht aneinander gerückt. Endlich findet man an manchen Narben eine unregelmässige Proliferation des Epithels, welche zu Vortreibung buckliger Protuberanzen und zu partieller Verschliessung des Lumens der Schläuche führt — Ansätze zur Adenom-

bildung, wie sie in noch höherem Grade bei der Stauungsfibromatose und in der Umgebung von Varicen vorkommen.

Das Pigment der Narben, wenn es im Uebermaasse vorkommt und sich dann — ich sehe hier von der Negerhaut ab — regelmässig an Thrombose der endophlebitischen oder varikösen Venen des Hypoderms anschliesst, besitzt ein besonderes Interesse durch den Umstand, dass man in solchen Fällen sicher Blutpigment vor sich hat, welches mit eben so grosser Sicherheit bis in das Epithel der Oberfläche verfolgt werden kann. Es ist nun interessant zu beobachten, dass dasselbe constant in der Cutis die Eisenreaction (mit HCl und K_4FeCy_6) giebt, während die etwas bräunlicher gefärbten Körner des Epithels dieselbe nicht mehr geben. Uebrigens entbehren auch einzelne Körner in der Cutis der Reaction, besonders solche, welche noch klein und sehr leicht goldgelb gefärbt sind. Man hat es also mit einer transitorischen Eisenreaction des Blutpigmentes der Narben zu thun, eine Thatsache, die mit den Beobachtungen von Schmidt über die Eisenreaction der Blutpigmente sehr gut übereinstimmt.

Endlich habe ich auch bei vier Narben die Anwesenheit von Elacin theils ohne, theils neben der Neubildung von Elastin constatiren können. Es handelte sich in diesen Fällen um die beim Erysipel und nach verbesserten Färbemethoden sodann von der senilen Haut beschriebenen leicht wellig, verlaufenden, stilrunden, ungetheilten, glatten, lichtbrechenden Fasern und Faserbündel, deren Aehnlichkeit mit elastischen Fasern unverkennbar ist, die aber zum Unterschiede von diesen gerade die basischen Farben (Methylenblau, Safranin) aus alkalischer Lösung fixiren. Auch hier finden wir dieselben als Begleiter von regressiven Processen der Haut und zwar als ein Produkt, welches keineswegs dem Zerfalle entgegengeht, sondern bei geeigneter Färbung als ein scharf conturirtes, solides, dauerhaftes Gebilde erscheint. In einem Falle war die Narbe in ihrer ganzen Dicke netzförmig mit Elacin durchzogen.

Ulerythema centrifugum
(Erythème centrifuge, Biett; Lupus erythematosus, Cazenave).

Pfefferkorn- bis linsengrosse, bläulichrothe, flache Papeln, deren Centrum etwas deprimirt und entweder mit trockenen gelblichen Schüppchen bedeckt oder schuppenlos und glatt sind. Sie treten meist zu mehreren auf Nase, Wangen, Ohren, dem behaarten Kopfe, seltener auf anderen Körperstellen auf und breiten sich ganz allmählich aus, indem der erhabene Rand fortschreitet und das deprimirte Centrum sich entsprechend vergrössert, um dann langsam zu atrophiren. Durch Konfluenz können grosse Strecken gleichzeitig befallen sein oder in langen Zeiträumen successive abgeweidet werden. Sehr selten sind universelle Ausbrüche unter Fieber nach Art acuter Exantheme, die unter Hinzutritt von Pneumonie und anderen Komplicationen öfters letal endigen; in diesen Fällen wandeln sich die Papeln auch in grössere, derbe, braunrothe Knoten um (Kaposi). Auf den Fingern ähneln die Efflorescenzen gewöhnlich kleinen Frostbeulen, welche mit einer centralen, festhaftenden Schwiele bedeckt sind.

Für die Primäreffloreszenz charakteristisch ist das Auftreten von nur zum Theil Follikelmündungen entsprechenden, comedoähnlichen Hornpfröpfen auf dem erhabenen Rande, das Vorkommen ähnlicher Pfröpfe an der Unterseite der centralen Schuppen und die Bildung comedonenartiger Horncysten auf Hautstellen mit starkem Haar

(behaarter Kopf, Augenbrauen). Für die hier vorkommende, spontan eintretende, narbenähnliche Atrophie charakteristisch ist die Oberflächlichkeit und Weichheit derselben, die Abwesenheit keloidähnlicher Wülste und eingesprengter, isolirter Papeln. Das Vorkommen am Handteller und auf der Schleimhaut des Mundes beweist, dass die Affektion in ihrem Ausgange nicht an die Follikelmündungen gebunden ist. In seltenen Fällen erscheinen die Efflorescenzen wie aufgesetzt auf spastisch ödematösen, weissen Papeln (Ulerythema centrifugum papulatum), sodass eine Aehnlichkeit mit Urticaria und Erythema multiforme entsteht.

Die Histologie dieser Erkrankung sollte nach der grossen Reihe einschlägiger Arbeiten zu urtheilen, wenigstens in ihren Hauptzügen feststehen. An Einzelthatsachen, wie sie die anfängliche Entzündung und Schwellung und endliche Atrophie aller Hautbestandtheile ja massenweise ergeben müssen, fehlt es denn auch nicht. Ein charakteristisches Gesammtbild jedoch, welches die klinische Besonderheit der Affektion wiederspiegelt, suchen wir vergebens.

Den beiden klinischen Formen der schuppenbedeckten und der im Centrum glatten und daselbst einfach deprimirten Papel entsprechen zwei Arten der Epithelveränderung. Entweder beginnt die Erkrankung nämlich sofort mit einer Hyperkeratose, welche, da eine entsprechende Epithelwucherung fehlt, zu einer Abflachung, einer seichten, dellenartigen Vertiefung der Oberfläche führt. Diese Form findet sich hauptsächlich am behaarten Kopf, wo das Oberflächenepithel kaum je bei dieser Krankheit an der Wucherung Theil nimmt, aber auch überall sonst — an den Ohren, dem Halse, der Stirn etc. — wo die Akanthose im Einzelfalle ausbleibt. Oder aber — und dieses repräsentirt die häufigste Form — zugleich mit der übermässigen Verhornung setzt eine starke Epithelwucherung ein, die durchaus nicht, wie von manchen Seiten angenommen wurde, sich genau an die Follikelmündungen hält, sondern an zahlreich über die Papel verstreuten Stellen zu einer erheblichen Verbreiterung und Tiefenzunahme der Epithelleisten führt. Besonders im Centrum fliessen diese verbreiterten Epithelleisten bisweilen zu einem dicken Epithelwulst zusammen, der die Cutis in der Mitte knopfförmig eindrückt, daselbst den Papillarkörper ausgleicht und das elastische Fasernetz darunter zu parallelen Strängen ausstreckt. Aber diese Akanthose bringt es niemals zu einer Vortreibung hand- und fingerförmiger Zapfen in die Cutis hinein, wie beim Lupus unter Umständen. Die gewucherte Stachelschicht wird vielmehr sehr rasch wieder auf wenige Lagen abgeplattet, indem von Seiten der Cutis eine Zellenwucherung der Oberfläche ihr entgegentritt und von aussen her das Epithel im Maasse, als es in die Tiefe wuchert, auch tiefer verhornt. In exquisiten Fällen dieser Art, die sich klinisch durch eine dicke Schuppe auszeichnen und deren Prädilectionsort das mittlere Gesicht und der Handrücken ist, wird die Papel im Centrum von einer homogenen Hornschwiele von 1 mm Dicke und darüber bedeckt, welche mit ihrer Basis unter das Niveau der Randpartie eingelassen ist und sich in eine Reihe kurzer, kegelförmiger, an der Spitze abgerundeter Hornpfröpfe fortsetzt. Gerade wo die primäre Akanthose am ausgeprägtesten ist, entsprechen diese Hornpfröpfe nur selten den Follikeleingängen, sondern beliebigen anderen gewucherten Stellen (Miethke),

am häufigsten den Centren verbreiteter Epithelleisten. Wo die Epithelwucherung der gesammten Oberfläche gering ist oder fehlt, wird man dagegen oft die äusserlich sichtbaren Hornpfröpfe histologisch mit den Trichtern der Haarfollikel zusammenfallen finden. Immerhin sind, wenn auch keine Hornpfröpfe die Mündungen der Follikel erweitern, diese von der verdickten Hornschicht der Oberfläche verstopft und wo sich starke Haare in den Follikeln befinden, wie am behaarten Kopfe, den Augenbrauen, dem Barte, da erzeugt die fortgehende Haarerzeugung in der Tiefe cystenartige Ausweitungen der blockirten Haarbalgtrichter, die mit abgestossenen Haaren, Hornschichtlamellen und Fett erfüllt sind. Auf diese Haarcysten, die an den Lanugohärchen nur selten und in kleinstem Umfange anzutreffen sind, bezieht sich wohl alles das, was von „Milien" und deren „Heraufrücken" (Neumann) hier und da berichtet wird. Keinenfalls haben dieselben etwas mit den vorher erwähnten, stets von einer breiten Körnerschicht eingefassten, durch und durch soliden Hornzapfen der Oberfläche zu thun und man sollte es deshalb in Zukunft unterlassen, von diesen letzteren als von milienartigen Körperchen zu reden. Wahre Milien kommen beim Ulerythema centrifugum überhaupt nicht vor.

Und so wollen wir denn, beim Epithel stehen bleibend, gleich unsere Ansicht über die Rolle der Follikel und Talgdrüsen an dieser Stelle präcisiren, über welche sehr viel Widersprechendes und Ueberflüssiges bereits geschrieben ist. Hebra sen. hatte lediglich nach dem klinischen Anblick, nämlich wegen der scheinbar aus Talgdrüsen kommenden Pfröpfe an der Unterseite der Schuppen, die Talgdrüsen als Ausgangspunkt der Affektion hingestellt. Demgemäss suchten die ersten histologischen Bearbeiter (Geddings, Neumann, Kaposi) und fanden auch Veränderungen dieser Drüsen, Kaposi auch der Knäueldrüsen. Erst Geber wich grundsätzlich ab, indem er alle Drüsenaffektionen als secundär, nebensächlich bezeichnete und den Ausgangspunkt in der papillären Zellwucherung sah. Seitdem schwankt die Rolle der Talgdrüsen in der Geschichte der Affektion hin und her, aber alle bisherigen Bearbeiter sind geneigt, denselben Veränderungen zuzuschreiben, die theils erheblicher Natur sein sollen und dann überhaupt nicht existiren oder geringfügiger Art und dann meistens unrichtig gedeutet sind. So geben fast alle Beobachter an, dass die Drüsen „hypertrophisch" seien, ohne zu beachten, dass sie die scheinbare Hypertrophie auf Bilder von der Gesichtshaut stützen, wo die enorme Ausbildung der Talgdrüsen physiologisch ist und dass die Regionen kleiner Talgdrüsen (z. B. behaarter Kopf) nichts von Hypertrophie zeigen und ohne weiter auch nur im mindesten Kriterien der Hypertrophie, Bildung neuer Läppchen durch vorhergehende Epithelwucherung etc. anzugeben. Weiter sprechen viele Forscher von „Hypersekretion" und gründen diese Anschauung lediglich auf das Moment, welches gerade die Hypersekretion meistens ausschliesst, nämlich die Anstauung von Fett in den verstopften Follikeln. Ebenso müssen die Berichte von Zerstörung der Talgdrüsen durch die Granulationsmassen oder durch Wanderzellen auf unrichtige Deutung von Seitenschnitten

der Drüsen zurückgeführt werden. Die einzige wahre Veränderung, welche an den grossen Talgdrüsen überall deutlich hervortritt (Schütz), ist die vollständige Verfettung aller Drüsenzellen bis auf den Fundus der Drüse herab, ein Zeichen, welches allen Stauungen durch Verschluss der Follikel zukommt und nur ein Beweis der beginnenden Drüsenatrophie ist. Im Uebrigen aber ist so ziemlich das Gegentheil von dem richtig, was im Eifer, die Talgdrüsentheorie zu stützen, von allen Seiten herbeigetragen wurde und durch beständige Wiederholung allmählich den Anschein von Selbstverständlichkeit gewann: alle Talgdrüsen verfallen der einfachen Atrophie, und zwar um so mehr und rascher, je stärker die Epithelwucherung der Oberfläche ausgebildet ist. Unter den stark gewucherten Leisten des Centrums an Stellen des Gesichts, wo kleine Follikel und keine hypertrophischen Talgdrüsen vorkommen, sieht man sehr gut, wie der obere Theil der Haarbälge in der Akanthose der Oberfläche aufgeht und von den Talgdrüsen nur noch einige Fettzellen übrig bleiben. Wo die Epithelwucherung der Oberfläche fehlt und die Follikel einfach durch Hornmassen verstopft sind, bleiben die kleinen Talgdrüsen entweder unverändert oder atrophiren allmählich, indem der Nachwuchs junger Talgdrüsenepithelien unterbleibt. Ebenso ist es an den meisten Haarbälgen mit starken Haaren, besonders wo sich Haarcysten bilden. So restiren eigentlich nur die Talgdrüsen dort, wo sie physiologischer Weise bereits vorher eine abnorme Grösse erreicht haben; das Sekret staut sich in ihnen und erweitert den Ausführungsgang, der sich zuweilen dabei spiralig windet. Die Drüsenzellen verfetten sämmtlich und bei diesem Beginn der Atrophie verbleibt es, ohne dass weiter eine Veränderung eintritt, wenn das Fett weiter oben gestaut bleibt. Kann dieses nach der Oberfläche vordringen, so atrophiren auch die grossen Drüsen, ohne dass diesem ungemein häufigen Vorgange für die Pathogenese der vorliegenden Krankheit die mindeste Wichtigkeit beizulegen wäre. Von den kleinen Talgdrüsen ist schon auf der Höhe des Processes die Mehrzahl bis auf kleine Reste geschwunden.

Wie man sieht, spielen die Follikel im ganzen eine recht passive Rolle; nur die Region des Follikeltrichters betheiligt sich an der eventuell eintretenden Oberhautwucherung, die mittlere und untere Region bleibt normal und producirt Haare, die sich unter Umständen in den oberflächlichen Haarcysten ansammeln. Diese Beschränkung erklärt sich zur Genüge aus dem im Anfange und für gewöhnlich oberflächlichen Sitz der Entzündung. Der Ausgangspunkt der Affektion kann aber nach dem Gesagten weder in den Follikeln noch ihren Talgdrüsen gesucht werden; häufig genug sind sie, wie Geber schon wusste, inmitten starker Entzündung der Umgebung ganz normal. Es wäre an der Zeit, die ganze, auf eine nicht genügend genaue klinische Beobachtung gegründete Talgdrüsentheorie definitiv fallen zu lassen. Die Hornpfröpfe der Schuppen, welche sie veranlasst hatten, erklären sich aus der der herdförmigen Akanthose auf dem Fusse folgenden Hyperkeratose ohne Weiteres.

Wichtiger für die Pathogenese der Affektion als die primären

Epithelveränderungen sind die Veränderungen um die Gefässe der Cutis, wenn sie auch für den äusseren Habitus nicht die Rolle spielen wie jene. Aehnlich wie bei den papulösen Syphiliden handelt es sich um ein, den erweiterten Gefässbaum mantelartig umgebendes Infiltrat von echten Plasmazellen. Allerdings ist es, um sich von dieser Thatsache zu überzeugen, durchaus nothwendig, ganz frisch entstandene Efflorescenzen, am besten solche von nur 2 mm Durchmesser zu untersuchen. Sowie diese einige Wochen bestanden haben, ist der plasmatöse Charakter der Neubildung nur noch an der Peripherie und hier sogar häufig nicht deutlich mehr zu erkennen, denn es liegt in der Eigenheit dieses Processes, dass die Plasmazellen sehr bald einer specifischen Atrophie unterliegen, so dass ihre Herkunft unkenntlich wird. Wir müssen daher die frisch entstandenen Papeln von den auf der Höhe stehenden in der Beschreibung auseinander halten.

Bei ersteren zeigt der Plasmommantel der erweiterten Blutgefässe an vielen Stellen, besonders an der Abgangsstelle von Gefässästen, Verdickungen, die sich auf den Schnitten als rundliche Herde repräsentiren. Diese Herde können stellenweise verschmelzen, ohne dass der herd- und strangförmige Charakter der Neubildung im allgemeinen aufgehoben würde. Wie bei den Syphiliden sind die einzelnen Plasmazellen der Herde einander an Grösse und Tingibilität des Protoplasmaleibes ziemlich gleich, nur ist hier der letztere durchschnittlich kleiner und ausserdem fehlen beim Ulerythema centrifugum vollständig die für das syphilitische Plasmom bezeichnenden, mehrkernigen Zellen und Riesenzellen. Sehr selten findet man eine erheblich den Umfang der übrigen überragende Plasmazelle; aber auch diese enthält dann meistens nur einen bläschenförmigen Kern. Noch weit erheblicher freilich unterscheidet sich das hier vorkommende Plasmom von dem des Lupus, da alle aufgehellten, mehrkernigen und Lupusriesenzellen fehlen. Mithin ist schon in diesem frühen Stadium eine Verwechselung der histologischen Bilder dieser Affektionen ausgeschlossen.

Auf dem Höhestadium kommt eine solche Verwechselung bei guter Protoplasmafärbung überhaupt nicht in Frage, da hier eben, wenigstens im Centrum der Affektion, unveränderte Plasmazellen gänzlich fehlen. Nur die gleichmässige, kubische oder abgerundete Form der Zellen und ihre gleichmässig ovalen, stark tingiblen Kerne erinnern noch an den Ursprung aus Plasmazellen. Drei Punkte sind es ausserdem, welche auf den eigentlichen Charakter der Zellen dieser Neubildung auch dann noch hinweisen, wenn die Beobachtung junger Efflorescenzen unmöglich ist. Einmal findet man an der Peripherie fast immer noch einzelne intakte Plasmomherde, sodann sind alle Lymphspalten der centralen Zellenherde dicht erfüllt mit protoplasmatischen Bröckeln von ähnlichen Tingibilitätsverhältnissen wie die Plasmazellen, was stets auf einen früheren Bestand derselben hindeutet und endlich fällt die vollkommene Analogie der klinischen und histologischen Erscheinung dieses Ulerythems mit den später zu beschreibenden in die Wagschale, bei denen die Plasmomherde während des ganzen Bestandes deutlich bleiben.

Somit werden die Zellenherde auf der Höhe der Entwicklung durch Zellen konstituirt, die an der Peripherie der Herde annähernd kubisch, in der Mitte abgerundet sind und in einem schwach tingiblen, ziemlich homogenen Protoplasmaleibe sämmtlich je einen grossen, kugelrunden oder ovoiden, stark tingiblen Kern besitzen. Diesen Kern umgibt das Protoplasma als eine feine, regelmässig geformte Schale. Die Konturen der Zellen sind an der Peripherie der einzelnen Herde scharf, in der Mitte oft verwaschen und theilweise wie ausgenagt, lückenhaft.

Ein weiterer und Hauptunterschied, durch den sich diese Zellenherde von den sonstigen Plasmaherden vollkommen unterscheiden und andrerseits denen der anderen Ulerytheme anschliessen, ist die centrale Kanalisirung derselben, die schon bei den kleinsten Herden beginnt und mit der Vergrösserung der Herde wächst, aber stets nur die mittleren Theile derselben befällt. Die enorme Erweiterung der Saftspalten und Lymphgefässe innerhalb der Herde, durch welche die Kanalisation bedingt wird, tritt am schönsten zu Tage, wo durch vorsichtige Celloidinirung jede Zelle an ihren Platz fixirt ist. Dann hat man oft ein darmähnlich gewundenes Röhrensystem vor sich, welches den Herd in seinem mittleren Theile einer ausgepinselten Lymphdrüse einigermassen ähnlich macht. Diese Röhren sind aber weder regelmässig cylindrisch noch von einem kontinuirlichen Endothel ausgekleidet. Sie gehen hier in flache Spalten, dort in kuglige Erweiterungen über, theils zeigen sie ein regelmässiges Plattenendothel, theils stehen die kubischen Zellen des Herdes einzeln oder in Reihen an, oder es fehlen Zellen an der nackten Umsäumung gänzlich. Diese Unregelmässigkeit hängt eben damit zusammen, dass fortdauernd einzelne Zellen und zusammenhängende Komplexe solcher durch Einschmelzung der Intercellularsubstanz frei werden und in das Innere der sich entsprechend vergrössernden Saftlücken hineingelangen. Verfolgt man die Kanäle genauer, so gewahrt man an den Seiten überall schon kommunicirende Spalten, die sich mit anderen Spalten innerhalb des Zellenherdes verbinden und die Wege andeuten, auf denen das Saftbahnsystem an Raum gewinnt auf Kosten des abbröckelnden Zellenherdes. Der letztere gewinnt nach aussen und in der Nähe der Blutkapillaren an Umfang, was ihm im Centrum und in der Nähe der Lymphkapillaren an solider Zellsubstanz verloren geht.

Es ist klar, dass diese Bilder sehr häufig den Anschein einer in präformirten grossen Lymphräumen vor sich gehenden Endothelproliferation gewinnen. Ich will auch eine beschränkte Wucherung der Endothelien der Lymph- und Blutgefässe durchaus nicht in Abrede stellen, da ich eine solche hin und wieder gefunden zu haben glaube. Die meisten derartigen Bilder resultiren jedoch aus der inselartigen Einschmelzung der zelligen Territorien. Sehr überzeugend sind unter anderem solche Bilder, in denen diese umspülten Gewebsinseln im Innern Mastzellen enthalten und dadurch auf den ersten Blick sich von Endothelwucherungen unterscheiden. Uebrigens theilen auch die Mastzellen die Eigenheit aller hier vorkommenden Bindegewebszellen,

indem sie abgerundet, schwächer färbbar und am Rande oft ganz homogen, wie ausgewaschen sind.

Die Blutkapillaren durchziehen oder tangiren nach wie vor die Herde, von kubischen Zellen dicht umrahmt, und zeigen an einzelnen Stellen Vorbuchtungen ihres Endothels in das Lumen hinein und Proliferation der Endothelien. Das kollagene Gewebe ist in den Herden sehr rareficirt, ebenfalls von den Blutbahnen nach den Lymphbahnen in stark zunehmendem Maasse. Die abbröckelnden Zellen sind nur noch an feinen Fäserchen dürftig fixirt. Das elastische Gewebe ist in den Herden vollständig geschwunden. Ausser den schon oben erwähnten mit Protoplasmafärbungen tingiblen, also eiweissartigen Bröckeln in den Lymphspalten der Herde, die ich mit der Auswaschung und Homogenisirung des Zellenprotoplasmas zusammenbringe, habe ich von anderen Degenerationen der Zellen nichts wahrgenommen. Speciell habe ich die fettige und kolloide Metamorphose dieser Zellen, die bei fast allen Autoren erwähnt werden, stets vermisst (ersteres an Osmiumpräparaten).

Ebenso charakteristisch, wie die Existenz dieser centralen Canalisation der Herde überhaupt ist es nun, dass sie auf der Höhe der Erkrankung schon ihre volle Entwicklung erreicht hat. Sie ist also keineswegs ein Symptom der retrograden Metamorphose, sondern gehört zu den Attributen der hier vorkommenden Zellinfiltration genau so wie die der aufgehellten und vergrösserten, homogenisirten Zellen und Riesenzellen bei Tuberkulose. Aber während dort eine centrale Degeneration en masse stattfindet, welche trockne, derbe Producte schafft, findet hier eine continuirliche Abbröcklung relativ gut erhaltener, höchstens etwas ausgelaugter Zellenelemente statt, die zu einer pathologischen Höhlenbildung, einer unregelmässigen Erweiterung des Saftkanalsystems führt. Also nicht die Zellen sind bei dieser Affektion besonders hinfällig, was man aus ihrem losem Zusammenhange schliessen wollte, sondern vielmehr die Intercellularsubstanz gibt völlig nach und statt dass die Lücken des einschmelzenden kollagenen Gewebes (wie beim Gumma etwa) durch lebhafte Production von Plasmazellen ausgefüllt werden, führt eine trägere Zellenneubildung zu lymphangiektatischen Hohlräumen im Innern der Herde. Wie die festen, trocknen Plasmomherde zu den echten Plasmomen, so gehören die feuchten, ausgehöhlten zu den Ulerythemen.

Die ödematöse Beschaffenheit bleibt aber nur zuerst auf die Herde beschränkt. Im weiteren Verlaufe wird das ganze Bindegewebe des Papillarkörpers ödematös, sulzig; die Saftspalten erweitern sich bedeutend, ebenso die Lymph- und Blutkapillaren. Das kollagene Gewebe quillt an einigen Orten zu homogenen, hyalin aussehenden Balken an, an anderen gibt es vollständig nach und es entstehen neben den erweiterten Lymphkapillaren noch wandungslose, überall frei mit Saftspalten kommunicirende Lymphseen. Solche, von der Grösse einer viertel bis selbst halben Papille grenzen besonders oft direct an das Epithel und es beginnt dann auch regelmässig eine Kanalisation der ausstossenden Stachelschicht, indem nicht nur die präexistenten Saft-

kanäle sich auf das Doppelte und Vierfache verbreitern, sondern auch einzelne Epithelzellen ganz in Verlust gerathen, offenbar fortgespült werden. Andere Epithelien der unteren, selten der höheren Lagen erleiden wie manche Bindegewebsballen eine hyaline oder kolloide Umwandlung; eine fettige Entartung des Epithels dagegen, von der die meisten Autoren sprechen, habe ich nicht nachweisen können.

Eine besondere Beachtung verdient das Verhalten des elastischen Gewebes. Im Gegensatz zu dem totalen Schwunde, welchen es in den Syphiliden, beim Lupus innerhalb der Knoten erleidet, bleibt es hier — dem herdförmigen Charakter der Zellenbildung entsprechend — an vielen Stellen erhalten, ja es bildet sogar nach wie vor ein zusammenhängendes Netz, in welchem die Zellenherde nur als mehr oder minder grosse Lücken erscheinen. So bleiben auch in der Gesichtshaut, um die es sich ja meistens handelt, die normalerweise unter dem Epithel an der Spitze der Papillen vorhandenen elastischen Knoten bestehen. Beginnt nun nach längerem Bestande der Affektion die soeben beschriebene ödematöse Anschwellung der Papillen mit theilweisem Zerreissen, theilweisem Starrwerden des kollagenen Gewebes, so werden jetzt auch die Reste des elastischen Gewebes allmählich eingeschmolzen und als letzte Spuren der erwähnten elastischen Knoten finden sich unter der subepithelialen Grenzschicht eine grosse Reihe homogener, vielfach gebogener und durchlochter Klumpen, die bei Protoplasmafärbung leicht als hyaline Reste von Bindegewebsbalken imponiren, bei Färbung mit saurer Orceinlösung sich aber als das herausstellen, was sie sind, als Elastinreste. Man sieht dann auch, dass sie vielfach durch Fortsätze mit den Resten des elastischen Gewebes des Papillarkörpers zusammenhängen. Die wirklich hyalin gewordenen kollagenen Balken zeigen denn auch im Gegensatze dazu ausser der andersartigen Färbung eine grössere Starrheit, sind weniger gebogen und klumpig und garnicht netzartig durchbrochen.*)

Die Ektasien des Lymphgefäss- und Saftbahnensystems in den zelligen Herden und aufwärts bis in die Oberhaut, das elephantiastische Oedem des Papillarkörpers mit seinen Lymphseen, alle diese Veränderungen, die der Reihe nach bei länger bestehendem Ulerythema centrifugum sich herausbilden, stempeln das Cutisgewebe und das des Papillarkörpers im besonderen zu einem abnorm wasserreichen und es lässt sich kaum einen grösseren Contrast denken, als zwischen diesem Gewebe und dem unmittelbar darüberlagernden, hochgradig verhornten und durch seine Trockenheit auffallenden Epithel. Dieser Umschwung vollzieht sich innerhalb der wenigen Lagen der reducirten Stachelschicht durch Verengung der Saftbahnen zwischen den Epithelien, ist aber an sich bemerkenswerth genug, da er uns zeigt, dass der Verhornungsgrad durchaus nicht allein und wesentlich von dem Feuchtigkeitsgehalt der Stachelschicht abhängig ist.

---

*) Dieses Kapitel lag bereits im Jahre 1892 fertig vor. Als ich das Elacin Kollacin und Kollastin aufgefunden hatte, war mir eine Neubearbeitung desselben aus Mangel an Zeit und neuem Material nicht mehr möglich.

Nun ist es bekannt, dass gewisse Fälle von Ulerythema centrifugum sich durch die ödematöse Beschaffenheit der Papeln auszeichnen, dass der Ausbreitung der Herde an der Peripherie gewöhnlich ein entzündliches Oedem des Randes vorausgeht und dass umgekehrt die künstliche Hervorrufung des letzteren gewöhnlich zu neuen Eruptionen Anlass gibt. Daher ist ja auch trotz der trockenen Oberfläche die erste Regel der Behandlung: Eintrocknen. Es giebt daher Fälle genug, die uns im mikroskopischen Bilde ein Uebergreifen des Oedems auf die oberen Schichten des Epithels, bläschenförmige Erweiterung der interepithelialen Saftspalten, die mit Leukocyten erfüllt sind, Schwund des Keratohyalins, krustenförmige Umbildung und Zersplitterung der Hornschicht durch Einlagerung von weissen Blutkörperchen und eine mehr oder minder grosse Ueberschwemmung der Papillarkörpers mit letzteren vor Auge führen. Aber ich möchte die Leukocytose so wenig, wie die Bläschen- und Krustenbildung zum eigentlichen Bilde der Erkrankung rechnen. Es sind nur rasch vorübergehende Steigerungen des an und für sich chronischen Processes, bei denen sich nicht einmal die eventuelle Mitwirkung fremder, äusserer Reize genügend ausschliessen lässt. Charakteristisch für die Erkrankung in allen Fällen ist nur die herdweise Bildung der entzündlichen, zelligen Neubildung, der Schwund der letzteren und des kollagenen Gewebes zu Gunsten des sich erweiternden Saftbahnsystems und die mit oder ohne Epithelwucherung primär einsetzende Hyperkeratose und deren Folgezustände: die ödematösen Veränderungen mit hyaliner Verquellung im Papillarkörper nnd der Stachelschicht, die Bildung eigenthümlicher, zapfentragenden Schuppen nebst Verstopfung der Follikel und die schliessliche Atrophie der Hautgebilde. Ueber die letzteren und den Ausgang überhaupt noch einige Worte.

Die zelligen Herde sind, wie schon erwähnt, hauptsächlich an die Oberfläche der Haut gebunden und concentriren sich in dieser Region immer am meisten dort, wo die Epithelwucherung und Hyperkeratose am ausgesprochensten ist, also an lanugotragenden Hautstellen bei starker Epithelwucherung — ebenso wie diese — im Centrum, auf stark behaarter Haut ohne Epithelwucherung: hauptsächlich um die verpfropften Haarbalgtrichter. Von diesem Locus praedilectionis ziehen sie sich den Gefässen entlang in die Tiefe und umgeben dann herdweise hauptsächlich die Lanugohaarbälge, die grösseren Talgdrüsen und sehr constant die Knäueldrüsen. Auch diese mehr zerstreuten, tiefen Herde werden ganz sowie die Oberflächen kanalisirt, doch breitet sich nur selten von ihnen ein rareficirendes Oedem in die Umgebung aus. Auch verharren sie oft noch lange unverändert, wenn an der Oberfläche von selbst oder künstlich die Erkrankung bereits zur Ruhe gekommen ist; fraglos gehen von diesen Herden oft genug Recidive aus.

Von diesen inkonstanten und zerstreuten Herden in der Tiefe abgesehen, die offenbar nur sehr langsam resorbirt werden, zeigt die schwindende Erkrankung an der Oberfläche je nach der befallenen Hautstelle wiederum verschiedene Bilder. An stark behaarten Regionen

exfoliiren die Haarcysten, die Haarbalgtrichter werden verkürzt und ausgeglichen, der Haarwuchs übrigens bei nicht zu langem Bestande restaurirt; das Deckepithel ist maximal verdünnt, der Papillarkörper durch Resorption von kollagener Substanz eingesunken; die neuen Haare wachsen aus einer blassen, etwas deprimirten Haut heraus. An lanugotragender Haut verschwinden unter der Akanthose der Oberfläche mit nachfolgender Exfoliirung viele kleine Haarfollikel ganz, weshalb die Narben stets abnorm glatt und haarlos erscheinen; sodann fällt ausser dem Einsinken des Papillarkörpers durch Schwund kollagener Substanz besonders an den gerötheten Partien des Gesichts die Weisse der Narbe auf. In der That weisen Präparate der abgeheilten Centren aus dieser Gegend in dem abgeflachten Papillarkörper neben colossal ausgedehnten Lymphgefässen und von Endothel wiederum in Besitz genommenen weiten Lymphspalten nur spärliche und enge Blutgefässe nach an Stelle des subpapillaren Netzes, über dasselbe hinaus aber nur äusserst wenige Kapillaren; beim Rückgang des Oedems veröden in diesem Bezirk offenbar auch viele Blutkapillaren.

Kaposi beschreibt intensive regressive Metamorphosen der Knäueldrüsen und Ausführungsgänge, in den letzteren die Zellen und Kerne undeutlich conturirt und von dunklen Körnern getrübt, im Lumen des ersteren blasenförmige Gebilde neben Fettkörnchen haltigen und scholligen Epidermismassen, die bis zum Porus nachweisbar waren. Diese Fälle betrafen die bösartige Form der Erkrankung, von denen mir keine Präparate zu Gebote standen. Bei der gewöhnlichen Form zeigen sämmtliche Knäueldrüsen, welche von Plasmazellen umgeben sind, lediglich eine oft allerdings starke Erweiterung des Lumens bei völlig gut erhaltenen Epithelien. Im Lumen zeigen sich manchmal Epithelien, welche stark färbbare Kügelchen enthalten, die den von mir bei Lepra und Lupus beschriebenen ähnlich sind, aber keine Säurefestigkeit besitzen. Solche Kügelchen in Gruppen finden sich auch frei im Lumen und zwischen den Epithelien der Wandung. Ein Verdacht auf Mikroorganismen ist dabei nicht abzuweisen. Das Lumen des Ganges und des Porus ist oft erweitert, wenn der letztere durch einen dichten Hornpfropf der betreffenden Epithelleiste geschlossen ist. Stärkere regressive Metamorphosen habe ich an diesem Apparate nicht konstatirt.

Vereinzelt kommen auch Hämorrhagien im Gewebe vor (Kaposi, Leloir), was bei der Rarefaktion der Blutgefässwandung nicht grade Wunder nehmen kann. Die von Leloir erwähnte Endoangioitis obliterans sowie Neubildung von Blutgefässen habe ich an meinen Präparaten auch nicht angetroffen.

Mastzellen kommen während der Krankheit nicht häufiger vor als normal; sie zeigen inmitten der Heerde, wie schon bemerkt eine ungewöhnliche Kleinheit, Abrundung und geringere Tingibilität. Bei der Abheilung aber vermehren sie sich und zeigen wieder normale Gestaltung und Tinctionsfähigkeit.

Nach dieser Schilderung erscheint eine Verwechslung des Ulerythema centrifugum mit dem Lupus der Haut histologisch so voll-

kommen ausgeschlossen, dass von einer Differentialdiagnose abgesehen werden kann.

Von diesem Bilde der gewöhnlichen Efflorescenzen von Ulerythema centrifugum findet sich eine nicht erhebliche und leicht verständliche Abweichung an den pernioähnlichen Papeln der Finger (sog. Lupus pernio). Ich habe zweimal Gelegenheit gehabt, solche zu untersuchen und folgenden übereinstimmenden Befund erhoben. Das Auffallendste im Bilde ist die starke Hyperkeratose, die nicht zu einer feinen Schuppe mit einzelnen Hornprotuberanzen, sondern zu einer gleichmässig derben, im Centrum am dichtesten gebauten Schwiele geführt hat. Dieselbe ist fast vollkommen homogen, weist nur wenig Kerne auf, aber gar keine Herde von Kernbröckeln oder sonstige Entzündungsprodukte. Die Körnerschicht unter derselben ist von normaler Breite (an den Fingerbeeren 3-reihig), aber oft schwächer ausgebildet, feinkörnig selbst bis zum Schwund der Körner im Centrum der Papel. Die Stachelschicht ist im suprapapillären Theile verdünnt, von wenigen Wanderzellen durchsetzt, obwohl die interepithelialen Spalten in derselben allerorten klaffen. Die interpapillären Leisten sind verschmächtigt, laufen nach der Cutis zu scharfkantig aus und sind, was am meisten grade an diesem Orte auffällt, sehr unregelmässig verbogen. Auch hier sind vereinzelte Leukocyten in den klaffenden Lymphspalten. Aber Mitosen sind in der ganzen Stachelschicht nicht zu finden.

Der Verdünnung der suprapapillären und Verschmächtigung und Verbiegung der intrapapillären Stachelschicht entsprechend, sind die Papillen durch Oedem und Zellwucherung erheblich verdickt und fliessen mit ihren breiten, abgeplatteten Köpfen zum Theil zusammen. Es finden sich in ihnen einzelnen Plasmazellen, sonst aber nur rundliche, atrophische Bindegewebszellen von dem für die Krankheit charakteristischen Habitus um die Blutkapillaren. Die Lymphgefässe sind erweitert und mit plasmatischen Bröckeln erfüllt, aber im Gegensatz zum gewöhnlichen Bilde des Ulerythema centrifugum nicht die Lymphspalten; ebenso fehlen die Lymphseen an der Grenze des Epithels und eine eigentliche Kanalisation des Bindegewebes. Das Oedem führt hier hauptsächlich nur zu einer sulzigen Auflockerung des gesammten Papillarkörpers.

In der Verdünnung und Atrophie der Stachelschicht zwischen hypertrophischer Hornschicht und verdicktem Papillarkörper, in der Art und Vertheilung der Zellen finden wir Züge des gewöhnlichen Bildes wieder. Aber die ganze Papel ist trocken und steht unter höherem Drucke, wodurch viele Einzelzüge des Oedems fortfallen.

Den reinsten Gegensatz zu dieser Varietät bildet die des Ulerythema centrifugum papulatum. Ich hatte Gelegenheit, einen typischen Fall derart von der Backe eines jungen Mädchens zu untersuchen. Es fanden sich, kurz gesagt, genau dieselben histologischen Befunde wie gewöhnlich. Auch am Cutisoedeme fanden sich die erwarteten Veränderungen nicht. Ich muss daher diese Varietät lediglich als Combination eines spastischen Oedems mit einem sonst unveränderten Ulerythema centrifugum ansehen. Es ist auch leicht be-

greiflich, dass, wenn ein, genau auf die befallene Flecke beschränktes urticarielles Oedem hinzutritt, grade diese von erweiterten Lymphspalten strotzende Haut ungemein leicht in toto zu einer stark erhabenen weissumrandeten Papel anschwellen muss, ohne dass, — wie bei gewöhnlicher Urticaria, — am excidirten Stücke neue Lymphbahnen sichtbar werden, die das spastische Oedem gerissen hätte. Es ist nebenbei diese Abart ein schönes Beispiel dafür, dass eine ihrem Wesen nach infektiöse Lokalerkrankung der Haut ausser den substantiellen Veränderungen der Textur noch andauernde angioneurotische Effekte in loco auszulösen vermag.

Ulerythema sykosiforme.

Die Affektion beginnt mit flach erhabenen, scharf abgesetzten, erythematösen Flecken im Barte oder an der Haar-Schläfengrenze, innerhalb derer sich oberflächliche Bläschen, Schuppen und Krusten bilden. Sie breitet sich serpiginös mit rothem, etwas erhabenem Rande, dem Verlaufe des Bartes folgend aus und springt auch auf die Gegend der Cilien und Supercilien über. Sie hat einen ungemein chronischen, durch therapeutische Eingriffe kaum beeinflussten Verlauf und führt schliesslich zur Bildung völlig haarloser, glatter, weisser, etwas deprimirter, narbig aussehender, mit fein gefälteter Hornschicht bedeckter atrophischer Flächen. Hinzutretende Impetigo kann das Bild einer coccogenen Sykosis vortäuschen, jedoch ist die Atrophie der Cutis bei dieser Affektion nie die Folge einer Suppuration und der Haarschwund nur eine Theilerscheinung der Atrophie des gesammten Epithels. Daher finden sich auf der narbigen Fläche keine den Follikeln entsprechenden, narbigen Einziehungen. Klinisch kann man ein Anfangsstadium des einfachen Erythems, ein intermediäres Höhestadium und ein Endstadium der definitiven Atrophie unterscheiden.

Sack hat in meinem Laboratorium einen exquisiten Fall der Art untersucht. Im Gegensatz zum Ulerythema centrifugum besteht hier auf der Höhe des Processes ein weit verbreitetes Plasmom, welches sich primär und der Hauptsache nach um die Haarfollikel ausbreitet, diese im oberen Theile mit schmälerem, im mittleren und unteren mit breiterem Gürtel umzieht und in der Tiefe der Haut durch vielfache, netzförmig vereinigte Fortsätze zu einem mehr diffusen Zelleninfiltrat verschmilzt. Wo das Plasmom sich ausbildet, schwindet das elastische Gewebe vollständig, das kollagene wird stark rareficirt. An auf Elastin gefärbten Präparaten tritt der Schwund dieser Substanz in sehr auffallender Weise hervor, wenn man damit normale Präparate der Wangenhaut vergleicht, da diese an Elastin sehr reich ist und an der Oberfläche der Haut die für diese Region charakteristischen elastischen Knoten trägt. Wegen des Kollagenschwundes in der Nachbarschaft der sich bildenden Plasmomherde ist Sack geneigt, die fibrilläre Substanz durch die Plasmomzellen gleichsam verbrauchen, aufzehren zu lassen und nennt sie: Fibroklasten. Ich halte Kollagenschwund und Plasmom für Coeffekte einer und derselben entzündlichen Ursache und glaube nicht, dass erstere die Wirkung des letzteren ist; denn es gibt eine Anzahl von Plasmomen, die anstatt mit dem Schwunde, mit der Hypertrophie des kollagenen Gewebes einhergehen.

Zu der zelligen Hyperplasie der Cutis gesellt sich bereits früh eine Atrophie der Epithelialgebilde, die an dieser Region ja haupt-

sächlich von Haaren und Talgdrüsen repräsentirt werden. Die Talgdrüsen schwinden auf die gewöhnliche Weise durch einfaches Aufhören der specifischen Talgmetamorphose der Zellen, die Haare gehen zunächst alle in das Beethaarstadium über, und die unteren Balgtheile werden nicht von jungen Epithelfortsätzen aufgesucht, sondern verkümmern. Man findet alle Uebergänge weiter von Haarbälgen mit feinen Haarresten zu dicken und schliesslich zu feinen Epithelfortsätzen ohne eine Spur von Haaren. Zu gleicher Zeit, wie das Follikelepithel mehr und mehr schwindet, findet sich am Oberflächenepithel der Versuch einer frischen Haarneubildung in Gestalt junger, mitosenhaltiger Epitheleinsenkungen ohne Verbindung mit Follikelresten. Es kommt jedoch nicht zur Bildung von Haaren, und die Akanthose der Oberfläche führt nur zur Bildung eines steilwelligen, sonst an dieser Region nicht vorkommenden Leistennetzes und Papillarkörpers. An einzelnen Stellen ist der Versuch zur Bildung von neuen Härchen durch schmale, lange Epithelfortsätze der Oberfläche angedeutet, deren Ende von sehr kleinen Papillen eingestülpt wird. Wenn die Affektion mit einer narbig atrophirten, haarlosen Fläche abschliesst, ist das Oberflächenepithel immer noch weit kräftiger entwickelt als normaler Weise, und behält die Leistenform, wie die Cutisoberfläche einen schwach entwickelten Papillarkörper, während das elastische, üppig entwickelte Netz des letzteren sich nicht wieder ausbildet. Auch die Knäueldrüsen und Muskeln der Haut verfallen der Atrophie. Ausser den typischen Plasmazellen, unter denen man sehr grosse, mehr vereinzelt liegende, mittelgrosse und kleine (Plasmatochterzellen) unterscheiden kann, findet man ziemlich grosse, 3—5kernige Chorioplaxen, ziemlich viele Mastzellen und einfach vergrösserte Spindelzellen im Papillarkörper.

Ausser diesen progressiven und trocken-regressiven Veränderungen, welche geeignet sind, die anfängliche Schwellung der Haut, die Haaratrophie, die Rarefaction des Cutisgewebes und damit die spätere narbenartige Depression zu erklären, finden wir nun noch circulatorische von besonderer Wichtigkeit, welche den klinischen Symptomen des Erythems, der Abschuppung und Bläschenbildung zu Grunde liegen und die endliche Resorption des zelligen Infiltrats beschleunigen helfen. Schon im Anfange treffen wir eine starke Erweiterung theils der papillaren Blutbahn, theils der perifolliculären Gefässe. An diesen Gefässen entlang ist auch die Hauptstätte der Plasmazellenbildung. Wie beim Ulerythema centrifugum findet aber alsbald ein Klaffen der Lymphspalten innerhalb dieser Zelleninfiltrate statt, hervorgehend aus der Resorption von Zelltheilen und ganzen den Lymphspalten benachbarten Plasmazellen. Die letzteren verlieren — wie bei jener Affektion — ihr körniges Protoplasma in Form körnigen Materials von derselben Tingibilität, welches man in den Lymphspalten wieder antrifft; oder aber der Protoplasmaleib wandelt sich in einen schmalen Protoplasmasaum, die ganze Zelle in eine kleine Plasmazelle um, welche aber immer noch von einem weissen Blutkörperchen leicht zu unterscheiden ist. Die von weiten Lymphspalten und Lymphgefässen durchzogenen Zellenherde zeichnen sich mithin durch die sehr verschiedene Grösse

der Zellen aus und unterscheiden sich sowohl hierdurch sowie durch die Permanenz der Plasmazellen überhaupt während der Dauer des Processes von den ähnlichen Zellherden des Ulerythema centrifugum.

Um die Haarbälge insbesondere führt die Erweiterung der Lymphbahnen zu einem sehr lockeren Gefüge des Gewebes; das Follikelepithel ist an den noch erhaltenen Papillenhaaren oft direkt umgeben von grösseren Lymphseen der zellig infiltrirten Follikelwand, und hier ist es auch allein, wo eine erhebliche Auswanderung von Leukocyten in die Stachelschicht des Haarbalges und die Haarspalte statthat. Dementsprechend ist auch die Oberhaut in der nächsten Nachbarschaft des Follikels von mässigen Mengen Leukocyten durchsetzt, mehr noch von serofibrinösem Exsudat, die Oberhaut ist parakeratotisch verändert und die Hornschicht durch eine fibrinhaltige Schuppe ersetzt. Es unterliegt wohl keinem Zweifel, dass diese auf die Umgebung des Follikels beschränkten, akuten, exsudativen Entzündungserscheinungen dem periodischen Abschuppen nebst Bläschen- und Krustenbildung bei dieser Affektion entsprechen. Eine besondere Bedeutung für den Verlauf derselben scheint ihnen nicht zuzukommen. Um so mehr jedoch dem persistenten Oedem der Haut.

Diesem erliegen allmählich die zelligen Infiltrate, indem die einzelnen Zellen ausgewaschen, umspült und schliesslich fortgespült werden; das weite Lymphbahnsystem tritt an Stelle des festen, fibrillären und elastischen Gewebes, und damit ist der diffuse Gewebsschwund eingeleitet, welcher zur völligen Atrophie der Cutiselemente führt. Offenbar sind es auch diese regressiven Veränderungen wohl hauptsächlich, welche die allgemeine Verdrängung der Papillenhaare zu Gunsten von Beethaaren und die Umwandlung dieser zu unproduktiven Epithelfortsätzen bewirken.

Dieses die Zelleninfiltrate ausnagende und fortspülende Oedem, bedingt durch Zellenzerfall und Schwund des kollagenen und elastischen Gewebes, stempelt das Ulerythema sykosiforme zu einem echten Ulerythem. Es charakterisirt das Höhestadium im Verein mit dem Plasmom und der Hyperämie, welche beide letztere allein den Beginn der Erkrankung einleiten.

Ulerythema acneiforme.

Von dieser seltenen Affektion ist bisher nur ein Fall (von mir) beobachtet. Auf beiden Backen eines jungen Mädchens traten rothe, flache, etwas erhabene Papeln auf und innerhalb derselben entwickelten sich Comedonen, worauf die Röthe wieder verschwand, die Haut weiss wurde und narbenähnlich einsank. Derselbe Process bestand auf beiden Ohrmuscheln und heilte hier mit einer wie zernagten Oberhaut, verzweigten, grubigen Narben auf dem Ohrrande und Hinterlassung grosser Comedonen in der Ohrmuschel. An der Grenze der Antitragi und Wangen findet sich eine eigenthümliche, oberflächliche Narbenbildung ohne Comedonen, die der Haut ein wurmzerfressenes Aussehen gibt. Eine Reihe eigenthümlich vertheilter grosser Comedonen ohne Narbenbildung überzieht den Scheitel des Kopfes im Bogen von einem Ohre zum anderen.

Die excidirten Stücke liessen drei Stadien der Affektion unterscheiden. Der Beginn, klinisch entsprechend den erythematösen Papeln

mit allgemeiner Hyperkeratose und Komedonenbildung, fand sich an einigen Randpartien. Hier besteht eine allgemeine Hypertrophie der Stachelschicht, vornehmlich auch an den Follikelmündungen und Schweissporen, mit Bildung unregelmässiger Leisten und Zapfen. Die Knäueldrüsen bleiben normal, nur ihr Lumen ist erweitert. Die Blutgefässe sind erweitert. Die Cutis ist, ohne Rücksicht auf den Gefässbaum, von zellenreichen, umschriebenen Herden durchsetzt, in denen die kollagene Substanz auf ein Netz feiner Fäserchen reducirt ist. Diese Herde bestehen aus rundlichen, grosskernigen Zellen, welche nur wenig körniges Protoplasma enthalten und weisen wenige abgerundete Mastzellen, keine Plasmazellen auf. Sie sind durchzogen von einer Menge grosser, communicirender Saftspalten.

Die Höhe der Affektion, klinisch entsprechend den blassen, eingesunkenen, von Komedonen besetzten Flecken, ist dadurch charakterisirt, dass die Akanthose noch weiter gediehen, aber ihrerseits überholt ist von einer abnorm starken Hyperkeratose, sodass nach Schwund der Lanugohaare und Talgdrüsen die verbreiterten Haarbälge fast nur noch concentrisch geschichtete Hornperlen beherbergen. Durch diese fast ganz verhornten, breiten und tiefen Epitheleinsenkungen ist das Cutisgewebe an Masse sehr reducirt; die im übrigen normalen Knäueldrüsen scheinen dadurch oberflächlicher als normal in der Cutis zu liegen. Die letztere ist jetzt fast in ihrer ganzen Ausdehnung in einem zelligen Infiltrat von der angegebenen Beschaffenheit aufgegangen und daher auch vollständig durchsetzt von grossen, klaffenden Lymphspalten; die kollagene Substanz, in Auflösung und Zerfall begriffen, besteht theils aus feinen Fäserchen, theils aus gröberen wie verwitterten Balken und endlich aus kurzen, dicken, unregelmässig vertheilten Resten normal dicker Balken, die sich bei Orceinfärbung scharf abheben. Das elastische Gewebe ist an den Zellen stärkster Zelleninfiltration atrophisch, an anderen Orten dagegen und speciell an einzelnen Stellen der Oberfläche in normaler Stärke entwickelt und bildet hier die um so mehr in die Augen fallenden, dicken, elastischen Knoten, welche die normale Gesichtshaut, besonders auf der Backe, auszeichnen.

Der Rückgang, klinisch entsprechend der umschriebenen Hautatrophie mit seichteren Furchen und tieferen Gruben, ist gekennzeichnet durch den Ausfall der comedo-ähnlichen Hornperlen und Hornpflöcke aus den verdickten und fast bis auf den Grund verhornten Epithelzapfen, Epithelleisten und hornig degenerirten Follikeln. Es entsehen dadurch jene Rinnen und Gruben, welche von stehengebliebenen Hautleisten getrennt sind. Das zellige Infiltrat ist zum grössten Theil resorbirt und erhält sich nur noch um die erweiterten Lymphspalten. Damit ist auch ein grosser Theil des früher schon atrophischen kollagenen Gewebes verschwunden, und dadurch hat die ganze Cutis an Volumen eingebüsst, sie ist eingesunken, narbenähnlich geworden. Auch das elastische Gewebe ist grösstentheils geschwunden, die Hautmuskeln, welche in der Gesichtshaut reichlich vorhanden sind, persistiren dagegen, ebenso die Knäueldrüsen.

Wir haben es bei dieser Affektion mithin mit einer zelligen Infil-

tration der Cutis zu thun, die schon im Beginne und noch mehr auf der Höhe der Entwicklung denselben Charakter besitzt wie bei den übrigen Ulerythemen, d. h. ausgezeichnet ist durch den gleichzeitigen Schwund des Kollagens und die auffallende Erweiterung der Saftspalten innerhalb der Zelleninfiltrate, atrophische Vorgänge, welche nach dem Schwund des zelligen Antheils in Form narbenähnlicher Atrophie manifest werden. Zugleich besteht eine bedeutende Hyperplasie der Stachelschicht der Oberfläche und der Haarbälge mit consecutiver, hochgradiger Hyperkeratose, wodurch der äussere Anblick der Affektion sich dem der Akne vulgaris nähert. Von letzterer unterscheidet sie sich — abgesehen von der ganz anderen Topographie, die beim Ulerythema acneiforme viel mehr an die des Ulerythema centrifugum erinnert — durch das primär auftretende entzündliche Erythem, den absoluten Mangel der Eiterung und die ohne Eiterung und Zerfall, lediglich durch interstitielle Resorption erfolgende narbige Atrophie, durch die Atrophie der Talgdrüsen und den dadurch rein hornigen Charakter der Hornpflöcke, durch das ödematöse Zelleninfiltrat und den Mangel an Plasmazellen und Riesenzellen, sowie endlich durch den Mangel der für Akne charakteristischen Organismen.

Vom Ulerythema centrifugum unterscheidet sich die vorliegende Affektion hauptsächlich durch die viel bedeutendere Akanthose und Hyperkeratose und die vorwiegende Betheiligung der Follikel, vom Ulerythema sykosiforme ebenfalls durch die starke Akanthose und Hyperkeratose und den Mangel an echten Plasmazellen.

Ulerythema ophryogenes.

Diese zuerst von Taenzer aus meiner Klinik beschriebene Affektion kommt hauptsächlich bei blonden Individuen vor. Sie befällt stets und vorzugsweise die Augenbrauen, zieht sich von diesen über die anliegende Partie der Stirn und die seitlichen Wangentheile bis auf den Hals und erscheint häufig wieder auf den Streckseiten der Oberarme. In einzelnen besonders hochgradigen Fällen überzieht sie von der Stirn aus den ganzen behaarten Kopf. In den milderen Graden handelt es sich nur um ein persistentes Erythem mit Erhebung von sehr kleinen Hornkegelchen an Stelle der Haarfollikelmündungen. Die betreffenden Haare sind kurz über der Oberfläche abgebrochen, abnorm fein oder garnicht sichtbar. An dem äusseren Theile der Augenbrauen und den Oberarmen wiegt die Veränderung der Follikelausgänge vor, an der Stirn, den Backen und dem Halse das interfolliculäre Erythem. Nach jahrelangem Bestande führt die Affektion zur folliculären und interfolliculären Atrophie in Gestalt kleiner narbenähnlicher Depressionen, die sich deutlich auf dem hyperämischen Grunde abheben. Zugleich ist dann der äussere Theil der Augenbrauen vollkommen verschwunden. In den hochgradigsten Fällen finden sich atrophische Stellen auch auf den Wangen, der Stirn und der Oberlippe, die vollkommen haarlos sind, während die Atrophie der Kopfhaut sogar zu einem Verluste eines grossen Theiles der Kopfhaare führt. Die einzelnen Haarkreise werden hier durch eine narbenähnliche, haarlose, spiegelglatte Zone eingeschränkt, während die Centren der Haarkreise noch einzelne, abnorm trockne Haare auf hyperämischem, schuppenden Boden enthalten. Manche Fälle bleiben zeitlebens auf dem Stadium des Erythems und der Hornkegel stehen. Bis auf die Atrophie erinnert die Affektion an die Keratosis suprafollicularis.

Von einem exquisiten Falle bei einem jungen Manne, dessen Augenbrauen in ihrem äusseren Theile bereits narbenähnlich verändert waren,

liegen mir drei Hautstückchen vor, eine blasse Papel mit Hornkegel vom Arme, ein Stückchen von dem Erythem der Stirn oberhalb der Augenbrauen und ein atrophisches Stückchen der Augenbrauen selbst. Die ersteren beiden repräsentiren die beiden schwächeren, resp. Anfangsformen, das letztere eine Endform mittlerer Stärke; von der totalen Hautatrophie, wie sie am behaarten Kopfe vorkommt, konnte ich bislang kein Material erhalten.

a) Erythem.

Die Blutgefässe der mittleren Cutis und des Papillarkörpers sind sämmtlich stark erweitert und in ihren Wandungen übererнährt, zellenreicher. Die Erweiterung gipfelt um die Follikel herum. Das kollagene Gewebe, ebenso wie das elastische, ist im allgemeinen normal; nur das den Follikeln zunächst anliegende Gewebe ist verändert. Die kollagene Substanz ist hier etwas rareficirt und die Lymphspalten sind demgemäss erweitert. Eine besondere zellige Infiltration jedoch fehlt. Das perifollikuläre kollagene Gewebe ist weniger wellig, die Bündel weniger abgerundet, steifer; es macht den Eindruck beginnender Sklerose. Das Bindegewebe des Haarbalges nimmt bei sonst reiner (saurer) Hämatoxylinkernfärbung einen diffusen, bläulichen Ton an, ist mithin auch in seiner Textur verändert. Die Mastzellen sind vermehrt.

Das Leistensystem der Oberhaut ist der Norm gegenüber etwas verbreitert, doch findet man nur sehr vereinzelte Mitosen. Die Körnerschicht ist gut ausgebildet, die Hornschicht im ganzen normal, stellenweise etwas verbreitert, und zwar regelmässig an den Follikeleingängen. Von hier aus erstreckt sich eine leichte Hyperkeratose hinab durch die zwei oberen Drittel des Haarbalges. Die Mündungen der Follikel sind meistens verengt und durch einen kleinen Hornpfropf verschlossen, ähnlich wie bei der flacheren Form der Keratosis suprafollicularis (sog. Lichen pilaris). Und ebenso wie dort kommt es in diesen Fällen hin und wieder, doch nicht so regelmässig, zur Ausbildung von Horncysten im Verlaufe des oberen Drittels und zur unregelmässigen spiraligen Windung des mittleren Drittels mit Verlagerung des noch stärker spiralig gedrehten Haares in die peripheren Abschnitte der Stachelschicht des Haarbalges. Aber auch einige Unterschiede in diesen Retentionsphänomenen treten hervor. Die Horncysten sind hier selten, gewöhnlich klein und sitzen nicht immer direkt unterhalb des verschliessenden Hornpfropfes, sondern tiefer. Die spiralige Drehung des Haares und Haarbalges ist auch gewöhnlich geringer ausgebildet, das Haar ist von feinerem Kaliber, im oberen Balgtheil selten wahrnehmbar; dafür ist die abnorme Anhäufung von Hornschicht über der ganzen Stachelschicht des Haarbalges bis zum unteren Drittel hinunter mehr ausgebildet. Man trifft hin und wieder Haarbälge, die statt der Haare einen gleichmässigen dicken Horncylinder tragen, in welchem das Haar fehlt oder schwer nachzuweisen ist. In einzelnen Haarbälgen jedoch, wo der Haarbalg resistenter ist, kommt es auch hier zu groben mechanischen Veränderungen; ich fand einen Haarbalg, in welchem das Haar,

nachdem es den mittleren Balgtheil spiralig gedreht, im unteren Balgtheil eine Curve beschrieb und sich von der Papille lösend mit dem Fussende seitlich viel weiter oben sichtbar wurde. Immerhin ist also diese erythematöse Anfangsform des Ulerythema ophryogenes von der erythematösen Form der Keratosis suprafollicularis nicht so leicht mikroskopisch zu unterscheiden. Man wird das meiste Gewicht auf die perifollikuläre Bindegewebsrarefaction mit Sklerose und den Mangel perifollikulärer Zellwucherung zu legen haben.

b) Hornpapel.

Die Blutgefässe sind bei dieser Form nicht erweitert, im übrigen aber ebenfalls etwas zellenreicher als normal. Die übrige Cutis ist kaum zellenreicher als sonst. Das Bindegewebe um die Haarbälge und der Haarbälge selbst zeigt dieselben Veränderungen wie beim Erythem: leichte Sklerose und abnorm weite Saftspalten. Das Epithel ist auch etwas dicker als normal, die Hyperkeratose oberhalb der Follikelmündungen aber viel ausgesprochener als beim Erythem. Von hier aus setzt sich eine stark verbreiterte Hornschicht in die Follikel hinab fort. Das Centrum der Papel wird von einem solchen, von Hornschicht dick aufgetriebenen Follikel gebildet, an welchem man eine obere Anschwellung dem Follikeltrichter entsprechend und eine untere, dem mittleren Balgtheile entsprechend, unterscheiden kann, so dass die ganze Horncyste eine Tonnenform besitzt. Im Centrum derselben erblickt man ein feines Härchen.

Dieser Form entspricht bei der Keratosis suprafollicularis die anämische, durch Hornkegel ausgezeichnete und auch dort neigt diese analoge Form weniger zur spiraligen Drehung des Balges und zur Bildung der Haarspiralen. Von den entsprechenden Papeln der Keratosis follicularis unterscheiden sich die des Ulerythema ophryogenes aber — abgesehen von den regressiven Veränderungen des Bindegewebes — durch das tiefere Herabsteigen der Hyperkeratose bis zum unteren Drittel des Balges und die cylindrische oder tonnenförmige Ausweitung der zwei oberen Drittel. Der untere Balgtheil treibt hin und wieder unregelmässige, kleine seitliche Epithelsprossen, nur selten findet sich neben einem Beethaar ein productiver Epithelfortsatz.

c) Atrophie.

An dem atrophischen Hautstückchen ist die Hyperämie vollständig zurückgegangen, die Gefässe sind nicht bloss eng, sondern im Bereich der oberen Blutbahn spärlich und zellenarm. Die oberflächlichen Lagen der Cutis sind auch wieder arm an Spindelzellen, Mastzellen finden sich gar nicht mehr. Das Bindegewebe um diejenigen Follikel, welche Horncysten enthalten, sowie um die zahlreichen Talgdrüsen und Knäueldrüsen ist sklerotisch, von weiten Lymphspalten durchzogen und relativ zellenarm. Das Oberflächenepithel ist normal, das Follikelepithel aber hochgradig atrophisch. Diejenigen Follikel, welche nicht durch die

Hyperkeratose verändert wurden, sind bedeutend verkleinert, ihre Lanugohärchen meistens ausgefallen. An ihrer Stelle findet man einfache Epithelfortsätze mit kleinen Papillen oder — und dieses sehr häufig — stark gewucherte Talgdrüsen. Die Talgdrüsen nehmen einen ungemein viel grösseren Raum in der Cutis der Augenbrauen ein, als unter normalen Verhältnissen, so dass man die Haut der Nase oder einer seborrhoischen Glatze vor sich zu haben glaubt. Auch die Knäueldrüsen sind in ihrer Form verändert, die zum Theil vergrösserten Schlingen verbogen und verzerrt. Alle diese Drüsen liegen in rareficirtes, sklerotisches Bindegewebe eingebettet im unteren Theile der Cutis eng zusammen.

Die vorliegenden Befunde geben schon einen annähernden Begriff von dem hier vorliegenden pathologischen Processe, der die Haut auf dem Wege der Haarbälge angreift. Es entsteht Follikelverschluss und tief herabsteigende Hyperkeratose des Balgepithels. In einigen Regionen überwiegt die Hornproduction der Follikel, in anderen das begleitende, diffuse Erythem und in diesen Fällen bilden sich hauptsächlich die secundären, spiraligen Deformationen des Haares und Balges aus. Mit diesen Veränderungen, welche sehr an die analogen, aber nicht identischen der Keratosis suprafollicularis erinnern, combinirt sich schon in den schwächeren Graden eine mit Erweiterung der Lymphspalten einhergehende, sklerotische Veränderung des perifollikulären Bindegewebes. Diese letztere drückt sich später auch im interfollikulären Theil der Cutis in dem Rückgang der Gefässe und des anfänglichen, mässigen Zellenreichthums aus, dürfte in den Fällen grossartiger Atrophie der Kopfhaut vermuthlich bis zu einer Atrophie und Sklerose der gesammten Cutis gesteigert sein.

Durch diese Befunde weicht das Ulerythema ophryogenes jedenfalls bedeutend ab von dem Ulerythema centrifugum und sykosiforme. Denn hier kommt es im Stadium des Erythems nicht zur Bildung von Zellenherden, geschweige von diffusem Plasmom. Die Atrophie des kollagenen Gewebes, welche zusammen mit der Gefässatrophie das narbige Aussehen verursacht, vollzieht sich ohne vorherige Zellneubildung und das einzige verbindende Glied dieses Ulerythems und der übrigen bleibt somit in histologischer Beziehung: die Rarefaction des Kollagens und die Erweiterung des Lymphspalten.

Literatur der Ulerytheme.

Lehrbücher: Besnier-Doyon.
Neumann, Beiträge zur Kenntniss des L. erythem. Wiener med. Woch. 1863. (Canst. Jahresber. Bd. III. S. 287.)
Geddings, Ueber Lupus erythem. Sitzber. d. k. k. Ak. der Wiener Zeitschr. VII. Bd. II. Abth. 1868. S. 401.
Th. Veiel, Ueber Lupus erythem. Diss. Tübingen. 1872. S. 57.
Geber, Zur Anatomie des Lupus erythematosus. A. A. 1876. S. 28.
Kaposi, Neue Beiträge zur Kenntniss des Lupus erythematosus. A. A. 1872. S. 36.
Leloir, In Besnier-Doyon Kaposi. S. 267.
Stroganow, Zur path. Histologie des Lupus erythematosus. Centralbl. f. d. med. Wiss. 1877. No. 48.
Neumann, Beitrag zur Kenntniss des Lupus erythematosus. Wiener med. Woch. 1869. No. 68. II. Jahrg. 1. Heft.

Thin, Ueber die Pathol. des Lupus erythematosus. Lancet. 1875. Vol. I. Jan. 16 Medico chir. Trans. 58. Bd. 1875. A. A. 1876. S. 35 u. 93.
Morison, Histologische Untersuchungen über Lupus erythematosus Cazenave. A. A. 1886. S. 619.
Miethke, Ein Beitrag zur Histologie des Lup. erythematosus. Mon. f. prakt. Derm. Bd. IX. 1889. S. 348.
Schütz, Mittheilungen über mikrosk. Präparate von Lupus erythematosus. A. A. 1890. Bd. 22. S. 39.
Tänzer, Ueber das Ulerythema ophryogenes. Mon. 1889. Bd. VIII. S. 197.
Unna, Ulerythema sykosiforme. Mon. 1889. Bd. IX. S. 134.
—, Ulerythema acneiforme. Mon. 1890. Bd. XI. S. 82.
Sack, Ueber Ulerythema sykosiforme. Mon. 1891. Bd. XIII. No. 4. S. 133 u. 194.

Alopecia areata (Area Celsi).

Eine am Kopfe beginnende und meist auf diesen beschränkte, selten universell werdende Affektion der behaarten Haut, bei der rundliche, scharf begrenzte, sich koncentrisch vergrössernde, nicht erythematöse, kahle Flecke auftreten, die durch Confluenz zu totaler Kahlheit der betreffenden Hautstellen führen können. Die Flecke zeigen zuerst ein Lockerwerden der Haare, sodann ziemlich plötzlich ein Abbrechen, 3—6 mm über der Oberfläche, bei dem der lockersitzende Rest ein dickeres, dunkleres oberes Ende hat, wodurch die Areastümpfe die charakteristische Form eines Ausrufungszeichens oder Kommas erhalten. Sehr bald darauf findet man den Fleck selbst von Haaren ganz frei, aber an der Randzone die typischen Stümpfe, welche allein schon die Diagnose zu stellen erlauben. Stets ist nach dem Ausfall der Haare eine seichte Einsenkung der Haut an Stelle der Flecke zu fühlen, aber erst nach jahrelangem Bestande findet man eine narbenähnliche, bleibende Depression daselbst. Der Verlauf ist chronisch mit längeren Remissionen und relativ raschen Besserungen und Verschlimmerungen. Doch stellt sich fast immer, auch nach Jahrzehnte langem Bestande wieder normaler Haarwuchs ein. Die Sensibilität ist an den Stellen normal, die Reizbarkeit und Entzündungsfähigkeit herabgesetzt. Charakteristisch für diese entschieden contagiöse, oft geradezu epidemische Erkrankung ist der Mangel der bekannten, leicht nachweisbaren Pilze (Trichophyton, Flaschenbacillus) der Kopfhaut und der Mangel an entzündlichen Oberhautveränderungen (Bläschen, Schuppen und Krusten), wenigstens für die gewöhnlichen, reinen Areafälle.

Trotzdem die Kontagiosität der Alopecia areata feststeht und eine grosse Reihe verschiedener Pilzbefunde seit 1843 (Gruby) mitgetheilt wurden, ist der Mikroorganismus dieser Haarkrankheit noch völlig unbekannt. Ich gehe daher nur kurz über jene hinweg; ungeachtet jahrelanger Nachuntersuchung ist es mir nicht möglich gewesen, dieselben bei Anwendung der besten Methoden der Hornbakterienfärbung zu bestätigen. Gruby beschreibt Hyphenpilze mit zahlreicher Verästelung und Sporen an der äusseren Haaroberfläche; er hatte klinisch keine Fälle von Area vor sich. Stein (1860) fand später den von Gruby als Mikrosporon beschriebenen Pilz bei einer Katze, aber nicht beim Menschen. Malassez und Courrèges (1874) beschrieben verschiedene Sporen ohne Hyphen, die nicht am Haare, sondern an den Oberhautzellen im Bereich der Flecke reichlich vorkommen; ihre zwei ersten Arten stellen Vegetationsformen des Flaschenbacillus vor; auch sie hatten kaum reine Fälle von Area bei Untersuchung der „Pelade“ vor sich, denn es ist für die Area geradezu charakteristisch, dass bei derselben — mit wenigen Ausnahmen — die gewöhnliche Oberhautflora des Kopfes fehlt.

Buchner (1878) fand durch Züchtung wiederholt bei einem Falle einen Spaltpilz, der ein 1 μ grosses Körnchen mit zwei sehr dünnen kurzen fadenförmigen Fortsätzen darstellt.

Eichhorst (1879) constatirte, — übrigens nur in einem unter 9 Fällen — Sporen auf der Oberfläche der Haare und zwischen Haar und Wurzelscheide von 3,5—4,0 μ, selten von 1,3 μ, die gruppenweise zusammenlagen und scharf konturirt waren; auch hier glaube ich eine Complication der Area mit Pityriasis capitis (Flaschenbacillen) annehmen zu müssen.

Die einzige, mit den neueren Pilzfärbungsmethoden angestellte und zu positiven Resultaten gelangte Arbeit rührt von v. Sehlen her (1881). Er fand im Haarbalgtrichter, seltener tiefer unten im Balge zwischen Haar und Wurzelscheide sehr kleine Kokken in Haufen (0,3—0,5 μ); in den Agarkulturen waren sie etwas grösser (1,5 μ). Thin, welcher gleichzeitig einen Organismus zwischen Haar und Wurzelscheide auffand, identificirte dieses „Bacterium decalvans“ später (1885) mit den v. Sehlen'schen Kokken.

Der Kokkenbefund und die Züchtungsresultate von v. Sehlen sind nach seinen Präparaten und Kulturen durchaus nur anzuerkennen, aber es ist die Frage, ob ihm reine Areafälle vorgelegen haben.

Ich habe theils an Areastümpfen, theils an Schnitten eine grössere Reihe von Fällen untersucht und habe in der Mehrzahl derselben den völligen Mangel von mit den heutigen Methoden nachweisbaren Pilzen an der von v. Sehlen angegebenen Stelle konstatirt. In einigen Fällen und zwar stets bei Komplikation mit seborrhoischem Katarrh, fand ich — ähnlich wie v. Sehlen — in der Höhe des Haarbalgtrichters Flaschenbacillen an der Oberfläche des Haares, hin und wieder auch Morokokken, aber stets nur bei einzelnen Haaren, und keine Kokken, die ich sicher mit den v. Sehlen'schen hätte identificiren können.

Mehr Werth als auf derartige Pilzbefunde im oberen Theil des Haarbalgtrichters wäre auf solche im untersten Theile zu legen und ich will nicht unerwähnt lassen, dass ich die Existenz jener sehr kleinen, plumpen Bacillen ($^3/_4$ μ breit, $1^1/_4$ μ lang) neuerdings in allen Fällen von Alopecia areata an ausgezogenen Haaren konstatirte, die auch an gesunden Haaren vorkommen. Sie sassen massenhaft an solchen Haaren des ersten Stadiums, die sich durch eine lange, allmählich spitz zulaufende, atrophische Hohlwurzel auszeichneten und bedeckten hier einen grossen Theil des intrafolliculären Haarendes bis dicht an die Spitze der Haarwurzel hinunter, drangen auch unter die Cuticula und in die manchettenartigen Reste der Wurzelscheide, aber nicht in die Haarsubstanz ein. Sodann fanden sie sich auch in den Beethaarwurzeln des Nachwuchses. Ich kann diesen tiefeindringenden aber auch bei Gesunden vorkommenden Bacillen keinen ätiologischen Werth für die die Area Celsi einräumen.

Gegenüber der ziemlich bedeutenden Arealiteratur, welche sich über die ätiologische Frage — hie Bakterien, hie Nervenstörung — entwickelt hat und von welcher wir nur die Bakterienbefunde, da sie wenigstens positiver Natur sind, berücksichtigen können, ist die Histo-

logie der Area weit stiefmütterlicher behandelt worden. Die älteren Autoren begnügten sich mit der Untersuchung der ausgezogenen Haare und die dabei zu machenden Beobachtungen sind in der That nicht ohne Interesse. Allerdings gewinnt man nur dann eine klare Einsicht in diese Befunde, wenn man die Haarwurzeln scharf nach dem Umstande trennt, ob sie die ursprünglichen, durch den Process veränderten Papillenhaare darstellen oder die in der Folge nachwachsenden Beethaare. Dann nur klären sich die Widersprüche auf, welche in allen Punkten hierüber bei den Autoren bestehen, (s. z. B. die sehr vollständige Uebersicht bei Plattner pg. 37—48). Beide Haarsorten folgen dem Zuge leichter als normal, aber die erste Art unverhältnissmässig viel leichter als sonst die Papillenhaare.

Diese erste Art findet man lediglich in der nächsten Umgebung der Area, nur bei besonderer Haarruhe (poliklinisches Material) auch im Grenzsaum und sogar noch vereinzelt auf der Area. Diese Haare sind von normalem Glanze, nicht abgebrochen und splitternd, folgen aber dem leichtesten Zuge und zeigen ein allmählich sich verjüngendes, meist ganz spitz zulaufendes Wurzelende, welches keine Auftreibungen und weder eine Höhlung noch eine Vollwurzel aufweist.

Die Hohlwurzel ist in situ zu einer feinen Spitze atrophirt, an der man nur selten noch den schwachen Eindruck einer verkleinerten Papille wahrnimmt. In den besseren Klassen der Patienten werden diese Haare durch die Kopfpflege meist entfernt.

Die zweite Art von Areahaarwurzeln erhält man lediglich auf der Area selbst, meist an der Grenze gegen den gesunden Haarwuchs und je nach der Haarruhe reichlicher oder seltener. Sie werden meist 5—10 mm über der Hautfläche glatt abgebrochen nnd sehen ganz wie Ausrufungszeichen (!) aus, indem sie gegen den Follikel zu nicht nur sich verjüngen, sondern auch bedeutend blasser werden. Die Bruchstelle ist nämlich sehr häufig abnorm dunkel, unter Umständen kohlschwarz. Meistens lässt diese Schwärze nach abwärts allmählich nach, zuweilen hört sie auch plötzlich auf. Regelmässig geht dieser verjüngte Schaft in eine normal gebildete, aber sehr kleine Vollwurzel über, nicht ohne vorher in vielen Fällen noch eine oder mehrere Anschwellungen, sowohl im extra- wie intrafolliculären Abschnitt erlitten zu haben. Sowohl in dem dicken Ende wie in den intercalirten Anschwellungen ist der Markkanal durch eine centrale Luftansammlung aufgetrieben (Spiess, Behrend). Offenbar verdankt das Haar einer solchen Auftreibung auch das Abbrechen, die Stumpfbildung. Dieselbe hat makroskopisch weniger als mikroskopisch grosse Aehnlichkeit mit der Stumpfbildung bei Trichorrhexis nodosa. Aber gewöhnlich ist die bürstenähnliche Auffaserung des Endes viel kürzer und unregelmässiger als bei jener Affection und die Haarsubstanz daselbst dunkler. Oft fehlt die bürstenähnliche Auffaserung ganz und das Haar ist statt dessen eine Strecke weit und mehrfach längsgespalten, noch öfter einfach quer abgebrochen. An den unterhalb der Bruchstelle sitzenden Auftreibungen der „Ausrufungshaare“ bemerkt man zuweilen den Beginn der Zerfaserung in einem seitlichen, gesplitterten Defect. Sowohl an

solchen Stellen wie am Bruchende finden sich ausser schwarzen Pigmentkörnchen die verschiedensten Pilze als Saprophyten eingenistet. Die oben erwähnten Bacillen habe ich bei diesen Vollwurzeln, welche nachgewachsenen Beethaaren entsprechen, dicht über der Wurzel häufig gefunden. Diese Haare sind es, auf die sich das oft gebrauchte Epitheton „glanzlos" bezieht, diese sind auch, falls sie Auftreibungen zeigen, „brüchig", nur diese führen, — übrigens nicht mehr und weniger wie alle Beethaare — oft einen Theil der Stachelschicht des Haarbalges mit sich, während alle diese Eigenschaften auf die verjüngten Haarenden des ersten Stadiums nicht passen.

Aus der histologischen Untersuchung dieser Haarwurzeln bei der Area Celsi geht hervor, dass es sich lediglich um atrophische Veränderungen des Haares handelt, dass man aber zwei ganz verschiedene Arten regressiver Metamorphose dabei unterscheiden muss, eine acute, welche das bis dahin normale Papillenhaar betrifft, nur die Wurzel desselben befällt und den Beginn des ganzen Processes darstellt, und eine chronische, welche die nicht ausgefallenen, sondern als Beethaare längere Zeit persistirenden Haare betrifft, nicht an den betreffenden Vollwurzeln, sondern an dem Haarschafte oberhalb derselben lokalisirt ist und eine unbestimmte Zeit andauern kann. Nur die letzteren Veränderungen haben Aehnlichkeit mit denen bei Trichorrhexis nodosa; die erstere ist dagegen vergleichbar den Wurzelatrophieen der Papillenhaare bei anderen akut auftretenden Alopecien (Alopecia syphilitica, Alopecia postfebrilis etc.).

Die Untersuchung an Schnittpräparaten ist erst in neuerer Zeit an die Seite der Haaruntersuchung getreten. Die wenigen ausführlicheren, einschlägigen Arbeiten rühren von Harris, Robinson und Giovannini her.

Harris fand an der Leiche die Haarbälge atrophisch, ebenso die Talgdrüsen, die Knäueldrüsen dagegen normal. Eine Infiltration mit neugebildeten Zellen reichte von der Mitte der Cutis bis in den Papillarkörper, umgab die Haarbälge und Blutgefässe, auch die Capillaren des Papillarkörpers. Die atrophischen Haarbälge zeigten mehr Epithelsprossen als sonst beim Haarwechsel und eine stark verdickte transversale Muskelschicht. In nächster Nähe der atrophischen Haarbälge war eine Hypertrophie des Bindegewebes zu konstatiren.

Robinson untersuchte 7 Fälle von Lebenden und fand stets Entzündungserscheinungen sowie eine perivasculäre, nicht sehr verbreitete und nicht speciell perifolliculäre Infiltration mit Rundzellen. In den frischen Fällen bestand eine Coagulation von Lymphe in den erweiterten Lymphbahnen und auch einige der grösseren und kleineren Arterien enthielten Thromben. In den lange bestehenden Fällen waren stets die Blutgefässwände verdickt. In allen Lymphräumen der Cutis fand Robinson regelmässig eine Kokkenform, in frischen Fällen weit verbreitet, etwa von der Grösse des Staphylokokkus aureus (0,8 μ)*), die er für die Ursache der Affektion hält.

*) Im Original fälschlich 8 μ.

Die Oberhaut verhielt sich in allen Fällen normal, ebenso die Knäueldrüsen. Die Veränderungen der Haare selbst sind nach Robinson nicht sehr verschieden von denen, die beim normalen Haarausfall vorkommen. In den frischen Fällen sind sie von den Anhangsgebilden der Haut allein befallen, später atrophiren auch die Talgdrüsen und erst ganz spät das Fettgewebe. Das Eingesunkensein der Areae führt Robinson daher nicht — wie Michelson — auf einen Fettschwund, sondern — wie Hutchinson — und mit Recht auf den Haarmangel zurück. Robinson sieht in den Veränderungen der Blut- und Lymphgefässe das Primäre und betrachtet die spätere Drüsenatrophie ebenso als Folge einer chronischen obliterirenden Gefässerkrankung, wie den Haarausfall im Anfange als Consequenz eines akuten, thrombotischen Arterienverschlusses.

Giovannini hat sehr ausführliche Arbeiten über die Histologie der Area Celsi geliefert. In seiner Hauptarbeit theilt er die Resultate mit, die an einem Material von 20 Lebenden gewonnen sind und zwar mittelst einer Färbemethode (Gentianaviolett, Chromentfärbung), welche ihm die feineren Veränderungen der Hornsubstanz des Haarschaftes zu studiren erlaubte. So dankenswerth diese äusserst mühsame Arbeit ist, in welcher aus Serien von Haarquerschnitten die idealen Längsbilder der Haarbälge reconstruirt werden und so sichere Schlussfolgerungen sie in Bezug auf das Verhalten der Mitosen und der Verhornung in den einzelnen Haarabschnitten erlaubt, für so anfechtbar halte ich die Resultate des Verfassers rücksichtlich der entzündlichen Veränderungen, wie bei jeder Untersuchung, bei der nur in Flemming'scher Lösung fixirtes Material zur Verwendung gekommen ist.

Giovannini legt den grössten Werth auf den, wie er glaubt, gesicherten Nachweis, dass eine Infiltration von weissen Blutkörperchen um den tiefen Theil des Haarfollikels die Affektion nicht nur begleitet, sondern sogar den übrigen Phänomen vorausgeht. Im Gegensatz zu seinen Vorgängern erklärt er die Alopecia areata im Wesentlichen für eine tiefliegende Folliculitis. Von dieser lokalen Leukocytose soll dann die Degeneration der Haarsubstanz abhängig sein durch das Bindeglied einer perifolliculären Circulationsstörung, die erst die Ernährung der Haare beeinträchtigt und dann die Matrixzellen der Haartheile zum Absterben bringt. Ich muss hier gleich von vornherein betonen, dass selbst dann, wenn die Constanz einer primären Leukocytose in und um den unteren Balgabschnitt erwiesen wäre — was nach meiner Meinung nicht der Fall ist — der Schluss, eine solche Leukocytose genüge zur Erklärung einer Degeneration des Haarbulbus, durchaus unzulässig erscheint. Denn es gibt eine grosse Reihe von Hautentzündungen mit ausgesprochenster Leukocyteneinwanderung in den Haarbalg (gewisse Fälle von coccogener Sykosis, von Trichophytie, viele gelegentliche Befunde bei entzündlichen Dermatosen), welche nicht einmal einen Haarausfall, geschweige eine Nekrose des Bulbus zeigen. Giovannini bezieht ohne Weiteres jeden Kernreichthum an den Flemming'schen Präparaten auf Leukocyten. Meist geht diese „leukocytäre" Infiltration der Degeneration des Haarendes parallel; ausnahmsweise

findet sich aber auch eine starke Degeneration bei schwachem Infiltrat. Wäre Giovannini's Annahme, dass die leukocytäre Infiltration die Degeneration bewirke, richtig, so dürfte höchstens das Umgekehrte vorkommen — schwache Degeneration bei starkem Infiltrat. Ich habe jedoch ebenso wie Harris und Robinson, sogar viele, stark atrophische Bälge bei fast fehlendem Zelleninfiltrat in der Umgebung des tiefen Balgtheils gefunden.

Nach diesen kritischen Vorbemerkungen gebe ich zunächst diejenigen Resultate von Giovannini, die mir von bleibendem Werthe zu sein scheinen. Giovannini unterscheidet sehr richtig zwei Stadien der Affektion; im ersten sind die Haare lose geworden und theilweise abgebrochen, im zweiten ausgefallen und durch unzureichenden Nachwuchs ersetzt. Gleich anfangs findet man ein zelliges Infiltrat um die Gefässe des unteren Balgtheils, am stärksten oberhalb des Bulbus ausgebildet, oft nur einseitig, dem Follikel knotenförmig aufsitzend. Ein ebensolches zeigt die Haarpapille. Am oberen Follikeltheil findet sich ein zelliges Infiltrat nur an zwei Stellen, unterhalb der Talgdrüse und unterhalb des Haarbalgtrichters, mit einem Wort überall dort, wo die Gefässschlingen am dichtestens an das Haar herantreten. Die Gefässe der oberen Blutbahn sind im Allgemeinen von einem zelligen Infiltrat umgeben, die unteren nur streckenweise, nämlich in der Nähe der Follikel. Die intermediäre Haut ist nur mässig infiltrirt und zwar im oberen Theile mehr als im unteren. Die Knäuel zeigen sich stets vom Infiltrate frei, während um den oberen Theil der Gänge zuweilen ein solches vorhanden ist. Zugleich verschwinden die Mitosen, die sich normalerweise in den Haarmatrices finden und das Pigment nimmt an Masse ab.

Alle diese bisherigen Sätze — vorausgesetzt, dass man unter zelligem Infiltrat nicht gerade Leukocyten versteht, kann ich vollinhaltlich unterschreiben. Darüber unten mehr. Das erste Zeichen des Haarschwundes im Innern der Follikel ist nach Giovannini die nummerische Abnahme der Mitosen in den Matrices, dieselben verschwinden nicht ganz, reduciren sich aber rasch auf etwa den vierten Theil des Normalen. Dann degeneriren die Zellen der Matrix des Haares und der Wurzelscheide, die Kerne sind weniger granulirt und tingibel und schliesslich wandeln sich die Zellen in formlose Schollen um, während das Pigment in und zwischen den Zellen verschwindet. Die Auflösung der Matrixzellen führt zur Zerstörung des Bulbus. Ausserdem degenerirt aber auch der suprabulbäre, der „Halstheil" des Haares, theils indem er sich verdünnt, theils indem er diskrete Degenerationsherde aufweist. Schliesslich verschwindet er auch, indem er von unten her einschmilzt. Darauf erst schwindet auch die Wurzelscheide des bulbären und suprabulbären Theiles; die schon vorher in ihre einzelnen Zellen zerfallen war. Dadurch wird der Zusammenhang zwischen Haar und Balg aufgehoben und das Haar fällt aus.

Da Giovannini bei dieser Schilderung beständig von Degeneration, Zerstörung und Auflösung spricht, so glaube ich den Autor richtig zu interpretiren, wenn ich annehme, dass er sich die Verkleinerung des aus-

fallenden Areahaares als eine Nekrose und Resorption der tiefsten Epithelien in situ vorstellt. An meinen Präparaten bin ich dagegen zu einer Vorstellung geführt worden, welche sich der von Harris und Robinson mehr anschliesst.

Danach ist die Verkleinerung des tiefsten Haarabschnittes vor dem Ausfall der Haare nur eine einfache Atrophie und Aufwärtswanderung, wie sie bei jedem Haarwechsel vorkommt, und die Besonderheiten, resp. Unregelmässigkeiten des Haarendes erklären sich durch die grössere Intensität und Rapidität des Processes bei der Area Celsi. Meine Untersuchungen habe ich ausser an zahlreichen ausgezogenen Haaren an drei Hautstücken gemacht, von denen zwei dem Lebenden, eines der Leiche*) entnommen war. Ich untersuchte zum kleineren Theil an Flachschnitten der Haut, wie Giovannini, zum grösseren an gewöhnlichen, die Haare in ihrer Längsachse treffenden Schnitten. Fasse ich die aus diesen drei Untersuchungen gewonnenen Resultate kurz zusammen, so ist das erste Symptom ein Schwinden des Bulbus, indem mit Fortfall der Epithelneubildung die die Papille umgreifende Epithelkappe kleiner wird sowohl in der Höhen- wie Breitenrichtung. Zugleich verkleinert sich die Papille und erhält die Form eines kugligen Knopfes und die homogene Grenzmembran verdickt sich. Während dieselben Vorgänge nun beim gewöhnlichen Haarwechsel langsam eintreten und dazu führen, dass das Papillenhaar sich von der Papille im Aufwärtssteigen ebenso abzieht, wie es dieselbe niederwachsend umgriffen hat, scheint bei der Alopecia areata das Aufsteigen viel später und dann plötzlich, gleichsam sprungförmig einzutreten. Schon vor der Abhebung des Haares verdünnt sich das untere Ende, besonders in der Rindensubstanz, während das Mark hin und wieder (Giovannini) sich erweitert und durch Luftansaugung Höhlen bildet. Wenn der Epithelnachschub ganz aufhört und damit eine der aufwärts treibenden Kräfte fortfällt, verhornt das untere Ende viel weiter nach abwärts als gewöhnlich. Dadurch entsteht ein abnorm dünnes, aber an dem letzten Ende weniger spitzes, im Ganzen viel festeres Wurzelstück als normal. Dasselbe sitzt natürlich loser als sonst in dem relativ zu weiten Follikel und wird daher in vivo und beim Schneiden leicht entfernt; dadurch kommt es, dass man Haare in diesem Stadium reichlich im Haarausfall, selten auf den Schnitten antrifft. Diese abnorm tief in den Haarbalg nach abwärts steigende Verhornung geht nun nicht immer regelmässig vor sich. Es finden sich Lücken in der Verhornung der Wurzelscheide, in welche sich als Ort des geringen Widerstandes die weicheren Zellen der resistirenden Matrix der Rinde und des Markes hineindrücken oder die verhornten Wurzelscheidenzellen geben hier und da ganz nach und zerstreuen sich unter die weniger stark verhornenden centralen Epithelien des Haarendes.

Ich finde mithin den Unterschied der ausfallenden Haare der normalen und areatischen Kopfhaut histologisch hauptsächlich in zwei

*) Ich verdanke dieses grosse Stück der Kopfhaut Herrn Prosector Dr. Eugen Fraenkel.

Punkten; die Areahaare verhornen tiefer nach abwärts, wobei sie sich verdünnen und sie bilden kein regelmässig auffaserndes, besenförmig gestaltetes Wurzelstück, da die Wurzelscheide nicht normalerweise vor dem Haare aufsteigt, sondern zusammen mit demselben. Die Unregelmässigkeiten der Verhornung des Endes sind zu selten, um für typisch zu gelten. Ob sie mit den von Giovannini beschriebenen Degenerationsherden in Beziehung stehen, will ich dahingestellt sein lassen. Ich fand in den Areaherden keine besondere Degeneration, die von der normalen Epithelatrophie beim Haarwechsel und der Verhornung verschieden wäre.

Uebrigens muss ich betonen, dass neben diesem abnormen Modus des Haarausfalls auch zugleich an vielen Haaren der normale Wechsel auftritt mit langsamerem Aufschub eines besenförmigen Haarendes bis zur mittleren Balgregion und darauf folgender Beethaarperiode. Diese Haare findet man natürlich öfter in den Schnitten als im Ausfall, da sie weniger lose sitzen. Sie sind es auch, an denen die sekundären, regressiven Metamorphosen eintreten, die mit der Trichorrhexis nodosa Aehnlichkeit haben. Sie liefern ausserdem einen der Beweise für die Wachsthumsmöglichkeit des Haares aus dem Haarbeete heraus, indem man hier häufig Ausrufungszeichen-ähnliche, längere Haare findet, die am äusseren Ende markhaltig, also alte Papillenhaare sind, aber ein längeres, markloses, homogenes, helles, dünneres Wurzelstück besitzen, welches nur von der darauf folgenden, besenförmigen Vollwurzel geliefert worden sein kann, da die dünnen Haarenden der akuten Periode direkt zum Ausfall führen, überdies dunkel sind und ein deutliches Oberhäutchen aufweisen.

Durch den relativ plötzlichen Ausfall des Papillenhaares, nachdem es bei voller Länge im Balge sitzend, bereits eine Verdünnung des Wurzelendes erfahren hat, ist es erklärlich, dass die nach dem Ausfall zusammensinkenden Bälge sich von denen des normalen Haarwechsels durch ihre oft viel bedeutendere Länge unterscheiden. Sie haben sich eben nicht, wie gewöhnlich, langsam während des Aufsteigens des Papillenhaares verkürzt und einen mehr oder minder schmalen Haarstengel zu bilden Gelegenheit gehabt. Daher kommt es auch weiter, wenn beim Ausfall des Haares Reste der Matrix zurückgeblieben sind und alsbald ein junges Haar produciren, dass man dann primitive Haarkegel und junge Papillenhaare von kleinen Dimensionen in auffallend weiten und langen, alten Bälgen zu sehen bekommt. Doch die bedeutendsten Unterschiede der alten Bälge auf den kahlen Areastellen, gegenüber den Bälgen beim gewöhnlichen Haarwechsel sind Abweichungen in der Längsrichtung des Haares, die Giovannini vielleicht deshalb entgangen sind, da sie natürlich an Flachschnitten der Haut nicht so gut wahrnehmbar werden. Ein grosser Theil der haarlosen resp. mit jungem Nachwuchs versehenen Bälge ist spiralig gedreht oder in verschiedener Weise, oft drei- und viermal gebogen und geradezu abgeknickt. Sodann finden sich im oberen und mittleren Theil der Bälge Erweiterungen und dazwischen Einschnürungen, bis zu völliger Undurchgängigkeit und Cystenbildung. Ich habe bis 4 Cysten

mit entsprechenden Schnürringen übereinander gezählt, von denen die obersten dem erweiterten Haartrichter entsprachen. Manche Haare machen auch nur den Eindruck von mehrfach cystisch erweiterten, moniliformen Bälgen, sind in Wirklichkeit aber nur seitlich angeschnittene spiralige Haare, bei denen der Schnitt immer abwechselnd mitten hindurch und seitlich getroffen hat. In diesen sieht man unter Umständen junge Haare in den weiteren Abschnitten gestreckt hindurchziehen. Die Cysten dagegen erkennt man sicher daran, dass innerhalb derselben Reste alter Wurzelscheide und junge Härchen selbst spiralig gedreht und manchmal sogar knäuelförmig aufgerollt sind. Hier liegen wirklich vollkommene Abschnürungen des Balges vor.

Diese Deformationen der leeren oder von jungen Härchen ungenügend ausgefüllten Bälge erklären sich einfach durch das Uebergewicht, welches die muskulären Kräfte der Haut über die Bälge gewinnen nach Fortfall der als Widerstand wirksamen, starken Haare. Die Arrectores bewirken theils Abknickungen, theils spiralige Drehungen. Erstere, indem sie das untere Drittel des Balges, der seine Steifigkeit verloren hat, gegen die oberen zwei Drittel abknicken, letztere, indem sie die oberen zwei Drittel auf einen geringeren Raum zusammenzuschieben versuchen. Die Erweiterungen, Einschnürungen und Cystenbildungen entstehen durch concentrische, unregelmässige Wirkung der mittleren Balgmembran. Beide contractilen Apparate können sich in ihrer Wirkung auf dieselben kombiniren und dann noch unregelmässigere Formen des Balges hervorrufen.

Diese Deformationen des Balges haben wiederum eine mechanische Wirkung auf die jungen, nachsprossenden Papillenhaare von schmächtigem Kaliber, indem dieselben geknickt, gedreht, ja ganz aufgerollt und im Balge zurückgehalten werden. Ein grosser Theil dieses Nachwuchses geht daher für den Haarersatz verloren und der die Area bedeckende Flaum besteht grösstentheils nur aus solchen jungen Papillenhärchen, welche unterhalb richtiger Beethaare aus von diesen in die Tiefe gewucherten, kräftigen Epithelfortsätzen entstanden sind. Auch werden die jungen Härchen oft von den übermächtigen Arrectoren seitwärts aus der Richtung gebracht, ohne dass jedoch diese Lageveränderung für das austretende Haar eine Bedeutung besässe.

Die alten Bälge zeigen stets eine grössere Reihe von unregelmässigen Epithelfortsätzen (Harris), oft federbusch- oder wirtelartig. Diese haben aber nur selten die Bedeutung einer stärkeren Epithelwucherung des unteren Balgtheils; sie sind meist nur schwach gefärbt, nicht chromatinreich und verdanken ihre Entstehung hauptsächlich dem Umstande, dass bei dem plötzlichen Haarausfall eine noch sehr epithelreiche und lange Balgzone von allen Seiten der einschnürenden Wirkung der mittleren Balgmembran ausgesetzt war, die dadurch zu unregelmässigen Einziehungen und Ausbuchtungen des Follikels reichlich Anlass gab. Allerdings treten dann später zu diesen und auf Grund dieser Epithelausbuchtungen auch junge, chromatinreiche Sprossen auf.

Während diese Veränderungen der Follikel in den kahlen Areastellen hauptsächlich die Aufmerksamkeit auf sich ziehen, sind es in

den noch haartragenden, peripheren Zonen ausserhalb derselben besonders die circulatorischen Phänomene. Ich kann in dieser Beziehung fast alle Angaben von Robinson bestätigen und dieselben noch etwas erweitern; nur seine Kokken in den Lymphgefässen habe ich in keinem meiner Fälle gefunden. Ich finde daselbst — im Gegensatz zur kahlen Area — die Gefässe des oberflächlichen, horizontalen Gefässnetzes und die schräge dahin aufsteigenden Arterien und absteigenden Venen erweitert, an verschiedenen Hautstellen in verschieden hohem Grade, während der untere Gefässplexus der Haut und die Gefässe des Hypoderms von normalem Kaliber sind. Da eigene Kapillarschlingen des Papillarkörpers an der Kopfhaut ja kaum vorhanden und die sonst an den Papillarblutgefässen sich abspielenden Veränderungen an der Kopfhaut quasi ein Stockwerk abwärts in die mittlere Cutis gerückt sind, so ist die hier befindliche Gefässdilatation nicht auffallend, sondern den meisten Alopecien eigen. Besonders stark sind die absteigenden Venen der Haut erweitert und hier finde ich — allerdings hier allein — ziemlich regelmässig die von Robinson erwähnten Thromben. In meinen Präparaten sind es überall wandständige, einen grossen Theil des Lumens freilassende, aus rothen Blutkörperchen gebildete und einige oder viele unversehrte, weisse Blutkörperchen einschliessende Pfröpfe. Dieselben enthalten — ich habe alle bekannten Färbungsarten versucht — kein Fibrin, aber auch kein Hyalin. Dass es sich nicht um einfache Blutcoagula handelt, geht daraus hervor, dass sie fest einer Seite der Venenwand anhaften, an welcher Stelle die Endothelien fehlen oder schwer tingibel, aufgequollen sind, dass bei guter Methylenblau-Säurefuchsin-Tanninfärbung die sie zusammensetzenden rothen Blutkörperchen keine dunkelviolette Färbung annehmen, sondern nur eine verwaschene, schwache Rosafärbung, dass ihre Konturen sich dabei ganz unscharf und verwischt erweisen und dass endlich der Leukocytengehalt der Pfröpfe ein äusserst wechselnder ist. Es handelt sich also um rothe, sekundär ausgewaschene und zum Theil von Leukocyten durchsetzte, aber nicht eigentlich fibrinös geronnene, sondern durch geronnenes Serumeiweiss zusammengekittete Thromben. Ein erhebliches Circulationshinderniss vermögen sie wohl nicht zu erzeugen und ich bin weit entfernt, mit Robinson ihnen eine hervorragende Bedeutung als Ursache der weiteren Veränderungen in der Haut einzuräumen. Jedenfalls besteht aber im ersten Stadium des Losewerdens der Haare eine in der oberen und mittleren Cutis localisirte Hyperämie, welche durch die geringe Betheiligung der oberflächlichsten Hautschicht gewöhnlich der klinischen Beobachtung entgeht.

Diese Hyperämie ist mit einem durch die ganze Cutis verbreiteten Oedem vergesellschaftet, welches sich einerseits durch die Erweiterung aller grossen Saftspalten und Lymphgefässe, andererseits durch eine merkliche Quellung des kollagenen Gewebes kennzeichnet. Besonders die Haarbälge und schrägen Hautmuskeln sind von überaus weiten Saftspalten umgeben, weniger die Knäueldrüsen. Auch das Oedem lokalisirt sich am stärksten in dem oberen und mittleren Drittel der Cutis. An mit Orcein oder Säurefuchsin auf Kollagen gefärbten Schnitten

zeigt es sich, dass die elementaren Lymphspalten zwischen den kollagenen Bündeln dagegen nicht erweitert, dass sie vielmehr kleiner sind durch die Schwellung der letzteren, die schwächer als sonst gefärbt, in verschiedenem Grade tingibel, allgemein jedoch aufgequollen erscheinen.

Wie unter diesen Verhältnissen zu vermuthen, ist das elastische Gewebe etwas aus seiner Lage gedrängt und verschoben und die feineren Balken sind viel, die gröberen etwas schwächer als sonst tingibel. Es besteht ein ausgeprägtes, interstitielles und parenchymatöses Oedem der Cutis.

Hyperämie und Oedem sind entzündlicher, nicht mechanischer Natur. Das lehrt die Zunahme der Bindegewebszellen um sämmtliche erweiterte Blutgefässe. Diese bewahren den Typus der Spindelzellen und zeichnen sich durch eine erhebliche Grösse vieler Kerne aus. Von einem leukocytären Exsudat um die Gefässe im allgemeinen (Giovannini) kann keine Rede sein; selbst dort, wo Thromben und ziemlich viele Leukocyten der Gefässwand direkt anliegen, ist es mir nicht möglich gewesen, mit Sicherheit mehr als hier und da ein weisses Blutkörperchen in der Nachbarschaft der Gefässe zu entdecken. Eine konstante Leukocytose wäre auch ein sehr wunderbares Phänomen, wo noch niemals weder in der Cutis, noch der Oberhaut, noch in den Haarbälgen bei Area Celsi eine auch nur minimale Eiterung klinisch nachweisbar gewesen ist. Die entzündliche Schwellung hat vielmehr einen rein serösen Charakter. Immerhin aber kann ich Robinson und Giovannini nur in der Betonung des entzündlichen Charakters des primären Stadiums der Area zustimmen und wenn der kahle, centrale Fleck in allen Fällen eine leichte Depression erkennen lässt, so liegt es ausser am Haarschwunde gewiss auch zum Theil an der Gedunsenheit der umgebenden Haut.

Literatur.

Gruby, Recherches sur la nature, le siège et le developpement du Porrigo decalvans ou Phytalopecie. Comptes rendus de l'Académie des Sciences. Paris 1843. t. XVII. p. 301.

Spiess, D'Alopecia singulari forma. Diss. Frankfurt a. M. 1857.

v. Baerensprung, Ueber Area Celsi, die Porrigo decalvans, die Alopecia circumscripta und areata der Neueren. Charité-Annalen. Bd. VIII. 1858. S. 59.

Stein, Microsporon Andouini und Trichophyton tonsurans als pflanzliche Parasiten im thierischen und menschlichen Haar. Prager Vierteljahrsschrift f. prakt. Heilk. XVII. 1860.

Boeck, Beobachtungen über Area Celsi. V. A. Bd. 43. S. 336.

Scherenberg, Beobachtungen über Area Celsi. V. A. Bd. 46. S. 493.

Rindfleisch, Area Celsi. A. A. 1869. S. 403.

Pincus, Ueber Alopecia areata und Herpes tonsurans. Deutsche Klinik. Bd. 21. 1. 1869.

Braunstein, Ueber Alopecia areata als Trophoneurose. Diss. Freiburg i. B. 1873.

Courrèges, Etude de la pelade. These. Paris. 1874.

Malassez, Note sur le champignon de la pelade. Arch. de phys. norm et path. 1874. S. 203.

Michelson, Ueber Herpes tonsurans und Area Celsi. Volkmann's Vortr. No. 120.

Buchner, Kritische Bemerkungen zur Aetiologie der Area Celsi. V. A. Bd. 74. S. 327.
Eichhorst, Beobachtungen über Alopecia areata. V. A. Bd. 78. S. 197.
Michelson, Zur Discussion über die Aetiologie der Area Celsi. V. A. Bd. 80. 1880. S. 296.
Schultze, Die Theorien über die Area Celsi. V. A. Bd. 80. S. 193. 1880.
Thin, On Bacterium decalvans. Proceed. Roy. Soc. W. 217. 1881.
Duckworth und Harris, Case of Area Celsi, in which the parts were examined after death. Path. Soc. London. T. 33. 1883.
v. Sehlen, Zur Aetiologie der Alopecia areata. V. A. Bd. 99. S. 327, u. Bd. 100. S. 361.
Thin, Alopecia areata u. Bacterium decalvans. Mon. f. prakt. Derm. 1885. S. 241.
Michelson, Ueber die sog. Areakokken. Fortschr. d. Med. S. 230. 1886.
Selvir, De la pelade et des peladoides. Bull. de l'academie de medicine. 1888. p. 940.
Besnier, Sur la pelade. 1888. Paris. (Balzer.)
Behrend, Ueber Alopecia areata und über die Veränderung der Haare bei derselben. V. A. Bd. 109. S. 493. u. Berl. klin. Wochenschr. 1889. No. 1—2.
Robinson, Pathologie und Therapie der Alopecia areata. Mon. 1888. Bd. 7. S. 409.
Mibelli, Ueber einige deformirte Haare in einem Falle von Alopecia areata des Bartes. Giorn. 1890. No. 3.
Giovannini, Einige Untersuchungen über die pathol. Anatomie der Area Celsi. Giorn. 1889.
Plattner, Wesen und Ursache der Alopecia areata. Diss. Chur. 1890.
Giovannini, Untersuchungen über die pathologische Histologie der Area Celsi. Annales 1891. p. 921.

Sklerodermie.

Unter dem Namen der Sklerodermien fassen wir eine Reihe von Affektionen umschriebenen und allgemeinen Charakters zusammen, welche sich durch eine holzartige Verhärtung und Unbeweglichkeit der Haut auszeichnen. Sie entstehen mit oder ohne erythemähnliche Vorboten, rascher oder langsamer, verharren am Orte oder breiten sich mit oder ohne Vorangehen einer bläulich-rothen Zone aus, verschwinden langsam oder führen nach sehr langem Bestande zu fibröser Atrophie der Haut und des subcutanen Gewebes, meist unter erheblicher Pigmententwickelung. Indem wir eine Reihe von Dermatosklerosen hier ausschliessen, in welchen die Verhärtung erst im letzten Stadium zugleich mit der Atrophie der Haut auftritt, wie bei hochgradigen Formen der Perniosis und Raynaud'schen Krankheit, der Nervenlepra, Tabes, bei chronischem Gelenkrheumatismus an der Haut der Finger und Zehen, an varicösen Unterschenkeln, und also nur solche Formen als Sklerodermie zulassen, in welchen die Bindegewebsverhärtung bereits auf der Höhe der Krankheit erscheint, verbleiben noch eine Reihe verschiedener klinischer Formen, denen zum Theil auch anatomische Differenzen zu Grunde liegen. Man unterscheidet am besten 2 Hauptformen, die diffuse und circumscripte.

Die diffusen Sklerodermien treten meistens im mittleren Lebensalter, allmählich, an der oberen Körperhälfte auf, nachdem erythematöse Exantheme oder auch myxoedemähnliche Verdickungen des Hypoderms vorhergegangen sind und zwar gleich von vornherein in Form diffuser Verhärtungen oder in Form netzartiger, später confluirender Streifen. Der klinische Hauptcharakter aller diffusen Formen besteht darin, dass sie besonders in ihrer Ausdehnung, aber überhaupt besser mit dem Finger

palpirt als mit dem Auge wahrgenommen werden. Es beruht dieses auf der geringen Veränderung des Hautkolorits, welches lange Zeit mattgelblichweiss, später allerdings mehr wachsgelb oder schmutziggraugelb ist und in die Farbe der gesunden Umgebung allmählich übergeht und der meist ebenfalls kaum wahrnehmbaren Veränderung des Hautreliefs, welches anfangs ganz in gesundem Niveau oder etwas über dasselbe erhaben, später gewöhnlich etwas vertieft ist, aber ebenfalls nicht scharf abgesetzt erscheint. Scharf abgeschnitten ist dagegen die fühlbare Verhärtung und Unverschieblichkeit der Haut. Bei den diffusen Formen „überrascht" daher stets die Palpation. Die Oberfläche der Haut ist unverändert oder bei stärkster Ausbildung leicht rauh und schuppig. Bei längerem Bestande treten fast immer Pigmentflecke oder diffuse Pigmentationen, theils auf den holzharten Partieen selbst, theils in deren Umgebung, theils ganz unabhängig von denselben auf.

Die diffusen Sklerodermien besitzen entweder von Anfang an einen universellen Charakter, überziehen den ganzen Rumpf, die ganzen Arme, den Nacken, das Gesicht, die Oberschenkel u. s. f. in progressiv symmetrischer Ausbreitung (Besnier's Selérémie) oder sie sind lange Zeit rein regionär, auf das Gesicht, die Hände, den Hals etc. beschränkt, ohne dass dadurch der diffuse Charakter und die mangelnde, scharfe Begrenzung Einbusse erlitten. Diese letzteren können übrigens sich allmählich auch generalisiren. Zu den wichtigsten regionären Sklerodermien gehören die Sklerodactylien mit ihrem Ausgang in Mutilation, Knochendeformitäten etc. Die diffusen Sklerodermien, sowohl die universellen wie die regionären, führen stets zu einer auffallenden Beweglichkeitsbehinderung im Gegensatz zu den circumscripten, auch wenn diese durch Multiplicität einen grossen Theil des Körpers einnehmen. Die Gelenke stehen in halber Flexion, das Mienenspiel des Gesichts weicht einer starren Maske, das Athmen wird erschwert u. s. f. Diese Verringerung der Hautdehnbarkeit weicht mit der nach Monaten oder Jahren eintretenden spontanen Besserung wieder der Norm oder geht schlimmeren Falles in volle Hautcontractur der betreffenden Regionen oder des ganzen Körpers über, im selben Maasse, als die anfängliche Hypertrophie der definitiven Atrophie der Haut weicht.

Die umschriebenen Sklerodermien sind stets schon von ferne auffallend, theils durch die Farben, theils die Höhendifferenz der sie constituirenden Flecke und Streifen; die Härte gleicht in manchen Fällen der der diffusen Sklerodermien, in anderen occupirt sie jedoch nur einen oberflächlichen Theil der Haut und zeigt daher Papier-, Kartenblatt- bis Pergamenthärte, in wieder anderen nimmt sie vorzugsweise die tieferen Partien der Haut ein und bildet gelbe, durchschimmernde Wülste und Streifen. Danach lassen sich drei Hauptformen unterscheiden, die vielleicht auch wirklich dem Wesen nach, jedenfalls aber der histologischen Struktur nach zu trennen sind. Die häufigste ist die von den englischen Autoren seit langer Zeit sogenannte Morphaea, die zweite will ich die kartenblattähnliche und die dritte die keloidähnliche nennen.

Die Morphaea entsteht einzeln oder in mehreren, selten vielen Exemplaren langsam und unmerklich, entweder direkt in der ihr später eigenthümlichen matten, wachsgelben Farbe als mark-, thaler-, bis handflächengrosse Flecke von rundlicher oder zackiger, selten streifenartiger Gestalt, oder in Form ebenso gestalteter, bläulichrother Flecke von zerstreuten Gefässerweiterungen durchzogen, welche erst allmählich vom Centrum nach dem Rande hin bleich werden, hier aber immer ihre bläuliche Farbe behalten. Der Ausbreitung der mattweissen Farbe entspricht die Verhärtung der Stellen, welche durch die ganze Tiefe der Haut, unter Umständen sogar durch das Hypoderm auf die Fascie und das Periost übergeht. Mehr oder weniger schön ausgeprägt finden wir bei der Morphaea eine für sie charakteristische, bläulichrothe, „lila" Randzone, die keine Verhärtung aufweist und in späteren Stadien häufig einen zwischen ihr und der weissen Mitte sich einschiebenden Pigmentsaum. Wo die Flecke in dieser Weise multicolor sind, pflegt die Oberfläche im Niveau der umliegenden Haut zu liegen, und glatt oder von feinen trockenen Schuppen mit concentrischer Streifung bedeckt zu sein. Die von vorneherein einfarbenen Morphaeaflecke sind dagegen meist etwas über die Umgebung erhaben und glänzend mit gespannter Hornschicht bedeckt — ein Unterschied im Aussehen, der offenbar auf die mehr oder weniger starke Ausbildung der Bindegewebsneubildung an der Oberfläche zurückzuführen ist. Die Flecke vergehen nach Monaten oder Jahren unmerklich, wie sie gekommen oder sie sinken im Centrum ein und die

Atrophie der Cutis setzt sich auf die unterliegenden Gewebe unter Umständen fort, so dass tiefe Dellen, Gruben und Furchen entstehen, die aber nach längerer Zeit auch wieder mit Hinterlassung einer gefalteten, greisenartig atrophischen, meist pigmentirten Haut ausheilen. Die in rundlichen Flecken auftretende Morphaea hat eine Vorliebe für den Hals, den Schultergürtel, die Brust, die streifenförmige findet sich — öfter in zosterartiger Anordnung — am Rumpf, den Extremitäten, dem Kopf, hier vorzugsweise dem Verlaufe des linken Supraorbitalis, resp. auch des Infraorbitalis folgend.

Die kartenblattähnliche Sklerodermie tritt ebenso unmerklich wie die Morphaea, aber sofort in weissen, viel kleineren, linsen- bis groschengrossen und stets unter das Niveau der umliegenden Haut eingesunkenen Flecken auf, meist in mehreren, aber wenigen Exemplaren, vorzugsweise an der Brust und der Schulter. Die etwas vertiefte, bläulichweisse, perlmutterglänzende oder kreideweisse Scheibe macht den Eindruck eines in die Haut eingefalzten Visitenkartenblattes. Sie ist scharf gegen das Gesunde abgesetzt, hin und wieder mit feinem, bläulichem Rande und lässt sich mit pergamentartiger Resistenz von der Unterlage abheben, wobei man den Sitz lediglich im oberen Theil der Cutis constatirt. Diese Form heilt stets spontan mit Hinterlassung einer an senile Atrophie erinnernden Veränderung der Hautstelle; sie geht nicht auf die unterliegenden Gewebe über.

Die keloidähnliche Sklerodermie ist die seltenste Art. Während die anderen beiden umschriebenen Formen anscheinend Gefäss- oder seltener Nerventerritorien entsprechen, deutlich umrandet sind und an der Oberfläche Farbenveränderungen aufweisen, tritt diese Form in groben, theils parallel verlaufenden, theils sich rhomboidal kreuzenden und verfilzenden, an den Enden in feinere Fasern sich auflösenden Strängen auf, überall in der Spaltungsrichtung der Cutis und offenbar den praeexistenten Cutisbündeln selbst entsprechend. Dieselben sind von weissgelblicher Farbe, undurchscheinender als die normale Cutis und dadurch in ihrem Verlaufe sichtbar. In der Mitte der einzelnen Stränge geht die ganze Cutis in ihnen auf, erhebt sich hier auch hin und wieder, aber nicht immer in Form unregelmässig begrenzter Platten über das Niveau der Umgebung und die Oberfläche erscheint dann gespannt, wachsgelblich wie bei manchen Morphaeaflecken. Die an der Peripherie auseinander weichenden und undeutlich werdenden Stränge senken sich mehr in die Tiefe der Haut. Diese Form kommt stets multipel vor; ich habe einen ganz universellen, streng symmetrischen Fall dieser umschriebenen Form, der in totale Heilung ausging, beobachtet. Wegen der verästigten Ausläufer hat diese Form eine gewisse Aehnlichkeit mit dem spontanen Keloid; sie gleicht einem in die Tiefe der der Haut versenkten Keloide. Hier tritt niemals eine lila Randfärbung auf und auch keine Pigmentation im Verlaufe.

Kartenblattähnliche Sklerodermie.

Von dieser Form hatte ich 2 Fälle (4 Hautstücke) zu untersuchen Gelegenheit, welche sich im Alter der Affektion ergänzten. In dem kürzeren, mehrere Wochen bestehenden Falle, wo die Flecke auf der Mamma bei einer älteren Frau aufgetreten waren, hatten sie eine reine Perlmutterfarbe und Perlmutterglanz, papierähnliche Resistenz und die Grösse von Linsen bei etwas ovaler Form. Die älteren, einige Monate bestehenden Flecke fanden sich bei einem Mädchen auf der Schulter und dem Rücken. Diese letzteren waren kreideweiss, etwas über linsengross, nur sehr wenig gegen die Umgebung vertieft und von erheblicher, kartenblattähnlicher Resistenz. An diesem Material lässt sich die Entstehung dieser auffallenden Form ziemlich genau studiren bis zum Höhestadium derselben.

Im Frühstadium zeigt sich, dass die pathologische Veränderung den Papillarkörper und ein angrenzendes, oberflächliches Stück der eigentlichen Cutis in Form einer flachen Scheibe ergriffen hat, die in die Haut mit scharfer Begrenzung eingesetzt, wie eingefalzt ist. Innerhalb derselben sind alle Kapillaren stark erweitert, ebenso die Lymphgefässe. Ausserdem sind die Bindegewebszellen erheblich vermehrt,

und zwar in einer eigenthümlichen, ungewöhnlichen Anordnung; sie sind allerdings in der Nähe der Blutgefässe meistens reichlich, aber nicht in allernächster Umgebung derselben und durchaus nicht vorzugsweise, so dass zerstreute, wolkenartige Haufen unabhängig, d. h. seitlich von den Gefässen hier und da im Gewebe sichtbar werden. An der ganzen äusseren Grenze der Scheibe, seitlich und unterhalb derselben, sind diese Zellenhaufen auch vorhanden und hier besonders voluminös. Dieselben bestehen aus gewöhnlichen Spindelzellen in geringerer Anzahl, die mit vielen rundlichen, sehr kleinen Zellen mit stark färbbarem, runden Kern und sehr wenig gut färbbarem Protoplasma gemischt sind. Die Zellenhaufen sind sehr locker gebaut, von ungemein grossen Lymphspalten durchzogen. An ihrer Stelle ist das elastische Gewebe ganz geschwunden, das kollagene auf feine Bälkchen reducirt. In den übrigen Theilen der Scheibe sind die Lymphspalten ebenfalls, und zwar ganz gleichmässig vergrössert und dadurch ist alles kollagene Gewebe in feine und feinste Bälkchen aufgesplittert und die elastischen Fasern sind auseinandergedrängt. In diesem Stadium ist also weder das kollagene noch das elastische Gewebe vermehrt oder hypertrophisch, letzteres schmilzt sogar an vielen Stellen in Form von Punkt- und Strichreihen ein. Trotzdem ist die Scheibe über die Dicke des entsprechenden Theils der benachbarten Cutis hinaus verdickt und diese Volumensvermehrung ist fast lediglich dem interstitiellen Oedem zuzuschreiben, zum geringen Theil nur der Zelleninfiltration, da an Stelle dieser das alte Gewebe grösstentheils verschwunden ist.

Wie kommt aber bei einem solchen Cutisbefunde das Einsinken der Oberfläche, die Perlmutterfarbe und die erhöhte Resistenz zu Stande? Alle diese Fragen beantworten sich durch einen Blick auf das eigenthümliche Verhalten der Oberhaut und des subepithelialen Grenzstreifens. Der Papillarkörper ist in diesem frühen Stadium bereits fast völlig zur ebenen Fläche ausgeglichen, nur hier und da springt das Epithel noch mit kleinen Zacken leistenartig vor. Diese Veränderung entspricht genau der Ausdehnung der Scheibe in der Cutis. Demgemäss ist die Stachelschicht auf eine dünne Lage zurückgegangen, die Körnerschicht ist normal und die Hornschicht auf Kosten der Stachelschicht bedeutend verdickt. Das Gesammtbild der Oberhaut bedeutet natürlich eine abnorm starke Hyperkeratose bei fehlendem Epithelnachwuchs, etwa in derselben Weise wie bei vielen Fällen von Ulerythema centrifugum, und hier wie dort ist ein leichtes Einsinken der Oberfläche die Folge und vollzieht sich diese übermässige Verhornung trotz des gleichzeitigen Oedems in der Cutis. Im Gegensatz aber zum Ulerythema centrifugum ist hier die Verhornung gleichmässig und führt zu einer ganz ebenen, durchsichtigen Schwiele. Wenn durch diese Verhältnisse Einsinken und Resistenzvermehrung der beginnenden Kartenblattsklerodermie ihre Erklärung findet, so die Perlmutterfarbe durch eigenthümliche Brechungsverhältnisse für den Durchtritt des Lichtes zwischen Epithel und Cutis. Diese Grenze erscheint nämlich schon bei schwacher Vergrösserung undeutlich, zerworfen und zerklüftet; bei stärkerer sieht man, dass

anstatt gleichartiger, basaler Cylinderzellen eine fortlaufende Reihe kleiner, unregelmässig gestalteter, vieleckiger Epithelien an die Cutis anstösst, welche überall grobe und vielgestaltige Lücken zwischen sich lassen. Diese Lücken sind die Fortsetzungen von erweiterten, röhrenförmigen, vielfach darmähnlich oder wurstförmig aufgetriebenen Lymphspalten, welche die Oberfläche der Cutis in ähnlicher Weise zerklüften. Es entsteht auf diese Weise über der ganzen Scheibe ein höchst unregelmässig geformtes, zusammenhängendes Spalten- und Röhrensystem, welches gerade auf der Grenze von Oberhaut und Cutis eingeschoben und mit Flüssigkeit gefüllt, eine erhöhte Lichtreflexion und damit eine milchige Trübung der Farbe bedingen muss. Die durch diese trübe Grenzzone durchschimmernden, erweiterten Blutgefässe erzeugen die bläuliche Nüance der Farbe, während die verdickte, glatte, durch das Oedem in Spannung gehaltene Hornschicht den Glanz hergibt. So erklärt sich die Aehnlichkeit mit Perlmutter oder bläulichem Glanzcarton. Die Lücken der untersten Epithelreihe setzen sich hier und da in ein gröberes oder feineres, intercellulares Höhlensystem der oberen Stachelschicht fort, ohne dass es dabei zu hydropischer Quellung und zu etwas anderem als einfacher Compression der Epithelien käme.

Diesem ersten Stadium des entzündlichen Oedems gegenüber repräsentiren nun die Flecke des zweiten Falles das Stadium der kollagenen Hypertrophie, der Sklerose. Die Scheibe hebt sich auch hier in ganz derselben Ausdehnung — Papillarkörper und obere Hälfte der Cutis ersetzend — von der gesunden ab, aber sie ist viel homogener geworden. Die zellige Infiltration ist daraus theilweise geschwunden, die grösseren Zellenhaufen existiren nur noch an der Peripherie und tragen dazu bei, dieselbe von der gesunden Haut scharf abzugrenzen. Die im ersten Stadium erweiterten Gefässe sind stark verengert, an manchen Stellen ganz geschwunden, ebenso die zahlreichen grossen Lymphspalten. An Stelle des aufgesplitterten Netzes feiner kollagener Fasern ist jedoch eine derbe kollagene Platte getreten aus wesentlich horizontal und parallel geschichteten Bündeln bestehend, die nur sehr feine Spalten zwischen sich übrig lassen. Diese progressive Veränderung bezieht sich aber nur auf das kollagene, nicht auf das elastische Gewebe. Die elastischen Fasern sind vielmehr, soweit sie nicht schon im ödematösen Stadium geschwunden waren, in verdünntem atrophischem Zustande zusammengedrängt und strichweise in die kollagene Scheide eingesprengt, so dass grössere Theile derselben völlig elastinfrei sind. Ebenso wird die kollagene Scheibe an einzelnen Stellen noch durchbrochen von Blutgefässen mit mehr lockerem Bindegewebe und Zellenhaufen, in denen jetzt auch einzelne hyperplastische Spindelzellen und ganz vereinzelte Plasmazellen auftreten, neben wenigen Mastzellen, die niemals ganz gefehlt haben.

Der eine der beiden Flecke zeigt den Process noch etwas weiter entwickelt und damit auf seine volle Höhe gelangt. Die Zelleninfiltration ist aus der kollagenen Scheibe vollkommen geschwunden und ebenso ist sie jetzt völlig gefässlos; nur versprengte, scheinbar protoplasmalose, nackte Kerne sind zwischen den horizontalen Bündeln übrig

und hier und da zerstreute Gruppen elastischer Fasern. Dagegen sind am Rande der Scheibe isolirte Zellenherde noch ganz wie im Anfange vorhanden, nur dass sie jetzt besser abgegrenzt erscheinen. Theilweise lehnen dieselben sich an Knäueldrüsen oder Follikel an, die die Scheibe begrenzen oder in atrophischem Zustande durchziehen, theilweise sind sie ganz selbständig; nirgends bilden sie aber eine die ganze Peripherie der Scheibe umfassende Schale; sie markiren die Grenzlinie nur und lassen an anderen Stellen gesundes Gewebe direkt an die Scheibe anstossen. Das Epithel zeigt in diesem zweiten Stadium noch weitere regressive Metamorphosen. Die Stachelschicht ist auf eine dünne, etwa 2—3 Lagen enthaltende, vollkommen eben verlaufende Schicht reducirt, während die Dicke der Hornschicht auf ihre Kosten noch zugenommen hat. Die Körnerschicht dazwischen existirt noch oder ist geschwunden, was dann einen Stillstand der weiteren Verhornung bedeutet. Die Epithel-Cutis-Grenze ist immer noch durch die unregelmässig gestalteten Lymphspalten nach oben und unten zerklüftet und dadurch sehr in die Augen springend. Die in die Scheibe fallenden Follikel sind verkürzt und in allen Dimensionen verkleinert oder mit Hinterlassung eines kernreichen Stranges ganz geschwunden. Die Gänge der Knäueldrüsen verlaufen gestreckt und stellenweise auf fadendünne Stränge comprimirt durch die kollagene Neubildung. Die Knäuel selbst sind nur zum kleinsten Theile gut erhalten, auch wenn sie unterhalb der Scheibe liegen. In letzterem Falle sind einzelne enorm dilatirt, so dass sie kaum mehr an Schweissdrüsen erinnern. Liegen sie an der unteren Grenze der Scheibe selbst, so sind die einzelnen Schlingen gewöhnlich von Zelleninfiltrat umgeben, die Lumina sind in unregelmässiger Weise verzerrt, bald erweitert, balg veren gt, und das Epithel ist theils comprimirt, theils von der Wandung abgelöst; jedoch habe ich andere als mechanische Schädigungen der Knäuel, z. B. besondere Degenerationen des Epithels nicht constatiren können.

Diese histologischen Details erklären wiederum die klinischen Daten sehr gut. Die stärkere kartenblattähnliche Resistenz entspricht der kollagenen Hypertrophie der Scheibe, die Vertiefung an Stelle derselben der Epithelatrophie und Ausgleichung des Papillarkörpers, die kreideweisse Farbe der Scheibe einerseits dem vollständigen Gefässschwunde, andererseits der Persistenz einer stark brechenden Grenzzone. Denn der Gefässschwund mit dem Verbleib des kollagenen Gewebes allein würde nur zu einer wachsgelblichen, noch etwas transparenten Farbe führen, wie sie etwa bei der diffusen Sklerodermie, bei alten Keloiden, bei der keloidähnlichen circumscripten Sklerodermie u. s. w. vorkommt, d. h. zur Farbe der todten, anämischen Haut. Die kreideweisse Nüance dagegen besagt noch etwas mehr, nämlich starke Lichtbrechung vor einem weissen Hintergrunde.

Morphaea.

Von dieser Form der circumskripten Sklerodermie lag mir nur ein, aber typischer Fall vor. Es handelte sich um einen jungen Mann, der hinter dem rechten Ohre in der Gegend des Processus mastoideus und bis 3 cm abwärts davon eine

2—3 cm breite, umschriebene Härte und Unverschieblichkeit der Haut bis in das Hypoderm hinein aufwies. Die Stelle war glatt, gelblichweiss, lag im Niveau der umgebenden Haut und war von einer bläulichweissen, nicht mehr harten Zone umgeben. Die excidirte Stelle umfasste ein Stückchen gesunder Haut, die Randzone und ein Stück der holzharten mittleren Partie.

Die zunächst in die Augen springende Thatsache betrifft den Sitz der veränderten Hautpartie, der sich erheblich weiter abwärts erstreckt als bei der kartenblattähnlichen Sklerodermie, nämlich bis ins Fettgewebe; die Knäueldrüsen liegen daher nicht wie dort unter dem derben Gewebe, sondern sind inmitten desselben eingeschlossen. Dasselbe besteht aus breiten Bindegewebsbündeln, welche — im Gegensatz zur kartenblattähnlichen Sklerodermie — sich in gewohnter Weise kreuzen und in der Verlaufsrichtung keine wesentliche Abweichung von der Norm zeigen. Am besten erkennt man dieses Verhalten bei Elastin-Färbung, bei der es sich zeigt, dass das elastische Gewebe nicht blos vollständig normal ausgebildet und normal verlaufend ist, sondern auch, dass es durch die hypertrophirenden collagenen Bündel lediglich etwas auseinander getrieben wird, also abnorm weite Maschen bildet. Das Elastin nimmt also an der Hyperplasie des Collagens nicht Theil, aber es schwindet auch nicht unter derselben.

Einen wesentlichen, aber rein mechanischen Einfluss hat die Verdickung der collagenen Bündel auf fast alle eingelagerten Gebilde. Die Lymphspalten sind bis zur Unkenntlichkeit verengt, ebenso die meisten Lymphgefässe mit Ausnahme einiger, im oberen Theil der Neubildung, welche im Gegentheil erweitert sind. Alle Blutgefässe innerhalb der sklerotischen Partie sind stark verengt, die Capillaren z. Th. ganz geschwunden. Von einer Verdickung und Hyperplasie der Gefässhäute innerhalb des Knotens ist nicht die Rede. Im Gegentheile; es machen viele aufsteigende Blutgefässe den Eindruck einfach endothelbelegter Lücken, indem das adventitielle Gewebe, ohne seine Selbständigkeit zu wahren, in der allgemeinen kollagenen Hyperplasie ebenfalls aufgegangen ist. Durch Verdickung des Bindegewebes zwischen den Schleifen der Knäueldrüsen werden diese auseinandergetrieben, verzerrt und die Lumina abwechselnd erweitert oder verengt, meist aber das letztere, wobei die Epithelien in unregelmässige Formen gepresst werden. Im Ganzen werden dabei die Knäueldrüsen durch die nach abwärts vordringende Geschwulstmasse in vertikaler Richtung verlängert und entrollt. Ebenso die Haarfollikel, welche den allgemeinen Druckverhältnissen nachgebend, nach unten verlängert und in der Breite verschmälert erscheinen. Eine ganz besondere Metamorphose erleidet auch der Papillarkörper. Derselbe ist ebenso wie das Leistensystem der Oberhaut abgeflacht aber doch nie bis zu dem Grade wie bei der kartenblattähnlichen Sklerodermie; es resultirt eine ziemlich regelmässige, flache Wellenlinie der Cutis-Epithelgrenze. Um so mehr aber ist die Struktur des Papillarkörpers verwischt. Die Blutcapillaren sind in einzelnen, noch besser erhaltenen Papillen verengt und verkürzt, aus den meisten flachen Papillen aber vollständig verschwunden, indem dieselben sich in das oberflächliche, ebenfalls stark verengte Gefässnetz

zurückgezogen haben. Die normalerweise äusserst feinen, kollagenen Bündel sind fast ebenso dick geworden wie im oberen Theil der Cutis selbst, sodass bei guter Kollagenfärbung dieser Theil nicht den Eindruck eines zierlichen losen Netzes, sondern eines fast homogenen dichtgedrängten Balkenwerkes macht. Die elastischen Fasern sind im Papillarkörper erhalten und die Lymphspalten sind sogar hier und da vergrössert, dafür aber an Zahl vermindert. Es correspondirt diese Thatsache mit der Vergrösserung einzelner Lymphspalten und Lymphgefässe an der oberen Cutisgrenze und vereinzelter Lymphspalten in der Stachelschicht, besonders zwischen den basalen Zellen. Sie ist interessant als ein schwaches Analogon zu der regelmässig stark ausgebildeten Erweiterung der Lymphspalten an der Epithel-Cutisgrenze bei der kartenblattähnlichen Sklerodermie; aber an keiner Stelle gewinnt sie hier jene hohe Ausbildung und damit entfallen auch die daraus resultirenden optischen Phänomene, die perlmutterweisse und kreideweisse Farbe.

Auch fehlt hier vollständig die Hyperkeratose, die bei jener Form der Sklerodermie die Vertiefung des Niveaus bedingt. Die Stachelschicht erscheint über der sklerosirten Partie verbreitert; berücksichtigt man aber die bedeutende Abflachung des gesammten Leistennetzes der Oberhaut, so ist diese Verbreiterung auch nur als eine Umformung des Epithels zu einer nahezu gleich dicken Platte aufzufassen. Die Körnerschicht und Hornschicht zeigen ebenfalls normale Verhältnisse. Im Gegensatz also zur kartenblattähnlichen Sklerodermie participirt die Oberhaut bei der Morphaea nur sehr wenig und rein passiv an dem pathologischen Processe. In den abschilfernden Formen der Morphaea tritt vermuthlich eine etwas stärkere Betheiligung des Epithels durch intercelluläres Oedem und eine leichte Verhornungsanomalie hinzu, die in den wenigen erweiterten Epithelspalten hier angedeutet ist.

Alle diese Veränderungen erkennt man am besten, wenn man die Mitte mit der Randpartie vergleicht, an welcher die kollagene Hypertrophie noch vollständig fehlt, die Gefässe ihr gewöhnliches Kaliber, Knäuel und Follikel ihre normale Gestalt und der Papillarkörper normale Struktur besitzen. Vergleicht man in derselben Weise die benachbarte Zone der Haut mit dem sklerotischen Knoten in Bezug auf den Zellengehalt, so empfängt man den Eindruck, dass in der Quantität und Qualität der Zellen keine Differenz besteht, dass aber schon in der Umgebung die Bindegewebszellen erheblich vermehrt sind und zwar hier hauptsächlich entlang den Blutgefässen, weniger in den Zwischenräumen. Diese Zellenvermehrung betrifft lediglich die gewöhnlichen Spindelzellen, die dabei reihen- und gruppenweise in rundliche und kleinere Zellen mit gut färbbarem aber schmalem Protoplasmasaum sich umwandeln. Bei der Einschiebung der kollagenen Massen werden diese Zellen, ohne weiter eine Vermehrung zu erfahren, auseinandergedrängt und nehmen dabei fast alle wieder die Form schmaler Spindeln an. Daher steht etwa der Knoten der Morphaea in Bezug auf seinen Zellenreichthum mitten inne zwischen dem zellenreichen und ödematösen Vorstadium der kartenblattähnlichen Sklerodermie und dem sehr zellen-

armen Höhestadium derselben. Ob der Morphaeaknoten vorher auch ein zellenreicheres und ödematöses Vorstadium durchgemacht, will ich nicht absolut verneinen, da mir ein so frühes Stadium nicht vorliegt. Aber ich halte es für sehr unwahrscheinlich, einmal, weil man dann im fertigen Knoten eine unregelmässige Vertheilung der Zellen und hier und da noch grössere Gruppen von solchen antreffen müsste, während die Vertheilung eine sehr regelmässige ist, hauptsächlich aber, weil dann der Knoten eine Atrophie der elastischen Substanz aufweisen würde, während auch das Elastin in demselben gleichmässig vertheilt und normal vorhanden ist. Alles spricht vielmehr dafür, dass zuerst die Gefässe, dann auch sonst im Gewebe die Zellen proliferiren und sehr bald eine sich rasch bis zu einer gewissen Höhe steigernde Hypertrophie der kollagenen Bündel zwischen denselben auftritt, welche die Zellen mechanisch von einander entfernt, wie alle übrigen Bestandtheile der Haut auch. Dass die kollagene Neubildung direkt aus den Zellen und ihren Ausläufern entstände, dafür sprechen die hier dabei vorkommenden Bilder um so weniger, je besser man Kollagen und Protoplasma durch Differentialfärbungen zu trennen weiss. Wie die gewöhnlichen Bindegewebszellen, werden auch die in der Randpartie mässig vermehrten Mastzellen im Knoten weiter getrennt, ohne sich weiter zu vermehren.

Das bisher in Umrissen gezeichnete Bild wäre aber nicht vollständig ohne die Besprechung noch zweier Punkte: gewisser Zellenherde am äusseren Umfange des Knotens und des Pigments. Am unteren und seitlichen Umfange der sklerotischen Partie ziehen sich eine Reihe, theils quer, theils längs geschnittener, grösserer Gefässe hin, welche offenbar dem Drucke der wachsenden Geschwulst ausgewichen sind, ohne in diese aufzugehen. Die betreffenden Venen sind stark erweitert und bedingen offenbar den leicht bläulichen Schimmer, welchen die Peripherie des Knotens klinisch aufwies. Die Arterien haben normales Kaliber und normale Gefässwände, sind aber überall begleitet von einer adventitiellen Zellenwucherung, welche an manchen Orten zu dicken Zellsträngen und Zellhaufen anschwillt. Diese Zellhaufen erinnern durchaus an die entsprechenden, welche auf dem Höhestadium die Platte der kartenblattähnlichen Sklerodermie umsäumen, auch hier geht an Stelle derselben Elastin und Kollagen, ersteres ganz, letzteres grösstentheils, zu Grunde. Aber im Gegensatz zu den Zellherden bei jener Affektion kommt es hier zur Ausbildung von grossen Massen wirklicher Plasmazellen, äusserst stark tingibler, allerdings kleiner, rundlicher und kubischer Zellen mit breitem Protoplasmasaum und rundem Kern. Jedoch ist diese Differenz auch nur eine graduelle; wahrscheinlich ist die bessere Ausbildung der Plasmazellen durch die grössere Trockenheit dieser Sklerodermieform bedingt.

Prüft man nun weiter an vielen Schnitten das Verhalten der adventitiellen Lagen von Blutgefässen in der seitlichen Umgebung des Knotens und innerhalb desselben, so findet man auch hier aber nur vereinzelte Plasmazellen, im Knoten besonders an den Zellengruppen, welche die Knäuel hier und da umgeben. Ueberall, wo Gruppen von

Plasmazellen zusammenliegen, schwindet das kollagene Gewebe, was im Kontrast zu der allgemeinen Hypertrophie dieses Gewebes, besonders an solchen Schnitten auffällt, in denen man das Kollagen isolirt hat. Verdaut man nämlich Schnitte mittelst Trypsin und färbt sie alsdann, so treten die Orte der Plasmazellen als ebenso viele und zum Theil nicht kleine, aber im ganzen doch nur vereinzelte Löcher in dem sonst kompakten Gewebe hervor.

An einem älteren Falle von Morphaea konnte ich der Frage des Pigmentsaumes näher treten. Es fand sich nämlich dort, wo nach dem klinischen Befunde Pigment zu erwarten war, auf der Grenze zwischen dem Knoten und seiner Umgebung in den Lymphspalten des Papillarkörpers und in geringerem Maasse auch denen der basalen Stachelschicht. Es lag hier grösstentheils frei und in ziemlich bedeutender Menge, war aber auch im abnehmenden Grade sonst über die Oberfläche des Knotens vertheilt. Im Uebrigen war die Struktur des Knotens genau die wie im oben beschriebenen, nur liessen alle Verhältnisse auf ein höheres Alter derselben schliessen. Der Knoten war noch zellenärmer und ärmer an Blutkapillaren, die kollagene Substanz homogener und noch ärmer an Saftspalten, übrigens noch ebenso gut mit Elastin versehen, die Knäueldrüsen und Follikel noch mehr verzerrt und verkleinert. Das Verhalten der Oberhaut und des Papillarkörpers war dasselbe, aber die Ausdehnung der venösen Blutgefässe an der seitlichen Peripherie des Knotens war noch bedeutender, die Blutkapillaren an seiner ganzen Oberfläche waren ebenfalls dilatirt und demgemäss war auch die Ausdehnung der Lymphspalten im Papillarkörper und auf der Epithelgrenze eine noch viel ansehnlichere. Hiermit möchte ich die sehr deutliche Pigmentablagerung an der Oberfläche in Zusammenhang bringen; es mag dieser Knoten als Paradigma für die multicolore Form der Morphaea dienen.

Von der regressiven Phase der Morphaea lag mir kein Beispiel vor, doch lassen sich die Verhältnisse nach dem hier angegebenen Bau und der klinisch sehr übereinstimmenden Atrophie der diffusen Sklerodermie (s. diese) wohl genügend übersehen.

Sklerodermia diffusa.

Von der diffusen Form konnte ich einen exquisiten bereits auf der Höhe der Krankheit befindlichen, 3 Monate alten Fall untersuchen, in welchem Gesicht, Hals, Brust, Rücken, Arme und ein Theil der Oberschenkel befallen waren. Leider hatte ich nicht Gelegenheit, das erste (meist erythematöse) Stadium zu studiren, was bei dieser Form um so wichtiger ist, da man hier nicht wie bei den umschriebenen Sklerodermien durch Vergleich mit der Randpartie Rückschlüsse auf die Genese machen kann. Immerhin aber gaben 4 zu verschiedenen Zeiten excidirte Stücke doch eine ziemlich deutliche Anschauung vom Processe; derselbe verläuft wesentlich einfacher als der der umschriebenen Formen.

Es handelt sich der Hauptsache nach um eine Hypertrophie der präexistenten kollagenen Bündel, die ganz gleichmässig alle Theile der Cutis befällt und den Gefässbaum, sowie alle Oberhautgebilde einer einfachen Druckatrophie entgegen führt. An dem zuerst excidirten

Stücke sind die durch die verdickte Cutis aufsteigenden Blutgefässe und die des oberflächlichen Netzes noch erweitert und von geschwollenen und mässig vermehrten Bindegewebszellen umgeben, ohne dass übrigens sonst ihre Struktur gelitten hätte. An den später excidirten Stücken bei immer noch zunehmender kollagener Hypertrophie werden die Gefässe auffallend verengt, strangförmig und durch das Andrängen sie kreuzender Bindegewebsbündel oft verzerrt. Die anfangs reichlicher in die Cutis eingestreuten Spindelzellen werden spärlicher und schmächtiger; sie erhalten sich zuerst noch in der unmittelbaren Umgebung der Gefässe und im Papillarkörper, um allmählich überall bis auf die Kerne und einen äusserst schmalen Protoplasmasaum mit haarfeinen Ausläufern zu schwinden. Da auch das Bindegewebe der Papillen dieselbe Umwandlung durchmacht, wird die Gestalt derselben eine plumpere. Sie nehmen besonders an Breite zu und pressen die Leisten der Oberhaut zwischen sich auf die Breite von wenigen Epithellagen zusammen. Dementsprechend verdickt sich die suprapapilläre Stachelschicht um einige Lagen. Aber ausser dieser mechanischen Veränderung kommen keine Epithelabweichungen vor. Auch die bei der kartenblattähnlichen Sklerodermie so charakteristische, bei der Morphaea weniger ausgeprägte Erweiterung der Grenzlymphbahnen ist nicht oder nur andeutungsweise zu finden. Die Lymphbahnen durch die gesammte Cutis sind verengt und die Saftspalten — wie das dem homogenisirten Charakter der Cutis entspricht — an vielen Stellen mehr zirkelrunden, in die kollagene Substanz gegrabenen, engen Kanälen als den gewöhnlichen Spalten und vielgestaltigen Hohlräumen ähnlich.

Die Haarfollikel verschmälern und verkürzen sich während des Processes in Folge des allgemeinen stärkeren Druckes und ohne dass an dem Follikelapparat selbständige Veränderungen stattgefunden hätten. Die Knäueldrüsen sind auf allen Präparaten von den kollagenen Massen auf das engste umschlossen und theils verengert, theils streckenweise erweitert, fast stets gegen die Norm aus der Lage gebracht, aber sonst nicht verändert. Das intertubuläre Bindegewebe scheint an dem Processe nicht — wie öfter bei den umschriebenen Sklerodermien — betheiligt.

Interessantere Veränderungen, aber auch lediglich passive, bietet das elastische Gewebe dar. Im Anfange wird es nur von den anschwellenden, kollagenen Bündeln auseinandergedrängt, bewahrt aber noch seine Anordnung im allgemeinen. Später nach längerer Dauer der Krankheit gibt es an manchen Stellen nach, atrophirt und nun treten unregelmässige Spannungen in dem Netze ein, welche bewirken, dass grössere Lücken mit anderen Stellen abwechseln, an denen die elastischen Fasern bündelweise zusammengeschoben sind (Schadewald). Schon die ungeordnete Lage an diesen Stellen beweist, dass es sich nicht um eine Neubildung von elastischem Gewebe handelt. Andere Autoren haben übrigens eine Vermehrung des Elastins konstatirt, z. B. Wolters. Ausserdem befinden sich in der Nachbarschaft häufig Elastinkugeln und Haufen solcher von z. Th. sehr ansehnlicher Grösse, welche auch auf den Schwund von elastischer Substanz hin-

deuten. Die einzige Ausnahme in der allgemeinen Druckatrophie machen die Hautmuskeln, die, wenn nicht gerade hypertrophisch (Rossbach, Dinkler), wie es hier und da den Anschein hat, so doch keinesfalls atrophisch sind. Man begreift, dass die Anspannung des elastischen Gewebes durch die schwellende kollagene Substanz eine reaktive Thätigkeit der Hautmuskeln herbeizuführen wohl im Stande ist.

Das Fettgewebe fällt ebenfalls dem Schwunde anheim, indem es durch kollagenes Gewebe ersetzt wird. Die mir zu Gebote stehenden Schnitte zeigen, obgleich sie weit tiefer als die Knäueldrüsen z. Th. hinabgehen, keine Spur mehr davon. Andererseits bin ich aber auch deshalb ausser Stande zu sagen, ob an der unteren Grenze — ähnlich wie bei den umschriebenen Sklerodermien — noch eigenthümliche Zellenherde vorhanden sind oder nicht. Wahrscheinlich ist dies nicht, da sich innerhalb der Cutis gar keine Andeutung derselben findet; jedoch muss dieser Punkt zukünftiger Erforschung anheimgestellt bleiben.

Histologisch haben wir nach dem Gesagten auch alle Ursache, die diffuse Sklerodermie als einen viel einfacheren Process von den umschriebenen abzutrennen; nur die kollagene Hypertrophie ist allen gemeinsam.

Die schliessliche Atrophie der Haut nach lange bestehender diffuser Hypertrophie unterscheidet sich nicht wesentlich von allgemeinen Atrophien aus anderer Ursache. Sie wird stellenweise auch hier von einer obliterirenden Arteriitis eingeleitet. Zuerst ergreift der Schwund die Oberhautgebilde und Gefässe, während das kollagene Gewebe erst zuletzt an Masse abnimmt. Das Endresultat ist eine pergamentartige dünne Hautplatte ohne Andeutung von Hypoderm und Papillarkörper und von atrophischer Oberhaut gedeckt.

Ein Rückblick auf die hier geschilderten Formen von Sklerodermie zeigt, dass den klinischen Unterschieden auch — wie naturgemäss — histologische entsprechen und dass eine einheitliche Auffassung der Sklerodermie so wenig anatomisch gestattet ist wie klinisch-prognostisch. Das Band, welches diese Formen zusammenhält, ist die allen gemeinsame Hypertrophie des kollagenen Gewebes, während die durch Zellwucherungen und Gefässerweiterungen sich dokumentirenden, entzündlichen Erscheinungen bei allen Formen in verschiedener Weise und verschieden hohem Grade ausgeprägt sind. Ich bin daher auch nicht im Stande, die neuerdings von Dinkler befürwortete Auffassung zu theilen, welche in den Sklerodermien das Hauptgewicht auf die Gefässerkrankungen legt und eine specifische Arteriitis als das Wesentliche derselben betrachtet.

Dinkler gebührt das Verdienst, wie Lagrange, nachgewiesen zu haben, dass die Nervencentren und peripheren Nerven bei dieser Affection frei von pathologischen Veränderungen sind, desgleichen das Herz und die grossen Gefässe. Derselbe Autor hat weiter zum ersten Male die schon von Rasmussen und Neumann gesehenen Gefässveränderungen in der Haut genau studirt. Deswegen ist es nothwendig, zum

Schlusse auf die Gründe etwas näher einzugehen, auf welche seine für viele Dermatosen folgenschwere Auffassung sich stützt.

Dinkler findet zuerst Zellenwucherungen der Adventitia und Media der Arterien, Schwund des elastischen Gewebes der Media und zuletzt eine von Media und Intima ausgehende obliterirende Wucherung mit Gefässverschluss und Thrombose. Er hält dieselbe für das Primäre, weil sie zeitlich zusammen oder früher auftritt als die „Cutisveränderung". Die specifische Cutisveränderung besteht aber in einer kollagenen Hypertrophie. An den Arterien der Haut existirt eine solche nur in der obliterirenden Intima-Wucherung am Schlusse und diese Erscheinung tritt erst viel später auf als die kollagene Hypertrophie der Cutis. Die letztere fällt vielmehr zeitlich zusammen mit einer Zellenwucherung an den Gefässen. Wäre die Gefässerkrankung das Wesentliche des Processes, so müsste eine Sklerose der Gefässe vorausgehen, wie bei der syphilitischen Initialsklerose; wir müssten zu einer Zeit sklerotische Gefässe in noch normalem Hautgewebe verlaufen sehen; das ist aber nicht der Fall. Folglich ist Zellenwucherung an den Gefässen und Hypertrophie des kollagenen Gewebes gleichzeitige Folge derselben noch unbekannten Ursache und die letztere Veränderung natürlich allein für diesen Process charakteristisch.

Zudem ist die obliterirende Arteriitis, wie Dinkler selbst angibt, nur auf einen Theil der zur veränderten Hautpartie hinführenden Arterien beschränkt; einzelne — und wie ich nach meinen Präparaten schliessen muss — viele bleiben überhaupt von derselben verschont. Das spricht ebenfalls sehr gegen jene nothwendige Beziehung der Gefässobliteration zur diffusen Hautveränderung, wie denn auch die von Dinkler gegebenen Bilder sich in nichts von den bei anderen Dermatosen vorkommenden Formen von Arteriitis obliterans*) unterscheiden, bei denen von einer sklerodermatischen Hautbeschaffenheit keine Rede ist. Es kommt daher auch die Arterienobliteration und -Thrombose keinesfalls in Betracht zur Erklärung der Verödung des Kapillargebietes bei der Sklerodermie, wie Dinkler will; dazu kommt sie zu spät und und ist zu unvollständig. Die Kapillarverödung ist vielmehr eine der Folgen der kollagenen Hypertrophie. Ganz unverständlich aber ist es, wie Dinkler die Erweiterung der Venen wiederum auf den mangelhaften Blutzufluss seitens des verengerten Kapillargebietes zurückführen will. Die ohnehin weiten Hautvenen könnten dadurch nur verengert werden. Die venöse Stase und Venendilatation, an der Peripherie der Affektion gelegen, ist vielmehr ein durchaus nicht nothwendiges aber doch häufiges Zeichen von Ueberfüllung der direkt an den verödeten Blutbezirk stossenden Kollateralen und ihre Existenz spricht an und für sich schon für eine allseitig freie Blutzufuhr zur sklerodermatischen Hautpartie.

Zu demselben Schlusse, dass nämlich die Arterien nicht vor der

*) Auch der Schwund des Elastins der Media, der elastischen Lamelle und der Uebergang der Media in die Intimawucherung kommt sonst bei der Arteriitis obliterans vor.

übrigen Haut erkranken, führt auch die von Dinkler betonte Thatsache, dass jene selbst von aussen nach innen afficirt werden, dass Peri- und Mesarteriitis der Endarteriitis voraufgehen. Ebenso scheint mir das Freibleiben des Herzens und der grossen Gefässe bei diffuser, universeller Sklerodermie schwer vereinbar mit der Annahme einer allgemeinen Gefässerkrankung an der Peripherie, die zur arteriellen Obliteration führt*).

Ich kann mithin, um alles zusammenzufassen, in der bei den verschiedenen Formen der Sklerodermie auftretenden und hin und wieder schliesslich zur Obliteration führenden Arteriitis nichts für diesen Process Charakteristisches und denselben irgendwie Erklärendes erblicken; keinesfalls erklärt sie die wesentliche Erscheinung, die Hypertrophie der kollagenen Intercellularsubstanz. Die schliessliche Obliteration einzelner Arterien halte ich vielmehr umgekehrt für eine selbstverständliche Folge der durch diese Sklerose der Cutis herbeigeführten Kapillarverödung.

Literatur.

Lehrbücher: Crocker, Besnier-Doyon.
Arning, Beiträge zur Lehre vom Sklerema adultorum. Würzb. med. Zeitschr. 1861, S. 186.
Leisring, Beitrag zur Lehre von der Sklerodermia adultorum. Deutsche Klinik. 1869.
Rossbach, Addison's Krankheit und Sklerodermie. V. A. 1870.
Vidal, Fall von elephantiastischer Sklerodermie. Soc. méd. des hôpitaux. 1875.
Neumann, Beiträge zur Kenntniss der Sklerodermie. Wien. med. Presse 1871. No. 43.
Rasmussen, Ueber Skleroderma und seine Beziehung zur Elephantiasis Arabum. Edinb. med. Journ. 1867.
Crocker, Die Histologie und Pathologie der Morphaea alba. Trans. Path. Soc. 1879. p. 315.
Chiari, Autopsie eines Falles von Sklerodermia universalis. A. A. 1878. S. 189.
Lagrange, Beitrag zum Studium der Sklerodermie mit Arthropathien. These. Paris 1874.
Heller, Ein Fall von Sklerodermie als Beitrag zur Pathologie des Lymphgefässsystems. Deutsch. Arch. f. klin. Med. 1872. S. 24.
Hildebrand, Beitrag zur Lehre von der Sklerodermie. Mon. 1886. S. 202.
Mery, Pathol. Anat. und Natur der Sklerodermie. These. Paris u. Annales. 1889. p. 829.
Schadewald. Sklerodermie. Diss. Berlin. 1888.
Spieler, Beitrag zur Lehre von der Sklerodermie. Diss. Bonn. 1885.
Thibierge, Myopathie und Sklerodermie. Revue de méd. 1890.
Dinkler, Zur Lehre von der Sklerodermie. Heidelberg. 1891.
Wolters, Beitrag zur Kenntniss der Sklerodermie. A. A. 1892. S. 24, 695.

*) Die Dinkler'sche Auffassung wird offenbar z. Thl. durch den Umstand mit genährt, dass der Autor seinen Fall 3, welcher einen prachtvollen, regionären Fall von multipler Morphaea darstellt, deswegen, weil die Flecken schliesslich confluiren, zu den so ganz verschieden sich entwickelnden von diffuser Sklerodermie (Sklérémie Besnier's) stellt und darin grundloser Weise einen Beweis für den Uebergang beider Formen sieht.

Dadurch kommt Dinkler zu der nicht richtigen Annahme, dass bei der Sklerodermie stets ein frühes hyperplastisches Stadium mit Volumsvermehrung und ohne Konsistenzvermehrung existire; bei der diffusen Sklerodermie ist die letztere vielmehr stets sofort vorhanden. So erklärt sich auch die fehlende Hidrose in Fall 3, während bei der diffusen Sklerodermie die Hidrose stets erhalten bleibt und sogar oft stark vermehrt ist.

Ainhum.

Eine bei Negern in Afrika und Südamerika nicht seltene lokale Erkrankung der kleinen Zehe, bei welcher diese durch eine tiefe Furche allmählich vom übrigen Fusse abgeschnürt und dabei zu einer knolligen Geschwulst aufgetrieben wird.

Es liegt bei dieser Erkrankung der sehr interessante Fall einer primären Degeneration der Haut vor, einer Art ringförmigen Sklerodermie mit Schwielenbildung der Oberhaut, welche durch ihren Sitz an der Basis eines Gliedes zu einer secundären totalen Stauungsnekrose des letzteren führt, die mit der künstlichen elastischen Abschnürung von Tumoren grosse Aehnlichkeit hat. Trotz mehrfacher histologischer Untersuchung ist das Wesen des ganzen Processes noch durchaus nicht aufgeklärt, hauptsächlich weil aus den Beschreibungen nicht klar hervorgeht, was als primäre und was als secundäre Veränderung zu betrachten ist. Auch würde zur Feststellung der Natur des primären sklerotischen Processes an der Basis der Zehe die Untersuchung eines früheren Stadiums gehören, als es den Autoren seither vorgelegen hat.

Uebereinstimmend wird angegeben, dass neben einer chronischen Entzündung der Haut eine starke Hypertrophie der Oberhaut besteht. Die Hornschicht ist stark verdickt, ebenso das Leistennetz der Oberhaut und die Papillen sind demgemäss verlängert und verjüngt. Die basale Stachelschicht ist — wie stets beim Neger — tief pigmentirt. Im Papillarkörper ist eine zellige Infiltration vorhanden. Die Papillargefässe sind erweitert, die grösseren und tieferliegenden Gefässe der Cutis und des Hypoderms zeigen obliterirende Endarteriitis in verschiedenem Grade der Ausbildung. Während jedoch Wile die Knäueldrüsen atrophisch findet, konstatirt Eyles neuerdings eine Wucherung des Drüsenepithels mit Verdickung der M. propria. Da derartige progressive Veränderungen konstant bei Stauungsdermatosen, in der Nähe von Varicen etc. gefunden werden, so ist ihr Vorkommen beim Ainhum durchaus nicht auffallend. Wile fand eine Lockerung und ein entzündliches Oedem des Hypoderms, Eyles dagegen eine fibröse Hypertrophie.

Bei zukünftiger Untersuchung wird man vor allem die Zehen im ersten Beginne der Affektion zu untersuchen und wo das Endstadium allein vorliegt, den primären Process an der Schnürfurche und die sekundäre Degeneration der distal gelegenen Theile gesondert zu betrachten haben, um zu einem Urtheil über den Einfluss der ersteren auf die letztere zu gelangen. Dann wird sich auch herausstellen, ob die Affektion primär Entzündungserscheinungen aufweist, was nach den klinischen Thatsachen unwahrscheinlich ist, da die Abschnürung vollständig schmerzlos und ohne dermatitische Erscheinungen vor sich geht. Vielleicht beziehen sich die mikroskopischen Entzündungssymptome nur auf die im letzten Stadium eintretenden traumatischen Vorgänge, die häufig Ulceration, partielle Nekrose und starke Schmerzen hervorrufen. Die Auftreibung der abgeschnürten Zehe scheint sich zuerst als eine lymphatische und Fettstauung darzustellen, die allmählich zu einer

Degeneration aller Cutisbestandtheile, dann aber auch zu einer Rarefaktion des Knochens, zum totalen Schwund der Nagelphalanx und zur partiellen Einschmelzung der zweiten führt, während die Dritte fast ganz erhalten bleibt. Ob es sich bei dem einschnürenden Ringe in erster Linie um eine Schwielenbildung wie beim Malum perforans oder um eine Sklerose der Cutis handelt, ist auch noch durchaus nicht aufgeklärt.

Literatur.

Da Silva-Lima, Ueber Ainhum. Amer. Arch. of Derm. 1880. p. 367.
Duhring-Wile, Ainhum. Amer. Journ. of. Med. Sc. 1884. Januar.
Eyles, Die Histologie des Ainhums. Lancet. 1886. Sept. 25.
v. Winckler, Ainhum in British Guiana. Brit. Guiana M. Ann. Demerara. 1891. p. 88.

V. Missbildungen.

Es ist eine schwierige und vorderhand nicht vollkommen lösbare Aufgabe, die in strengem Sinne angeborenen Geschwülste der Haut von der Gruppe der benignen Geschwülste zu trennen. Eine grosse Reihe der ersteren sind bei der Geburt noch nicht oder kaum wahrnehmbar, entwickeln sich langsam mit fortschreitender Entwickelung des ganzen Körpers und weisen doch unverkennbar auf eine bereits bei der Geburt vorhandene Anomalie der Haut hin. Dahin gehören vor allem die Naevi in engerem Sinne, sodann fast alle Fälle von sog. Elephantiasis congenita (fibromatosa, lymphangiectodes, angiomatosa), die Dermoide und Atherome u. a. m. In vielen dieser Fälle ist der Bestand der Geschwülste bis zur Geburt oder bis in die ersten Lebensjahre zurückzuverfolgen und diese unterscheiden sich sonst in keiner Weise von denjenigen, in welchen die Geschwülste erst nach der Pubertät, ja erst in höherem Lebensalter bemerkt wurden. Unter den letzteren Fällen finden sich ausserdem prägnante Beispiele von Heredität derselben oder ähnlicher Geschwulstformen in einzelnen Familien.

Esmarch und Kulenkampff haben eine ansehnliche Reihe solcher Stammbäume für die elephantiastischen Formen gesammelt. Aber auch schon die tägliche Beobachtung lehrt eine ganz vergleichbare Heredität der gewöhnlichen Muttermäler, indem diese bei Ascendenten und Descendenten in genau denselben Hautregionen auftreten und oft von auffallender Aehnlichkeit sind.

Es würde eine sehr künstliche Trennung sein, wenn man lediglich nach der Anamnese diese Geschwülste in streng congenitale und erworbene eintheilen wollte und nur zu fast wörtlichen Wiederholungen führen. Der Begriff des Angeborenseins muss daher nothwendig weiter gefasst und von den sicht- und tastbaren Geschwülsten, auf ein nicht sicht- und tastbares, angeborenes Substrat derselben bezogen werden, welches oft schon in utero, manchmal direkt post partum, am häufigsten jedoch in den verschiedenen späteren Entwickelungsperioden (Pubertät, Climacterium, Senescenz) plötzlich oder aber ohne Anschluss an diese Perioden ganz allmählich zur Entwickelung gelangt.

Dieser latente Ueberschuss der Gewebe kann dann immer noch

in zweierlei Weise gedacht werden, nämlich entweder in Form reeller, irgendwie zur Zeit der embryonalen Entwickelung abgeschnürter, ausser Connex mit dem zugehörigen Gewebe gerathener und daher nicht mit den übrigen verbrauchter Keime, welche natürlich mit der Form embryonaler Zellen deren intensive Produktionsfähigkeit bewahrt haben und als solche histologisch nachweisbar sein müssen. Oder es kann sich um einen virtuellen Ueberschuss an Produktionsfähigkeit ohne materiell nachweisbares Substrat handeln, welcher bestimmten Zellenterritorien eigen ist, ohne dass sie als räumlich verirrte, unverbrauchte Keime der Embryonalzeit mikroskopisch nachzuweisen sein müssten.

Selbstverständlich gibt die erste Annahme, welche der Cohnheim'schen Geschwulsttheorie zu Grunde liegt, eine weitaus befriedigendere Erklärung; sie kann durch Auffindung entsprechender histologischer Thatsachen immer weiter gestützt und ausgebaut werden; ja man wird an alle mit dem Anspruch des Angeborenseins auftretende Geschwülste zunächst die Forderung zu stellen haben, dass womöglich ein reeller, sichtbarer Keim derselben nachgewiesen werde. Aber wir besitzen andererseits Anzeichen genug, dass dieser Forderung in gewissen Fällen nicht genügt werden kann (s. harte Naevi) und wir müssen uns in diesen Fällen und in allen denjenigen, in welchen bisher keine überschüssigen embryonalen Bestandtheile aufzufinden sind, vorläufig mit der weniger befriedigenden Annahme begnügen, dass einzelne Gewebspartien, ohne einen Stillstand in der Entwickelung erlitten zu haben, einen Ueberschuss an produktiver Kraft (Assimilations- und Theilungsvermögen) aufweisen, welcher sie zu quantitativ abnormen Leistungen befähigt.

Aus dem Gesagten geht hervor, dass wir in diesem Kapitel der angeborenen Geschwülste neben manchen streng congenitalen Formen vielen anderen begegnen, welche nur auf eine congenitale (reelle oder virtuelle) Anlage Anspruch machen können. Die Gründe, welche sie im Einzelfalle in dieses Kapitel verweisen, sind entweder der thatsächliche Nachweis embryonaler, unverbrauchter Keime als Grundlage der Geschwulst (weiche Naevi), oder die Identität ihrer Struktur mit streng congenitalen Formen oder endlich der klinische Nachweis einer hereditären Anlage. In manchen Fällen liegen mehrere dieser Gründe gleichzeitig vor und dann sind die hierher gezählten Bildungen auch immer schon als congenitale oder naevusartige anerkannt worden. Die anfangs erwähnte Schwierigkeit der Begrenzung liegt mithin weniger in berechtigten Zweifeln an der Zugehörigkeit der hier aufgeführten Formen, sondern vielmehr in dem Umstande, dass noch für eine ganze Reihe anderer bisher zu den acquirirten, benignen Geschwülsten gerechneten Tumoren der Nachweis des Angeborenseins in dem hier vertretenen, weiteren Sinne in Aussicht steht. Jedenfalls wird die jetzt schon nicht unbedeutende Klasse der angeborenen Missbildungen der Haut auf Kosten der benignen Geschwülste sich noch erheblich vergrössern.

A. Progressive Ernährungsstörungen.

1. Wucherungsgeschwülste.

a) Syringadenom (Syringom).

Die Adenome der Knäueldrüsengänge bilden viel öfter selbständige Geschwülste, wie die der Knäuel. Es hängt diese Verschiedenheit wahrscheinlich mit einer physiologischen Differenz beider Bestandtheile des Knäueldrüsenapparates zusammen. In den Knäueln finden sich normalerweise weniger Mitosen, als in den Gängen. Die ersteren repräsentiren das einem complicirten Zwecke angepasste, stark differenzirte, die letzteren das fast noch unveränderte Deckepithel, welches — wie die spiralige Form des Gangepithels selbst in der Hornschicht noch zeigt, fortwährend in Proliferation befindlich ist. Bedenkt man diesen Umstand, so erscheint es nicht gerade wunderbar, dass die Knäuelgänge auch an der Eigenschaft des Deckepithels participiren, gerne solide Epithelzapfen in die Cutis hineinzutreiben, während diese Eigenschaft den Knäueln selbst fast verloren gegangen ist.

Sowohl in dieser Neigung zu beständiger Proliferation auf einfache Reize hin wie in dem Mangel einer höheren physiologischen Function und anatomischen Struktur gleichen die Gänge der Knäuel des Erwachsenen den noch undifferenzirten Knäuelanlagen des Embryos. Beide kann man daher sehr gut dem fertigen Knäuel (Spira) gegenüber als einfache Röhren (Syrinx = enger Gang) zusammenfassen. Und in der That gleichen die Geschwülste, welche aus den Knäuelanlagen hervorgehen, mikroskopisch durchaus denjenigen Geschwülsten des Erwachsenen, deren Ausgangspunkt die Gänge der Knäueldrüsen bilden. Und beide sind hinwieder von den echten Spiradenomen in ihrer Struktur sehr verschieden. In manchen derartigen Tumoren ist es den Autoren nicht möglich gewesen, zwischen den Protuberanzen der fertigen Gänge und denen embryonaler Knäuelanlagen eine Unterscheidung zu treffen, während bisher noch kein Uebergang von einem Adenom der Gänge in ein solches der Knäuel gefunden wurde.

Als ein letzter, aber bedeutsamer und leicht erklärlicher Unterschied der Spirome von den Syringomen tritt der Umstand hervor, dass die ersteren sich bisher nur beim Erwachsenen gezeigt und als erworbene Veränderungen dokumentirt haben, während die Syringome den Charakter angeborener Zustände an sich tragen, auch wenn sie erst später zu höherer Entwickelung gelangen.

Die erste Beschreibung des Syringadenoms verdanken wir Jacquet und Darier, welche dasselbe unter den Namen „Hydradénomes éruptifs“, sodann als „Epithéliomes adénoides des glandes sudoripares“ oder kurz als „Adénomes sudoripares“ beschrieben. Die Histogenese erfuhr dann in einer Arbeit von Török ihre Aufklärung, mit welcher auch der einfache und bezeichnende Name: Syringadenom oder wegen der stets begleitenden Cystenbildung: Syringo-Cystadenom gegeben

war. Ich ziehe den einfachen Ausdruck Syringadenom*) für diese Geschwulst vor, da die Bildung von Cysten mit hyalinem Inhalt eine Eigenschaft aller Syringadenome und daher als Hauptbezeichnung nicht nothwendig ist.

Die Affektion erscheint bei Erwachsenen in Gestalt pfefferkorn- bis erbsengrosser, indolenter Tumoren und in ziemlich regelmässiger, symmetrischer Ausbreitung an der Vorderfläche des Rumpfes, besonders am oberen Theile unterhalb der Schlüsselbeine und erstreckt sich von hier in abnehmendem Grade an der Vorder- und Seitenfläche des Rumpfes hinab, während sie nur wenig von hier auf die vordere Halsfläche und die Innenfläche der Extremitäten übergeht. Noch seltener zeigen sich einzelne versprengte Tumoren an den Augenlidern und sonst am Kopfe. Diese topographische Eigenheit ist wichtig, da das nahestehende, aber histologisch grundverschiedene Akanthoma adenoides cysticum seinen Praedilectionsort mitten im Gesicht aufschlägt. Die Geschwülste sind zunächst hautfarben, später etwas dunkel, röthlich oder bläulich gefärbt, im ganzen wenig auffallend und verharren auf der Stufe bohnengrosser, schwach erhabener Knötchen. Sie besitzen nicht die auffallend helle, gelbliche Farbe und die schwarzen Punkte des Akanthoma adenoides cysticum.

In dem mittleren, theilweise hyperämischen Theile der Cutis findet man theils kleinere oder grössere Cysten und theils gerade oder gewundene, solide, schmale Epithelzüge, von denen einzelne auf jedem Schnitte mit einer oder selbst zwei der Cysten zusammenhängen. Die walzenförmigen Epithelzüge haben etwa die Dicke gewöhnlicher Knäuelgänge, selten sind sie schmäler, häufig aber stark erweitert und erhalten dann eine Art Lumen und einen Inhalt. Die Querschnitte dieser cylindrischen Schläuche sind von denen der kugeligen oder ovalen Cysten nicht immer leicht zu trennen, zumal sie wie diese und nur in geringerem Maasse hyaline oder epitheliale, abgestossene Massen enthalten. Eine eigene Membrana propria besitzen weder die Epithelwalzen und Kanäle, noch die Cysten. Die letzteren sind von 2 bis 3 Lagen platter Epithelien ausgekleidet, welche nach dem Lumen zu anschwellen, hyalin degeneriren und zu der homogenen oder zelligen Masse zusammenbacken, welche den Inhalt der weiteren Kanäle und Cysten ausmacht. Man findet alle Uebergänge von verdickten Stellen der cylindrischen Kanäle, welche durch einfache Anhäufung von Epithelien im Innern ausgebuchtet sind zu kleineren Cysten, die durch hyaline Degeneration dieser Epithelien sich gebildet haben und zu grossen Cysten, welche durch nachrückende Schichten degenerirter Epithelien hochgradig erweitert sind. Die Epithelwalzen, welche zwei dicht zusammenliegende Cysten verbinden, werden bei Vergrösserung derselben mit ihrem Epithel herangezogen, dadurch verdünnt und schliesslich zum Abreissen gebracht; durch diesen Process punktförmiger Proliferation und Degeneration können demnach aus einer soliden Epithelwalze schliesslich mehrere isolirt in der Cutis liegende Epithelcysten werden.

Török konnte an den wohlerhaltenen Knäuelgängen keine An-

*) Syringom ist noch kürzer und ebenso bezeichnend, da das Wort Syrinx nach obiger Auseinandersetzung nur embryonale Drüsen oder Drüsentheile der Erwachsenen bezeichnet.

zeichen knospenartiger Wucherung und und keinen Zusammenhang mit den Epithelwalzen und Cysten entdecken, ebensowenig mit den wohlerhaltenen, tiefer liegenden Knäueln. Hierin stimmt sein Befund der Hauptsache nach überein mit demjenigen von Darier. Während letzterer Forscher aber trotzdem die eigenthümlichen Epithelbildungen aus Knäuelgängen herzuleiten geneigt ist, schliesst Török folgerecht, dass sie nicht aus fertigen Knäuelgängen sondern aus embryonalen Knäuelanlagen hervorgehen und „verunglückte Knäuelanlagen" darstellen. Diese der Cohnheim'schen Theorie entsprechende Erklärung würde den Schluss involviren, dass die während des Embryonallebens bereits in die Cutis eingedrungenen soliden Epithelsprossen sich von der Oberfläche abgeschnürt haben, lange Zeit unthätig in der Cutis verharren und dann in einer späteren Lebensepoche durch einen wenig wirkungsvollen Versuch des Wachsthums zur Bildung benigner Geschwülstchen führen. Für diese Entstehungsweise derselben spricht einerseits die geringe Anzahl von Knäueln und Gängen an derselben Hautpartie, andrerseits der Umstand, dass einzelne isolirte Cysten sich mitten in Hautmuskeln und zwischen Talgdrüsenläppchen befinden, wohin sie nur dadurch gelangen konnten, dass diese normalen Organe die verirrten Keime umwuchsen. Dieser letztere Befund spricht sogar für eine sehr frühe Abschnürung der Knäuelanlagen. Ich schliesse mich der Anschauungsweise von Török ohne Vorbehalt an, besonders da die ganze Art des klinischen Verhaltens dieser Tumoren sie als eine Form von Naevi kennzeichnet.

L. Philippson fand später in einem anderen Falle, der in meiner Klinik beobachtet wurde, dass ausser den Cysten mit hyalinem Inhalt auch solche mit einem Hornzelleninhalt vorkommen. Aus diesem Befunde ist zu schliessen, dass ausser den ganz früh vom Deckepithel abgeschnürten Keimen auch noch in einer späteren Periode des Embryonallebens derartige Abschnürungen nachfolgten zu einer Zeit, in der bereits eine echte Keratohyalinverhornung an der Oberfläche bestand. Es ist nur eine logische Folge, dass die aus solchen Epithelkeimen sich entwickelnden Cysten Keratohyalin aufweisen und Horn produciren. Diese Auffassung wird auch noch durch den Umstand gestützt, welcher Philippson aufgefallen ist, ohne von ihm erklärt zu sein, dass nämlich diese Horncysten nur subepithelial, nur an der Oberfläche vorkommen; auch diese Eigenthümlichkeit ist eine Folge ihrer späteren Abschnürung*). Wenn jedoch Philippson der Horncysten wegen die ganze Geschwulst als ein vom Deckepithel abgeschnürtes, unbestimmtes Epithelialgebilde ohne specielle, wenn auch verfehlte Bestimmung ansieht und es desshalb: „gutartiges Epitheliom" nennt, so kann ich diesen Schluss durchaus nicht zugeben. Denn es unterscheidet sich durch seinen absonderlichen, nur an Knäuelanlagen erinnernden Bau grundsätzlich von allen übrigen Naevi, in denen grosse

*) Für eine spätere Abschnürung in dem Philippson'schen Falle spricht weiter noch sein Befund von unvollkommen ausgebildeten, aber als solche schon erkennbaren Knäuelanlagen (blind endigender Gang, gangähnliche Epithelwalzen).

Mengen von wirklich undifferenzirtem Deckepithel abgeschnürt schlummern. Aus demselben Grunde ist die Philippson'sche Bezeichnung Kolloidmilium und die Parallelisirung mit dem gewöhnlichen Milium, als seien beides Abarten einer Geschwulstform, nicht zutreffend. Wenn ich in den von ihm beschriebenen Fällen bei den durchscheinenden, harten, gelblichen Knötchen der Augenlider im Hinblick auf einige Baretta'sche Moulages: Kolloidmilium diagnosticirte, so war diese Diagnose in dem Augenblick aufzugeben, als es sich herausstellte, dass es sich um versprengte Syringome handelte, denn diese Geschwulstart ist jetzt eine sehr genau bekannte, während Niemand genau weiss, was die als Kolloidmilien im Museum Baretta bezeichneten, älteren Moulages eigentlich sind*).

Wenn Philippson weiter die Besnier'sche „kolloide Degeneration der Cutis" mit seinem Kolloidmilium identificirte, so ist dieser Versuch einer Vereinfachung unserer Geschwulstlehre hinfällig geworden, seitdem wir durch eine neue französische Arbeit die kolloide Degeneration der Cutis besser kennen (s. dort). Leider ist nun der Philippson'sche Befund von versprengten Syringomen des Augenlides wieder für Brooke unter anderen Gründen mit Veranlassung gewesen, ein von ihm und Perry beobachtetes, hauptsächlich im Gesicht vorkommendes, exquisit hereditäres Akanthom mit dem Syringom zu verschmelzen, weil „die Gebilde an jedem beliebigen Theil des Körpers vorkommen". Es ist hohe Zeit, dass der hierdurch hereinbrechenden Verwirrung ein Ende gemacht wird. Es giebt unter den Naevusarten nicht viele, welche so gut durch klinische und anatomische Charaktere zugleich ausgezeichnet und unterschieden sind, wie die von Jacquet-Darier einerseits und von Perry-Brooke andrerseits beschriebenen Affektionen.

Literatur.

Lehrbücher: Besnier-Doyon.
Török, Das Syringo-Cystadenom.
Quinquaud, Eruptives, cystisches, epitheliales Cellulom. Intern. Kongress. Paris. pg. 412.
Jacquet, Gutartiges cystisches Epitheliom der Haut. Ebenda. pg. 416.
Philippson, Die Beziehungen des Kolloidmilium (E. Wagner), der kolloiden Degeneration der Cutis (Besnier) und des Hydradenom (Darier-Jacquet) zu einander. Mon. Febr. 1891.

b) Akanthoma adenoides cysticum.

Eine bisher fast nur in England und Amerika beobachtete Affektion, bestehend in dem Auftreten von stecknadelkopf- bis erbsengrossen, zuerst hautfarbenen, später blassgelblichen oder blassbläulichen, glänzenden und etwas durchscheinenden Knötchen von denen einige weisse, miliumartige Einsprengungen enthalten. Sie bevorzugen die Gegend der Augenbrauen, die Nasenwurzel, die Nasenflügel, den angrenzenden Theil der Wangen und die Umgebung des Mundes in dem Grade, dass alle bisher

*) Möglicherweise entsprechen sie theilweise dem Akanthoma adenoides cysticum von Perry und Brooke.

bekannten Fälle dadurch eine grosse Aehnlichkeit besitzen. Die vordere, obere Rumpfseite, der Lieblingsplatz des Syringoms, ist von dieser Geschwulstart fast frei. Einige Geschwülstchen finden sich am Rücken, mehr am Halse und sehr viele und grosse auch am behaarten Kopfe. Brooke beobachtete in einer Familie 3 Fälle, Fordyce 2.

Diese interessante Geschwulstform ist durch die genauen histologischen Untersuchungen von Brooke, Fordyce und Balzer bereits ebenso gut ihrer Struktur nach bekannt, wie das damit verwechselte Syringom. Es handelt sich um solide, niemals röhrenförmige, nachweislich vom Deckepithel oder der Stachelschicht kleiner Lanugohaarbälge entspringende Epithelfortsätze, welche sich in Form von fingerförmigen, feinen Ausläufern, drüsenähnlich gelappten Protuberanzen, netz- oder gitterförmig verzweigten oder vollkommen soliden, gröberen Massen in die Cutis hinaberstrecken und unter Verschiebung der normal gebliebenen Bestandtheile alle Theile derselben, von den Fettläppchen bis zum Deckepithel, berühren und durchsetzen. Das Syringom hingegen tendirt zur Röhrenform, ist vom Deckepithel längst unabhängig geworden, hängt nie mit Haarbälgen zusammen, zeigt nie gelappte, verzweigte oder gröbere Massen, sondern stets die Gangform oder bildet isolirte Cysten, übt keinen verschiebenden Druck auf die normalen Cutistheile aus und hält sich an den mittleren Theil der Cutis.

Brooke wies ferner nach, dass die hier vorkommenden Epithelmassen stets nach aussen von Cylinderzellen begrenzt sind und dass an vielen Stellen dieser pallisadenförmigen Epithelgrenze auch eine deutliche Grenzmembran der Cutis ausgebildet ist. Stets aber fand er die Epithelzüge von einem zellenreichen, mit Leukocyten versehenen Bindegewebe eingekapselt, und zwar schon die jüngsten Geschwülste. Die konstante Pallisadenform der peripheren Epithelien ebenso wie der feste Zusammenhang dieser Epithelien überhaupt, selbst in ihren feinsten, netzartigen Gerüsten, spricht sehr — Brooke und Fordyce machen hierüber keine Angaben — für ein in ihnen entwickeltes Epithelfasersystem. Das Syringom zeigt diese konstante, periphere Cylinderzellenschicht so wenig wie eine Membrana limitans; niemals finden sich die Epithelwalzen des Syringoms durch eine besondere Bindegewebsschicht eingekapselt, und ebenso fehlt die Epithelfaserung und der Stachelapparat der Zellen. Bestätigt sich das Vorhandensein der letzteren beim Akanthoma cysticum, so wäre dieser Umstand allein genügend, die Geschwulst vom Syringom zu unterscheiden und würde für eine viel spätere Entstehung derselben sprechen.

Analog ist in beiden Geschwülsten nur die Bildung kolloider oder hyaliner Cysten. Brooke fand niemals Hornperlen allein, wohl aber hyaline Perlen von verhornten Zellen umgeben. Aber auch in diesem Punkte sind die beiden Geschwülste grundverschieden. Beim Syringom wandeln sich ganze Theile der dünnen Epithelwalzen in Cysten um, diese vergrössern sich und schnüren sich schliesslich ab, so dass sie ganz isolirt sind. Beim Akanthoma cysticum sind die Cysten über die ganze Neubildung in vielen kleinen und grösseren Exemplaren zerstreut und bleiben stets von Epithelmassen umgeben.

Die histologischen Befunde bei beiden Geschwülsten sind mithin genau so different, wie die klinischen, und es ist wirklich kaum ein Grund für die etwas gewaltsame Verquickung der beiden so gut charakterisirten Affektionen einzusehen. Die hyaline Degeneration und Cystenbildung sind so weit verbreitete Epithelveränderungen, dass sie allein eine solche Zusammenstellung gewiss nicht rechtfertigen. Historisch kam der Irrthum dadurch zu Stande, dass Jacquet und Darier ihre Geschwulst zuerst als Hydradenom und Perry die seine — etwas kühn — auch als Adenom der Schweissdrüsen einführte, was beides nicht richtig war. Die hier vorliegende ist ein reines Akanthom, welches sich durch seine Neigung zur Cystenbildung auszeichnet. Der Name Akanthom ist hier um so mehr am Platze, als es sich höchst wahrscheinlich um eine Wucherung echter Stachelzellen einer späteren Fötalperiode handelt, und wenn es Brooke u. A. gelingen sollte, den Namen Epitheliom ohne das lästige Beiwort „gutartig" wieder von Neuem für benigne Wucherungen des Deckepithels einzuführen, so würde ich vorschlagen, ihn für solche Wucherungen zu reserviren, bei welchen noch keine Stacheln und keine Epithelfaserung vorhanden sind, da die damit versehenen sich in ihrer Struktur wesentlich unterscheiden und einen besseren Namen, nämlich „Akanthom", besitzen. Im Uebrigen acceptire ich Brooke's Namengebung auch in Bezug auf das Beiwort „adenoides", da es ganz gut aussagt, dass es sich um keine Drüsenanlage, sondern nur um eine äussere Drüsenähnlichkeit handelt — also: Akanthoma adenoides cysticum.

Den Fällen von Perry, Brooke und Fordyce müssen wir noch einen älteren Fall anreihen, obwohl derselbe bisher in der Literatur als ein Beispiel von Talgdrüsenadenom gilt; es ist zugleich der einzige bisher aus Frankreich beschriebene.

Im Falle von Balzer und Ménétrier handelte es sich um ein 21jähriges Mädchen, deren Mutter an einer ähnlichen Affektion gelitten haben soll. Mit dem Erscheinen der Menstruation traten zuerst feste, kleine, stecknadelkopf- bis erbsengrosse, indolente Knötchen auf. Dieselben waren von der Farbe der Haut, in dieselbe eingebettet und wölbten sie halbkugelförmig oder etwas spitzer hervor, sie confluirten nirgends, so dicht sie auch an einigen Stellen sassen. An vielen sah man kleine weisse milienähnliche Punkte. Dieselben traten zuerst auf der Stirn auf und überzogen allmählig das Gesicht, den behaarten Kopf, Nacken und Ohren. Am dichtesten standen sie auf den Stirnhöckern, in der ganzen Umgebung der Nase, besonders den Nasolabial- und Labio-mentalfurchen.

Die mikroskopische Untersuchung ergab, dass die Geschwülste aus Epithelmassen bestanden, die in Form von gelappten Nestern zerstreut im Bindegewebe der Haut lagen und in ihrem Innern Cysten enthielten. Dieselben waren scharf umschrieben und von äusserst variabler Form; ihre Verzweigungen glichen sehr den Läppchen tubulöser oder acinöser Drüsen, und die Vermuthung, dass sie z. Thl. von Talgdrüsen ausgingen, wurde zur Gewissheit durch den Nachweis von Talgdrüsenresten, mit denen sie kontinuirlich zusammenhingen. Doch war dieser Befund selten; die meisten Wucherungen waren von absoluter Unregelmässigkeit und entfernten sich durch ihre Grösse weit von dem ursprünglich oberflächlichen Sitze der Talgdrüsen. Die überall wiederkehrende

Hauptform war die von dünnen, soliden, walzenförmigen, netzartig verbundenen Epithelzügen, ähnlich einem reticulirten Carcinom. Ausser den Talgdrüsen trugen sicher auch die Haarbälge und einzelne Ausführungsgänge von Schweissdrüsen zur Wucherung bei, während es von einem Knäuel vermuthet wurde, aber unsicher blieb. Ebenso schien das Deckepithel an einigen Stellen direkt in den Tumor überzugehen, während es im allgemeinen unbetheiligt war. Sehr zahlreiche Cysten durchsetzten alle Epithelnester, bis zu 30 und mehr in einem Schnitte. Die Cysten stachen bei Pikrokarminfärbung durch ihre gelbe Farbe hervor, waren blätterartig geschichtet und von fettiger Substanz gebildet. Die Autoren bezeichnen sie geradezu als eine Umwandlung „en éléments sébacés". Wie sie freilich an ihren Alkoholpräparaten diese Talgelemente nachweisen konnten und ob dieselben überhaupt irgendwo die Struktur von Talgzellen hatten, wird nicht gesagt. Die betreffende Figur (3) zeigt aber deutlich, dass es sich nicht um Talgzellen, sondern um hyaline oder kolloide Schollen handelte. Alle Epithelnester waren von einer Art Bindegewebskapsel eingescheidet, von denen die jüngeren zellenreicher als die älteren waren. Die sie konstituirenden Epithelien glichen den noch unverfetteten jungen Talgdrüsenzellen und färbten sich bis auf die Cysten durch Pikrokarmin stark roth. Eine grössere Anzahl der letzteren enthielt kein Fett und bestand aus abgeplatteten Hornlamellen und unterschieden sich von gewöhnlichen Hornperlen durch die unregelmässige Lagerung und den Kernmangel der innersten Zellen. Einzelne Cysten waren einfache, haarhaltige Retentionscysten.

Wie schon Chambard gelegentlich eines Referates dieser Arbeit in den Annales sagte, ist in ihr kein Beweis gegeben, dass es sich wirklich um ein Adenom der Talgdrüsen gehandelt hat; er nannte die Geschwulstform mit Recht ein metatypisches, tubuläres Epitheliom. Seitdem wir das Akanthoma adenoides cysticum durch Brooke's Schilderung kennen, unterliegt es keinem Zweifel, dass wir in diesem sog. Talgdrüsenadenom von Balzer und Ménétrier dieselbe Affektion in einer früheren Beschreibung besitzen. Von den groben klinischen Umrissen bis zum feinsten histologischen Detail stimmt der Fall mit denen von Brooke und Fordyce überein, und ich habe ihn deshalb so ausführlich gegeben, damit der Leser selbst diesen lehrreichen Vergleich anstellen kann.

Literatur.

Balzer u. Ménétrier, Studie über einen Fall von Talgdrüsenadenom des Gesichtes und behaarten Kopfes. Arch. de Physiol. 1885. pg. 565.
Perry, Adenom der Schweissdrüsen. Intern. Atlas selt. Hautkrankheiten. No. IX.
Brooke, Epithelioma adenoides cysticum. Mon. 1892. Bd. 15. pg. 589.
Fordyce, Multiple, gutartige, cystische Epitheliome der Haut. Journ. of cut. Dec. 1892.

c) Keratoma palmare et plantare hereditarium.

Eine exquisit hereditäre, durch mehrere Generationen sich vererbende, isolirte Verdickung der Hornschicht der Hautflächen und Fusssohlen. In den von mir be-

obachteten Fällen zeigte sich beim Beginne im Säuglingsalter ein bläulicher Hof in der Umgebung des flächenhaften Keratoms, der später wieder verschwand. Auch in den Fällen einer zweiten Familie fehlt jede oberflächliche oder tiefe Randhyperämie. Aber in Thost's Fällen bestand ein röthlicher Randstreifen. Stets war mehr oder weniger Hyperhidrose der erkrankten Flächen vorhanden; Tastgefühl war daselbst erhalten, das Gefühl für Hitze und Schmerz, ähnlich wie bei Schwielen, abgestumpft.

Die einzige histologische Untersuchung rührt von Thost her. Er fand die Papillen sehr stark bis auf das Fünffache verlängert und die Stachelschicht entsprechend stark verdickt. Die Körnerschicht war nicht, die basale Hornschicht aber verbreitert und gegen die übrige Hornschicht weniger gut abgegrenzt als normal. Der Hauptantheil bei der Verdickung der Hornschicht kommt auf die Mittelschicht. Die Cutis und das Fettgewebe sind ebenfalls verdickt, die Blutgefässe weiter als normal. Eine besondere Vergrösserung erfahren die Knäueldrüsen, etwa bis auf das Doppelte der Norm, der Gang ist weniger hypertrophisch, die Schweissporen mit ihren trichterförmigen Einsenkungen der Horn- und Körnerschicht sind besonders gross und deutlich.

Die Verdickung der Cutis und des Fettgewebes, sowie die sehr starke Akanthose und Hypertrophie der Knäuel, welche Thost fand, stempeln diese angeborene Geschwulstbildung zu einer nävusartigen Hypertrophie der ganzen Palmae und Plantae. Jedenfalls lag in seinen Fällen kein einfaches Keratom vor, wofür auch das Ueberquellen der Sohlenhaut gegen den Fuss- und Zehenrücken und die röthliche Umrandung spricht. In meinen Fällen schien mir mehr ein reines Keratom vorzuliegen und es ist daher vielleicht eine Trennung nöthig. Bis auf weitere Untersuchungen habe ich jedoch geglaubt, auf den Thost'schen Befund hin die Affektion trotz ihres Namens den Wucherungsgeschwülsten einreihen zu müssen.

Literatur.

Lehrbuch: Besnier-Doyon.
Thost, Ueber erbliche Ichthyosis palmaris et plantaris cornea. Diss. Heidelberg 1880.
Unna, Keratoma palmare et plantare hereditarium. A. A. 1883. pg. 289.
Breda, Beitrag zur Erblichkeit der Ichthyosis u. des Tyloma. Giorn. 1886.

d) Verruca dorsi manus et pedis.

Diese eigentliche Geschwulstform, welche gar nicht selten vorkommt, ist von mir seit vielen Jahren unter dem obigen, vorläufigen Namen registrirt worden. Meistens wird sie von den Trägern als eine Art gewöhnliche Warze (Verruca) angesehen; möglicherweise hat sie auch mancher Beschreibung von „Verruca plana" zu Grunde gelegen; auch mit den seborrhoischen Warzen hat sie nichts zu thun. Sie ist ihrem Wesen nach ein systematisirter harter Naevus, der stets in Gruppen und symmetrisch auftritt und dessen hauptsächliche Eigenthümlichkeit darin besteht, dass er sich ganz scharf an die Region der Metacarpi des Daumens und Zeigefingers am Handrücken und einer entsprechenden Region am Fussrücken hält. Ich konnte gerade bei diesem Naevus in einem Falle Heredität nachweisen. Die warzenähnlichen Protuberanzen sind ganz flach, rund oder polygonal begrenzt 2—6 mm im

Durchmesser, auf der Oberfläche fein punktirt und treten erst im mittleren oder höheren Lebensalter stärker hervor, ohne sich — wie die Verruca vulgaris — weiter zu vermehren oder vollständig zu verschwinden.

Ich hatte Gelegenheit, eine Gruppe dieser Nävusform von dem Fussrücken zu untersuchen. Die Cutis unterhalb der verdickten Oberhaut ist hier vollkommen normal, selbst die leichten Reizungserscheinungen fehlen, welche bei älteren Verrucae vorkommen. Die Oberhautwucherung ist durch ihre vollkommene Regelmässigkeit auf den ersten Blick von der der Verruca unterschieden. Die Stachelschicht verdickt sich vom Rande der Efflorescenz nach der Mitte zu allmählich, um hier etwa die Mächtigkeit derjenigen der Fusssohle anzunehmen. In ganz analoger Weise verdickt sich die Körner- und Hornschicht. Man erhält ein ähnliches Bild der allmählichen Oberhautverstärkung wie am Fussrande, wenn man vom Rücken des Fusses nach der Planta geht, besonders weil auch hier alle Schichten im übrigen normal sind. Die tief eindringenden Epithelleisten mit ihrer Verschiebung nach dem Centrum zu, die unregelmässige Verhornung derselben, die theilweise Ausgleichung der Papillen, die Zerklüftung der Hornschicht — alle diese Symptome und andere mehr, welche die Verruca charakterisiren, fehlen hier, weshalb histologisch so wenig wie klinisch die Rede davon sein kann, dass hier eine Modifikation gewöhnlicher Warzen vorliegt. Bei der definitiven Gestaltung der Gruppe der systematisirten Naevi wird diese Geschwulstform wohl zu berücksichtigen sein.

e) Naevi.

Der Begriff des Naevus maternus, Muttermal, hat zum Unterschiede von den meisten in diesem Buche behandelten Gegenständen seinen Weg aus dem Kreise der Laien in die Wissenschaft genommen und stösst daher bei seiner Uebernahme auf ernste Schwierigkeiten. Ursprünglich wurde er auf durch ihre Farbe auffallende, umschriebene Hautanomalien angewandt, welche, da sie sich nicht wie wirkliche Hautkrankheiten veränderten, gleichsam als individuelle Abzeichen dienen konnten und für deren Entstehung man nicht nur hereditäre Verhältnisse in Anspruch nahm, sondern sich in den abergläubischsten Voraussetzungen erging. Da nun wirklich die Heredität für viele Hautanomalien wichtig geworden ist, um so wichtiger, als ihr Gebiet vermöge der Entdeckung unzähliger Infektionskrankheiten sich täglich mindert und gerade die auffallenden, leicht zu untersuchenden und auf ihre Heredität zu prüfenden Muttermäler das geeignetste Arbeitsfeld für eine zukünftige Theorie der Heredität abgeben, so werden wir auch den Begriff der Naevi in der Wissenschaft nicht gut entbehren können. Wir müssen uns also damit begnügen, ihn scharf zu definiren und damit seine bisherige Unbestimmtheit wenigstens für uns unschädlich zu machen.

Wollte man in Ansehung der Thatsache, dass vielleicht die meisten benignen Geschwülste der Haut auf angeborene Wachsthumsstörungen oder verirrte, embryonale Keime zurückzuführen sind, den Begriff des Naevus mit dem der benignen Geschwulst identificiren, so würde man zu einem aussichtslosen Konflikt zwischen Theorie und Praxis Anlass geben. Andererseits hielt ich es, nachdem ich gelegentlich der Untersuchung des Fibrokeratoms mich mit dem Studium der Naevi zu beschäftigen begann, eine Zeit lang für möglich, den Begriff der Naevi durch eine Summe einzelner, rein anatomischer Begriffe zu ersetzen. Aber gerade dieses Studium brachte mich von dieser vorgefassten Meinung zurück, indem ich fand, dass alle betreffenden Neubildungen eine eigenthümliche Entwicklungsgeschichte durchmachen, deren erste und letzte Phase oft soweit von einander unterschieden sind, dass eine einfach pathologisch-anatomische Definition und Benennung völlig scheitert.

So beginnen die weichen Naevi mit einer Epithelwucherung und enden oft in einer einfach oedematösen Bindegewebsgeschwulst; das Fibrokeratom beginnt als ein Fibromknötchen und endet als ein einfaches Keratom. Und wenn in letzterem Falle noch eine kurze und präcise Beziehung geglückt ist, so würde eine solche doch nicht überall möglich sein und das Hauptziel, eine einfache Eintheilung aller dieser divergenten Entwicklungsrichtungen auf rein anatomischer Basis, sich doch schwerlich erreichen lassen.

Wir sind mithin darauf angewiesen, den Begriff des Naevus, da wir ihn weder entbehren noch ersetzen können, zunächst dem laienhaften Sprachgebrauch anzubequemen und ihn dann nur schärfer zu definiren. Nun geht zunächst aus dem Sprachgebrauch hervor, dass alle universellen Hautveränderungen angeborener Art nicht Naevus genannt werden können. Weder die angeborene universelle Hyperkeratose, noch die auffallende Beschaffenheit der Haarmenschen oder Albinos werden wir so bezeichnen können. Es kann sich nur um umschriebene Hautanomalien handeln. Die genauere Untersuchung hat aber gelehrt, dass gewisse, weit ausgedehnte Pigment- und Haaranomalien, die zuweilen den grössten Theil des Körpers einnehmen, anatomisch genau so konstruirt sind wie die kleinen Naevi derselben Art. Wir werden sie wissenschaftlich den Naevi anreihen müssen, wenn auch damit ein Kriterium des Laienbegriffs bereits entfällt; ich reihe dieselben als „Riesennaevi" den übrigen an.

Sodann haben wir darin dem Sprachengebrauch zu folgen, dass wir vollkommen hautfarbene Neubildungen, also z. B. das palmare Keratom, angeborene Lymphangiome, die subcutanen Dermoide, Atherome u. s. f. von der Naevusgruppe ausschliessen. Ebenfalls entspricht es dem Sprachgebrauche nicht, derartige umschriebene Neubildungen als Naevus zu bezeichnen, welche allmählich collossale Dimensionen annehmen. Hier tritt der ebenfalls recht unbestimmte und an Aeusserlichkeiten haftende Begriff der Elephantiasis an die Stelle. Endlich sind solche angeborene, umschriebene Missbildungen kaum als Naevi zu bezeichnen, wo nur ein Defekt der Hautfarbe oder der ganzen Haut besteht. Nach Abzug aller dieser Kategorien ist die Naevusgruppe doch noch weit entfernt, eine ganz klare, in sich abgeschlossene zu sein; insbesondere sind die Naevi lineares in ihrer Klassificirung noch sehr problematisch. Denn wenn auch der Laienbegriff des Unwandelbaren bei allen Naevi in unserem Sinne derartig eingeschränkt werden muss, dass im Gegentheile die Naevi wohl einen besonderen Entwicklungsgang, aber so allmählich durchmachten, dass die Veränderungen für die rohe Betrachtung insensibel sind, so zeichnen sich die Naevi lineares zum Theil gerade durch ihre sehr rasche Entwicklung während des extrauterinen Lebens aus und es ist daher fraglich, ob sie auf die Dauer die Bezeichnung Naevi behalten können.

Positiv umfasst die Gruppe der Naevi nach diesen Erörterungen die weichen oder harten, kleinen, warzenartigen Geschwülste mit oder ohne Pigment, die einfachen ähnlich gestalteten Pigmenthypertrophien, die umschriebenen Haarhypertrophien an sonst haarlosen Stellen und die angeborenen venösen Angiome. Dieselben lassen alle die folgende Definition zu, welche auch wohl noch auf längere Zeit hinaus die Gruppe der Naevi zu charakterisiren vermag: Hereditär veranlagte oder embryonal angelegte, zu verschiedenen Zeiten des Lebens sichtbar werdende und äusserst langsam sich entwickelnde, durch Farbe oder Form der Oberfläche auffallende, umschriebene, kleinere Missbildungen der Haut.

Als anatomisch gut abgrenzbar könnte man aus dieser Gruppe der Naevi noch die venösen Angiome (Feuermäler) entfernen und würde dann nur Geschwülste der Oberhaut und des Pigmentes übrig behalten, womit eine sehr grosse Vereinfachung des Begriffes verbunden wäre. Wenn aber eine anatomische Bezeichnung der Feuermäler in Deutschland sich auch vielleicht jetzt schon durchführen liesse, so würde diese

Vereinfachung im Auslande gewiss nicht Anklang finden, speciell nicht in England, wo man unter Naevi sogar hauptsächlich und oft nur die Gefässmäler versteht und schon die Begrenzung des Begriffes der Mäler in der hier vorgeschlagenen Form, als zu ausgedehnt, auf Schwierigkeiten stossen wird.

Die Unterabtheilung unserer enger begrenzten Gruppe der Naevi ergibt sich nach anatomischen Gesichtspunkten von selbst. Wir haben auch hier die Hauptdifferenz der Wucherungs- und Stauungsgeschwülste durchzuführen. In die erste Abtheilung werden wir die weichen, harten und aus beiden gemischten Naevi (ohne Rücksicht auf eventuelle Pigmentirung), sodann die Haarnaevi und die meist pigmentirten Riesennaevi versetzen, in die zweite die angiomatösen Naevi, die Pigmentnaevi und die seborrhoischen Naevi (seborrhoischen Warzen). Die linearen Naevi mögen vorläufig ihre problematische Existenz bei den Wucherungsgeschwülsten fristen.

Unter weichen Naevi verstehe ich ungefähr das, was man bisher als weiche Warze zu beschreiben pflegte, nur mit dem Unterschiede, dass der weiche Naevus eine ganz strenge histologische Definition besitzt. Es ist eine oft schon embryonale Deposition von Epithelien in den oberen Theilen der Cutis, welche durch den Verlust der Epithelfaserung ihre Starrheit verloren haben. Daher ist die entstehende Geschwulst weich, wie etwa eine plasmomatöse Zelleninfiltration. Harte Naevi sind hingegen nach meiner Definition: Geschwülste von Epithelien, welche nicht in der Cutis deponirt sind und ihre harte Structur behalten haben.

α) Weiche Naevi.

Ich habe soeben hervorgehoben, dass vorzugsweise die Untersuchung recht vieler einzelner Fälle von weichem Naevus ebensowohl wie die Beobachtung solcher am Lebenden mich gelehrt hat, dass die populäre Ansicht von der Constanz des einzelnen Naevus wesentlich zu modificiren ist. Ich glaube, dass wir bereits im Stande sind, die einzelnen Phasen der Entwicklung zu zeichnen, welche die Mehrzahl der weichen Naevi während des Lebens durchläuft. Es wird sich dabei herausstellen, dass die Multiformität, welche die einzelnen Tumoren oft an einem Individuum aufweisen, wo sie in grösserer Anzahl vorhanden sind, sich durch die Verschiedenheit der Entwicklungsphasen einer einheitlich angelegten Geschwulstart erklären lässt und dass dieselben keineswegs ebenso viele verschiedenartige Geschwülste darstellen. Dagegen tritt ebenso deutlich ein starker Gegensatz zwischen diesen weichen Geschwülsten und äusserlich ähnlichen, aber harten Neubildungen hervor, welche theils mehr den infektiösen harten Warzen, theils mehr gewissen flächenhaften Keratomen ähnlich sind. Ich habe wenigstens bisher beide Arten von Naevi, die weichen und harten, nicht an verschieden Hautstellen desselben Individuums aufgefunden, selbst dort nicht, wo eine erhebliche Anzahl von einer Art dieser Mäler vorhanden war.

Ich theile, dem äusseren klinischen Eindruck folgend, die weichen Naevi in die 4 Stadien der beetartig flachen, der knopfförmig erhabenen, der beerenartig zerklüfteten und der schlaffen molluscoiden (Mollusken). Die erstgenannten trifft man hauptsächlich nur bei Neugeborenen und Kindern. Wo sie nicht zugleich pigmentirt sind, kann man sie besser diaskopisch als mit blossem Auge wahrnehmen. Ich beginne mit der im mittleren Lebensalter häufigsten Form, der knopfförmigen.

Die weichen, knopfförmigen Naevi sind mikroskopisch, wie wir seit der Arbeit von Demiéville wissen, ausgezeichnet durch säulenförmig oder alveolär angeordnete Zellstränge und Zellballen, welche das ganze Gewächs bis dicht an die Oberhaut heran erfüllen und gegen die Cutis zu gewöhnlich mit scharfer Linie endigen. Vergleicht man die kleineren Ausläufer dieser Stränge an der Peripherie mit den grösseren und dickeren des Centrums, so konstatirt man bei den knopfförmigen Naevi der Erwachsenen, dass diese Neubildung den Papillarkörper und den oberen Theil der Cutis einnimmt. Nur ausnahmsweise sieht man einzelne Stränge die Haarbälge oder Gänge bis in die Nähe der Knäueldrüsen begleiten. Meistens bleibt hier die Hauptmasse der Cutis und das ganze Hypoderm von der zelligen Einlagerung frei.

Die Zellstränge bestehen aus kleinen, kubischen oder länglichen, plasmareichen Zellen, die einen relativ grossen, ovalen, hellen, bläschenförmigen Kern besitzen. Sie sind also bis auf den fehlenden Stachelpanzer den Deckepithelien sehr ähnlich. Dazu kommt weiter, dass innerhalb der elementaren Zellstränge sich kein kollagenes und elastisches Gewebe, überhaupt keine Zwischensubstanz nachweisen lässt, genau wie bei den Epithelien. Mitosen habe ich in einer sehr grossen Anzahl (67) dieser Naevi innerhalb der Zellstränge nicht nachweisen können; eine eventuelle Zelltheilung muss demnach beim Erwachsenen sehr langsam vor sich gehen. Eine Ausnahme erleidet diese Regel für das beginnende Naevocarcinom (s. dieses Kapitel); alsdann finden sich in der Peripherie des Tumors viele Mitosen innerhalb sonst noch unveränderter Zellstränge.

Nach der Peripherie des Naevus sind die Zellstränge besser konturirt, reiner säulenförmig als im Innern der Geschwulst und an der Basis, wo sie häufig zu gröberen, diffusen Massen konfluiren. Aber der Säulenbau ist doch noch kein Beweis, dass die Zellenmassen in Lymphgefässen liegen, dass die Zellstränge gewuchertes Endothel darstellen, mit einem Worte, dass die Naevi Lymphangiofibrome sind, wie v. Recklinghausen es dargestellt hat. Bei der autoritativen Stellung des Autors hat diese Anschauung in allen Lehrbüchern sofort Wurzel geschlagen. Theils aus diesem Grunde, theils weil jene Erklärung der Naevi in dem geradezu klassischen Werke über die Neurofibrome sich befindet, welches ich für eines der besten Arbeiten auf dem Gebiete der Hautpathologie halte, muss ich auf diesen Punkt specieller eingehen. Die Motivirung meiner abweichenden Ansicht, soweit sie auf rein morphologischen Gründen beruht, wird uns nebenbei

am raschesten mit den wichtigeren Einzelheiten in der Struktur der Zellstränge bekannt machen. Gegen die Ansicht, die letzteren seien Stränge von Lymphendothel, sprechen folgende Gründe:

1. Die Zellen zeigen nie eine regelmässig geschichtete, concentrische Anordnung; eine solche müsste wenigstens auf den Querschnitten der Stränge irgendwo hervortreten.

2. Die Zellstränge zeigen nie ein richtiges, wohlkonturirtes Lumen; auch die kleinsten entbehren desselben.

3. An der Peripherie der knopfförmigen Naevi liegen die Zellstränge vertikal, während hier die Lymphgefässe horizontal verlaufen.

4. Die Stränge liegen in grossen Naevi bündelweise parallel und die Bündel sind unter einander in allen möglichen Winkeln gekreuzt. Sowohl das eine wie das andere spricht gegen Lymphgefässe; denn anstatt säulenförmig parallel zu verlaufen, müssten die nächsten Stränge plexusartig communiciren und anstatt bündelweise gekreuzt zu sein, müssten die grösseren Abtheilungen des Naevus eine annähernd parallele Schichtung erkennen lassen. Mithin verlaufen in den grossen Naevi die Stränge gerade umgekehrt wie die Lymphgefässe der Haut: jene im engsten Raume parallel, in den grösseren Abschnitten gegen einander stark verschoben, diese im kleinen unter spitzen Winkeln zusammenlaufend, im Grossen nach parallelen Ebenen geschichtet.

5. Sehr häufig fehlt an der Basis der Geschwulst der säulenförmige Charakter; aber gerade nach dem Hypoderm zu müsste die säulenartige Vertheilung beim Wachsthum in Lymphgefässen besser und gröber hervortreten.

6. Würden die Zellensäulen in Lymphgefässen sich entwickeln, so müssten sie an der Peripherie als solche wahrnehmbar werden, sich radiär ausbreiten und den Tumoren daselbst ein verwaschenes Aussehen verleihen; gerade das Gegentheil ist der Fall.

7. Die Zellstränge sind in den verschiedenen Naevi von sehr verschiedener Dicke, was ebenso sehr gegen eine Entwickelung in präformirten Canälen spricht wie für die Abhängigkeit von der Entwicklung des umgebenden kollagenen Gewebes. Die Säulen wiederholen in ihrer Grösse, Parallelität im Kleinen und winkligen Kreuzung im Grossen genau und deutlich die Anordnung des kollagenen Gewebes. Sind die Balken desselben stark entwickelt, dann tritt zwischen ihnen ein regelmässiger Säulenbau auf, überwiegt dagegen die Menge der Zellen, dann macht der Säulenbau einem unregelmässigen Alveolenbau Platz. An der Peripherie, wo regelmässig die Menge des kollagenen Gewebes vor derjenigen der Zellen vorwiegt, tritt der Säulenbau, an der Basis wo die Zellenmassen meistens zusammengedrängt werden und wenige und schmale kollagene Septen aufweisen der Alveolenbau immer reiner zu Tage.

8. Die Lymphgefässe sind nachweisbar frei und ziehen in manchen, locker gebauten Naevi sogar als stark erweiterte Lücken durch die Naevi hindurch. Hin und wieder fand ich die Zellenstränge an der unteren Grenze genau bis an ein grösseres Lymphgefäss der Cutis reichen

und hier die horizontale Abgrenzung des unteren Naevusrandes geradezu durch ein vollkommen freies und weites Lymphgefäss gebildet werden.

9. v. Recklinghausen findet die Form der Zellensäulen ähnlich der der Lymphangiome der Haut. Dieses ist gewiss für einen Vergleich mit gewissen papillären Lymphangiomen richtig; die Form wird eben hier wie dort, durch mechanische Druckverhältnisse, auf die ich noch zu sprechen komme, in ähnlicher Weise geregelt. Aber bei einem Vergleiche mit den Lymphangiomen der Cutis und Subcutis hört jede Aehnlichkeit in der Form beider Bildungen auf.

10. Dagegen entsprechen die Zellensäulen der Naevi durchaus nicht den Injektionsbildern der normalen Lymphgefässe der Cutis.

Diese morphologischen Beweismomente erhalten eine willkommene Ergänzung durch die Entwicklungsgeschichte der weichen Naevi, welche zeigt, dass dieselben positiv etwas anderes als Endotheliome, nämlich Epitheliome sind.*) Alle pigmentirten und nichtpigmentirten, flachen, beetförmig erhabenen Naevi, welche man von Neugeborenen und Kindern entnimmt, offenbaren nämlich einen direkten Zusammenhang des Deckepithels und an follikelreichen Hautstellen auch der Stachelschicht des Haarbalges, ja sogar der Knäueldrüsengänge mit den Zellsträngen des Naevus. Stets geht mit diesem continuirlichen Uebergang einer Bildung in die andere eine Metaplasie der Stachelzellen zu weichen, plastischen, amoebenartigen Klümpchen ohne Stachelpanzer und ohne Epithelfaserung einher, die aber als Wahrzeichen ihrer epithelialen Natur und Abstammung stets ihre ovalen, bläschenförmigen, hellen Kerne und die weitere Eigenschaft behalten, mit ihren Nachbarepithelien ohne Dazwischenkunft von Intercellularsubstanz im unmittelbaren Zusammenhang zu bleiben. Und stets zeigen diese metaplastischen Epithelkomplexe die Neigung, sich von dem fasertragenden Epithel als rundliche Ballen und Stränge abzuschnüren, worauf sie sofort vom Bindegewebe der Cutis umwachsen und vollständig isolirt werden.

Man erhält nun an diesen jungen Naevi sehr verschiedene Bilder, je nachdem die Epithelwucherung in das Bindegewebe vor längerer oder kürzerer Zeit stattgefunden, je nachdem sie in vollem Gange ist oder fast ganz aufgehört hat. Ein vollständiges Aufhören der Neubildung von Epithelsträngen und Epithelalveolen habe ich bei den Naevi der Kinder niemals gefunden. Stets traf ich den Process des Einwachsens und der Abschnürung von Epithelkomplexen an einzelnen Stellen des Naevus noch im Gange. Ist man hierauf erst einmal aufmerksam geworden, so findet man auch an vielen, bereits abgeschnürten, gelappten, gestielten Naevi der Erwachsenen noch die Strangbildung in Thätigkeit (ich traf sie bei etwa der Hälfte der von mir untersuchten weichen Naevi der Erwachsenen). Sie hört also wohl nie vollkommen auf, es sei denn, dass der Naevus anderweitig (molluskoid) entartet. Dass bei der carcinomatösen Entartung der Naevi eine neue Epithelwucherung

*) Ich brauche das Wort Epitheliome hier in der im Kapitel „Oberhautgeschwülste" vorgeschlagenen Bedeutung: Geschwülste von Oberhautzellen ohne Epithelfaserung, während das Wort Akanthome solche mit Epithelfaserung bedeutet.

auch vom Deckepithel ausgehen und kompliciren kann, haben wir bereits im Carcinom gesehen.

Wenn die Einwucherung und Deponirung der Epithelnester (Geschwulstkeime im Sinne der Cohnheim'schen Theorie) schon im Embryonalleben stattgefunden, ist bei den Neugeborenen die ganze Cutis von ihnen erfüllt. Sie sind dann durch die der Oberfläche parallele Neubildung der kollagenen Bündel ebenfalls der Oberfläche parallel gestreckt und in vertikaler Richtung stark abgeflacht und hängen nur nahe der Oberfläche durch schräg aufsteigende und vertikale Verbindungsäste hier und da mit dem Deckepithel zusammen. Beginnt die Einwucherung dagegen erst gegen Ende des Embryonallebens oder in der Kindheit, so ist die eigentliche, nun bereits derbere Cutis frei von Epithelnestern und nur der lockerer gebaute Papillarkörper wird von denselben erfüllt und aufgetrieben; in diesem weit häufigeren Falle behalten die Epithelnester zum grössten Theil ihre ursprüngliche, verticale Lagerung. Diese beiden durch die Zeit ihrer ersten Entwicklung verschiedenen Formen kann man noch bei den Naevi der Erwachsenen sehr gut unterscheiden. Die ersteren zeigen unterhalb des knopfförmig angeschwollenen Naevus der Oberfläche eine äusserst kernreiche Zone innerhalb der Cutis, in denen die einzelnen Zellen durch noch so gute Färbung kaum mehr zu trennen sind und die aus dichtgepressten, alle Lymphspalten zwischen den horizontalen, kollagenen Bündeln ausfüllenden und daher ebenfalls horizontal verlaufenden, netzförmig anastomosirenden, platten Epithelnestern bestehen. Das zusammenhängende Protoplasma derselben ist auf ein Minimum reducirt, die Kerne sind klein, aber wohl erhalten und dicht zusammengedrängt und in diesem atrophischen Zustande verharren sie zeitlebens. Es sind dieses die seltenen Fälle von weichem Naevus, wo die Neubildung bis an die unterste Grenze der Cutis, ja bis an das Hypoderm reicht und die ich oben, bei der morphologischen Schilderung der knopfförmigen, gewöhnlichen Naevi zunächst ausser Acht gelassen habe. Die tiefliegenden, weil äusserst früh entstandenen Epithelkomplexe verhalten sich wie ein passives, inertes Anhängsel; sie verbleiben an Ort und Stelle, aber wachsen weder weiter, noch machen sie die merkwürdigen Phasen progressiver und degenerativer Veränderungen durch, welche die oberflächlichen, weil später entstandenen Epithelnester treffen und deren Vorhandensein wir schon aus dem klinischen Verhalten der Naevi erschliessen können.

Zu diesen Veränderungen, welche die gewöhnlichen Naevi auszeichnen, gehört vor allem das allmähliche Hervortreten derselben über die Hautoberfläche. Diese Erscheinung, welcher wir die nicht ganz richtige Annahme verdanken, dass die Naevi zum grössten Theile überhaupt erst bei den Erwachsenen entständen, versteht man sofort, wenn man eine Reihe von verschieden stark über die Hautoberfläche herrorragenden Naevi derselben Leiche in Bezug auf ihren Gehalt an Elastin untersucht. Man findet dann, dass überall dort, wo eine dichte Einlagerung und proliferative Verdickung der Epithelnester stattfindet, alles elastische Gewebe zwischen ihnen zu

Grunde geht. Da aber hart an der Grenze der epithelialen Einlagerung das Elastin unversehrt bleibt, so muss bei jeder aktiven und passiven Hautbewegung der jetzt unelastische Knoten sich mehr und mehr von der elastisch gespannten Nachbarschaft ablösen und da er von oben her nicht von einer Elastinschale umgeben ist, sondern nur von unten her, allmählich nach aufwärts steigen. Das „Geborenwerden" der Naevi ist also eine Funktion zweier Veränderungen: der Epithelzunahme und Elastinabnahme innerhalb der Cutis. Bei dem Aufstieg können sie sogar eingelagerte und noch mit Elastin versehene Organe, wie ganze Haarbälge, mit sich nehmen.

Eine zweite und für das Aussehen sehr wesentliche Altersveränderung der Oberfläche wird durch das Verhalten des Deckepithels der weichen Naevi herbeigeführt. Sehen wir für einen Augenblick von der ja meist fortgehenden Epithelabschnürung vom Deckepithel ab, so wird das letztere im Ganzen durch die Einlagerung der Epithelnester in dem oberen Theil der Cutis hochgradig ausgedehnt; die Stachelschicht wird auf eine dünne Lage von Epithelien reducirt, das Leistensystem z. Th. ausgeglichen. Einige Leisten bleiben aber auch in verdünntem Zustande erhalten und theilen die oberste Zone des wuchernden Naevus in grobe Fächer ab, welche gewöhnlich mehrere Kapillarschlingen und Epithelstränge beherbergen und dem Papillarkörper der Nachbarschaft nicht mehr vergleichbar sind. In diesen Fällen ist die Aussenfläche des knopfförmig gewordenen Naevus noch glatt.

Je weniger die immer fortgehende Epithelwucherung der Oberfläche bei solchen Naevi noch zur Bildung neuer, vollkommen abgeschnürter Epithelnester führt, desto mehr Neigung zeigt sie zur Vortreibung gewöhnlicher Epithelleisten vom Habitus der Stachelzellen. Diese kann sich nun in zwei verschiedenen Richtungen äussern. Tritt die Wucherung an vielen neuen Stellen der ihrer Leisten verlustig gegangenen Oberfläche ein, so bildet sich ein enges, oberflächliches, neues Leistensystem, und indem das Epithel dieser neuen Leisten verhornt und die Hornmassen sich abschilfern, erhält der knopfförmige Naevus ein feingelapptes, drusiges Aussehen. Wuchern dagegen, was ebenso oft vorkommt, die stehengebliebenen, älteren Epithelleisten allein, so wird der Tumor in gröberer Weise zerklüftet, und nach Verhornung dieser dicken, tiefgehenden Epithelleisten und Ausfall ihrer Hornschicht hinterbleibt ein grobgekörnter, tiefgelappter, grossbeeriger Naevus. Je weiter die Epithelleisten auseinander stehen, desto grössere Beeren trägt das Gewächs, je breiter sie selbst und je tiefer sie verhornt sind, eine desto losere, beweglichere Beschaffenheit besitzen die einzelnen Beeren. Von dem Grunde dieser Epithelleisten aus pflegen die grösseren Tumoren von sekundären Epithelleisten noch weiter durchwuchert zu werden, wodurch es schliesslich noch zu zwei bemerkenswerthen Ereignissen kommen kann, nämlich erstens zur Abschnürung eines isolirten Theiles innerhalb eines Naevus, welcher dann rascher aufsteigt als das übrige Neugebilde (Naevus in naevo), und zweitens zur völligen Unterwachsung einzelner Beeren, die dann nur noch an so dünnen Stielen hängen, dass sie gelegentlich abreissen (Sequestrirung

von Naevustheilen). Bei diesen Formen der beerenartigen Umwandlung der Naevi bleiben dieselben immer noch teigig weich und kompressibel; ein leichter Grad von Akanthöse der Oberfläche genügt also nicht, um ihnen die Härte der „harten Naevi" zu geben.

Berücksichtigt man die hier geschilderte Genese der weichen Naevi und ihre Fortentwickelung beim Erwachsenen, so versteht man gewiss alle oben angegebenen Formen der Vertheilung der Zellstränge. Dieselbe ist — hier sehe ich wieder von den frühzeitig in das embryonale Cutisgewebe eingeschlossenen Nestern ab — stets abhängig von drei Faktoren: 1. der Menge des sich abschnürenden Epithels, 2. der Stärke des elastischen Auftriebs und 3. der Intensität und Ausdehnung der sekundären Zerklüftung durch das restirende Deckepithel. Da die Gewalt der Abschnürung von der Cutis her wirkt, so zeigen die meisten Naevi, auch wenn die Oberfläche halbkugelig geformt erscheint, an ihrer Basis eine dichtere Zusammendrängung der Epithelnester bis zum völligen Zusammenfliessen derselben und auf den Schnitten daher eine fächerförmige Gestalt. Die oberen Partien an der Epithelgrenze zeigen dagegen die Epithelstränge in ihrer Isolirung, und das zwischenliegende Bindegewebe hat sogar bei stärkerer Abschnürung Neigung, ödematös zu quellen. In höchster Ausprägung liefern diese Naevi das Contingent der molluscoiden Naevi (s. weiter unten).

Ueber die übrigen Bestandtheile dieser Naevi ist wenig nachzutragen. Das kollagene Gewebe schwindet unter dem Drucke der Zellstränge nicht entfernt in dem Grade, wie die elastischen Fasern, aber gleichmässiger und auf weitere Entfernungen hin; so besonders an der Basis der Naevi. An anderen Stellen erfährt es eine leichte Aufquellung. Eine Neubildung desselben wird zuweilen an einzelnen Stellen der Naevi vorgetäuscht durch eine Degeneration der Epithelnester, wodurch diese unfärbbar und dem umgebenden Gewebe verähnlicht werden (s. weiter unten). Der Gehalt an Mastzellen ist auf den ersten Blick in diesen Naevis ein sehr verschiedener. Oft sind sie nur spärlich und streckenweise garnicht vorhanden, in anderen Fällen sind sie gleichmässig über das Bindegewebe des Neugebildes vertheilt und sogar an einzelnen Stellen, wie z. B. an der Basis und in der Umgebung massenhaft angehäuft. Im Allgemeinen aber bleiben sie auch hier ihrem normalen Berufe, Grenzwächter gegen das Epithel hin zu sein, getreu. Einwanderungen derselben in die Epithelnester selbst habe ich nicht gefunden. Bedenkt man die bedeutenden Mengen versenkten Epithels an diesen Orten, so hat die zuweilen allerdings erhebliche Menge von Mastzellen gewiss nichts Auffallendes.

Viel wichtiger ist der Gehalt der weichen Naevi an Pigment. Genau so, wie bei gewissen Carcinomen (Xeroderma pigmentosum, Krebs der Seemannshaut. Naevocarcinome) steht die Metaplasie der Stachelschicht in direktem Zusammenhange mit der Pigmentirung der betreffenden Epithelabschnitte. Bei leichter Pigmentirung (Naevi spili, Lentigines) beschränkt sich die Wucherung der Stachelschicht und ihre ballenförmige und strangförmige Abschnürung vom übrigen Epithel lediglich auf die Stellen, welche Pigment aufgenommen haben. Oft

liegt hier das melanotische Pigment so dicht in den Zellen und um dieselben, dass man blosse Pigmenthaufen zu sehen glaubt, welche hier und da wohlerhaltene Kerne einschliessen. Ja, wenn man, um die jüngsten Stadien der weichen Naevi aufzufinden, solche Neugeborenen und Kindern entnimmt und sich der grösseren Sicherheit wegen dabei blos an die leichter zu findenden, pigmentirten Naevi hält, bekommt man gewiss den Eindruck, als ob die Pigmentirung geradezu nothwendig sei zur Epithelwucherung und Epithelmetaplasie. Denn überall fallen hier diese Processe zusammen. Findet man aber schliesslich unpigmentirte Naevi der Neugeborenen und Kinder und verfolgt deren Verhalten beim Erwachsenen, so wird es sofort klar, dass auch ohne Pigmentirung eine Epithelwucherung und Abschnürung zu selbstständigen Nestern in ganz der gleichen Weise vor sich geht wie mit derselben. Nur scheint mir allerdings der Verlust des Stachelpanzers weit rascher und früher stattzufinden, wo gleichzeitig Pigment vorhanden ist, sodass diesem eine erweichende Eigenschaft auf das Epithel und speciell die Epithelfaserung wohl nicht abgesprochen werden kann. Während die unpigmentirten Epithelsprossen ziemlich tief in das Cutisgewebe eindringen können, ehe sich Theile derselben abzuschnüren beginnen, findet man die Loslösung an pigmentirten Stellen oft schon innerhalb der noch garnicht gewucherten Stachelschicht beginnen. Und während die abgeschnürten, unpigmentirten Epithelnester noch oft eckige und zackige Formen aufweisen und einzelne Reste von stacheltragenden Epithelien enthalten können, zeigen die pigmentirten Epithelnester von vornherein die Form ganz runder Ballen, an denen jede Spur von Epithelfaserung verloren gegangen ist. Auf diese Epithelkomplexe passt während ihrer Abschnürung sehr gut das Bild des Abtropfens einer zähen Flüssigkeit. An sämmtlichen, noch flachen Pigmentmälern von Kindern, die ich untersucht habe, war dieses „Abtropfen" des Epithels in die Cutis unter Mitwirkung des Pigmentes in vollem Gange.

Die bisher betrachteten Veränderungen der knopfförmigen Anschwellung und der beerenförmigen Zerklüftung bezeichnen die gewöhnlichen Altersveränderungen der weichen Naevi bei Erwachsenen, welche von der Pubertät bis zum Greisenalter sich an ihnen langsam vollziehen. Die Naevi können auf jeder Stufe dieser Entwicklung stehen bleiben, oder auch noch weitere Altersveränderungen erleiden, die als fibromatöse und molluscoide Degeneration zu bezeichnen sind. Ueber diese letztgenannten Veränderungen hinaus erfahren sie dann keine weiteren Wandlungen mehr. Man trifft jene letzten Stufen der Entwicklung daher meistens nur bei alten Leuten an, doch können sie bei rascherer Entwickelung der Naevi auch schon im mittleren Lebensalter auftreten. Die molluscoiden Naevi sind häufiger als die fibromatös entarteten und sind als Mollusken und Fibromata mollusca wohlbekannt. Oft werden sie mit den weichen Neurofibromen verwechselt oder als besondere Geschwulstgattung hingestellt; aber ihr Zusammenhang mit den knopf- und beerenförmigen Naevi ist nur von wenigen Autoren berührt und im allgemeinen noch durchaus nicht genügend in Betracht gezogen und gewürdigt. In der That sind aber die

meisten isolirt vorkommenden Mollusken nichts als hochgradig veränderte, weiche Naevi.

Unter Molluscum schlechthin verstehe ich beerenförmig der Haut aufsitzende, gestielte, kleine, schlaffe, blasse Tumoren, welche theils isolirt, theils zu mehreren, aber stets unregelmässig zerstreut und gewöhnlich neben anderen, weniger weit degenerirten Naevi vorkommen. Sie sind weich, eindrückbar und häufig rosinenartig gerunzelt und gefaltet. Seitdem die neurofibromatöse Natur der meisten systematisirten, weichen Fibrome der Haut erkannt ist, thut man Unrecht, wenn man den ohnehin wenig bezeichnenden Namen: Molluscum oder Fibroma molluscum heutzutage noch auf diese gut charakterisirten Geschwülste anwendet. Ich schlage vor, ihn lediglich auf die hier beschriebenen, matschen, gestielten, beerenartigen Formen zu beschränken, von denen sich nachweisen lässt, dass sie sich aus knopfförmigen Naevi entwickeln.

Dass die derartig definirten Mollusken sich wirklich aus weichen Naevi entwickeln, ersieht man am besten aus solchen beerenförmigen Naevi, bei denen die Zerklüftung sehr weit gegangen und zugleich eine stärkere Abschnürung an der Basis begonnen hat. Dann findet man immer einzelne Protuberanzen, welche über die übrigen hervorragen und deren scharfe Kanten abgerundet, deren Konsistenz noch weicher geworden ist. Zuweilen treten einzelne Theile eines solchen Naevus, durch einen dünnen Stiel abgeschnürt, hoch über die anderen hervor und repräsentiren ein kleines, weiches, ödematöses oder gerunzeltes Molluscum in naevo. Untersucht man solche molluscoide Knöpfchen eines grösseren, beerenförmigen Naevus, so findet man an der Peripherie die Zellstränge theils degenerirt, theils verschwunden, aber im Centrum noch gut erhalten und kann hier mithin die molluscoide Degeneration der Naevi studiren. Die ausgebildeten, isolirten Mollusca zeigen oft nichts mehr von der epithelialen Einlagerung und sind daher wenig geeignet, über die Entwicklung dieser Geschwülste Aufschluss zu geben. Immerhin habe ich unter 13 isolirten Mollusken noch 3 gefunden, in welchen an verschiedenen Stellen epitheliale Stränge nachweisbar waren, während an anderen degenerirte Reste solcher sichtbar wurden.

Darüber kann gar kein Zweifel bestehen, dass die fortschreitende Abschnürung der Geschwulstbasis es ist, welche die molluscoide Umwandlung bedingt. Die jüngsten Mollusken sind nichts weiter als ödematöse, knopfförmige Naevi mit erweiterten Lymphspalten und erweichtem sulzigen Bindegewebe. Sehr bald macht sich ein besonders starker Einfluss des Stauungsödems auf die eingelagerten Epithelnester geltend. Bei gewöhnlicher Kern- oder Protoplasmafärbung fallen ganz ungefärbte Stellen in der Peripherie der Naevi auf, welche bei schwacher Vergrösserung wie Strecken ödematösen Bindegewebes aussehen. Aber bei stärkerer Vergrösserung und Abblendung stellt sich heraus, dass hier hochgradig gequollene Epithelnester vorliegen. Jede einzelne Zelle ist in eine grosse, runde Blase verwandelt, deren Kern komprimirt und atrophisch oder in mehrere Körner zerfallen ist. Wo die Epithelnester ganz durch Kolliquation zu Grunde gegangen sind, finden sich klaffende Lymphspalten. Auf diese Weise geht der Naevus allmählich von der Peripherie nach dem Centrum seines epithelialen Inhaltes ver-

lustig und wird demgemäss immer schlaffer und runzliger. Das Endstadium wird durch eine Geschwulst repräsentirt, die im Innern ein rareficirtes, sehr lockeres, elastinfreies Bindegewebe enthält, von einer verdünnten Oberhaut bekleidet wird und keine tiefer eindringenden Epithelleisten, Follikel und Knäuel enthält. An der eingeschnürten Basis tritt gewöhnlich ein ziemlich grosser Gefässstrang mit einer Arterie oder einer oder mehreren weiten Venen ein, welcher innerhalb der Geschwulst von sehr weiten Lymphspalten umgeben ist.

Viel seltener als die molluscoide Umwandlung der Naevi ist die fibromatöse. Dieselbe tritt gewöhnlich an den noch einfach knopfförmigen Naevi auf, indem die lockeren Bindegewebssepten der Epithelnester sich verdicken und die letzteren immer mehr von einander und von der Oberfläche des Naevus entfernen. Die Neubildung von Epithelnestern hört ganz auf, so dass diese beetartig erhabenen oder knopfförmig eingeschnürten und klinisch als ungewöhnlich feste Naevi imponirenden Gewächse, histologisch nur noch an den verkleinerten Resten von Epithelsträngen zu erkennen sind. Auch die fibromatösen Naevi können durch völlige Abschnürung gestielt werden wie die Mollusken, bilden aber nicht so schlaffe, eindrückbare Beeren wie jene.

Fraglich erscheint es noch, ob auch eine lipomatöse Degeneration der weichen Naevi häufiger vorkommt. Man trifft allerdings nicht so selten, besonders am Halse und den Genitalien, gestielte, birnförmig gestaltete Gewächse, von der Grösse einer Mandel bis zu der einer Wallnuss, welche nicht weich und leicht eindrückbar, sondern von ziemlich fester Konsistenz sind und auf dem Durchschnitt fast ganz aus Fettgewebe bestehen. Es kann nun wohl keinem Zweifel unterliegen, dass diese gestielten Lipome keiner Abschnürung aus dem normalen Panniculus ihr Dasein verdanken. Höchstens könnte ein in der Cutis abnormer Weise gebildetes und stark anschwellendes Fettträubchen in dieser Weise über die Oberfläche der Haut empor geschnürt werden, aber nie ein Theil des subcutanen Fettgewebes. Sehen wir doch gerade an den Naevi, dass nicht einmal die in die Cutis eingelassenen Epithelnester, da sie von allen Seiten von Elastin umgeben sind, mit den übrigen über die Oberfläche der Haut emporsteigen. Untersucht man weiter eine Reihe kleinerer und grösserer dieser Tumoren, so lässt sich eine allmähliche Entwickelung des Fettgewebes innerhalb derselben nicht verkennen. Die kleineren enthalten dasselbe nämlich nur in baumartiger Verästelung entlang dem Gefässbaume vertheilt und erst mit zunehmender Grösse füllen Fettzellen allmählich den ganzen Raum von den Gefässen bis nahe zur Oberhaut. Wie aber in diesen Fällen das Fettgewebe zu Stande kommt, ist mir ein Räthsel geblieben. Für Diejenigen freilich, welche an eine spontane Entstehung des Fettgewebes an jedem beliebigen Ort des Bindegewebes glauben, bedarf es der Nachforschung nach der Ursache seines Auftretens an diesem nicht. Aber für meine Theorie des Zusammenhanges der Fettlager der Haut mit den Fettdrüsen der Haut und vor allem den Knäueldrüsen entsteht hier, wie ich gern bekenne, eine ernste Schwierigkeit. Es ist mir trotz mehrfacher und eingehender Untersuchung

nur zweimal geglückt, im untersten Abschnitt des Tumors noch Knäueldrüsen eingebettet zu finden und in einem osmirten Präparat dieser Art strotzen diese auch von Fett, sodass hier die Erklärung des neugebildeten Fettgewebes in dem Molluscum auf keine Schwierigkeit stösst. Aber in den übrigen und gerade den fettreichsten, prall gefüllten Gewächsen, deren Oberhaut auch hin und wieder mit Fett injicirt war, habe ich weder Knäuel- noch Talgdrüsen gefunden. Ich habe die Möglichkeit ins Auge gefasst, dass vielleicht die Epithelstränge bei ihrem Schwunde verfetten könnten, aber nichts dergleichen gefunden; diese verfielen stets der einfachen Kolliquation. Entweder existirt also noch eine besondere, unbekannte Fettquelle, oder ich habe die fettliefernden Drüsen übersehen. Im ersteren Falle würden diese Gewächse vielleicht eine eigene Geschwulstgattung oder eine eigene Klasse der Naevi für sich ausmachen. Vorderhand habe ich alle den molluscoiden Naevi angereiht, da ich in zwei Fällen wenigstens die sekundäre Fetterfüllung eines molluscoid entarteten Naevus konstatirt zu haben glaube.

Ausser den beiden beschriebenen Veränderungen der weichen Naevi, die man als reguläre Altersveränderungen derselben zusammenfassen kann, habe ich hin und wieder noch partielle Degenerationen gefunden, die zu vereinzelt auftreten, um zum gewöhnlichen Bilde dieser Geschwulst gerechnet werden zu können. Es handelte sich um starke Anschwellungen einzelner Epithelien und Epithelkomplexe, sowohl in den Epithelnestern, wie innerhalb des wuchernden Deckepithels. Dieselben verloren dabei einen Theil ihrer Tingibilität und bildeten trübe, feinkörnige, nicht homogene Massen, in denen die Kerne meistens noch gut zu erkennen waren. Die so veränderten Epithelien flossen zusammen und diese Massen übten einen Druck auf das benachbarte Bindegewebe aus, besassen mithin eine ziemlich feste Konsistenz. Sie zeigten auch keine Neigung zur Kolliquation und Vacuolisirung. Zuweilen enthielten die degenerirten Epithelkomplexe noch Pigment.

β) Harte und gemischte Naevi.

Das viel bessere Verständniss, welches wir für die weichen Naevi durch den Nachweis gewonnen haben, dass es sich bei ihnen um in der Embryonalzeit und später abgeschnürte Epithelkeime handelt, lässt unsere Rathlosigkeit den übrigen Naevi*) gegenüber nur um so krasser hervortreten. Es treten in vielen Fällen umschriebene, warzige Protuberanzen auf, die ihrer schleichenden Entwickelung, ihres Auftretens in der Kindheit, ihrer hereditären Veranlagung wegen von Laien und Aerzten in das Gebiet der Mäler verwiesen werden und sich bei der mikroskopischen Untersuchung doch nur als reine Oberhautverdickungen ohne jede Spur eines in die Cutis verlagerten, abgeschnürten Epithelkeimes entpuppen. Hier lässt also die Cohnheim'sche Theorie, welche in den weichen Naevi eine so schöne Bestätigung gefunden hat, voll-

*) Hier nehme ich die angiomatösen Naevi aus.

kommen im Stich. Wir können uns keine überschüssigen Epithelkeime denken, welche in das Epithel selbst unthätig und ohne den normalen Verhornungsprocess mit durchzumachen, eingeschlossen sind, um in einer späteren Lebensepoche geschwulstartige Bildungen an dieser Stelle zu veranlassen. Wir würden uns einen solchen Vorgang weder erklären können, wenn diese supponirten Keime die Struktur des gewöhnlichen Epithels hätten, also mit diesem kontinuirlich durch die Epithelfaserung zusammenhingen, noch könnten wir verstehen, wie etwa ein Ballen embryonaler oder faserloser, überhaupt andersartiger Epithelien dem kontinuirlichen Auftrieb der übrigen Stachelschicht widerstehen sollte. Für eine zu verschiedenen Zeiten des Lebens beginnende und allmählich zu naevusartigen Geschwülsten führende angeborene Epithelanomalie bleibt keine andere Möglichkeit der Vorstellung, als dass hier den Epithelien eines bestimmten Hautbezirkes selbst eine anders geartete Beschaffenheit innewohnt, welche sie stets auf ihre Tochterzellen vererben und welche die letzteren zu irgend einer Zeit und unter irgend welchen äusseren Umständen zu einer Geschwulstbildung veranlassen.

Beständen diese „harten Naevi" stets der Hauptsache nach aus Hornsubstanz, so wäre die Vorstellung noch weniger schwierig. Man hätte dann eben nur eine besonders starke Cohärenz der Epithelien anzunehmen, welche allmählich zu schwielenartigen Verdickungen führen müsste und diese trügen die Ursache ihres langen, unveränderten Bestandes in sich. Aber die Hälfte der harten Naevi besteht zum grössten Theile nur aus verdickter Stachelschicht, deren unveränderter Bestand nicht so leicht zu verstehen ist.

Klinisch stellen diese Naevi flache, linsen- bis thaler- und flachhandgrosse, harte Mäler dar, deren Farbe von der Hautfarbe bis zum Graugelb und Schwarzbraun dunkler Hornsubstanzen schwankt. Besonders die grösseren, die zudem meist durch die Bewegungen der Haut in stalaktitenförmige Prismen zerbrochen sind, pflegen sich dunkel von der Umgebung abzuheben, obwohl alle diese Mäler im Gegensatz zu den weichen nur höchst selten wirkliches Pigment führen. Die kleinsten erscheinen häufig in Gruppen, besonders am Rumpfe; sie haben eine rauhe, feinkörnige, papilläre, manchmal geradezu pelzartige Oberfläche und sind wegen ihrer helleren Farbe und Rauhigkeit oft besser zu fühlen als zu sehen. Hin und wieder bemerkt man auf ihnen grubige Einsenkungen, doch keine Haare.

Histologisch hat man bei den harten Naevi zwei Hauptgruppen zu unterscheiden, die akanthoiden und keratoiden, je nachdem es sich hauptsächlich um eine Verdickung der Stachelschicht oder der Hornschicht handelt. Keineswegs sind die letzteren nur eine weitere Altersveränderung der ersteren. Denn auch die akanthoiden, harten Naevi zeichnen sich durch Verhornungsanomalien (Hornperlen) aus, die aber eben nicht zur Aufthürmung von Hornsubstanz auf der Oberfläche führen. Um eine ungefähre Vorstellung von der Häufigkeit dieser weniger gut bekannten Naevi zu geben, will ich ihr Verhältniss zu den weichen Naevi anführen, wie es sich an den ganz auf's Gerathewohl den Leichen entnommenen 84 isolirten kleinen Naevi*) zeigte, die ich zu untersuchen Gelegenheit hatte.

*) Hierin sind die grösseren, die linearen, die behaarten und gemischten Naevi nicht mit einbegriffen.

Weiche Naevi.		Harte Naevi.	
Beetförmige, flache von Kindern . . .	16		
knopf- und beerenförmige von Erwachsenen	36	Akanthoide . . .	8
Mollusken	15	Keratoide	9
	67		17

Auf vier weiche Naevi wird also wohl durchschnittlich ein harter kommen. Uebergänge zwischen beiden Arten der Naevi kommen nicht vor, wohl aber, wenn auch sehr selten, Combinationen am selben Orte. Unter 87 derartigen Tumoren habe ich nur dreimal ein derartiges Vorhandensein eines harten Naevus an der Oberfläche und eines weichen unterhalb desselben constatirt. Diese drei gemischten Naevi geben jedoch, so selten sie sind, ein sehr beredtes Zeugniss für die Naevusnatur der harten Naevi ab, sowenig wir auch die innere Gleichartigkeit beider Naevusarten heute schon verstehen können.

Im Gegensatz zu den knopfartig hervortretenden, weichen Naevi erheben sich die akanthoiden, harten nur sanft ansteigend über das Hautniveau und gehen auch mikroskopisch ohne scharfe Grenze in die Umgebung über. Ganz allmählich verdickt sich die Stachelschicht bis zum Vier- und Achtfachen und noch mehr und zeigt an dieser verdickten Stelle eine gröbere Furchung. Die unter dem Akanthom befindliche Cutis ist fast ganz normal, zeigt keine Spur von Epithelnestern und höchstens eine geringe Verdickung und Zellvermehrung an den Gefässen. Der Papillarkörper ist ganz flach gedrückt und der Naevus besitzt gewöhnlich nur sehr feine, gerade Papillen. Während die weichen Naevi sich durch ein sehr vielgestaltiges Leistennetz auszeichnen, läuft bei den meisten harten Naevi und bei allen älteren dieser Art die Epithel-Cutisgrenze fast horizontal. Es bestehen durchaus keine Epitheleinsenkungen, welche tiefer hinabgingen als die Leisten der umgebenden, gesunden Haut und so beschränkt sich diese Form der Akanthose ganz auf eine seitliche Verdrängung und Verdünnung der Papillen, eine Verdickung der suprapapillaren Stachelschicht und eine Verdickung der vorhandenen Leisten, wodurch sich schliesslich das Leistensystem in eine fast homogene Epithelplatte verwandelt, die mit gerader Fläche gegen die Cutis abschneidet und nur von feinen Papillen spärlich durchsetzt wird.

Eine Folge dieser Form der Epithelverdickung ist eine merkwürdige Erscheinung, welche für diese Art der harten Naevi pathognomonisch genannt werden kann. Man findet nämlich bei denselben fast immer Hornperlen, welche fast direkt — durch eine einzige Lage von Stachelzellen getrennt — der gerade verlaufenden Cutisgrenze aufruhen, während über ihnen noch wohlausgebildete cylindrische Stachelzellen, die Papillenköpfe umsäumend, erscheinen. An manchen Stellen, wo diese Hornkugeln sich nahezu berühren, sieht man wirklich die umgekehrte Reihenfolge: an der Cutisgrenze Hornschicht und darüber eine von Papillen durchbrochene Stachelschicht. Die Erscheinung erklärt sich durch die vorherige Umwandlung der Stachelschicht in eine gleich-

mässige Platte, innerhalb welcher nur fadenförmige Papillen hoch aufsteigen, um hier mit kolbigen Anschwellungen zu enden und weiter durch die geringe Neigung dieser Naevi zur Verhornung. Die letztere tritt dann nur in den Intervallen zwischen den Papillen ein und schreitet hier mit der Zeit immer tiefer, bis sie fast die Cutisgrenze berührt. Da diese Hornkomplexe dann eingeklemmt sind und nicht herausfallen können, bilden sich allmählich die auf der Cutis in einer Reihe liegenden Hornkugeln aus.

Die keratoiden, harten Naevi zerfallen in zwei Gruppen, je nachdem ihnen eine stärkere Akanthose an derselben Stelle vorausging oder nicht. Im letzteren Falle entstehen einfach wellig geformte, hoch geschichtete, dunkelgelbe Hornplatten — ein seltener Typus. In diesem Falle ist die Stachelschicht um so dünner, je älter der Naevus ist, der Papillarkörper ist ausgeglichen, die Cutisgrenze verläuft absolut glatt und die Hornschicht zeigt eine hornartige Consistenz und eine Neigung, durch die Bewegung der Haut in Prismen zu zerbrechen.

Wo jedoch eine erhebliche Verdickung der Stachelschicht voranging, entsteht eine mehr warzenähnliche Struktur, da die von der Akanthose verschonten Papillen auch in dem keratoiden Stadium stehen bleiben. Je älter diese Naevi werden, um so steilwelliger wird daher die Schichtung der Hornsubstanz. Die ausfallenden Hornkomplexe bedingen eine Zerklüftung der Oberfläche, welche den Einrissen des Horngebildes vorbeugt. Manche alte Naevi dieser Art sind so vollständig verhornt, dass man Mühe hat, die äusserst feinen, spärlichen Papillen und die einzige Reihe von Stachelzellen aufzufinden, welche die dicke Hornmasse thatsächlich noch mit der Cutis verbinden, während sie ihr in grader Linie nur lose aufgesetzt zu sein scheint. Doch bei noch so starker Verhornung besitzt der harte Naevus niemals eine Aehnlichkeit mit dem Hauthorn; es bildet sich keine sog. Marksubstanz. Dazu wäre die Hornsubstanz wohl fest genug, aber die Papillenbildung und ihre Blutversorgung ist zu schwach.

In einigen dieser Fälle, dreimal unter 9 keratoiden Naevi, fand ich Complikationen der in den Naevus eingelassenen Follikel, bei denen übrigens die Haarbälge stets atrophirt waren. Zweimal handelte es sich um vollständige Verhornung der Follikel, welche auf dem Schnitte grosse Hornkugeln zeigten, die als Anhänge der fast bis zur Cutis reichenden Hornschicht fungirten. In einem Falle bestand statt dessen eine Hypertrophie der Talgdrüsen unter dem Hornnaevus. Diese folliculären Complikationen scheinen blos den harten Naevi anzugehören. Ich habe eine solche auch bei einem der gemischten Naevi angetroffen, doch nie bei den rein weichen.

An diese harten Naevi würde sich wohl auch der neuerdings von Hallopeau und Claisse beschriebene Fall von Naevus porokeratodes anschliessen, von welchem allerdings noch keine histologische Untersuchung vorliegt. Aber der Sitz auf der Fusssohle und die von den Autoren gefundenen Uebergänge von einfachen Dilatationen der Schweissporen zu hornumsäumten Kratern an Stelle solcher beweist die Lokalisation des Naevus an den Schweissporen wohl genügend.

Schliesslich möchte ich noch anführen, dass die harten Naevi sich auch anstatt mit weichen mit anderen angeborenen Geschwülsten verbinden können. So liegt mir ein harter Naevus vor, welcher ausser mit einer Hypertrophie der Talgdrüsen an der Oberfläche sich in der Tiefe der Haut mit einem Leiomyom und einem Spiradenom combinirt.

γ) Haarnaevi.

Die Haarnaevi sind selten einfache, umschriebene Hypertrophien der Haare*). Gewöhnlich handelt es sich blos um stärker behaarte, weiche und zugleich pigmentirte Naevi. Auch die blos pigmentirten und im Uebrigen glatten Haarnaevi sind den weichen Naevi zuzurechnen; sie entsprechen den jugendlichen, beetartigen, noch nicht über das Niveau der umgebenden Haut aufgestiegenen Exemplaren unter den weichen Naevi.

Das hauptsächliche histologische Interesse knüpft sich bei den Haarnaevi an die Frage: wie verhält sich der Haarfollikel zur Epithelneubildung? Nach Untersuchung von vier behaarten und zugleich mehr oder weniger pigmentirten Naevi, die alle Stadien vom absolut flachen bis zum halbkugelig gewölbten, weichen Naevus repräsentirten, glaube ich dieselbe kurz dahin beantworten zu können, dass die Abschnürung der weichen Epithelien von der Oberfläche her ganz in der gewöhnlichen Weise stattfindet und dass die flachen Haarnaevi mehr Epithelnester in der Cutis, die knopfförmigen im Papillarkörper zeigen — genau wie bei den unbehaarten. Der einzige Unterschied liegt darin, dass hier an den Haarbälgen entlang eine grössere Menge von Epithelnestern angehäuft ist, doch gewöhnlich nur bis zur Mitte der Cutis und zugleich bis zur mittleren Region der Haarbälge. Ich glaube diesen Umstand nach Vergleichung mit einigen Naevi von Neugeborenen, deren Follikel noch nicht atrophisch sind, darauf zurückführen zu müssen, dass die Stachelschicht der Haarbälge selbst in einer früheren Epoche einen grossen Theil dieser Epithelnester durch Abschnürung geliefert hat. Sie ist vermöge der Dünnheit des Balges in der mittleren Haarregion an dieser Stelle dazu am meisten befähigt, etwas weniger im oberen Drittel, garnicht im unteren. Darauf ist es offenbar zu beziehen, dass das untere Drittel der Haare eine von Epithelnestern ganz freie Umgebung aufweist, während das mittlere eng von solchen umlagert wird.

An einem meiner vier Haarnaevi sieht man diesen regulär wohl nur in früher Jugend vorkommenden Process auch noch im vollem Gange. Die Längsschnitte der Bälge, von deren mittleren und oberen Region, von ersterer mehr als von letzterer, nach allen Seiten eine dichte Epithelwucherung in horizontalen Strängen zwischen die kolla-

*) Solche wären vorkommenden Falles daraufhin zu untersuchen, ob nicht in der Umgebung der Haarbälge doch abgeschnürte Epithelnester vorhanden sind.

genen Bündel ausstrahlen, gewähren einen eigenthümlichen Anblick. Man begreift kaum, wie die in den Bälgen befindlichen besonders starken Haare ihr Wachsthum ungestört vollenden können, während im Haarbalg ein mittlerer Theil eigentlich garnicht existirt; denn hier geht die Stachelschicht des Balges direkt in die Neubildung der Cutis über. Nun braucht ein solcher Defekt das Papillenwachsthum des Haares allerdings nicht zu stören, aber das Aufsteigen des Haares im Balge, welches eine kräftige Epithelproliferation der mittleren Region zur Voraussetzung hat, dürfte doch wohl bei derartigen Haaren leiden und vielleicht gar nicht zu Stande kommen. Möglicherweise hängt die dauernde Behaarung einzelner Naevi mit dieser Störung des Haarwechsels durch Abgabe der Epithelien der mittleren Haarregion nach aussen, statt nach innen zusammen. Die meisten weichen Naevi sind schwach behaart, weil unter der starken Epithelabgabe in die Cutis hinein das Haarwachsthum sowenig wie das des Oberflächenepithels stärkere Dimensionen annehmen kann. Eine wirkliche Atrophie der Haarbälge können jedoch die verschiedensten Einflüsse nur dann herbeiführen*), wenn sie den Haarbalg im verkürzten Zustande, das Haar als Beethaar antreffen. Diese Bedingungen sind beim Haarwechsel des Neugeborenen eine längere Zeit hindurch erfüllt und wenn zu dieser Zeit eine reichliche Epithelabgabe oder ein stärkerer Druck auf die verkürzten Haarbälge statthatt, wird leicht völlige Haarlosigkeit der Naevi eintreten. Wenn jedoch die Haare des Naevus diese kritische Zeit (und ähnliche kritische Perioden, die sich bekanntlich nach jedem Ausfall des Papillenhaares wiederholen) überstehen, so ist nicht nur kein Grund des Ausfalles gegeben, sondern derselbe kann durch Auflösung der Balgmembran und Abgabe der Epithelien nach aussen zu anderen Zeiten geradezu verhindert werden. Unter der stärkeren Blutversorgung dieser Stellen mögen dann solche am Haarwechsel verhinderte Haare besonders stark werden.

Ob diese Erklärung der Existenz dicker Haare auf einzelnen weichen Naevi für alle Fälle passt, müssen weitere Untersuchungen lehren. Möglicherweise kommen noch andere Umstände in Betracht. Denn auch in meinen Fällen sind nur wenige Haare zur Zeit in Zusammenhang mit Epithelnestern und für die übrigen müsste man schon annehmen, dass früher ein solcher bestanden hat. Für meine Erklärung spricht übrigens noch der Umstand, dass die harten Naevi, welche keine Epithelabschnürung aufweisen, auch haarlos sind.

Ausser der grösseren Länge und Dicke der Haare habe ich an behaarten Naevi sonst keine Abweichung von der Norm gefunden. Die Pigmentirung hält sich, wie auch sonst immer, an das Oberflächenepithel und das obere Drittel der Stachelschicht des Haarbalges, an den durchleuchteten Theil des Epithels.

---

*) Ausgenommen hiervon ist hier der Druck von subcutanen Geschwülsten, welcher die Papillenhaare direkt angreift; aber auch dieser bewirkt zuerst nur eine Verkürzung der Bälge und dann erst die völlige Atrophie.

ε. Riesennaevi.

Die Riesennaevi kommen in der verschiedensten Gestalt, Grösse und Ausbreitung vor. Einerseits grenzen sie an die elephantiastischen Formen, indem einzelne Theile des Naevus, besonders an den Unterextremitäten sackartig herabhängen und sich durch die Schwere beständig vergrössern, andererseits gehen sie unmerklich in die gewöhnlichen kleinen pigmentirten und haarigen Mäler über, mit denen sie auch fast regelmässig combinirt auftreten. In den meisten Fällen wächst bei ihnen mit der Flächenausdehnung auch die Menge des Pigmentes und der Haare, weshalb man diese Naevi gewöhnlich mit Thierfellen verglichen hat.

v. Planner hat eine sehr ausführliche und genaue Schilderung eines solchen thierfellähnlichen, dunkelpigmentirten Naevus gegeben, aus dem ich nur hervorheben will, dass hier zum ersten Male die eigenthümlichen Beziehungen des Pigmentes zur Degeneration der Epithelien, die Bildung von Pigmentschollen und Pigmentballen aus den Stachelzellen für die Naevi richtig dargestellt sind. Allerdings waren dem Verfasser der Schwund des Fasersystems der Epithelien und die epitheliale Natur der grossen Zellen im Bindegewebe noch nicht bekannt. Die Herkunft des Pigmentes aus den Blutgefässen lehnt v. Planner für seinen Fall durchaus ab.

Auch Joseph und Ranke fanden in derartigen Fällen von Riesennaevus ganz dieselben Verhältnisse der eingelagerten Zellstränge wie bei den gewöhnlichen weichen Naevi.

Ich hatte drei sehr ausgedehnte, stark erhabene, pigmentirte und behaarte Naevi zu untersuchen Gelegenheit, welche auf der Grenze zu den Riesennaevi standen, und fand überall genau dieselben Verhältnisse wieder, welche ich eingehend bei den weichen und pigmentirten kleinen Naevi geschildert habe. Die stärkere Anschwellung über die Oberfläche war der Einlagerung von Epithelnestern proportional, die Zerklüftung der Oberfläche der Durchwachsung des Naevus mit langen Epithelleisten von dem Deckepithel aus und secundärer Verhornung derselben. Auch hier participirten einzelne Haarfollikel an der Epithelabgabe in das Bindegewebe und sogar viele Talgdrüsen, so dass hin und wieder sogar isolirte Talgzellen in solche Epithelnester sich eingebettet zeigten.

η. Naevi lineares.

Den Namen Naevus linearis habe ich vorläufig als einen nichts präjudicirenden Ausdruck für alle diejenigen naevusartigen Gebilde gewählt, welche in Linien und Streifen angeordnet sind und welche gewisse feste Richtungen an der Haut innehalten, so dass alle Neubildungen dieser Art, sie mögen äusserlich den verschiedensten Anblick darbieten, bloss durch die topographische Uebereinstimmung innerhalb jeder Region sich ähnlich sehen. Diese Gebilde haben von jeher die Aufmerksamkeit auf sich gezogen und wurden von v. Baerensprung als Naevi unius lateris, von Th. Simon direkt als Nervennaevi mit dem Nervensystem in einen dunklen Zusammenhang gebracht. Zur Zeit der Aufstellung trophischer Nerven glaubte man es mit einer Störung dieser zu thun zu haben, während man heute im allgemeinen geneigt ist, eine angeborene gewebliche Differenz als Ursache anzunehmen, ohne dabei speciell auf die Nerven zu recurriren. L. Philippson hat nachgewiesen, dass ein Theil derselben mit den Voigt'schen Linien, d. h. den Grenzlinien der Nervenbezirke an der Haut zusammenfällt. Hallopeau zeigte hinwieder, dass mehrere

Pariser Fälle (Museum Baretta) mit dieser Anordnung nicht übereinstimmen. Heller glaubt endlich neuerdings eine Uebereinstimmung mit den Lymphgefässen der Haut nachweisen zu können.

Der äussere klinische Anblick, abgesehen von der sonderbaren und unerklärten Topographie, ist in älteren, sich selbst überlassen gewesenen Fällen gewöhnlich der von harten Naevi. So war der erste der fünf Fälle beschaffen, welche ich bisher beobachtet und welche alle die Unterextremitäten von Kindern befallen hatten. Jener galt deshalb damals allgemein für eine „lokale Ichthyosis". Aehnlich verhielten sich noch zwei andere meiner Fälle; doch waren die trockenen Hornlagen hier stellen- und zeitweise mehr schuppenartig und hin und wieder gesellte sich eine spontane Röthung und Schwellung der Basis dieser Streifen hinzu, welche bei den harten Naevi sonst unbekannt ist und welche dem einzelnen Fleck nahezu das Ansehen einer Psoriasisefflorescenz verlieh. In zwei anderen Fällen war der Charakter der Streifen zeitweise noch mehr entzündlich und erinnerte in einem geradezu an ein chronisches Ekzem. Soweit die Anamnese zu erheben war, begann die Affektion mit dem Auftreten gerötheter Streifen, und zwar ziemlich plötzlich. In einem Falle gelang es durch andauernde Pinselung mit Jod-Nelkenöl das Neugebilde zum Schwinden zu bringen.

Diese wenigen persönlichen Erfahrungen an 5 Fällen einer Affektion, die sich trotz ihrer Unterschiede wegen der gleichen topographischen Verhältnisse zum Verwechseln ähnlich sahen, genügen statt ebenso vieler literarischer Nachweise, um zu zeigen, dass diese naevusähnliche Affektion durch ihren akuten Beginn, die entzündlichen Perioden und den Wechsel des äusseren Habitus Züge darbietet, welche sonst den Naevi im allgemeinen fremd sind und deren Verfolgung möglicher Weise zu einer ganz neuen Rubricirung derselben führen wird.

Auch die wenigen anatomischen Thatsachen bringen statt des erhofften Lichtes nur neue Räthsel. Hallopeau publicirte einen Fall von Naevus linearis des Armes, den er als Naevus pilo-follicularis charakterisirt. Die Eruption bestand aus kleinen, hellrothen Papeln, welche auf ihrem Gipfel einen Hornkegel trugen. Aus letzterem erhob sich ein Lanugohärchen oder ein längliches Talgconcrement. In der Umgebung einiger Plaques war das Haar überreichlich entwickelt. Eine mikroskopische Untersuchung scheint nicht vorzuliegen.

Hier wäre sodann der Fall von Petersen anzureihen, den ich bereits oben unter erworbenem Syringadenom erwähnt habe und der als „Naevus unius lateris" bei einem 20jährigen Mädchen beobachtet wurde. Wie dort auseinandergesetzt, unterscheiden sich die dabei gefundenen Drüsengeschwülste bedeutend von dem aus embryonalen Keimen sich entwickelnden Syringadenome. Auch Elliot hat neuerdings einen ähnlichen Fall wie Petersen beschrieben, welcher dort (S. 815) ebenfalls nachzutragen sein würde. Diese beiden analogen Fälle zeigen, zusammengenommen mit dem „follikulären" Naevus linearis von Hallopeau, dass Naevi lineares auch aus der strichförmigen Aneinanderreihung von zerstreuten Erkrankungsherden hervorgehen können, die den einzelnen Organen der Haut entsprechen.

Elliot berichtete über einen Fall von Naevus unius lateris bei einem jungen Manne, welcher in der Schulterblattgegend lokalisirt war. Er bestand aus einem Dutzend erbsen- bis bohnengrosser Knötchen, von denen die grösseren seit einiger Zeit, äusserlich irritirt, eine röthere Farbe und ein warziges Aussehen angenommen hatten, sich mit Krusten bedeckten und leicht bluteten.

Elliot fand eine cystenartige Erweiterung der Knäuel und Gänge und selbst der Schweissporen. Dieselbe war hervorgebracht durch eine

Wucherung des Epithels des ganzen Knäuelapparates und eine sekundäre Degeneration desselben, wodurch weite Lumina von unregelmässiger Form gebildet wurden. Während an den Knäueln nur eine concentrische Vergrösserung des Querschnittes bestand, kam es an den Gängen kurz vor ihrer Umwandlung in den Schweissporus zu zapfenförmigen Auswüchsen, welche wieder durch papilläre Excrescenzen polypenartig eingestülpt waren, weshalb Elliot die ganze Affektion als „intracanaliculäres Adenocystom" bezeichnet. Zur Sicherstellung, dass es sich wirklich um ein Einwachsen von Papillen und nicht um eine Aussparung durch Epithelwachsthum handelte, hätte allerdings der Nachweis von mitotischer Zelltheilung an der Spitze dieser bindegewebigen Excrescenzen gehört.

Zwei meiner Fälle von Naevus linearis gaben von einander durchaus abweichende Befunde. In einem zeigte sich die Stachelschicht hypertrophisch, ohne in die Cutis Fortsätze hineinzusenden und auch ohne erheblich an Dicke zuzunehmen. Dagegen war sie als Ganzes in Falten geworfen, d. h. sie war mässig verbreitert, stellte sich aber als abnorm stark gewundenes Band dar, den Papillarkörper an Stelle der nach unten convexen Falten ausgleichend, an Stelle der nach oben convexen zusammenschiebend. Ein derartiges Bild würde zur Hypothese eines einfachen Epithelüberschusses wohl passen. An einer hornbedeckten Papel desselben Falles bestand eine stärkere Akanthose und eine ganz bedeutende Hyperkeratose. Entzündliche Erscheinungen waren in diesem Falle sehr gering oder fehlten. Hier wäre die Diagnose eines harten Naevus wohl berechtigt gewesen. An den Follikeln und Knäueln waren keine Wucherungserscheinungen vorhanden.

Ein anderer Fall zeigte dagegen die evidentesten oberflächlichsten Entzündungserscheinungen und nicht bloss eine Leukocytose (welche Effekt einer Behandlung hätte sein können), sondern eine Wucherung der Bindegewebszellen des Papillarkörpers bis zum subpapillären Gefässnetz herab. Sodann bestand überall eine hauptsächlich interpapilläre, starke Akanthose, eine Parakeratose mit Anhäufung kernhaltiger Hornschuppen, mit vereinzelter Bläschenbildung, zerstreutem interspinalem Oedem, reichlicher Mitosenbildung und Leukocytenauswanderung, so dass eine ungemeine Aehnlichkeit mit chronischen Ekzem- und Psoriasispapeln vorhanden war (vergl. die betreffenden Kapitel). Wäre das klinische Bild nicht ein total abweichendes gewesen und hätten die Ekzemorganismen nicht gefehlt, so hätte man histologisch die Diagnose auf chronisches Ekzem stellen müssen. Von einer Aehnlichkeit mit einem weichen oder harten Naevus konnte keine Rede sein. Auch hier fehlten Wucherungserscheinungen an den Drüsen und Follikeln durchaus.

Es bestehen also bisher trotz der frappanten Analogie in topographischer Beziehung sowohl klinisch wie histologisch die grössten Differenzen. Entweder liegen hier topographisch ähnliche, aber dem Wesen nach ganz verschiedene Affektionen vor, dann muss die Gruppe der linearen Naevi zerfallen und die wahren Naevusfälle müssen der Naevusgruppe zugetheilt werden. Oder es liegt nichtsdestoweniger eine

einheitliche Affektion vor, in deren Besonderheit einerseits die Entwickelung durch akut entzündliche Stadien hindurch zu trocknen, keratoiden, naevusähnlichen Geschwülsten, andererseits die Möglichkeit der Lokalisation an verschiedenen Oberhautgebilden liegt. Dann würde dieselbe aber wahrscheinlich von den übrigen Naevi definitiv zu trennen und anders zu benennen sein. Jedenfalls wird gerade diese Affektion den Ausgangspunkt bilden für ein erneutes Studium der ganzen Naevusfrage.

Literatur.

Walther, Ueber die angeborenen Fetthautgeschwülste und andere Bildungsfehler. Landshut. 1814.
v. Baerensprung, Naevus unius lateris. Charité-Annalen. 1863. S. 91.
Th. Simon, Ueber Nervennaevi. 1872. S. 24.
Campana, Ueber gewisse Naevi materni. A. A. 1877. S. 602.
Demiéville, Ueber Pigmentflecke der Haut. V. A. Bd. 81. S. 333.
Posodsky, Fibroma molluscum multiplex congenitum. V. A. 1882. Bd. 87.
v. Recklinghausen, Ueber die multiplen Fibrome der Haut und ihre Beziehung zu den multiplen Neuromen. Berlin. 1882.
Modrzejewsky, Multiple angeborene Fibromata mollusca. Berl. klin. Woch. 1882. No. 42.
Rancke, Ueber einen Fall von übermässiger Behaarung. Arch. f. Anthrop. 1882.
v. Planner, Ein Fall von Naevus congenitus mit excessiver Geschwulstbildung. A. A. 1886. S. 449.
Esmarch u. Kulenkampff, Die elephantiastischen Formen. 1885. S. 231 ff.
Jadassohn, Beiträge zur Kenntniss der Naevi. A. A. 1888. S. 917.
Joseph, Ueber Hypertrichosis auf pigmentirter Haut. Berl. klin. Woch. 1890.
L. Philippson, Zwei Fälle von Ichthyosis cornea partialis (Naevus linearis verrucosus Unna). Mon. Bd. 11. 1890.
Hallopeau, Die Naevi. Progrès médical. 1891.
Petersen, Ein Fall von multiplen Knäueldrüsengeschwülsten unter dem Bilde eines Naevus verrucosus unius lateris. A. A. 1892. S. 919.
Unna, Naevi und Naevocarcinome. Berl. klin. Woch. 1892.
Elliot, Adenocystoma intracanaliculare bei einem Naevus unius lateris. Journ. of cut. 1893. Mai.

f) Elephantiasis congenita fibrosa.

Die angeborene, fibröse Elephantiasis tritt entweder in Form gleichmässiger, starker Verdickungen der Haut der Extremitäten, Genitalien, seltener des Kopfes, oder in Form einer circumscripten, aber bedeutenden Hautfalte auf, die dann meistens am Rumpfe oder Halse entspringt und lappenartig herabhängt. Beide Arten angeborener Geschwülste sind nicht entfernt so gut bekannt, wie die Naevi und Neurofibrome und verdienten im Gegensatz zu diesen Geschwülsten einerseits und zur infectiösen, erworbenen Elephantiasis andererseits eine specielle mikroskopische Bearbeitung. Wir sind daher bis jetzt noch ganz auf Muthmassungen angewiesen, welche bei den erstgenannten Formen auf eine Stauungsfibromatose durch angeborene Gefässanomalien, bei den letztgenannten auf einen naevusartigen, aber nicht das Epithel allein, sondern die ganze Haut betreffenden Hautüberschuss hinweisen.

Zu den interessantesten Fällen der ersten Form gehört die von Nonne beschriebene Familie, in welcher in mehreren Generationen eine

Elephantiasis congenita erblich war. Es handelte sich meistens um eine unförmliche Verdickung der Unterschenkel und Fussrücken. Die hypertrophische Cutis war daselbst derb, aber eindrückbar mit langer Persistenz der Delle, an den Gelenken durch tiefe Furchen eingeschnürt und zwischen denselben polsterartig hervorgetrieben, sonst aber glatt, normal gefärbt und behaart. Auch die Nägel, das Lymphgefässsystem und das Knochengerüst verhielten sich in allen Fällen normal. Nur die Vena saphena magna zeigte in zwei Fällen eine strangartige Härte und war leicht bis zur Einmündungsstelle zu palpiren. Diese Veränderungen bestanden in allen Fällen nachweislich von der Geburt an und wuchsen conform mit der Entwicklung des ganzen Körpers ohne je Beschwerden zu machen, also naevusartig. Nie traten Begleiterscheinungen wie Dermatitiden, Lymphangitiden, Erysipele und Fieber auf. Nonne führt diese Fälle auf eine intrauterin entstandene, vererbbare Anomalie gewisser Abschnitte des Saftbahnensystems zurück; die palpable Veränderung der Vena saphena magna ist nach meiner Ansicht allein schon genügend, den erschwerten Lymphabfluss und zugleich die regionäre Ueberernährung in utero und damit die stationäre, naevusartige Elephantiasis zu erklären (vgl. die analoge Veränderung der Saphena in dem Falle von Southam unter Elephantiasis streptogenes). Aehnliche Fälle hereditärer Elephantiasis werden von Virchow und v. Recklinghausen berichtet.

Die andere Form der Elephantiasis congenita ist die Pachydermatocele Mott's, die Elephantiasis fibrosa von Esmarch und Kulenkampff, welche aber von den übrigen Formen der „Lappenelephantiasis" der letzteren Autoren (den elephantiastischen Neurofibromen) getrennt werden muss. Es handelt sich um angeborene Mäler der oberen Körperhälfte, besonders des Halses, welche conform der Körperentwicklung sehr langsam wachsen und sich zu dunkel pigmentirten, weich elastischen, enorm grossen, wammenartigen Hautfalten ausbilden. Diese überlagern sich gegenseitig und die gesunde Umgebung und fallen vom Halse in Form mehrfach sich deckender Kragen auf die Brust herab. Die Geschwulst in Mott's Hauptfalle wog nach der Excision 9 Pfund und bestand nur aus hypertrophischer Haut und Unterhautgewebe. Es sind eine grosse Reihe ähnlicher Fälle in dem Werke von Esmarch und Kulenkampff (S. 202—210) gesammelt, von denen manche wahrscheinlich nicht hierher, sondern zu den elephantiastischen Neurofibromen gehören, andere, was entschieden auch vorkommen kann (Fall von Tilbury Fox, Bruns, Pollok), Mischformen von Hauthypertrophie mit aus der Tiefe emporwuchernden Neurofibromen darstellen. Eine derbere, fibröse Beschaffenheit der Hautfalten, die Unmöglichkeit einer auch nur theilweisen Reposition der Massen und die Abwesenheit plexiformer, subcutaner Stränge wird schon klinisch die Diagnose auf einfachen Hautüberschuss zu stellen erlauben. Die Entwicklung der Geschwülste im späteren Lebensalter, obwohl sie mehr den Neurofibromen zukommt, spricht durchaus nicht gegen einen congenitalen, lange latent bleibenden Hautüberschuss. In dieser Beziehung ist der alte, von Esmarch und Kulenkampff angeführte Fall von

Graf sehr belehrend (S. 204), in welchem eine sackartige Elephantiasis des Halses und der Augenlider sich durch mehrere Generationen einer Familie vererbte und immer erst bei den betreffenden Individuen zwischen dem 40. und 50. Lebensjahre auftrat. In Zukunft wird man strenger als bisher zwischen echten Hauthypertrophien und Neubildung von neurofibrösem Gewebe zu unterscheiden haben, was nach dem Vorgange v. Recklinghausen's gar keiner Schwierigkeit unterliegen kann.

Literatur.

Lehrbücher: Virchow.
Esmarch und Kulenkampff, Die elephantiastischen Formen. 1885.
v. Recklinghausen, Die multiplen Fibrome der Haut. Mon. 1882. S. 336.
Spietschka, Ueber einen Fall von Elephantiasis congenita. A. A. 1891. S. 745.
Nonne, Vier Fälle von Elephantiasis congenita hereditaria. V. A. Bd. 125.
Schloss, Elephantiasis congenita. Diss. Bonn. 1890.
Moncorvo, Ueber congenitale Elephantiasis. Annales. 1893. S. 233.
Moses, Hereditäres multiples Fibroma molle mit Elephantiasis mollis. Berl. klin. Wochensch. 1890. No. 54.
Archambault, Elephantiasis congenita. Annales. 1893. p. 448.

g) Hypertrichosis congenita universalis. Trichostasis.

Der reichhaltigen Literatur über die makroskopischen Behaarungsverhältnisse der sog. Haarmenschen entspricht bisher keine über die mikroskopischen und daher schwankt auch die Deutung dieser auffallenden Missbildung noch immer zwischen extremen Gegensätzen. Während auf Grund der nebenhergehenden Zahndefecte die Hypertrichosis häufig geradezu als ein Ersatz der mangelhaften Zahnbildung betrachtet wurde, kam schon Ecker auf Grund der Thatsachen, dass das Haarkleid auch der älteren Haarmenschen meistens besonders weich und fein bleibt und stets den Richtungslinien des embryonalen Haarkleides folgt, zu der Folgerung, dass es sich um eine Hemmungsbildung handle, so gut wie bei den Zahndefekten. Diese Auffassung ist nicht blos rationeller, weil sie des Mystischen, welches alle vicariirenden Bildungen und Funktionen an sich haben, entkleidet ist, sie harmonirt auch gut mit der Thatsache, dass ganz ähnliche Zahndefekte die angeborene Atrichia begleiten, nur müsste sie durch mikroskopische Befunde gestützt werden.

Nach einer leider nur makroskopischen Untersuchung der „russischen Haarmenschen" kam ich schon vor längerer Zeit für diese zu derselben Theorie einer Hemmungsbildung, besonders da ich gleichzeitig die relative Kahlheit der Neugeborenen als Folge eines allgemeinen Haarwechsels kurz vor der Geburt erkannte, bei welcher die verkürzten Bälge sich nicht sofort wieder verlängern wie beispielsweise an der Kopfhaut. Zur Beurtheilung, ob eine wirkliche Hypertrichose oder ein Zurückbleiben auf der Stufe des universellen, embryonalen Haarkleides vorliegt, gehört also vor allem die Entscheidung der Frage, ob bei den Haarmenschen der Haarwechsel der Geburt überhaupt unter-

blieben ist oder nicht*). Wäre das erstere der Fall und hätten die embryonalen Haarbälge, anstatt sich gegen die Zeit der Geburt am ganzen Körper unter Ausfall der Haare zu verkürzen, ihre doppelte Länge und den Haarbestand beibehalten, dann würde es sich trotz der Fülle des Haares bei der Hypertrichose der Haarmenschen um eine Entwicklungshemmung handeln. Wenn jedoch am Rumpfe und den Extremitäten der letzteren der gewöhnliche Haarausfall gegen Ende der Embryonalzeit stattgefunden und alle Bälge sich verkürzt, sich aber dann wieder — analog dem gewöhnlichen Verhalten des Kopfhaares — zur früheren (doppelten) Länge ausgedehnt und dadurch zu einem neuen und allmählich stärker werdenden Fliesse am sonst lanugobedeckten Körper Anlass gegeben haben, dann läge eine echte Hypertrichosis vor, ganz analog den partiellen Hypertrichosen der Pubertät, des Klimakteriums und der Senilität.

Es ist von vornherein gar nicht nothwendig, dass nur eine von beiden Entstehungsweisen eines übermässigen Haarkleides vorkommt. Es ist mir sogar wahrscheinlich, dass beide Arten existiren, da die Beschreibungen der Haarmenschen unter einander erheblich differiren (die russischen Haarmenschen auf der einen — Pastrana und Krao auf der anderen Seite). Für eine echte universelle Hypertrichose sprechen stärker ausgeprägte regionäre Verschiedenheiten, für ein Stehenbleiben beim embryonalen Haarkleide eine grosse Gleichmässigkeit der gesammten Behaarung, wie sie z. B. bei den russischen Haarmenschen vorlag. Aber sicheren Aufschluss gibt nur die Beobachtung des Verhaltens während und kurz nach der Geburt sowohl makroskopisch wie mikroskopisch. Letzteres ist natürlich unvergleichlich viel wichtiger, da ja auch noch unbekannte Abweichungen des normalen Haarwechsels vorliegen können.

Die Wichtigkeit der Haarwechselperioden für jede Art der Veränderung des Haarbestandes ist uns schon mehrfach, so bei der seborrhoischen Alopecie aufgestossen. Sie ist aber bisher bei den betreffenden Untersuchungen über Hypertrichose in histologischer Beziehung nicht genügend berücksichtigt oder auch nicht verstanden (Geyl) worden. Es ist ja aber doch klar, dass die Stärke der Haare, d. h. diejenige Eigenschaft, welche das klinische Aussehen jedes Haarkleides bedingt, nicht gut während seines ruhigen Bestandes an einem Papillenhaare merklich wechseln kann. Nie erinnere ich mich eines Bildes, welches so hätte gedeutet werden werden können, als ob aus einem reifen, aber dünnen Papillenhaar durch blosse Verbreiterung des Bulbus und Volumenszunahme der Papille direkt ein starkes Papillenhaar entstände, wohl aber findet man während jeden Haarwechsels in Hülle und Fülle Beweise für die Kaliberab- und -zunahme der neuen Papillenhaare, welche unterhalb hochsitzender Beethaare in den durch frische Epithelwucherung verjüngten, alten Balgresten oder auch (nach

*) Da diese histologische Definition der „Stauungsbildung“ in der sehr lesenswerthen, kritischen Abhandlung über Hypertrichose von Geyl offenbar nicht verstanden wurde, muss ich dieselbe hier ausführlicher erklären.

längerer Zeit) in frei abwärts wachsenden, jungen Epithelfortsätzen entstehen. Die einfache Vergleichung der oberen, alten und unteren, jungen (oder verjüngten) Balgpartie lehrt, ob das neue Haar von demselben Kaliber wie das alte, dünner oder stärker ausfallen wird. Aus diesem Grunde können weder wir künstlich, noch die Lebensepochen auf natürliche Weise anders als während der Perioden der Neubildung oder Verjüngung des tieferen Balgtheiles einen Einfluss auf die Stärke des Nachwuchses gewinnen.

Aus diesen, wie ich denken sollte, klar liegenden und wohl auch allgemein anerkannten Verhältnissen ergibt sich aber doch, dass es ein grosser Unterschied ist, ob zur Zeit der Geburt die feinen Papillenhärchen des embryonalen Haarkleides ungestört erhalten bleiben und einfach weiter wachsend sich ganz allmählich mit dem allgemeinen Wachsthum des Menschen gleichmässig verstärken oder ob zunächst durch einen allgemeinen Aufschub aller Haare Gelegenheit zu einer totalen oder partiellen sog. Kahlheit (d. i. mit Lanugobestande) gegeben wird. In letzterem Falle sind verschiedene Möglichkeiten vorhanden, von denen uns hier zwei besonders interessiren. Entweder die jungen Epithelfortsätze verdicken sich gleich nach der Geburt und bei jedem Ausfall des einzelnen Haares wieder bis zur Pubertät, aber nur am Kopfe, dann haben wir den heutigen, nackten Normalmenschen, oder sie machen diese Hypertrophie am ganzen Körper durch in regionär wechselndem Grade, dann entstehen Haarmenschen, die eine echte allgemeine Hypertrichose aufweisen. Denn in diesem Falle ist nur dasjenige ganz universell aufgetreten, was mit der Geschlechtsreife an den Genitalien lokalisirt auftritt und was in anderen pathologischen Fällen in heterogener, heterotoper oder heterochronischer Weise (Bartels) zur Erscheinung gelangt.

Dass der erste Fall wirklich vorkommt, dafür liefert Geyl selbst einen Beweis.

Er beobachtete ein Mädchen, welches im Februar 1885 mit langem und dichtem Kopfhaar und stark entwickelter Lanugo am übrigen Körper geboren wurde. Dieser Zustand veränderte sich nicht bis zum September 1887. Dann wurden zuerst die Spitzen der hellfarbigen Haare am Arme dunkel und allmählich die Haare in ihrer ganzen Länge, während sie sich zu gleicher Zeit verdickten und verlängerten. Aehnliche Felder stärkerer Haare entwickelten sich noch an mehreren Regionen. Das Kopfhaar reichte abnorm weit in die Stirn und ging ganz allmählich in die Lanugo des Gesichtes über.

In diesem genau beobachteten Falle unterblieb also nicht nur der gesammte Haarwechsel vor der Geburt, sondern er trat auch nicht nachträglich, wie ja sonst häufig, ein und allmählich verdunkelten und verstärkten sich einzelne Regionen des embryonalen Haarkleides, während dasselbe im ganzen zu einer abnorm langen Lanugo heranwuchs. Nach meiner Auffassung liegt hier eine echte Hemmungsbildung vor, indem der die jetzige Menschheit charakterisirende Anlauf zu einer fast völligen Nacktheit (Lanugobildung) vor der Geburt ausblieb. Dabei ist ja gar nicht ausgeschlossen, dass diese Hemmungsbildung, wie Geyl will, auch eine Form des Atavismus sei. Nur besteht der wesentliche Unterschied bei der Klassifikation dieser Art der Behaarung

als Atavismus oder als Hemmungsbildung, dass man für die letztere Theorie im Einzelfalle histologische Beweise fordern und eventuell geben kann, während die Theorie des Atavismus — der hier durchaus nicht widersprochen werden soll — nicht über blosse Muthmassungen hinausgeht; es sei denn, dass man den betreffenden Stammvater und die Entwicklung von dessen Behaarung aufweisen könnte.

Wenn aber diese Form des übermässigen Wachsthums besteht — und ich glaube, dass jeder beschäftigte Arzt ähnliche, wenn auch schwächer ausgebildete und mehr lokalisirte Fälle, wie der von Geyl citirte, beobachtet haben wird —, so müssen dieselben von anderen nachweislich am veränderten Haarkleide des Erwachsenen auftretenden, universellen Hypertrichosen getrennt werden. Da eine gewisse Paradoxie allerdings in der Bezeichnung einer übermässigen Behaarung als einer Hemmungsbildung liegt und vielleicht ihrer Annahme hinderlich ist, so schlage ich vor, die einfache Persistenz des fötalen Haarkleides als Haarstauung, Trichostasis*) zu bezeichnen und dadurch von den echten Hypertrichosen abzutrennen. Die nächste Aufgabe wäre es alsdann, in ähnlichen Fällen, wie sie bei den russischen Haarmenschen vorlagen, das Verhalten der Haare von der Geburt an makroskopisch und mikroskopisch zu verfolgen, um ihre Einordnung in diese Hauptabtheilungen festzustellen.

Literatur.

Lehrbücher: v. Ziemssen (Unna, Michelson).
Ecker, Ueber abnorme Behaarung, insbesondere über die sogen. Haarmenschen. Globus. Bd. 33. 1878.
Unna, Mon. 1885. S. 171.
Hier finden sich die klinischen Gründe angegeben für die Auffassung der Anomalie der russischen Haarmenschen als Trichostase.
Rohé, Studien über Hirsuties. Mon. 1888. S. 6.
Geyl, Beobachtungen und Ideen über Hypertrichosis. Mon. X. Erg.-H.

2. Stauungsgeschwülste.

a) Hyperkeratosis universalis congenita.

Eine angeborene, übermässige Festigkeit der gesammten Hornschicht führt in den meisten Fällen schon intrauterin zu hochgradigen Wachsthumsstörungen der Cutis und aller unterliegenden Theile und zur Lebensunfähigkeit der Früchte, in schwächerer Ausprägung zur Zeit der Geburt oder bald darauf zu geringeren aber sehr gleichmässigen und charakteristischen Veränderungen der Haut, besonders an den Schleimhauteingängen, ohne Beeinträchtigung der Lebensfähigkeit.

Die früheren, stets Aufsehen erregenden Fälle dieser Art wurden unpassender Weise mit der Ichthyosis zusammengeworfen und leider auch noch, nachdem durch Lebert's Monographie über die Keratosen die selbständige Natur der Affektion und ihre nahe Beziehung zu an-

*) Stasis in der Bedeutung: Stehenbleiben, Stockung, Stauung, Ansammlung; auch Trichokolysis würde passen.

deren angeborenen Keratomen (Cornu) erwiesen war und Kyber in einer trefflichen Untersuchung eines Falles die Sonderstellung auch richtig durch den Namen: universelles, diffuses, congenitales Keratom ausgedrückt hatte.

In den stärksten Fällen (Arbeit von Hebra, Abbildung von Kyber's Fall, s. Mon. f. prakt. Derm. 1883. S. 207) handelt es sich um Frühgeburten, die gewöhnlich wegen Unmöglichkeit der Nahrungsaufnahme nach einigen Stunden oder Tagen sterben. Dieselben sind am ganzen Körper mit festen platten Hornschildern von $^1/_4$—$^1/_3$ cm Dicke bedeckt, welche durch den Wachsthumsdruck der unterliegenden Weichtheile gesprengt sind und breite, röthliche, glatte Furchen und Risse zwischen sich lassen. Diese sind nur von ganz dünner Stachelschicht und Hornschicht bedeckt, zeigen keinen Papillarkörper und keine Haarfollikel. Wo der innere Wachsthumsdruck am stärksten gewirkt hat, an der Nase und den Ohren, kommt es auch zu tieferen, in die Cutis eindringenden Rissen. Alle Schleimhauteingänge, besonders an den Augen und Lippen, sind ectropionirt, die dünnen Hautplatten an diesen Stellen (Augenlider, äusseres Ohr, Nase) gar nicht zur Entwickelung gekommen, die Eingänge selbst zum Theil von Hornschildern verdeckt. Wo das Längenwachsthum das Breitenwachsthum bedeutend übertrifft, wie an den Extremitäten, verlaufen die Risse des Hornpanzers quer zur Längsaxe, d. h. sie umgeben die Extremitäten ringförmig. Wo einseitig stärkeres Wachsthum unterliegender Organe (Nase, Mund, Augen, Genitalien) statthat, umgeben die Spalten diese Regionen circulär. Im übrigen verlaufen sie unregelmässiger, aber stets quer zur Axe des hauptsächlichsten Wachsthumdruckes der unterliegenden Gewebe. Die Hornschilder bedecken dabei die gesammte Haut ohne Rücksicht auf die Beuge- und Streckregionen des Erwachsenen, welche bei der Ichthyosis eine solche Rolle spielen. Ja, die Handflächen und Fusssohlen, welche bei der Ichthyosis stets frei bleiben, sind Sitz besonders dicker (bis $^1/_2$ cm) Hornschwarten. Das Kopfhaar durchsetzt die dort befindlichen Hornschilder, ist aber lang und entspricht dem Embryonalhaar des Kopfes vor dem Haarwechsel der Geburt. Am übrigen Körper ist die Lanugo jedoch sehr verkümmert und fehlt an den meisten Stellen ganz. Die Finger und Zehen bleiben in der Entwicklung ebenso zurück wie die Hand- und Fusswurzelknochen, so dass die Extremitäten mit unförmigen Klumphänden und -Füssen endigen. Hervorragende Beispiele dieser extremen Hyperkeratosis congenita liefern die Fälle von Lebert, Kyber, Jahn.

Die schwächeren Formen dieser Hyperkeratose zeigen mehr individuelle Unterschiede, tragen aber doch einen gemeinschaftlichen, durch die Verziehung der Haut an Stelle der Schleimhauteingänge höchst charakteristischen Habitus. Die Kinder kommen gewöhnlich zu früh zur Welt, in allen Richtungen ungenügend entwickelt. Die ectropionirten, verkümmerten Lider bedecken die Augen nur zum Theil, so dass sich meistens Conjunctival- und Hornhautentzündungen alsbald entwickeln. Durch Verschluss der Nasen- und Ohröffnungen sind auch diese Sinnesthätigkeiten verkümmert, so dass die Kinder theilnahmlos daliegen und nur durch beständiges Kratzen auf der verdickten Hornschicht Lebensäusserungen von sich geben. Ihre Erhaltung ist von der Möglichkeit der Nahrungsaufnahme abhängig, da die inneren Organe gesund sind. Die Nase ist mehr oder weniger in der Entwicklung zurückgehalten und verstopft. Die Ohren sind regelmässig nach hinten verzogen, fest an die Kopfhaut gepresst und meist ist nur der untere Theil als abstehender Körpertheil entwickelt. Die Gesichtshaut ist sehr dünn und mit seidenpapierähnlichen Schuppen bedeckt. Die Lippen sind verkümmert, die Mundspalte ist mehr oder weniger rund verzogen, nicht vollkommen schlussfähig. Die Haut am Körper und den Extremitäten ist überall von verdickter Hornschicht bedeckt, rauh, schuppend, meist dunkel gefärbt. Risse treten nur in der Umgebung der Gelenke auf; hier und da kommt es zur Entwicklung von Hornschildern und entsprechender Felderung der Oberfläche. So fast regelmässig an den Vorderarmen und Unterschenkeln, wo die Hornschilder ringförmig, wie Schnürbänder, die Extremitäten umgeben, zwischen denen die mit dünnerer Hornschicht bedeckte Haut hervorquillt und nach deren Abfall zunächst eine glatte, dünne Hornschicht blossliegt, die aber alsbald wieder dicke Schuppen und Schilder producirt. Die Zehen bleiben unter dem Drucke der Horn-

schicht meist in der Entwicklung ganz zurück, die schon viel früher und energischer in die Länge wachsenden Finger werden am Ende griffelförmig zugespitzt mit Verkümmerung der Endphalangen nebst Nagelplatten, während das Nagelbett gryphotische Hornmassen hervorbringt. Die gesammte Haut ist trocken, aber durch Bäder meist zum Schwitzen zu bringen. Das Fettpolster ist regelmässig atrophisch und die Haut greisenhaft in dünne Falten aufhebbar. Nur ausnahmsweise kommt es, wenn die Kinder am Leben bleiben, später zur Entwicklung eines Fettpolsters. Trotz der Verschiebbarkeit der Haut ist dieselbe als Ganzes zu kurz, denn die Kinder geben ihren Gliedern stets eine gebeugte Haltung, obwohl die Gelenke frei beweglich sind. Die Muskulatur der Extremitäten ist ebenfalls schlecht entwickelt. Beispiele schwächerer Hyperkeratosis congenita finden sich bei Seligmann, Caspary, Behrend, Lang.

Wenn die Hyperkeratose, was ja durchaus wahrscheinlich ist, an der ganzen Oberfläche des Körpers gleichzeitig auftritt, so hätte man in der verschieden weit gediehenen Ausbildung der verschiedenen äusseren Körpertheile Anhaltspunkte, um ungefähr die Zeit des Beginnes dieser Monstrosität zu bestimmen. Jedenfalls ist die Entwickelung des Hornpanzers um so stärker und die Missgestaltung um so bedeutender, je früher sie im Embryonalleben beginnt. Aber auch, wo sich erst bald nach der Geburt der Compressionsdruck und die Verziehung der Haut durch den unnachgiebigen Hornpanzer geltend macht, sind die Fälle doch noch sehr verschieden von der im zweiten Lebensjahre frühestens beginnenden Ichthyosis. Keinesfalls bilden derartige Fälle, z. B. die von Lang, wie Caspary meint, indem er sich bloss auf die Verdickung der Hornschicht stützt, Uebergänge von der Hyperkeratosis universalis congenita zur Ichthyosis.

Bei der Hyperkeratosis congenita ist die Hornschicht nicht bloss verdickt, wie bei der Ichthyose, sondern auch abnorm fest und unnachgiebig und daher für den ganzen Körper zu kurz. Daraus resultiren die besprochenen Verziehungen und Ectropionirungen, die selbst bei den höchsten Graden von Ichthyosis unbekannt sind.

Die Ichthyosis zeigt, wie die parasitären Oberhautkatarrhe, ganz bestimmte Prädilectionsstellen; sie bevorzugt die Streckseiten und lässt die Beugen im allgemeinen frei, stets Palma und Planta, meist auch Gesicht und Hals. Die Hyperkeratosis congenita kennt diese regionären Unterschiede nicht, im Gegentheil sind Gesicht, Palma und Planta stets vorzugsweise mit befallen.

Die ichthyotischen Stellen sind stets trocken und schwer zum Schwitzen zu bringen, bei der Hyperkeratosis congenita ist die Hidrose trotz des Hornpanzers normal. Die Anidrose in Caspary's Fall ist Ausnahme.

Der Follicularapparat der Haut ist bei Ichthyosis normal ausgebildet, aber verstopft, bei der Hyperkeratosis universalis atrophisch oder fehlend.

Die Ichthyosis ist durch infektiöse Krankheiten hin und wieder spontan geheilt und herrscht in gewissen Bezirken endemisch, von der Hyperkeratosis congenita ist derartiges unbekannt.

Was beiden so grundverschiedenen Processen gemeinsam ist und zugleich die Hyperkeratosis von den Keratomen unterscheidet, ist nur

die diffuse Verbreitung. Aber diese allein kann die Identität der Processe nicht beweisen.

Zu diesen klinischen Gegensätzen treten nun noch verschiedene histologische, wie die folgende Darstellung der bisherigen, sehr gleichmässigen Befunde (Lebert, Jahn, Kyber, Caspary) ergibt.

Dieselben weisen als Hauptresultat: eine diffuse Hypertrophie aller Deckepithelien und der Knäueldrüsen nach, nebst einer mehr oder weniger ausgeprägten allgemeinen Hyperkeratose der ersteren. Man kann dieses erblich veranlagte Uebergewicht des Oberflächenepithels auffassen als die Generalisirung eines Zustandes, wie er de norma nur an umschriebenen bestimmten Hautstellen und zwar ebenfalls schon im fötalen Leben auftritt, nämlich an den Handtellern und Fusssohlen. Wie hier dem Uebergewicht des Deckepithels eine vollständige Abwesenheit des Follikelapparates parallel geht und wie auch sonst die Ausbildung der Haare (vergl. die Kopfhaut) derjenigen des Deckepithels umgekehrt proportional ist, so wird die Hyperkeratosis congenita stets von einer mangelhaften Entwickelung der Hautfollikel und des dazu gehörigen Apparates der Talgdrüsen begleitet. Das junge Epithel, so massenhaft es sich auch beim Embryo neubildet, wird vollkommen verbraucht für das hypertrophische Deckepithel und es kommt überhaupt nur zu einer geringen Haarbildung. An vielen Stellen fehlt die Lanugo vollständig.

Dieses erscheint mir die sachgemässere Erklärung des allen Autoren auffallenden Haar- und Talgdrüsenmangels, als die von Kyber gegebene, einer Druckatrophie. Denn nirgends finden sich — klinisch und histologisch — Symptome einer Follikelverstopfung (Hornpapeln, ausdrückbare, comedonenartige Pfröpfe) erwähnt. Dass mit dieser primären abnorm geringen Veranlagung der Follikel auch eine nur kümmerliche Ausbildung der Talgdrüsen einhergeht, ist dann auch selbstverständlich, denn beides, Haar- und Talgdrüse, gehört entwickelungsgeschichtlich stets zusammen.

Ebenso charakeristisch für die Hyperkeratosis congenita wie diese angeborene Atrophie der Follikel ist die gleichzeitige, auch von allen Autoren angegebene, übermässige Ausbildung des Systems der Knäueldrüsen; denn wie die Talgdrüsen das fettliefernde Anhangsorgan des Haares, so ist die Knäueldrüse dasjenige des Oberflächenepithels. Kyber und Caspary, welche uns die ausführlichsten Untersuchungen lieferten, fanden die Knäueldrüsen ausserordentlich gross und reichlich (s. die Abbildung von Kyber's Fall. Mon. f. prakt. Derm., 1883, S. 301) entwickelt. Die Ausführungsgänge sind in Gestalt sehr schöner, langer, spiralig gewundener Schweissporen selbst durch die dicksten Hornpanzer zu verfolgen, ein charakteristischer Unterschied zwischen diesen Hornschildern und den durch Druck herbeigeführten Hornschwielen.

Die Hyperkeratose stellt sich besonders nach der genauen Beschreibung von Caspary als eine Verdickung der basalen Hornschicht dar, welche an den untersuchten Stellen der Bauchhaut fettlos (nicht geschwärzt durch Osmiumsäure) war. Auch die mittlere

und Endschicht sind entsprechend verdickt, wenn auch nicht so hochgradig wie die basale Hornschicht. Die Körnerschicht ist normal, die Stachelschicht mässig verbreitert. Bei der Abwesenheit der den Follikeleinsenkungen entsprechenden tiefen Stachelschicht möchte ich auf diese geringe Zunahme der Stachelschicht der Oberfläche kein Gewicht legen, zumal Kyber keine Zunahme der Stachelschicht fand. Wir hätten es somit wohl nur mit einer abnormen Vertheilung des Epithels, nicht mit einer speciellen Hypertrophie des Deckepithels zu thun. Die stärker angesammelten Deckepithelien zeigen aber einen festeren Zusammenhalt; nur so erklären sich alle übrigen Erscheinungen, die grössere Breite der basalen Hornschicht, ihre zögernde Umwandelung in mittlere Hornschicht und die Aufstapelung dieser und der Endschicht. Als weitere Corollarien ergeben sich die von den Autoren bemerkten Symptome: Vergrösserung des Leistensystems der Oberhaut und entsprechende Umformung des Papillarkörpers, theils Abflachung und Verbreiterung, theils Verlängerung der Papillen, welche als durch den Einfluss der Hyperkeratose auf die rasch wachsende, embryonale Stachelschicht entstanden aufzufassen sind.

Während so die Oberhaut und ihre Anhänge den mannichfachsten Veränderungen unterworfen sind, die, obwohl nicht eigentlich progressiver Natur, doch im Endresultat den Eindruck von Hypertrophie der Oberhaut hervorrufen, scheint die Cutis und Subcutis in den leichteren Fällen normal, in den schwereren einfach atrophisch zu sein. Caspary findet den Panniculus schwach entwickelt, die Cutis sehr schmal, aus dünnen, kollagenen Fasern und einem kaum nachweisbaren elastischen Netz bestehend. Ebenso gering ist die Ausbildung der glatten Muskulatur und der Arrectoren, wie es ja auch der Aplasie des folliculären Apparates entspricht. Auch die Entwickelung des Blutgefässsystems der Cutis und des Hypoderms ist offenbar zurückgeblieben.

Bedenkt man die grossartigen mechanischen Veränderungen, welche an den Schleimhautostien, an den Ohren und Genitalien bloss durch den Druck der unnachgiebigen Hornschicht auf die unterliegenden Weichtheile hervorgerufen werden, so liegt es sehr nahe, in dem Zurückbleiben der mesodermalen Bestandtheile der Haut auch nur eine Folge der Raumbeschränkung an der Oberfläche zu sehen.

So würden sich schliesslich alle histologischen Phänomene aus einer Wurzel, aus dem festeren Zusammenhalt des hauptsächlich auf die Oberfläche beschränkten Epithels erklären und ebenso alle klinischen, denn selbst das permanente Jucken ist als Folge der Raumbeschränkung und des Druckes unterhalb des Hornpanzers leicht verständlich.

Literatur.

Seligmann, De epidermidis inprimis neonatorum desquamatione. Diss. Berlin. 1841.
Lebert, Ueber Keratose. Breslau. 1864.
Jahn, Ueber Ichthyosis congenita. Diss. Leipzig. 1869.
Kyber, Eine Untersuchung über das universale, diffuse, congenitale Keratom der menschlichen Haut. Wien. med. Jahrb. 1880.
H. v. Hebra, Ueber Ichthyosis congenita. Mon. 1883. S. 296.

Behrend, Ein Fall idiopathischer, angeborener Hautatrophie. Berl. klin. Wochenschrift. No. 6. 1885. (Dieser Fall gehört hierher und nicht zur Hautatrophie.)
Lang, Ichthyose mit Verkürzung der Haut. Sitzber. d. Section f. Dermatologie. Strassburg. 1885.
Caspary, Ueber Ichthyosis foetalis. A. A. 1886. S. 3.

b) Cysten.

α. Dermoide.

Die Dermoidcysten der Haut sind wie die der inneren Organe rundliche, meist weiche, solitär auftretende, sehr langsam wachsende, vollkommen schmerzlose, unentzündliche Geschwülste. Sie sitzen — wie die Atherome — stets subcutan und zeigen keine Andeutung eines Ausführungsganges. Von den Atheromen unterscheiden sie sich durch ihr Erscheinen in der Jugend, durch ihre Topographie und ihren Inhalt. Ihr Prädilectionsort ist die Umgebung der Nasenwurzel und die Schläfengegend (bei den Atheromen der behaarte Kopf). Auf ihren Standort hat die Nähe fötaler Spalten einen nicht zu verkennenden Einfluss. Ihr Inhalt besteht ausser aus Hornmassen und einer klaren Flüssigkeit besonders aus Massen abgestossener Haare; ihre Wandung zeigt die Struktur der Cutis mit Haarbälgen, dann aber auch Knorpel, Knochen und Zähne.

In der Auffassung der Dermoide der Haut als spät entwickelter, fötaler Keime, welche in einer frühen Embryonalperiode durch Verirrung eines Theiles der Oberhaut in das subcutane Gewebe entstanden sind, herrscht unter den Pathologen volle Uebereinstimmung. Nur über die näheren Umstände bei der Verpflanzung der Oberhautkeime in die Tiefe gehen die Vorstellungen auseinander und gewiss sind für die verschiedenen Arten der Dermoide auch verschiedene Arten der Transplantation anzunehmen. Die Mannichfaltigkeit des Inhaltes der Dermoide macht im allgemeinen die Annahme einer sehr frühen Verirrung der Keime nothwendig, jedenfalls müssen dieselben noch weniger differenzirt gedacht werden als diejenigen Keime, welche in einer späteren Periode sich abschnüren und zu den viel einfacher gebauten Atheromen auswachsen. Zur näheren Bestimmung der Zeitperiode mag vielleicht der Umstand herangezogen werden, ob nur Haarbälge und Talgdrüsen oder ausser diesen auch Knäueldrüsen sich in der Haut des Balges vorfinden. Am meisten Schwierigkeiten bereiten der Erklärung diejenigen Dermoide der Haut, welche neben Haarbälgen Knochen und Zähne enthalten und bei welchen die Annahme einer einfachen Abschnürung von der Oberfläche her nicht ausreicht.

Hier verspricht eine genaue dermatologische Untersuchung der Dermoidcysten, welche bisher noch nicht vorliegt, manche Aufklärungen. Da die Bestandtheile der Haut (Follikel, Knäuel, elastisches Gewebe, Fettgewebe) zu verschiedener Zeit im fötalen Leben entstehen, so hätte die Untersuchung einer grossen Reihe verschieden weit entwickelter Dermoide zunächst die Aufgabe, zu erforschen, ob sich dieselbe nach der Art und der verschieden weit fortgeschrittenen Entwickelung der eingeschlossenen Organe in eine natürliche Reihe bringen lassen oder nicht. Im ersteren Falle wäre dann die Theorie der fötalen Inclusion durch den Nachweis der Uebereinstimmung der Dermoidentwickelung

mit der embryonalen Entwickelung in histogenetischer und topographischer Hinsicht auf ihre Richtigkeit zu prüfen.

Literatur.

Lehrbuch: Lebert.
Heschl, Ueber die Dermoidcysten. Vierteljahrsschr. d. prakt. Heilk. Prag. 1860.
Haffter, Ueber Dermoide 1874; Arch. d. Heilk. 1875. S. 26.
Cohn, Ueber Dermoidcysten an der grossen Fontanelle. Tübingen 1890.
Mikulicz, Dermoidcysten. Wien. med. Wochenschr. 1876. No. 39—41.
Rathleff, Zur Diagnostik und Kasuistik der epidermoiden Dermoidcysten. Diss. Dorpat. 1876.
Lang, Ein Beitrag zur Kenntniss sog. Dermoidcysten. V. A. 1871. Bd. 53. S. 128.
Sotnischewsky, Chemische Untersuchung einer Dermoidcyste. Zeitschr. f. phys. Chemie. Strassburg. 1880.. S. 345.

β. Atherome.

Erbsen- bis wallnussgrosse, subcutan sitzende, die Haut halbkugelig hervorwölbende und anspannende, indolente Geschwülste, welche keinen Ausführungsgang erkennen lassen und in einem geschlossenen Balge einen grützähnlichen, schillernden, geruchlosen Brei von Hornzellen enthalten. Sie kommen ganz überwiegend am behaarten Kopfe vor. Hier entwickeln sie sich langsam bei Erwachsenen, oft in vielen Exemplaren und lassen Perioden stärkeren Wachsthums erkennen, die mit stationären, unter Umständen jahrelangen Intervallen abwechseln. Alle Grützbeutel, welche in der Cutis sitzen, einen Ausführungsgang aufweisen und, ohne punktirt zu sein, von Zeit zu Zeit ihren Inhalt entleeren, sowie solche, die an anderen Körperstellen vereinzelt (Gesicht, Rumpf, Extremitäten) oder herdweise (Genitalien) vorkommen, sind in der grossen Mehrzahl der Fälle mit den echten Atheromen der Kopfhaut nicht identisch, sondern Talg- oder Horncysten anderen Ursprungs. Geschlossene oder offene Cysten, welche einen fettigen oder sogar nach Fettsäuren riechenden Inhalt haben sind niemals Atherome. Erst wenn man sich klinischerseits daran gewöhnt haben wird, den Begriff des Atheroms so eng zu fassen, wie oben angegeben, und jedes klinisch irgendwie abweichende Gebilde genau mikroskopisch auf dessen Identität zu untersuchen, wird es möglich sein, an die schwierige Frage heranzutreten, ob es überhaupt echte Atherome gibt, welche einen Ausführungsgang besitzen und innerhalb der Cutis lokalisirt sind.

Bis vor einigen Jahren betrachtete man dermatologischerseits und chirurgischerseits die Atherome trotz ihrer klinischen Eigenthümlichkeiten als einfache, follikuläre Cysten oder sogar seltsamerweise als Talgcysten, obwohl nichts leichter als der Nachweis ist, dass die typischen Atherome des Kopfes gar keine Talgzellen enthalten. Dann machte sich ziemlich plötzlich ein Umschwung geltend, indem Franke, Török und Chiari ganz übereinstimmend die Auffassung der Atherome als Retentionscysten der Talgdrüsen verwarfen und sie, wenn auch in etwas verschiedener Weise, als Produkte embryonaler Einschlüsse, als angeborene Geschwülste im Sinne Cohnheim's hinstellten. Wenn E. Veiel (Ziemssen) 1884 noch sagen konnte: „Dass die Atherome in derselben Weise wie die Comedonen und Milien zu Stande kommen, ist zweifellos" — so können wir heute den Satz unterschreiben: „dass die Atherome nicht in derselben Weise wie die Comedonen und Milien zu Stande kommen, ist zweifellos". Im Uebrigen herrscht aber trotz der Uebereinstimmung der neueren Autoren in der Verwerfung der

Talgdrüsenhypothese, noch sehr viel Unklarheit in Betreff der genauen Abgrenzung der Atherome von anderen angeborenen Geschwülsten (Dermoiden) einerseits, von gewissen erworbenen Horncysten andererseits und es ist daher eine grössere Vorsicht in der klinischen Diagnose geboten, als bisher meist angewandt wurde.

F. Franke hat entschieden das Verdienst, in einer sehr ausführlichen Arbeit die alte Lehre vom Talgdrüsenursprung der Atherome gründlich erschüttert zu haben. Auf dieser von Seiten der Chirurgen gebotenen Grundlage hat dann Török die neue Lehre von der embryonalen Abschnürung der Atheromkeime durch eine detaillirte, histologische Untersuchung der Atheromwandungen und des Atherominhalts weiter befestigt. Franke hatte nur an Alkohol- und Schnittpräparaten gearbeitet; Török zog Osmium- und Flächenpräparate hinzu. Er bestätigte den Befund von Franke von Papillen in der Atheromwandung; unter 9 Atheromen enthielten 7 theils kleine, theils sehr grosse Papillen und ein ausgeprägtes Leistensystem, in ähnlicher Weise wie das Deckepithel. Andererseits ergab Osmiumsäurebehandlung die fast constante Abwesenheit von Talgdrüsenzellen und überhaupt von Fett; nur in einem bohnengrossen Atherom vom behaarten Kopfe fanden sich kernhaltige Zellen verstreut, die mit Osmium geschwärzte Fetttropfen aufwiesen und in einem Atherom von der Stirnhaut eines 56jährigen Mannes, dessen Atheromnatur mir überhaupt zweifelhaft geblieben ist, wurde ziemlich viel freies Fett nachgewiesen, zugleich aber auch der Rest eines Hautfollikels mit anhängendem M. arrector. Auch Töröck's beiden „cutanen Atherome", die mit Ausführungsgang versehen waren und mir als Atherome zweifelhaft sind, enthielten kein Fett. Der überall sich wiederholende Inhalt in den Atheromen bestand aus concentrisch geschichteten Hornlagen, Cholestearintafeln und dem Detritus von beiden Bestandtheilen, wozu sich häufig noch Kalkkrümel und Pigmentschollen gesellten. Dieser Befund kann als der typische beim Atherominhalt gelten.

Ein grosses Gewicht legt Török auf das fast regelmässige Vorhandensein eines Papillarkörpers in der Wandung der Atherome. In der That erscheint es plausibel, dass eine folliculäre Retentionscyste, welche durch Ausdehnung der Follikelwand entstanden ist, in ihrer Wandung auch später keinen regelmässigen Papillarkörper aufweisen wird, während ein solcher bei der Versenkung eines Stückes der Hautoberfläche in die Tiefe wohl erhalten bleiben kann und dann als Zeuge dafür auftritt, dass das Atheromepithel ein eingeschlossenes Stück Deckepithel repräsentirt. In diesem Sinne ist die Arbeit von Török gewiss von grossem Werthe und eine genaue Untersuchung atheromähnlicher Gebilde darf in Zukunft die Erforschung der Wandung auf Flächenbildern nie ausser Acht lassen. Aber darüber dürfen wir uns doch bei der anerkannten Variabilität des Papillarkörpers, derselbe mag vorkommen wann und wo er wolle, keiner Illusion hingeben, dass eine strenge Scheidung auf die Existenz gerade dieses Gebildes hin a priori nicht zugelassen werden kann. A posteriori allerdings, wenn es bei weiteren, immer wiederholten Untersuchungen sich bestätigen

sollte, dass wirklich alle Atherome im strengen, klinischen Wortsinne, speciell also das typische subkutane, ausgangslose Atherom der Kopfhaut stets, wenigstens in seinen Jugendformen, einen wohlausgebildeten Papillarkörper aufwiese, die Follikelcysten aber nie, dann wäre die Trennung der fraglichen Gebilde hauptsächlich nach diesem Kriterium vorzunehmen, denn die Erforschung des Papillarkörpers ist auf Flächenbildern stets einfach und sicher. Aber eine nothwendige Beziehung zwischen Atherom und Papillarkörper besteht sowenig wie ein nothwendiges Sichausschliessen von Follicularcysten und Papillarkörper. Das erstere nimmt auch Török nicht an; in zweien seiner Fälle fehlt der Papillarkörper; aber derselbe konnte ja, wie an der Oberfläche der Haut unter dem abnorm hohen Druck ausgeglichen sein. Die Follikel sind andrerseits sehr zur Erzeugung von Epithelsprossen geneigt und wenn ein mit solchen versehener Balg sich ausdehnt, muss wenigstens ein örtlich beschränktes Leistensystem hier und da entstehen. Deshalb sagt Török auch: „Wir können eben nicht annehmen, dass sich ein Papillarkörper oder Leistensystem von der Ausdehnung und Regelmässigkeit, wie sie sich an den Atheromen so oft finden, an den erweiterten Ausführungsgängen der Follikel hätten ausbilden können". Nun haben wir aber bei der Betrachtung der Follicularcysten gesehen, dass auch an dem Balge dieser sich ein flächenhaft ausgedehnter Papillarkörper sehr wohl sekundär entwickeln kann, wenn das Epithel in stärkere Wucherung geräth und dass man öfters an einer Seite einer solchen Cyste einen Papillarkörper findet, während an der gegenüberliegenden Seite die Grenze zwischen Balg und Cutis flach hinläuft. Und diese nachträgliche Papillarbildung hat ja garnichts auffallendes, da man doch wegen der andauernden Vergrösserung dieser Cysten eine andauernde Proliferation des Balgepithels annehmen muss und diese Stachelschicht sich nicht nach dem Inneren des Balges zu ausdehnen kann. Sie wird sich also nach aussen hin zu vergrössern suchen und wächst also in die Cutis hinein. Ob dieses Einwachsen nun ganz concentrisch oder in Form eines Leistensystems mit Aussparung von Papillen geschieht, das wird im Einzelfalle hauptsächlich davon abhängen, ob der äussere Widerstand ein gleichmässiger oder ungleichmässiger ist. Sehr gleichmässig ist derselbe natürlich dann, wenn bereits eine sehr feste Balgmembran sich ausgebildet hat, ungleichmässig, wenn eine zarte, locker gebaute Membran die anschwellende Stachelschicht umgiebt. Diese Verhältnisse sind aber für das Atherom genau die gleichen wie für die Follicularcysten und wenn wir durch Török die weite Verbreitung von Papillen und Leisten in der Atheromwandung kennen lernen, so zeigt das nach meiner Anschauung nur an, dass auch hier wie bei den Follicularcysten die secundäre Bildung eines Papillarkörpers möglich gewesen ist. Zu der Auffassung, als ob in dem Papillarkörper der fertigen Atherome derselbe Papillarkörper vorläge, der das abgeschnürte Stück der Hautoberfläche seinerzeit ausgezeichnet hat, könnte ich mich doch überhaupt nicht verstehen, einmal, da die Kopfhaut, wo die typischen Atherome vorkommen, einen sehr schwach ausgebildeten Papillarkörper oder gar keinen besitzt und

sodann, weil ein jeder Papillarkörper für mich eine zu vergängliche Bildung ist, um die Processe der Verlagerung in die Tiefe und die ungemein starken, späteren Flächenausdehnungen ohne Formveränderung mitzumachen. Ich traue einem jeden Atherom dagegen dasselbe zu, wie jeder Follicularcyste, dass sie sich gelegentlich durch Epithelwucherung einen neuen Papillarkörper schaffen kann.

Wenn ich aber in dem häufigen Befund des Papillarkörpers in der Atheromwandung auch nicht den Beweis ihrer Abstammung von der Oberfläche her sehe und in dem Nachweis eines solchen im Einzelfalle nicht das ausschlaggebende Kriterium erblicke, welches das Atherom von der Follicularcyste zu unterscheiden erlaubt, so stimme ich doch mit Török ganz in seiner Schlussfolgerung überein, dass die wahren Atherome eine Art einfacher Dermoide und aus embryonalen, verirrten Keimen entstanden sind. Aber ich beschränke zur selben Zeit den Begriff des Atheroms auf die subkutanen, ausgangslosen Grützbeutel vom bekannten Typus, wie er auf dem behaarten Kopfe vorkommt. Ich finde mich in der grundsätzlichen Abtrennung dieser Gruppe in Einklang mit Franke und Chiari, nur dass ersterer nicht eine Abschnürung der ganzen Haut, sondern lediglich des Oberflächenepithels annimmt und die Atherome „Epidermoide" im Gegensatz zu den „Dermoiden" zu nennen vorschlägt. Chiari unterscheidet ganz bestimmt die grossen, tief gelegenen Atherome als eigentliche Dermoidcysten von den Follicularcysten.

Histologisch ist nach dem Gesagten das Atherom zu definiren als eine im Hypoderm liegende, im Centrum verhornte Epithelkugel, die sich durch eine festere oder zartere bindegewebige Kapsel von dem umliegenden Bindegewebe abgrenzt und die anliegenden Hauttheile, speciell die über ihr liegenden Follikel durch Druck allmählich zur Atrophie bringt. Die Balgmembran zeigt keine Symptome von Entzündung und ist arm an Blutgefässen und Zellen; gewöhnlich ist sie gegen die Oberfläche hin weniger gut gegen das Cutisgewebe hin abgegrenzt als nach der Seite und nach unten. Je älter das Atherom und je derber die Balgwand wird, desto besser grenzt sie sich ab und das Atherom liegt bei festem hornigem Inhalt, wobei die Kugelgestalt am meisten gewahrt bleibt, fast frei im Hypoderm. Die Stachelschicht des Balges grenzt in ebener Fläche an das Bindegewebe desselben oder springt mit verschieden geformten Leisten vor, welche entsprechende Papillen aussparen. Die Stachelschicht zeigt eine verschiedene Dicke von 4—8, selten mehr Zellenlagen und eine ausgesprochene Epithelfaserung. Sie geht gewöhnlich, dem hohen inneren Drucke entsprechend, ohne continuirliche Körnerschicht direct in die Hornschicht über, welche aus dünnen, zu concentrischen Lamellen gepressten, meist kernlosen Zellen besteht. An manchen Orten trifft man streckenweise Körnerzellen und dementsprechend auch Eleidin in den Hornzellen, an anderen wieder streckenweise Kerne in den Hornlagen. Nach der Mitte zu findet sich Cholestearin zwischen den Hornzellen; um so mehr, je älter das Atherom ist und je mehr Hornkomplexe im Centrum degeneriren. Dabei entstehen krümelige, amorphe Massen, welche als zer-

fallene Reste von ganzen, zusammengeschweissten Hornkomplexen anzusehen sind. Wahrscheinlich tritt unter dem hohen Drucke im Centrum eine Dissociation des Cholestearins der Hornzellen von deren eiweissartigen Bestandtheilen ein. Diese amorphen Reste neigen zur Verflüssigung. Die älteren und grösseren Atherome zeigen daher allein den breiartigen, grützähnlichen Inhalt, welcher der Geschwulst ihren Namen giebt, sind festweich und knetbar. Wo diese centrale Degeneration ausbleibt stellt das Atherom eine harte, reine Hornkugel dar. Ganz alte Atherome nehmen zuweilen Kalksalze auf und zeigen dann einzelne harte Stellen oder eine harte Schale.

Ob in den echten Atheromen obiger Definition Haarbälge und Talgdrüsen in der Wand vorkommen ist eine Frage, deren Beantwortung ich dahingestellt sein lassen möchte. Unmöglich wäre eine solche Combination ja nicht und wenn wir die nahe Beziehung der Atherome zu den Dermoiden bedenken, ist ein solches Vorkommen ja vorauszusehen. Die bisherigen Angaben über Haare und Talgdrüsenfett in Atheromen beziehen sich aber meistens nicht auf echte Atherome, auch die von Török nicht (s. seine Fälle 9 und 13). Ebenso ist die seit langer Zeit bekannte und viel diskutirte Beziehung von Grützbeuteln zu papillären Akanthomen, Hauthörnern und Krebsen auf Grund einer schärferen Begrenzung der Atherome von neuem zu erforschen.

Sollte sich übrigens herausstellen, dass die Atherome im engsten Wortsinne niemals Follikularbildungen beherbergen, so wäre kein Grund vorhanden, sie nicht — wie es klinisch schon öfter versucht wurde — auf dieses histologische Kriterium hin von den übrigen Dermoidcysten zu trennen und es besässe dann wirklich der von Franke vorgeschlagene Name: „Epidermoide“ eine gewisse Berechtigung.

Von allen Horn- und Talgcysten sind die Atherome leicht durch den Mangel des Ausführungsganges, von den letzteren ausserdem durch den ganz verschiedenen Inhalt zu unterscheiden. Sodann aber trennt sie (zusammen mit den Dermoiden) noch ein wesentliches Kriterium von allen Follicularcysten, nämlich der Mangel an Mikroorganismen. Ich muss auf diesen bisher noch nicht hervorgehobenen Umstand ein grosses Gewicht legen, weil es mir nur durch ihn möglich gewesen ist, gewisse sehr atheromähnliche, grosse Follikularcysten von echten Atheromen sicher zu unterscheiden.

Literatur.

Wernher, Das Atherom ein eingebalgtes Epitheliom. V. A. 1854. S. 221.
F. Franke, Ueber das Atherom, besonders mit Bezug auf seine Entstehung. Arch. f. klin. Chir. 1887. Bd. 34. S. 417.
Török, Ueber die Entstehung der Atheromcysten (Epidermoide Franke) mit einigen Bemerkungen über Follicularcysten und Doppelcomedonen. Mon. Bd. 12. S. 437. 1891.
H. Chiari, Ueber die Genese der sog. Atheromcysten der Haut und des Unterhautzellgewebes. Prager Festschrift. Berlin. 1890.
F. Franke, Dermoid oder Epidermoid. Wien. klin. Woch. 1890. No. 36.

c) Pigmentnaevi.

Es ist mehr ein theoretischer als praktischer Grund, dass hier die Pigmentnaevi als eine eigene Klasse von Stauungsgeschwülsten aufgeführt werden. Faktisch sind die pigmentirten Naevi in fast allen Fällen zugleich weiche Naevi und uns bei diesen schon begegnet. Wir haben auch dort den inneren Zusammenhang zwischen weichen Naevi und Pigment in der Thatsache kennen gelernt, dass die Pigmentirung entschieden die Metaplasie des Deckepithels zu einem faserlosen und damit die Epithelzerstreuung begünstigt, welche das Wesen der weichen Naevi ausmacht. Gäbe es nun überhaupt keine anderen Pigmentnaevi als weiche, so würden dieselben eine Unterabtheilung der letzteren ausmachen müssen. Aber es gibt doch erstlich Hautstellen, welche klinisch als kleine dunkelbraune, isolirte Pigmentmäler (Lentigines) imponiren und mikroskopisch jede Epithelnesterbildung vermissen lassen und sodann kommen auch ausnahmsweise harte, pigmentirte Naevi — auch ohne Epithelzerstreuung — vor. Allerdings habe ich unter 20 kleinen, pigmentirten Naevi erst einen ohne Epithelnesterbildung und weiter auch nur einen pigmentirten harten Naevus gefunden. Aber diese Fälle genügen doch schon, um den Vorgang der Pigmentirung nicht unbedingt an die Existenz des weichen Naevus zu knüpfen. Es ist auch in der That nicht einzusehen, weshalb die melanotische Pigmentirung eines Oberhautbezirks oder eines harten Naevus in jedem Falle schon zur Epithelzerstreuung führen solle, da innerhalb der pigmentirten Naevi doch auch manche pigmentirten Epithelbezirke ohne gleichzeitige Metaplasie und Wucherung vorkommen. Aus diesen Gründen ist die Klasse der Pigmentnaevi aufrecht zu erhalten. Wie selten oder wie häufig die reinen Fälle von Pigmentnaevus sind, bleibt noch zu untersuchen.

Literatur s. unter Naevi.

Naevi seborrhoici (Seborrhoische Warzen).

Bei Erwachsenen, meist älteren Personen sich langsam entwickelnde, multiple papulöse, ganz flache Erhabenheiten, von meist ovaler Form und Linsen- bis Bohnengrösse, scharfer Begrenzung und gelblicher, in's Graue und Schwarze spielender Farbe. Die glatte Oberfläche ist mit schwarzen, den Follikelmündungen entsprechenden Punkten oder einer fettigen, schwärzlichen, ziemlich fest haftenden Schuppe oder Kruste bedeckt. Dieselben sitzen mit Vorliebe an den Prädilectionsstellen des seborrhoischen Ekzems, in der Interscapular- und Sternalgegend, sodann auch am Hase und Bauche und sonst zerstreut am Rumpfe. Bei jüngeren Personen kann man zuweilen die ersten Anfänge als schwach gelbliche, noch ganz glatte, schuppenlose, etwas erhabene Flecke ohne schwarze Punkte an den Prädilectionsstellen erkennen; es handelt sich dann gewöhnlich um Seborrhoiker. Subjektive juckende Empfindungen veranlassen sie nur zuweilen bei älteren Personen, wenn sie rascher an Grösse zunehmen. Sie können sich dann bis zu 2 mm über die Oberfläche erheben und zu grösseren Plaques confluiren. Eine Spontanheilung kommt nicht vor. Dieselben sind von Neumann als senile Warzen beschrieben.

Die bisherigen histologischen Beschreibungen der Affektion differiren untereinander ganz bedeutend.

Neumann fand die Stachelschicht verdünnt und pigmentirt, die Cutis atrophisch mit pigmentirten Gefässscheiden. Die Haarfollikel waren cystisch ausgedehnt und mit Fett und Haaren erfüllt, die Talgdrüsen hypertrophisch und ebenfalls in Cysten umgewandelt, welche die Hautoberfläche überragten.

Balzer beschreibt die Stachelschicht als bedeutend hypertrophisch, Körnerschicht und Stratum lucidum normal, die Hornschicht etwas verdickt, die Papillen erheblich vergrössert und unregelmässig gestaltet, die Cutis normal und nur vereinzelt vermehrte Kerne an den Gefässen.

Handford fand ebenfalls die Stachelschicht und Hornschicht wesentlich verdickt. Dieselben enthielten zahlreiche, rundliche Räume, deren Ränder mit kubischen oder länglichen Zellen besetzt waren.

Während nach Neumann also eine follikuläre Cystenbildung in seniler, atrophischer Haut vorliegt, finden Balzer und Handford das Deckepithel umgekehrt atrophisch und keine cystischen Veränderungen an den Follikeln. Nur darin stimmen alle Autoren überein, dass die Cutis sich normal verhält, also eine wesentlich epitheliale Erkrankung vorliegt.

Dem gegenüber kommt Pollitzer, dem wir die ausführlichste Schilderung der Affektion verdanken, zu dem Resultat, dass in der Cutis wesentliche Veränderungen bestehen. Er findet die Papillen durch Epithelwachsthum verlängert und von grosskernigen, „epitheloiden" Zellen erfüllt, die sich von hier bis über den subpapillaren Gefässplexus herabziehen, um unterhalb desselben in scharfer Linie aufzuhören.

„Diese Zellen lassen gewisse Andeutungen einer bestimmten Anordnung in Gruppen und in geraden und gebogenen Linien längs und parallel mit den Kapillaren erkennen; selbige Anordnung ist an den Seitentheilen der Schnitte, wo die Zellanhäufung weniger dicht ist, am deutlichsten zu sehen und man sieht hier auch, dass die Zellengruppen durch Bindegewebsbündel von einander abgegrenzt sind." Die Blutgefässe, elastischen Fasern und Talgdrüsen verhalten sich normal, Mastzellen sind reichlich vorhanden. Die Follikelausgänge sind mit Hornschicht verstopft und die Hornschicht senkt sich auch sonst an verschiedenen Stellen dazwischen in die Tiefe. Die Stachelschicht ist beträchtlich hypertrophisch, besonders die interpapillare. In der Mitte der Geschwulst sind die Leisten dreimal so lang als in der gesunden Umgebung. Die Hornschicht ist parakeratotisch verändert, kernhaltig, was Pollitzer — jedoch nicht mit Recht — auf einen durch den Sebumüberzug hervorgerufenen Mangel an Vertrocknung zurückführt. Die oberen Lagen der Hornschicht der Oberfläche, sowie der Follikel enthalten Fremdkörper und Schmutz. Die Schweissporen sind cystisch bis auf das Zehnfache des normalen Lumens erweitert durch Verstopfung der oberflächlichen Mündung und in den Cysten findet sich entartetes Epithel neben Leukocyten. Pollitzer glaubt in diesen Poruscysten die Handford'schen Räume wiederzufinden. Die Lumina der Knäueldrüsen sind stark erweitert und die Epithelien der Knäueldrüsen mit einer so grossen Menge von Fetttropfen erfüllt, wie

sie normaler Weise nicht vorkommen. Fett findet sich sodann auch frei in den Spalten der Cutis und des Papillarkörpers, besonders reichlich aber in den Interspinalfalten der Stachelschicht, besonders der unteren Lagen.

In der Pollitzer'schen Darstellung ist manches Treffende mit anderem vermischt, welches nicht zu der hier vorliegenden Geschwulst gehört. Das ihm vorliegende Material war nämlich gemischter Natur; es betraf u. a. seborrhoische Warzen, welche von einer mit Mykosis fungoides behafteten Patientin meiner Klinik stammten. Ein Theil der von ihm gefundenen Symptome: die Fettdurchsetzung der Cutis, des Deckepithels und vor allem der Knäueldrüsen, sowie das Vorkommen eigenthümlicher, „epithelioider" Zellnester im Papillarkörper sind wirklich für den Naevus seborrhoicus charakteristisch. Sie ermöglichten es Pollitzer auch, insofern weit über seine Vorgänger hinauszugehen, dass er den Gesammtcharakter der Geschwulst als den eines Naevus hinstellen konnte. Aber, andere Symptome: die ungemein starke Verbreiterung der Stachelschicht, die Parakeratose der Hornschicht, die Cystenbildung der Schweissporen, die beträchtliche Anhäufung von Leukocyten und Mastzellen und — wie ich nach Untersuchung desselben Materials hinzufügen kann — der Plasmazellen, alle diese Symptome gehören der gleichzeitigen Mykosis fungoides an. Gerade weil Pollitzer's Beschreibung zur Hälfte richtig ist, darf ich das Unzutreffende nicht mit Stillschweigen übergehen; es möchte sonst zum Schaden der Sache in die fernere Literatur des Gegenstandes mit hinübergenommen werden.

Nachdem ich den Antheil der Mykosis fungoides in Pollitzer's Material erkannt, hatte ich noch acht Mal Gelegenheit, freilich nur von Leichen seborrhoische Naevi an Osmium- und Alkoholpräparaten zu untersuchen. Aber da alle 8 Fälle unter sich genau übereinstimmen, so glaube ich doch im Stande zu sein, dieser so verschieden gedeuteten Geschwulst endlich die richtige Stelle anzuweisen. Ich fand, kurz gesagt, dass die seborrhoischen Warzen wirklich echte, weiche Naevi sind, die sich von den gewöhnlichen, weichen Naevi nur durch ihren starken Fettgehalt unterscheiden. Untersucht man die eine Hälfte eines solchen Tumors an Alkoholpräparaten, so wird man schwerlich einen Unterschied von gewöhnlichen weichen Naevi finden. Bis zu verschiedener Tiefe je nach der Vorwölbung der Oberfläche erstrecken sich die Epithelnester und sind — wie sonst — durch schmale, tief eindringende und zum Theil mit den Nestern noch in Verbindung stehende Epithelleisten in unregelmässige Fächer abgetheilt.

In der Mitte der Cutis oder schon höher oben pflegt die Grenze der Epithelnester in horizontaler Linie gerade abzuschneiden und von hier in annähernd gleicher Breite bis zum Deckepithel zu ziehen. Die seborrhoischen Naevi unterscheiden sich von den gewöhnlichen weichen mithin dadurch, dass jene eine plattenförmig, diese eine im allgemeinen fächerförmig gestaltete Einlagerung von Epithelnestern enthalten, wie denn ja jene auch im allgemeinen eine plattere Form haben als diese. Neben diesem leichten Unterschiede im ganzen Bau wäre vielleicht

noch hervorzuheben, dass bei den seborrhoischen Naevi die Knäueldrüsenschlingen breit, die Epithelien sehr gross und hell sind und besonders eine breite, helle Aussenzone zeigen, während die Kerne ganz nach dem Lumen zu gerückt sind.

Im Uebrigen ist alles wie beim gewöhnlichen weichen Naevus, auch der Mangel an Elastin an Stelle der Epithelnester, der Gehalt an Mastzellen und an Pigment, die gelegentliche Betheiligung der Haarbälge an der Epithelwucherung u. s. f.

Ein ganz neues Bild erhält man jedoch von demselben Naevus an Osmiumpräparaten. Hier finden sich alle die von Pollitzer schon hervorgehobenen seborrhoischen Symptome. Das auffälligste unter diesen ist wohl der extreme Gehalt der Knäueldrüsen an grossen Fetttropfen. Derselbe fehlte in keinem Schnitte meiner Fälle. Er ist ein schönes Zeugniss für die von Meissner und mir seit so langer Zeit und mit so auffallend wenig Erfolg behauptete Fettproduction der Knäueldrüsen. Sodann findet sich das Fett zerstreut in der Cutis in Tropfen und kleinen Lachen und viel reichlicher wieder im Deckepithel und dem angrenzenden Papillarkörper. Bisweilen kann man geradezu von einer Fettinjektion der hier liegenden Lymphspalten sprechen, welche genau die Bilder von manchen Pigmentirungen dieser Region wiederholt. Dass es sich bei den geschwärzten Massen um Fett und nicht um Pigment handelt, lehrt eine rasche Zerstörung des Bildes durch H_2O_2, welche die viel geringere Pigmentirung derselben Stellen unversehrt hinterlässt. Hinzuzufügen habe ich nur, dass auch die Epithelnester zum Theil von Fett durchsetzt sind. Auch hier umrahmen, wie im Deckepithel, Reihen feinster (schwarzer) Fetttröpfchen die einzelnen Zellen der Stränge und hüllen dieselben manchmal ganz mit einem schwarzen Schleier ein. Die Fettdurchsetzung der Epithelnester ist sehr verschieden stark ausgebildet. Bei geringerer Fettanhäufung findet sich das Fett nur in den obersten Nestern, welche dem Deckepitel direkt anliegen; bei hochgradigerer Ansammlung sind die Nester bis zu grösserer Tiefe und manchmal alle mit Fett durchsetzt. In mehreren meiner seborrhoischen Naevi zeigen die Osmiumbilder — aber nur diese — eine grobe Zerklüftung der Epithelnester, indem einzelne Ballen sich unter Bildung von weiten Lymphspalten von den übrigen Naevusepithelien ablösen. Es sieht hier so aus, als ob eine besondere Fettdegeneration der Epithelnester vorkäme. Aber Vergleiche mit den betreffenden Alkoholbildern zeigen, dass die klaffenden Spalten auf Rechnung der Osmiumsäurewirkung zu setzen sind und dass das hier und da auftretende Zusammenfliessen von Complexen der Epithelien zu gröberen Ballen dieselbe Erscheinung ist, welche uns bald ohne, bald mit gleichzeitiger Pigmentirung bereits bei den nicht seborrhoischen Naevi begegnet ist. Ganz wie das Pigment übrigens sammelt sich das Fett zumeist in den Lymphspalten der Oberfläche an; es besteht hierin und auch sonst eine weitgehende Analogie zwischen der Pigmentinfiltration und der Fettinfiltration der Naevi, zwischen den Naevi pigmentosi und den Naevi seborrhoici.

Dass alle seborrhoischen Warzen nur seborrhoisch entartete,

weiche Naevi sind, will ich trotz der genauen Uebereinstimmung meiner 8 Fälle nicht mit Bestimmtheit aussprechen. Denn ich finde es doch in hohem Grade auffallend, dass Neumann, Balzer und Handford so ganz abweichende Befunde mitgetheilt haben. Es wäre ja auch möglich, dsss andere Naevusarten, z. B. harte oder follikuläre seborrhoisch erkranken könnten. Aber jedenfalls muss in Zukunft eine sog. senile oder seborrhoische Warze, welche einen total abweichenden, histologischen Befund liefern sollte, sehr sorgfältig auf die Berechtigung der klinischen Diagnose geprüft werden.

Literatur.

Lehrbücher: Neumann, Besnier-Doyon.
Neumann, Verruca senilis. Atlas d. Hautkrankh.
Balzer, Ueber seborrhoische oder flache Alterswarzen. Annales 1881. p. 535.
Handford, Stearrhoea nigricans. Illustr. med. News. 1888. p. 293.
Pollitzer, Die seborrhoische Warze. Mon. 1890. Bd. XI. S. 145.

e) Naevi angiomatosi, Elephantiasis congenita angiomatosa.

Die angeborenen Angiome weisen ganz besonders auf einen äusseren Einfluss hin, welcher bei ihrer Entstehung waltete; denn sie sind fast ganz auf die äussere Decke beschränkt. Trotzdem spielt gerade hier mehr als irgend wo anders jene Hypothese des mütterlichen Versehens eine Rolle, welche im besten Falle nur mit einer indiscutabeln, functionellen Nervenstörung rechnen kann. Virchow wies zum ersten Male auf eine anatomische Ursache hin, einen möglichen Zusammenhang embryonaler Spalten der Haut, insbesondere der Kiemenspalten, mit dem Auftreten der Angiome an ihren Prädilectionsstellen (Augenlider, Wangen, Ohr, Nase, Lippen) und nannte die hier vorkommenden angiomatösen Naevi geradezu fissurale Angiome. Nach ihm mögen „sehr leichte irritative Zustände genügen, um an den Rändern und im Umfange dieser Spalten, welche an sich sehr reich mit Gefässen versehen sind, eine stärkere Ausbildung derselben hervorzurufen, die sich möglicherweise als Naevus zu erkennen gibt, die aber auch wohl ganz latent bleibt und erst später manifest wird". Diese Hypothese hat, obgleich sie überall citirt wird, nicht so recht Eingang bei den neueren Autoren gefunden. Sie rechnet eben nur mit einer Möglichkeit, die durch das regionäre Zusammentreffen der Naevi mit den Kiemenspalten einige Wahrscheinlichkeit erhält; eine thatsächliche Grundlage durch den Nachweis von Naevis an den Kiemenspalten der Embryonen besitzt sie jedoch bisher nicht. Man wird also die Virchow'sche Idee als eine Hülfsursache anerkennen können, ohne auf sie allein für die Erklärung der betreffenden Naevi zu recurriren.

Ich verfolge seit längerer Zeit eine andere Idee, welche durch vielfache einzelne Bestätigungen sich mir seither immer mehr befestigt hat. Es war die methodische Behandlung der Pityriasis capitis, welche ich seit 1881 in meiner Praxis durchführe, die mir das überraschende

Resultat ergab, dass ein ungeahnt grosser Procentsatz der Menschen zeitlebens in der Gegend oberhalb des Hinterhauptloches, vom Haarwuchs verborgen, einen venösen Naevus besitzt. Die Kenntniss dieses — in neuerer Zeit von Allen beschriebenen Naevus — war von praktischer Wichtigkeit, da er von dem bei der Behandlung thätigen Wärterpersonal häufig für eine entzündliche Röthung gehalten und demgemäss — natürlich ohne Erfolg — behandelt wurde. Mit Hülfe dieses Personals habe ich im Laufe der Jahre mehrfach Erhebungen über die Frequenz dieser einen Naevusart gemacht und gefunden, dass zwischen 10 und 20 pCt. aller Erwachsenen einen solchen, wenn auch oft nur noch in Spuren aufweisen. Es war nun vor einigen Jahren, dass ich zum ersten Male auf die Coincidenz des Hinterhauptnaevus mit einem ganz gleichen, groschengrossen Naevus der Stirn bei einem Säugling aufmerksam wurde, welcher jenem diametral gegenüber sass. In diesem Falle lag die Zurückführung beider Naevi auf diametral gelegene Druckpunkte während des Intrauterinlebens zu nahe, um sich nicht sofort jedem Beschauer aufzudrängen. Einmal auf diese Idee verfallen, habe ich mir seither alle angiomatösen Naevi des Körpers daraufhin angesehen, ob sie sich mit der Hypothese intrauteriner Druckpunkte vereinigen liessen und war mit dem Resultat über Erwartung zufrieden. Schon die besondere Bevorzugung des Kopfes stimmt mit der Thatsache, dass die vorzugsweise eingenommene Schädellage des Fötus den Kopf und zwar speciell Gesicht und Hinterkopf mit dem knöchernen Gerüst des mütterlichen Beckens in der letzten Fötalzeit in nächste Berührung bringt. Ausser dem Kopf sind es besonders die Hände und Füsse und am Rumpfe besonders die Gegenden des Kreuzbeines und der Hinterbacke, wo ich venöse Naevi angetroffen, lauter Stellen des Körpers, welche man sich bei den fötalen Lagen als Druckpunkte oder Druckflächen vorstellen kann. Die Präponderanz der linksseitigen Gesichtsnaevi in meinen Beobachtungen correspondirt mit derjenigen der ersten Schädellage, falls man einen Hauptdruckpunkt am Promontorium der Mutter bei aufrechter Stellung der letzteren sieht. Im Gegensatz zur fissuralen Theorie Virchow's und der weniger gut begründeten Nerventheorie Theodor Simon's entsprechen der Drucktheorie noch alle jene Fälle ausgebreiteter Feuermäler, welche in unregelmässiger Weise von normalen Hautstellen durchsetzt und ganz unregelmässig nach aussen begrenzt sind; denn das Befallenwerden eines Nervenastes aus centralen Ursachen oder einer Kiemenspalte aus entwicklungsgeschichtlichen setzt doch eine gewisse Continuität des Naevus und eine annähernd regelmässige Begrenzung voraus. Eine Regelmässigkeit, wie sie jene Theorien eigentlich verlangen müssen, kommt nach meinen Beobachtungen aber nur ausnahmsweise vor. Viel öfter finde ich diese Mäler begrenzt von Knochenvorsprüngen des Schädels, welche schon in foetu vorhanden sind, wie Augenbrauenbogen und Nasenrücken, Kinn und Unterkiefer. Auch die für die Nerventheorie verwerthete Halbseitigkeit vieler Feuermäler ist zu ungenau in der Ausführung, um auf bestimmte Nervenbezirke sich zwangslos beziehen zu lassen, doch gerade genau genug, um dem einseitigen Drucke einer mütterlichen Knochenkante auf die

knöchernen Vorsprünge einer fötalen Gesichtshälfte zu entsprechen; dass dabei viele, weniger prominente Punkte dem Drucke entgehen müssen, ist selbstverständlich und würde die unregelmässige Form und Discontinuität vieler Naevi erklären können. Am überzeugendsten für die Drucktheorie sprechen aber immer jene Naevusfälle, in welchen überhaupt weder Kiemenspalten noch Nervenbezirke in Frage kommen. Dieses sind erstlich solche Fälle, in welchen an entgegengesetzten Körperregionen umschriebene Naevi vorkommen, wie der oben erwähnte Stirn-Hinterhaupts-Fall; so habe ich noch einen Hinterhaupts-Gesichts- und einen Sternum-Schulterblattnaevus beobachtet. Eine zweite Kategorie bilden derartige Naevi, welche scheinbar weit getrennt, durch die Lage der Theile in utero sehr nahe gebracht werden, z. B. Gesicht und äussere Armfläche, Fersen und Hinterbacken. In dritter Linie kommen solche Fälle in Betracht, in denen der Naevus allerdings einseitig ist, aber doch der Nerventheorie absolut widerstreitet, indem er breite Hautprovinzen überspringt, so erinnere ich mich eines ausgedehnten Naevus der Hinterbacke und der äusseren Schenkelfläche, der aus zwei Theilen mit fast geradlinig conturirtem Intervall bestand, eines Gesichtsnaevus, der sich vom Unterkiefer direkt auf den Augenbrauenbogen und einige Punkte der Nase und Oberlippe fortsetzte. Solche Fälle sind weder durch die Fissuren- noch durch die Nerventheorie genügend erklärbar, wohl aber durch die Drucktheorie.

Hat aber überhaupt die Drucktheorie eine Berechtigung, so fragt es sich, welcher Druckmechanismus dabei in Frage kommt. Man kann denselben sich in verschiedener Weise denken. Entweder kann man eine Stauung des Blutes in einem bestimmten Hautbezirke annehmen, welcher durch periphere Abklemmung erzeugt wäre, analog der Venenstauung des Unterschenkels durch Druck auf die Beckenvenen bei der Schwangerschaft. Dieser Druck brauchte nicht stark zu sein, aber er müsste allseitig den genannten Hautbezirk umfassen. Diese Bedingungen würden bei den meisten Naevi nicht zutreffen und höchstens bei denen annehmbar sein, welche eine ganze Hand, einen Fuss, genug einen isolirten, vollständig — z. B. durch die Nabelschnur — einschnürbaren Körpertheil betreffen. Oder man kann den Druck in der Weise wirksam denken, dass durch denselben das Blut zunächst aus einem Hautbezirk verdrängt und zugleich die Gefässe desselben gelähmt werden. Auf eine solche Druckanämie folgt im extrauterinen Leben stets eine länger dauernde Lähmungshyperämie, deren Beseitigung von der Intregität der tonisirenden Ganglien abhängt. Je mehr diese durch anhaltenden Druck geschädigt sind, um so länger hält die folgende Wallungshyperämie an. Diese Art der Druckwirkung scheint mir auf die meisten Naevi gut zu passen. Zur Erzeugung derselben würden speciell die sich gegenüberliegenden Knochenkanten des mütterlichen und fötalen Körpers heranzuziehen sein, sodann aber auch der gegenseitige Druck der kindlichen Glieder bei allseitiger Raumbeschränkung. Für diese Fälle kämen mithin auch noch andere Factoren allgemeiner Art in Betracht, die Grösse und Gestalt der mütterlichen und kindlichen Theile, die Menge des Fruchtwassers, die Anzahl voraufgegangener Geburten —

alles Dinge, deren nähere Erwägung ich dem Geburtshelfer überlassen muss. Erwähnen will ich nur, dass mir in einigen Fällen die Mütter der mit Naevis behafteten Kinder mit Bestimmtheit angaben, einen Mangel an Vorwasser oder eine auffallend geringe Fruchtwassermenge bemerkt zu haben, sowie dass meine Fälle meistens Erst- oder Zweitgeburten betrafen. Auf den letzteren Punkt habe ich allerdings erst in letzter Zeit meine Aufmerksamkeit gelenkt.

Angenommen, die Hypothese, dass die venösen Naevi fötalen Druckstellen entsprechen, befestige sich durch weitere Untersuchungen, so kann der Druck meiner Ansicht nach sehr wohl die Entstehung der Naevi allein erklären, wenn wir auch wissen, dass der vorübergehende Druck, welcher die Kopfgeschwulst während der Geburt erzeugt, ohne weitere Folgen für die Haut bleibt. Es ist nicht wahrscheinlich, dass im Embryo die tonisirenden Gefässganglien bereits dieselbe regulirende Rolle spielen, wie beim Erwachsenen, sehen wir doch, dass noch beim Neugeborenen eine relative Tonusschwäche der Gefässe existirt; das grosse Hülfsmittel der vasomotorischen Regulirung für die Hautgefässe, die äussere Kälte, fehlt eben noch in utero. Drucklähmungen der embryonalen Hautgefässe können daher sehr wohl nachhaltige Hyperämien zur Folge haben, welche durch den schwachen Gefässtonus nicht bewältigt werden können. Die andauernd erweiterten und übernährten Hautgefässe müssen sich gegen den höheren Blutdruck auf andere Weise helfen, nämlich ebenso, wie es beim Erwachsenen überlastete Gefässe ohne genügenden Tonus machen — ihre Wandung verstärkt sich. Da es sich hier aber um einen erhöhten Druck durch Blutstauung handelt, müssen sich die erweiterten Venen und Capillaren verdicken. Es scheint mir nun eine schöne Bestätigung der Drucktheorie zu sein, dass, wie die mikroskopische Untersuchung lehrt, die Feuermäler im schroffen Gegensatz zu den meisten übrigen Angiomen wirklich allein eine Dilatation und excentrische Hypertrophie des Venensystems zeigen.

Ich bin auf die ätiologische Frage an dieser Stelle ausführlicher eingegangen, als vielleicht nöthig erscheint, da ich die angiomatösen Naevi für ein werthvolles Beispiel halte, um die Beziehungen mechanischer Störungen während des Embryonallebens zu bleibenden Missbildungen der Haut zu erläutern und weil die Verhältnisse bei anderen Missbildungen noch viel dunkler und der Erforschung weniger zugängig sind als hier. Möge die Frage bald an einem hinreichend grossen Material bearbeitet werden.

Die angiomatösen Naevi kommen meist einzeln, seltener multipel, nur ausnahmsweise über den ganzen Körper zerstreut vor, sind von gleichmässig frischrother oder bläulichrother Farbe, hin und wieder durch dunkelrothe Punkte gesprenkelt und mehr oder weniger scharf von der Umgebung abgesetzt. Sie sind bei der Geburt flach und bleiben so oder blassen allmählich ab und verschwinden in einzelnen Fällen ganz. In anderen Fällen verdickt sich die Haut im ganzen Bereich des Naevus oder an einzelnen Stellen und es treten allmählich dunkelrothe Höcker über die Oberfläche, welche sich zu gestielten Geschwülsten vergrössern und abschnüren können. Diaskopisch erblickt man nach Abnahme der Kapillarröthe ein ziemlich dichtes Netz erweiterter cutaner und subcutaner Venen und innerhalb desselben grössere rothe Blutpunkte. Die Naevi machen nur die beschriebenen atrophischen oder hypertrophischen Veränderungen in situ durch, invadiren aber nicht, wie die

arteriellen Angiome, das umgebende Gewebe, sie sind nicht progressiv. Allerdings liest man in fast allen Lehrbüchern, dass auch die wuchernden Angiome auf der Basis gewöhnlicher flacher Naevi entstehen, aber in solchen Fällen liegt wahrscheinlich eine Verwechslung mit dem ersten Stadium des Angioma plexiforme arteriale vor, da die letzteren keine Spur des Naevustypus bei ihrer Exstirpation an sich zu tragen pflegen. Jedenfalls ist eine solche, nicht genügend gestützte Behauptung nur geeignet, die wichtige anatomische und klinische Differenz zwischen den beiden Angiomarten zu verwischen. Die oben erörterte Drucktheorie bezieht sich selbstverständlich auch nur auf die hier geschilderten eigentlichen Naevi.

Unsere Kenntnisse vom Baue der angiomatösen Naevi verdanken wir ganz der unübertroffenen Schilderung von Virchow und in den letzten 30 Jahren ist auch nicht eine einzige wesentliche Thatsache dem von ihm gegebenen Bilde hinzugefügt worden; es ist vielmehr Zeit zu derselben zurückzukehren, da man inzwischen durch Voraussetzung einer Variabilität des Gefässcharakters, welche gar nicht existirt, die schon damals gewonnene Klarheit preisgegeben hat. Was wir hier unter dem einfachen, angiomatösen, nicht progressiven Naevus verstehen, hat Virchow als Teleangiectasis venosa, Angioma varicosum simplex oder Naevus varicosus beschrieben und mit Recht von den übrigen Angiomen vollkommen getrennt.

Die Erweiterung betrifft der Hauptsache nach die Venen der eigentlichen Cutis, dagegen weder die Arterien noch die Kapillaren, wie man es schon bei diaskopischer Betrachtung vollkommen deutlich erkennt. Die Venen unterliegen vom Hypoderm an nicht der gewöhnlichen Veränderung zu dünnwandigen Röhren von kapillärem Typus, sondern zeigen ein unregelmässiges, breites Lumen und eine Wandung von etwa der Dicke, wie sie sonst den kleineren, subcutanen Venen zukommt. Nur im Bereich des Papillarkörpers wird die Wandung der venösen Kapillaren von einer einfachen Endothelschicht gebildet und hier kommt es zu unregelmässiger, varicöser Ausbuchtung und selbst zur Bildung dünnwandiger, cystischer Hohlräume. Die Venen der Cutis sind auch in der Länge vergrössert und daher von mehr gewundenem Verlaufe als gewöhnlich, doch finden sich nirgends die korkzieherartig gewundenen und netzartig anastomosirenden Blutgefässe der gewöhnlichen Angiome. — Sodann sind die Arterien im Gegensatz zu jenen Angiomen von normalem Kaliber und normalem Verlaufe. Man sieht sofort, dass diese Art des Angioms einen rein venösen Habitus besitzt und dass die Hyperplasie des Gefässbaumes sich nicht durch Kapillarsprossung äussert, sondern als sekundärer Process zu einer durch Stauung bewirkten Angiektasie hinzutritt. Man darf aber den venösen Charakter der Naevi natürlich nicht als Grund der bläulichen Farbe derselben betrachten. Virchow führte bereits mit Recht die mehr hellrothe oder livide Farbe der Angiome auf die höhere oder tiefere Lage derselben zurück; trotzdem lassen neuere Lehrbücher, u. a. auch Kaposi*), noch einen verschiedenen Gehalt an Arterien resp. Venen

*) Bei dieser Gelegenheit möge auch ein sonderbarer Irrthum berichtet werden, in welchen Kaposi (Vorlesungen. 3. Aufl. S. 740) verfallen ist, wenn er Virchow die Ansicht zuschreibt, dass das Angiom unabhängig von den präexistenten Blut-

als Grund des Farbenunterschiedes zu. Dieses ist nicht richtig. Die Feuermäler sind sämmtlich venöser Natur. Die mehr hellrothe oder livide Farbe hängt lediglich von der grösseren oder geringeren Ausbildung der — schon makroskopisch und besonders diaskopisch als Blutpunkte wahrnehmbaren — oberflächlichen Varicen ab. Je mehr solcher papillären Angiektasien hinzutreten, desto hellrother wird die Farbe; bei genauerer Betrachtung ist sie dann dunkelroth gesprenkelt. Die matten, bläulichrothen, lividen Feuermäler zeigen die Ektasie und Hyperplasie der Venen nur bis zur oberen Grenze der eigentlichen Cutis, während die papillären Varicen fehlen oder sehr klein und spärlich ausgebildet sind. Stücke von verschiedenen Orten zweier Feuermäler, welche ich in vivo excidirte, zeigten dieses Verhältniss der Farbe zu der mehr oder weniger oberflächlichen Ausbreitung des Angioms in der Haut sehr deutlich. Die Blutcirculation in den Naevis, auch den bläulichen, ist in der Regel beschleunigt, wie man es bei der Excision derselben beobachtet, und zwar einfach deshalb, weil die Blutbahn in der Haut erweitert, die Widerstände in ihr herabgesetzt sind. Da die venösen Kapillaren der Cutis den Charakter von grösseren Venen angenommen haben, kann man geradezu sagen, dass hier ein Theil der normalen Blutbahn übersprungen wird und die kurzen arteriellen Kapillaren ihr Blut direkt und schon an der Oberfläche der Haut in Venen ergiessen. So lange der Zufluss des Blutes ohne Hinderniss von statten geht, muss das Blut rascher strömen und arterielle Farbe zeigen, weil eben die Kapillarbahn stark verkürzt ist. Nur dann, wenn künstlich Hindernisse gesetzt werden, wenn z. B. die zuführenden Arterien durch Kälteeinwirkung sich contrahiren oder wenn durch die Bauchpresse der Rückfluss des Venenblutes erschwert wird, sowie habituell an vielen Naevi der Unterextremitäten und Genitalien, tritt eine Verlangsamung der Circulation in ihnen ein und dann natürlich wegen der grösseren Menge des gestauten Blutes eine ungewöhnlich tiefblaue Farbe.

Bei dem Fortfall aller Kapillarsprossung und Schlingenbildung zeigen die Naevi mithin im Ganzen eine viel grössere Annäherung des Gefässverlaufes an die Norm als die früher besprochenen arteriell-kapillaren Angiome. Man erhält ihren Bau ungefähr schon, wenn man sich die Hautgefässe von einer Hautvene aus maximal injicirt und die Wände der venösen Kapillaren bis zur Wanddicke von Venen verstärkt denkt; die Zahl der Gefässe überhaupt ist nur unerheblich gegenüber der Norm vermehrt.

Wenn aber die angiomatösen Naevi sich durch die besprochenen Eigenthümlichkeiten von den übrigen Angiomen entfernen und dem einfachen Princip der excentrischen Hypertrophie der Wandungen unterordnen, so ist damit, wie man sieht, einerseits eine neue Stütze für die Drucktheorie derselben gegeben und andererseits die wichtige klinische Erfahrung verständlich gemacht, dass dieselben gar keine Tendenz zur schrankenlosen Ausbreitung wie viele andere Angiome zeigen.

---

gefässen entstände, während Virchow diese alte Rokitansky'sche Anschauung gerade zu bekämpfen hatte.

Damit soll keineswegs in Abrede gestellt werden, dass die selbständig wuchernden Angiome auf dem Boden der Naevi entstehen können; es ist sogar möglich, wenn auch noch nicht histologisch nachgewiesen, dass viele ihren Ausgangspunkt von kleinen, unbemerkt gebliebenen Naevi nehmen. Dabei würde aber der principielle Unterschied der histologischen Struktur und der klinischen Erscheinung beider Formen bestehen bleiben; eine solche Combination darf uns nicht zu einer — heutzutage beliebten — Fusion der Angiome überhaupt verleiten, womit wir zu der von Virchow schon überwundenen Zeit zurückkehren würden. Die angiomatösen Naevi zeigen allerdings, wie alle Naevi eine postembryonale Fortentwickelung und unter Umständen auch eine im Sinne der Hyperplasie, doch ist diese dann ganz eigener Art und wird uns sogleich zu beschäftigen haben.

Ich habe bisher von einer Verdickung der Wand der venösen Kapillaren der Cutis gesprochen, welche diese Gefässe den subcutanen Venen verähnlicht. Diese Aehnlichkeit bezieht sich jedoch nur auf die Wanddicke, nicht auf die Struktur der Wand. Es folgt hier vielmehr auf ein continuirliches Endothel eine zellenreiche, an den grösseren Gefässen geschichtete, kollagene Substanz, welche ohne scharfe Grenze in die Cutis der Umgebung übergeht und von dieser nur durch die stärkere Färbung sich unterscheidet, die sie bei Intercellularfärbungen annimmt. Sodann ist die Wanddicke, soweit sie sich durch die Tinction feststellen lässt, verschieden stark im Verlaufe ausgebildet, bleibt sich jedoch innerhalb der Cutis ziemlich gleich, um zuerst an der Stelle einzelner varicöser Ausbuchtungen und dann ganz allgemein an der Grenze des Papillarkörpers und innerhalb desselben auf eine einfache Endothellage reducirt zu werden. Endlich besteht noch ein sehr wesentlicher Unterschied zwischen den hypertrophischen Venenkapillaren und echten Venen in dem relativen Mangel der ersteren an Elastin. Dass die erweiterten Gefässe des Naevus im Embryo noch kein Elastin erhalten, ist selbstverständlich, dass sie aber in postembryonaler Zeit mit der Uebernahme von Venenfunktionen viel weniger Elastin als die subcutanen Venen ausbilden, ist bemerkenswerth und hängt vielleicht mit der festeren Umgebung dieser Venenkapillaren, ihrer Einlagerung in das Cutisgewebe zusammen. Bis zu einem gewissen Grade übernimmt das fibröse Gewebe der Cutis die Aufnahme des vermehrten Blutdruckes; die Wandverdickung ist geradezu als eine perivasculäre Verdichtung des Cutisgewebes aufzufassen. Allerdings fehlt das Elastin an den Venen der Cutis nicht völlig; in einem meiner Präparate bildet es um alle grösseren Venen bis in die Nähe des Papillarkörpers eine feine, längsgestreifte Membran, welche direkt nach aussen auf die Endothelmembran folgt und der dicken Membrana elastica der subcutanen Venen entspricht. An anderen Präparaten findet sich das Elastin spärlicher verstreut und im Bereiche des Papillarkörpers fehlt es constant, obgleich hier die Ektasien der Venen stellenweise bedeutender sind als in der Cutis. Auch das umgebende fibröse Gewebe der Cutis ist in ziemlich weitem Umfange um die erweiterten Gefässe elastinarm oder sogar völlig elastinfrei, dagegen abnorm dicht, reich an Spindelzellen

und arm an Lymphspalten, genug nichts weniger als normal. Nur die arteriellen Kapillaren sind von normaler Beschaffenheit und Weite und — wie gewöhnlich — vollkommen elastinfrei.

Man sieht, dass bei der künstlich herbeigeführten oder spontanen Atrophie des angiomatösen Naevus die Verhältnisse relativ einfach liegen; es handelt sich nicht um völlige Zerstörung eines Neugebildes, sondern um die einfache Verengerung und Reduktion der hypertrophischen Blutbahn und es ist die Theilnahmlosigkeit nicht recht begreiflich, mit welcher man dieser Missbildung gegenüber gewöhnlich die Natur allein walten lässt. In manchen Fällen führt die natürliche Entwickelung aber auch zu hyperplastischen Formen, welche einen Eingriff gebieterisch erfordern. Der Naevus tritt über die Oberfläche der Haut hervor, erhält verschieden gestaltete und gefärbte, leicht blutende Protuberanzen, die sich zum Theil abschnüren (Angiomata pendula) und verwandelt sich schliesslich in ein elephantiastisches, hochgradig entstellendes Neugebilde. Alles dieses geschieht meistens ohne eine merkliche Grenzverschiebung des Angioms gegen die gesunde Umgebung.

Diese hypertrophischen Naevi zeigen dann wirklich eine Neubildung von Gefässen, welche über die Deckung einer primären Ektasie hinausgeht, aber trotzdem keine Kapillarsprossung. Es handelt sich vielmehr um eine Verdickung, Verlängerung und wurmförmige Schlängelung des ganzen Gefässbaumes einerseits und eine Fibrombildung der Cutis andererseits. Im Centrum der polypösen Hervorragungen trifft man auf einem senkrecht geführten Schnitte wegen der starken Schlängelung fast lauter Querschnitte von beträchtlich erweiterten Venen und weniger weiten Arterien neben einer geringeren Anzahl von Schräg- und Längsschnitten solcher. Gewöhnlich sind 3—4 Venenquerschnitte mit einem Arterienquerschnitt zusammen von einem Bindegewebsstrang enger umhüllt, dessen Gewebe sich durch schwächere Färbung und stärkere fibrilläre Zeichnung von den breiten, zellenreichen Ringen aus homogener, kollagener Substanz absetzt, die hier die Durchschnitte der Gefässwände darstellen. Die ganze hypertrophische Haut ist in ihrem mittleren und unteren Theile in einen Complex derartig verdickter, sich gegenseitig umschlingender Gefässstränge aufgegangen und nur an der Oberfläche zeigt sich in dünneren, varicösen Gefässen noch das gewöhnliche Bild des Naevus angiomatosus planus. Unter vier derartigen von mir abgetragenen Geschwülsten weisen zwei die Fortentwickelung zu einem varicösen und sogar den Anfang der Bildung eines cavernösen Angioms auf, indem die am stärksten erweiterten Venen ihre runde Form verlieren, Ausbuchtungen zeigen und stellenweise mit einander zu grossen, buchtigen Hohlräumen verschmelzen. Diese Umwandlung findet aber nur zwischen den Venen eines und desselben Gefässstranges statt, so dass ein solcher dann für sich das Gefüge eines endothelbelegten Schwammes hat, während die benachbarten Stränge noch die einzelnen Gefässe erkennen lassen. Hochgradig scheint die cavernöse Umwandlung in den hypertrophischen Gefässmälern nicht zu werden, das Gewebe ist zu derb; es concurrirt eben mit der Ge-

fässhypertrophie die des kollagenen Zwischengewebes derart, dass an einzelnen Stellen die Geschwülste den Eindruck von Fibromen machen. Da die Wandungen der verdickten Gefässe ohne scharfe Grenze in das Cutisgewebe übergehen, so ist die Theilnahme des letzteren an der Hypertrophie auch erklärlich. Wenn nun die flachen Gefässmäler noch hier und da elastisches Gewebe an den Venenwandungen aufweisen, so geht das Elastin bei der hier betrachteten, sekundären Wucherung vollkommen verloren, sowohl in den Gefässwänden, die allein aus kompakt geschichtetem kollagenen Gewebe und concentrisch gestellten Bindegewebszellen bestehen, wie im Zwischengewebe. Der Elastinmangel zugleich mit dem Auftrieb der wuchernden Gefässe erklärt zur Genüge die Neigung der hypertrophischen Naevi, sich zu stielen und abzuschnüren, indem das Elastin der Umgebung die Partien knopfförmig hervortreibt. Auch die übrigen Hautgebilde leiden unter dem Einfluss dieser Gefässwucherung; die Follikel verkürzen sich und gehen verloren, Muskel und Knäueldrüsen werden zur Seite gedrängt und atrophisch, Symptome, welche dem einfachen, flachen Blutgefässnaevus vollkommen fehlen. Diese Folgen sind lediglich als mechanische, durch die allgemeine Raumbeschränkung entstandene, zu betrachten und deuten keineswegs auf eine besondere Beziehung der Gefässwucherung zu den einzelnen Organen der Haut hin.

Ueberblickt man diese Veränderungen der Gefässnaevi während des extrauterinen Lebens, so schliessen auch sie sich dem allgemeinen Charakter dieser Naevi an, den ich als einen venösen, auf Stauung beruhenden charakterisirt habe. Die tuberösen Naevi verhalten sich zu flachen ähnlich wie die hochgradig verdickten und geschlängelten Varicen in elephantiastischen Unterschenkeln zu den gewöhnlichen Varicen.

Ein Uebergang dagegen in die Bilder selbständig fortschreitender aus arteriellen Kapillaren bestehender Angiome fehlt an meinen Präparaten vollständig. Wo man einen solchen einmal konstatiren sollte, wird es sich gewiss auch klinisch um keinen reinen Naevusfall gehandelt haben.

Von den hypertrophischen Naevi der Erwachsenen ist es nur noch ein Schritt zu der Elephantiasis angiomatosa, der Angio-Elephantiasis (Kaposi). Wenn statt der embryonalen Stauung der Hautgefässe Circulationsstörungen an den subcutanen und noch grösseren Gefässstämmen vorliegen, so ist es ganz verständlich, dass die hypertrophischen Erscheinungen an den grösseren Gefässen, welche wir sonst erst als seltene und spätere Entwickelung der flachen Gefässmäler auftreten sehen, bereits bei der Geburt hochgradig entwickelt sind und allmählich zu bedeutenderen Störungen der Nachbargewebe führen. Es spricht dabei sehr für eine einfache Stauungsursache, dass derartige Gefässmäler meistens eine einzelne ganze Extremität elephantiastisch umwandeln, während nur selten die ganze Decke befallen ist.

In dem Falle von Rokitansky war der ganze rechte Arm in einen weich knolligen, bläulichen Tumor verwandelt, welcher sich wie ein Schwamm ausdrücken liess. In demjenigen von Pitha war der Vorderarm, besonders aber Hand und

Finger bis zu den Nagelgliedern monströs geschwollen und die verdünnte Haut war von unzähligen nussgrossen, weich-elastischen Tumoren emporgewölbt, dicken Convoluten varicöser Venen, welche zum Theil Phlebolithen enthielten. In dem Falle von Lamorier war der ganze Arm schwarzblau, weich, wie „eine mit Luft gefüllte Kälbermilz", aber nur von der Hälfte des natürlichen Umfanges. Beim Erheben verkleinerte er sich beträchtlich, während auf der Schulter und dem Pectoralis major sich eine Geschwulst bildete. Leisrink beobachtete eine Angioelephantiasis des rechten Armes und der Hand. Die Haut war blass, von Venennetzen durchzogen und von bläulichen, bis hühnereigrossen Geschwülsten an mehreren Stellen emporgehoben. Arm und Hand waren grösser als an der linken Seite.

In dem letzteren Falle erwies sich die grösste der excidirten Geschwülste als ein abgekapseltes cavernöses Angiom, dessen $1^1/_2$ mm dicke Wandung eine Intima, sodann eine längs- und querverlaufende Muskelschicht und eine lockere Adventitia zeigte und in welcher sich eine $2^1/_2$ mm breite Vene verfolgen liess. Das umliegende Gewebe zeigte einen cavernösen Bau und eine die Blutgefässe begleitende zellige Infiltration.

Ebenso sind elephantiastische Angiome an den Unterextremitäten gefunden. Schuh beobachtete ein solches an einem Unterschenkel, welcher sich weich und elastisch anfühlte, wie aus Blutsäcken bestehend, in denen Venensteine vorhanden waren. Der Schenkel hatte den doppelten Umfang des gesunden, schwoll aber beim Aufstehen enorm an, wurde gespannt und blau, ohne einzelne varicöse Venen zu zeigen. Smith berichtet über den Fall von einem mit grossen, flachen Feuermälern und dicken Venenconvoluten behafteten Unterschenkel, welcher erheblich grösser als der andere war und nach jeder Anstrengung und tiefen Lagerung anschwoll. In einem anderen seiner Fälle hatte das kolossal verdickte Bein schon Geburtshindernisse verursacht. Die ganze äussere Fläche des Oberschenkels wurde von einem dunkelrothen Gefässnaevus eingenommen, das Gesäss von einzelnen kleinen Flecken. Hier hatte man das Gefühl einer teigigen, schwammartigen Masse. Das ganze Bein war viel grösser als das gesunde durch eine Verdickung der Haut und des subcutanen Gewebes. Erstere war über der voluminösen Hinterbacke weich, am Oberschenkel härter, am Unterschenkel ausserordentlich derb, faltig, mit festen Höckern besetzt. Ueberhängende Falten verhüllten den ganzen Fuss bis zu den Zehen.

Bei der Section dieses Falles zeigte sich das Hypoderm stellenweise bis auf 2 Zoll verdickt, aus einem cavernösen Gewebe bestehend, welches sich nach dem Durchschneiden elastisch retrahirte, aber nur einzelne grössere Venenstämme sehen liess. Das intermusculäre Bindegewebe des Oberschenkels der Hinterbacken und des Beckens bis zu den Nieren war in eine multiloculäre, cystische Bildung umgewandelt, während die Muskeln und Knochen sich normal verhielten. Die Arterien zeigten keine Veränderung; die Vena iliaca dagegen übertraf bei ihrer Einmündung in die Vena cava diese bedeutend an Breite und nahm unterhalb der Hinterbacke eine Menge Venen vom Kaliber der Armvene eines Erwachsenen in sich auf. An der vorderen Seite des Beines waren dagegen keine varicösen Venen und die Vena femoralis erschien eher verengt. An der Rückseite des Beines hatte sich ein ganz neues, abnormes, klappenhaltiges Venensystem entwickelt. Das cavernöse Gewebe des Beines selbst sah bei schwacher Vergrösserung dem Bau einer emphysematösen Lunge ähnlich.

Sehr viel seltener ist die angeborene universelle Elephantiasis angiomatöser Natur. Mandelbaum hat einen Fall von zahlreichen über die gesammte Haut verstreuten, flachen Naevi publi-

cirt. Einen ähnlichen Fall hatte ich bei einem 4jährigen Kinde zu beobachten Gelegenheit, in welchem aber die Blutgefässerweiterungen der Hauptsache nach subcutan sassen. Die Extremitäten, besonders Vorderarme und Hände, waren polsterartig angeschwollen, von dunkelblauer bis hellbläulicher Färbe, je nach der Temperatur. Der venöse Charakter der weichen subcutanen Knoten gab sich durch die Compressibilität und den Mangel an Pulsation zu erkennen, ihre Beziehung zu den gewöhnlichen flachen Naevi durch die Existenz einiger kleiner Feuermäler an den Händen, welche in die tiefen Mäler übergingen. Behandlung war ohne Einfluss auf die Affektion, die langsame Fortschritte machte, als das Kind an einer intercurrenten Krankheit plötzlich starb.

Wo der Einfluss der Schwere sehr stark auf gewöhnliche, flache Naevi einwirkt, kann auch im extrauterinen Leben eine Hypertrophie stattfinden, welche elephantiastische Formen erzeugt. So finden sich vom Augenlide und der Oberlippe Geschwülste beschrieben, welche das ganze oder halbe Gesicht bedeckten und sich aus einfachen kleinen Feuermälern des Lides oder der Lippe entwickelt hatten. In solchen Fällen liegt nur eine elephantiastische Ausartung gewöhnlicher Naevi und nicht etwa die Combination mit einem wuchernden, arteriellen Angiom vor.

f) Elephantiasis congenita lymphangiectatica.

Die Elephantiasis congenita lymphangiectatica tritt universell und umschrieben auf. Im ersteren Falle handelt es sich stets um lebensunfähige Missgeburten, welche meist auch andere Anomalien (Acephalie) aufweisen. Neelsen hat eine derartige todtgeborene, sechsmonatliche Frucht sehr eingehend untersucht.

Dieselbe war 27 cm lang und zeigte eine hochgradige blasige Auftreibung aller Körperabschnitte. Der halslose Kopf war grösser als der kugelig aufgetriebene Rumpf und an der Stirn und am Hinterkopf mit weit vorstehenden Wülsten besetzt; Augen, Nase und Mund verschwanden fast zwischen den blasig hervortretenden Backen. Die kurzen Extremitäten bestanden aus je drei pflaumengrossen, rundlichen Abschnitten. Nur an Handteller und Fusssohlen und wo sonst die Haut stramm an die Fascien geheftet ist, fehlte die ödematöse Beschaffenheit der Haut und es entstanden tief einschneidende Furchen, welche die blasigen Wülste abtheilten.

Die mikroskopische Untersuchung zeigte, dass auf der Höhe der Wülste die Grenze zwischen Muskulatur und Hypoderm verwischt war, das letztere sich aber von der Cutis deutlich abhob; an minder stark veränderten Hautstellen waren alle drei Schichten noch als solche zu unterscheiden. Dieselben waren alle gleichmässig von stark erweiterten Lymphgefässen dicht durchsetzt, welche besonders in der Höhe des tiefen Cutisnetzes bedeutende Varicositäten zeigten. An vielen Stellen war der Process zur Bildung eines cavernösen Lymphangioms fortgeschritten und diese unregelmässigen cystischen Räume, welche zum Theil schon makroskopisch wahrnehmbar waren, bedingten das schwammige Gefüge der Wülste. Sie waren theils leer, theils mit Fibrin und abgeworfenem Endothel ausgekleidet. Die Blutgefässe, namentlich die

Kapillaren der Oberfläche waren weit und enthielten auffallend reichlich weisse Blutkörperchen, im Gewebe waren solche dagegen spärlich und nur in der Nachbarschaft der Gefässe in vermehrter Anzahl. Das kollagene Gewebe zeigte keine erheblichen Veränderungen; die Fettträubchen und die Muskulatur waren nur durch die Lymphgefässektasien auseinander gedrängt. Die Oberhaut war macerirt und grösstentheils abgängig, wobei die Knäueldrüsenanlagen mit herausgezogen waren, während die Lanugohärchen noch in den Bälgen sassen.

Auf der Höhe der Wülste war dagegen das Bindegewebe hochgradig ödematös und rareficirt, die den Lücken anliegenden Bindegewebszellen waren gewöhnliche Spindelzellen und glichen nicht den wuchernden Spinnenzellen des myxomatösen Gewebes. Hier war das Fett ganz geschwunden, die Muskulatur körnig zerfallen und die weiten Bindegewebsmaschen enthielten zum Theil geronnenes Blut. Nirgends war eine Andeutung von progressiven Veränderungen im Bindegewebe vorhanden; der Zustand war lediglich als eine Combination passiv durch Lymphstauung entstandener Ektasie der Lymphgefässe mit Oedem und Rarefaction des Gewebes aufzufassen. Die Ursache dieser hochgradigen Stauung wurde nicht gefunden; der von Neelsen beschuldigte Complex von nephritischem Oedem der Mutter mit einer besonderen Durchlässigkeit der fötalen Gefässe auf scrophulöser Basis ist als Erklärung gezwungen und unzureichend. Eine wirkliche Erklärung müsste vor allem den Grund der Stauung angeben. Denn sowohl eine nephritische wie eine tuberkulöse Hydrämie für sich allein kann wohl spastische Oedeme der Haut, aber nicht so hochgradige Lymphangiektasien erzeugen.

Ebensowenig kennt man bereits die angeborenen Stauungsursachen bei jenen nah verwandten, aber umschriebenen Formen der Elephantiasis lymphangiectodes congenita, welche von Wernher als Hygroma cysticum beschrieben worden sind. Dieselben werden hauptsächlich am Halse und Nacken, seltener in der Sacral- und Perinealgegend bei Föten, Neugeborenen und Kindern beobachtet und stellen weiche, elastische, fluctuirende, ziemlich grosse Tumoren dar, die sich durch Druck nicht verkleinern lassen, aber nach der Punktion zusammenfallen. Dieselben bestehen aus cystischen Erweiterungen der Lymphgefässe und Saftspalten von sehr verschiedener Grösse, welche theils abgeschlossen sind, theils mit einander, aber nicht mit Lymphgefässen communiciren und von Endothel ausgekleidet sind. Die Cysten enthalten meistens seröse, doch auch blutig tingirte, selbst chocoladenfarbene Flüssigkeit und in einzelnen Fällen besteht eine Combination mit Angiomen. Sie nehmen den Raum des subcutanen Fettgewebes ein, welches dabei erhalten bleiben kann. Das Cutisgewebe der Umgebung ist gewöhnlich verdickt und derb, grenzt sich aber nicht kapselartig gegen die lymphangiektatische Geschwulst ab.

Von den Cystenhygromen wohl zu unterscheiden sind die Kiemengangscysten (branchiogene Cystenhygrome), welche mit Cylinder- und Flimmerepithel ausgekleidet sind.

An die Cystenhygrome schliesst sich wieder ganz an die mehr

umschriebene Form des angeborenen, subcutanen, cavernösen Lymphangioms. Es bildet gewöhnlich abgegrenzte, weiche Geschwülste der Hals- und Achselgegend, seltener diffuse Schwellungen, das letztere besonders an den Backen und am Rumpfe. In einigen Fällen steht es mit tieferliegenden, subfascialen und intrathoracalen Lymphangiomen in Verbindung, zuweilen kombinirt sich ein oberflächliches, papilläres Lymphangiom mit demselben. In allen Fällen ist die Subcutis in ein grobporiges, schwammiges Gewebe verwandelt, welches mehr oder weniger unverändertes Fettgewebe einschliesst. Zum Theil grenzt das letztere direkt an die erweiterten Lymphspalten, zum Theil ist es von denselben durch ein zellenreiches, weiches Gewebe getrennt, welches dem eines entfetteten und komprimirten Panniculus gleicht. Die grösseren Spalten sind von echtem Endothel ausgekleidet und enthalten ausser Serum und einigen Leukocyten hin und wieder fibrinartige Gerinnsel, zuweilen auch Blut. Die bluthaltigen Spalten pflegen rundlicher zu sein als die lymphhaltigen und sich mehr dem Charakter von Kapillaren zu nähern. Die kleineren Spalten kommuniciren mit den grösseren, sind von zellenreichem Bindegewebe umgeben, meist endothellos und enthalten reichliche Leukocyten, von denen sie oft ganz erfüllt sind. Wo auf Schnitten abgeschlossene, leukocytenerfüllte Spalten erscheinen, handelt es sich wohl um seitliche Anschnitte kleinerer Spalten, deren Kommunikationsöffnung in einer anderen Ebene liegt. Wenn sich ein papilläres Lymphangiom mit dem subcutanen verbindet, ist die Cutis zuweilen entlang der Blutgefässe von Leukocyten erfüllt und einige erweiterte Lymphgefässe vermitteln den Zusammenhang mit dem oberflächlichen Neugebilde. Eine wahre Wucherung von Lymphgefässen analog wie bei dem Angiom der Cutis findet sich nicht. Dagegen kombinirt sich mit dem Lymphangiom zuweilen eine Neubildung von Fettgewebe derart, dass der grösste Theil der Geschwulst lipomatös ist, eine Kombination zweier Stauungsgeschwülste, welche nichts Auffallendes darbietet. Die Bluterfüllung vieler Kavernen ist ebenfalls ein von der Stauung abhängiges Symptom; Wegner und Nasse haben die nachträgliche Erfüllung der Lymphräume durch berstende Kapillaren nachgewiesen; letzterer fand in einem Falle die Mitte grösserer Kavernen noch von Blut erfüllt, die Randzone von Lymphe oder geronnener Lymphe.

Häufiger noch als bei den nicht congenitalen Lymphangiomen findet sich die cystische Form vor und zwar sind es meist nur wenige oder gar nur eine grosse Cyste, in welche die früh angelegte Neubildung aufgegangen ist. Auch diese sitzen mit Vorliebe am Halse oder in der Achselhöhle.

Als Typus einer dritten Form des umschriebenen, angeborenen Lymphangioms kann der für die Theorie des Lymphangioms so wichtig gewordene Fall von Langhans gelten. Hier betrifft das Neugebilde hauptsächlich die grösseren subcutanen Stämme und erstreckt sich nur wenig in das subcutane Fettgewebe hinein aufwärts, dasselbe verdrängend und in ein schwammiges Gewebe verwandelnd. Diese

Form entspricht unter den nicht angeborenen Formen des Lymphangioms der dritten Gruppe (Fall Thilesen).

Die tuberöse Verdickung des Unterschenkels hatte von der Geburt des Knaben an bestanden. Die bräunliche, stark behaarte Haut war nicht ödematös, dagegen das unterliegende Fettgewebe durch ein schwammiges, hochgradig lymphangiektatisches Gewebe ersetzt, welches sich durch die Muskulatur hindurch an den grossen Gefässstämmen entlang bis zum oberen Drittel des Oberschenkels verfolgen liess. Die geschwellten und gerötheten Lymphdrüsen liessen sich leichter als normal injiciren, die Lymphgefässstämme waren überall durchgängig.

Die Neubildung von Lymphgefässen in dem lymphgefässlosen Panniculus führt Langhans auf eine von Stauungsverhältnissen ganz unabhängige Gewebswucherung zurück — im Gegensatz zu Wegner's Stauungstheorie der Makroglossia lymphangiectatica. Dafür spreche auch die Neubildung von fibrillärem Bindegewebe in der Umgebung des Lymphangioms. Mit dieser Auffassung ist wohl die Neubildung der Lymphgefässe, nicht aber ihre Erweiterung erklärt, die an den subkutanen Gefässen selbst bis $1^1/_2$ mm, an den hier und da vorkommenden Cysten bis 5 mm ging. Nach meiner Anschauung erklärt die ganze Neubildung sich nur durch das Zusammenwirken einer congenitalen Stauungsursache mit der dadurch angeregten Gefässproliferation und zwar spricht in diesem Falle die Fortsetzung der Lymphangiectasien entlang der Schenkelgefässe für eine central liegende, congenitale Stauungsursache an der Vena cruralis oder iliaca sinistra, welche vielleicht nicht mehr nachweisbar war.

B. Regressive Ernährungsstörungen.

a) Congenitaler Defekt der Haut.

H. v. Hebra hat einen Fall beschrieben, in welchem sich bei einem gesund geborenen Kinde eine aus mehreren breiten, durch kurze Zwischenräume getrennten Defekten bestehende Spaltenbildung der Cutis am Schädel zeigte.

Die Missbildung begann zu beiden Seiten des Kopfes am inneren Augenwinkel und zog in gerader Richtung nach hinten aufwärts zum Scheitel, an einzelnen Stellen von gesunder, haartragender Cutis überbrückt. Sie bestand aus einem röthlichen, weichen Gewebe, unter deren zarter Oberhaut sich eine reichliche Menge Flüssigkeit verschieben liess.

Wie die Beschreibung und die sehr instructive Abbildung zeigt, fehlten innerhalb des die Spalte ausfüllenden Gewebes alle Oberhautgebilde, Haare und Drüsen, sodann der in der umgebenden Kopfhaut sehr dicke Panniculus vollständig. Auch die Papillen waren nicht ausgebildet, die Oberhaut dünn, aber regelmässig dreischichtig. Das Gewebe der Spalte bestand aus sehr ödematösem, von weit klaffenden Lymphspalten durchsetztem Bindegewebe und war von weiten Blutgefässen in horizontaler Richtung durchzogen, welche keine Aeste zum Papillarkörper abgaben.

v. Hebra nimmt eine Entwicklungsstörung der Haut an und vergleicht den Zustand der Oberhaut etwa mit dem eines 2monatlichen,

den der Cutis mit dem eines 6monatlichen Fötus. Ich habe den Eindruck gewonnen, dass es sich bei dem Spalte gar nicht um ein normales und nur in der Entwicklung stehen gebliebenes Cutisgewebe handelt, sondern vielmehr um ein etwas gedehntes Narbengewebe, welches aus einem den Spalt ausfüllenden Granulationsgewebe hervorgegangen ist. Dann würde auch der Mangel an Oberhautgebilden nichts Auffälliges haben, welcher v. Hebra veranlasste, den Beginn der Störung schon in den zweiten Monat des Embryonallebens zu verlegen.

Es scheint mir in der That ein verheilter embryonaler „Cutisdefekt“ im eigentlichen Sinne dieses Wortes vorzuliegen.

b) Albinismus partialis.

Derselbe kommt bekanntlich häufiger bei farbigen Rassen, des Contrastes halber, zur Beobachtung, doch fehlt er auch bei der weissen Rasse nicht. Auch die Verbreitung nach Nervengebieten wird, wie bei den Pigmentmälern, berichtet (Lesser). Hutchinson theilte sogar einen Fall von strichförmigem Albinismus bei einem Farbigen mit, welcher genau der Verbreitung eines Naevus linearis entsprach.

Lesser hatte Gelegenheit den partiellen Albinismus am Bauche eines an Phthise verstorbenen Mädchens zu untersuchen und fand die Haut bis auf die absolute Pigmentlosigkeit ganz normal. An den Rändern des weissen Fleckes fand ein ganz allmählicher Uebergang zur normalen Pigmentirung statt, keine Anhäufung des Pigmentes wie bei Vitiligo.

c) Poliosis circumscripta.

Die weisse Haarlocke in sonst dunklem Haarbestande ist eine bekannte, garnicht seltene und zuweilen sogar in Familien an nahezu derselben Stelle vererbbare Missbildung. Histologische Untersuchungen derselben liegen meines Wissens noch nicht vor; eine solche wäre jedoch im Hinblick auf die Depigmentirungstheorien sehr wichtig, da hier sicher keine sonstigen pathologischen Processe die Beurtheilung stören. Die Poliosis ist nicht zu verwechseln mit der Hypotrichosis localis.

d) Atrichia localis, Hypotrichosis localis.

Zwei Fälle von angeborener umschriebener Kahlheit sind von Michelson beschrieben. In einem seiner Fälle war eine kleine Stelle oberhalb des rechten Ohres kahl und vergrösserte sich allmählich mit dem Wachsthum des Kindes. Ich habe ebenfalls bei einem Knaben von dem ersten bis zum 16. Lebensjahre eine kahle Stelle von der Grösse eines Markstückes an demselben Orte oberhalb des rechten Ohres beobachtet, welche sich entsprechend dem Wachsthum des Schädels, langsam und wenig vergrösserte. Allmählich bedeckte sie sich mit feinen Flaumhärchen, die in den letzten Jahren zu 2—3 cm

langen, weissen, völlig pigmentlosen Haaren heranwuchsen. Die weisshaarige Stelle ist unter dem dicken, dunklen Haare der Umgebung verborgen und auch jetzt, wie immer, etwas dünner als die übrige Kopfhaut.

In diesem Falle handelt es sich also nur um einen verspäteten und verkümmerten Haarwuchs, um eine Hypotrichose (Bonnet), als deren Ursache ich eine fötale Druckatrophie der betreffenden Hautstelle zwischen fötalen und mütterlichen Knochenflächen annehmen möchte.

Literatur.

Lehrbücher: v. Ziemssen (Michelson, Lesser).
H. v. Hebra, Ein Fall von symmetrischem, partiellem, congenitalem Defect der Cutis. Mittheil. des Wiener embryol. Inst. 1882. Bd. II. S. 2.

e) Atrichia, Hypotrichosis congenita universalis.

Die Fälle von mangelhafter oder ganz fehlender Behaarung sind erst in neuerer Zeit von Bonnet gelegentlich der Beschreibung einer haarlos geborenen Ziege auch für den Menschen kritisch gesichtet worden. Dieser Autor schlägt eine praktische Eintheilung der hierher gehörigen, im Ganzen seltenen Fälle vor. Es handelt sich nämlich: 1. um einen mit absolutem Zahnmangel oder in Unregelmässigkeiten in der Bezahnung oder Nagelbildung einhergehenden Haarmangel oder 2. um einen isolirten Haarmangel ohne Zahn- und Nagelmissbildungen oder 3. nur um eine verzögerte Anlage und späteren Durchbruch der Haare (Hypotrichosis).

Die erste Form ist exquisit hereditär (Ecker's Familie haarloser Menschen bei Waldeyer) und deutet schon durch die gleichzeitige Defectbildung an den übrigen Epithelkeimen auf eine ganz allgemeine, angeborene Hypoplasie des äusseren Keimblattes hin. Jones und Aitkens fanden in einem solchen Falle die Cutis der Kopfhaut durch ein areoläres Fettgewebe mit Andeutungen von Papillen ersetzt. Follikel waren angelegt, aber pathologisch verändert. Die Oberhaut war atrophisch. Gleichzeitig bestand eine Verbildung der Nägel und Zähne.

Bei der zweiten Form handelt es sich lediglich um eine Missbildung der Haare. Schede verdanken wir Mittheilungen über einen solchen, in welchem der Kopf des Kindes glatt „wie eine Billardkugel" war. Die Knäueldrüsen waren normal gebildet, ebenso die sehr grossen Talgdrüsen, welche mit weiter Oeffnung auf der Oberfläche mündeten und einen einfachen oder zusammengesetzten Bau besassen. Haare und eigentliche Haarbälge fehlten ganz. Statt dessen fand Schede in der Tiefe der Haut dicht neben dem Fundus der Talgdrüsen eigenthümliche Epithelschläuche ohne centralen Hohlraum, ohne Haarinhalt und ohne Zusammenhang mit dem Deckepithel, welche aussen eine Reihe Cylinderzellen, innen eine Reihe polyedrischer Epithelien und zuweilen im Centrum zwiebelartige Conglomerate von platten Hornzellen zeigten. Schede

ist geneigt, diese tiefliegenden, Horncysten producirenden, epithelialen Keime als verunglückte Haaranlagen aufzufassen. Bonnet zieht aus dem Vorhandensein der Talgdrüsen in diesem Falle den Schluss, dass wenigstens eine Sonderung der Haaranlagen in eine Stachelschicht des Haarbalges und einen primitiven Haarkegel erfolgt sein müsse, da eine solche stets der Anlage von Talgdrüsen voraufgeht. Vielleicht handelt es sich um eine sehr frühe Abschnürung der Haarbalganlagen unterhalb der Talgdrüsenanlagen mit selbstständiger Entwicklung der oberen Abschnitte zu freimündenden Talgdrüsen und der unteren zu Horncysten.

In einem von mir beobachteten Falle, in welchem leider die Excision eines Hautstückes nicht möglich war, fand ich ebenfalls Follikelmündungen auf der auffallend dicken Hornschicht des vollkommen glatten Kopfes.

Diesen bisher besprochenen Formen der ausgebildeten Atrichie kann man als eine Art: Hypotrichose (Bonnet) den verspäteten Durchbruch der Haare, also den vorübergehenden, congenitalen Haarmangel gegenüberstellen. Hier sind die Haarbälge gut ausgebildet und ebenso die Haare in ihnen. Aber der Durchbruch wird am ganzen Körper und besonders am Kopfe durch irgend welche Hemmungen verhindert oder wenigstens stark verzögert. Die Fälle ähneln makroskopisch und wohl auch mikroskopisch der bei den Parakeratosen besprochenen Hyperkeratosis suprafollicularis. Wenigstens weist Bonnet für den ganz analogen Fall von Hypotrichose der Ziege ganz ähnliche Verhältnisse nach: eine oberflächliche Hyperkeratose besonders der Follikeltrichter, spiralige Windungen und Knäuelbildungen des am Austritt verhinderten Haares, consecutive Abknickungen und Ausweitungen der Follikel und Bildung von oberflächlichen Haarcysten. Diese Fälle schliessen sich also ganz eng an die vorher besprochene Hyperkeratosis universalis congenita an. Der bei den Spindelhaaren erwähnte Fall von Alopecie (Luce) gehört auch in diese Kategorie. Hier waren, wie bei Bonnet's Ziege, die Haarcysten als konische Papeln mit schwarzem Kopfe zu sehen und man konnte aus ihnen je ein zusammengerolltes Spindelhaar entwickeln.

Literatur.

Jones und Aitckens, Dublin. Journ. of med. Sc. 1875. Sept.
Schede, Ein Fall von angeborener Alopecie. Langenbeck's Arch. f. klin. Chir. Bd. 14. S. 158.
Waldeyer, Atlas der menschlichen und thierischen Haare. 1884.
Bonnet, Ueber Hypotrichosis congenita universalis. Anatom. Hefte. Hft. 3. 1892.

VI. Saprophyten und Fremdkörper.

Es liegt im Plane dieses Werkes, auch die Fremdkörper der verschiedenen Organe kurz zu besprechen. Da nun die äussere Lage der Haut es mit sich bringt, dass eine unerschöpfliche Vielseitigkeit unter den Fremdkörpern herrscht, welche in die Haut eindringen können und an die wenigsten sich ein pathologisch-anatomisches oder auch nur mikroskopisches Interesse knüpft, so haben wir eine engere Auswahl zu treffen. Diese ist durch die beiden Umstände der Unschädlichkeit einerseits, der makroskopischen Wahrnehmbarkeit andererseits gegeben. Wenn ein Splitter unter die Oberhaut eindringt und Phlegmone durch gleichzeitige Infection mit Eiterorganismen erzeugt, so gehört ein solcher Process nicht hierher sondern in das Kapitel der eitrigen Entzündungen. Wenn wir andererseits gelegentlich der Untersuchung normaler und anderweitig erkrankter Haut Saprophyten an den Haaren oder in den Follikelmündungen antreffen, z. B. Kokkenballen oder Acari, so fallen diese aus dem hier gezogenen Rahmen heraus, weil sie keine klinisch wahrnehmbaren Symptome bewirken.

Es bleiben dann immer noch einige Affektionen von Interesse übrig, welche vielleicht in diesem Buche eine kurze Besprechung verdienen. Sie trennen sich naturgemäss in die Abtheilungen der lebendigen und todten Fremdkörper, der Saprophyten und eigentlichen Fremdkörper.

Unter Saprophyten haben wir diejenigen Organismen und Mikroorganismen zu verstehen, welche ohne eigentliche Hautaffektionen, d. h. pathologische Gewebsveränderungen der Haut zu erzeugen, in derselben vegetiren. Genau genommen ist eine absolute Integrität des Hautgewebes natürlich auch in diesen Fällen nicht vorhanden. Selbst die ganz unschädlichen Acari des Menschen weiten doch die Follikelmündungen aus und die Pityriasis versicolor trennt die Lagen der Hornschicht um sich Platz zu schaffen. Es gehört somit zur Definition der Saprophyten, dass dieselben keine anderen als mechanische Veränderungen in der Struktur desjenigen todten oder absterbenden Gewebes (Hornsubstanz, Talgzellen) hervorrufen, von welchen sie leben. Vor allem gehört dazu, dass dieselben keine schädlichen Toxine irgend welcher Art absondern, wie beispielsweise die Scabiesmilbe, der Staphylo-

coccus aureus, die Morokokken des Ekzems und dadurch Entzündung bewirken und dass sie nicht zu progressiven oder regressiven Gewebsstörungen Anlass geben. Es liegt in der Natur der Sache, dass Fälle vorkommen, in welchen die Entscheidung schwer zu treffen ist, ob ein geringer Grad von Hyperämie der unterliegenden Cutis schon als eine Reaction derselben auf ein in minimaler Menge und Stärke abgesondertes Toxin aufzufassen ist, d. h. ob eine Saprophytie oder eine äusserst schwache infectiöse Entzündung vorliegt, z. B. beim Erythrasma. Aber im Grossen und Ganzen können wir doch die Saprophytien gerade bei der Haut sehr gut und genau von den eigentlichen Hautstörungen unterscheiden und es ist nur einer der vielen Nebengewinne, den wir den Koch'schen Arbeiten verdanken, dass diese principiellen Differenzen uns mehr als früher zum Bewusstsein gekommen sind. Während gewöhnlich die Pityriasis versicolor und das Erythrasma bei der Trichophytie und dem Favus abgehandelt werden, müssen wir diese Erscheinungen unter dem besprochenen Gesichtspunkt strenge von jenen eigentlichen Hautstörungen scheiden. Ihnen reiht sich die Tinea imbricata an und unter den Saprophytien des Haares, welche makroskopisch sichtbare Veränderungen erzeugen, die Piedra und Lepothrix.

Als unschädliche und zugleich klinisch wahrnehmbare, todte Fremdkörper nehmen die Tättowirung und die Argyrie hauptsächlich unser Interesse in Anspruch. Doch ist bisher blos die letztgenannte Einlagerung eingehend bearbeitet. Ueber die diffuse Gelbfärbung der Haut bei Icterus und das Verhalten der harnsauren Concremente zum Hautgewebe liegen noch keine genaueren Angaben vor.

A. Saprophyten.

Pityriasis versicolor.

Die tropfenförmig oder diffus, selten in Gestalt feiner Punkte oder Ringe auftretenden, rehbraunen Flecke der Pityriasis versicolor sind durch die continuirliche, schichtenförmige Einlagerung des Mikrosporon furfur in die mittlere Hornschicht bedingt. Nie überschreitet der Pilz die Grenze der basalen Hornschicht abwärts. Unter seinem Einflusse schwillt die gesammte mittlere und oberflächliche Hornschicht etwas an und wird von der basalen gelockert, so dass diese Schichten in toto sammt dem Pilze mit einem aufgelegten Pflaster abgehoben werden können. Der klinische Ausdruck der Lockerung der Hornschicht ist das leichtere Schuppen derselben beim Kratzen mit dem Fingernagel im Vergleich mit der gesunden Haut.

In diesen in situ und ohne quellende Zusätze gefärbten natürlichen Reinculturen sieht man das fast continuirliche, dichte Lager feiner Hyphen in ziemlich regelmässigen Abständen von rundlichen Sporenlagern unterbrochen, welche 10—50 und mehr Sporen enthalten. Je älter und ungestörter die Pilzaffektion ist, desto grösser und zahlreicher sind die Sporenlager. Man sieht hin und wieder endständig die Sporen den Hyphen aufsitzen oder aus den Hyphen reihenweise hervorgehen, aber die Hyphenvegetation ist von der Sporulation ganz unabhängig. Die Hyphen stellen feine lange, septirte Fäden dar, die sehr leicht

in ihre Theilstücke zerfallen und selten Verästelungen aufweisen. Die frei gewordenen Hyphenzellen zeigen grosse Neigung einzuknicken und sich nach Art eines V umzubiegen, was wohl mit einer leichten Abplattung derselben in der Querrichtung zusammenhängt.

Die hyphenfreien, isolirt liegenden Sporenlager sind für das Mikrosporon furfur charakteristisch, ebenso die umgebogenen Hyphenstücke.

Literatur.

Lehrbücher: Willan, Besnier-Doyon.
Eichstedt, Frorieps Notizen. Bd. 39. p. 270. 1846.
Köbner, Mittheilungen aus der Derm. et Syph.
Unna, A. A. 1880.
Besnier-Balzer, Gaz. hebdom. 1882.

Erythrasma.

Das Erythrasma findet sich stets an der cruro-scrotalen oder axillaren Kontaktfläche, kann dieselbe aber beliebig überschreiten. Die Fläche ist glatt oder fein schilfernd, aber die Hornschicht nicht in toto gelockert, wie bei Pityriasis versicolor, die Farbe kupferroth bis braun, aber auch im letzteren Falle noch mehr in's Röthliche spielend wie bei jener Pilzaffektion. Vom Trichophyton superficiale dieser Region unterscheidet es sich durch den Mangel der Randerhebung und Randbläschen, die gleichförmige und düstere Färbung und die ungemeine Chronicität.

Die mit Hülfe von Pflastern mechanisch abgezogene Hornschicht zeigt den Pilz, in situ und ohne Quellung gefärbt als einen wirren Filz äusserst feiner, vielfach gedrehter und verschlungener, selten und dann nur undeutlich septirter und nicht verzweigter Hyphen, die fast stets cylindrische Anschwellungen zeigen und vielfach feine, runde oder eckige Sporen abschnüren. Diese bilden zum Unterschiede vom Mikrosporon furfur keine isolirten Sporenlager, sondern sind unregelmässig einzeln und in Haufen zwischen den Hyphen zerstreut.

Literatur.

Lehrbücher: v. Ziemssen (Weyl-Geber), Besnier-Doyon.
Burchardt, Preussische Vereinszeitung. 1859.
v. Baerensprung, Charité-Annalen. 1862.
Köbner, Gesellsch. f. vaterl. Cultur. Breslau. 1866. Mon. 1884.
Weyl, Mon. 1884.
Riehl, Wien. med. Woch. 1884. No. 14 und 42.
Boeck, Dat norske med. Selskabs Forhandl. 1885.
Michele, Giorn. intern. de Sc. med.
Balzer und Dubreuilh, Annales. 1883. p. 681 und 1884 p. 597.
Payne, Beobachtungen über einige seltene Hautkrankheiten. London. 1889.

Tinea imbricata.

Eine auf den Inseln des stillen Oceans (Gilbert-, Tokelau-, Samoainseln) endemische Pilzaffektion, welche durch concentrisch fortschreitende Schuppenringe gebildet wird. Diese ist von den englichen Beschreibern meist mit der Trichophytie in Parallele gesetzt worden, obwohl sie klinisch der Pityriasis versicolor viel näher steht; denn wie diese ist sie eine Saprophytie der Hornschicht der Oberfläche,

meidet die Follikel der Haut und beginnt mit einem bräunlichen Flecke, welcher sich concentrisch ausbreitet und dabei die Hornschicht lockert. Aber sie unterscheidet sich von der Pityriasis versicolor durch die makroskopisch wahrnehmbare Abhebung der Hornschicht in Form eines nach dem Centrum zu aufgerichteten Saumes. Da von demselben Centrum aus fortwährend neue Schübe — im Gegensatz zur ringförmigen Trichophytia superficialis — sich folgen, so besteht schliesslich die ganze von der Tinea imbricata eingenommene Fläche, unter Umständen die gesammte Körperoberfläche aus dachzieglig sich folgenden, beweglichen Schuppenringen. Nach dem Centrum hin kann man dieselben niederstreichen, in entgegengesetzter Richtung steil aufrichten; sie haften fest an der äusseren Kante und lassen sich hier als continuirliche Bänder ablösen. Unter der Pilzwucherung schwindet bei pigmentirten Rassen zunächst das Pigment vorübergehend und später häufig definitiv in Form leukodermatischer Flecken (Manson).

Königer und Manson haben den Pilz dieser Affektion nachgewiesen. Letzterer Autor, welcher die Affektion benannte und von dem „Ringworm" der Engländer unterscheiden lehrte, gibt folgende Charakteristik desselben. Die Conidien sind oval, seltener rund oder unregelmässig, in verästigten Reihen angeordnet und entstehen durch Theilung der Mycelien oder Conidien. In den jüngsten Partien sind sie mehr rechteckig, dunkler und enthalten rothbraune Körner. Am Ende der Conidienreihen sitzen zuweilen grössere Sporen. Diese Conidienketten sind viel zahlreicher als die Mycelfäden. Das Mycel ist zart, höchstens halb so breit wie die Conidien, häufig verästigt und läuft zuweilen in eine Conidienkette aus. Auch hier sind feinere, ungefärbte und dickere zu unterscheiden, die rothbraune Körner enthalten. Trocken aufbewahrte Schuppen zeigen nach einigen Wochen merkwürdigerweise keine Conidien mehr, sondern nur breite, viel verzweigte Mycelien. Von den Trichophytonarten unterscheidet sich dieser Pilz durch die viel längeren, geraden, nur leicht wellig gebogenen Mycelfäden und die enorme Anzahl von Pilzelementen in jeder einzelnen Schuppe; auch hierin gleicht die Tinea imbricata mehr den übrigen Saprophytien (Pityr. versicolor, Erythrasma).

Literatur.

Lehrbücher: M'Call Andersen, Crocker.
Manson, Die Filaria sanguinis und gewisse neue parasitäre, tropische Krankheiten. London 1883.
Königer, V. A. 1878. S. 413.

Piedra.

Piedra ist eine in Columbien endemische (nach Behrend auch sporadisch in Europa vorkommende), hauptsächlich an den Kopfhaaren lokalisirte Hyphomycetie, die zu kleinen steinharten dem Haarschaft äusserlich angeklebten Pilzconcrementen führt.

Nach Behrend, Juhel-Renoy und Lion, welche den betreffenden Pilz kultivirten, handelt es sich um einen Fadenpilz, welcher neben äusserst zahlreichen Sporen von unregelmässig rundlicher, meist ovaler Gestalt, feine, segmentirte Hyphen producirt. Nach Juhel-Renoy und Lion zeigen die letzteren auch echte Verzweigungen.

Die Sporen schnüren sich theils oidienartig von den Hyphen ab, theils vermehren sie sich hefeartig durch direkte Sprossung. Nach den

Photographien der Reinkulturen letztgenannter Autoren ähnelt der Pilz am meisten dem des Erythrasmas unter den bekannteren Hyphomycetien.

Der Pilz erzeugt an der Kopfhaut keinerlei Krankheitserscheinungen. An den Haaren bewirkt er nur eine mehr oder weniger weitgehende Aufsplitterung der Cuticula, welche zu der des Schaftes Anlass geben kann; doch dringt der Pilz nicht selbst in das Innere des Haarschaftes ein.

Literatur.

Osorio, Revista medica. 1876.
Desenne, Comptes rend. Acad. des Sciences. 1878. Bd. 87. p. 34.
Malcolm Morris, Medical Times and Gazette. 1879. Vol. I. p. 409.
Behrend, Berl. klin. Woch. 1890. S. 464.
Juhel-Renoy u. Lion, Annales 1890. p. 765.

Lepothrix.

Diese von E. Wilson mit dem Namen Lepothrix belegte Pilzwucherung an dem Schafte der durch Schweiss macerirten Achselhaare und Scrotalhaare findet sich bei vielen unreinlichen oder stark schwitzenden Personen, ohne Symptome hervorzurufen. Die Haare sind glanzlos, rauh und brüchig. Man sieht an ihnen und fühlt beim Durchziehen durch die Finger harte Unebenheiten und Knötchen, welche sich nicht abstreifen lassen.

Die Knötchen bestehen aus gelblichen, runden, äusserst harten, den Haarschaft zuweilen um das Doppelte im Querdurchmesser übertreffenden Protuberanzen, welche direkt dem Haare unter Aufblätterung einiger Cuticularzellen aufsitzen, etwa wie die Knospe seitlich am Stengel unter einem von ihr abgehobenen Deckblatt hervorkommt. Querschnitte durch Haarschaft und Knötchen zeigen, dass die Masse nicht bloss dem Schafte aufsitzt, sondern in denselben eingefalzt ist, indem sie innerhalb desselben sich in flacher Lage ein wenig ausbreitet. Sie besteht der grössten Masse nach aus einer homogenen, äusserst leicht färbbaren, aber schwer entfärbbaren Masse, welche nach aussen von einer noch derberen, doppelt conturirten Membran umgeben ist. Innerhalb der Masse färben sich einige Sectoren noch stärker wie die übrige Substanz und lassen bei der Entfärbung eine Zusammensetzung aus ovalären oder kurz stäbchenförmigen kleinen, bakterienartigen Elementen erkennen. Hiernach scheint es sich um einen in sehr stark verhärtende Gloea eingebetteten Spaltpilz zu handeln. Die Aehnlichkeit mit der amerikanischen Piedra ist evident.

Der Haarschaft erleidet nur in seiner Cuticula und den äusseren Rindentheilen eine Aufsplitterung, aber selten eine vollständige Scissur. Er wird von den sehr harten Massen, die ihn zuweilen in toto überziehen, förmlich zusammengehalten, aber doch brüchiger und leichter zerreissbar. Das Wachsthum der befallenen Haare leidet in keiner Weise.

Literatur.

Lehrbücher: Wilson, Crocker.
Behrend, Ueber Knotenbildung am Haarschaft. V. A. 1886. S. 437.

B. Fremdkörper.

Argyrie.

Die Ablagerungen von dunklen Silberverbindungen in der Haut geschieht entweder allgemein und indirekt vom Blute aus: allgemeine Argyrie oder direkt von aussen her: lokale Argyrie oder Gewerbeargyrie, da letztere bisher nur bei solchen Silberarbeitern gefunden wurden, die mit staubförmigen Silbersplittern hantiren. Sie entspricht der lokalen Argyrie der Schleimhäute (Conjunctiva, Urethra) bei übermässigem äusseren Gebrauch von Höllenstein. Die allgemeine Argyrie tritt gewöhnlich am stärksten im Gesichte und an den Händen auf, verschont jedoch keine Körperstelle, selbst nicht die Nagelbetten. Die Gewerbeargyrie ist erst neuerdings durch die gleichzeitigen Arbeiten von Blaschko und Lewin bekannt geworden.

Die Ablagerung des Silbers, resp. der Silberverbindung in der Haut ist eine vollkommen gesetzmässige. Sie hält sich genau an die Grenzen des Bindegewebes und bevorzugt innerhalb derselben wieder in auffallender Weise die elastischen Fasern und die festeren Grenzmembranen, verschont dagegen ganz und gar die protoplasmatischen Theile des Bindegewebes und das Epithel mit seinen Anhängen.

Von allgemeiner Argyrie besitzen wir drei der Hauptsache nach übereinstimmende Untersuchungen, von Frommann, Riemer und Neumann, welche neuerdings unter Kobert's Leitung von Krysinski nachgeprüft wurden. Schon Frommann fand, dass das makroskopische Aussehen durch einen tiefbraunen oder violetten Streifen erzeugt werde, welcher an der Oberfläche der Cutis, genau dem Deckepithel folgend, aber nie in dasselbe eindringend, verläuft und ein wenig, aber nicht weit an den Follikelmündungen sich nach abwärts erstreckt. Für die Silberablagerung gilt also genau dasselbe wie für das melanotische Pigment, dass es dem Lichte entgegenzieht, soweit es kann, aber im Gegensatz zum Pigment kann es offenbar nicht in das Epithel, ja nicht einmal in die Lymphspalten desselben eindringen. Da das Silber wahrscheinlich nicht als fertiges Körnchen, sondern als eine gelöste Silberverbindung aus dem Blute in die Haut gelangt, so müssen wir annehmen, dass schon diese Silberlösung nicht in den Bereich des Epithels gelangen kann. Denn würde sie es, so müsste wenigstens in dem helldurchleuchteten Deckepithel zweifellos eine Abscheidung von reducirtem Silber eintreten. Aber auch darin kann die Silberlosigkeit des Epithels nicht begründet sein, dass das Silber hier in unsichtbare Verbindungen übergeführt würde; denn das einmal abgelagerte Silber verändert sich fortan durch den Stoffwechsel in keiner Weise mehr. Die Silberlosigkeit des Deckepithels ist mithin eine genau so dunkle Sache wie die Pigmentlosigkeit desselben bei manchen Erkrankungen, z. B. der Vitiligo, und nur Eines wissen wir sicher, dass die gewöhnliche Silberabscheidung in der Haut nicht, wie Loew will, durch das lebende Protoplasma erfolgt, denn gerade das Protoplasma weist schon die gelösten Silberverbindungen überhaupt von sich ab.

Frommann fand Silberkörner sodann in der M. propria der Knäueldrüsen und in abnehmendem Grade an den Gängen. Riemer bestätigte diese Befunde und fand weiter die Schichten des Haarbalges,

vor allem die Glashaut, dann die M. propria der Talgdrüsen versilbert. In den Hautmuskeln fanden sich ebenfalls Silberkörnchen, wie auch Neumann bestätigte; aber dieselben gehören auch hier dem Bindegewebe, vielleicht elastischen Fasern an, nicht der Muskelsubstanz selbst. Riemer traf weiter den Silberniederschlag in der ganzen Cutis in nach abwärts bedeutend abnehmendem Grade; am meisten zerstreute Körnchen enthielten die Papillen; auch die Arterien und Kapillaren fand er argyrotisch, nicht die Venen.

Neumann, welcher einen viel höheren Grad von Argyrie untersuchte, konnte diese Befunde noch weiter ergänzen. Er fand den Silberstreifen in dem subepithelialen Grenzstreifen 15—16 mm breit und von hier die Silberabscheidung continuirlich, wenn auch immer schwächer werdend, bis in das Fettgewebe hinab, dessen Zellen von Silberkörnchen umrahmt waren. Die Knäueldrüsen waren von einer vollständig geschwärzten Membran bekleidet, ebenso die Talgdrüsen und Haarbälge, wo auch die Papillen Silber enthielten. Aber der wichtigste neue Befund von Neumann betrifft die elastischen Fasern, welche zumeist einen continuirlichen Silberüberzug besassen. Endlich fand er das Silber auch in den Venenwandungen und im Neurilemm. Selbst bei dieser hochgradigen Versilberung der Haut waren alle Epithelien der Oberfläche wie der Follikel und Knäuel vollkommen frei. Ueber den Gehalt der Bindegewebszellen an Silber sprechen die Autoren sich nicht aus. Aber aus ihrem Schweigen geht sicher hervor, dass auch diese Zellen das Silber nicht aufnehmen und reduciren; sie könnten sonst der Wahrnehmung nicht entgangen sein.

Kobert wies für alle schwarzen Körnchen der argyrotischen Organe, also auch für die der Haut, nach, dass sie nicht aus metallischem Silber, sondern aus einer lockeren (?) Silberverbindung bestehen. Hat man sie nämlich (Neumann) in concentrirter Salpetersäure oder Cyankalium zum Schwinden gebracht, so gibt das ausgewaschene Gewebe an denselben Stellen noch Eiweissreaktionen und schwärzt sich wieder durch Schwefelwasserstoff. Auch konnte Kobert nachweisen, dass die Salpetersäure, trotzdem sie die Schwärzung schwinden macht, den Körnern kein Silber entzieht, sondern dass dasselbe im Rückstand bleibt. Aus der cirkulirenden, gelösten Silberverbindung bildet sich also, besonders stark unter dem Einfluss des Lichtes, aber auch sonst eine recht dauerhafte Verbindung von gewissen albuminoiden Intercellularsubstanzen mit dem Silber, hauptsächlich Kollagensilber und Elastinsilber, während alle protoplasmatischen Bestandtheile auch die Muskeln, Nerven und das Fett, die Silberlösung von sich abweisen.

Diese Befunde harmoniren auf das Beste mit den Mittheilungen von Blaschko und Lewin über Gewerbeargyrie. Die Silbersplitter liegen zum Theil noch silberglänzend in der Cutis, zum Theil sind sie in schwarze Klumpen und Körner verwandelt, deren Natur nicht vollständig eruirt werden konnte (vielleicht Schwefelsilber, Blaschko). Sie werden umgeben von violett gefärbten, schwerer tingiblen, in diffuser Weise argyrotischen kollagenen Balken und von diesem Centrum strahlt ein Netz von mit Silber imprägnirten elastischen Fasern durch die ganze

Haut. Die elastische Natur desselben konnte Blaschko durch seine Resistenz gegen 10 proc. Kalilauge nachweisen, in welcher der übrige Theil der Schnitte zerfiel. Sodann befanden sich noch zerstreute schwarze Körnchen vor, besonders dicht gelagert an der Grenze gegen das Deckepithel hin. Dieses war wieder ebenso frei von Silber wie die Knäuel-, Follikelepithelien und Bindegewebszellen. Diese nur quantitativ verschiedene, qualitativ vollkommen übereinstimmende Art der Versilberung der einzelnen Hauttheile, obwohl hier reines Silber direkt in die Cutis gedrungen, dort ein lösliches Silbersalz vom Darm resorbirt ist, beweist, dass die schwarzen Körnchen der Argyrie in keinem Falle als solche an ihren Ort transportirt, sondern von den einzelnen Bestandtheilen der Haut je nach ihrer chemischen Beschaffenheit angezogen und aufgespeichert oder abgewiesen werden und im ersteren Falle eine chemische Verbindung mit denselben eingehen.

Literatur.

Lehrbuch: **Neumann.**
Frommann, Ein Fall von Argyrie. V. A. Bd. 17. S. 135. 1859.
Riemer, Ein Fall von Argyrie. Archiv der Heilkunde. 1875. S. 296, 385.
J. Neumann, Ueber Argyrie. Wiener med. Jahrb. 1887. S. 369.
Blaschko, Ueber das Vorkommen von metallischem Silber in der Haut von Silberarbeitern. Mon. 1886. S. 197.
—, Ueber physiologische Versilberung des elastischen Gewebes. Arch. f. mikrosk. Anat. Bd. 27. S. 651.
G. Lewin, Ueber lokale Gewerbeargyrie. Berl. klin. Woch. 1886. S. 417.
Krysinski, Ueber den heutigen Stand der Argyriefrage. Dissert. Dorpat. 1886.
Loew, Zur Chemie der Argyrie. Pflüger's Arch. 1884. S. 596.
Kobert, Ueber Argyrie im Vergleich zur Siderose. A. A. 1893. S. 773.

Sach-Register.

(Die fetten Zahlen bezeichnen diejenigen Seiten, auf denen der Gegenstand hauptsächlich behandelt, die übrigen diejenigen, auf denen er nur erwähnt oder nebenbei besprochen ist.)

A.

Abfurchungen der Papillen 205.
Abkapselung von Blutungen 69.
Abscess 420.
— trockner 478.
— folliculärer 379.
— der Oberhaut 260.
— Oedem der Haut über 39.
— der Säuglinge, multipler 426, 427, 430.
Acari 1203.
— in Talgdrüsen 352.
Acarus scabiei 167.
Achselhöhlenbubonen 498.
Acnitis s. Spiradenitis disseminata suppurativa.
Addison'sche Krankheit s. Morbus Addisonii.
Adenocarcinom 678.
Adenocystom, intracanaliculäres 1165.
Adenom 678, 679.
— der Knäueldrüsen **808.**
— der Talgdrüsen **816.**
Adénome sudoripare s. Syringadenom.
Ainhum **1133.**
Akantholytische Blasenbildung 551, 722.
Akanthom 782, 787, **788**, 1150.
Akanthoma adenoides cysticum 819, 821, **1140.**
— der Talgdrüsen 821.
Akanthosis 74, **203.**
— nigricans **804.**
Akne 162, 163, 327, **348**, 487, 495, 846, 899, 901, 912.
— rosacea s. Rosacea.
— tuberosa 237.
— hypertrophica 237, 348.
— indurata 348.
— pustulosa 348, 356, 424, 901.
— punctata 293, 348, 357.
— sebacea cornea 288.
— cachecticorum s. Folliculitis scrophulosorum.
Akne varioliformis s. Folliculitis varioliformis.
— necrotica s. Folliculitis necrotica.
Aknebacillen 352, 357, 362, 379, 902, 903.
Aknekeloid 487.
Aknepusteln, Jodnachweis in den 110.
Akrocyanosen 14, 20.
Akrokeratoma hereditarium 334.
— hystrificum hereditarium 883.
Akrokeratosis 333.
Akromegalie s. Pachyakrie.
Akrosarcoma multiplex cutaneum teleangiectodes **757.**
Aktinische Melanosen **975, 977.**
Aktinomykosis 75, **464**, 485.
Albinismus partialis **1200.**
Albumingehalt bei Oedem 39, 44.
Aleppobeule s. Orientbeule.
Alkannafärbung 610.
Alopecia 7.
— seborrhoica 215, **238, 243**, 949, 1051, 1169.
— pityrodes **238**, 1052.
— eccematosa 238, **245.**
— senilis praematura **1052.**
— neurotica 1054.
— areata 1054, 1056, **1108.**
— syphilitica 1111.
— postfebrilis 1111.
Altération cavitaire 31, 91, 158, 210, 256, 645.
Anämie **2**, 36.
— symptomatische 2.
— isolirte 3.
— spastische 4, 15.
— bei den farbigen Rassen 6.
— angioneurotische 19.
Anasarka, febriles 498.
Angiektasie 737, **920.**
Angio-Elephantiasis 1194.
Angiofibrosarkoma fusocellulare 756.
Angiofolliculitis 372.

Angiokeratom **880.**
Angiom 48, 737, 784, 785, 786, 809, 810, 820, 854, **856**, 864, 935, 1186.
Angioma simplex (glomeruliforme) **857**, 934.
— plexiforme 856.
— phlebogenes 857.
— cavernosum **862**, 934.
Angioneurosen 1. 8. **21**, 63, 65.
Angioneurotisches Autogramm 12.
— Oedem **22.**
— Arzneiexantheme 26, 109.
Anhidrose 328.
Ansaugung 50.
Anthrax 75, 160, **452.**
Amoeben 158.
Amyloide Entartung der Kapillaren 56.
Amylnitriterythem 11.
Area Celsi s. Alopecia areata.
Argyrie 1204, **1208.**
Arsenpigmentation 969, **985.**
Arzneiexantheme, angioneurotische 26, 109.
Ascites chylöser 498.
Asphyxia localis 4, 6, 19, 880, 1036, 1119.
— reticularis multiplex 816, 1036.
Asteatose 328.
Atavismus 1170, 1171.
Atherom 6, 354, 868, 875, 909, 911, 1135, **1177.**
— künstliches 897.
— falsches s. Talgcyste.
Atrichia 1168.
— localis 1200.
— congenita universalis 1201.
Atropinerythem 11.
Atrophia 7, 887, **1047.**
— senilis 1047.
— idiopathica 1050.
— capillorum **1051.**
— unguium **1064.**
— des Pigments **1076.**
Augenlid, Xanthoma vulgare des **954.**
— Riesenzellenxanthom des **959.**
Aussenfaserung 705.
Autogramm der Haut 12.
— angioneurotisches 12.
— urticarielles 25, 965.

B.

Bacillenschleim als Substitut des Zellprotoplasmas 128.
Backencarcinom 683.
Bakterien, Fernwirkung der 432.
Bakterienembolien bei septischen Exanthemen 58.
Bakterieninfarkte 7.
— symptomatische 3.
Ballonirende Degeneration s. Degeneration.
Bartflechte s. Sykosis.
Beugeerytheme bei Pocken 11.
Besenhaare s. Trichorrhexis nodosa.
Bindegewebsgeschwülste **825.**
Binnenfaserung 705.
Biskrabeule s. Orientbeule.
Bläschen, postscabiöse 171.
Bläschenbildung beim Ekzem 208.
Bläschenekzem **194.**
Blässe der Haut 2.
Blase, leukofibrinöse **250.**
— mit colliquirender Nekrose, leukofibrinöse **254.**
Blasenbildung 81, 84, 104.
— akantholytische 551, 722.
— kachektische 551.
Blastem 493.
Blausucht 14.
Blutabnahme innerhalb des Gefässsystems, quantitative 2.
Blutbeule s. Hämatom.
Blutdissolution 60.
Blutgefässe, Verwachsung und Verödung der 6.
Blutgefässveränderungen bei Urticaria factitia 24.
Blutpigment 968.
Blutplättchenthrombose 1031.
Blutschwamm 925.
Blutungen s. Hämorrhagie.
Brand, elektrischer 80.
Brandblase s. Blasenbildung.
Brandwunden s. Verbrennung.
Brennessel-Urticaria 26.
Bright'sche Krankheit, Petechien bei 60.
Bromakne 110.
Bromexantheme 109.
Bromoderma 109, 348.
— pustulo-tuberosum **113.**
Broncekrankheit s. Morbus Addisonii.
Brustwarzencarcinom s. Carcinom Pagets.

C.

Callus 79, 630, 721, **872**, 883.
Canities 1061, **1079.**
— vorübergehende 1061.
Cantharidindermatitis 99, **104.**
Capillarembolie 58.
Capillaritis desquamativa 56.
Capillarsecretion 42.
Capillarthrombose 58.
Carcinom 161, 286, **665.**
— Architektur des 670.
— acinöses 673, **694**, 713.
— grossalveoläres 675, **696.**
— kleinalveoläres 675, **699.**
— flaches 666.
— gelatinöses 683.

Carcinom, Jacob'sches s. Ulcus rodens.
— medulläres 699.
— melanotisches 753.
— Paget's 678, 681, 699, 701, 711, 712, 723, **737.**
— papillares **685.**
— grobreticuläres 672, **688.**
— der Seemannshaut **719,** 1153.
— styloides 673, **695.**
— tubuläres 669, 699, **711.**
— vegetirendes 671.
— verkalktes 868.
— vulgare 665.
— walziges 672, **689.**
— einfach walziges 673.
Carcinomatöser Lymphbahninfarkt 671, 676, 679, 692, **700.**
Carbolgangrän **1045.**
Caro luxurians s. Ulcus fungosum.
Cavernenbildung 922.
Cavitäre Umwandlung s. Umwandlung.
Cellulom, eruptives cystisches epitheliales s. Syringadenom.
Cerebrospinalmeningitis, Blutungen bei 60.
Cheiropompholyx **182,** 915, 920.
Chemotaxis 78, 162, 170, 185, 186, 213, 262, 266, 683, 918.
Chinolinblaufärbung 610.
Chionyphe 469.
Chloasma 977, 985.
Chloraldermatitis 99.
Chloralerythem 9. 11.
Choleraexanthem 12, 60.
Chondrom **866.**
Chorioplaxen 125, 237, 355, 360, 377, 396, 494, 609, 612, 683, 764, 829, 898, 1101.
Chromatotexis **459.**
Chylurie 498.
Circulationsanomalien 1.
Clavus 790, 871, **873.**
— entzündeter 12, 79.
Coagulationsnekrose 646.
— der obersten Stachelschicht 150.
Coccidien bei Darier'scher Dermatose 284.
— bei Paget's Carcinom der Brustwarze 739.
— bei Epithelioma contagiosum 802.
Collaterales Netz 9.
Colliquation, ballonirende 637, 642.
— reticulirende 158, 643.
Colloide Epithelentartung s. Epithelentartung.
Colloidom, miliares **1001.**
Colorit der Haut 5.
Comedo 327, 348, **349,** 356, **901.**
— duplex 348, 359, **901.**
— bei Xanthom 959.
Comedonenkopf, Schwarzfärbung des **350.**
Comedonenmantel 349.
Compensationsanämie 4.
Compressionshyperämie 15.
Compressionsnekrose 1025.
Compressionsödem 37.
Compressionsstauung 17.
Condyloma 537, 538, 539, 871, 980.
— acuminatum 65, 264, 497, 505, 788, **791.** 875, 1077.
Congelatio 5, 433, 1029, **1030.**
Cornu cutaneum 323, 326, 327, 721, 783, 786, 790, 871, **875,** 882.
Corona seborrhoica 236.
Corps ronds bei Darier's Dermatose 283.
Crotondermatitis **108.**
Crystallina 186, 915, **916.**
Cutis hyperelastica **997.**
— laxa **997.**
Cutisentzündung, fibrinöse 48.
Cutisverdünnung bei Alopecia seborrhoica 242.
Cyaninfärbung 610.
Cyanosen 8, 13.
— angioneurotische 19.
— regionäre 19.
Cylinderzellenkrebs 711.
Cystadenom 823.
Cysten **897.**
— folliculäre **898,** 1179.
— syringeale **912.**
Cystenbildung nach Blutung 69.
Cystenhygrom 1197.

D.

Dampflücken 96.
Darier's Dermatose **282.**
Decubitus 17, 1024.
Defekt der Haut, congenitaler **1199.**
Degeneration, ballonirende 91, 105, 151, **156,** 195, 263, 446, 641, 646.
— hyaline der Gefässe 55.
— — der Zellen 482, 702.
— reticulirende 91, **156,** 446, 646, 656.
— fibrinoide 546.
— nucleäre 646, 878.
— senile **988.**
— hyaloide 988.
— kolloide **1001,** 1014, 1140.
Dehnungsnekrose 1025.
Dentition, Wangenerythem bei der 11.
Dermatitides 76.
Dermatitis artificialis 47.
— rein mechanische 79.
— akneähnliche 100.
— ekzemähnliche 100.
— erysipelähnliche 100.
— impetigoähnliche 100.
— ekthymaähnliche 100.
— durch Cantharidin 104.

Dermatitis durch Crotonöl 108.
— durch Jod 100.
— exfoliativa 276, **279.**
— — acuta benigna 281.
— herpetiformis s. Hydroa.
— scarlatiniformis recidivans **281.**
Dermite aigue grave primitive 280.
Dermoid 6, 875, 911, 1135, **1176,** 1178.
Diapedese 51, 64, 66, 920.
Diphtherie, Exanthem bei 12, 60.
— Petechien bei 58.
Diphtheroide Schanker 254.
Doppelcomedonen s. Comedo duplex.
Druckanämie 4. 11. 17.
Druckatrophie 1049, 1128.
Druckbrand 1024.
Druckgeschwür 1016, 1022.
Druckhyperämie 12.
Drüsenatrophie 1092.
Drüsenkrebse der Haut 667.
Dysenterie, Exanthem bei 12.
Dysidrosis s. Cheiropompholyx.

E.

Ecchymom 49.
Ecchymosen 49, 62, 778.
Eczema 47, 48, 74, 77, 106, 161, 163, 164, 166, **194, 200,** 260, 274, 276, 280, 292, 326, 331, 336, 341, 401, 491, 588, 791, 885.
— acutum 65, 196.
— chronicum **200,** 835.
— cruris 18, 220.
— des Nagels **342,** 344.
— epidemicum 160.
— ichthyoticum 165.
— keratodes **222,** 513, 532, 545.
— papulosum 137.
— pruriginosum 137, 145, 215, **223,** 330.
— psoriatiforme 268, 303.
— rhagadiforme 236.
— rimosum **222.**
— rubrum 200, **219,** 227.
— scabiosum 77, 168.
— seborrhoicum 141, 194, **227,** 273, 275, 277, 280, 292, 311, 358, 362, 389, 507.
— — crustosum 238, **243.**
— — madidans 238, **245.**
Eczem bei varicösen Unterschenkeln 38, 48.
Eczembläschen **194,** 415.
Eczemkokken s. Morokokken.
Eczemrecidive, nichtinfektiöse **219.**
Eichelkrebs 683.
Eigenbewegung der Krebszellen 675.
Einbrennen der Haut 80.
Eiterblase **260.**
— vielkämmerige **251.**
Eiterpickel s. Impetigo.
Eiweissbröckel 102, 103, 104, 105.
Ekthyma 68, 161, 164, **255,** 260, 533, 549, 969.
— syphiliticum **549.**
— profundum **562.**
Ekthymapustel 549.
Ektofilarmasse 705.
Elacin 978, **993,** 1002, 1004, 1008, 1010, 1096.
Elastin 978, 993, 1002, 1003, 1004, 1006, 1008.
Elastinfärbung 636.
Elastinsilber 1209.
Elastisches Gewebe bei Oedem 40.
Elektrischer Brand 80.
Elektrolyse, Erythem nach 12.
Elephantiasis 785, 929.
— congenita 490, 839, 847, 863, 933, 940, 952, 997, 1135.
— — angiomatosa s. Naevus angiomatosus.
— — fibrosa **1166.**
— — lymphangiectatica 928, 930, 940, 1135, **1196.**
— filariosa 160, 490, **498,** 825, 836, 937, 944.
— harte 497.
— profluens ulcerosa papillaris 836.
— (streptogenes) nostras 42, 48, 60, 323, 401, **490,** 825, 836, 943.
— weiche 497.
Enchondrom 854, 867.
Encystirte Zellen 743.
Endarteriitis der Hautgefässe bei Hämorrhagien 56.
Endarteriitis obliterans 7.
Endocarditis ulcerosa, Blutungen bei 60.
Endofilarmasse 705.
Endophlebitis obliterans 56.
Endotheliom 677, 1150.
Endothelschwellung der Kapillaren 56.
Entartung s. Degeneration.
Entzündungen **72,** 162, 266.
— Eintheilung der 73.
— eitrige 75, **260, 420.**
— infektiöse 74, **160.**
— leukofibrinöse **250.**
— leukoseröse **182.**
— nekrotisirende 75.
— neurotische 75, **115.**
— sero-fibrinöse 75, **182 401, 585.**
— seröse 75, **167.**
— traumatische 76, **78.**
Eosinophile Zellen bei Pemphigus 180.
Epheliden 976, **977.**
Epidermidolysis bullosa 79.
Epidermiscysten, traumatische **897.**
Epidermoide 1180.
Epithel, spongoide Umwandlung 208.
Epithelentartung, kolloide 248.
Epithelialblutung 68.
Epithelialkrebs 665.

Epithelioma 787, 1150.
— gutartiges s. Syringadenom.
— verkalktes 868.
— adenoides cysticum s. Akanthoma adenoides.
— — des glandes sudoripares s. Syringadenom.
— contagiosum 311, 467, **795**, 871.
Epithelioplaxen 751.
Epithelperlen 677.
— im Munde Neugeborener 905.
Epithelpigment 968.
Epithelriesenzellen 155, 698, 750.
Epithelspindeln 89.
Epithelveränderungen beim Lupus **582**.
Epithelverflüssigung 711.
Epithelwucherung bei Eccem 203.
Epithelwucherung, Papillenneubildung durch 204, 205, 215, 269.
Erfrierung s. Congelatio.
Ergotismus 5, 1029.
Ernährungsstörungen, progressive **665**, **1137**.
— regressive **988**, **1199**.
Erysipelas 47, 48, 58, 60, 75, 160, 161, **401**, 433, 453, 457, 490, 496, 676, 835, 911, 993, 1033.
— subcutanes **410**.
Erysipelkokken 194, 399, 402.
Erysipeloid 75, 161.
Erythantheme 10, 22, **25**, 63, 109.
— bullöse 21, 28, **30**.
— idiopathische **28**.
— infektiöse 26.
— papulöse 22.
— quaddelförmige 25, 32.
— reflectorische 26.
— symptomatische **26**.
— toxische 26.
Erythanthema bullosum 180.
— maculo-papulosum 29.
— toxicum papulosum nach Tuberkulininjection **27**.
Erythema 8, 99, 109, **115**.
— acutes neurotisches **116**.
— bullosum neuriticum 179.
— — vegetans 7, 161, 178, **476**, 511, 914.
— caloricum 81, 969.
— chronisches neurotisches **121**.
— echtes 10.
— iris 118.
— keratodes symmetricum **883**.
— multiforme chronicum 29.
— — exsudativum 21, 25, 26, 65, 76, 115, 116, 117, **118**, 164.
— nodosum 21, 76, 115, **116**, 118, 119, 120.
— papulatum 22.
— psychisches 11.
Erythema scarlatiniforme recidivans 281.
— toxisches 11.
Erythème centrifuge s. Ulerythema centrifugum.
Erythrasma 1204, **1205**.
Erythrodermie 298, **302**, 307, **322**, 725.
Exantheme, akute 11, **623**.
Exsudatcysten 141.

F.

Farbenveränderungen bei Blutungen 69.
Favus 163, 348, **380**, 899, 915.
— herpeticus 166.
— des Nagels 339.
Favuspilze 382.
Favusscutula 381.
Febris bullosa 177.
Fernwirkung von Bakterien 432.
Fettdurchsetzung der Cutis 230.
Fettgewebe bei Oedem, Verhalten des subcutanen 41.
Fettkörner in Mastzellen 187.
Fettpolsterzunahme bei Seborrhoea capitis 232.
Fetttröpfchen in epithelialen Gebilden 229.
Feuermal s. Naevus angiomatosus.
Fibrinnachweis bei Blutungen 66.
Fibrinspiralen 262.
Fibrokeratom 788.
Fibroma 489, 490, 524, 554, 820, 825, **839**, 864, 950.
— molluscum 615, 839, 847, 1154.
— multiplex 839, 847.
— simplex **839**, 854.
— tuberculosum 589.
Fibromatose **826**, 942.
Fibromyxom 854.
Fibrosarkoma 489, 758, 766, 771, 851.
— fusocelluläres 758, 765, 766.
Fibroxanthoma 963.
— gigantocellulare multiplex 964.
Fieberröthe 11.
Filaria sanguinis 490, **498**.
Finger, todte 4.
Flächenelemente 9.
Flannel rash 227.
Flaschenbacillen 234, 236, **239**, 244, 246, 249, 352, 1108, 1109.
Fleckenlepra 122.
Fleisch, wildes s. Ulcus fungosum.
Flores unguium 1066.
Flügelzellen 763, 851.
Folliculäre Cysten **898**, 1179.
Folliculitis 161, 345, 346, 357, 401, 424, 487.
— bacillogenes 345.
— cachecticorum 348.
— nach Ekzem 348.

Folliculitis exulcerans 345, 392.
— necrotica 348, 367.
— pustulosa superior et inferior 358.
— rosacea 348.
— scrophulosorum 306, 345, 388.
— staphylogenes 345, 347, 372, 420.
— varioliformis 161, 348, 361.
Framboesie 161, 503.
Fremdkörper 1203.
Friesel 60.
Frost s. Perniosis.
Frostanämie 11.
Frostbeule s. Pernio.
Fuchsinkörperchen, Russel'sche 470.
Furunkel 75, 260, 346, 356, 400, 408, 414, 416, 420, 424, 426, 592.
Furunkulose, postekzematöse 434.

G.

Gänsehaut, rothe 314.
Gafsabeule s. Orientbeule.
Gallertkrebs 678.
Gangcysten 913, 914.
Gangraena 109, 1023.
— diabetica 1034.
— multiplex cachectica 1036.
— neurotica 1024.
— progressiva 1040.
— senilis 1028.
— durch Venenthrombose 38.
Gefässe der Haut bei Anämie, Verhalten der 2.
— muskuläre Insufficienz der 17.
Gefässbaum, functionelle Verengerungen des 5.
Gefässentartung, hyaline 55.
— infektiöse 55.
Gefässkegel 9, 33.
Gefässkrampf 1023.
Gefässverstopfung 57.
Gefässverwachsungen 1, 7.
Gefässzerreissung, Mechanik der 51.
Gelbes Fieber 60.
Gelenkrheumatismus, Exanthem beim akuten 12.
Gerinnungstod der Epithelien 151.
Geschwülste, echte 786.
— infektiöse 75.
Geschwürsbildung durch Stauung 38.
Gewerbeargyrie 1208.
Glanzhaut 1049.
Glasartige Verquellung 988.
Globi 609.
Gloeafärbung 611.
Granulationsgewebe 825, 826, 1015.
Granuloma 75, 760.
— fungoides 161, 506.
Gravitationsödem 38, 41.
Greisenhaut 988.
Grenzleisten 523.
Grippe, Exanthem bei der 12.
Grützbeutel s. Atherom.
Gryphosis des Nagels 884, 1073.
Gumma 75, 482, 518, 524, 554, 562, 564.
— tuberkulöses (Besnier) 599.
Gummihaut 997.

H.

Haarbalgimpetigo 422.
Haarcysten 1091.
Haarkreise 489.
Haarmensch s. Trichostasis.
Haarnaevus 1161.
Haarretention 294.
Haarstauung s. Trichostasis.
Haemangioma 934, 937, 940.
Haemathidrosis 69.
Haematoidin 971.
Haematom 49.
Haemophilia 63, 69.
— acquisita neonatorum 58.
Haemorrhagie 1, 48, 109, 966, 971.
— bei Stauungshyperämie 13.
— bei Scarlatina 632.
— traumatische 53.
Haemorrhagische Pigmentirungen 971.
Haemosiderin 969, 971, 973.
Haemosiderosis 969, 971.
Harlequinfötus 1199.
Harnsäureconcremente 6.
Hautabscess 420.
Hautblässe 2.
Hautblutung s. Haemorrhagie.
Hautcarcinom, Verkalkung des 678.
Hautentzündung 46, 48.
Hautfarbe der Südländer, blasse 4.
Hautfett in epithelialen Gebilden 229.
Hautfibrom 839.
Hauthorn s. Cornu cutaneum.
Hautkatarrhe 74, 163.
— feuchte 166.
— seröse 167.
Hautsarkom s. Sarkom.
Hautsteine 866.
— falsche 911.
Hauttuberkulose s. Tuberkulose.
Hemmungsbildung 1168.
Herpes 115, 149.
— facialis 115, 149.
— genitalis 75, 115, 149.
— iris 25, 68, 116, 118, 164, 179.
— labialis 75.
— tonsurans s. Trichophytie.
Herzfehler, Oedem bei 38, 40.
Hodgkin's Krankheit s. Pseudoleukämie.
Horncysten 900.

Hornperlen 687, 697, 709, **905**, **916**.
Hornperlenkrebse 667.
Hornschicht, Wärmeausdehnung der 83.
Hornschwärzung ohne Schmutz **350**, 902.
Hyaline Entartung der Gefässe 55.
— — der Zellen beim Rhinosklerom 482.
Hyalinkugeln 703.
Hyalinperlen 677, 687, 697, 707.
Hyalom **1001**.
Hydradenitis s. Spiradenitis disseminata.
Hydradenom eruptif s. Syringadenom.
Hydrämie 34, 36.
Hydroa 26, 32, 75, 115, **145**.
— gravidarum 145.
— gravis **147**, 179.
— mitis **145**.
— puerorum 145.
Hydrocele, chylöse 498.
Hydrocystoma **914**.
Hydropische Zellen 482.
Hydrops s. Oedema.
Hydrosadenitis s. Spiradenitis disseminata.
Hygroma cysticum 1197.
Hyperämie 8, 48.
— aktive oder arterielle 10.
— capillare 38.
— passive oder venöse 13.
— bei varicösen Unterschenkeln 38.
Hyperidrosis oleosa 233, 243, 348, 949.
Hyperkeratosis 165.
— follicularis 315.
— subungualis **336**, 342.
— suprafollicularis 288, **292**, 315, 323, 905, 1202.
— universalis congenita **1171**.
Hypertrichosis congenita universalis **1168**, 1201.
— localis 1200.
Hysterie, Erythem bei der 11.

I. J.

Jacobs Geschwür s. Ulcus rodens.
Ichthyosis 162, 165, 292, 305, **323**, 334, 899, 903, 914, 1173.
— Comedonen bei 903.
— congenita s. Hyperkeratosis universalis congenita.
— foetalis s. Hyperkeratosis foetalis.
— follicularis 288.
— hystrix 324, **331**.
— localis 1164.
— nitida **324**.
— palmaris s. Keratoma palmare et plantare hereditarium.
— serpentina 324, 326, **329**.
— verruco-hystricea 332.
Icterus gravis 60.
Impetigo 164, 166, **188**, 357, 400, 426, 588, 592, 628, 662.
— bacillogenes 358.
— circinata **192**.
— contagiosa 161, 177, **188**.
— fibrinosa 189.
— herpetiformis 161, **263**.
— hyphogene 379.
— leukofibrinosa **250**.
— multilocularis 189, **251**.
— protuberans **173**.
— serosa **172**.
— staphylogenes 161, 188, **260**, 356, 415, 420, 661, 664.
— streptogenes 189, **193**, 415.
— vulgaris **189**.
Impfekzem **194**.
Impfpocken s. Vaccine.
Infarkt, hämorrhagischer 49.
Infektiöse Entzündungen **160**.
Infektionsanämie 643, 649.
Infektionshyperkeratose 649.
Infektionskrankheiten der Haut 74.
Initialsklerose, syphilitische 7, 56, 75, 161, **221**, 520, 566, 592, 649, 768, 770, 1033, 1039.
— Oedem des Präputiums bei 39.
Insektenstiche, Erythem nach 12.
Intertrigo, mechanische 79.
Intoxikationen, Blutungen bei chemischen 60.
Jodakne 110.
Joddermatitis 99, **100**.
Jodexantheme 109.
Jodkaliumvergiftung, Blutungen bei 60.
Jododerma 109, 348.
— pustulo-tuberosum **110**, 821.
Jodpemphigus 112.
Jodpurpura 61, 62, 112.

K.

Kälteanämie 18, 19.
Kältecyanose 19.
Kältestauung 5, 12.
Kalksteine der Haut 867.
Karbunkel 75, **450**, 1033.
Keloid 7, 487, 826, 839, **842**, 1121.
— des Nackens 487, 825.
— spontanes 843.
— transitorisches 846.
Keratinfärbung 636.
Keratodermia symmetrica 882.
Keratohyalinbildung, Verhornung unabhängig von 202, 203, 211, **326**.
Keratoma **871**.
— folliculare 323.
— palmare et plantare hereditarium 323, 335, 883, **1143**.

Keratoma universale diffusum congenitale 1172.
Keratosis follicularis contagiosa (Brooke) **288**, 902, 905.
— suprafollicularis (alba et rubra) **292**, 315, 323, 1105.
— follicularis 293, 315, 899, 902, 1106.
— pilaris 323.
Kerion Celsi s. Trichophytia capitis.
Kerneinschlüsse bei Carcinom 707.
Kernschmelze s. Chromatotexis.
Kiemengangcysten 1197.
Kittleisten 647.
Klebetheilung 199.
Klimakterische Wallungen 9.
Knäueldrüsenapparat, Hypertrophie und Adenom des **805**.
Knäueldrüsenentzündung s. Spiradenitis.
Knäueldrüsenkrebs 669, 699, **711**, 808.
Knäuelriesenzellen 584.
Kneifen, Blutung durch 50.
Knotenlepra 604.
Kollacin **994**, 1002, 1004, 1008, 1096.
Kollagensilber 1209.
Kollastin **994**, 1003, 1009, 1096.
Kolloid **1003**, 1004.
Kolloide Degeneration s. Degeneration.
Kolloidherde 627.
Kolloidmilium **1001**, 1140.
Krätze s. Scabies.
Krätzmilbe s. Acarus scabiei.
Krao 1169.
Kratzeffekte 12.
Kraurosis vulvae 1051.
Krebszellen, Eigenbewegung der 675.
Krokodilhaut 329.
Kupferfarbe der Syphilide 519.

L.

Lähmungshyperämie 14, 19, 624, 633.
Lappenelephantiasis 1167.
Leichdorn s. Clavus.
Leichenfarbe der Haut 5.
Leichenwarzen 570, 583.
Leiomyom 854, **863**, 1161.
Lentigo 977, 1153.
Lepothrix 1204, **1207**.
Lepra 7, 160, 407, 501, 508, **603**, 969, 976, 1022.
— atrophica 122.
— maculosa 122.
— mutilans 122.
Leprabacillen 122, 124, 126, 127, 129, 399.
Leprazellen 610, 958.
Leprome 6, 121, 125, 603.
— cutane 128.
— subcutane 128.
Leukämie **617**.
— Petechien bei 60.
Leukocyten-Mastzellen 680.
Leukocytosenmangel trotz starker Entzündung wegen negativer Leukotaxis 126.
Leukoderma syphiliticum 133, 980.
Leukofibrinöse Entzündungen **250**.
— Blase **250**.
— — mit colliquirender Nekrose 254.
Leukonychia 1062, **1066**.
— striata 1067.
— totalis 1067.
— traumatica (punctata) 1067.
Leukoplakie 665.
Leukotrichia 1057, **1061**.
— annullaris 1063.
Lichen 165, 286, 304, 305, **306**, 323, 324, 326, 899, 914, 969.
— acuminatus 306, 314.
— annullaris 308, **318**.
— annulatus serpiginosus 227.
— atrophicus **318**.
— corneus **317**, 916.
— lividus 389.
— moniliformis 321.
— neuroticus 165, 166, 322, 323.
— obtusus 301, **313**, 916.
— pilaris s. Hyperkeratosis suprafollicularis.
— planus 160, 161, 165, 166, 300, 306, 315, **316**, 535, 916.
— polymorphus ferox s. Prurigo.
— scrophulosorum s. Folliculitis scrophulosorum.
— simplex acutus 306.
— spinulosus 293.
— syphiliticus 535.
— urticatus 26, 115, 138, 140, 507.
Lichenification 330.
Lichenöse Erkrankungen 55.
Lichenscheiben 308, **320**.
Liodermia 7.
Lipom 784, 854, **948**.
— abgekapseltes 6.
Livido annullaris e frigore 10, 19, 134.
— diffusa 19.
Lupus 7, 161, 311, 320, 346, 394, 397, 431, 494, 506, 519, 520, 524, 531, 541, 559, 561, **569**, 586, 593, 594, 601, 665, 810, 828, 920, 967, 1098.
— circumscriptus nodularis 5, 71, **572**.
— crustosus 571, 588.
— diffusus 584.
— — radians 571, **577**, 579.
— elephantiasticus **589**.
— elevatus 571.
— Epithelveränderungen beim **582**.
— erythematoides (Leloir) 569, 571, 581.

Lupus erythematosus s. Ulerythema centrifugum.
— exedens 589.
— exfoliativus 571.
— exulcerans 571, 572, 589, 592.
— hypertrophicus 571.
— nodularis 578.
— papillomatosus 570.
— phagedaenicus 572, 592.
— resolutivus 571. 572, 593.
— Resorption des 593.
— scleroticus 482, 571, 572, 589, 591.
— die fibrilläre Sklerose des 589.
— serpiginosus 571.
— die serofibrinöse Entzündung des 585.
— nach Tuberkulininjektion 571.
— tumidus 571.
— turgescens 571.
— die Vereiterung und Schmelzung des 592.
— verrucosus 571, 583, 585.
— vorax 571, 572, 592.
Lupuscarcinom 571, 584.
Lupusfibrom 571, 591.
Lupusnarben 56, 572, 593, 911.
— definitive 591.
Lupusriesenzelle 575, 612.
Lymphadénie cutanée s. Pseudoleukämie.
Lymphagoga 42, 44.
Lymphangiektasie 492, 784, 926, 946, 953.
Lymphangiofibroma 1148.
Lymphangioma 784, 785, 926, 1150.
— capillare varicosum 928.
— cavernosum 933.
— congenitum cavernosum subcutaneum 1198.
— der subcutanen Gefässe 946.
— subcutaneum solitare 944.
— superficiale (circumscriptum) 937, 938.
— tuberosum multiplex 937, 938, 944.
— verkalktes 869.
Lymphangitis 433, 490.
Lymphatismus 35.
Lymphbahninfarkt, carcinomatöser 671, 676, 679, 692, 700.
Lymphbläschen 937.
Lymphcysten 930.
Lymphom 618, 621.
Lymphorrhoea externa 41, 942.
— toxica 44.
Lymphosarkom 622.
Lymphproduction 43, 44.
Lymphscrotum 493, 498, 937, 943.
Lymphspalten, Oedem der 23.
Lymphspalteninfarkte 6.
Lymphstauung 492, 930.
Lymphvaricen 500, 940, 946.

M.

Macula 8.
— caerulea 985.
Madurafuss s. Mycetoma.
Makroglossia lymphangiectatica 1199.
Makrophagen 412.
Malaria, Petechien bei 60.
Malleus 75, 160, 400, 457, 1033.
Malleusknoten 55, 457.
Malum perforans 1022.
Marmorirung der Haut 18, 19.
Masern s. Morbilli.
Mastzellen mit Fettkörnchen 187.
Melanin 969, 972.
Melanocarcinom 683, 746.
Melanom 977.
Melanosarkom 753, 778.
Melanosen 969, 971, 975.
— aktinische 975, 977.
— reflectorische 976, 985.
— toxische 976, 979.
Menstruation, Erythem bei der 11.
Metamorphosen, fibrinoide 645.
Mikrosporon furfur 1204.
Miliaria 915.
— crystallina s. Crystallina.
— rubra 916, 917, 918.
— rubra et alba 186.
Milium 817, 905, 906, 911, 1091.
— der Neugeborenen 911.
— der Narben 911.
Milzbrand 66, 1033.
Milzbrandpustel 258, 452.
Missbildungen 1135.
Molluscum 1155.
— contagiosum s. Epithelioma contagiosum.
— fibrosum 839.
Monilethrix 1058.
Morbilli 65, 623, 625, 649.
— Exanthem der 9.
Morbus Addisonii 975, 982.
Morokokken des Ekzems 195, 198, 199, 214, 219, 234, 235, 236, 239, 244, 246, 249, 267, 415, 513, 571, 1204.
Morphaea 7, 1049, 1120, 1124.
Mucinreaktion 713.
Mumifikation 1038.
Muskelcarcinom 754.
Mutterpapillen 686.
Mycetoma 469.
Myeloplaxen 608, 868.
Mykosis fungoides 161, 506, 665, 772, 821.
Myofibroma lymphangiectodes 863.
Myoma 785, 860, 863, 950.
— teleangiectodes 863.
Myxödema 997, 1004, 1014.
Myxom 736.

N.

Nackenkeloid 487, 825.
Naevocarcinom 736, 743, **746**, 779, 977, 1148, 1153.
Naevus 512, 519, 732, 786, 841, 849, 911, 1135, **1145**.
— akanthoider 1158.
— angiomatosus 737, 857, 920, 1135, 1146, 1157, **1186**.
— araneus 921.
— fibromatös entarteter 1154, 1156.
— gemischter 1159.
— harter 1136, 1144, 1147, **1157**.
— keratoider 323, 1158, **1160**.
— linearis 323, 332, 815, 1146, **1163**, 1200.
— lipomatös entarteter 1156.
— molluscoides 1154.
— porokeratodes 1160.
— seborrhoicus **1182**.
— spilus 1153.
— unius lateris s. Naevus linearis.
— weicher 1136, **1147**.
Nagel, eingewachsener s. Unguis.
— Pityriasis rubra des 344.
— Gryphosis des **884**.
— Psorospermosis des 344.
— Syphilis des 1071.
Nagelatrophie 893, **1064**.
Nagelbluten 1066.
Nagelekzem **342**, 344, 1068.
Nagelerkrankungen 336, 1064.
Nagelfavus **339**.
Nagelpsoriasis 342, **343**.
Nageltrichophytie **341**.
Narben **1082**.
— hypertrophische 842.
Narbenatrophie 7.
Narbencomedonen **903**.
Narbenkeloid 843.
Negernarbe 976, 1086.
Nekrose 17, 38, 50, **1023**.
— direkte **1044**.
— durch einfachen Druck 1028, **1037**.
— durch Eintrocknung 1028, **1038**.
— durch Gefässkrampf 1028, **1037**.
— indirekte **1028**.
— durch kapillare Stase **1028**.
— nach Stauungshyperämie 13, 16.
Neoplasmen, bösartige 65.
Nephritis und Hautödem 34, 40.
Nervenfibrom s. Neurofibrom.
Nervenlepra 604, 1119.
Nervenleprome 124.
Nervennaevus s. Naevus linearis.
Netz, collaterales 9.
Neubildungen, maligne **665**.
— benigne **782**.
Neuralgie, Erythem bei 11.
Neurofibrom 785, 810, 826, 839, 841, **847**, 1010, 1167.
Neurolepride 21, 76, 115, 117, **121**, 603, 614, 761, 1024.
— embolisirte 125.
— maculöse 122.
— papulöse 122, **127**.
Neurom 786, 848, **852**.
— des Hypoderms 813, **854**, 866.
— plexiformes 852.
— terminales 852.
— wahres 854.
Neuromation 855.
Neurosyphilid 21, 76, 115, **130**, 979.
— erythemato-papulöses **131**.
— erythematös-pigmentirtes **132**.
— erythematöses **130**.
Neurotische Entzündungen 75, **115**.
Nierencirrhose, Oedem bei 35.
Nilbeule s. Orientbeule.
Nodose hair 1058.
Noma 161, **450**, 1033.

O.

Oberhautabscess **260**, 420.
Oedema **32**, 929.
— acutum **33**, 34.
— angioneuroticum **22**.
— blutiges und wässeriges 16.
— cachecticum 36.
— chronicum **35**.
— circumscriptum acutum 21, **22**, 29, 34, 953.
— collaterales 38, 46.
— durch Compression 37.
— elastisches **33**, 34.
— entzündliches 32, **46**.
— functionelles 42.
— bei Hauttuberculose 35.
— bei Herzfehlern 38, 40.
— lymphangitisches 256.
— der Lymphspalten 23.
— mechanisches 32, 42.
— bei Nephritis 34, 35, 40.
— neuralgisches 34, 46.
— paralyticum 36.
— parenchymatosum 201.
— rheumatisches 34, 46.
— sanguinolentum 18, 20.
— bei Scarlatina 34.
— spasticum 4, **22**, 34, 35, 63, 68, 98, 115, 140, 142, (durch Brennnesseln) 26, 98, (durch Tuberculin) 28.
— bei Stauungshyperämie 13, 18.
— toxisches **34**, 35, 45, 46.
— bei Tuberkulose 35, 36.
— urticarielles 12, 46.

Oedema durch Venenthrombose 38.
— weisses 419.
Oesophagusstrictur, tropische 498.
Onychogryphosis 337, 339, 871, **884**, 1066, 1073.
Onychoses parasitariae **339**.
Onychomykosis 339.
Orientbeule 161, **472**.
Osteom **866**.

P.

Pachydermatocele 997, 1167.
Paget's Ekzem 665, 718, 743.
— Carcinom 678, 681, 701, 711, 712, 723, **737**.
Panaritium 75, 160, 420, 422, **433**, 1037.
Papillarkrebs 671.
Papillenneubildung durch Epithelwucherung 204, 205, 215, 269.
Papillom 671, 686, 782, 786, 871.
Papula syphilitica 531.
— Abheilung der **540**.
— bullosa neonatorum 532, **539**.
— condylomatosa 532, **537**.
— palmaris et plantaris 532, **539**.
— radiata 532.
Paraffinhaut 665.
Parakeratosis 74, 164, **201**.
— scutularis 161, **291**, 293.
— variegata **335**.
Paraphimosis 1025.
Parenchymhaut 163.
Pastrana 1169.
Peculiar globes 798.
Pelade s. Alopecia areata.
Peliosis rheumatica 50, 56.
Pemphigoides Exanthem 177. 254.
Pemphigus 25, 68, 165, **176**.
— acutus benignus 161.
— — — afebrilis 176, **177**.
— — malignus febrilis 176, **177**.
— chronicus 162, 176, **178**, 911.
— foliaceus 164, 176, 179.
— leprosus 122.
— neonatorum epidemicus 177.
— vegetans s. Erythema bullosum vegetans.
Pompholyx s. Cheiropompholyx.
Pendjeh-Geschwür 475.
Pergamentleprom 128.
Pergamentschanker 221.
Perifolliculitis 357, 422.
— hyphogenes 371.
— staphylogenes 369.
— suppurativa conglomerata **390**.
Perlen, hyaline 687.
Pernio 20, 116, 1030.
Perniosis 19, 20, 21, 50, 880, 1119.
Pest, Blutungen bei 60.
Petechia 49, 56, 58.
— bei Scarlatina 633.
Phagedänismus 592.
Phlebitis 433.
Phlegmone 75.
— circumscripta 420, **433**.
— posterysipelatöse 434.
— progressiva 48, 60, 75, 402, 416, **418**, 433, 490, 1033.
Phlyktaene, subcorneale 172.
— tiefe 627.
Phlyktaenosis streptogenes 55, 177, **653**, 661, 663.
Phosphorvergiftung, Blutungen bei 60.
Phthisiker, Wangenhyperämie bei den 11.
Piedra 1204, **1206**.
Pigment, Stauungsgeschwülste des **968**.
Pigmentanlockung durch Cantharidin 106, 975.
Pigmentatrophie **1076**.
Pigmentcarcinom 725, 977.
Pigmentirte Neurosyphilide **132**.
Pigmentirungen, hämorrhagische 971.
— in Folge von Stauung 18, 42, 971.
— nach Sonnenbrand 80, 969.
Pigmentnaevus 736, 746, 755, 972, 977, **1147**, **1182**.
Pigmentsyphilis **979**.
Pigmentverschiebungen 1078.
Pigmentzehrung 134, 136, 1077.
Pigmentzellen 505.
Pili annulati 1063.
Pinta coerulea 976, **978**.
Pityriasis alba 201, 217, 243.
— amyanthacea 293.
— capitis **238**, 243, 245, 1109.
Pityriasis rosea (circinata et marginata) 227, **272**.
— rubra Hebra 7, 162, **276**, 281, 286.
— — pilaris Devergie 162, 165, 286, 291, **297**, 306, 315, 316, 321, 323, 324, 325, 326, 330, 855, 899, 905.
— der Nägel 344.
Pityriasis rubra seborrhoica **247**, 302.
— versicolor 374, 389, 1203, **1204**.
Plantargeschwür s. Malum perforans.
Plasmatochterzellen 535.
Plasmazellen 237, 272, 287, 300, 354, 362, 370, 376, 379, 386, 390, 395, 417, 431, 436, 441, 465, 474, 479, 481, 488, 494, 508, 522, 529, 531, 540, 543, 544, 546, 557, 559, 562, 565, 566, 572, 573, 580, 586, 589, 591, 593, 596, 607, 611, 621, 630, 643, 680, 681, 712, 760, 768, 770, 1033, 1093, 1100.
Plasmom 355, 376, 380, 386, 436, 441, **481**, 494, 505, 509, 514, 519, 524, 529, 535, 536, 537, 554, 556, 561, 566, 578, 585, 589, 591, 593, 596, 621, 687, 723, 749, 776, 1093, 1100.

Plasmom, tuberkulöses 579.
Plasmomknötchen 583.
Plastinnetz 956.
Plattenzellen 833.
Pleuraexsudat, Oedem der Haut bei 39.
Pneumonie, Wangenhyperämie bei der 11.
— Exanthem bei 12.
Pocken s. Variola.
Pockenkörper 643, 651.
Poliosis circumscripta **1200**.
Porokeratosis **895**.
Pruscysten 913, **916**.
Postekzematöse Furunkulose 434.
Postscabiöse Bläschen 171.
Prickleyheat **916**.
Protoplasmabröckel 102, 103, 104, 474, 496, 511, 768, 828.
Protoplasmaklumpen 612.
Protozoen 652.
Prurigo 76, 115, 224, 622.
— mitis 137, **138**.
— gravis 137, **140**, 306.
— hiemalis 138.
Prurigogruppe **137**.
Pseudo-Atherom **909**.
Pseudo-Onychogryphosen 339.
Pseudoerysipel s. Phlegmone progressiva.
Pseudoleukämie 619, **620**.
Pseudosklerodermie 887.
Psoriasis 161, 165, 208, 225, **265**, 274, 276, 280, 282, 303, 305, 311, 326, 336, 341, 885.
— der Nägel 342, **343**.
— palmaris 532.
Psorospermosis 739.
— follicularis vegetans 161, **282**.
— des Nagels 344.
Puerperalfieber, Blutungen bei 60.
Purpura 50, 63.
— factitia 55.
— haemorrhagica chronica 55, 58.
— infektiöse 55, 66.
— neonatorum 58.
— nervosa 63.
— syphilitischer Neugeborenen 57.
Pustula maligna s. Anthrax.
Pustulosis staphylogenes 55, 177, **661**.

Q.

Quaddel 34.
Quetschblutung 50, 67, 68.
Quetschung 78, 433.
Quincke's Oedem s. Oedema circumscriptum.

R.

Recurrens, Exanthem bei 12.
Rete pigmentosum der Syphilitiker 133.
Reticulirende Degeneration s. Degeneration.
Rheumatismus articulorum, Petechien bei 60.
Rhexis 51, 64, 935.
— Mechanik der 54.
— Veränderung der Gefässwände 55.
Rhinophyma s. Rosacea hypertrophica.
Rhinosklerom 161, 475. **480**.
Riesenglobus 609.
Riesenkokkenformen 199.
Riesennaevus **1163**.
Riesenurticaria 22.
Riesenzellen 354, 389, 396, 398, 489, 494, 529, 534, 537, 543, 547, 557, 561, 562, 566, 573, 577, 583, 584, 591, 593, 596, 608, 609, 620, 637, 683, 750, 764, 774, 898.
Riesenzellensarkom **774**.
Riesenzellenxanthom der Augenlider **959**.
Ringelhaare **1061**.
Rosacea angioneurotica 20.
— hypertrophica 237, 244, 356.
— seborrhoica 20, **236**, 532, 920.
Rose s. Erysipelas.
Roseola 8.
— bei Syphilis 12, 517, **530**.
— der Pocken, prodromale 26.
— urticata 530.
— granulata 530.
Rothlauf s. Erysipelas.
Rotz s. Malleus.
Rugae 989.
Rundzellensarkom **768**.
— diffuses **769**.
— figurirtes 769, **773**.
— alveoläres 770.
Rupia syphilitica 533.
Russel'sche Fuchsinkörperchen 470.

S.

Salzfluss 220.
Saprophyten **1203**.
Sarkoma 161, 684, 736, **754**, 864, 974.
— hyaline Gefässdegeneration bei 55.
— Hautblutungen bei 58, 778.
— carcinomatosum 779.
— gigantocellulare 736.
— globocellulare 769.
— — pigmentirtes 971.
— multiplex cutaneum durum album **755**.
— — — — pigmentosum **756**.
— — — molle **756**.
— — gummatodes **756**.
Sarkomzellen 767, 770.
Sauriasis 329.
Scabies 161, **167**.
— norvegica 167, **171**.
Scarlatina 65, 623, 625, 626, **628**, 632, 649.

Scarlatina papulata 633.
— und Hautödem 34.
— Gefässlähmung bei 55.
Scarlatinöse Nephritis, Oedem der Haut bei 34.
Schanker harter s. Initialsklerose.
— weicher s. Ulcus molle.
Scharlach s. Scarlatina.
Schinkenfarbe der Syphilide 519.
Schlangengift, Blutungen durch 60.
Schlangenhaut 329.
Schleimhautähnlicher Typus 631.
Schollen, kernlose 158, 641, 647.
Schornsteinfegerhaut 665.
Schröpfbeule 16.
Schwangerschaftspigmentation 969.
Schwarzfärbung des Comedo **350**.
Schwefelwasserstoffvergiftung, Blutungen bei 60.
Schweisscysten **916**.
Schweissdrüsencarcinom 699, **711**, 808.
Schweissdrüsenadenom s. Spiradenom.
Schwellung des Gewebes 47.
— trübe 646, 647.
— der Haut nach mechanischen Reizen 78.
Schwiele s. Callus.
Scissura pilorum 1056.
Scorbut 55, 56, 63.
Seborrhoea corporis 227.
— simplex **233**.
— capitis **238**.
— sicca 114, 227, 247.
Sebotaxis 244, 245.
Secretionsödem 46.
Seemannshaut 81, 665, 683, **719**, 725, 743, 976.
Senkungshyperämie 8, 14, **16**, 17, 32, 37, 38, 41, 64, 79, 923, 1035.
— der Haut abhängiger Theile 3.
Senile Atrophie 7.
— Degeneration **988**.
Sepsis staphylogenes 664.
Septische Exantheme, Bakterienembolien bei 58.
— Blutungen 60.
Serofibrinöse Entzündung des Lupus **585**.
Serofibrinotaxis 106.
Serotaxis 105, 106, 191, 200.
Skleroderma 7, 55, 56, 887, 920, **1119**.
— circumscriptum 1119.
— diffusum 1119, **1128**.
— kartenblattähnliches **1121**.
— keloidähnliches 1121.
Skleronychia 1068.
Sklerosis des Bindegewebes 7.
— des Lupus, die fibrilläre **589**.
Skrophuloderma 389, 569, **594**.
Skrophulose, Gedunsenheit der Haut bei 35.
Sonnenbrand 12, 80, 969.
Spaltsystem der Haut bei Oedem 40.
Sphaerokokken 646, 652.
Spindelhaare s. Monilethrix.
Spindelzellensarkom 732, **758**.
Spinnenzellen 216, 481, 494, 526, 546, 590, 598, 763, 1033.
Spiradenitis 161, 345, 430.
— disseminata suppurativa **393**.
Spiradenom (Spirom) **808**, 854, 860, 925, 1161, 1137.
Spitzpocken s. Varicellen.
Spongoide Umwandelung des Epithels 208, **219**.
Stase, kapillare 1023, **1028**.
Status spongoides eccematis **219**.
— hyperkeratodes **222**.
— pruriginosus **223**.
— psoriasiformis **225**.
— herpetoides **226**.
— seborrhoicus **227**.
Staub, protoplasmatischer 646.
Stauung, allgemeine venöse 38.
— Pigmentation in Folge von 18.
— der Unterextremitäten, kapillare 18.
— venöse 61.
Stauungsbildung 1169.
Stauungsdermatosen 971.
Stauungsdiapedese 61.
Stauungsfibromatose 825, **835**, 942, 1089.
Stauungsgeschwülste **871**, **1171**.
— des Pigmentes **968**.
Stauungshyperämie 4, 8, **13**, 37, 624.
Stauungslymphe 43, 44.
Stauungsnägel 1071.
Stauungsödem 37, 43, 48.
Steatadenitis 347.
Steatadenom 820.
Streptokokkenphlyktaene 655.
Striae 1010, **1011**.
— gravidarum 6.
Substanzverluste, oberflächliche 80.
Sudamina 186, 915, 918.
Suffusion 49.
Sykosis 163, 260, 261, 356, 372, 422, 426, 487.
— staphylogenes 345, 347, **368**, 420, 592, 1112.
— hyphogenes 374.
Synkope, lokale 4, 19.
Syphilid 7, 505, 506, 532, 537, 582, 621, 976, 1077.
— Allgemeines über 516.
— und verschiedenen Dermatosen, Mischformen zwischen **532**.
— secundäres **530**.
— tertiäres 482, 518, **553**, 565, 911.
Syphilid, gummatöses 554.
— miliares 536.
— einfach papulöses **533**.
— grosspapulöses **536**.
— kleinpapulöses **533**.

Syphilid, gemischt papulöses **545**.
— papulo-crustöses **545**.
— papulo-crusto-pustulöses **549**.
— pustulöses 1073.
— — acneiformes 532.
— serpiginöses 518.
— einfach tuberöses 553, **556**.
— gemischtes, tuberöses **559**.
— tubero-crustöses **559**.
— tubero-crusto-ulceröses **562**.
— tuberös-vegetirendes **560**.
— varicelliformes **551**.
— varioliformes **552**.
Syphilis 160, 161, 494, 508, 514, **516**, 618, 665, 760, 920, 960, 969, 976.
— Roseola bei 12.
— Hautblutungen bei 56.
— folliculorum 532.
— papulosa ecthymatosa 533.
— punctata 532.
— rupioides 533.
Syphilisbacillen 516.
Syphilitische Gefässerkrankung 57.
— Purpura 57.
Syringadenom (Syringom) 805, 806, 809, **815**, 913, 1036, **1137**, 1143.
Syringo-Cystadenom s. Syringadenom.
Syringeale Cysten **912**.

T.

Talgcysten 6, 348, 854, 900, **911**.
— bei Xanthom 959.
Talgdrüsen, Adenom und Hypertrophie der **816**, 868, 1142.
— fibröses 820.
Talgdrüsencarcinom 668, 669.
Taldrüsenentzündung s. Steatadenitis.
Teleangiektasie 725, 732, **920**.
Thrombose, hyaline 7.
— feinkörnige 1031.
— weisse 1032.
— der Blutgefässe 48.
Thromben, weisse 118, 126, 251, 414, 419, 946.
— fibrinöse 408, 419.
Tinea imbricata 161, 374, 1204, **1205**.
Tochterpapillen 215, 686.
Tochterplasmazellen 482.
Todte Finger 4.
Todtenflecke 16.
Tokelau itch s. Tinea imbricata.
Traumatische Entzündungen aus mechanischen Ursachen 78.
— aus physikalischen Ursachen 80.
— aus chemischen Ursachen 98.
Trichokolysis 1171.
Trichophytia 77, 161, 163, 164, 345, 347, **374**, 382, 1112.
Trichophytia barbae 374.
— capitis 374.
— corporis 374.
— dermica 375.
— des Nagels **341**.
— nodosa 386.
Trichophyton 374, 375.
— oidiophoron 374, 375, 377.
Trichorrhexis simplex **1055**.
— nodosa **1056**, 1111.
Trichostasis **1168**.
Tuberculosis 7, 160, 161, 508, 514, 534, **594**, 760, 960.
— der Haut, Oedem bei 35.
— perifollicularis 389.
— vulgaris cutis **569**.
Tuberculum dolorosum s. Neurom des Hypoderms.
Tuberkel 578.
Tuberkelbacillen 576, 593, 601.
Tuberkelriesenzellen 608.
Tuberkulin 583, 587, 593.
— Erythanthem nach 26, **27**.
— Wirkung auf das Protoplasma 106.
Tuberkulöses Geschwür 36, **601**.
— Plasmom 579.
— Fibrom **589**.
Typhus abdominalis, Exanthem bei 9, 60.
— Roseola bei 12.
— Petechien bei 58.
Typhus exanthematicus 60.
— roseolaähnliche Flecke bei 12.

U.

Uebergangsepithelien 201.
Ulcus **1015**.
— anaemicum (atonicum) 1016, **1018**.
Ulcus cruris 42, 220, 260, 323, 401, 417, 665, 972.
— Ekzem bei 38, 48.
— Entstehung des 17, 925, 1019.
Ulcus diphtheriticum 1021.
— erethicum 1021.
— fungosum (caro luxurians) 1016, **1018**.
— gangraenosum 1021.
— haemorrhagicum 1016, **1019**.
— hyperkeratodes (callosum) **1016**.
— lueticum tertiarium **1020**.
— molle 75, 161, **435**, 527, 649, 674, 1033, 1039.
— serpiginosum **439**.
— mixtum 528.
— ödematosum 1016, **1020**.
— rodens 311, 361, 584, 665, 667, 681, 683, 695, 713, **714**, 723.
— tuberculosum **601**.
Ulerythema 7, 927.
— akneiforme (Unna) **1102**.

Ulerythema centrifugum 248, 286, 312, 362, 397, 478, 508, 581, 920, **1089**, 1101.
— ophryogenes (Taenzer) 292, **1104**.
— sykosiforme (Unna) 388, 397, **1100**.
Umwandlung cavitäre 91, 158, 210, 256.
Unguis incarnatus 12, 79.
Unterschenkelekzem s. Eccema cruris.
Unterschenkelgeschwür s. Ulcus cruris.
Urticaria 4, 25, 33, 40, 45, 46, 48, 63, 65, 141, 356, 408, 966.
— communis chronica 21.
— factitia (urticarielles Autogramm) 22, **23**, 28, 78, 356, 965.
— necrotica 964.
— pigmentosa 21, 683, 783, **964**.
— rubra 29.
— traumatica (nach Brennnesseln) **26**.
Urticarielles Oedem 12.

V.

Vaccine 161, 399, **445**.
— Frühexanthem der 12.
Varicellae 68, 260, 287, 623, **634**, 639, 641, 656, 660.
Varicen 15, 17, 37, 38, 50, 836, 861, 881, 914, 920, 1019, 1089.
— weiche 498.
Variola 31, 65, 68, 76, 151, 158, 210, 259, 260, 262, 449, 462, 523, 552, 623, 624, 628, 634, 635, 638, **639**, 652, 660, 914, 1073.
— Beugeerytheme der 11.
— prodromale Roseola bei 26.
— haemorrhagica 60.
— — Exanthem bei 58.
— trockene 652.
Variolois 639.
Venektasie 921.
Venenstauung 43, 61.
Venenthromben 58.
Venenthrombose, Oedeme durch 38.
Verbrennung 12, **81**, 433.
— kalte 80.
Verbrühung 82.
Verdrängungsblase 154, 210.
Verdrängungsödeme 39.
Vereiterung und Schmelzung des Lupus **592**.
Verflüssigung des Carcinomgewebes 710.
Vergallertung des Bindegewebes 710.
Vergiftungen, Blässe der Haut nach 3.
Verhornung, unabhängig von Keratohyalinbildung 202, 203, 211, **326**, 909.
— des Krebsgewebes 708.
Verkalkung des Hautcarcinoms 678.
Vernix caseosa 243.
Verquellung, glasartige 988.
Verschiebung der Epithelien, innere 693, 695.
Verschrumpfung, senile 988.
Verruca 67, 786, 871, **788**.
— carcinomatosa 683.
— dorsi manus 788, **1144**.
— filiformis 788.
— plana 788, 1144.
— seborrhoica 507, 788, 817, 875, 1147.
— senilis s. Naevus seborrhoicus.
Vitiligo **1078**.

W.

Wärmeausdehnung der Hornschicht 83.
Wärmelähmung der Hautgefässe 12.
Wallungshyperämie 8, **10**, 19, 79, 625, 633.
Wandungshypertrophie varicöser Venen 18.
Wangencarcinom 681.
Warze s. Verruca.
Warzige Hypertrophie 42.
Wasserpocken s. Varicellen.
Wirthszellen 284.
Wucherungsgeschwülste **786**. **1137**.

X.

Xanthoma 784, 817, 864, **953**.
— vulgare der Augenlider 953, **954**, **959**.
— universale **960**.
— diabeticorum 961, 962.
— elasticum 962.
Xanthomzellen 955, 956, 957, 958, 962.
Xanthoskleroma 963.
Xeroderma pigmentosum 81, 665, **725**, 920, 976, 1153.

Y.

Yaws s. Framboesie.

Z.

Zellenverschiebung 717.
Zornerythem 9.
Zoster 68, 75, 115, 151, **154**, 210, 262, 287, 660.
— gangraenosus **1036**.
Zottenkrebs 671.

Gedruckt bei L. Schumacher in Berlin.

Druckfehler-Verzeichniss.

Seite	143,	Zeile	4	von oben	lies:	„gravis“ statt: mitis.
„	162,	„	8	„ unten	„	„Oberhaut“ statt: Oberhaupt.
„	217,	„	4	„ „	„	„erhebt“ statt: erbebt.
„	291,	„	21	„ „	„	„beobachtete“ statt: betrachtete.
„	292,	„	24	„ „	„	„Hyperkeratosis“ statt: Keratosis.
„	379,	„	1	„ oben	„	„hyphogene“ statt: hyalogene.