ZB MED - Informationszentrum Lebenswissenschaften

Histochemie der Haut

Unna, Paul Gerson

Leipzig [u.a.], 1928

ZB MED - Informationszentrum Lebenswissenschaften

Shelf Mark: Ui VI 1849

I. Reduktionsorte.

urn:nbn:de:hbz:38m:1-125247

Visual Library

aber ebenfalls das Mesoplastin der Kernkörperchenmitte tut, wird hier die Membran an dem durchweg blau gefärbten Kernkörperchen nicht kontrastierend sichtbar.

Um endlich zu entscheiden, ob die Membranen auch ein oberes, saures Stockwerk haben, färben wir die Schnitte zunächst mit dem blauen Polychrom. Die starke Blaufärbung der Kernmembran im Gegensatz zu deren nur bläulicher Mitte beweist, daß die Kernmembran in erheblichem Grade auch saures Eiweiß gespeichert hat. Am Kernkörperchen mißlingt diese Probe wiederum, da nicht bloß die Oberschicht der Membran, sondern auch das ganze globulinhaltige, obere Stockwerk des Kernkörperchens sich tief dunkelblau färbt. Man muß hier zu dem Dibasichrom: Methylgrün + Pyronin greifen und erhält nun in der Tat einen durch Nukleoproteid blaugrünen Rand des Kernkörperchens, gut abgesetzt gegen ein pyroninrotes Zentrum desselben.

Es unterliegt also keinem Zweifel, daß alle drei Stockwerke in beiden Membranen durch entsprechende Eiweiße besetzt sind, welche auch vermöge ihrer differenten Färbung einer chromolytischen Analyse zugängig sein werden. Von diesen Stöcken ist der unterste offenbar am stärksten ausgebildet, da das Wasserblaubild die Membran am dicksten zeigt; das Hämatoxylinbild ist schon schwächer und das Methylgrünbild am schmächtigsten entwickelt. Also auch hier sind die Bilder in den drei Stockwerken nur annähernd, aber durchaus nicht vollständig identisch. Zudem beobachtet man bei einem Vergleich der Membranen in den verschiedenen Höhen der Stachelschicht, daß mit dem Altern der Kerne die Dicke der wasserblau gefärbten Grundschicht zunimmt auf Kosten der methylgrünen Oberschicht. Diese Wahrnehmung entspricht dem allgemeinen Satze, daß gegen die Verhornungsgrenze zu die basischen Eiweiße der Kerne im allgemeinen auf Kosten der sauren an Volumen zunehmen.

D. Darstellung der Sauerstofforte und Reduktionsorte.

I. Reduktionsorte.

1. Farbenindex: Kalipermanganat.

Der Gedanke, der Paul Ehrlich in seinem Werke über „das Sauerstoffbedürfnis des Organismus“ vorschwebte (1885), daß nämlich die verschiedenen Organe verschieden hohe Ansprüche an die Versorgung mit Sauerstoff machen, ist von ihm nicht bis in die einzelnen Zellen verfolgt worden. Dieser Gedanke wurde zum ersten Male auch histologisch realisiert durch einen höchst einfachen Versuch mit Kalipermanganat.

Es waren durch Alkohol und Zelloidin gebrachte Fußsohlenschnitte, die in einer Lösung von Kalipermanganat lagen und sich darin bräunten, welche zu der Beobachtung Veranlassung gaben, daß diese Färbung mit dem Reduktionsprodukte Mangansuperoxyd (MnO_2) in den verschiedenen Teilen der Schnitte verschieden stark war, so daß ein regelmäßiges Bild von schwarzbrauner Hornschicht, brauner Stachelschicht und hellgelber Kutis entstand.

Solche Farbenunterschiede zwischen Epithel und Kutis waren ja von Färbungen mit basischen Farben her bekannt, aber durchaus ungewöhnlich mußte es erscheinen, daß alle Epithelkerne sich nahezu ungefärbt, nämlich blaßgelb, aus den braunen Leibern der Stachelzellen abhoben, während doch gerade die Epithelkerne bei den basischen Färbungen am stärksten gefärbt sind. Es mußte also bei der Färbung mit dem basischen Kalipermanganat ein ganz anderes Prinzip der Färbung, eine andere Art Affinität für das Gewebe im Spiele sein. Während diese für die basischen Farbsalze durch die von Ehrlich entdeckte Säure-Basen-Affinität, nämlich durch die Säureorte des Gewebes (Kerne, Granoplasma), gegeben ist, herrscht bei der Manganfärbung eine andere Affinität, nämlich die zwischen sauerstoffreichen und sauerstoffarmen Substanzen, welche ich 1909 entdeckt und mit dem Namen der „oxypolaren Affinität" bezeichnet habe. In diesem Falle handelt es sich um den „oxypolaren" Gegensatz zwischen sauerstoffarmem Gewebe und hochoxydiertem Färbemittel ($KMnO_4$).

Diese Gegensätze suchen sich auszugleichen, zu neutralisieren, und die Folge von diesem Ausgleichungsbestreben ist die chemische Verbindung von Hornsubstanz und MnO_2, die Manganfärbung der Schnitte. Sie läßt uns in sehr feiner Weise schon durch die Dunkelheit der braunen Färbung die Stärke des Sauerstoffbedürfnisses an den verschieden stark gefärbten Teilen des Gewebes erkennen. Wir können mithin durch das Permanganat und die Tiefe der Färbung, die es erzeugt, das Reduktionsvermögen der Gewebe erkennen, ja geradezu messen.

Reduktionsfärbung

(für Gefrier-, Zelloidin- und Paraffinschnitte).

1. Farbenindex: Kalipermanganat.

1. 1%ige wässerige Lösung von $KMnO_4$ für Gefrierschnitte: 1 Minute; für Zelloidin- und Paraffinschnitte: 2—5 Minuten.
2. Abspülung in Leitungswasser.
3. Alkohol, Öl, Balsam.

Am stärksten reduzieren an Hautschnitten die Hornschicht (Bild 17) und die Wurzelscheide des Haares (Bild 18), mittelstark die gebräunte Stachelschicht der Oberhaut und des Haarbalges, am schwächsten die Kerne und die von sauerstoffhaltiger Lymphe durchspülte Kutis. In dieser reduziert Kalipermanganat das Elastin stärker als das Kollagen, so daß sich die elastischen Fasern gebräunt vom gelblichen Kollagen abheben.

Wenn die Alkohol—Zelloidin-Schnitte oder auch Gefrierschnitte mit der leicht zersetzlichen Permanganatlösung zusammenkommen, so zerfällt diese in Mangansuperoxyd, Kalilauge und Sauerstoff. Die Sauerstofforte (Kerne) nehmen den freien Sauerstoff auf, was sich an einer verstärkten, nachfolgenden Methylgrünfärbung derselben erkennen läßt; das Mangansuperoxyd, welches freilich selbst ein Reduktionsprodukt des Permanganats ist, aber doch noch überreichlich O enthält (MnO_2), verbindet sich oxypolar mit den Reduktionsorten und färbt diese gelblich bis braunschwarz.

$$2\ KMnO_4 + H_2O = 2\ MnO_2 + 2\ KHO + O_3$$

Kalipermanganat + Wasser = Mangansuperoxyd + Kalilauge + Sauerstoff.

Freilich ist es bekannt, daß die Permanganatlösung unter besonderen Umständen auch reduzieren kann, wenn sie nämlich mit anderen hochoxydierten Substanzen, z. B. H_2O_2, und einer starken Säure zusammenkommt. Dann werfen

Bild 17.

Deckepithel der Fußsohle. Paraffinschnitt. Manganfärbung. Helle Kerne der Stachelschicht (ke). Helle Keimschicht (k). Dunkle basale Hornschicht (h). Dunkle Cuticula des Schweißporus (c).

beide (H_2O_2 und Kalipermanganat) gleichzeitig ihren O ab. Das Kalipermanganat reduziert also hier das H_2O_2. Doch kommen diese besonderen Umstände im tierischen Gewebe nicht vor.

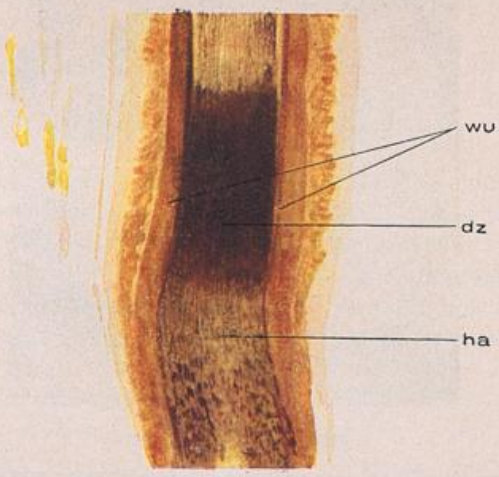

Bild 18.

Kopfhaar, frisch. Manganfärbung. Wurzelscheide (wu) braun. „Dunkle Zone" (dz) des Haarschaftes oberhalb der Papille und von dieser durch den helleren Haaranfang (ha) getrennt.

Die Veränderung des Gewebes bei der Reduktion des Kalipermanganats und seine Bräunung durch MnO_2 ist daher einer Sauerstoffanreicherung gleichzusetzen.

Bild 19.
Tasthaar. Rattenschnauze, frisch. Mangan — Methylgrün-Färbung. Dunkelbraune Muskeln (m). Goldgelbe Nerven (n). Methylgrüne Wurzelscheide (wu).

In mehr oder minder hohem Grade zeigen diese künstliche Oxydation durch Kalipermanganat alle zelligen Teile des Gewebes, viel weniger die Inter-

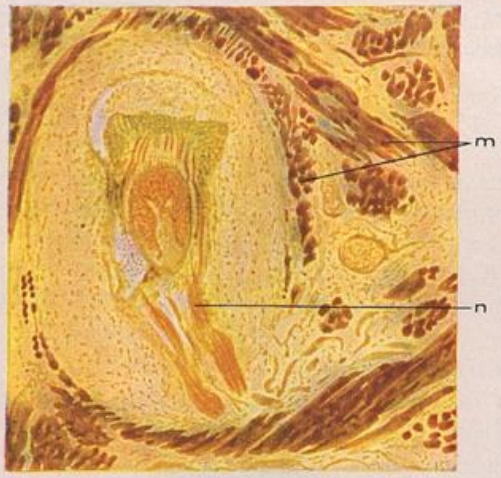

Bild 20.
Tasthaar der Rattenschnauze. Bezeichnung wie im Bild 19.

zellularsubstanzen, und die Kerne nur in ihrer basischen Grundlage. Je weniger aber die Teile MnO_2 speichern, um so besser nehmen sie danach noch basische Farben auf. Daher eignet sich die braune Manganierung des Gewebes vorzüglich

zu Doppelfärbungen mit blauen und grünen, basischen Farben, welche die Sauerstofforte des Gewebes anfärben. Besonders gut paßt hierzu die Nachfärbung mit Methylgrün, da diese Farbe überhaupt nur sauerstoffreiche Gewebe intensiv anfärbt. Man erhält dann grüne Sauerstofforte (Kerne, Mastzellen) neben gelben bis dunkelbraunen Reduktionsorten (Hornschicht, Wurzelscheide), und die so erzielten färberischen Kontraste haben eine durchsichtige biologische Bedeutung. Es ist daher ratsam, die Schnitte nicht bloß der Haut, sondern aller Gewebe, die mit Kalipermanganat vorbehandelt sind, mit Methylgrün nachzufärben, weil sie dadurch viel lehrreicher werden. Einen erheblichen Nebengewinn haben dieselben für die normale und pathologische Haut überdies dadurch, daß alle markhaltigen Nerven sich in homogener Weise gelb färben (Bild 19 und 20), mithin in der schwach oder gar nicht gebräunten Lederhaut als gelbe

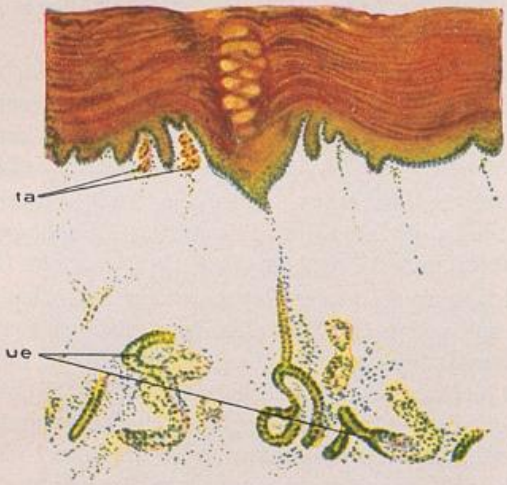

Bild 21.

Fußsohle, frisch. Hornschicht dunkelbraun. Übergang (ue) der Knäueldrüsen in den Ausführungsgang. Tastkörperchen (ta).

Bänder gut sichtbar werden. Auch für die Auffindung und Darstellung der Meißnerschen Tastkörperchen (Bild 21) in den Papillen der Hohlhand gibt es keine einfachere Methode als die Mangan—Methylgrün-Färbung, die auf Alkoholmaterial ebenso gut anwendbar ist wie auf Gefrierschnitte. Man sieht dann auf jedem Schnitte schon bei schwacher Vergrößerung die braunen Tastkörperchen in den an grünen Kernen reichen Papillen hervortreten.

Mangan—Methylgrün-Methode

(kurz: **MM.-Methode**)[1]).

1. 1%ige Lösung von Kalipermanganat, 1 Minute.
2. Ausspülen in Wasser, solange noch violette Farbwolken abgehen.

---

[1]) P. G. Unna und Luise Fezer, Zur Färbung der Nervenfasern am frischen Gewebe. Virchows Archiv Bd. 246, S. 183—193.

3. Mehrere Schnitte werden auf einen Objektträger aufgezogen, je mit einem Tropfen Glyzerin versehen und mit einem zweiten Objektträger zugedeckt. Sie verbleiben so eine Nacht.

4. Abspülen in Wasser.

5. 1‰ige wässerige Methylgrünlösung, 10 Sekunden.

6. Wasser, Alkohol, reines Bergamottöl.

7. Einbettung in Zedernöl.

Die Glyzerinpassage (Nr. 3 der Formel) bewirkt hierbei einerseits einen schönen goldgelben Ton der Nerven, andererseits unterstützt sie das Erhaltenbleiben der Methylgrünfärbung im eingebetteten Präparat. Die Methylgrünlösung darf nur 1‰ig sein, da durch eine 1%ige nach der Oxydation des Schnittes mit $KMnO_4$ eine grüne Überfärbung des ganzen Schnittes eintreten würde. Demselben Zwecke der Methylgrünerhaltung dienen weiter: die Vermeidung des Xylols bei der Aufhellung in Bergamottöl sowie der Ersatz des Kanadabalsams durch Zedernöl.

Wenn man zur Verbesserung der Konsistenz die Gewebe zunächst mit Formalin behandelt, so muß die Manganeinwirkung entsprechend länger, bis 3 Minuten, dauern. Eine zu stark gewordene Manganierung kann man überdies leicht durch Eintauchen in eine 1%ige Oxalsäurelösung wieder aufheben.

Nächst den Nerven der Haut bilden die Talgdrüsen ein lohnendes Objekt der MM.-Methode, da in solchen Präparaten ein schöner Gegensatz von braunem Spongioplasma und goldgelbem Fettinhalt entsteht (Bild 22).

In den Knäueldrüsen kommt der Gegensatz des Knäuelepithels zum Gangepithel (Bild 21 ue) zur vollen Geltung. Letzteres färbt sich erheblich dunkler und schließt nach dem Lumen zu mit der kontinuierlichen Linie der Kutikula so scharf ab, daß die Lichtung überall hell hervortritt (Bild 23), wodurch geradezu das Gangepithel gegenüber dem Knäuelepithel charakterisiert wird. In dem letzteren gewahren wir, an Gefrierschnitten oder an formalinisiertem Alkoholmaterial, neben grünen Kernen, graubräunlichem Spongioplasma und dunkelbraunen, mit Blut gefüllten Kapillaren (Bild 23), in allen Zellen jene feintropfigen, bläschenförmigen Kügelchen, die ich 1894 auf dem Kongreß in Bristol an vielen osmierten Präparaten demonstriert und als ein den Knäueldrüsen eigentümliches Fett bezeichnet habe[1]). Ein solches Bild zeigt Bild 23, in dem die Fettkügelchen auf dem grünlichbräunlichen Grund der Knäuelepithelien als dunkle Tröpfchen sehr deutlich hervortreten.

Noch deutlicher zeigt sich dieses tröpfchenförmige Knäuelfett, wenn man der MM.-Färbung eine Osmierung oder längere Formalinbehandlung voranschickt (Bild 24, Fett).

Auch im Haarschaft selbst deckt die MM.-Methode einige Besonderheiten auf, die bei den bisher gebräuchlichen Färbungen nicht ins Auge fallen. Ich habe bereits in meiner Dissertation[2]) vor 50 Jahren einen sich stark mit

---

[1]) Unna, Deutsche Med.-Ztg. 1895, Nr. 1, Vortrag in Bristol, gehalten in der Sektion für Dermatologie der Jahresversammlung der British Med. Association 1. August 1894.

[2]) Unna, Beiträge zur Histologie und Entwicklungsgeschichte der menschlichen Oberhaut und ihrer Anhangsgebilde. Arch. mikr. Anat., Bd. XII (1876), Taf. 31, Fig. 14.

Bild 22.

Kopfhaut, frisch. Talgdrüse (t). Knäueldrüsen (kn). Fettkügelchen der Knäueldrüsen (f). Blutkapillaren (bl).

Karmin färbenden Anfangsteil des Haarschaftes in Bild 14 abbilden lassen, ohne im Text näher auf denselben einzugehen. Soviel ich sehe, hat sich von allen Histologen nur Rabl mit dieser Übergangsstelle zwischen den Mutterzellen des Haares und den fertigen Haarzellen beschäftigt. Er sagt[1]):

„Das Auftreten einer körnigen Substanz läßt sich bei diesem Prozeß hier nicht beobachten; trotzdem halten einige Autoren (Reinke, v. Brunn) die Anwesenheit von Eleidin nicht für ausgeschlossen. Denn während sich einerseits die Matrix der Rindensubstanz tinktoriell wie das Stratum germinativum

[1]) Rabl, Hans, Histologie der normalen Haut des Menschen. Handbuch der Hautkrankheiten (Mraček), Bd. I, S. 64.

der Haut verhält, dem es ja auch physiologisch gleichzusetzen ist, und andererseits das Haar in seinem total verhornten Anteile bei den gewöhnlichen Me-

Bild 23.

Fettkügelchen der Knäueldrüsen. Kopfhaut, frisch.
Mangan — Methylgrün-Färbung.
cut = Cuticula der Knäueldrüsen. cap = Blutkapillare. f = Fettkügelchen. ke = Kerne.

thoden keinerlei Farbe annimmt, trifft man an der Grenze dieser beiden Abschnitte eine Zone, welche sich sowohl mit basischen als sauren Anilinfarben intensiv färbt. Sie besitzt eine beträchtliche Breite, schließt sich ohne scharfe

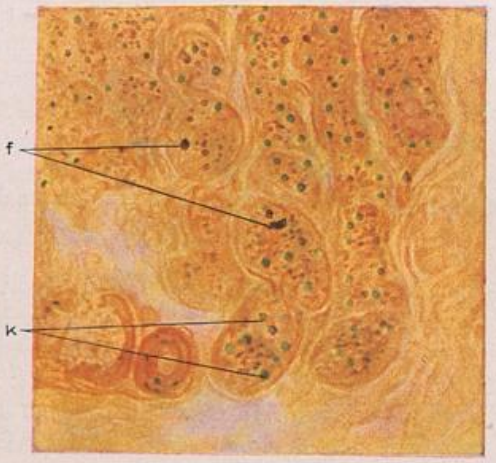

Bild 24.

Fetttröpfchen der Knäueldrüsen. Kopfhaut, frisch. Vorbehandlung mit Osmiumsäure. Färbung: Mangan — Methylgrün. Braune Fettkügelchen (f) neben grünen Kernen (k).

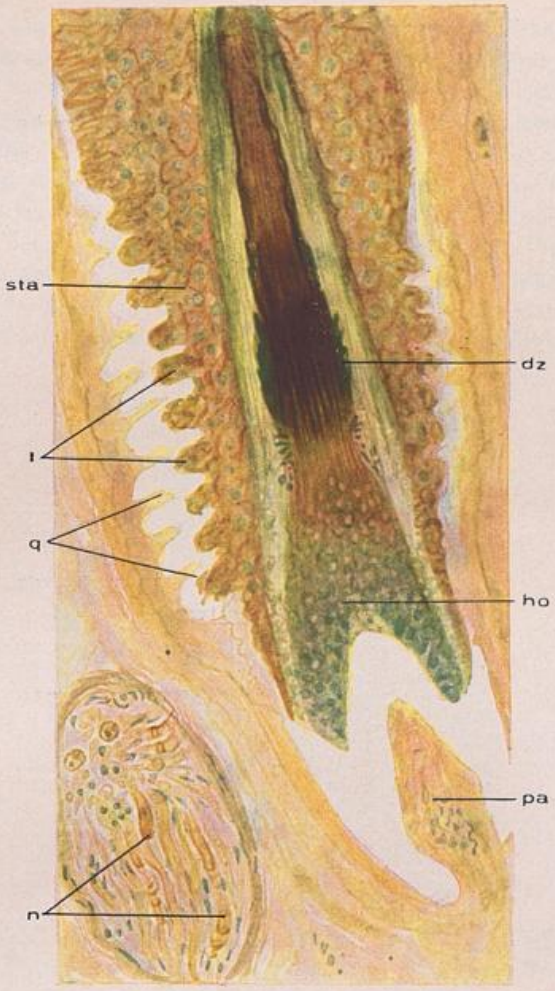

Bild 25.

Die „dunkle Zone" des Haarschaftes (dz). Kopfhaut, frisch. Mangan — Methylgrün-Färbung (MM.-Färbung). Von der Papille (pa) abgehobene Hohlwurzel (ho). Von der Balgwand abgehobene Leisten (l) der Stachelschicht (sta) des Haarbalges und in diese hineinpassende Querfalten (q) der inneren Schicht der Balgwand. Schrägschnitt eines größeren Hautnervenbündels (n).

Grenze an die weichen Zellen des Haares an, geht aber nach aufwärts rasch in die verhornten Zellen über. Der Umstand, daß sich in dieser Zone die Haarzellen färben, mag vielleicht auf einer diffusen Durchtränkung der Substanz der Rindenzellen mit flüssigem Eleidin beruhen. Doch läßt sie sich auch durch die Annahme erklären, daß sich die im Laufe der Verhornung eintretende Änderung der chemischen Konstitution des Zellprotoplasmas in einem Stadium durch eine besondere Färbbarkeit desselben kundgibt."

Rabls Beschreibung hebt ganz richtig die zwei Hauptveränderungen hervor, durch welche sich diese Anfangszone des Haarschaftes auszeichnet, ihre

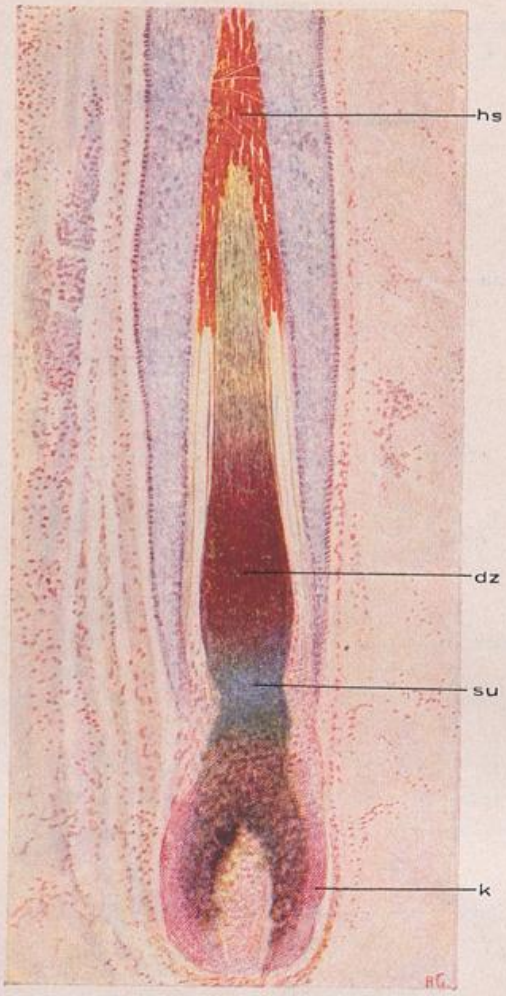

Bild 26.

Neutralviolettfärbung des Papillenhaares. Kopfhaut, frisch. Längsschnitt. Kerne neutralrot (k). Suprapapilläre Verschmälerung (su) neublau. Verbreiterte „dunkle Zone": (dz) dunkel blauviolett. Henles Scheide: (hs) tief neutralrot.

besondere Breite und Färbbarkeit. Ihre Längenausdehnung ist etwa dieselbe wie die der Papille; sie beginnt aber erst in einer Höhe, wo die Papille bereits aufhört. Da wir jetzt in der MM.-Färbung und auch im Neutralviolett (siehe unten) gute Färbungen dieser Zone besitzen, wodurch sie einer chromolytischen Untersuchung zugänglich wird, so will ich ihr einen eigenen Namen geben und bezeichne sie als die „dunkle Zone" des Haarschaftes (Bild 25).

Diese dunkle Anfangszone des Haarschaftes tritt bei der MM.-Färbung in sehr auffallender Weise hervor, aber auch schon an ungefärbten Gefrierschnitten erkennt man ihre Lage ungefähr, wenn sie auch weder oben noch unten so scharf abgegrenzt ist wie bei der MM.-Färbung. Daraus geht hervor, daß bei der Dunkel-

heit dieser Zone außer der Farbenaffinität auch noch ein physikalischer Umstand wesentlich mitspricht. Stärkere Vergrößerungen an ungefärbten Schnitten zeigen denn auch, daß wo über dem Halse des Papillenhaares die Dunkelheit beginnt, der Haarschaft von stark lichtbrechenden Längsfasern durchsetzt wird, die die schwarze Färbung total reflektierender Luftbläschen zeigen. Streifen echter Pigmentkörnchen dagegen können nicht die Ursache dieser vorübergehenden Dunkelheit sein, da auch an blonden Papillenhaaren die Erscheinung auftritt, wo die geringe Menge des zellulären braunen Pigments der Wurzel bereits am Halse des Papillenhaares vollkommen verschwindet. Das stärkere Hervortreten der dunklen Zone durch die MM.-Färbung beruht mithin darauf, daß die in dieser neu auftretenden Fasern vom Manganoxyd und Methylgrün olivengrün

Bild 27.

Wurzel eines Papillenhaares. Kopfhaut, frisch. Längsschnitt. Färbung: Gentianaviolett. „Dunkle Zone" (dz) tiefblau. Wurzelscheide (wu) blau. Deutliche Faserung der „dunklen Zone".

gefärbt werden, so daß sich hier dunkle Färbung und Lichtreflexion vereinigen. Die Einschiebung der Fasern, welche wohl mit den Waldeyerschen Haarfasern identisch sind, erklärt auch gleichzeitig die Verbreiterung der dunklen Zone. Wir haben mithin im Haarschaft, von der Wurzel angefangen, erst eine geringe, halsartige Verschmälerung, dann die Verbreiterung innerhalb der dunklen Zone und darauf erst die starke und definitive Verschmälerung an Stelle des ganz verhornten Haarschaftes zu unterscheiden.

Rabl hat schon ganz richtig bemerkt, daß die dunkle Haarzone sowohl saure wie basische Farben aufnimmt. Außer dem Methylgrün der MM.-Methode eignet sich von den basischen Farben besonders das Neutralviolett zu ihrer Darstellung. Sie nimmt aus dieser Farbmischung nur das Neublau (Bild 26) auf, während das Neutralrot von den Kernen und von der Wurzelscheide in ihren älteren Abschnitten gebunden wird. Auch die einfachen basischen Farben: Fuchsin, Gentianaviolett (Bild 27), Safranin, wenn man ihnen Karbolsäure als

Beize zusetzt, heben die dunkle Zone gut hervor und zeigen bei starker Vergrößerung und Ölimmersion auch die Faserung der Zone. Die sauren Farben

Bild 28.

dagegen, wie Säurefuchsin (Bild 28), Bordo (Bild 29), Diamingrün, Pikrokarmin und Pikronigrosin, färben wohl die dunkle Zone auch in hervorragender Weise, aber diffus, ohne Hervorhebung des Faserapparates. Sie verdecken denselben vielmehr, indem sie das umgebende Protoplasma der Haarzellen intensiv an-

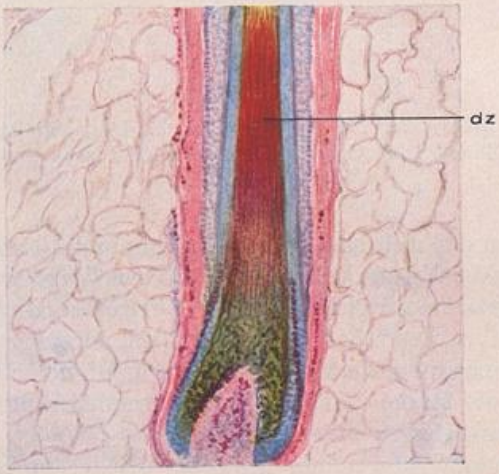

Bild 29.

Bild 28 und Bild 29 geben die „dunkle Zone" (dz) mit sauren Farben (Säurefuchsin und Bordo), ebenfalls tief gefärbt, aber ohne Andeutung der Fasern.

färben. Zwischen den Haarzellen selbst und den in ihnen entstehenden Fasern besteht also ein chemischer Kontrast: das Plasma reagiert basisch, die Fasern sauer.

Natürlich tritt die „dunkle Zone“ auch sehr gut hervor bei einfacher Färbung mit Kalipermanganat, und zwar als ein schwarzbrauner Abschnitt unterhalb des eigentlichen Haarschaftes, von der Papille noch durch den etwas helleren Haaranfang (ha) getrennt (Bild 18).

* * *

Zur Bestimmung der Reduktionsorte sind wir nicht allein auf das Kalipermanganat angewiesen. Schon seit langem kennen wir noch zwei andere Farbenindizes, welche die Reduktionsorte anzeigen. Es ist das in erster Linie die Eisen-Zyan-Färbung, in zweiter die Nitrochrysophanfärbung.

2. Farbenindex: Eisen-Zyan-Mischung.

1. Mischung von 1%igen Lösungen von Eisenchlorid und Ferrizyankalium in Wasser zu gleichen Teilen, 5 Minuten.
2. In Leitungswasser abspülen.
3. Alkohol, Öl, Balsam.

Hier reduzieren die Reduktionsorte von der von ihnen aufgenommenen Mischung das Ferrizyankalium zu Ferrozyankalium, das sich mit dem ebenfalls aufgenommenen Eisenchlorid zu Berlinerblau verbindet. Die blaue Färbung durch das letztere kann also nur dort im Gewebe eintreten, wo Reduktionsorte sind.

$$K_3FeCy_6 + KHO + H = K_4FeCy_6 + H_2O$$

Ferrizyankalium + Alkalisch reduzierendes Gewebe = Ferrozyankalium + Wasser

$$3\,K_4FeCy_6 + 4\,FeCl_3 = Fe_4(FeCy_6)_3 + 12\,KCl$$

Ferrozyankalium + Eisenchlorid = Berlinerblau + Kaliumchlorid.

In diesem Falle bedeutet aber die Reduktionsfärbung keine Anreicherung von Sauerstoff, sondern eine Abgabe von Wasserstoff und Alkali aus dem alkalisch reduzierenden Gewebe der Reduktionsorte (z. B. des Spongioplasmas, der Hornschicht usw.).

Diese „Eisen-Zyan-Färbung“ ist jedoch nicht so universell brauchbar wie die Manganfärbung, da es Orte gibt, wo sie versagt, so an der Stelle der basalen Hornschicht. Die hier bestehende basische Reaktion, durch Abscheidung der basischen Albumose: Eleidin bedingt, bewirkt an dieser Stelle eine Abscheidung von gelbem Eisenoxydhydrat, wodurch die blaue Reduktionsfärbung unmöglich gemacht wird.

3. Farbenindex: Tetranitrochrysophansäure.

Wieder andere Prozesse begleiten die Herstellung von Reduktionsbildern mittels der Tetranitrochrysophansäure ($C_{15}H_6O_4(NO_2)_4$), welche entsteht, wenn man zu einer Lösung von Chrysarobin in Eisessig rauchende Salpetersäure hinzufließen läßt. Die Schnitte kommen für diese Färbung in Xylol oder Chloroform, da die Tetranitrochrysophansäure in Wasser nicht löslich ist, und von da 5 Minuten in die gelbe Lösung von Tetranitrochrysophansäure in Chloroform oder Xylol, in welcher sich die Reduktionsorte rot färben. Auf diesem

Farbenumschlag beruht die dritte, noch seltener gebrauchte Reduktionsfärbung, die Nitrochrysophanmethode.

Charakteristisch für dieselbe — im Gegensatz zur Manganfärbung — ist das Hellbleiben nicht bloß der basalen Hornschicht, sondern auch der oberflächlichen Hornschicht. Da die Reaktion der Rotfärbung dadurch zustande kommt, daß in der Nitrochrysophansäure NO_2-Gruppen durch NH_2-Gruppen ersetzt werden, so ist das Ausbleiben der Reaktion der basalen und oberflächlichen Hornschicht wohl dadurch zu erklären, daß diese Orte keine NH_2-Gruppen freimachen können.

Am wenigsten von Nebenumständen beeinflußbar ist von den drei Reduktionsfärbungen die Manganfärbung. Wenn daher alle drei Färbungen in ihren Resultaten übereinstimmen, kann man selbstverständlich diese Bilder mit Sicherheit als reine Reduktionsbilder auffassen. Weichen dagegen die beiden letzten Färbungen stellenweise durch abnorme Färbung vom Manganbilde ab, so hat man Nebenumstände anzunehmen, wie z. B. alkalische Reaktion, welche das einfache Reduktionsbild beeinflussen. In solchen Fällen hat man sich natürlich allein an das Manganbild zu halten.

Es war nicht zufällig, daß die Existenz und Bedeutung der Reduktionsorte zuerst an der Haut gefunden wurde, und zwar dort, wo die Oberhaut in mächtigster Form verhornt ist, in der Fußsohle. Denn der Prozeß der Verhornung geht mit einer bedeutenden Abnahme des Sauerstoffgehaltes und Erhöhung des Reduktionsvermögens einher.

Unserer Beobachtung kommt dabei der regelmäßige Schichtenbau der Oberhaut sehr zustatten, da hier jede äußere Zellenlage gegenüber der inneren trockener und sauerstoffärmer ist und wir von der saftreichen und sauerstoffreichen Keimschicht durch die Stachelschicht hindurch Schritt für Schritt zu immer trockeneren und stärker reduzierenden Zellen gelangen, bis wir in den Hornzellen ein Maximum der Trockenheit und Reduktion erreichen.

Wenn wir von diesen extremen Verhältnissen an der Hornschicht der Fußsohle absehen, so haben wir aber in dem Plastin und Mesoplastin der Kerne und dem Spongioplasma einer jeden Zelle bereits sauerstoffarme, reduzierende Eiweiße vor uns, welche positiv auf unsere Reagentien für Reduktion reagieren, wenn auch nicht so stark wie das verhornte Eiweiß, das Keratin.

Der ungemein rasche Abbau des Kernes und seiner Sauerstoff aktivierenden Nukleoproteide beim Beginn des Verhornungsprozesses hat aber noch eine eingreifende weitere Folge für den ganzen Inhalt der Epithelzelle. Mit dem Verschwinden der Nukleoproteidhüllen, welche normalerweise sowohl Kern wie Kernkörperchen einschließen und beide voneinander trennen, tritt ein plötzlicher Zerfall beider, ein Freiwerden ihrer Bausteine und eine Vermischung dieser mit dem Granoplasma des Zelleibes ein. Aus diesen Trümmern bilden sich noch vor vollendeter Verhornung charakteristische Eiweißkomplexe, die wir, da sie nicht mit in die Hornsubstanz eingehen, als Begleit- oder Nebenprodukte der Verhornung bezeichnen. Die wichtigsten dieser Nebenprodukte sind das Keratohyalin, das Eleidin und das Trichohyalin. Aus dem weiteren Zerfall dieser entstehen wiederum einfachere Produkte, wie Glykogen und Ölsäure.

Nebenprodukte der Verhornung.

Keratohyalin.

Die körnchenhaltigen Zellen, welche Auffhammer unterhalb der Hornschicht entdeckte, und Langerhans als eine konstante Schicht der Oberhaut nachwies, ohne ihren Übergang in Hornzellen zu erkennen, wurden erst von P. G. Unna als normale Übergangsstufe im Verhornungsprozeß nachgewiesen und als Körnerzellen, daher die ganze Schicht als Körnerschicht (Stratum granulosum) der Oberhaut in die Wissenschaft eingeführt. Er wies nach, daß die betreffenden Körner bereits in den tieferen Lagen der Stachelschicht zuerst um den Kern herum auftreten, daß dann die Körnerschicht entsteht, indem rasch innerhalb ein bis zwei Zellagen die Körner sich bis zur Anfüllung des ganzen Zelleibes vermehren und daß sofort in der nächsthöheren Zellenlage die Körner wieder in der Weise verschwinden, daß um jedes einzelne Körnchen sich ein heller Hof bildet. Die Körnerschicht ist also eine vorübergehende, nicht absolut notwendige, aber sehr charakteristische Begleiterscheinung der Verhornung der Deckepithelien.

Waldeyer wies dann nach, daß die Substanz der Körner mit dem Hyalin von v. Recklinghausen übereinstimmt, und nannte sie deshalb Keratohyalin, da sie mit dem Prozeß der Verhornung eng verbunden ist. Das Keratohyalin schiebt sich als eine das Licht stark reflektierende Substanz zwischen die durchsichtige Stachelschicht und die durchscheinende Hornschicht wie eine mattgeschliffene Glasplatte ein und blendet in sehr wirksamer Weise die rote Farbe der Blutkapillaren an der weißen Haut des Europäers ab, wie es besonders deutlich an der Grenze des Lippenrots, am Lippensaum, hervortritt. Denn das Lippenrot ist mit einer besonders dicken Hornschicht bekleidet, die aber, beim Fehlen einer Körnerschicht, die rote Farbe der Blutkapillaren allein nicht zu verdecken vermag. Bei der Überhornung gut granulierender roter Wunden erkennt man deutlich, wie sich zuerst ein durchsichtiger Hornschichtsaum irisblendenartig über die Wunde vorschiebt und dann erst etwas später die Körnerschicht als ein tiefer liegender, bläulichweißer, undurchsichtiger Saum nachfolgt. Die sich hier gleich anfangs dokumentierende Unabhängigkeit der Verhornung von der Keratohyalinbildung treffen wir auch beim Fötus, wo die Bildung der Hornschicht der der Körnerschicht lange vorangeht, wie denn überhaupt an vielen Stellen, z. B. am Nagel, am Beethaar, an den Oberhäutchen des Papillenhaares und pathologisch bei allen Parakeratosen Hornsubstanzen auftreten, ohne daß überhaupt eine Körnerschicht gebildet wird.

In der Stachelschicht zeigt sich die Unabhängigkeit beider Bildungen schon einfach darin, daß die Verhornung der einzelnen Oberhautzelle an ihrer Peripherie vor sich geht, während das Keratohyalin gleichzeitig in ihrer Mitte aus dem Zerfall innerer Zellteile hervorgeht. Für die sonstigen Eigentümlichkeiten des Keratohyalins hat die Erforschung seiner chemischen Zusammensetzung durch die Chromolyse zureichende Erklärungen geliefert, so für die Form und Tingibilität der Körner, für ihr plötzliches Auftreten und Verschwinden.

Es hat sich nämlich gezeigt, daß die Keratohyalinkörner aus drei ganz verschiedenen Eiweißen bestehen, dem basischen Mesoplastin, dem sauren

Globulin und der sauren Zytose; erstere stammen beide aus dem Kern, die letztere aus dem Zelleib.

Betrachten wir zuerst die Form der Körner. Diese zeigt sich verschieden, je nachdem wir das Keratohyalin mit Hämatein + Alaun, dem Hauptfärbemittel seines basischen Eiweißes einfach färben, oder auf seine Überfärbung eine Entfärbung folgen lassen. Bei progressiver, einfacher Färbung erscheint unterhalb der Hornschicht ein dunkles, zusammenhängendes Netz mit massig eingesprengten Körnern von grober, eckiger, unregelmäßiger Form und sehr verschiedener Größe. Dann ist außer dem Keratohyalin noch das Plastin der Kerne und Spongioplasma der Epithelien, wenn auch schwächer, mitgefärbt. Entfärben wir diese Teile durch sauren Alkohol oder Eintauchen in Eisessig, so tritt das Keratohyalin regressiv viel deutlicher hervor als ein Schwarm feinerer, verschieden

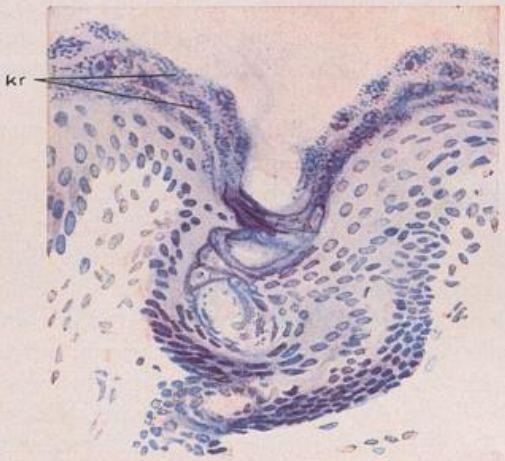

Bild 30.
Keratohyalin (kr). Fußsohle, frisch. Hämatein (Böhmer) 10 Minuten. 3%iger HCl-Alkohol. Alkohol, Öl, Balsam.

großer, rundlicher, glatter, vollkommen voneinander isolierter Körner (Bild 30). Sie sind am dichtesten um den Kern gelagert, werden gegen den äußeren Saum der Epithelzellen immer spärlicher und feiner, um schon vor diesem ganz aufzuhören. Noch stärker, nämlich blauschwarz gefärbt, erhält man die isolierten Keratohyalinkörner, wenn man sie nach der Hämatein + Alaun-Färbung 10 Sekunden in Kalipermanganat $^1/_2$ $^0/_{00}$ig taucht, ehe sie in saurem Alkohol entfärbt werden (Bild 31).

In diesen Bildern haben wir nur das aus dem Kerne ausgetretene Mesoplastin vor uns. In der Mitte eines solchen Schwarmes finden wir den atrophischen, aber zum Teil noch gut gefärbten, also noch Mesoplastin enthaltenden Kernrest, während in anderen Körnerzellen die Kernhöhle bereits, wie in den Hornzellen, leer ist.

Man kann auch durch einfache saure Farben ohne Beize das Mesoplastin gefärbt erhalten, und zwar durch den Kontrast zweier saurer Farben, von denen

die eine stärkere Affinität zum Kernplastin, die andere zum Mesoplastin besitzt. Eine solche Darstellung gibt Bild 32. Man färbt mit Nigrosin vor und mit Bestschem Karmin nach. Letzteres verdrängt das Nigrosin aus der gesamten

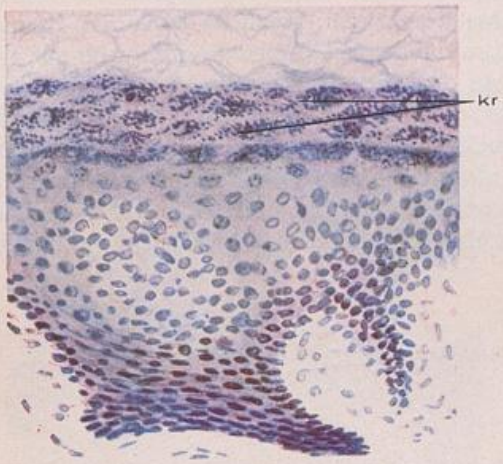

Bild 31.

Keratohyalin (kr). Fußsohle, frisch. Hämatein 10 Minuten, Aqua. $^1/_2$ ‰iges Kali hyp. 10 Sekunden, Aqua. Alkohol, Öl, Balsam.

Hornschicht, wobei die infrabasale Schicht, dunkelrot, besonders hervortritt, und färbt außerdem alle Kerne der Stachelschicht. Das Nigrosin bleibt auf dem basischen Kollagen der Kutis fixiert und gibt eine hübsche Darstellung der



Bild 32.

Keratohyalin (kr). Infrabasale Hornschicht (if). Fußsohle. Alkohol-Paraffin. 1 %iges Nigrosin 30 Minuten, Aqua. Karmin Best 5 Minuten. Differenzierungsflüssigkeit: Methylalkohol 10, Aqua destill. 10, NH_3 1 Tropfen. Alkohol, Öl, Balsam.

Papillen. Außerdem gewahrt man schon in der mittleren Stachelschicht schwärzliche Höfe um sämtliche Kerne, die sich, gegen die Hornschicht zu dunkler werdend, bis zur Körnerschicht, als Keratohyalin, verdichten. Unmittelbar über dieser ist die infrabasale Hornschicht als dunkelkarminrotes Band sichtbar.

Das basische Mesoplastin, wenn es auch die Hauptmasse des Keratohyalins ausmacht, verbindet sich in diesem doch noch mit zwei sauren Eiweißen, wie die Chromolyse desselben bei basischen Färbungen lehrt.

Ein Vorversuch mit der Methylgrün + Pyronin + Karbol-Methode beweist zunächst durch das Ausbleiben der Methylgrünfärbung, daß Nukleoproteide im Keratohyalin nicht mehr vorhanden sind. Dagegen wird es von der basischen Farbe: Pyronin und auch von allen anderen basischen Farben außer Methylgrün, so von Methylenblau, Toluidinblau, Fuchsin, Gentianaviolett und Safranin

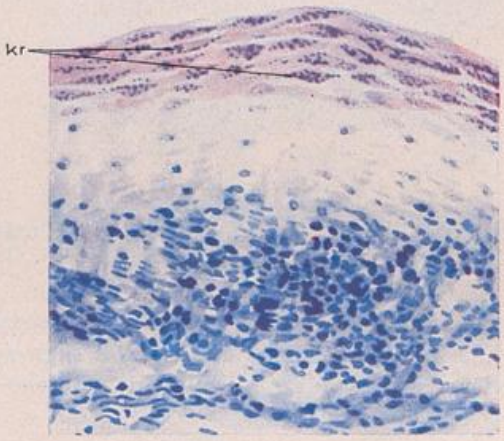

Bild 33.

Keratohyalin (Lichen acum.) (kr). Alkohol, Paraffin, 1% Toluidinblau ½ Stunde Wasser, Alkohol, Öl, Balsam.

gefärbt, unter denen sich Toluidinblau als besonders farbkräftig empfiehlt. Es zeigt sich nun, daß die mit Toluidinblau färbbare Komponente des Keratohyalins durch eine Vorbehandlung mit Wasser von 15°, 37° und 80° und ebenso durch eine 36%ige Kochsalzlösung nicht ausgezogen wird, mithin nicht aus Albumin besteht.

Dagegen spricht ihre Unlöslichkeit in kaltem und heißem Wasser, in konzentrierter Kochsalz- und Ammonsulfatlösung, in Trichloressigsäure, 1%iger Salzsäure und 1%iger Schwefelsäure dafür, daß wir es hier mit einem Globulin zu tun haben. Bild 33 ist das Globulinbild des Keratohyalins, dargestellt in einem Alkohol-Paraffin-Schnitt (von einem Lichen acuminatus) mittels Färbung durch das basische Toluidinblau. Bild 34 zeigt auch das Vorhandensein saurer Eiweiße im Keratohyalin an, und zwar durch Färbung nach Pappenheim-Unna. Während dann das Keratohyalin die basische Farbe Pyronin annimmt, färben sich die Kernreste gleichzeitig mit dem basischen Methylgrün in Kontrastfarbe. Die Kerne der Stachelschicht und Kutis sind blaugrün gefärbt, das Plasma und der größte Teil der Hornschicht rot.

Diesen Globulingehalt des Keratohyalins fand Unna[1]) 1914 auf chromolytischem Wege, und bereits im nächsten Jahre publizierten Kreibich[2]) und im folgenden Herxheimer und Nathan[3]) die interessante Tatsache, daß in den Zellen der Körnerschicht regelmäßig die Kernkörperchen aus dem Kern in den Zellenleib auswandern. Da diese die einzigen Formelemente der Zelle sind, welche innerhalb einer Nukleoproteidhülle Globulin enthalten, so erklärte sich dadurch mit einem Male die Anwesenheit des Globulins auch in dem Komplex des sich frei in der Zelle bildenden Keratohyalins.

Nun war nur noch die Anwesenheit der Zytose in diesem Komplexe festzustellen oder, mit anderen Worten, nachzuweisen, daß auch das in der ganzen Zelle zerstreute Granoplasma bei der Bildung des Keratohyalins beteiligt sei. Dieser Bestandteil des Keratohyalins war schon seit langer Zeit aus zwei Um-

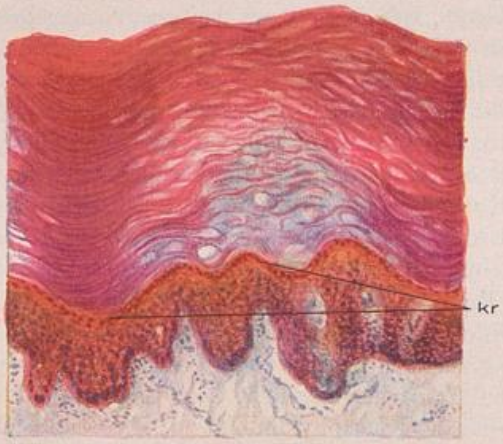

Bild 34.
Keratohyalin (kr). Fußsohle, frisch. Pappenheim-Unna-Färbung 20 Minuten, Wasser, Alkohol, Öl, Balsam.

ständen, allerdings nur mit großer Wahrscheinlichkeit erschlossen worden. Einerseits, weil das Gesamtvolumen des Keratohyalins in einer Körnerzelle stets bei weitem größer war als das des Kerns. Es mußte somit auch ein Bestandteil des Zellenleibes einen Beitrag zu seiner Bildung geliefert haben. Andererseits entsprach die Verteilung des Keratohyalins in der Körnerzelle der des Granoplasmas in den Stachelzellen, aus denen die Körnerzellen hervorgehen. Die Substanz, aus der das Granoplasma besteht, die Zytose, mußte also, wenn diese Schlußfolgerungen richtig waren, neben dem Globulin im Keratohyalin nachgewiesen werden.

Das war nun nicht so ganz leicht, da beide Eiweiße nicht nur die tinkto-

---

[1]) P. G. Unna, Zur Chemie der Zelle. Keratohyalin. Berliner klinische Wochenschrift 1914, Nr. 13.

[2]) Kreibich, Keratohyalin. Archiv für Dermatologie 1915, Bd. 121, Heft 2.

[3]) Herxheimer und Nathan, Über Herkunft und Entstehung des Keratohyalins. Archiv für Dermatologie 1916, Bd. 123, S. 399.

riellen, sondern auch manche chemische Eigenschaften gemeinsam haben, so die Löslichkeit in schwachen und Unlöslichkeit in konzentrierten Neutralsalzlösungen. Doch gelang der chromolytische Nachweis beider nebeneinander unter Benutzung einiger Lösungsverhältnisse, welche bei beiden Substanzen verschieden sind.

Man löst aus denselben Schnitten einer keratohyalinreichen Oberhaut, z. B. der Fußsohle, einerseits nur die Zytose durch heißes Wasser, andererseits nur das Globulin durch konzentrierte Essigsäure heraus. In beiden Fällen erhält man dann bei der Färbung mit Toluidinblau Bilder der sauren Bestandteile des Keratohyalins. Diese Partialbilder des Keratohyalins sind aber nicht gleich. Das mit heißem Wasser behandelte, zytosefreie, globulinhaltige Präparat zeigt es grobkörnig, das mit Essigsäure hergestellte, globulinfreie, zytosehaltige dagegen sehr feinkörnig, staubförmig.

Außerdem gibt dann noch die „Kernkörperchenprobe" auf Globulin einen weiteren Beweis, daß in den mit heißem Wasser behandelten Schnitten das Globulin noch erhalten, in den mit Essigsäure behandelten verschwunden ist. Diese Probe liefern die stets mit Globulin erfüllten Kernkörperchen der Keimschicht und Stachelschicht an denselben Schnitten, die zum Nachweis des Globulins im Keratohyalin mit globulinlösenden Mitteln behandelt werden. Was dort Globulin löst (konzentrierte Essigsäure), beseitigt auch die Hauptmasse aller Kernkörperchen in der Keim- und Stachelschicht derselben Schnitte. Diese „Kernkörperchenprobe" auf Globulin ist einer allgemeinen Anwendung in der Histochemie fähig.

Mit diesem Nachweis der beiden in jeder normalen Epithelzelle vorkommenden sauren Eiweiße neben dem basischen Mesoplastin in dem Komplex des Keratohyalins war nicht nur eine volle Harmonie zwischen den chemischen und histologischen Tatsachen erreicht, sondern auch ein befriedigendes biologisches Verständnis der Keratohyalinbildung. Diese läßt sich nämlich biologisch am einfachsten erklären, wenn man sie als einen Folgezustand des allgemeinen Sauerstoffverlustes auffaßt, der den Beginn jeder Verhornung einleitet. Wie das Sauerstoffreagens, Rongalitweiß zeigt, gehört ein maximaler Sauerstoffgehalt zu den normalen Bestandteilen jedes Kernnukleoproteids, und es ist daher sehr begreiflich, daß ein Sauerstoffverlust an dieser Stelle einen Abbau der Nukleoproteide überhaupt zur Folge hat. Ebenso begreiflich ist es, daß ein solcher Nukleoproteidabbau zuerst an dem abgelegensten, am weitesten vom Blutsauerstoff entfernten Nukleoproteidorte eintreten muß. Dieses ist die Nukleoproteidhülle des ganz zentral gelegenen Kernkörperchens. Ihr Schwund an dieser Stelle macht aber den Globulininhalt des Kernkörperchens frei, und dieser wandert nun — gleichsam aus Nukleoproteidnot — zunächst an den noch nukleoproteidreichen Rand des Kernes, überall die Schmelzfäden des fadenziehenden Nukleoproteids nach sich ziehend, ähnlich wie bei dem künstlichen Transport der Kernbestandteile in Schnitten, die man mit konzentrierten Salzlösungen behandelt[1]), und tritt dann weiter in den Zellenleib selbst ein.

---

[1]) P. G. Unna, Über spontanen und künstlichen Transport von Zellsubstanzen und über Kochsalz als mikrochemisches Reagens. Monatshefte für praktische Dermatologie 1901, Bd. 33, S. 342.

Derselbe, Histologischer Atlas, 6/7, Taf. XXXVIII und XXXIX.

Dem Abbau des Kernkörperchens folgt der des größten Sauerstoffortes, des Kernes, selbst, und an diesem führt der Nukleoproteidverlust zur Bloßlegung des Mesoplastins. Anstatt mit dem sauren Nukleoproteid, verbindet sich nun das freigewordene basische Mesoplastin mit den anderen beiden sauren Eiweißen der Zelle, dem freigewordenen sauren Globulin des Kernkörperchens und weiterhin mit der sauren Zytose des Zellenleibes.

Die Keratohyalinbildung bedeutet also die Entstehung eines vergänglichen Gebildes in der Epithelzelle, das sich beim Untergang ihrer Sauerstoffforte: des Kernkörperchens und des Kernes, und zwar in dem Augenblicke bildet, wenn das sie alle überziehende und auseinanderhaltende Nukleoproteid an Sauerstoff verarmt und dem Schwunde anheimfällt. Dieses transitorische Restgebilde, das vollkommen sauerstofflose Keratohyalin, kann natürlich Rongalitweiß nicht mehr bläuen und sich mit Methylgrün nicht mehr färben. Es geht aber seiner Zusammensetzung nach mit den oben genannten basischen Farben, die alle Globulin- und Zytosefärber sind, Verbindungen ein ebenso wie mit dem spezifischen, sauren Mesoplastinfärber: Hämatein + Alaun.

Es fragt sich, ob bei dieser gründlichen Auflösung der Kernsubstanz auch noch deren freiwerdende letzte Grundlage, das Plastin, mit in den Keratohyalinkomplex eingeht. In diesem Falle müßte man, da das Plastin sich mit allen sauren Farben färbt, auch mit einer einfach sauren Farbe ein Bild des Keratohyalins gewinnen. Das ist aber, wenn überhaupt, nur in sehr beschränktem Maße der Fall. Von den gebräuchlichen sauren Farben erzielt man nur mit den stärksten, Wasserblau und Bordo, ein Bild der gröbsten Körner, und diese treten nur undeutlich hervor, da das umliegende Plastin und Spongioplasma stark mitgefärbt werden. Eine gute, isolierte Färbung des Keratohyalins erhält man mit einfachen sauren Farben also nicht. Die in dasselbe eventuell eingehende Plastinmasse ist jedenfalls zu gering und spielt neben der bedeutenden Masse des Mesoplastins keine Rolle.

Gar keinen Teil an der Entstehung des Keratohyalins haben sodann die widerstandsfähigeren Teile der Stachelzelle: das Spongioplasma, die Zellmembran und die basische Grundlage der Epithelfasern, die sämtlich unverändert aus der Stachelschicht durch die Körnerschicht in die Hornschicht übergehen.

Es sind also drei Eiweiße: Mesoplastin, Globulin und Zytose, aus denen sich beim Schwund der Nukleoproteide diese glänzende Begleiterscheinung der Verhornung aufbaut. Das Wunderbarste dabei ist die Schnelligkeit, mit der sich diese Geburt vor unseren Augen vollzieht. An den meisten Stellen der Haut läuft der ganze Prozeß in einer einzigen Zellenlage ab. Nur an hochgeschichtetem Epithel, wie an der Fußsohle, beim spitzen Kondylom, füllen sich mehrere Zellenlagen (4—6) mit Keratohyalin, ehe die Verhornung eintritt.

Ebenso plötzlich und geschwind vollzieht sich dann wieder der Abbau des Keratohyalins, wobei außer einem Kohlenhydrat eine Reihe gut charakterisierter und tinktoriell nachweisbarer Eiweiße und Lipoide und gewisse Aminosäuren frei werden und die nächsten 2—4 Zellenreihen erfüllen. Es sind dies: Glykogen, die basische Albumosenverbindung: Eleidin, Ölsäure und die Hemigruppe Kühnes: Tyrosin, Tryptophan und Zystin, die ihrerseits wieder zum Aufbau der Hornzellenmembran dienen.

Wie der plötzliche Schwund des Nukleoproteids bei dem eintretenden

Sauerstoffmangel die Entstehung des Keratohyalins einleitet, so signalisiert der rasche Zerfall des Keratohyalins die beginnende Verhornung der Oberhautzelle.

Die Aufklärung der chemischen Struktur des Keratohyalins gibt uns ferner auch Fingerzeige für die möglichen tinktoriellen Darstellungen desselben. Den drei Eiweißen, aus denen es besteht, müßten eigentlich drei verschiedene Färbungen entsprechen. Da aber die Färbungen für das Globulin und für die Zytose zusammenfallen, gibt es nur zwei grundverschiedene Arten der Färbung, eine saure für das basische Mesoplastin und eine basische für die gleichzeitige Färbung des Globulins und der Zytose. Will man auch diese getrennt erhalten, so muß man die Schnitte vor der Färbung, wie schon erwähnt, entweder mit heißem Wasser oder konzentrierter Essigsäure behandeln.

a) Die Mesoplastinfärbung des Keratohyalins (Bild 30).

Sie geschieht mit dem spezifischen Färber des Mesoplastins, einer Lösung von Hämatein + Alaun. Nach Überfärbung mit dieser entfärbt man gewöhnlich mit salzsaurem Alkohol oder Essigsäure. Das hat seine Berechtigung, da das Mesoplastin in beiden Säuren unlöslich ist. Aber noch farbkräftigere Bilder erhält man, wenn man das Hämatein in den Schnitten vor der Entwässerung in Alkohol durch Eintauchen in stark oxydierende Mittel noch weiter oxydiert, z. B. durch Wasserstoffsuperoxyd, Chromsäure oder Kalipermanganat, am besten durch letzteres.

Die Formel für diese Färbung (Bild 31) lautet also:

1. Lösung von Hämatein + Alaun, 5 Minuten.
2. In Leitungswasser gründlich abspülen.
3. $^1/_2\,^0/_{00}$ige Lösung von Kalipermanganat, nur kurz eintauchen.
4. In Leitungswasser gründlich abspülen.
5. Alkohol absolutus, Öl, Balsam.

b) Die Globulin- und Zytose-Färbung des Keratohyalins (Bild 34).

Diese Färbung geschieht am zweckmäßigsten mit dem Dibasichrom von Pappenheim-Unna, da man dann gleichzeitig die Kerne durch das Methylgrün in Kontrastfarbe und dadurch besonders klare Bilder über den Zerfall des Kernes und die Bildung des Keratohyalins erhält; allerdings nur eines kleineren Teiles vom Keratohyalin, nämlich nur seiner sauren Eiweiße. Daher sind diese Bilder sehr fein und viel zarter als die gröberen Mesoplastinbilder. Man hat aber nicht nur den Vorteil, neben den pyroninroten Keratohyalinkörnern noch die sauren Nukleoproteidreste als blaugrüne Tropfen zu erkennen, sondern durch die pyroninrote Färbung der Granoplasmakörnchen im Zellenleibe den Übergang auch dieser in das Keratohyalin der Körnerschicht. Dadurch entsteht hier ein wolkiges, weniger scharf abgesetztes Bild der Körnerschicht als bei ihrer Mesoplastinfärbung.

Die Formel der Pappenheim-Unna-Färbung hierfür lautet:

1. Methylgrün + Pyronin + Karbol-Mischung, 20 Minuten.
2. Kurz abspülen in Wasser.
3. Kurz Alkohol absolutus.
4. Öl, Balsam.

Eleidin.

Das Eleidin wurde von Ranvier entdeckt, welcher vorzugsweise mit dem Dioxychrom: Pikrokarmin arbeitete. Diesem scharfsinnigen Histologen konnte es nicht entgehen, daß in den von ihm aus freier Hand gemachten Schnitten durch die Hornschicht der Fußsohle neben der pikringelb gefärbten, harten Hornsubstanz eine dickflüssige Masse vorhanden war, welche sich gleichzeitig mit dem Karmin seines Pikrokarminats rot färbte und, besonders klar in der Höhe der basalen Hornschicht, aus den angeschnittenen Hornzellen hervorquellend, sich auf deren Oberfläche in Form von Strandlinien ablagerte. Da diese tropfbar flüssige Masse fettähnlich glänzend aussah, nannte er sie: Eleidin.

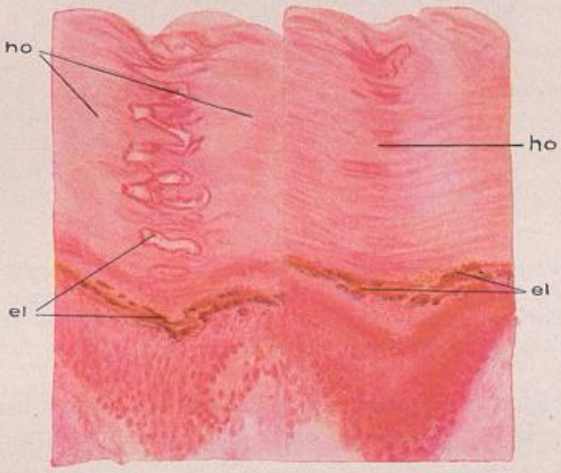

Oberfläche. Unterfläche.

Bild 35.

Eleidin (Fußsohle, Alkohol-Paraffin) zeigt in einem Doppelbild das auf die Oberfläche und Unterfläche eines und desselben Schnittes heraustretende Eleidin (el) in der Höhe der basalen Hornschicht (ho). Karminfärbung nach Best 5 Minuten. Zweimal Differenzierungsflüssigkeit: Aqua destill., 10 Tropfen, Methylalkohol 10 Tropfen, Liqu. ammon. caust. 1 Tropfen, 5 Minuten und 3 Minuten. Alkohol, Öl, Balsam.

In Bild 35 sind die Tröpfchen des Eleidins mittels des Bestschen Karmins dargestellt, und zwar die Bilder der Ober- und Unterfläche eines und desselben Schnittes nebeneinander, wie sie beim Gebrauche der Mikrometerschraube sukzessive hervortreten. Das Bild 36 zeigt uns die Eleidintropfen im Kontrast mit einer vorhergehenden Pikrinfärbung. Auch stellen wir heute noch das Eleidin nach dem Prinzip von Ranvier dar mittels eines pikrinhaltigen Dioxychroms; nur haben wir den Karmin durch Nigrosin ersetzt (Wile[1], 1909). Das Pikronigrosin gibt noch schärfere Kontraste zwischen gelber Hornschicht und blauschwarzem Eleidin. Das Bild 37 zeigt einen solchen Schnitt durch die in Alkohol und Paraffin gebrachte Fußsohlenhaut. Die Kutis ist durch Nigrosin dunkelblau

[1]) Udo J. Wile, Das Eleidin der basalen und superbasalen Hornschicht. Monatshefte für praktische Dermatologie 1909, Bd. 48, S. 245.

gefärbt, ebenso die Kerne der Stachelschicht, während das reduzierende Plasma etwas Pikrinsäure aufgenommen hat, so daß die Stachelschicht im ganzen

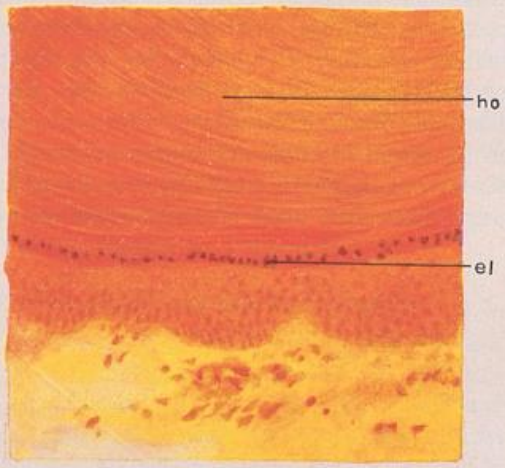

Bild 36.

Eleidin (el). Fußsohle, Alkohol-Paraffin. Eleidintropfen der Oberfläche des Schnittes in der Höhe der basalen Hornschicht (ho). Färbung: Pikrokarmin (nach Best). Die Pikrinsäure färbt die Cutis durch Säure-Basen-Affinität, die Hornschicht durch oxypolare Affinität. Pikrinsäurevorfärbung 2 Minuten, Karmin Best wie Bild 35.

grünlichgrau erscheint. Die basale Hornschicht ist als stark reduzierende Schicht rein pikringelb gefärbt; ebenso die obere und mittlere Hornschicht. Nur die

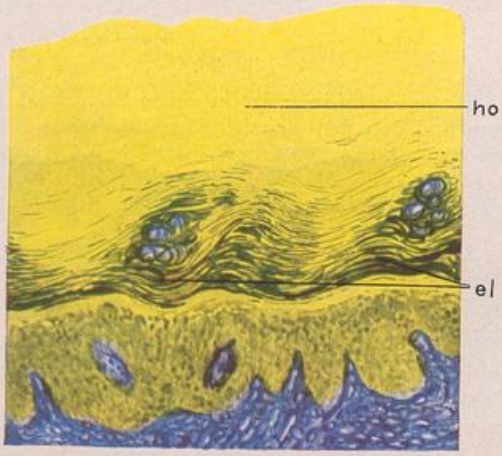

Bild 37.

Eleidin (el). Fußsohle, frisch. Pikrinsäure. Nigrosin. Hornschicht (ho).

suprabasale Hornschicht zeigt, besonders um die Schweißporen, durch ihre blauschwärzliche Färbung mit dem sauren Nigrosin einen erheblichen Gehalt der Hornzelle an dem basischen Eleidin an.

Dieser Eleidingehalt der Hornschicht tritt schon sehr früh, in den letzten Embryonalmonaten, auf, viel früher als die Keratohyalinbildung beginnt. Das Eleidin findet sich daher bereits wohlausgeprägt in der Vernix caseosa des Neugeborenen. Bild 38 gibt einen Schnitt durch die Haut eines Neugeborenen wieder mit darauf sitzender Vernix. Die Fixation geschah in Flemmings Lösung; durch die Osmiumsäure wurde der Inhalt einer Talgdrüse (ta) geschwärzt und oberflächliche Lagen der Vernix gelblichgrau gefärbt. Eine Nigrosinfärbung des Schnittes ergab dann eine blauschwarze Linie, dem Eleidingehalt dieser jugendlichen Oberhaut entsprechend (Bild 38).

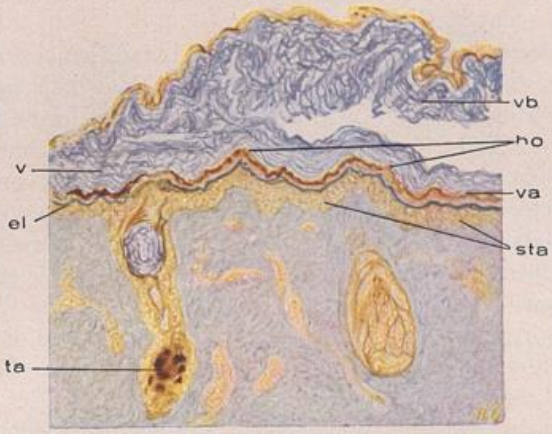

Bild 38.

Eleidin der Haut eines Neugeborenen, die noch mit Vernix caseosa (v) bedeckt ist. Fixierung in Flemmings Lösung. Nigrosinfärbung. (Vgl. auch Kapitel: Vernix caseosa.) V. a = haftende Vernixschicht. V. b = sich ablösende Vernixschicht. ta = Talgdrüse. sta = Stachelschicht. el = durch Nigrosin blaugefärbte Lage des Eleidins. ho = durch Osmium geschwärzte Lage der Hornschicht des Neugeborenen.

Sowohl beim Pikrokarmin wie beim Pikronigrosin benutzen wir den Umstand, daß — im Gegensatz zum Eleidin — die Hornsubstanz stark reduziert ist und daher eine besonders starke Affinität zu der hoch oxydierten Pikrinsäure besitzt, während sie das saure Nigrosin dem basischen Eleidin überläßt. Bei dieser Methode walten mithin beide Arten der Affinität ob, beim Eleidin die Base-Säure-Affinität, beim Keratin die oxypolare.

Pikro-Nigrosin-Färbung.

1. Konzentrierte wässerige Pikrinsäurelösung 5 Minuten, Wasser.
2. 1%ige wässerige Nigrosinlösung 1 Minute, Wasser.
3. Alkohol, Öl, Balsam.

Gegen Ranviers Ansicht, daß im Eleidin ein fettähnlicher Körper vorliege, erhob sich zunächst Ciliano[1]) (1908), der auf Lösungsversuchen fußend, die glänzende in der basalen Hornschicht eingeschlossene Flüssigkeit für ein

[1]) Ciliano, Eleidin. Monatshefte für praktische Dermatologie, 1908, Bd. 46, S. 435.

Albumin, also ein genuines Eiweiß erklärte. Ihm gegenüber vermutete dagegen Liebreich in dem Eleidin ein Gemisch von Eiweiß und Fett und kam damit der Wahrheit ziemlich nahe. Wile endlich konstatierte das Vorkommen von Eleidin in Form perinukleärer Ringe in der superbasalen Hornschicht, und Lorberbaum[1]) (1925) fand es bei chromolytisch vorbehandelten Schnitten in allen Lagen der Hornschicht, so daß sich die Lagerung um die Kernhöhlen der Hornzellen allgemein als ein Zeichen beginnender Lösung des Eleidins erwies. Derselbe Autor konnte auch, gestützt auf die chromolytische Untersuchung von Gefrierschnitten der Hornschicht, nachweisen, daß bei der gebräuchlichen, kurzen Alkoholfixation der Hornschicht immer schon ein Teil des Eleidins der Lösung anheimfällt und nicht im Schnitt erscheint.

Erst die Darstellung des Eleidins in Gefrierschnitten ergibt denn auch das vollständige, das wirkliche Bild des Eleidins. Dasselbe zeigt topographische Verschiedenheiten je nach dem Sitze und der Dicke der Hornschicht. Es verhält sich anders in der Fußsohlenmitte, wo die Hornschicht dünner ist, als in der dicken Hornschicht der Hacke und der Zehenballen. Dort unterscheidet man durchweg drei Schichten, eine untere, eleidinfreie, bei Pikronigrosinfärbung gelbe, infrabasale, sodann eine mittlere, blauschwarze, die basale und mittlere Hornschicht umfassende, die reich an Eleidin ist, und eine obere, mit der Endschicht zusammenfallende, die wiederum gelb ist und des Eleidins entbehrt. An der dicken Hornschicht der Hacke und Fußballen tritt zu dieser horizontalen Schichtung des Eleidins eine vertikale infolge der hier steilwelligen Anordnung des epithelialen Leistensystems und des Papillarkörpers und der daher möglichen Unterscheidung von „Bergen" und „Tälern" in der Hornschicht.

In den Wellenbergen oberhalb der Papillenköpfe, wo in der dicken Hornschicht sich ein Flüssigkeitsmaximum befindet, zeigt die Pikronigrosinfärbung auch einen reichen Gehalt an blauschwarzem Eleidin; man kann hier also auch von einem Eleidinmaximum reden. Im Gegensatze dazu sind die Wellentäler der Hornschicht sehr arm an Eleidin, ebenso wie die Endschicht; diese trockensten Regionen der Hornschicht scheinen nur aus Hornsubstanz zu bestehen.

Es ist das Verdienst von Lorberbaum, gezeigt zu haben, daß dieser Schein trügt. Bei Vorbehandlung der Schnitte mit Säuren und Alkalien, welche eine Quellung der Schnitte bewirken, zeigt die nachfolgende Pikronigrosinfärbung auch diese Hornschichtregionen beladen mit Eleidin, welches in trockenem Zustande, von Keratin umhüllt, nicht färbbar war. Lorberbaum nannte dieses erst bei der Chromolyse sichtbar werdende Eleidin: latentes Eleidin.

Das Bild 39 gibt einen Schnitt derselben Fußsohlenhaut wie das Bild 37, aber nach dreistündiger Vorbehandlung mit 3% Salzsäure. Aus den Hornzellen ist dadurch das Eleidin freigeworden und färbt sich durch Pikronigrosin blauschwarz. Man sieht, daß nur die Wellentäler frei davon sind, während die Wellenberge ein Maximum davon tragen sowie die normalerweise davon ganz freie Endschicht.

Das latente Eleidin hat ganz dieselben Lösungs- und Fällungseigenschaften wie das normale Eleidin. Es ist wie dieses völlig löslich in kochendem Wasser,

---

[1]) Leon Lorberbaum und P. G. Unna, Das Eleidin. Eine chromolytische Studie. Dermatologische Wochenschrift 1925, S. 1519.

bei Körpertemperatur in starken und mittelstarken Säuren und Alkalien, dagegen unlöslich in Essigsäure, Salzlösungen und Alkaloidreagenzien.

Die Löslichkeit in kochendem Wasser und warmer Salpetersäure spricht genauer dafür, daß der eiweißartige Anteil des Eleidins eine Albumose, und seine Färbbarkeit nur mit sauren Farben, daß er eine basische Albumose ist. Lorberbaum konnte diese als ein Histon dadurch näher kennzeichnen, daß sie auch schon von verdünnten Salzlösungen und von Alkaloidreagenzien in neutraler Lösung gefällt wird. Von den basischen Protaminen unterscheidet sich der Eiweißanteil des Eleidins durch seine Löslichkeit in Pepsin + HCl.

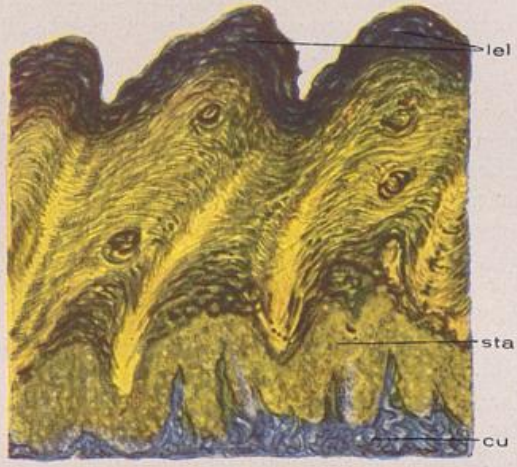

Bild 39.
Latentes Eleidin (lel). Fußsohle, frisch. Vorbehandlung mit 3%iger Salzsäure. Pikrinsäure, Nigrosin. Stachelschicht (sta), Cutis (cu).

Somit stellt das Eleidin chemisch eine Verbindung dar von Histon mit den Cholesterinestern, die bereits Unna und Golodetz[1]) als universelle Bestandteile der Hornschicht nachgewiesen haben. Diese beiden Anteile des Eleidins, der eiweißartige und fettartige, sind so fest verbunden, daß, um die Hornschicht von beiden gleichzeitig zu befreien, die Lösung nur eines Anteils bei genügend langer Einwirkung ausreicht; so kann es z. B. allein durch Kochen mit Wasser ebenso gut geschehen wie allein durch längere Behandlung mit Benzin bei 60°.

Lorberbaum kommt zu dem Schlusse, daß die von Unna und Golodetz[2]) makrochemisch dargestellten Hornalbumosen identisch sind mit dem Eleidin der Histologen und also auch eine chemische Verbindung von Histon mit Cholesterinestern darstellen.

---

[1]) P. G. Unna und Golodetz, Zur Chemie der Haut, I. Der mikrochemische Nachweis des Cholesterins in der menschlichen Haut. Monatshefte für praktische Dermatologie 1908, Bd. 47, S. 179 und 242.

Dieselben, Die Cholesterinester der Hornschicht. Biochemische Zeitschrift 1910, Bd. 25, Heft 4/5, S. 425.

[2]) P. G. Unna und Golodetz, Neue Studien über die Hornsubstanz, I. Monatshefte für praktische Dermatologie 1907, Bd. 44, S. 397. und II. Ebd. 1908, Bd. 47, S. 62.

Dieselben, Die Hornalbumosen und ihre Bedeutung für die Dermatologie. Dermatologische Wochenschrift 1917, S. 369.

Das Trichohyalin der Wurzelscheide.

Die feinere Histologie der Wurzelscheide ist nicht so bekannt, daß es sich nicht verlohnte, ehe wir auf die Histochemie derselben eingehen, vorher einen kurzen Überblick über die hier in Betracht kommenden histologischen Elemente zu geben.

Wenn sich aus dem in die Tiefe der Haut vorgedrungenen Epithelfortsatz ein Haar bildet, erhebt sich nicht nur in der Mitte desselben über der Papille durch rasches Epithelwachstum ein nach oben zugespitztes kegelförmiges Gebilde, der „primitive Haarkegel", sondern gleichzeitig mit ihm vom Halse der Papille aus in der Form eines Kegelmantels ein Epithelgebilde eigener Art, welches den Haarkegel allseitig umgibt, ein aus drei Zellenlagen bestehender Hohlkegel. Dieser ist die Anlage der Wurzelscheide.

In diesem eigenartigen Hüllgebilde klingen die nicht unbedeutenden Druckkräfte ab, welche vom stark wachsenden Haarkeime ausgehen und allen Zellenlagen dieser Region besondere Formen aufprägen. Nach außen davon bleibt die übrige Stachelschicht des Epithelfortsatzes ruhig liegen, vom Haarwachstum unberührt[1]). Nur die Wurzelscheide wächst mit dem Haar aus der Tiefe hervor und wird, wenn das schneller wachsende Haar die Oberfläche der Haut erreicht, von diesem durchbrochen. Im oberen Drittel des Haarbalges, in der Gegend, wo die Talgdrüsen ihr Sekret dem Haare zuführen, bröckelt auch die Wurzelscheide Zelle für Zelle ab, es sei denn, daß sie, unter pathologischen Verhältnissen stärker zusammenhaltend, das Haar noch streckenweise begleitet und dann wie eine Manschette umgibt.

Da die Wurzelscheide gerade dort abbröckelt, wo das Haar sich frei über die Oberfläche der Haut erhebt, kann man sie nicht als eine Schutzhülle für das Haar betrachten. Ebensowenig hat sie eine mechanische Funktion gegenüber dem Epithel des Haarbalges zu verrichten. Sie ist nur die Folge und der Ausdruck der übermächtigen Zellvermehrung des Keimepithels an der Papille mit ihrem halbkugelförmig nach außen und oben gerichteten Wachstumsdruck, welches durch den Widerstand des zylindrischen, nach unten abgeschlossenen Haarbalges in eine einseitig nach oben gerichtete, vertikale Bewegung gedrängt wird. Indem sie diese Umformung der Druckrichtungen aus einer ursprünglich die Papille gleichmäßig umgebenden Hohlkugel in einen der Papille aufsitzenden Hohlzylinder in sich aufnimmt, stellt sie als Ganzes, trotz ihrer Zusammensetzung aus drei Zellenlagen, einen einheitlichen, fest zusammengepreßten Hohlzylinder dar, die Gleitschiene des Papillenhaares für seinen Durchgang durch den Haarbalg.

---

[1]) Es ist eine zu Mißverständnissen führende, aber hartnäckig wiederkehrende Bezeichnung, welche diesen Rest der Oberhaut des Haarbalges „äußere Wurzelscheide" nennt; sie ist so widersinnig, als wenn man den Kasten, in dem ein in seiner Scheide steckender Säbel aufbewahrt wird, als „äußere Säbelscheide" bezeichnen würde. Sie stützte sich bei Henle, welcher die Ausdrücke: „äußere und innere Wurzelscheide" einführte, auf die falsche Ansicht, daß die Wurzelscheide die Hornschicht der Oberhaut des Haarbalges sei, also von außen nach innen wüchse. Schon Reichert wies ihm nach, daß sie vom Grunde des Balges nach oben wächst. 1875 gab ich dann die genaue Beschreibung der Mutterzellen der Wurzelscheide am Grunde des Haarbalges, am Papillenhalse, die 1876 von v. Ebner bestätigt wurde. 1889 nahm Kölliker in seinem klassischen Lehrbuche meine Bezeichnungen: Wurzelscheide und Oberhaut (Stachelschicht) des Haarbalges an statt: „zweier Wurzelscheiden", deren Annahme von jeher eine unnötige und verwirrende Komplikation in die Lehre vom Haar gebracht hat. Es gibt also nur eine Wurzelscheide. Das ist nun seit 50 Jahren bekannt; aber die Lehrbücher wiederholen immer noch den alten Irrtum von den „zwei Wurzelscheiden".

Diese einheitliche Funktion der Wurzelscheide verträgt sich sehr wohl mit einer großen Verschiedenartigkeit der Zellformen der einzelnen Lagen innerhalb derselben, welche sich daraus erklärt, daß die Mutterzellen nicht auf einer ebenen Fläche, sondern in verschiedenen Höhen des Papillenhalses angeordnet sind. Dadurch wird es bewirkt, daß die äußere der drei Lagen, die Henlesche Schicht, welche tiefer unten am Papillenhalse entsteht, die etwas höher oben entspringende Huxleysche Schicht von außen umgreifen muß, wodurch sie natürlich einem größeren Gegendrucke von außen ausgesetzt ist. Ein sicherer Beweis hierfür ist die Tatsache, daß sie bedeutend früher, d. h. tiefer unten im Balge, bereits verhornt als die Huxleysche Schicht.

Besonders in die Augen springend ist der die Verhornung begünstigende Einfluß des äußeren Druckes am Kreise des größten Druckes, am Papillenäquator, indem hier nicht die dem Haare näher liegende Huxleyschicht, wohl aber die weiter nach außen liegende Henleschicht plötzlich verhornt.

Abgesehen von etwas verschiedenen Zellformen (Henlezellen breiter, polygonal, quer abgestutzt; Huxleyzellen schmäler, spitzer ausgezogen, spindelförmig) und dem verschiedenen Termin der Verhornung sind die beiden äußeren Lagen der Wurzelscheide sonst ziemlich gleichartig gebaut, wie sie denn auch weiter oben im Balge wieder zu einer einheitlichen Membran verschmelzen. Abweichend gebaut ist dagegen die innerste, dritte Lage, das „Oberhäutchen der Wurzelscheide". Seine Mutterzellen am Papillenhalse erhalten den geringsten Nachschub, bilden daher keine Folge von Zylinderzellen, sondern bleiben kubisch und werden durch den radiären Druck zu flachen Bändern gepreßt, welche senkrecht zu den Zellen der beiden anderen Schichten, also im Balge horizontal mit spiraliger Aufwärtsdrehung orientiert sind. Die dürftige Ausbildung und der minimale Zellinhalt harmonieren mit der besonderen Funktion des Oberhäutchens der Wurzelscheide, die Grenzschicht gegen das rascher innen aufsteigende Haar zu bilden. Als solche hat sie ihr Gegenstück in dem Oberhäutchen des Haares selbst, welches von ähnlich plasmaarmen Zellen gebildet wird, die aber vertikal wie die Haarzellen selbst orientiert sind. Beide Oberhäutchen entspringen von benachbarten und völlig gleichen — nämlich pigment- und trichohyalinlosen — Mutterzellen am Papillenhalse und sind eine Zeitlang nach ihrer Verhornung noch sperrzähnig verbunden, lösen sich aber weiter oben im Balge voneinander, wodurch sich jene kapilläre Spalte zwischen Wurzelscheide und Haarschaft vorbereitet, welche für das Eindringen von Spalt- und Fadenpilzen in das Haar später so wichtig ist.

Würde nun die Verhornung der Henleschicht und Huxleyschicht so einfach vor sich gehen wie bei den beiden Oberhäutchen, als bloße Abplattung, Eintrocknung, Homogenisierung, so würde es nicht zu jenen auffallenden tinktoriellen Gegensätzen kommen, welche von jeher das Studium der Wurzelscheide ebenso interessant wie rätselvoll gemacht haben. Diese tinktorielle Auszeichnung verdankt die Wurzelscheide in erster Linie dem Auftreten eines Begleit- oder Nebenproduktes der Verhornung, dem Trichohyalin.

Das Trichohyalin stellt bei der Verhornung der Haarwurzelscheide und des Haarmarks eine ebenso regelmäßige Begleiterscheinung dar wie das Keratohyalin bei der Verhornung des Deckepithels. Es erhielt sogleich nach seiner Entdeckung durch Unna[1]) und Ebner[2]) eine gewisse Bedeutung in der Frage,

[1]) Unna, Beiträge zur Histologie und Entwicklungsgeschichte der menschlichen Oberhaut und ihrer Anhangsgebilde. Dissertation Straßburg und Archiv für mikroskopische Anatomie 1876, Bd. XII, S. 32.

[2]) v. Ebner, Mikroskopische Studien über Wachstum und Wechsel der Haare. Wiener Sitzungsberichte, Bd. 74.

ob die Wurzelscheide, damals sogenannte „innere Wurzelscheide" genannt, ein einheitliches Gebilde darstelle, oder aus zwei genetisch verschiedenen Schichten bestände. Henle und nach ihm Bisiadecki hatten letzteres angenommen und glaubten, daß die äußere (Henlesche) Zellenlage von der Stachelschicht des Haarbalges als deren Hornschicht abzuleiten sei, während die innere (Huxleysche) zum Haarschaft gehöre. Da trat nun die tiefrote schöne Färbung, welche die Mutterzellen der gesamten Wurzelscheide bei der Pikrokarminfärbung annehmen, entscheidend ein. Mit Hilfe derselben konnte gezeigt werden, daß beide Schichten einen einheitlichen Mutterboden am Papillenhalse besitzen und daß die Mutterzellen sämtlich durch einen reichen Gehalt an dunkelkarminrot sich färbenden Körnchen ausgezeichnet sind, und zwar so scharf, daß die außen angrenzenden Stachelzellen des Haarbalges ebenso leicht und sicher von ihnen unterschieden werden können wie die innen angrenzenden der beiden Oberhäutchen.

Denn diesen fehlen eben bei der Pikrokarminfärbung — innen wie außen — die roten, jetzt Trichohyalin genannten Körner gänzlich. Dadurch entsteht bei dieser Färbung ein höchst auffallendes Bild im untersten Teil der Haarwurzel, nämlich eine konzentrische Umhüllung der letzteren durch eine sich rot färbende körnchenhaltige Schicht[1]).

Es blieb Vörner[2]) vorbehalten, die von Anfang an beobachteten Verschiedenheiten zwischen diesen karminophilen Körnern und den ähnlichen Keratohyalinkörnern des Deckepithels genauer zu schildern und daraufhin ihnen einen eigenen Namen: Trichohyalin zu geben, wie er präziser nicht gewählt werden konnte. Denn eine Substanz von gleichen morphologischen und chemischen Eigenschaften wurde bisher noch nirgends als eben nur im Haar gefunden. Andererseits konnte man erst nach Aufstellung eines solchen Parallelbegriffes zum Keratohyalin ernstlich daran gehen, die bei aller äußerlichen Ähnlichkeit doch grundverschiedene Beschaffenheit dieser beiden „Nebenprodukte der Verhornung" festzustellen.

Gemeinsam mit den Keratohyalinkörnern hat das Trichohyalin nur sein plötzliches Auftreten in einer verhornenden Epithelzelle, seinen Glanz und seine starke Tingibilität mit Karmin. Dagegen ist es von weicherer Konsistenz, zähflüssig und daher in seiner Form ganz von seiner Umgebung abhängig, teils rundlich, teils stäbchenförmig; durch äußeren Druck wird es eingedellt und sogar perforiert.

Wesentlicher noch ist seine völlige Unabhängigkeit vom Kern, der neben dem Trichohyalin erhalten bleibt und weder atrophiert noch zerfällt, wie beim Keratohyalin. Das Trichohyalin nimmt daher auch keinen Kernbestandteil in sich auf, vor allem kein Mesoplastin und färbt sich daher auch nicht, wie das Keratohyalin, mit Hämatein + Alaun.

---

[1]) Unna nannte dieselbe vorläufig den „roten Mantel" der Haarwurzel und ließ sie in den Figuren 7, 8, 10 und 12 seiner Dissertation (Straßburg 1876) abbilden. Derselbe „rote Mantel" gleichzeitig mit dem Trichohyalin des Haarmarks ist dann 1883 noch einmal bei starker Vergrößerung in Fig. 11 seiner Entwicklungsgeschichte und Anatomie der Haut (Ziemssens Handbuch der speziellen Pathologie und Therapie, Bd. XIV, S. 63) abgebildet worden.

[2]) Vörner, Über Trichohyalin. Dermatologische Zeitschrift 1903, Bd. X, Heft 4.

Während das Keratohyalin sich nur wenige Zellenlagen hindurch erhält, ehe es in der Hornschicht verschwindet, findet man das Trichohyalin unverändert in einer langen Folge von Zellen, ehe diese in die verhornte, glasige Wurzelscheide übergehen. Dabei behält die innere, Huxleysche Schicht ihr Trichohyalin viel länger bei als die äußere, Henlesche, an den Kopfhaaren beispielsweise durch 42—50 Zellen, während die Henlesche bereits nach 15—20 Zellen verhornt (v. Brunn). So kommt es, daß die trichohyalinhaltigen und daher nach außen bucklig gestalteten Zellen der noch nicht verhornten Huxleyschen Schicht die ihnen außen dicht anliegenden, aber bereits verhornten Plättchen der Henlescheide auseinander treiben und sie als Ganzes durchlöchern. Eine „gefensterte Membran" wird somit die Henlesche Schicht der Wurzelscheide erst durch den Druck von innen her, den die mit ihr zusammengepreßten und das flüssige Trichohyalin beherbergenden Vorsprünge der Huxleyschen Zellen auf sie ausüben. Gerade wegen der flüssigen Konsistenz ihres Inhaltes sind diese Vorsprünge geeignet, den Gesamtdruck der Haarwurzel punktweise nach außen zu übertragen, nämlich an den Stellen, wo ihnen die in Rückbildung begriffenen Henleschen Zellen außen dicht anliegen. So kommt es hier zu jener auffallenden inneren Deformation der Haarhüllen durch Druck, als deren Ergebnis wir die von Henle zuerst 1841 beschriebene „gefensterte Membran" der Wurzelscheide anzusehen haben.

Es wäre empfehlenswert, der mithin nicht unwichtigen, zähflüssigen Konsistenz des Trichohyalins im Gegensatz zu der festen Beschaffenheit des Keratohyalins dadurch Ausdruck zu verleihen, daß man die einzelnen Körner des Trichohyalins fortan als Tropfen oder Tröpfchen bezeichnete. Dieselben bestehen aus einer basischen Eiweißsubstanz, die sich intensiv mit sauren Farben färbt.

In früherer Zeit bediente man sich dazu des Pikrokarmins nach Ranviers Vorschrift, welche Färbung auch zur Entdeckung des Trichohyalins geführt hatte. An seine Stelle trat neuerdings das Pikrobordo.

a) Pikrobordofärbung für Trichohyalin (Bilder 40 a und b).

1. 1%ige Bordolösung ½ Minute, Wasser.
2. Konzentrierte alkoholische Pikrinsäurelösung 1 Minute, Wasser, bis kein Pikringelb mehr abgeht.
3. Alkohol absolutus + 3 Tropfen einer 3%igen Ammoniaklösung, welcher durch weitere Entfärbung zur Isolierung des Trichohyalins führt.
4. Alkohol, Öl, Balsam.

Der Zusatz von Pikrinsäure ist auch bei der Azofarbe: Bordo notwendig, um die Färbung auf das basische Trichohyalin zu beschränken und dieses zugleich vor Auflösung zu bewahren.

Im Gegensatz zu den sauren Farben: Karmin und Bordo, färbt das saure Farbgemisch: Hämatein + Alaun das Trichohyalin nicht, eignet sich aber deswegen gerade für eine Doppelfärbung der Mutterzellen der Wurzelscheide, in denen sich dann die Kerne mit Hämatein blau färben und von bordoroten Trichohyalintropfen umringt sind.

b) Bordo—Hämatein-Färbung (Bild 41).

1. 1%ige Bordolösung, ½ Minute ,Wasser.
2. Hämatein + Alaun-Lösung 15 Sekunden, Wasser.

3. Alkohol absolutus + 3 Tropfen 3%iger Ammoniaklösung, 30 Sekunden.
4. Alkohol, Öl, Balsam.

Zu einer Kontrastfärbung der Kerne der Wurzelscheide gegen deren Trichohyalin kann man außer dem Gegensatz: Mesoplastin gegen Trichohyalin natürlich auch den Gegensatz: Nukleoproteid gegen Trichohyalin benutzen. Hierzu dient die

c) Methylgrün—Bordo-Färbung (Bild 42).

1. $^1/_4$%iges Methylgrün 10 Sekunden, Wasser.
2. Ammoniakalische Bordolösung $^1/_2$ Minute,

$$\left.\begin{array}{l} 4 \text{ Teile } 1\%\text{iges Bordo} + \\ 2^1/_2 \text{ „ } 3\%\text{iges } NH_3 \end{array}\right\}, \text{ Wasser.}$$

3. Zweite Färbung mit $^1/_4$%igem Methylgrün 30 Sekunden, Wasser.
4. Ammoniakalkohol

$$\left\{\begin{array}{l} \text{auf 1 Schälchen Alkohol absolutus} \\ 3 \text{ Tropfen } 3\%\text{iges } NH_3 \end{array}\right\}$$

bis der Schnitt nur noch schwach rot ist.

5. Zweimal Alkohol absolutus zur vollständigen Entwässerung, wobei der Schnitt noch rot bleibt.
6. Bergamottöl, worin der Schnitt wieder ergrünt, Balsam.

Der neu eingeführte Zusatz von NH_3 zur Bordolösung verfolgt den doppelten Zweck, erstens die Bordofärbung auf das basische Trichohyalin zu beschränken und weiter die sauren Eiweiße (Nukleoproteid und verhornte Wurzelscheide) in

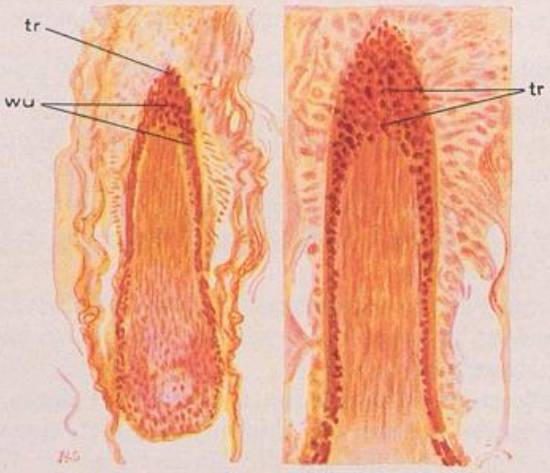

Bild 40 a. Bild 40 b.

Bild 40 a. Trichohyalin (tr). Kopfhaut in Alkohol fixiert, Paraffin. Papillenhaar. Längsschnitt etwas schräg nach vorn übergeneigt, so daß der Schnitt oben in einen Flachschnitt der Wurzelscheide (wu) übergeht. Pikro-Bordo-Färbung.

Bild 40 b. Dasselbe vergrößert, um die verschiedene Form der Trichohyalintröpfchen (tr) zu zeigen.

ihrem Säuregrad abzuschwächen. Dadurch wird erreicht, daß die Kernfärbung hinter der Trichohyalinfärbung zurücktritt. Allerdings wird die grüne Wurzelscheidenfärbung durch die ammoniakalische Bordofärbung so sehr abgeschwächt, daß sie durch eine zweite Färbung (Formel 3), verstärkt werden muß.

Mit dem Übergange der trichohyalinhaltigen in die verhornten Zellen der Wurzelscheide ändert sich plötzlich der chemische Charakter der Zellen und damit ihr Färbevermögen vollständig. Die verhornten Plättchen der Henleschen und Huxleyschen Scheide nehmen in hervorragender Weise alle basischen Farben auf, dagegen keine sauren wie das Trichohyalin. Noch einfacher als die Kontrastfärbung von Kern und Trichohyalin (Bild 41 und 42) ist diejenige von Trichohyalin und verhornter Wurzelscheide wegen dieser entgegengesetzten Farbaffinitäten zu erzielen.

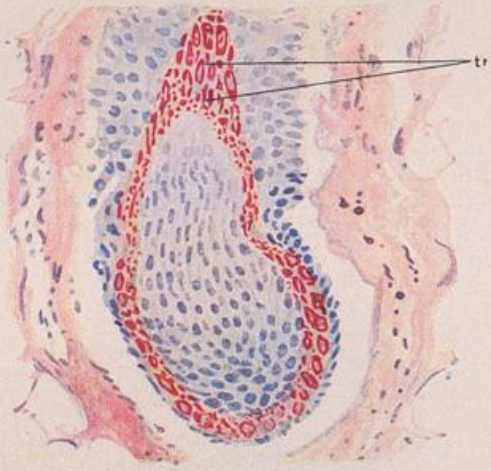

Bild 41.

Trichohyalin. Kopfhaut. Alkohol, Paraffin. Schräger Längsschnitt durch die Wurzel eines Papillenhaares. Bordo — Hämatein-Färbung. Das flüssige bordorote Trichohyalin (tr) umgibt hüllenartig die hämateinblauen Kerne der Wurzelscheide. Der Farbenkontrast zwischen Mesoplastin der Kerne (blau) und Trichohyalin (rot).

Färbt man die Wurzelscheide mit einer basischen Farbe, z. B. Methylviolett, vor und mit einer sauren, z. B. Bordo, nach (Bild 43),

Methylviolett—Bordo-Färbung.

1. 1%ige Methylviolettlösung 2 Minuten, Wasser.
2. 1%ige Bordolösung 1 Minute, Wasser,
3. Alkalischer Alkohol, Öl, Balsam,

so setzen sich die bordoroten Mutterzellen unmittelbar in die schwarzblauen verhornten Zellen derselben fort. Nur eine Übergangszelle (ue) zwischen beiden bleibt ungefärbt, da sie ihr basisches Trichohyalin plötzlich verliert und noch nicht völlig verhornt ist. Sie reagiert daher den Farben gegenüber neutral und findet sich an den nach einer Seite geknickten Wurzeln der Kopfhaare immer genau an der Knickungsstelle.

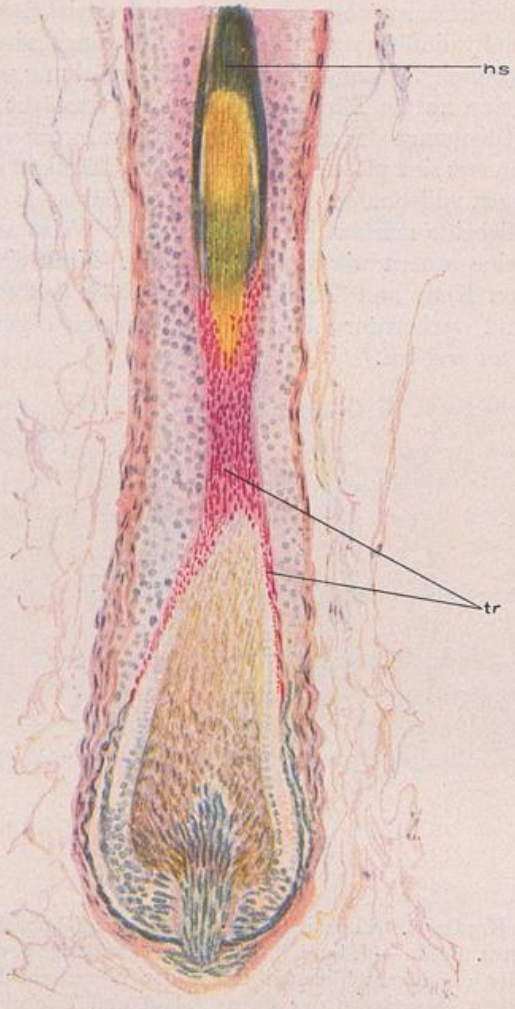

Bild 42.

Trichohyalin und Wurzelscheide. Kopfhaut. Alkohol, Paraffin. Längsschnitt eines Kopfhaares. Bordo — Methylgrün-Färbung. Kerne blaugrün, Trichohyalintröpfchen (tr) bordorot, Henles Schicht der Wurzelscheide dunkelgrün (hs).

Läuft die Schnittebene zufällig auf der Grenze zwischen Henle- und Huxley-Scheide hin, so erhält man ein äußerst zierliches und charakteristisches Bild, in welchem durch die Fenster der ersteren die Hyalintropfen der letzteren hindurchschauen. So ist das folgende Bild mit Nilblau und Bordo gewonnen (Bild 44).

Nilblau—Bordo-Färbung.

1. 1%ige wässerige Nilblaulösung 5 Minuten, Wasser.
2. 1%ige Bordolösung 1 Minute, Wasser.
3. Alkalischer Alkohol, Öl, Balsam.

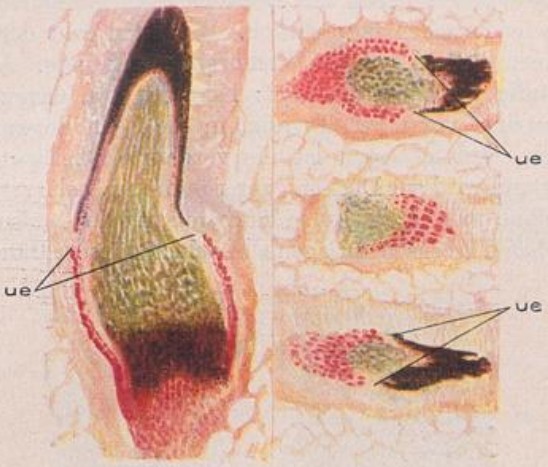

Bild 43.

Trichohyalin. Kopfhaut, Alkohol-Paraffin. Längsschnitte eines Papillenhaares. Unverhornte Wurzelscheiden mit bordorotem Trichohyalin. Verhornte, durch Methylviolett schwarz gefärbte Henleschicht der Wurzelscheide. Ungefärbte Übergangszellen zwischen unverhornter und verhornter Wurzelscheide (ue).

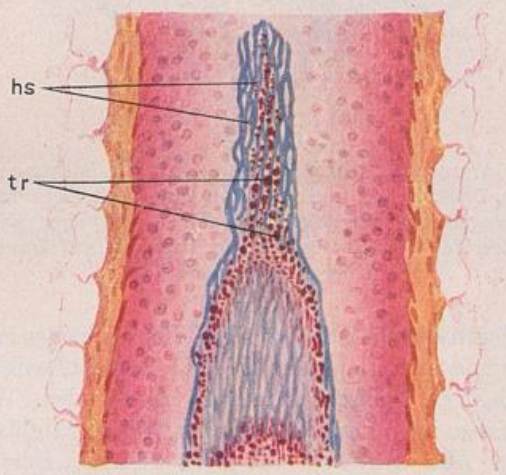

Bild 44.

Trichohyalin. Kopfhaut, Alkohol-Paraffin. Längsschnitt eines Papillenhaares, der die Grenze zwischen Henles und Huxleys Schicht der Wurzelscheide getroffen hat. Nilblau — Bordo-Färbung. Die bordoroten Trichohyalintropfen (tr) blicken durch die Fenster der nilblauen Henleschicht (hs) hindurch.

Bild 45 zeigt bei derselben Bordo—Nilblau-Färbung an einem Längsschnitt und zwei Querschnitten das Verhältnis des (roten) Trichohyalins zur (blauen) verhornten Wurzelscheide und an dem Längsschnitt auch beiderseits die farblosen Übergangszellen (ue) in der Höhe der Knickungsstelle.

Von den verhornten Zellen des Deckepithels unterscheiden sich die verhornten Wurzelscheidenzellen beträchtlich. Bei jenen geht der größte Teil des Kernes und Binnenplasmas vor der Verhornung zugrunde. Aus ihren Resten bildet sich vorläufig das Nebenprodukt: Keratohyalin, das wiederum zerfällt und dessen Bausteine, vor allem Tyrosin, in die Zellhülle wandern und diese mit bilden helfen. Infolgedessen ist die verhornte Oberhautzelle substanzarm, nahezu leer und wird zur Deckung der sich immer mehr vergrößernden, aber keinen Zellenzuschuß mehr erhaltenden Körperoberfläche — also durch äußeren Zug — in den höheren Hornschichtlagen zu flachen, dünnen Bändern ausgedehnt.

Bild 45.

Trichohyalin und Wurzelscheide. Nilblau — Bordo-Färbung. Ein Längsschnitt. Zwischen bordorotem Trichohyalin und nilblauen Wurzelscheidenzellen jederseits an der Knickungsstelle eine ungefärbte Übergangszelle (ue). Zwei Querschnitte. Farbenkontrast zwischen den bordoroten Trichohyalintröpfchen der Huxleyscheide innen und den nilblauen Zellen der Henlescheide außen.

In krassem Gegensatze dazu behält die Wurzelscheidenzelle inmitten einer dichten Zellenmasse und unter dem seitlichen, äußeren Druck des wachsenden Haares ihre ursprüngliche, kubische Form unverändert bei. Wohl tritt auch in ihr ein Zerfall ein, indem im Innern ein basisches Eiweiß zähflüssig ausgeschieden wird (Trichohyalin). Aber dieses zerfällt nicht weiter in elementare Bausteine, sondern vereinigt sich als Ganzes wieder mit dem sauren Reste der Wurzelscheidenzelle zu einem substanzreichen, auch im Innern soliden, backsteinförmigen, glasig aussehenden Zellkörper, der im Zentrum sogar noch einen zusammengepreßten Kernrest einschließt.

Die so verhornten, sauren Wurzelscheidenzellen färben sich, im Gegensatz zu den noch unverhornten, mit allen basischen Farben, und zwar so intensiv, daß sie an den Haarquerschnitten als dunkle, breite Ringe auffallend hervorleuchten, während die anderen sauren Formelemente derselben Schnitte, wie die Epithelkerne der Stachelschicht des Haarbalges, wohl auch gefärbt sind, aber gegen die Wurzelscheidenringe doch ganz zurücktreten, so z. B. in bläulicher

Farbe gegen die schwarzviolette Färbung der Wurzelscheide bei Neutralviolettfärbung (Bild 46):

Neutralviolettfärbung.

1. 1%iges Neutralviolett 2 Minuten, Wasser.
2. 1%ige HCl + Alkohol absolutus, 30 Sekunden.
3. Alkohol, Öl, Balsam.

Es gelingt sogar durch Kombination des Eurhodins: Neutralrot mit dem weniger stark basischen Sulfat des Oxazins: Nilblau innerhalb der Wurzel-

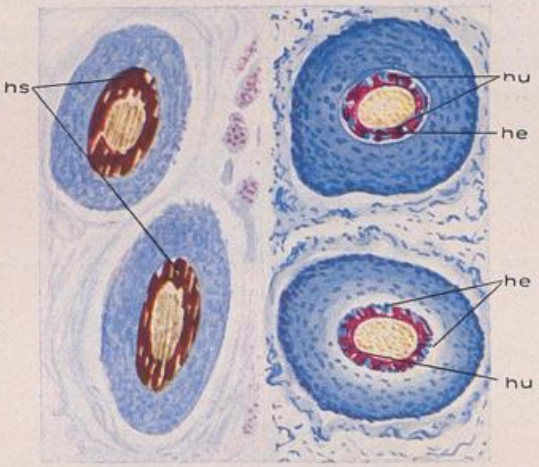

Bild 46. Bild 47.

Bild 46. Wurzelscheide. Kopfhaut, frisch. Haarquerschnitte. Färbung: Neutralviolett. Stachelschicht des Haarbalges blau, Henles gefensterte Membran dunkelviolett (hs).

Bild 47. Haarquerschnitte. Neutralrot — Nilblau-Färbung. Neutralrote Zellen der Huxleyscheide (hu). Nilblaue Zellen der Henlescheide (he). Nilblaue Kerne und Zellen der Stachelschicht des Haarbalges.

scheidenringe die Henlesche von der Huxleyschen Scheide durch Kontrastfärbung zu trennen (Bilder 47 und 48).

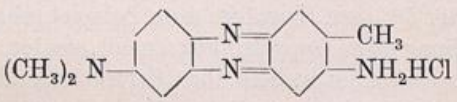

Neutralrot

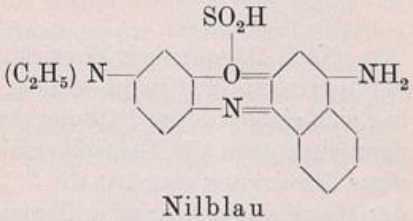

Nilblau

Neutralrot—Nilblau-Färbung.

1. 1%iges Neutralrot 5 Minuten, Wasser.
2. 1%ige HCl + Alkohol absolutus 30 Sekunden, Wasser.
3. 1%iges Nilblau ½ Minute, Wasser.
4. Alkohol, Öl, Balsam.

Dasselbe Wurzelscheidenbild (Bild 48) bei stärkerer Vergrößerung:

Die nilblauen Zellen dieses Wurzelscheidenbildes entsprechen den an Trichohyalin ärmeren Zellen (der Henlescheide), die neutralroten den trichohyalinreichen (der Huxleyscheide), so daß auf diese Weise in der scheinbar einheitlichen Wurzelscheide histochemische Differenzen aufgedeckt werden, die auf der verschiedenen Menge beider Scheiden an Trichohyalin beruhen.

Diese tinktorielle Analyse läßt sich auch chromolytisch noch etwas weiter verfolgen, indem man die Neutralrot—Nilblau-Färbung auf solche Quer- oder Schrägschnitte der Wurzelscheide anwendet, die vorher mit starken Säuren oder Verdauungssäften behandelt worden sind. Dabei zeigt sich, daß dasjenige Eiweiß, welches sich spezifisch mit Neutralrot färbt und der inneren, Huxleyschen, Lage angehört, bei der Säurebehandlung viel rascher verschwindet als das Eiweiß der äußeren, Henleschen, Lage, welche Vorliebe für das Nilblau besitzt.

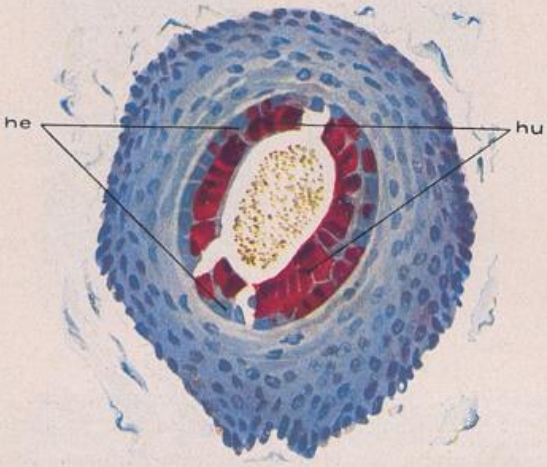

Bild 48.

Wurzelscheide. Kopfhaut, frisch. Haarquerschnitt stärker vergrößert. Färbung: Neutralrot — Nilblau. Neutralrot sind die trichohyalinhaltigen Zellen der Huxleyscheide (hu). Nilblau sind die trichohyalinlosen Zellen der Henlescheide (he) und die Kerne und Zellen der Stachelschicht des Haarbalges.

Nach $1^1/_2$stündiger Einwirkung einer $5^0/_0$igen Salzsäure zum Beispiel gibt die kombinierte Neutralrot—Nilblau-Färbung keine Doppeltinktion mehr, sondern nur eine einfach blaue Färbung der Wurzelscheide; in denselben Schnitten sind dann auch noch alle Kerne ebenfalls erhalten und blau gefärbt. Nach $2^1/_2$stündiger Einwirkung aber hat die $5^0/_0$ige HCl auch das sich blau färbende Eiweiß der Henleschen Scheide vollkommen aufgelöst, von den Nukleoproteiden der Kerne jedoch noch immer färbbare Anteile zurückgelassen.

Eine $5^0/_0$ige Salpetersäure andererseits läßt in derselben Zeit von dem sich blau färbenden Eiweiß nur sehr wenig übrig, während die Nukleoproteide der Kerne nach dieser Säurebehandlung noch sehr gut erhalten sind. Mithin hat die HNO_3 nicht die einfache Lösungseigenschaft der HCl, sondern dieselbe wird gehemmt durch die eiweißfällende Kraft, welche der HNO_3 eigen ist. Ein

analoges Resultat ergibt die konzentrierte HNO_3, welche schon nach 30 Minuten einen Eiweißrumpf der Wurzelscheide hinterläßt, der bei der Neutralrot—Nilblau-Färbung neben einer ganz farblosen Wurzelscheide schwach blau gefärbte Kerne zeigt.

Die Pepsin + HCl-Mischung löst dieselben Wurzelscheideneiweiße in derselben Folge auf wie die HCl allein, nur natürlich viel rascher und hat den Nachteil, das Bindegewebe so vollkommen aufzulösen, daß die einzelnen Teile der Haarbälge auseinanderfallen, wodurch es sehr erschwert wird, etwaige durch die Verdauung hervorgerufene Veränderungen der Wurzelscheide wahrzunehmen. Man sieht aber wenigstens soviel deutlich, daß es sich zunächst nicht um eine Auflösung der einzelnen Wurzelscheidenzellen handelt, sondern nur um eine

Bild 49.
Verdauung der Wurzelscheide. Kopfhaut, frisch. Längsschnitt von Papillenhaaren. Safraninfärbung nach Vorverdauung mit Pepsin + HCl. Safraninrote Reste der Henlescheide.

Quellung derselben, dann um eine Zerklüftung und Aufspaltung und schließlich einen Zerfall in einzelne rechtwinklige Blöcke. Mithin bleibt nach Verlust der sauren Komponenten noch eine sehr solide Grundlage der Wurzelscheidenzellen übrig, die zu sauren Farben gar keine Affinität mehr besitzt und daher an bordogefärbten Schnitten als eine farblose Membran sich deutlich abhebt, während basische Farben sie, wenn auch nur noch schwach, anzufärben imstande sind. Diesen Umstand kann man benutzen, um den Zerfall der Wurzelscheide weiter zu verfolgen.

Man verdaut im Pepsin + HCl-Gemisch $^1/_2$ Stunde und färbt die übrig gebliebenen Haarreste mit Safranin. Dann erhält man noch balkenartige Reste der zerklüfteten Wurzelscheide (Bild 49) und bei weiterem Fortgang des Prozesses einen völligen Zerfall der Wurzelscheide, der zum Ausfallen der noch unveränderten Haarabschnitte aus den Follikeln führt. Wenn die Pepsinverdauung soweit gediehen ist, enthalten die leeren Haarbälge nur noch an ihren Wandungen einen breiartigen Rest der zerfallenen Wurzelscheide (Bild 50).

Ganz im Gegensatz hierzu greift die Trypsin + Soda-Mischung die Wurzelscheide gar nicht an. Dieselbe tritt ebenso maximal gefärbt bei der Neutralviolettfärbung hervor wie in den unverdauten Schnitten. Erst nach 48stündiger

Bild 50.

Zerfall der Wurzelscheide. Kopfhaut, frisch. Weitere Verdauung der haarhaltigen Schnitte mit Pepsin + HCl. Safraninfärbung. Zerfall der Wurzelscheide und Ablösung der Haarquerschnitte (hq). NB. Zu vergleichen mit der wohlerhaltenen Wurzelscheide nach Trypsinverdauung (Bild 51).

Verdauung mit Trypsin + Soda kommt es zur Auflösung aller färbbaren Eiweiße der Haarschnitte bis auf die der Wurzelscheide und damit zu einer scharfen tinktoriellen Isolierung der Wurzelscheide, die sich durch basische Färbungen, nun optimal gefärbt, als gefensterte Membran darstellt (Bild 51).

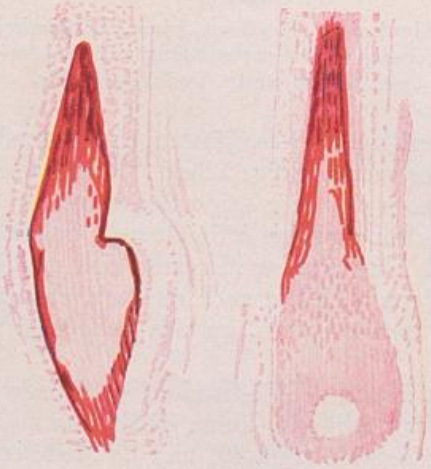

Bild 51.

Längsschnitte von Papillenhaaren. Safraninfärbung nach Verdauung der haarhaltigen Schnitte mittels Trypsin + Soda. Isolierte Färbung der gefensterten Henleschen Membran mit Safranin.

Es ist mithin geradezu für die verhornte Wurzelscheide die beste Methode tinktorieller Isolierung, wenn man die Haare enthaltenden Schnitte vorher mit Trypsin + Soda einen Tag verdaut und sie dann mit einer basischen Farbe (z. B. mit Safranin) färbt.

II. Sauerstofforte.

Farbenindex: Rongalitweiß (RW.).

Das Reagens, mit welchem wir die Gewebsschnitte abtasten, um ihren Sauerstoffüberschuß kennen zu lernen, stammt nicht, wie das Kalipermanganat, aus alter Zeit, sondern gehört der neuesten Forschungsperiode an und mußte erst speziell für diesen Zweck konstruiert werden. Es konnte natürlich nur in einem Farbstoff gesucht werden, der auf die Berührung mit freiem Sauerstoff leicht anspricht und darauf mit einem Farbenumschlag antwortet. Dieser Farbstoff mußte, zweitens, die Eigenschaft haben, sich mit den Gewebsschnitten fest zu verbinden und diejenigen Orte, an denen das Gewebe den Farbenumschlag bewirkte, auch in der Farbe des oxydierten Farbstoffes dauerhaft anzufärben.

Die Wahl fiel auf das Methylenblau, und zwar auf dessen reduzierte Vorstufe, das farblose Leukomethylenblau oder Methylenweiß, welche sich besonders leicht oxydieren läßt mit Umschlag in das Methylenblau selbst, das bekanntlich die meisten Gewebe stark anfärbt. Nun aber bestand die Schwierigkeit, das Methylenweiß gerade wegen seiner leichten Reoxydierbarkeit an das Gewebe heranzubringen, ohne daß es vorher schon durch den Luftsauerstoff bereits wieder reoxydiert wurde. Das Reagens mußte mit anderen Worten: luftfest gemacht werden. Das gelang durch Mischen mit einem starken Reduktionsmittel, welches das Methylenweiß auf der Passage bis zum Gewebe umhüllt und vor Reoxydation bewahrt. Ein solches Reduktionsmittel ist das Rongalit, und das so kombinierte Sauerstoffreagens hat daher von mir den Namen: Rongalitweiß erhalten. Dieses ist also das Instrument, mit welchem wir die Gewebsschnitte auf ihren Gehalt an überschüssigem Sauerstoff abzutasten haben. Wir wissen nun schon[1]), daß das Farbsalz des Methylenblaus aus der farblosen Base des Methylenweiß oder Leukomethylenblaus dadurch entsteht, daß HCl hinzugefügt, aber gleichzeitig H_2 entzogen wird, von dem ein H von dem NH, das zweite von der HCl geliefert wird. Damit schlägt die weiße Farbe in Blau um und das Farbsalz kettet sich an die Eiweißorte, welche, durch ihren lose gebundenen Überschuß an O dem Methylenweiß H_2 entzogen haben. Zugleich verengt sich das große Farbmolekül, es tritt eine neue innere Bindung zwischen beiden N-Atomen ein, und das N der Seitenkette, das früher dreiwertig war, wird fünfwertig.

Die Oxydation des Methylenweiß zu Methylenblau entsteht also nicht durch Hinzufügung von O, sondern durch Entziehung von H_2, durch Dehydrierung. Es ist ganz unmöglich, durch Hinzufügung von O das Methylenweiß zu oxydieren, wie man sich durch einige Versuche leicht überzeugen kann.

---

[1]) Vgl. oben S. 6.